

Jahresbericht über die Fortschritte auf dem Gebiete der Chirurgie

10


ARTES
VERITAS
SCIENTIA
LIBRARY OF THE
UNIVERSITY OF MICHIGAN

610.5
J21
G384

JAHRESBERICHT

ÜBER DIE

FORTSCHRITTE

AUF DEM GEBIETE DER

CHIRURGIE.

JAHRESBERICHT

ÜBER DIE

FORTSCHRITTE

AUF DEM GEBIETE DER

CHIRURGIE.

UNTER MITWIRKUNG VON

DR. AYRER (GUBEN), DR. BECKER (HILDESHEIM), DR. BENNECKE (BERLIN), DR. VON BONSDORFF (HELSINGFORS), DR. BORCHARD (POSEN), DR. BÖTTICHER (GIESSEN), DR. BRAUN (LEIPZIG), DR. BRENTANO (BERLIN), DR. BRUNNER (MÜNSTERLINGEN), PROF. DOLLINGER (BUDAPEST), PROF. FISCHER (STRASSBURG), PROF. FRIEDRICH (LEIPZIG), DR. GALEAZZI (TURIN), PROF. GOLDMANN (FREIBURG), PROF. HILDEBRAND (BASEL), DR. v. HIPPEL (DRESDEN), PROF. HOFFA (WÜRZBURG), PROF. HOFMEISTER (TÜBINGEN), DR. HUETER (ALTONA), DR. JÄCKH (CASSEL), DR. KAMMEYER (BERLIN), DR. KIRCHHOFF (BERLIN), PROF. KÖLLIKER (LEIPZIG), DR. LANDOW (WIESBADEN), DR. LANZ (BERN), DR. MAASS (DETROIT), PROF. SAN MARTIN (MADRID), DR. MERTENS (BREMERHAVEN), DR. VON MEYER (FRANKFURT A/M.), PROF. MUSCATELLO (CATANIA), DR. PAGENSTECHER (WIESBADEN), PROF. PARTSCH (BRESLAU), DR. PELS-LEUSDEN (BERLIN), DR. RINDFLEISCH (STENDAL), PROF. RITSCHL (FREIBURG), PROF. ROTGANS (AMSTERDAM), DR. SCHALDEMOSE (KOPENHAGEN), DR. SCHÖNSTADT (BERLIN), DR. SCHULTZE (DUISBURG), DR. SEYDEL (MÜNCHEN), PROF. STETTER (KÖNIGSBERG), DR. STRAUCH (BRAUNSCHWEIG), DR. SULTAN (GÖTTINGEN), DR. WANACH (PETERSBURG), PROF. TRZEBICKY (KRAKAU), DR. VOLKMANN (DESSAU), MED.-RATH WILLEMER (LUDWIGSLUST), DR. ZIEGLER (MÜNCHEN),

REDIGIRT UND HERAUSGEGEBEN

VON

PROF. DR. HILDEBRAND

IN BASEL.

V. JAHRGANG.

BERICHT ÜBER DAS JAHR 1899.

WIESBADEN.

VERLAG VON J. F. BERGMANN.

1900

Das Recht der Uebersetzung bleibt vorbehalten.

Druck der kgl. Universitätsdruckerei von H. Stürtz in Würzburg.

Vorwort.

In diesem Jahr haben wir wieder den Verlust mehrerer hervorragender Chirurgen zu beklagen: Gurlt, Socin, af Schultèn, Obalinski, Duncan.

Gurlt hatte schon lange aufgehört, praktischer Chirurg zu sein, er lebte ganz in seinen litterarischen Arbeiten. Da schaffte er aber auch einfach Mustergültiges, das ihn lange, lange überdauern wird. Sein Handbuch der Lehre von den Knochenbrüchen ist noch jetzt eine Fundgrube und seine Geschichte der Chirurgie bis zur Renaissance ist ein unübertrefflich gründliches, einziges Werk von hervorragendem bleibendem Werthe.

Socin's Persönlichkeit wurde von allen Chirurgen hoch verehrt. Seine „Kriegschirurgischen Erfahrungen", seine Monographie über die Erkrankungen der Prostata hatten ihm auch einen eminenten Platz in der wissenschaftlichen Chirurgie gegeben.

af Schultèn, der bekannte finnische Chirurg, und Obalinski in Krakau haben beide durch eine Reihe von Spezialarbeiten und von Mittheilungen interessanter Beobachtungen unsere Wissenschaft sehr gefördert. Ersterer war ein treuer Mitarbeiter am Jahresbericht von dessen Beginn an. Trotz der angestrengtesten Thätigkeit fand er Zeit, seine heimische Litteratur und Referate uns mitzutheilen.

Schon war der Jahresbericht beinahe abgeschlossen, da erhielten wir die traurige Nachricht vom Tode eines weiteren Mitarbeiters, des Prof. Stetter in Königsberg. Auch er hat von Anfang an unserer gemeinschaftlichen Arbeit in gründlichster Weise seine Unterstützung geliehen, die bei seiner wissenschaftlichen Art zu arbeiten für uns von besonderem Werthe war. Unseren beiden Mitarbeitern sind wir viel Dank schuldig.

Hildebrand.

384846

Inhalt.

I.

Seite

Historisches, Lehrbücher, Berichte aus Kliniken, allgemeine Aufsätze. Ref. Prof. Dr. O. Hildebrand, Basel . . . . . 3 — 17
Geschichte der Chirurgie . . . . . 3 — 4
Lehrbücher . . . . . 4 — 7
Jahresberichte von Krankenhäusern etc. . . . . 7 — 11
Aufsätze allgemeinen chirurgischen Inhalts . . . . . 11 — 17

II. Allgemeine Chirurgie.

Narkose, Narkotica, Anaesthetica. Ref. Prof. Dr. A. Ritschl, Freiburg 21 — 51
Allgemeines über Narkose . . . . . 24 — 31
Chloroformnarkose . . . . . 32 — 37
Aethernarkose . . . . . 37 — 38
Aethylchloridnarkose, Bromäthylnarkose . . . . . 38 — 39
Stickstoffoxydulnarkose . . . . . 39 — 41
Alkoholnarkose . . . . . 41 — 42
Mischnarkosen und kombinirte Narkosen . . . . . 42 — 43
Lokalanästhesie, regionäre Anästhesie . . . . . 43 — 50
Kokainisirung des Rückenmarks . . . . . 50 — 51
Allgemeine Operationslehre. Ref. Prof. Dr. A. Ritschl, Freiburg. . . 51 — 56
Wundheilung, Störungen der Wundheilung, Wundinfektionserreger (Entzündung, Eiterung, Erysipel, Pyämie, Toxämie, Sephthämie, Wundbehandlung, Aseptik, Antiseptik, Antiseptica. Ref. Chefarzt Dr. K. Brunner, Münsterlingen . . . . . 57 — 87
1. Wundheilung, Störungen der Wundheilung . . . . . 57 — 68
a) Allgemeines. Experimentaluntersuchungen. Bakteriologisches über Wundinfektionserreger . . . . . 57 — 60
b) Phlegmone, Gasphlegmone. Gangrän. Noma. Malignes Oedem 60 — 64
c) Erysipelas, Streptokokkeninfektionen (Antistreptokokkenserum). Wundscharlach, Wunddiphtherie . . . . . 64 — 66
d) Pyämie, Toxämie, Sephthämie, Pyo-Sephthämie . . . . . 66 — 68
2. Wundbehandlung . . . . . 68 — 87
a) Aseptische Wundbehandlung. Bedingungen der Aseptik. Allgemeines . . . . . 68 — 73
b) Massregeln gegen Luftinfektion . . . . . 73 — 75
c) Desinfektion der Hände und des Operationsfeldes . . . . . 75 — 80
d) Sterilisation des Naht- und Unterbindungsmaterials . . . . . 80 — 81
e) Sterilisation des Verbandmateriales . . . . . 81 — 82
f) Antiseptik. Antiseptica . . . . . 82 — 86
g) Behandlung von Verletzungen und infizirten Wunden . . . . 86 — 87

Seite

Tetanus. Ref. Chefarzt Dr. K. Brunner, Münsterlingen . . . . . 88 — 94
I. Pathogenese, Symptomatologie. Wirkung des Tetanusgiftes . . . 88 — 89
II. Therapie . . . . . 89 — 94
1. Serum-Therapie . . . . . 89 — 93
2. Andere Behandlungsweisen . . . . . 93 — 94

Tuberkulose, Syphilis, Lepra, Aktinomykose, Milzbrand, Maul- und Klauenseuche, Echinococcus. Ref.: Priv.-Doz. Dr. F. Pels-Leusden, Berlin und Oberarzt Dr. A. Borchard, Posen . . . . . 95 —115
A. Tuberkulose. Ref.: Priv.-Doz. Dr. F. Pels-Leusden, Berlin 95 —105
B. Syphilis, Lepra, Aktinomykose und Botryomykose, Milzbrand, Echinococcus. Ref.: Oberarzt Dr. A. Borchard, Posen . . . . . 105—115

Verbrennungen und Erfrierungen. Ref. Oberarzt Dr. Ernst Pagenstecher, Wiesbaden . . . . . 116—117
A. Verbrennungen 116
B. Erfrierungen 117

Allgemeine Geschwulstlehre. Ref. Dr. R. Volkmann, Dessau . . . . 117—137
Statistik und Aetiologie der Geschwülste. Allgemeines . . . . . 117—124
Histologie der Geschwülste . . . . . 124—130
Klinik. Kasuistik, Therapie der Geschwülste . . . . . 130—136
Italienische Litteratur über allgemeine Geschwulstlehre . . . . . 136—137

Verletzungen und chirurgische Krankheiten der Haut und des Subcutangewebes. Ref. Kreisphysikus Dr. E. Becker, Hildesheim . . . 138—155
I. Verletzungen . . . . . 138—141
1. Transplantation und Narbenbehandlung . . . . . 138—141
2. Traumatisches Emphysem 141
II. Chirurgische Krankheiten . . . . . 141—155
1. Cirkulationsstörungen . . . . . 141—142
2. Entzündungen 142
3. Spezifische Entzündungen . . . . . 142—146
4. Progressive Ernährungsstörungen . . . . . 146—149
a) Hypertrophie . . . . . 146—147
b) Tumoren . . . . . 147—149
5. Regressive Ernährungsstörungen . . . . . 149—153
6. Epitheliale Anhangsgebilde der Haut 153
7. Seltene durch Parasiten erzeugte Hautkrankheiten . . . . . 154—155

Erkrankungen der Sehnen, Sehnenscheiden und Muskeln. Ref. Prof. Dr. E. Goldmann, Freiburg . . . . . 155—166

Verletzungen und chirurgische Krankheiten der Blutgefässe, der Lymphgefässe und Lymphdrüsen. Ref. Prof. Dr. Fr. Fischer, Strassburg 166—183
Hämostatica und Hämostase . . . . . 166—167
Kochsalzinfusion . . . . . 167—168
Gefässnaht . . . . . 168—169
Hämophilie . . . . . 169—170
Gefässerkrankungen und Verletzungen mit nachfolgender Gangrän . . 170—172
Lufteintritt in die Venen 172
Heilwirkung der Hyperämie . . . . . 172—173
Aneurysmen und deren Behandlung . . . . . 174—177
Varicen und Phlebitis . . . . . 177—178
Lymphdrüsen- und Lymphgefässerkrankungen . . . . . 178—183

Verletzungen und chirurgische Erkrankungen der peripherischen Nerven. Ref. Prof. Dr. Th. Kölliker, Leipzig . . . . . 183—192

Seite

Nervenregeneration
Nervenverletzungen
Nervendurchschneidung
Nervennaht
Neurotonie, Neurotomie, Neurektomie, Neuralysis, Neurexairese
Intrakranielle Trigeminusresektion Intradurale Wurzelresektion 183—185
Neuralgie
Periphere Paralyse
Neuritis
Nervengeschwülste

Allgemeines über Frakturen und Verletzungen der Gelenke. Ref. Prof. Dr. A. Hoffa, Würzburg . . . . . 193—202

Die Erkrankungen der Knochen. Ref. Prosektor Dr. C. Hueter, Altona . . . . . 202—221

Allgemeines, Technik . . . . . 205—206
Akute Osteomyelitis . . . . . 206—209
Tuberkulose . . . . . 209—210
Andere Entzündungen . . . . . 210—212
Erkrankungen durch Phosphorinhalationen 212
Osteomalacie . . . . . 212—213
Rachitis und Barlow'sche Krankheit, Osteoarthropathie . . . . . 213—215
Wachsthumsanomalien . . . . . 215—216
Pathogenese der Deformitäten 216
Osteoplastik . . . . . 216—220
Tumoren . . . . . 220—221

Erkrankungen der Gelenke. Ref. Dirig. Arzt Dr. M. Landow, Wiesbaden

Allgemeines . . . . . 221—224
Blutergelenke 224
Gelenkerkrankungen im Anschluss an akute Infektionskrankheiten . . 224—228
Chronische Gelenkentzündungen, Tuberkulose, chronischer Gelenkrheumatismus, Arthritis deformans und Syphilis . . . . . 228—235
Gelenkerkrankungen im Anschluss an Tabes, Syringomyelie . . . . 235—236
Sonstige Gelenkerkrankungen und deren Behandlung . . . . . 236—247

Verletzungen und Erkrankungen der Schleimbeutel. Ref. Dirig. Arzt Dr. M. Landow, Wiesbaden 247

Nachtrag. Ref. Dr. R. Wanach, St. Petersburg . . . . . 248—250

III. Spezielle Chirurgie.

I. Kopf.

Die Verletzungen und chirurgischen Krankheiten des Schädels und Gehirns. Ref. Dr. E. von Meyer, Frankfurt a/M. . . . . . 253—311

Litteratur . . . . . 253—260
Allgemeines über Trepanation . . . . . 260—262
Erkrankungen und Tumoren des knöchernen Schädels und der Weichtheile 262—265
Schussverletzungen. Radiographie. Schädelbrüche. Hämatome und traumatische Hirnabscesse . . . . . 265—275
Stirnhöhlen . . . . . 275—277
Meningocele, Encephalocelen, Meningitis, Cerebrospinalmeningitis, Mikrocephalie . . . . . 277—279
Neuralgien . . . . . 279—281
Epilepsie . . . . . 282—297
Otitis media. Intrakranielle Eiterungen. Sinusthrombose . . . . . 297—309
Tumoren . . . . . 309—310
Varia 311

Seite

Verletzungen und chirurgische Krankheiten des äusseren Auges, des äusseren Ohres und der Nase. Ref. Prof. Dr. G. Stetter, Königsberg 312—327
Verletzungen und chirurgische Krankheiten des äusseren Auges . . . 312—314
Verletzungen und chirurgische Krankheiten der Nase . . . . . 314—319
Verletzungen und chirurgische Krankheiten des Ohres . . . . . 319—327
Die Verletzungen und chirurgischen Krankheiten der Wange, Speicheldrüsen, Mund, Mundhöhle, Zunge, Gaumen, Mandeln, Kiefer, Zähne. Ref. Prof. Dr. C. Partsch, Breslau . . . . . 328—385
Erkrankungen des Gesichts . . . . . 328—339
Erkrankungen der Gesichtsnerven . . . . . 339—345
Die angeborenen Defekte des Gesichtsschädels . . . . . 345—347
Erkrankungen der Mandeln . . . . . 347—351
Erkrankungen des Gaumens . . . . . 351—353
Erkrankungen der Zunge . . . . . 353—357
Erkrankungen der Mundschleimhaut . . . . . 357—360
Erkrankungen der Speicheldrüsen . . . . . 361—366
Erkrankungen der Kieferhöhle . . . . . 366—371
Erkrankungen der Kiefer und Zähne . . . . . 371—385

II. Hals.

Die Verletzungen und chirurgischen Krankheiten des Halses und der Schilddrüse. Ref. Priv.-Doz. Dr. O. Lanz, Bern . . . . . 385—400
Schilddrüse . . . . . 385—393
Thymus 394
Andere Halsorgane . . . . . 394—400
Kehlkopf, Luftröhre und Bronchien. Ref. Oberarzt Dr. F. Schultze, Duisburg . . . . . 401—409
Allgemeines . . . . . 401—402
Technik . . . . . 402—404
Verletzungen. Fremdkörper . . . . . 404—405
Diphtherie und Kroup . . . . . 405—406
Larynxstenose . . . . . 406—407
Papillome. Tuberkulose . . . . . 407—408
Tumoren des Larynx . . . . . 408—409

III. Brust.

Die Verletzungen und chirurgischen Krankheiten des Thorax. Ref. Stabsarzt Dr. C. Bötticher, Giessen . . . . . 410—415
Die Verletzungen und chirurgischen Krankheiten der Brustdrüse. Ref. Stabsarzt Dr. C. Bötticher, Giessen . . . . . 416—427
Angeborene und entzündliche Störungen der Brustdrüse . . . . . 416—419
Geschwülste der Brustdrüse . . . . . 419—427
Die Verletzungen und chirurgischen Krankheiten der Pleura und Lunge. Ref. Oberarzt Dr. F. Schultze, Duisburg . . . . . 427—438
Allgemeines . . . . . 427—430
Verletzungen, Lungenhernien, Pneumothorax, Chylothorax . . . . . 430—432
Empyem . . . . . 432—434
Lungengangrän. Lungenabscess. Bronchiektasien . . . . . 434—437
Lungentuberkulose . . . . . 437—438
Echinococcus. Tumoren 438
Die Verletzungen und chirurgischen Krankheiten des Herzens und Herzbeutels, der Gefässe der Brusthöhle, des Mediastinums. Ref. Priv.-Doz. Dr. E. Bennecke, Berlin . . . . . 438—449

Seite

Die Verletzungen und chirurgischen Krankheiten des Pharynx und Oesophagus. Ref. Prof. Dr. P. L. Friedrich, Leipzig 450–462
Pharynx 450–456
Oesophagus 456–462

IV. Bauch.

Die Verletzungen und chirurgischen Krankheiten der Bauchwand und des Peritoneum. Ref. Oberarzt Dr. Ernst Pagenstecher, Wiesbaden 463–491
Bauch. Allgemeines 463–471
Erkrankungen der Bauchwand 471–473
Erkrankungen des Nabels 473–474
Verletzungen des Bauches 474–478
a) Durch stumpfe Gewalt 475–476
b) Stich- und Schussverletzungen 476–478
c) Pfählungen 478
Akute Peritonitis 478–483
Tuberkulöse Peritonitis 483–487
Geschwülste 487–489
Krankheiten des Mesenteriums und Netzes 489–491
Erkrankungen des retroperitonealen Gewebes 491

Die Verletzungen und chirurgischen Krankheiten des Magens. Ref. Dr. A. Jäckh, Cassel 492–568
A. Allgemeines 492–517
B. Spezielles 517–568
a) Verletzungen und Fremdkörper 517–524
b) Entzündungen, Geschwüre, Strikturen etc. 524–557
c) Geschwülste 557–568

Die Verletzungen und chirurgischen Krankheiten des Darmes. Ref. Dr. K. J. Strauch, Braunschweig und Oberarzt Dr. A. Brentano, Berlin 568–629
Allgemeines, Technik. Ref. Dr. Strauch 568–574
a) Kongenitale Störungen. Ref. Dr. Strauch 575–576
b) Verletzungen, Fremdkörper. Ref. Dr. Strauch 577–578
c) Entzündung, Geschwüre, Perforation. Ref. Dr. Strauch . . . 579–583
d) Appendicitis. Ref. Dr. Brentano 583–612
e) Geschwülste. Ref. Dr. Stranch 612–616
f) Darmverschluss Ref. Dr. Strauch 616–629

Die Verletzungen und chirurgischen Krankheiten des Rektums. Ref. Dr. Fr. Mertens, Bremerhaven 629–642
A. Allgemeines 629–631
B. Spezielles 631–642
a) Kongenitale Störungen 631–632
b) Verletzungen, Fremdkörper 633–634
c) Entzündungen, Geschwüre und Strikturen 634–636
d) Geschwülste 636–642

Die Hernien. Ref. Dr. E. Kammeyer, Berlin 642–678
Allgemeines 642–657
Inguinalhernien 657–664
Cruralhernien 664–666
Umbilikalhernien 666–667
Innere Hernien 667–669
Seltene Hernien 669–678

Seite

Verletzungen und chirurgische Krankheiten der Leber und Gallenblase. Ref. Dr. R. v. Hippel, Dresden . . . . . 678—718
Allgemeines . . . . . 678—679
Verletzungen der Leber . . . . . 680—682
Wanderleber, Lebercirrhose, Syphilis der Leber 682
Echinococcus der Leber . . . . . 683—688
Leberabscesse . . . . . 688—689
Tumoren der Leber und Gallenwege . . . . . 689—692
Erkrankungen der Gallenblase, des Ductus hepaticus und cysticus (ausschliesslich Tumoren) . . . . . 693—710
Erkrankungen des Ductus choledochus (ausschliesslich Tumoren) . . 710—714
Gallenstein-Ileus . . . . . 715—716
Subphrenische Abscesse . . . . . 716—718

Die Verletzungen und chirurgischen Krankheiten der Milz. Ref. Prof. Dr. F. Hofmeister, Tübingen . . . . . 718—723
Verletzungen der Milz . . . . . 718—719
Milzabscess 720
Tumoren der Milz 720
Wanderniz . . . . . 721—722
Milzexstirpation . . . . . 722—723

Die Verletzungen und chirurgischen Krankheiten des Pankreas. Ref. Dr. A. Schönstadt, Berlin . . . . . 724—738

Die Verletzungen und chirurgischen Krankheiten der Niere. Ref. Priv.-Doz. Dr. P. Ziegler, München, siehe Schluss.

Die Verletzungen und chirurgischen Krankheiten der Blase. Ref. Priv.-Doz. Dr. G. Sultan, Göttingen . . . . . 738—769
Anatomie und Physiologie der Blase . . . . . 738—739
Allgemeines über Blasenchirurgie . . . . . 739—748
Ektopie, Missbildung, Divertikel der Blase . . . . . 748—753
Verletzungen der Blase . . . . . 753—756
Cystitis . . . . . 756—758
Fremdkörper in der Harnblase . . . . . 758—759
Tuberkulose der Blase . . . . . 759—760
Blasensteine . . . . . 760—765
Blasendarmfisteln . . . . . 765—766
Tumoren der Blase . . . . . 766—769

Verletzungen und chirurgische Krankheiten der Urethra. Ref. Dr. F. Pels Leusden, Göttingen . . . . . 770—779

Die Verletzungen und chirurgischen Krankheiten der männlichen Genitalien. Ref. Dr. E. Kirchhoff, Berlin . . . . . 779—793
Allgemeines. Penis . . . . . 779—782
Scrotum . . . . . 782—783
Hüllen des Hodens und Samenstranges . . . . . 783—784
Hoden, Nebenhoden, Samenstrang . . . . . 784—788
Cowper'sche Drüsen, Samenblase und Prostata . . . . . 789—793

Verletzungen und chirurgische Krankheiten der oberen Extremität. Ref. Dr. W. Rindfleisch, Stendal . . . . . 793—799
Angeborene Krankheiten, Missbildungen, Entwickelungshemmungen und ihre Behandlung . . . . . 793—794
Verletzungen der Weichtheile 794
Krankheiten der Haut 794
Erkrankungen der Gefässe 794
Erkrankungen der Nerven . . . . . 794—795
Erkrankungen der Muskeln, Sehnen und Sehnenscheiden 795

Seite

Frakturen der oberen Extremität . . . . . 795—796
Luxationen der oberen Extremität . . . . . 796—797
Erkrankungen der Knochen und Gelenke . . . . . 797—798
Lähmung der Nerven und Verletzung der Gefässe bei Frakturen und Luxationen 798
Maligne Tumoren. Exartikulation des Schultergürtels und verwandte Operationen . . . . . 798—799
Verschiedenes 799

Die Verletzungen und chirurg. Krankheiten der unteren Extremität. Ref.: Priv.-Doz. Dr. H. Braun, Leipzig, Oberarzt Dr. A. Borchard, Posen, Dr. F. Ayrer, Guben . . . . . 800—896

Angeborene Missbildungen und Differmitäten der unteren Extremität. Ref. Priv.-Doz. Dr. H. Braun, Leipzig, ... 800—816

Verletzungen der Knochen und Gelenke der unteren Extremität. Ref. Oberarzt Dr. A. Borchard, Posen . . . . . 816—831
Allgemeines über die Behandlung der Frakturen und Distorsionen der unteren Extremität 816
Frakturen und Luxationen im Bereich des Beckens . . . . . 816—818
Luxationen im Hüftgelenk . . . . . 818—819
Frakturen des Oberschenkels . . . . . 819—821
Verrenkungen des Kniegelenkes 821
Luxationen der Patella . . . . . 821—822
Verletzungen des Streckapparates des Kniegelenkes. Brüche der Patella 822—826
Verletzung der Semilunarknorpel des Kniegelenkes . . . . . 826—827
Brüche des Unterschenkels . . . . . 827—828
Frakturen und Luxationen des Talus und Calcaneus . . . . . 829—830
Verrenkungen und Brüche am Mittel- und Vorderfuss . . . . . 830—831

Die Erkrankungen der unteren Extremität mit Ausschluss der angeborenen Missbildungen, der Differmitäten, Frakturen und Luxationen. Ref. Dr. F. Ayrer, Guben . . . . 832—896
Lehrbücher. Anatomie. Allgemeines. Operationsmethoden. Apparate 832—853
Erkrankungen und Verletzungen der Weichtheile . . . . . 853—875
Der Haut und Anhangsgebilde . . . . . 853—854
Der Blutgefässe . . . . . 854—862
Erkrankungen der Nerven . . . . . 862—865
Der Sehnen, Sehnenscheiden, Fascien, Muskulatur, Schleimbeutel, Drüsen . . . . . 865—869
Varia . . . . . 869—875
Erkrankungen und Verletzungen der Knochen . . . . . 875—885
Des Beckens . . . . . 875—877
Des Oberschenkelknochens . . . . . 877—882
Der Unterschenkelknochen . . . . . 882—883
Der Fusskuochen . . . . . 883—885
Verletzungen und Erkrankungen der Gelenke . . . . . 885—896
Des Hüftgelenkes . . . . . 885—890
Des Kniegelenkes . . . . . 890—896

Die Verletzungen und chirurgischen Krankheiten der Wirbelsäule und des Rückenmarks. Ref. Prof. Dr. A. Hoffa, Würzburg . . . . 897—949
Frakturen, Luxationen und Verletzungen der Wirbelsäule . . . . . 897—902
Akute Osteomyelitis, traumatische Erkrankungen, chronische Entzündungen, Lues der Wirbelsäule . . . . . 902—910
Spondylitis tuberculosa . . . . . 910—923
Skoliose . . . . . 923—935

Seite

Tumoren der Wirbelsäule, des Rückenmarks und seiner Häute. Spina bifida . . . . . 935 — 943
Verletzungen, chirurgische Krankheiten des Rückenmarks. Rückenmarkserkrankungen im Anschluss an ein Trauma . . . . . 943 — 947
Lumbalpunktion . . . . . 947 — 949

Die Lehre von den Instrumenten, orthopädischen Apparaten, Prothesen Ref. Prof. Dr. O. Hildebrand, Basel . . . . . 950 — 951

Kriegschirurgie. Ref. Priv.-Doz. Oberstabsarzt Dr. K. Seydel, München 951 — 957

Unfallschirurgie. Ref. Med.-Rath Dr. W. Willemer, Ludwigslust . . 957 — 959

Die Verletzungen und chirurgischen Krankheiten der Niere. Ref. Priv.-Doz. Dr. P. Ziegler, München . . . . . 960 — 991
Pathologische Anatomie und Physiologie . . . . . 960 — 963
Missbildungen und kongenitale Lageanomalien der Nieren . . . . 963 — 964
Verletzungen der Niere . . . . . 965 — 966
Wanderniere . . . . . 966 — 968
Hydro- und Pyonephrose sowie Pyelonephritis . . . . . 968 — 970
Para- und Perinephritis 960
Hämaturie . . . . . 970 — 972
Nephrolithiasis . . . . . 972 — 975
Anurie . . . . . 975 — 976
Nierentuberkulose . . . . . 976 — 978
Kasuistik und Lehrbücher über Nierenchirurgie . . . . . 978 — 979
Nierengeschwülste und Nierencysten . . . . . 989 — 983
Chirurgie der Harnleiter . . . . . 984 — 990
Chirurgie der Nebennieren . . . . . 990 — 991
Varia 991

Italienische Litteratur von 1899. Ref. Dr. R. Galeazzi, Turin . . . 992 — 1083

Autoren-Register . . . . . 1084 — 1097

Sach-Register . . . . . 1098 — 1118

Die Redaktion des von **Prof. Dr. O. Hildebrand** (Basel) herausgegebenen **Jahresberichts** richtet an die Herren Fachgenossen und Forscher, welche in dessen Gebiete Gehöriges und Verwandtes publiziren, die ergebene Bitte, sie durch rasche Uebersendung von Separat-Abdrücken ihrer Veröffentlichungen sowie durch einschlagende Mittheilungen baldigst und ausgiebigst unterstützen zu wollen.

Zusendungen wolle man an Herrn **Professor Dr. O. Hildebrand,** Basel (Schweiz), Bernoullistrasse, richten.

I. Theil.

Historisches; Lehrbücher; Berichte. Aufsätze allgemeinen Inhalts.

I.

Geschichte der Chirurgie.

Referent: O. Hildebrand, Basel.

Die mit * versehenen Arbeiten sind nicht referirt.

1. E. Becker, Die Geschichte der Medizin in Hildesheim während des Mittelalters. Zeitschrift für klin. Med. 1899. 38. Bd. Heft 4, 5, 6.
2. *William Cheselden, The Practitioner 1899. Sept. (Historische Plauderei.)
3. *Clark, On the changes in surgical theory and treatment in the past twenty-five years. Glasgow medical journal 1899. November.
4. Mac. Cormac, Hunter, the founder of scientific surgery. British medical journal 1899. Febr. 18.
5. *Ward Cousins, A sketch of the century's progress in medicine and surgery. Medical Press 1899. Aug. 9.
6. *Howse, On a review of surgery during the past 100 years. The Lancet 1899. Dec. 23.
7. *William Hunter, The Practitioner 1899. Jan. (Historische Plauderei.)
8. v. Iterson, De entwikkeling der Heelkunde. Festrede gehalten beim 50jähr. Jubiläum des Vereins der Niederländischen Aerzte. Nederl. tydschr. v. geneeskunde. Amsterdam 1899. II. 87. Rotgans.
9. *Lehmann-Nitsche, Beiträge zur prähistorischen Chirurgie nach Funden aus deutscher Vorzeit. Diss. München 1899.
10. — — Quelques observations nouvelles sur les indiens guayaquis du Paraguay. Revista del museo de la Plata tome IX. pag. 399. La Plata 1899.
11. *Robert Liston, The practitioner 1899. November. (Historisch-biograph. Plauderei.)
12. *Lond, The progress in the surgical treating of deformities. The Practitioner 1899. November.
13. *Mondeville, La chirurgie de maître Henri de Mondeville. Traduction contemporaine de l'auteur, publiée d'après le manuscrit unique de la bibliothèque nationale. Didot 1899.
14. *Perrenon, Die Chirurgie des Hugo von Lucca nach den Mittheilungen bei Theodorich (13. Jahrh.). Diss. Berlin 1899.
15. Rotgans, Eenige bladryden mit de geschiedenis der Chirurgie deser Eeuw. Nederl. Tydschr. voor geneeskunde. Amsterdam 1899. I. 573.
16. *Turner, Lord Lister and Surgery. Gaisher 1899.
17. *Weisgerber, La corporation des chirurgiens-barbiers de Ribeauvillé. Strassburg 1899. J. Noiviel.
18. Wölfler, Geschichte der chirurg. Lehrkanzel in Prag. Prag 1899.

Rotgans (15). Keine geschichtliche Darstellung aber eine geschichtliche Uebersicht über die Fortschritte der chirurgischen Wissenschaft während

dieses Jahrhunderts. Mit Namen werden behandelt die verschiedenen Ansichten über Wundinfektionskrankheiten im Verband mit Wundbehandlung. (Vortrag gehalten in der allgemeinen Sitzung des Kongresses für Natur- und Heilkunde, Haarlem). Rotgans.

Becker (1) giebt eine interessante Darstellung der Geschichte der Medizin in Hildesheim während des Mittelalters. In 7 Kapiteln behandelt er die Ausübung der Heilkunde, die Hospitäler, die Aerzte, das niedere Heilpersonal, die Apotheker, die Seuchen und schliesslich die Ausübung der öffentlichen Gesundheitspflege. Zweifellos hat sich Becker ein grosses Verdienst erworben durch diese auf genauem Quellenstudium beruhende eingehende Arbeit.

Wölfler (18) giebt im Anschluss an die einzelnen Vertreter eine interessante Geschichte der chirurgischen Lehrkanzel an der Deutschen Universität in Prag in der letzten Hälfte des Jahrhunderts von Pitha bis auf Wölfler.

Dr. Lehmann-Nitsche (10) beschreibt in seinem Aufsatz drei prähistorische Schädel, einen trepanirten, einen verletzten Schädel und einen perforirten Kopf, die im La Plata Museum in Buenos-Aires aufbewahrt sind, und bespricht die Frage der prähistorischen Trepanation. Im Anschluss daran erwägt er die Art und Weise, wie wohl die Trepanation damals ausgeführt wurde, als gar keine Metallinstrumente vorhanden waren. Es geschah wohl mit Steinen. Ferner wird die Frage ventilirt, ob es sich um Aussägen oder Abschaben handelt. Zur Klärung dieser Frage wurden Experimente an Leichen und Thieren gemacht.

II.

Lehrbücher der chirurgischen Diagnostik, der allgemeinen, speziellen und der orthopädischen Chirurgie, der Heilgymnastik und Massage, der Verbandlehre und der chirurgischen Anatomie.

Referent: O. Hildebrand, Basel.

Die mit * versehenen Arbeiten sind nicht referirt.

1. *Albert, Diagnostik der chir. Krankheiten. 8. Aufl. Wien 1899. A. Hölder.
2. v. Bergmann und Mikulicz, Handbuch der prakt. Chirurgie. Stuttgart 1899. Enke.
3. *Bum, Handbuch der Massage und Heilgymnastik. 2. durchgesehene Auflage. Wien. Urban und Schwarzenberg 1899.
4. *Cheyne and Burghard, A manual of surgical treatment. Longmans 1899.
5. Durante, Trattato di patologia e terapia chirurgica. Volume III. Roma 1898.
6. *Esmarch und Kowalzig, Chirurgische Technik. 3. und 4. Bd. Ergänzung zum Handbuch der kriegschir. Technik. Operation an Kopf, Hals und Rumpf. Kiel 1899. Lipsius und Ticher.

7. *Fenwick, Golden rules of surgical practice. Simpkin 1899.
8. Imbriaco, Le operazioni più frequenti nelle chirurgia di guerra. Firenze 1898.
9. *Juvara, Leitfaden für die chirurgische Anatomie. Berlin. A. Hirschwald 1899.
10. Kirmisson, Lehrbuch der chirurg. Krankheiten angeborenen Ursprungs. Uebersetzt von Deutschländer. Stuttgart 1899. F. Enke.
11. Franz König, Lehrbuch der spez. Chirurgie für Aerzte und Studirende. 7. Auflage. III. Bd. Berlin. A. Hirschwald 1899.
12. *Krüche, Chirurgie, ein kurzes Lehrbuch für Studirende und Aerzte. 2. Thl. spezielle Chirurgie. 10. Aufl. Leipzig. J. A. Barth 1899.
13. *Léjars, Traité de chirurgie d'urgence. Manon 1899.
14. *Leser, Operations-Vademecum für den prakt. Arzt. Berlin 1899. S. Karger.
15. Merkel, Handbuch der topographischen Anatomie. Braunschweig. F. Viehweg und Sohn 1899.
16. *Owen, Diseases of children. British medical association 1899. British med. journal 1899. Aug. 19.
17. Pfeifer, Handbuch der angewandten Anatomie. Leipzig 1899. Spamer.
18. *Rotter, Der Nothhelfer in plötzlichen Unglücksfällen. 9. Aufl. München. J. F. Lehmann 1899.
19. *Tillmanns, Lehrbuch der allgem. u. speziellen Chirurgie einschliessl. der modernen Operations- und Verbandlehre. 2. Bd. Lehrbuch der speziellen Chirurgie. 6. Auflage. Leipzig. Veit u. Co.
20. *— Lehrbuch der allgem. und spez. Chirurgie etc. 7. Aufl. 1899. Leipzig. Veit u. Co.
21. *Treves, Traité d'anatomie appliquée à la chirurgie. Traduit de l'anglais par le Dr. Emile Lauvers. Malvine 1899.
22. Waldeyer-Joessel, Lehrbuch der topographisch-chirurgischen Anatomie mit Einschluss der Operationsübungen an der Leiche. 2. Thl. 3. Abth. Waldeyer, Das Becken. Bonn 1899. F. Cohen.

Von Merkel's Handbuch der topographischen Anatomie (15) ist des II. Bandes III. Lieferung erschienen, die den Bauch behandelt. Die eingehende klare Darstellung, die ausführliche Berücksichtigung der einschlägigen chirurgischen Verhältnisse und der äusseren Formen, die vortrefflichen Abbildungen machen das Buch zu einem trefflichen Ratgeber für den Arzt.

Waldeyer's (22) Fortsetzung der Joessel'schen topographischen chirurgischen Anatomie giebt eine ganz ausgezeichnete Bearbeitung des Beckens.

Es ist in einer so detaillirten Weise mit Berücksichtigung aller embryologischen, chirurgischen und gynäkologischen Thatsachen dargestellt, wie bisher keines. Es zeigt sich darin eine ganz enorme Beherrschung des kolossalen Materiales. Wer sich genau und eingehend informiren will, kann nichts Besseres thun als dies Buch zur Hand zu nehmen. Vortreffliche Abbildungen unterstüzen den Text.

Pfeiffer's Handbuch der angewandten Anatomie (17) enthält folgende Kapitel:

1. Das ABC der technischen Anatomie. Verzeichniss der Merk- und Messpunkte in der Körperoberfläche des aufrecht stehenden, proportionirt gebauten Menschen.

2. Merkmale der ungezwungenen, aufrechten Körperhaltung. Die Maass- und Zahlenverhältnisse der Körperoberfläche und die Betheiligung der einzelnen Körpertheile an den Bewegungen der Gesammtoberfläche. Ueber die Genauigkeit der Körpermessungen und die unvermeidlichen Fehlergrenzen. Die Messpunkte und Maasse in der Wirbelsäulen- oder Rückgratsgegend. Die Messpunkte und Maasse in der vorderen Brust- und Bauchgegend. Die Umfangmasse. Der Schultergürtel und der Halsansatz. Der Schultergürtel und der Armansatz. Messpunkte und Maasse für die Nackenschulterlinie, für den Armansatz. Messpunkte und Maasse am Arm und an der Hand. Messpunkte

und Maasse in der Gesäss-, Schritt- und Beingegend, sowie die Beckenneigung in der Anatomie, die Schrittneigung und der Gesässwinkel im Kunsthandwerk. Messpunkte und Maasse am Fuss. Die wichtigsten Wuchsformen und Wuchsfehler am Kopf. Proportionslehre für den nackten und für den bekleideten Menschen. Die Wuchsfehler des Menschen mit den Maassen und Zahlen der Körperoberfläche.

Es ist ein ausgezeichnetes, sehr eingehendes Buch für Künstler, Kunstgewerbetreibende, Bandagisten, aber ein ebenso für Aerzte und Turnlehrer geschriebenes Buch, das freilich ein sehr genaues Studium erfordert. Eine grosse Anzahl vortrefflicher Abbildungen unterstützt das Verständniss.

Von König's (11) spezieller Chirurgie ist nun auch der III. Band erschienen. Auch dieser Band zeigt überall das Streben, durch Berücksichtigung der neueren Litteratur und der neueren Erfahrungen das Buch auf der Höhe zu erhalten. Die ausserordentlich reiche Erfahrung und die kritische Verwerthung derselben sieht man in allen Theilen. Es bleibt, wie bisher, das führende Buch.

Das Durante'sche (5) Handbuch der Chirurgie liegt nun fast vollständig vor, nachdem vom dritten und letzten Bande, der die spezielle Chirurgie behandelt, schon der grösste Theil (780 Seiten) erschienen ist. Bemerkenswerth ist, dass in dieser speziellen Chirurgie die Chirurgie der Regionen nicht wie gewöhnlich, nach der Schablone, behandelt ist. Verf. wollte sich nicht der beschwerlichen Aufgabe unterziehen und jene Theile der speziellen Pathologie und Therapie behandeln, die den Einfluss der neuen chirurgischen Richtung nur wenig verspüren; er beschränkte sich vielmehr darauf, die Argumente, die gegenwärtig die Grenzgebiete der Medizin und Chirurgie bilden, eingehend zu erörtern. Fast die Hälfte dieses Bandes ist der Hirn- und Rückenmarkchirurgie gewidmet, die in der That mit Meisterhand dargestellt ist. Hervorzuheben sind hier die Kapitel über die Anatomie und Physiologie des Gehirns und Rückenmarks, in denen er eine vollständige Darlegung der gegenwärtigen Kenntnisse auf diesem weiten Gebiete giebt, sowie die an eigenen Beobachtungen und Erfahrungen reichen Kapitel über die Hirn- und Kleinhirntumoren. Einige weitere Kapitel betreffen die Krankheiten der Verdauungswege; am eingehendsten sind hier die Magen- und Darmkrankheiten behandelt. Besondere Beachtung verdienen u. a. das vom Verf. befolgte Verfahren bei der Pyloroplastik, sowie die interessanten Beobachtungen des Verf. über die Darmtuberkulose und die Darmtumoren. Die Hernien sind knapp aber sachgemäss behandelt, mit Darlegung des Wichtigsten über deren Pathologie und Therapie. Vortrefflich ist endlich das Kapitel über die Chirurgie der Leber und der Gallenwege. Kurz und gut dieser dritte Band giebt dem schönen Werke, das die lange Thätigkeit und reiche chirurgische Erfahrung des Verff. so recht wiedergiebt, einen würdigen Abschluss. Muscatello.

Die Herausgeber des Handbuches der prakt. Chirurgie (2), v. Bergmann und von Mikulicz, haben eine Reihe von älteren und jüngeren Chirurgen vereinigt, um die ganze spezielle Chirurgie in einer Anzahl monographischer Darstellungen zu schildern. Die bis jetzt erschienenen Lieferungen sind zum Theil ganz vortrefflich, sodass das Buch bei gleichem Fortgang sich einen hervorragenden Platz erringen wird.

Das von Deutschländer übersetzte Kirmisson'sche Lehrbuch der chirurgischen Krankheiten angeborenen Ursprungs (10) ist ein sehr gutes, auf Grund reicher Erfahrung und mit ausgedehnter Berücksichtigung der

Litteratur verfasstes Werk. Die Entwickelungsgeschichte ist ausgiebig herangezogen und zur Erklärung verwendet, auf alle wichtigen Theorien ist eingegangen, die Therapie wird ausführlich besprochen, und dabei ist alles kritisch beleuchtet.

Imbriaco (8) hat die in der höheren Militärsanitätsschule von ihm gehaltenen Vorlesungen über die in der Kriegschirurgie am häufigsten vorkommenden Operationen zu einem Bande vereinigt. Das Werk behandelt fast ausschliesslich nur die unmittelbar oder sekundär nach Traumen vorzunehmenden Operationen und ist in dieser Hinsicht als ein gutes chirurgisches Handbuch zu empfehlen, da es viele nützliche Winke und Belehrungen enthält und im Allgemeinen von modernen Kriterien getragen ist. Es zerfällt in drei Theile: im ersten werden die Operationen an Weichtheilen (Ligaturen, Wunden, Plastiken) behandelt, im zweiten die Operationen an Knochen (Amputationen, Resektionen, Nekrotomien), im dritten die speziellen Operationen (Exenteratio bulbi, Thorakotomie, Laparotomie, Enterorrhaphie, Cystotomie, Urethrotomie, Hernien). Das Werk umfasst fast 500 Seiten und ist schön ausgestattet. Muscatello.

III.

Jahresberichte von Krankenhäusern etc.

Referent: O. Hildebrand, Basel.

Die mit * versehenen Arbeiten sind nicht referirt.

1. *Burci, Statistica delle operazioni praticate nell' Ospedale di Pisa dal 1895 al 1898. Pisa 1898.
2. Buschi, Resoconto dell' anno scolastico 1896—97. (Clinica chirurgica di Bologna diretta dal Prof. Novaro.) La Clinica chirurgica 1898. Nr. 1.
3. *Ceccherelli, Sedicesimo rendiconto nella clinica chirurgica operativa della R. Università di Parma. Parma 1898.
4. *Codivilla, Rendiconto statistico della Sezione chirurgica dell' Ospedale di Imola 1897. Imola 1898.
5. Czerny, Jahresbericht der Heidelberger chirurgischen Klinik für 1897. v. Bruns'sche Beiträge 1899. Bd. 24. Supplement.
6. *Dandolo, Il reparto chirurgico dell' Ospedale Civile di Castelfranco Veneto. Padova 1898.
7. Delagénière, Statistique des opérations pratiquées au Mans du 1 janvier à 31 décembre 1898. Archives provinciales 1899. Nr. 7.
8. Diakonow, Jahresbericht über die Thätigkeit der chirurgischen Klinik der Iser'schen Gemeinschaft „Barmherzige Schwestern" zu Moskau vom 15. Oktober 1896 bis 31. Dezember 1898. Moskau 1899.
9. *Helferich, Die Greifswalder chirurgische Klinik in den Jahren 1885—1899. Ein kurzer Bericht. Langenbeck's Arch. Bd. 54. Heft 1 u. 2. 1899.
10. Houzel et Meurillon, La clinique chirurgicale privée de Boulogne sur Mer. Archives prov. 1899. Nr. 12.

11. Kaelin-Benzinger, „Paracelsus." Neues Krankenhaus in Zürich. I. Bericht vom August 1896 bis Dezember 1898. 1899.
12. *S. Kossobudzki, Seltenere Fälle aus der Spitalpraxis. Medycyna. Nr. 37. (Kasuistik.)
13. Lange, Bericht über das orthopädische Ambulatorium der kgl. chirurgischen Klinik zu München. Münchener med. Wochenschr. 1899. Nr. 8.
14. *Rudolf Lundmark, Bericht über Operationen, die im Akademischen Krankenhause zu Upsala während des Jahres 1898 ausgeführt wurden. Aus der chirurgischen Klinik zu Upsala. Upsala Läkareförenings Förhandlingar 1899. A. T. IV. p. 487. Hj. von Bonsdorff (Helsingfors).
15. Pagenstecher, Arbeiten und Jahresbericht des Diakonissenhauses Paulinenstift zu Wiesbaden vom 16. Oktober 1896 bis April 1899. Leipzig 1899, Hirschfeld.
16. Pantaloni, Statistique des opérations pratiquées à Marseille du 1 janvier au 31 décembre 1898. Archives prov. 1899. Nr. 3.
17. Poliklinik aus dem Journal des Medical Graduates' College in London. (Mittheilung einer Anzahl interessanter Fälle, die sich in der Poliklinik vorstellten.)
18. *Roth, Jahresbericht über die Leistungen und Fortschritte auf dem Gebiete des Militär-Sanitätswesens. Deutsche milit. Wochenschr. 1899. Suppl.
19. *L. Rydygier, Das zweite Jahr des Bestandes der Lemberger chirurgischen Klinik. Nowiny lekarskie. Nr. 5.
20. *Sanitäts-Bericht über die kgl. preussische Armee, das XII. (kgl. sächsische) und das XIII. (kgl. württembergische) Armeekorps für den Berichtsraum vom 1. Oktober 1896 bis 30. September 1897. Berlin 1899. Mittler u. Sohn.
21. Steinthal, Bericht über die chirurgische Abtheilung der evangelischen Diakonissenanstalt zu Stuttgart für das Jahr 1898. Beiträge z. klin. Chir. Bd. XXV. 1899.
22. Suter, Veillon u. Haegler, Jahresbericht über die chirurgische Abtheilung und die chirurgische Poliklinik des Spitals in Basel. Basel 1899.
23. Ternier, Statistique des opérations pratiquées à l'hôpital Bichat pendant l'année 1898. Le Progrès médical 1899. Nr. 12, 20.
24. Tricomi, Contributi di Clinica operativa. Padova 1898.
25. Trzebicky, Bericht der chirurgischen Abtheilung des St. Lazarus-Spitales zu Krakau. 1899.
26. Eduard Weisz, Kasuistische Mittheilungen aus dem Arbeiter-Hospital in Pistyan. Wiener med. Wochenschr. 1899.

Diakonow giebt in seinem Bericht (8) nach einer Einleitung über die allgemeine Einrichtung, die Leitung der Klinik, die Kranken (Aufnahmebedingungen, Behandlung etc.) und über den Unterricht zunächst im allgemeinen Theil eine Beschreibung der Räumlichkeiten und der Thätigkeit der chirurgischen Klinik. Dann folgt die Beschreibung der einzelnen Fälle:

Erkrankungen des Kopfes: 73 Fälle: davon genasen 61, gebessert entlassen 11, ohne Besserung 1.

Entwickelungsanomalien: 5 Fälle;
Entzündungen: 18 Fälle;
Neubildungen: 26 Fälle;
Tuberkulose: 2 Fälle;
Verunstaltungen in Folge verschiedener Erkrankungen: 19 Fälle;
Verschiedene Erkrankungen: 3 Fälle.

Erkrankungen des Halses und des Wirbels: 25 Fälle: davon geheilt 18, gebessert entlassen 5, ungebessert 1, gestorben 1.

Entwickelungsanomalien: 2 Fälle;
Entzündungen: 6 Fälle;
Neubildungen: 10 Fälle;
Tuberkulose: 7 Fälle.

Erkrankungen der Brust: 23 Fälle: davon geheilt 12, gebessert entlassen 3, ohne Besserung 7, gestorben 1.
Entzündungen: 5 Fälle;
Neubildungen: 16 Fälle;
Tuberkulose: 1 Fall;
Verschiedene Erkrankungen: 1 Fall.

Erkrankungen des Abdomen: 46 Fälle, davon geheilt 31, gebessert 5, ohne Besserung 3, gestorben 7.
Entwickelungsanomalien: 1 Fall;
Entzündungen: 5 Fälle;
Neubildungen: 10 Fälle;
Echinokokkus: 3 Fälle;
Hernien: 13 Fälle.

Erkrankungen des Urogenitalapparates: 17 Fälle; davon geheilt 10, gebessert 2, nicht gebessert 5.
Entwickelungsstörungen: 3 Fälle:
Entzündungen: 5 Fälle;
Tuberkulose: 1 Fall;
Verunstaltungen als Folge verschiedener Erkrankungen: 4 Fälle;
Verschiedene Erkrankungen: 4 Fälle.

Erkrankungen der oberen Extremität: 34 Fälle: davon genesen 21, gebessert 11, ohne Besserung 2.
Entwickelungsanomalien: 1 Fall;
Verletzungen: 13 Fälle;
Entzündungen: 8 Fälle;
Neubildungen: 7 Fälle;
Tuberkulose: 4 Fälle;
Verunstaltungen als Folge verschiedener Erkrankungen: 1 Fall.

Erkrankungen der unteren Extremität: 47 Fälle: davon genesen 11, gebessert 26, ungebessert 10.
Entwickelungsanomalien: 6 Fälle;
Verletzungen: 7 Fälle;
Entzündungen: 12 Fälle;
Neubildungen: 3 Fälle;
Tuberkulose: 15 Fälle;
Verunstaltungen in Folge verschiedener Erkrankungen: 3 Fälle;
Allerlei Erkrankungen: 1 Fall.

E. Pagenstecher (15) theilt eine Reihe von Arbeiten mit, die schon in der deutschen Zeitschrift für Chirurgie veröffentlicht wurden, giebt eine Beschreibung des Baues und der Einrichtung des Paulinenstifts zu Wiesbaden und berichtet über im Ganzen 954 Fälle, innere und äussere Erkrankungen. Die Operationstabelle weist unter 271 Operationen eine ganze Reihe interessanter Operationen auf.

Suter, Veillon, Haegler (22) geben in gewohnter Weise einen Jahresbericht über die chirurgische Abtheilung und die chirurgische Poliklinik in Basel. Der Bericht wird eingeleitet von einem warmen Nachruf an Socin.

Lange's (13) kurzer Bericht über das orthopädische Ambulatorium der chirurgischen Klinik in München betrifft 368 Kranke.

Ternier (23) giebt eine rein tabellarische Aufzählung der im Jahre 1898 in der Klinik Bichat ausgeführten chirurgischen Operationen, 941 von Dr. Péraire ausgeführt und über 734 ebenda mit Hülfe von Dr. Hartmann vollzogene Operationen.

In dem Jahresbericht der Heidelberger chirurgischen Klinik für das Jahr 1897 (5) wird zunächst eine tabellarische Uebersicht über das operative Material der Klinik seit dem Jahre 1880 gegeben. Dann folgt etwas ausführlicher der Bericht über das Material des Jahres 1897. Ein ganz glänzendes Material, namentlich in der Bauchchirurgie. 2390 Kranke auf 200 Betten und 1717 Operationen, darunter eine grosse Zahl von Laparotomien. Täglich 5—6 Operationen. In der Poliklinik wurden 5300 Kranke behandelt; hier wurde auffallend wenig operirt.

Houzel und Meurillon (10) berichten über die chirurgische Privatklinik von Boulogne sur Mer und geben eine Beschreibung der Einrichtungen.

Pantaloni (16) giebt eine Operationsstatistik aus Marseille. 375 Operationen. Besondere Besprechung der Todesfälle.

Delagenière's (71) Statistik der Operationen in Mans bezieht sich auf 449 zum Theil recht interessante Operationen. Eine ausführliche Besprechung der Todesfälle macht den Beschluss.

Trzebicky (25) berichtet über die chirurgische Abtheilung des Lazarus-Spitales in Krakau. Auf die Beschreibung der Operationsräume folgt eine Besprechung der Wundbehandlung, der Anästhesie und eine Mittheilung über die Ambulanz, die wissenschaftlichen Einrichtungen, über die Arbeiten und eine statistische Uebersicht über das mannigfaltige und interessante Material.

Die sehr interessanten Berichte Tricomi's (24) aus der chirurgischen Klinik zu Padua beziehen sich auf eine grosse Anzahl von chirurgisch behandelten Fällen. Die bedeutendsten von diesen (Erkrankungen des Magens, Pankreas u. s. w.) sind in den betreffenden Spezialabtheilungen berichtet worden. (Siehe Magen, Pankreas, u. s. w.). Muscatello.

Buschi (2) giebt eine Zusammenstellung der in der von Prof. Novaro geleiteten chirurgischen Klinik zu Bologna während des Jahres 1896—97 ausgeführten Operationen. Bei einer Gesammtzahl von 650 Patienten wurden 580 Operationen ausgeführt, mit 13 Todesfällen (2,24 %). Von den wichtigsten Operationen sind zu erwähnen: 2 Fälle von Trepanation wegen Jackson'scher Epilepsie nach Fraktur mit eingedrückten Bruchstücken; die Anfälle hörten zuerst auf, kamen aber dann wieder. In den Fällen des Zungenkrebses wurde vor der partiellen Amputation der Zunge stets eine methodische Ausräumung der Submaxillargrube vorgenommen. Viele Fälle von Abdominalchirurgie (2 Gastrostomien, 14 Gastroenterostomien, 2 Laparotomien wegen Peritonitis nach Darmperforation, 3 Splenektomien, 36 Salpingektomien, 18 Hysterektomien wegen Myom). Die Frakturen wurden mittelst Massage behandelt, nachdem die Patienten etwa acht Tage lang im Immobilisirungsverband zugebracht hatten. Muscatello.

Steinthal (21) giebt eine Uebersicht über die chirurgische Abtheilung des evangelischen Diakonissenhauses in Stuttgart. In dem Berichtsjahr wurden 617 Kranke behandelt, über die zum Theil ausführlichen Mittheilungen gemacht werden. Das Material ist ganz interessant. Darauf folgen zwei Aufsätze,

einer über Wundbehandlung und einer über die Nachbehandlung schwerer Unterleibsoperationen.

Kaelin-Benzinger's Bericht über Paracelsus (11) betrifft ein neues, wie es scheint sehr schön eingerichtetes Privatkrankenhaus in Zürich. Der Bericht ist glänzend ausgestattet.

Eduard Weisz (26) macht kasuistische Mittheilungen von dem Arbeiterhospital in Pistyan. Es wurden 490 Kranke behandelt, darunter eine grosse Reihe chronischer Gelenkleiden.

IV.

Aufsätze allgemeinen chirurgischen Inhalts.

Referent: O. Hildebrand, Basel.

Die mit * versehenen Arbeiten sind nicht referirt.

1. *Ammann, Konservative Chirurgie an den Extremitäten. 71. Naturforscherversammlg. Monatsschr. f. Unfallheilkunde. 1899. Nr. 10.
1a. Asmus, Das Sideroskop und seine Anwendung. Wiesbaden. Bergmann 1898.
2. *Below u. Kaltenbracker, Einige Beispiele von der Anwendung und Wirkung der Lichttherapie bei verschiedenen Krankheiten. Berlin 1899. Schneider u. Cie.
3. *Berthod, Chirurgie homoeopathique. Journ. de méd. de Paris. 1899. Nr. 48.
4. Böcker, Ueber cerebrale Kinderlähmungen. Zeitschr. f. orthopäd. Chirurgie. 1899. Bd. VII. Heft 1.
5. *Bush, Some unusual operations on lunatics and their results. Bristol med.-chir. journ. 1899. Sept.
6. Cane, A case of swallowing stones. The Lancet 1899. March 18.
7. H. J. Damen, Venesectie by Uraemie. Nederl. Tydschr. v. Geneesk. Amsterdam 1899. II. 715.
8. Doran, Gynaecology in relation to surgery. Medical Press 1899. March 8.
9. *B. C. Dungan, Emergency surgery, with especial reference to work in homes of the poor. The Journ. of the Amer. Med. Ass. Oct. 7. 1899.
10. *Fège, Du massage précoce dans les traumatismes. Asselin et Houzeau. 1899.
11. Franke, Ueber chirurgisch wichtige Komplikationen und Nachkrankheiten der Influenza. Grenzgebiete der Medizin und Chirurgie. 1899. Bd. 5. Heft 2.
12. *Fridjung, Beiträge zur Kasuistik angeborener Missbildungen. Archiv f. Kinderheilkunde. 1899. Bd. 27.
13. Gersuny, Die Indikationen für chirurgische Operationen. Wiener med. Wochenschr. 1899. Nr. 47, 48.
14. Haward, Note on some of the surgical sequelae of influenza. The Lancet 1899. July 1.
15. *Hawthorne, The Polyclinik being the journal of the medical graduates College London 1899.
16. *Julius H. Hoelscher, A study in perspiration. The journ. of the Amer Med. Ass. June 17. 1899.
17. Hofbauer, Beitrag zur Lehre von der lokalen Disposition. Wiener klin. Wochenschr. 1899. Nr. 5.
18. Hoffa, Ueber die Orthopädie im Dienste der Nervenheilkunde. 71. Naturforscherversammlung 1899. Münchener med. Wochenschr. 1899. Nr. 41.

19. Jagerink, Offener Brief an Herrn Dr. G. Zander in Stockholm. Zeitschr. f. orthopädische Chirurgie. 1899. Bd. 7. Heft 1.
20. Jullien, Note sur quelques cas de phagédénisme. La France médicale. 1899. Nr. 15.
21. Keen, The surgical complications and sequels of typhoid fever. 1899. Rebman.
22. Kirmisson, Deux cas intéressants d'anomalies de développement du squelette. Revue d'orthopédio 1899. Nr. 5.
23. Krukenberg, Ueber das neue System der maschinellen Gymnastik. Zeitschr. f. orthopäd. Chirurgie. VII. Bd. 2. u. 3. H. 1899.
24. Lévai, Ueber Simulation von chirurgischen Krankheiten. Wiener klin. Rundschau. 1899. Nr. 26.
25. Longuet, De la supression radicale du morcellement. Le Progrès médical 1899. Nr. 36.
26. Medicinal and dietetic preparations. Med. and surg. appliances. British med. journ. 1899 Dec. 30.
27. *Monod, Présentation d'un malade opéré d'angio-neurectomie. Discussion. Bull. et mém. de la soc. de chir. 1899. Nr. 12.
28. *Nötzol, Ueber die baktericide Wirkung der Stauungshyperämie. Deutscher Chirurgenkongress 1899.
29. *Ochsner, Surgical treatment of habitual crininals. Journ. of the amor. med. assoc. 22. April 1899.
30. *O'Conor, Two cases of acute rheumatism treated surgically. The Lancet 1899. July 8.
31. Payr, Weitere Beiträge zur Kenntniss und Erklärung des fettembolischen Todes nach orthopädischen Eingriffen und Verletzungen. Zeitschr. f. orthopäd. Chirurgie. VII. Bd. 2. u. 3. Heft. 1899.
32. *G. Preiswerk, Beiträge zur Korrosionsanatomie der pneumatischen Gesichtshöhlen. Wiesbaden 1899. Bergmann.
33. Revilliod, Le contenu et le contenant. Revue médicale de la Suisse romande 1899. Nr. 1.
34. *Ribbert, Ueber Transplantation von Ovarium, Hoden und Mamma. Archiv f. Entwickelungsmechanik d. Organismen. Bd. VII. Heft 4. 1899.
34a. Riedel, Der Gypsverband in der Praxis. Münch. med. Wochenschrift 1899. Nr. 37.
35. Mayo Robson, An address on the dangers of delay. British med. journal. 1899. April 22.
35a. Rotter, Der Nothhelfer in plötzlichen Unglücksfällen. München 1899.
36. Scholder, Réponse aux conclusions du travail de Krafft sur la convalescence chirurgicale et assurance. Revue méd. de la Suisse romande. 1899. Nr. 7.
37. Seitz, Die Herstellung von orthopädischen Apparaten aus Draht-Celluloidmull. Zeitschr. f. orthopäd. Chirurgie. 1899. Bd. VII Heft 1.
38. *Senger, Ueber Herzkollaps bei Anwendung brüsker Schrauben-Extension. Deutscher Chirurgen-Kongress 1899.
39. *Stratz, Die Schönheit des weiblichen Körpers. Stuttgart, F. Enke. 1898.
40. Sympson, Notes on the treatment of rickets in an out-patient department. Brit. med. association. Brit. med. journ. 1899. Aug. 19.
41. *Ullmann, Neues auf dem Gebiete der Chirurgie. Wiener med. Blätter. 1899. Nr. 26, 27, 28.
42. *Vulpius, Die deutsche Orthopädie im Jahre 1898. Münchener med. Wochenschr. 1899. Nr. 2. (Referat.)
43. — Zur Technik der Gelatine Moulagen. Centralbl. f. Chirurgie 1899. Nr. 5.
44. Weinlechner, Eine Frau, welche viermal laparotomirt worden ist. Wiener klin. Wochenschr. 1899. Nr. 21.
45. Whiteford, The mechanical factor in surgery. Brit. med. journ. 1899. July 29.
46. *Wolff, Ueber die Erhaltung der Kerntheilungsfiguren nach dem Tode und nach der Exsturpation und ihre Bedeutung für Transplantationsversuche. v. Langenbeck's Archiv f. klin. Chirurgie. 1899. Bd. 59. Heft 2.
47. *— Entgegnung auf Baehr. 2. Heft. Bd. 156. Virchow's Arch. Bd. 157. Heft 1.

Alban Doran (8) bespricht vorerst, wie die allgemeine Chirurgie speziell aus der gynäkologischen Chirurgie in vielen Punkten Nutzen gezogen habe. So ist die Fisteloperation bei Blasenscheiden-Fisteln durch Sims eine

Neuheit auf diesem Gebiete der plastischen Chirurgie gewesen, und durch die vielfach geübte Ovariotomie erfuhr die Bauchchirurgie einen bedeutenden Umschwung. Es wurde besonders der Wert der Drainage und der Toilette des Peritoneums erkannt.

Weiterhin spricht sich Doran gegen den Abusus der gynäkologischen Operationen aus und betont, dass chirurgische Eingriffe, als Operation bei Entzündungen der Adnexe, bei Neurosen der Ovarien, bei Fibroma uteri nur nach Versuch aller übrigen Behandlungen und bei genauer klinischer Indikation zu einer Operation vorgenommen werden sollen.

Robson (35) bespricht bei verschiedenen Krankheiten die üblen Folgen, die durch ein ungerechtfertigtes „laissez faire" entstehen. Bei allen angeführten Affektionen, als bei tuberkulösen Gelenkkrankheiten, bei Carcinoma mammae, uteri, recti, bei Peritonitis tuberculosa, bei Appendicitis, Cholelithiasis, Perforation eines Ulcus ventriculi oder Ulcus typhosum, bei Gastrektasie und Pylorusstenose, bei Darmocclusion, Ovarialtumoren und Myoma uteri wird die chirurgische Intervention lebhaft empfohlen, und die Vortheile der frühen, die verderblichen Nachtheile der späten, oft erst durch üble Folgen bedingten Operation werden gut hervorgehoben.

Hamilton Whiteford (45) will bei der Entstehung von Krankheitszuständen dem mechanischen Momente neben den bakteriologischen und nervösen Erklärungsversuchen das ihm gebührende Feld einräumen. Ein solches mechanisches Moment spielt mit, wo eine Konsolidation von Frakturen wegen Weichtheilinterposition nicht eintritt, bei Aspiration der Lippen in der Narkose und dadurch bedingte Cyanose. Ferner ist die Wirkung versenkter, nicht resorbirbarer Nähte nicht dauernd, Antiseptica beeinflussen mehr durch Spülung als durch chemische Wirkung die Bakterien, und bei Netzeinklemmung sollen die Symptome durch Zerrung und Darmknickung entstehen gleichwie bei Peritonitis durch die Darmdehnung eine Knickung erfolgen soll.

Ludw. Hofbauer (17). Auf Grund einer Kritik einer grossen Zahl (49) diesbezüglicher experimenteller und klinischer Arbeiten kommt Verfasser zum Schlusse, dass Prädilektion und Disposition ihre Entstehung nicht einer mangelhaften Widerstandsfähigkeit der betreffenden Gewebszellen, sondern wahrscheinlich einem Zustande aktiver Hyperämie derselben ihre Entstehung verdanken.

Der sehr inhaltreiche und knapp gehaltene Vortrag eignet sich nicht für eine kurze Besprechung.

Bezüglich der ärztlichen Behandlung von Unfallfolgen werden von Scholder (36) folgende Postulate aufgestellt:

Die ärztlich erstrebte Heilung soll nicht nur eine anatomische, sondern eine möglichst funktionelle sein.

Die Kosten der Nachbehandlung von Unfallverletzten sind von den Versicherungsgesellschaften zu tragen. In zweifelhaften Fällen (Aggravation etc.) sind noch zwei Aerzte beizuziehen, welche zu bestimmen haben, ob die Gesellschaften oder die Verletzten für die weiteren Kosten aufzukommen haben.

Vereinfachung der Formulare für die ärztlichen Schlusszeugnisse: die Schätzung des Grades der theilweisen Erwerbsunfähigkeit soll dem Arbeitgeber und nicht dem behandelnden Arzte zufallen.

Warrington Howard (14) bespricht die nach einem Influenzaanfall möglichen Folgekrankheiten und giebt dabei folgende Angaben, dass

1. Drüsen, besonders die chronisch entzündlichen der Kinder leicht vereitern, dass Pharyngitis, Eiterungen der Nebenhöhlen der Nase, des Mittelohrs und Mastoids und dadurch oder ohne erkennbare Aetiologie bewirkte Neuralgien öfters auftreten.

2. Bei arthritischer Diathese erfolgen leicht seröse Gelenkergüsse besonders in den Beinen ohne Eiterung.

3. Symptomlos gewordene und chron. Tuberkulose wird leicht floride, und latente oder symptomlos gewordene Luës wird manifest und bekommt leicht Neigung zur Ulcerationsbildung.

H. J. Damen (7). Im Anschluss eines glücklich verlaufenen Falles, wo die Venensektion bei einem Urämikus ausführlich beschrieben, plädirt Verf. für die zu viel vernachlässigte Operation. Rotgans.

Gersuny (13). Ebenso wichtig wie die Beherrschung der Technik ist die Stellung der Indikation. Verfasser bespricht die Indikationen für Operationen, die hauptsächlich für den praktischen Arzt wichtig sind, wie z. B. Perityphlitis, incarcerirte Hernien. Das individuelle Moment spiele eine grosse Rolle.

Lévai (24) bespricht an Hand von Beispielen aus der Praxis die Simulation chirurgischer Krankheiten und die Untersuchungsmethoden, vermittelst derer Simulation erkannt werden kann, speziell bei den so häufigen Muskel- und Gelenkschmerzen. Zur Beurtheilung der Arbeitsfähigkeit ist es nöthig, dass der sachverständige Laie den Arzt über die Art des Berufes informire.

Hoffa (18). Bericht über die günstigen Erfolge der Verwendung der „Schienenhülsen" und sonstigen Stützapparate nach Hessing bei zahlreichen verschiedenartigen Nervenkrankheiten, spez.: Ischias-Kontrakturen, progress. Muskelatrophie, Kinderlähmungen, Little'scher Krankheit, transversaler Myelitis (bei den beiden letzteren verbunden mit multiplen Tenotomien); ferner Sehnentransplantationen bei essent. Kinderlähmung und bei Radialislähmung.

Asmus (1a) beschreibt das Sideroskop und seine Anwendung, seine Verwendung in der Augenheilkunde und macht Mittheilung über eine grosse Anzahl von Fällen, darunter auch chirurgische Fälle, in welchen der Apparat gut funktionirte.

In dem Nothhelfer von Rotter (35a) wird die Blutstillung mit Hülfe von instruktiven Abbildungen, die Wundbehandlung, die Behandlung von Knochenbrüchen und Verrenkungen und der Krankentransport klar und anschaulich für Laien dargestellt.

L. Revilliod (33). Geistreiche Auseinandersetzung über den intimen Zusammenhang zwischen „Hülle" und „Inhalt" im menschlichen Körper, der sich durch das Gesetz der Metamerie im weitesten Sinne — also auch in cerebralen und psychischen Gebieten — erklären lässt. Der Vortrag eignet sich nicht für ein kürzeres Referat.

E. Kirmisson (22). Die genau beschriebenen und an Hand von photographischen und radiographischen Reproduktionen erläuterten Fälle sind folgende:

1. 16jähriges Mädchen mit rechtskonvexer Dorsalskoliose, rechtsseitigem Genu valgum und linksseitigem, auf Verbiegung der oberen Tibiaepiphyse beruhendem Genu varum; sämmtliche Deformitäten sind auf Spätrachitis zurückzuführen.

2. 11jähriger Knabe mit auf frühzeitiger Verknöcherung der unteren Femurepiphyse beruhender starker Wachsthumshemmung der linken unteren Extremität.

Aetiologisch ist diese Wachsthumsanomalie, für welche Verf. noch zwei analoge Beispiele anführt, völlig unerklärt.

L. Longuet (25). Auf Grund eigener Erfahrungen verwirft Verf. die vielfach noch geübte vaginale Zerstückelung des Uterus-Fibrome als unsicheres und unzweckmässiges Verfahren; als Methode der Wahl empfiehlt er für kleinere und mittlere Geschwülste die vaginale Enukleationsmethode von Quénu-Longuet, für grössere das abdominale Verfahren.

Jullien (20) berichtet über drei Fälle von phagedänischem Schanker unzweifelhaft syphilitischer Natur. Im ersten Falle (26jähriger Mann) erwies sich die Affektion als überaus chronisch und dauerte trotz mannigfacher antiluetischer Therapie über fünf Monate. Erwähnung verdient, dass in diesem Falle eine accidentelle geringfügige Wunde am Oberschenkel einem rasch um sich greifenden phagedänischen Geschwüre Platz machte, welches qua Aussehen und klinischem Charakter dem Primäraffekt aus den Genitalien identisch war. Heilung trat erst ein nach lokaler Applikation von Wasserstoffsuperoxyd. In den beiden anderen Fällen (Männer von 48 resp. 49 Jahren) gingen die tiefgreifenden Geschwüre im Sulcus coronar. glandis theils nach lokalen Applikationen, theils nach intravenösen Injektionen von Calomel zurück. Alle drei Fälle sind dadurch ausgezeichnet, dass in ihren Antecedentien sicher stattgehabte Malariainfektion erwähnt wird.

Verf. betont, dass bei phagedänischem Charakter von Schankergeschwüren stets zuerst an Syphilitis zu denken sei.

Alf. Riedel (Rothenburg) (34a). An Hand persönlicher Erfahrungen empfiehlt Verf. den Gipsgehverband zur Behandlung der Knochenbrüche der unteren Extremität (mit Ausnahme der Knöchelbrüche) namentlich in der Landpraxis aufs Wärmste. Das Hauptmoment der Technik beruht auf dem Hessing'schen Prinzip des Gehverbandes, i. e. Entlastung der Bruchstelle durch Einbeziehung in den Verband der mit leichter Polsterung zu versehenden Stützpunkte. Die Reposition und das Anlegen des Verbandes geschehen 1—3 Wochen nach der Verletzung in Narkose unter Anwendung des Flaschenzuges und unter beständiger Kontrolle mit dem Messband. Die Polsterung besteht aus Mullbinden und die Gipsschicht aus Längsstreifen; cirkuläre Touren werden vermieden.

Prof. Weinlechner (44). Demonstration einer Frau, welcher im 50. Lebensjahr wegen gutartiger, auf reiner Hypertrophie der Muscularis beruhender Pylorusstenose, die Pylorusresektion gemacht wurde. Zwei Jahre darauf Resektion des Wurmfortsatzes und Trennung von peritonitischen Verwachsungen. In einer dritten Operation wurden abermals zahlreiche breite Adhärenzen zwischen Eingeweiden und Peritoneum getrennt und schliesslich wurde wegen Erscheinungen von Retention und Magendilatation in einer vierten Laparotomie eine Gastroenterostomie ausgeführt. Sechs Monate nach dieser Operation hatte sich die Frau gut erholt.

P. Busch (5) berichtet an Hand von fünf Fällen von verschiedenen Geistesstörungen (Schwermuth, Melancholie mit Selbstmordtrieb, Manie), wie durch operative Beseitigung der körperlichen Leiden (Unguis incarnatus, Fremdkörper in der Harnblase, Fibroma uteri, abgesackter Abscess eines perforirten Ulcus ventriculi, Tumor pylori durch steckengebliebene verschluckte

Nadeln) innerhalb kurzer Zeit (3—7 Monaten) vollständige Genesung eingetreten war. Einige Fälle wurden psychiatrisch als prognostisch sehr ungünstige bezeichnet.

Cane (6) berichtet einen Fall von Darmocclusion durch verschluckte Steine bei einem Jongleur. Nach früheren Produktionen von Steinessen waren solche symptomlos wieder abgegangen. Nach zwei Tagen traten die Symptome des Darmverschlusses auf, man fühlte in der rechten Fossa iliaca einen die krepitirenden Steine enthaltenden Tumor, der wieder schwand. Folgenden Tags konnten per rectum 66 Steine entfernt werden, später nochmals 12 und 13 gingen spontan ab. Sämmtliche Steine, bis auf einen zackigen, waren abgerundet. Das Gewicht betrug zwei englische Pfund. Heilung.

Mansel Sympson (40). Auf die Ernährung der rachitisch beanlagten Kinder wird ein Hauptgewicht gelegt. Medikamentös wird Eisenphosphat, Syrup, Leberthran, event. Jodeisensyrup gegeben. Die Verbiegungen der Knochen werden durch Schienen und Ruhelage behandelt. Operativ soll erst nach dem 5. bis 6. Lebensjahr vorgegangen werden.

Seitz (37) empfiehlt für orthopädische Apparate den Celluloidmullverband (Celluloid in Aceton. pur. gelöst), verstärkt durch Stahldrähte von 1½ bis 2 mm Durchmesser. Nach den Erfahrungen im orthopädischen Ambulatorium der chirurgischen Klinik in München sind die Vortheile dieser Apparate: schnelle Herstellung, geringes Gewicht, absolute Starrheit, Undurchdringlichkeit gegen Nässe, geringe Kosten und grosse Haltbarkeit.

Böcker (4) stellt an Hand von 22 Fällen aus der Hoffa'schen Klinik folgende Einteilung von cerebralen Kinderlähmungen auf:

1. nur die unteren Extremitäten befallen = Little'sche Erkrankung,
2. auch die oberen Extremitäten ergriffen und cerebrale Störungen,
3. die Athetose im Vordergrund des Krankheitsbildes,
4. cerebrale Hemiplegie.

Die Symptomatologie und Prognose dieser Formen werden besprochen. Aetiologie ist wie nach Little u. a. besonders abnorme Geburt. Durch energische chirurgisch-orthopädische Behandlung sind Erfolge zu erzielen.

Jagerink (Rotterdam) (19) unterzieht die medico-mechanische Gymnastik Dr. Zander's einer scharfen Kritik; die Indikationen seien zu unbestimmt; speziell kritisirt Verfasser den von Zander zur Kontrolle der Skoliosenbehandlung angegebenen Rumpfmessapparat.

Krukenberg (23) polemisirt gegen die von Dr. Herz und Dr. Bum veröffentlichte Publikation über das neue System der maschinellen Gymnastik, deren Grundsätze theils keineswegs neu, theils unrichtig seien. Die meisten neu angegebenen Apparate werden nicht anerkannt.

Payr (31) bespricht an Hand von eigenen Fällen und solchen aus der Litteratur das klinische Bild der Fettembolie, entstanden nach orthopädischen Eingriffen und Verletzungen; er unterscheidet eine cerebrale und eine respiratorische Form und erklärt sie durch die verschiedene Durchgängigkeit der Lungenkapillaren.

Payr beobachtete viermal gleichzeitiges Vorkommen von Fettembolie und Status thymicus. Der fettembolische Tod ist eine Folge dieser Körperbeschaffenheit, indem diese eine grössere Vulnerabilität hervorruft, sodass eine geringe Fettmenge durch Kreislaufstörungen den Tod herbeiführen kann.

Franke (11) bespricht auf Grund einer grossen Erfahrung die Komplikationen und Nachkrankheiten der Influenza und geht dabei ausführlicher auf die für den Chirurgen wichtigen ein. Er betont einen gewissen Zusammenhang zwischen Appendicitis und Influenza und erklärt sich das in den letzten Jahren häufigere Vorkommen der Appendicitis durch die Zunahme der Influenza. Neuritiden der Lenden- und Interkostalnerven täuschen oft Appendicitis vor. Eingehend behandelt Verfasser die Krankheiten des Knochensystems: das Influenzagift bewirkt plastische Entzündungen, Mischinfektion liegt vor bei einigen Entzündungen. Jede energische Therapie bei der ersteren Form ist schädlich.

Die Diagnose der vorhergehenden Influenza stellt Franke nur durch das klinische Bild; keine bakteriologischen Untersuchungen.

II. Theil.

Allgemeine Chirurgie.

I.

Narkose, Narkotica, Anaesthetica.

Referent: A. Ritschl, Freiburg.

Die mit * bezeichneten Arbeiten sind nicht referirt worden.

1. *Administration of chloroform in the street. The Lancet 1899. May 20. p. 1398.
2. *Anaesthetic fatality at Brighton. Medical Times 1899. June 24.
3. Asam, Erfahrungen über Orthoform. Münchener med. Wochenschrift 1899. Nr. 8.
4. Asphyxia under chloroform due to tetanus. The Lancet 1889. July 8.
5. *Atkinson, Two cases of death under chloroform. The Lancet 1899. Nov. 4.
6. Baeumges, Ueber traumatische Lähmungen nach Chloroformnarkose. Diss. Heidelberg 1899.
7. Barker, On local infiltration analgesia. The Lancet 1899. Febr. 4.
8. *Marcel Baudouin, Le chloroform et ses usages. Gazette médicale de Paris 1899. Nr. 7.
9. Bazy, De l'anesthésie chirurgicale dans les affections des voies urinaires. La semaine médicale 1899. Nr. 10.
10. Berndt, Ueber die Anwendung der regionären Anästhesie bei grösseren Operationen an den Extremitäten. Münchener med. Wochenschrift 1899. Nr. 27.
11. Bier, Versuche über Kokainisirung des Rückenmarks. Deutsche Zeitschrift für Chirurgie 1899. Bd. 51. Heft 3 und 4.
12. Bloch, Ueber Einschränkung der Inhalationsanästhesie besonders über Ausführung grosser Operationen mit Hilfe von Aethylchlorid in Verbindung mit primärer Chloroformanästhesie. Anhang: Die Sensibilität der verschiedenen Gewebe. Nordeibt medicinsht Arkiv 1899. Bd. X. Nr. 33.
13. Blumfeld, The prevention of sickness after anaesthetics. The Lancet 1899. Sept. 23.
14. Braun, Bemerkungen zu Herrn C. L. Schleich's Buch: Schmerzlose Operationen. Münchener med. Wochenschrift 1899. Nr. 12.
15. R. P. van Calcar, Bydrage tot de Kennis der Asperobe-pneumonien. Nederl. Tydschr. voor Geneeskunde. Amsterdam 1899. I. 153.
16. *Castreil, Die Chloroformnarkose bei Kindern. Wiener med. Blätter 1899. Nr. 12.
17. *Cathcart, Death under chloroform. British medical journal 1899. Febr. 25.
18. Ceci, De l'anesthésie locale par la cocaine combinée avec l'action générale de la morphine. La semaine médicale 1899. Nr. 6.
19. Chiarleoni, Colemia da cloroformio come complicanza delle celiotomie. Accad. med. chir. di Palermo 6 febbr. 1898.
20. *Chloroform at dental hospitals. The Lancet 1899. June 10. p. 1572. (Der Artikel wendet sich gegen die gewohnheitsmässige Narkotisirung mit Chloroform bei Zahnextraktionen.)
21. Death's under anaesthetics. The Lancet 1899. March 4. p. 606.
22. *Death's under anaesthetics. The Lancet 1899. June 17. p. 1649.

23. *Death under chloroform. Medical Times 1899. July 8.
24. *Death under chloroform. Medical Times 1899. July 29.
25. *Death under chloroform. The Lancet 1899. Febr. 4. p. 321.
26. *Death under chloroform. The Lancet 1899. Febr. 25. p. 530.
27. *Death under chloroform. The Lancet 1899. Febr. 4. p. 338.
28. *Death under nitrous oxide gas, death under chloroform and ether, overdose of chloroform. Medical Times 1899. July 15.
29. Dent, Note on a case of asphyxia from pressure of an abscess under the chin whilst under the influence of nitrous oxide. The Lancet 1899. April 8. p. 959.
30. Discussion on local anaesthesia and local anaesthetics. Eastern medical society. Glasgow med. journal 1899. Nov.
31. *Ducray, L'orthoforme et ses indications en laryngologie. Thèse de Paris 1898.
32. *Duplay. De la folie postopératoire. La Presse médicale 1899. Nr. 51.
33. *Einhorn, Ueber die Chemie der lokalen Anaesthetica. Aerztlicher Verein München. Münchener med. Wochenschrift 1899. Nr. 38 und 39.
34. Famulari, I prodotti di decomposizione del cloroformio alla fiamma del gas illuminante. Il Policlinico 1898. Sez. chir. n. 6.
35. Fischer, Ueber eine neue Dispensationsform des Narkosechloroforms. Wiener med. Presse 1899. Nr. 45.
36. Fish, Importance of blood examinations in reference to general anaesthetization and operative procedures. Annals of surgery 1899. July.
37. Flux, A new chloroform inhaler. The Practitioner 1899. November.
38. — Further remarks on the open method of administering nitrous oxide gas. The Lancet 1899. Febr. 4.
39. D. H. Galloway, Respiratory paralysis (chloroform). The journal of the american med. ass. 1899. February 4.
40. Gardner, Nitrous oxide gas and oxygen as an anaesthetic in surg. and dent. operations. The Lancet 1899. April 22.
41. Geppert, Eine neue Narkosenmethode. Deutsche med. Wochenschrift 1899. Nr. 27—29 und Vereinsbeilage der deutschen med. Wochenschrift p. 111.
42. A. Gonka, Ueber Anästhesirung der Haut durch elektrische Ströme. Przeglad lekarski 1899. Nr. 40—42.
43. Gradenwitz, Ueber die spezifische lokalanästhesirende Kraft einiger Substanzen. Berliner klin. Wochenschrift 1899. Nr. 4 und Inaug.-Dissert. Breslau 1898.
44. Gunter, Threatened death under chloroform. British medical journal 1899. June 10. p. 1396.
45. *Hamilton, Eucaine as a local anaesthetic. Lancet 1899. Aug. 26.
46. Heimann, Ein Beitrag zur regionären Kokainanästhesie. Centralbl. für Chirurgie 1899. Nr. 1.
47. Wt. Herz, Akute Kokainvergiftung. Przeglad lekarski. Nr. 20.
48. Herzog, Ueber den Werth einiger Wiederbelebungsmethoden beim Scheintod während der allgem. Narkose. Deutsche Zeitschrift für Chirurgie 1899. Bd. 50. Heft 3 u. 4.
49. Hewitt, Death's under nitrous oxide. The Lancet 1899. April 15. p. 1053.
50. — The administration of definite mixture of nitrous oxide and air and of nitrous oxide and oxygen. The Lancet 1899. Febr. 18. p. 444.
51. Hölscher, Beitrag zur regionären Anästhesie. Münchener med. Wochenschr. 1899. Nr. 8.
52. Honigmann, Ueber Mischnarkosen. v. Langenbeck's Archiv. 1899. Bd. 58. Heft 3.
53. Kapelusch, Ueber Chloroformnarkose. Wiener med. Wochenschr. 1899. Nr. 41.
54. *Kindler, Orthoform. Fortschritte der Medizin. 1899. Nr. 7.
55. Kionka, Ueber Narkotisirungsapparate. v. Langenbeck's Archiv. 1899. Bd. 58. Heft 3.
56. Kofmann, Erwiederung auf den Artikel von Dr. H. Braun. Centralbl. 1898. Nr. 43. Centralbl. f. Chir. 1899. Nr. 7.
57. *M. Krakowski, Pental und dessen Verwendung. Przeglad dentystyczny. Nr. 2. Kompilatorische Arbeit. Trzebicky (Krakau).
58. *La cocaïnisation de la moelle comme moyen d'insensibiliser des régions étendues du corps. La semaine méd. 1899. Nr. 20.
59. Larisch, 1263 Bromäthyl-Narkosen. Breslau 1899. Diss.
60. Lawrie, Notes on some cases illustrating the advantages of partial chloroform anaesthesia. The Lancet 1899. April 15.

61. Legrand, De l'anesthésie locale par le chlorure d'éthyle à la cocaïne. Bulletin général de thérapeutique. 1899. Nr. 8.
62. Leppmann, Experimentelle Untersuchungen über die Wirkung der Aethernarkose. Mittheilungen aus den Grenzgebieten der Medizin u. Chirurgie. 1899. Bd. 4. Heft 1.
63. Low, Epileptiform fit during anaesthesia. Society of anaesthetists. Brit. med. journ. 1899. May 6.
64. Luxenburger, Ueber das neue Lokalanaestheticum „Nirvanin". Münchener med. Wochenschr. 1899. Nr. 1, 2.
65. Mader, Status thymicus und Chloroformnarkose. Allgemeine Wiener med. Zeitung. 1899. Nr. 7, 8.
66. Mally, Les paralyses post-anesthésiques. Revue de Chir. 1899. Nr. 7.
67. *Manquat, Le Nirvanin. Bulletin méd. 1899. Nr. 94.
68. Matthaei, Die Alkoholnarkose. Centralbl. f. Chir. 1899. Nr. 48.
69. *Milian, Anesthésie locale par chlorure d'éthyle cocaïné. La Presse médicale 1899. Nr. 24.
70. Miller, Nitrous oxide and ether anaesthesia by the open method. Annals of surgery. 1899. Dec.
71. Miodowski, Ein weiterer Misserfolg bei der Wundbehandlung mit Orthoform. Münchener med. Wochenschr. 1899. Nr. 12.
72. Mohaupt, Der gegenwärtige Stand der Kenntniss von der Wirkung des Chloroforms und Aethers auf den thierischen Organismus. Leipzig 1899. Diss.
73. Mosbacher, „Aneson" als Ersatz des Kokains in der Schleich'schen Infiltrations- und der Oberst'schen regionären Anästhesie. Münchener med. Wochenschr. 1899. Nr. 3.
74. Nogué, De l'anesthésie par le protoxyde d'azote et l'oxygène en chirurgie courante. Le France médicale 1899. Nr. 49.
75. *Ozenne, Note sur les paralysies post-opératoires après narcose par le chloroforme. Un cas de paralysie radiale. Journ. de méd. de Paris 1899. Nr. 1.
76. *Paralyses and psychoses following prolonged anaesthesia. The Lancet 1899. June 3. p. 1508. (Referat über eine Thèse Moret's und eine Arbeit Garriques's über obiges Thema.)
77. *Poisoning during chloroform administration from decomposition in the presence of a flame. The Lancet 1899. June 24, p. 1727.
78. Pouchet, Les nouveaux analgésiques. Le Progrès médical 1899. Nr. 16 u. 17.
79. *— Lokalanästhesie mit Kokain. Methode Reclus. Bulletin médical. 1899. Nr. 18, 19. 23, 25.
80. *Reichborn-Kjennernd, La narcose et l'anesthésie locale. Bulletin général de Thérapeutique. 1899. 2 u. 4.
81. Salén u. Wallis, Zwei Fälle von sogenanntem späten Chloroformtod. Hygiea 1899. Bd. LXI. H. 2. p. 158.
82. Savage, Relationship between the use of anaesthetics and insanity. Soc. of anaesthetists. The Lancet 1899. Nov. 11.
83. *Schleich, Schmerzlose Operationen. Oertliche Betäubungen mit indifferenten Flüssigkeiten, Psychophysik des natürlichen und künstlichen Schlafes. Berlin, J. Springer. 1899. 4. Aufl.
84. Schmey, Zur Kenntniss der Gefahren der Chloroformnarkose. Aerztl. Sachverständigen-Zeitung. 1899. Nr. 24.
85. Schneider, Ein Todesfall bei Aethernarkose. Deutsche med. Wochenschr. Nr. 52. 1899.
86. Seldowitsch, Ueber Kokainisirung des Rückenmarkes nach Bier. Centralbl. f. Chir. 1899. Nr. 41.
87. Sippel, Ein Beitrag zum Chloroformtod. Deutsche med. Wochenschr. 1899. Nr. 44.
88. *Stevenson, Threatened death under chloroform. Brit. med. journ. 1899. March 18. p. 661.
89. Stougaard, Kloroformnarcose. Ugeskrift for Lager m. ll. Copenhagen 1899.
90. *Stoynanow, Une suture sans fils perdus dite „à la machine à coudre". La Presse méd. 1899. Nr. 52.
91. Szuman, Nirvanin als lokales Anästhetikum, sowie einige Bemerkungen über Schleich'sche Anästhesie. Nowiny lekarskie. Nr. 10 u. 11.
92. Tausini, Narcosi a narici chiuse. Accad. med.-chir. Universit. di Palermo. 6 marzo 1898.

93. Thelemann, Ueber Narkosenlähmungen. Diss. Berlin 1899.
94. Trzebicky, Ueber Schleich'sche Infiltrationsanästhesie. Wiener med. Wochenschr. 1899. Nr. 13.
95. *Tuffier, Analgésie chirurgicale par l'injection de cocaine sous l'arachnoide lombaire. La Presse méd. 1899. Nr. 91.
96. *Turney, Post-anaesthetic paralysis. Society of anaesthetists. Brit. med. journ. 1899. May 6.
97. Wanitschek, Ein Fall von plötzlichem Tod während der Narkose. Prager mediz. Wochenschr. 1899. Nr. 37.
98. Weber, Action préventive de l'eau chloroformée contre les accidents post-anesthésiques dus au chloroforme. Bulletin général de thérapeutique. 1899. Nr. 13.
99. *Wenzel, Ueber den Tod in der Chloroformnarkose. Med. Gesellschaft zu Magdeburg. Münchener med. Wochenschr. 1899. Nr. 48.
100. F. Westermark, Ein Beitrag zur Frage der Lokalanästhesie bei komplizirten Bauchoperationen. Hygiea 1899. Bd. LXI. H. 6. p. 667.
101. White, The choice of anaesthetic. Society of anaesthetists. The Lancet and Brit. med. journ. Jan. 7. Fortsetzung The Lancet. Febr. 4. p. 305.
102. Wiesner, Ueber Aethylchloridnarkose. Wiener med. Wochenschr. 1899. Nr. 28.
103. Wunderlich, Zur Anwendung von Orthoform. Münchener med. Wochenschr. 1899. Nr. 40.
104. *Young, Threatened death under chloroform. British medical journal. 1899. April 15. p. 904.

Allgemeines über Narkose.

In seiner Dissertation giebt Mohaupt (72) einen Ueberblick über den gegenwärtigen Stand unserer Kenntnisse der Wirkung des Chloroforms und Aethers auf den thierischen Organismus. Die sehr fleissige Arbeit ist derart angelegt, dass sie in Form ausführlicher Referate in bestimmter Gruppirung den Inhalt der das Thema behandelnden Publikationen älterer und neuerer Zeit wiedergiebt. Ein 6 Seiten umfassendes Litteraturverzeichniss schliesst die Arbeit.

In der Gesellschaft der Anästhetisten eröffnet White (101) eine Diskussion über die Wahl des Narkosemittels. Für das ungefährlichste Mittel ist das Stickstoffoxydul anzusehen, sodann der Aether, zuletzt das Chloroform, jener mit einer Mortalität von 1 : 16000, dieses von 1 : 3000. Bei gesunden Individuen ist der Aether gänzlich ungefährlich, speziell kommt bei ihm der Reflexshock gegenüber dem Chloroform ganz in Wegfall. Bei länger dauernden Operationen wird auch der Aether gefährlich, deswegen sollte man diese möglichst abzukürzen suchen. Aether vor Chloroform gegeben, vermindert die Gefahren der Chloroformnarkose. ACE-Mixtur ist ein unzuverlässiges Mittel. Aether wird von Kindern und alten Leuten gut ertragen, wenn Organerkrankungen nicht vorhanden sind. Bei Konstitutionsanomalien wie beim Diabetes entscheidet der Allgemeinzustand über das zu wählende Narkotikum. Bei akuten Erkrankungen der Respirationsorgane ist Chloroform, bei chronischen Aether, wenn möglich, zu verwenden, denn selbst augenscheinlich für Aether ungeeignete Kranke ertragen ihn gut. Nach Whites Erfahrung folgen Lungenerkrankungen ebenso oft Chloroform- wie Aethernarkosen. Bei Herzkranken gebraucht White Aether, bei Aneurysma Chloroform. Für die Bauchchirurgie eignet sich am besten leichte Aetherisation. Für Operationen am Auge und Gehirn empfiehlt White Chloroform, für solche an den Kiefern, der Zunge etc. ist es zweckmässig, mit Lachgas oder Aether zu beginnen und mit Chloroform weiter fortzufahren, da sich auf diese Weise die Gefahr von Shock vermindere. Bei Thyreoidektomien verdient der Aether den Vorzug vor Chloroform.

In der Diskussion äussern sich folgende Autoren:

Owen zieht persönlich das Chloroform trotz seiner Gefahren vor, die besonders in der Hand des Unkundigen hervortreten. ACE-Mixtur ist ein unzuverlässiges und gefährliches Mittel, ebenso das Kokain in der Kinderpraxis, speziell bei Operationen an den Rachenorganen, Staphylorrhaphie und Tonsillotomie etc.

Barker hatte vielfach Störungen bei Aethernarkosen während langdauernder Abdominaloperationen und macht deshalb einen ausgedehnten Gebrauch von der lokalen Anästhesie.

Allingham glaubt Aether sei das gefahrlosere Anästheticum, speziell bei Operationen am Rektum mit Rücksicht auf die Gefahr der Reflexsynkope. Für Laparotomien giebt er dem Chloroform den Vorzug.

Scharlieb rühmt die Ungefährlichkeit der mit Lachgas eingeleiteten und mit Aether fortgesetzten Narkose.

Tyrell bespricht die Möglichkeit, den in der Chloroformnarkose drohenden Shock durch den zeitweiligen Gebrauch des Aethers fernzuhalten, ferner durch Sauerstoffinhalationen die Cyanose bei langdauernden Aethernarkosen zu beseitigen.

Silk hält bei der Wahl des Narcotikums für ausschlaggebend die Kenntniss und Erfahrung in der Handhabung des Mittels seitens des Narkotisirenden, die Dauer der Operation und die Stellung des Patienten. Er giebt bei Kindern bis zu 3 Jahren Chloroform, von 3—12 Jahren ACE-Mixtur, von 12—60 Jahren Aether und jenseits des 60. Jahres ACE-Mixtur, die er auch bei fetten und plethorischen Individuen vorzieht. Bei akuten Lungenkrankheiten ist Chloroform am geeignetsten, bei chronischen ACE-Mixtur, deren Aethergehalt man je nach der längeren Dauer der Narkose erhöht. Bei unkompensirten Herzfehlern oder Gefässatherom ist der Aether nicht zu verwenden, ACE-Mixtur dagegen bei Nierenerkrankungen und Operationen an Kopf und Hals, Aether bei Bauchoperationen, weil sie leicht Shock nach sich ziehen.

Davis beginnt, um Operationsshock zu vermeiden, die Narkose mit Lachgas und Aether und fährt bei längerdauernden Operationen mit Chloroform fort, selbst wenn der Patient sich in sitzender Stellung befindet.

Bei Bauchoperationen genügt Gas und Aether, jedoch ist häufig Uebergang zum Chloroform der Muskelerschlaffung wegen nothwendig. Auch bei Alkoholikern genügt häufig Gas und Aether zur Narkose. Bei Herzkranken mit serösen Ausschwitzungen ist Aether kontraindizirt, desgleichen bei Nierenkranken.

Haward tritt für den Aether ein, der sich bei Erwachsenen und Kindern auch bei Bauchoperationen bewähre. Für Operationen am Larynx und den oberen Luftwegen dürfte das Chloroform den Vorzug verdienen, obwohl der Aether bei einer Staphylorrhaphie sich nützlich erwies. Kokain ist bei Kindern sehr gefährlich. Lokale Anästhesie könnte jedoch bei Darmobstruktion mit Erbrechen nützlich sein.

Semon hält bei chronischen Stenosen der oberen Luftwege, weil der Aether die Dyspnoe vermehre und leicht Lungenerkrankungen verursache, das Chloroform für das beste Narkoticum, desgleichen bei Operationen adenoider Vegetationen, weil es erlaube, die Operation sorgfältig und ohne Uebereilung auszuführen.

Savage behauptet, dass Geisteskranke gewöhnlich jede Art von Narkose gut vertragen. Das Chloroform hat noch am ehesten üble Folgezustände, unter Umständen sogar Manie.

Jones ist dem Aether sehr zugethan und hält ihn in 90% der Fälle für das beste Narkotisirungsmittel, selbst bei organischen Lungenerkrankungen (!), während er das Chloroform seiner oft unabwendbaren Gefahren wegen nur den Händen erfahrener Anästhetisten anvertraut wissen möchte. Bei Bauch- und gynäkologischen Operationen zieht er Gas und Aether, bei Hysterischen Chloroform vor. Sein Wunsch ist, dass der Operateur es dem Anästhetisten überlassen sollte, im einzelnen Fall die Auswahl des Narkotisirungsmittels zu treffen.

Boyd hebt die Gefahren des Chloroforms in der Hand des Ungeübten hervor. Er hält den Aether bei Kindern für ein gefahrloses Mittel. Für Operationen an Nase, Mund und Pharynx empfiehlt er eine vorauszuschickende Morphiuminjektion und Seitenlage. Die Unruhe der Patienten bei Bauchoperationen unter Aether schreibt er überhastetem Narkotisiren zu.

Eastes zieht den Aether vor. Bei Shock, Paralyse der Interkostalmuskeln und des Zwerchfells, Herzdegeneration, gesunkenem Blutdruck, in sitzender Stellung sollte Chloroform nie gegeben werden, auch nicht als Regel bei Bauch- und Beckenoperationen. Zur Operation von adenoiden Vegetationen giebt er nur Aether, da Gas Kongestionen erzeugt. Diabetiker vertragen Aether und Chloroform gut. ACE-Mixtur hält er für ungefährlich und nützlich, Kokain bei Kindern für gefährlich.

Braine giebt Kindern unter sechs Jahren ACE-Mixtur, später verwendet er Aether. Bei Ileus nach der Magenausspülung ACE-Mixtur. Bei Kropfoperationen Chloroform mit vorausgehender Morphiuminjektion. (Siehe auch die Besprechung im The Lancet 1899, Febr. 4, p. 316.)

Fish (36) weist darauf hin, dass deshalb viele operative Eingriffe unglücklich auslaufen, weil der Allgemeinzustand des Patienten nicht genügend berücksichtigt werde. In Fällen verminderter Widerstandsfähigkeit sollte der Körper zunächst durch eine Vorbereitungskur gekräftigt und erst dann zur Narkose und Operation geschritten werden. Massgebend für die Widerstandsfähigkeit des Körpers ist die Beschaffenheit des Blutes. Neurastheniker, Anämische, Chlorotische, Leukämische, Patienten mit lymphatischer Konstitution vertragen, wie bekannt, Narkosen und Operationen schlecht. Hier zeigt nun vor allem das Blut auffallende Veränderungen. Es genügt demnach nicht, vor einem in Narkose auszuführenden Eingriff nur Herz, Lungen und Urin zu untersuchen, vielmehr hat eine genaue Blutuntersuchung stattzufinden, welche festzustellen hätte: 1. das spezifische Gewicht nach der Hammerschlag'schen Methode, 2. die Reaktion nach der Liebreich'schen Methode, 3. die absolute und relative Zahl der rothen und weissen Blutkörperchen mit dem Thoma-Zeiss'schen Zählapparat, ferner ihre Form, Grösse und Farbe, 4. den Hämoglobingehalt mit dem Fleischl'schen Instrument.

Das spezifische Gewicht weist hin auf pathologische Zustände der Blutelemente und giebt einen Anhalt, den Hämoglobingehalt abzuschätzen.

Die Reaktion ist deshalb von Wichtigkeit, weil Personen, deren Blut eine Verminderung der Alkalescenz zeigt, Narkosen und Operationen schlecht vertragen. Besonders wichtig in diagnostischer und prognostischer Hinsicht

ist die Zahl und Beschaffenheit der Leukocyten. Während der Narkose erfährt das Hämoglobin des Blutes eine Veränderung dahin, dass das gasförmige Narkoticum sich mit einem Theil des vorhandenen Hämoglobins verbindet, was eine Verarmung des Blutes an Oxyhämoglobin bedeutet. Wird nun bei einem an sich verminderten Hämoglobingehalt ein Theil des Sauerstoffes durch das Narkoticum verdrängt, so kann es nicht verwundern, wenn Collapszustände die Folge sind. Geht die Verminderung des Oxyhämoglobingehalts unter eine bestimmte Grenze (ca. 20%) hinunter, so kommt es zu Respirationsstillstand, da die Funktion der Nerven wie die Respiration vom Hämoglobingehalt des Blutes abhängig sind. Mikulicz fand bei 3 Fällen, die im Collaps nach Operationen starben, den Hämoglobingehalt des Blutes auf 15% gesunken. Als Regel sollte gelten, dass ein Patient, dessen Blut weniger als 50% Hämoglobin enthält, nicht narkotisirt werde. Nur so lange kann ein Narkoticum ungestraft geathmet werden, als der Hämoglobingehalt höher ist als das physiologische Bedürfniss und solange die phagocytäre Thätigkeit der neutrophilen polynukleären Blutzellen nicht durch das Narko-ticum gelähmt ist. Für ein Individuum, dessen Blut 50% Hämoglobin oder weniger zeigt, würde demnach die gleiche Dosis des Narkotikums, die einem solchen mit 80% Hämoglobin unschädlich wäre, bereits verhängnissvoll sein. — Oligochromie ist eine Kontraindikation gegen jede Art allgemeiner Narkose. Dieser Zustand hängt mit pathologischen Veränderungen der geformten Blutelemente zusammen, deren Morphologie daher nähere Beachtung verdient. 5—5½ Millionen rothe : 5—8 Tausend weissen Blutkörperchen im Kubikmillimeter Blut ist der Normalzustand und danach der Grad einer pathologischen Veränderung leicht feststellbar. Absolute Abnahme der polynukleären Neutrophilen sollte stets als Kontraindikation gegen Operationen gelten, selbst bei hohem Hämoglobingehalt, weil dieser Zustand für die Narkose ungünstig ist und die regenerativen Prozesse der Wundheilung abschwächt. Eine leichte Leukocytose (Vermehrung der polynukleären Neutrophilen) vor, während und nach der Narkose und Operation ist wünschenswerth, weil dieser Zustand Shock während der Narkose verhindert und die Wundregeneration erleichtert. Eine auffallende Zunahme dieser Zellen vor oder nach der Operation deutet auf eine Entzündung oder Eiterung hin. Wurde ein hoher Hämoglobingehalt durch eine langdauernde Narkose vermindert, so kann derselbe bis zu einem gewissen Grade durch vorübergehende Einathmung reiner Luft wieder ersetzt werden. Aus diesem Grunde sollte dem Narkotisirenden stets ein Behälter mit komprimirter atmosphärischer Luft zur Hand sein, denn die Luft im Operationsraum ist häufig verdorben. Auch auf eine sorgfältige Blutstillung ist deswegen Gewicht zu legen, weil das Hämoglobin eine dem Blutverlust entsprechende Verminderung erfährt.

Aus allen diesen Gründen hält Fish während einer länger andauernden Narkose eine wiederholt vorgenommene Prüfung des Hämoglobingehalts des Blutes und der Zahl der polynukleären Neutrophilen für empfehlenswerth. Bei geschwächter Cirkulation ist die intravenöse oder subcutane Injektion physiologischer Kochsalzlösung das beste Heilmittel, weil sie das im Blut enthaltene Narkoticum zu neutralisiren vermag.

Der bevorstehende Aether- oder Chloroformtod ist zuerst erkennbar an der Beschaffenheit des Blutes, in zweiter Linie an der Respiration und zuletzt am Herzen.

Unter den zur Regeneration des Hämoglobins verordneten Eisenprä-

paraten ist am meisten die Verbindung von Eisen und Magnesia zu empfehlen, weil Magnesia noch leichter Sauerstoff abgiebt als Eisen.

Kionka (55) hat seinen im Jahre 1894 zu experimentellen Versuchen konstruirten und in v. Langenbeck's Archiv Bd. 50 veröffentlichten Narkotisirungsapparat neuerdings umgestaltet, um Versuche mit Gemischen mehrerer Narkotica an Thieren anstellen zu können. Die Einrichtungen beider Apparate werden beschrieben. Durch Versuche an Kaninchen ergab sich, dass zur Narkose mindestens ein Chloroformgehalt der Athmungsluft von 0,6% erforderlich ist, und dass schon bei 1,2% sich Störungen der Athmung, enormes Sinken der Körpertemperatur geltend machen. So wünschenswerth die allgemeine Anwendung genau dosirter Chloroformluftgemenge sei, so stehe dem die Schwerfälligkeit der hierzu erforderlichen Apparate entgegen, denn ein solcher Apparat müsse, möge er konstruirt sein wie er wolle, enthalten:

1. Eine Vorkehrung zum Abmessen der Luftquanta (Gasuhr oder Spirometer).

2. Einen Theil, in welchem das flüssige Narkoticum zur Verdampfung gelangt (der also mit einer Heizvorrichtung versehen sein muss), und in welchem die Dosirung stattfindet.

3. Einen Mischraum, in dem sich die heissen Chloroformdämpfe auch abkühlen.

4. An der Ausströmungsöffnung eine Maske oder ein Mundstück.

Zur Bekämpfung von Erbrechen nach der Narkose empfiehlt Blumfeld (13) folgende Massregeln:

1. Möglichst geringen Gebrauch des Narkoticums.

2. Auswaschen des Magens nach Beendigung der Operation, wenn viel Schleim verschluckt wurde.

3. Bei langdauernden Operationen nach $^3/_4$ Stunden Chloroform anstatt Aether geben.

4. Während und nach der Operation den Patienten möglichst wenig bewegen.

5. Im Bett rechte Seitenlage mit nur wenig erhobenem Kopf.

6. 8 Stunden post operationem nichts zu geniessen geben als heisse dünne Flüssigkeiten in geringen Mengen.

7. Die Temperatur des Zimmers für einige Stunden nicht ändern.

Ueber den Nutzen direkten Einblasens von Luft in die Lungen bei Zufällen in der Chloroformnarkose hat Herzog (48) Versuche an Hunden angestellt. Bei primärer Athemstockung erwies sich das Mittel als ausserordentlich erfolgreich, dagegen als unwirksam, wenn die Herzthätigkeit vor der Athmung aufhörte. Denn von allen Methoden künstlicher Athmung beeinflusst das Einblasen von Luft die Herzthätigkeit am wenigsten, hemmt im Gegentheil die Blutcirkulation, sofern es zu einer Kompression der Lungenkapillaren führt. Die Luft kann durch einen in den Larynx eingeführten Katheter oder durch eine Tracheotomiewunde den Lungen zugeführt werden. Die Intubation verdient jedoch deswegen den Vorzug, weil sie schneller ausführbar ist, nicht mit einer Verwundung verknüpft ist und auf das Respirationscentrum erregend wirkt.

Tansini (92) spricht sich zu Gunsten der Narkose bei geschlossenen Nasenlöchern aus, da auf diese Weise die Reflexe der Nasenschleimhaut, die zuweilen Synkope hervorrufen können, vermieden werden. Die zur Schliess-

ung der Nasenlöcher vorgeschlagenen Mittel (Kompression mit den Fingern, Verstopfen mit Watte) hält er jedoch für unzulänglich, ebenso die Anästhesirung der Schleimhaut mit Kokain; er hat deshalb eine geeignete Pincette herstellen lassen, mit welcher er die Nasenlöcher während des ersten Stadiums der Narkose geschlossen hält. Muscatello.

Der experimentelle Beitrag van Calcars (15) über Aspirationspneumonie mag den Chirurgen interessiren wegen der Pneumoniegefahr bei Narkosen. Ausgehend von Patienten, die ins Wasser gefallen, Aspirationspneumonien bekamen ohne mit dem Kopf untergetaucht zu sein, regelmässig aber schlechte Gebisse und chronische Stomatitis hatten, experimentirte er mit Kaninchen, bei welchen er in die Trachea injizirte:

1. das Spülicht aus sauberem Munde,
2. das Spülicht von Patienten mit kariösen Zähnen und Stomatitis.

Und 3. untersuchte er den Einfluss in der Richtung der gewöhnlichen Mundreinigungsmethoden. — Mit allen aseptischen Cautelen wurde die Kaninchentrachea durch eine kleine Incision blossgelegt, die Experimentirflüssigkeit injizirt und dann zugenäht. Zur Kontrolle wurde einige Male das Wasser der Dünenleitung injizirt, wodurch bei den Thieren kein Schaden angerichtet wurde. Aus 16 Experimenten konnte er schliessen: dass 1. das Spülicht (mit Leitungswasser) aus intaktem, vorher gereinigtem Munde auch in grossen Quantitäten (bis 16 ccm), keinen deletären Einfluss auf die Lungen hatte, 2. dasselbe aus intaktem aber nicht gereinigtem Munde nur vorübergehend Temperaturerhöhung verursachte, 3. das Spülicht aus Mündern mit kariösen Zähnen und Stomatitis fast konstant ausgebreitete lobuläre Lungenentzündungen mit konsekutiven Pleuritiden zur Folge hatte, um so schlimmer als der Grad der Unreinheit ein höherer war. — Subcutane Injektionen mit denselben Flüssigkeiten gaben analoge Infektionserscheinungen. Ausführliche bakteriologische Untersuchungen sind hinzugefügt, die im Originale verdienen, gelesen zu werden.

Referent lässt seit zwei Jahren vor jeder Narkose den Mund gründlich reinigen und den Kopf ± 45° während der Operation herunterhängen. Hierdurch sind die früher häufigen Narkosepneumonien (lobuläre) bis auf eine vereinzelte pro Jahr verringert. Rotgans.

Mally (66) hat das gesammte in der Litteratur niedergelegte Material und eine Anzahl eigener Beobachtungen dazu benutzt, um eine Uebersicht über die verschiedenen Formen von Lähmungen zu gewinnen, wie sie nach Narkosen resp. Operationen beobachtet werden. Er theilt dieselben ein in:

1. Centrale Lähmungen, cerebrale Blutungen, 10 Fälle.
2. Hysterische Lähmungen, 6 Fälle.
3. Periphere Lähmungen, 38 Fälle.
4. Reflexlähmungen, 3 Fälle.

Bei den centralen Lähmungen ist der Allgemeinzustand, d. h. eine bestehende Neigung zur Apoplexie die eigentliche, die Narkose dagegen nur eine Gelegenheitsursache wegen der mit ihr verbundenen Erregung.

Die Fälle hysterischer Lähmung zeigen bis auf einen, der eine typische hysterische Paralyse darbot, nur schnell vorübergehende, wenig schwere Störungen. Auffallend ist, dass bei der grossen Häufigkeit der Hysterie, so selten hysterische Lähmungen nach Operationen bzhw. Narkosen beobachtet werden. Die Narkose ist auch hier nur als Gelegenheitsursache anzusehen.

Periphere Lähmungen verdanken nur dem Druck ihre Entstehung. Der Druck kann die Wurzeln oder die Stämme der Nerven treffen. Für die Lähmungen des Plexus brachialis ist die Erklärung Büdingers (Kompression der Nerven zwischen Clavicula und I. Rippe) nicht ausreichend, wahrscheinlicher die Erklärung von Guillain und Duval (Archiv gén. de Médicine. Paris 8 août 1898): „Wenn man den Arm in forcirte Elevation bringt, so erleiden die Wurzeln des Plexus brachialis eine deutliche Zerrung, welche für die verschiedenen Wurzeln jedoch ungleich ist. Die oberen Wurzeln sind stärker gespannt als die unteren und sie erleiden eine Abknickung im Niveau der entsprechenden Querfortsätze; durch diese Abknickung erklärt sich der Druck, welcher zur Lähmung führt." Die gefährliche Lage des Armes stellt sich bei der Trendelenburg'schen Beckenhochlagerung durch die Schwere von selbst ein. Viele solcher Lähmungen sind leicht und werden oft gar nicht erkannt. Bis zum 4.—5. Tage sind sie verschwunden und es besteht nur noch ein Schwächegefühl im betr. Arm. Auch hier spielt die Narkose nur insofern eine ursächliche Rolle, als sie den Kranken hindert, seinen Arm aus der schädlichen Lage zu befreien.

Die Reflexlähmungen (Vulpian, Charcot) haben mit der Narkose an sich auch nichts zu thun, sondern entwickeln sich nach oft geringfügigen Gelenktraumen aber auch, wie ein mitgetheilter Fall zeigt, nach Nerventraumen. Diese Lähmungen sind ausgezeichnet durch Steigerung der Reflexe, mässige Atrophie, Steigerung der Kontraktilität und bisweilen enorme Herabsetzung der elektrischen Erregbarkeit.

Den Schluss der Arbeit bilden einige Bemerkungen über Prophylaxe und Therapie der Lähmungen.

Thelemann (93) bespricht an der Hand einer Reihe der Litteratur entnommener und eines in der chirurgischen Poliklinik der Charité beobachteten Falles die Entstehung, den Sitz, Prognose und Behandlung der peripheren Narkosenlähmungen. Er stellt fest, dass die Nerven des Plexus brachialis durch Kompression an drei Stellen leiden können: 1. Zwischen Clavicula und 1. Rippe, resp. Clavicula und den Querfortsätzen des 5. und 6. Halswirbels, 2. am Caput humeri und 3. an der Umschlagsstelle des N. radialis um den Humerus. Da die Nerven in gespanntem Zustande um so weniger dem Druck ausweichen können, ist es verhängnissvoll, wenn bei stark elevirtem Arm der Kopf nach der entgegengesetzten Seite hinübergezogen wird, z. B. wenn der Kranke erbricht.

Dass so selten Narkosenlähmungen an den Beinen bei gynäkologischen Eingriffen z. B. beobachtet werden (Verf. konnte nur einen Fall von Cruralislähmung in der Litteratur ausfindig machen), beruht vielleicht darauf, dass den Nerven der unteren Extremitäten nicht in dem Maasse die Neigung zu Neuritiden innewohnt wie dem Plexus brachialis (Remak).

Im zweiten, kürzeren Theil der Arbeit werden die Ursachen der centralen Narkosenlähmungen und die differentielle Diagnose zwischen centralen und peripheren Narkosenlähmungen erörtert.

Bazy (9) verbreitet sich über die Art und Weise, wie er bei Eingriffen an den Harnorganen Anästhesie herbeiführt. Da die gesunde Blasenschleimhaut resorbirt, so kommen leicht Unglücksfälle durch zu reichliche Einfuhr von Kokain vor, während chronische Erkrankungen die Resorptionsfähigkeit der Blasenschleimhaut vermindern oder aufheben. Aus diesem Grunde injizirt Bazy nie mehr als 10 cgm des Alkaloids in starker Verdünnung (1:200). Ueber

die Herstellung lokaler Anästhesie der Urethra giebt er genaue Vorschriften. Bei empfindlichen Personen kombinirt er die lokale Anästhesie mit der allgemeinen Narkose, für welche er Chloroform und Bromäthyl bevorzugt. Bei der inneren Urethrotomie führt er das Instrument in die desinfizirte Urethra, und narkotisirt jetzt erst den Patienten mit Bromäthyl; die Operation wird vollzogen, sobald der Patient eingeschlafen ist. In gleicher Weise geht er unter Umständen bei der Lithotritie vor, zumal auch die Bromäthylnarkose leicht in hinreichender Weise verlängert werden kann. Kombinirt er die Chloroformnarkose mit der lokalen Anästhesie, so kommt er mit einer halben Narkose (Chloroform à la reine ou chloroform des accoucheurs) aus. Zum Schluss verbreitet sich Bazy des Näheren über die Wirkungen des Chloroforms auf die gesunde und kranke Blase sowie auf die Sphincteren der Urethra, welche durch ihre Zusammenziehungen unter Umständen die Einführung von Instrumenten erschweren oder unmöglich machen können.

Savage (82) hielt in der Gesellschaft der Anästhetisten einen Vortrag über die Beziehungen der Narkose zu Geisteskrankheiten. Anaesthetica verursachen selten Geisteskrankheiten, ausgenommen bei Patienten, welche bereits von Attaquen heimgesucht oder durch Erschöpfung und ähnliche Zustände geschwächt wurden. In manchen Fällen sind neben der Narkose die Operation oder Jodoformverbände Ursache der Geistesstörung. Savage ist nicht der Meinung, dass die Wahl des einen oder anderen Anästheticums für den Ausbruch von Geistesstörungen verantwortlich gemacht werden könne, sah er doch z. B. nach einer Lachgasnarkose wegen einer unbedeutenden Zahnoperation Irrsein ausbrechen. In einzelnen Fällen kam es zu Geisteskrankheiten nach Geburten, bei denen die Narkose eingeleitet wurde. Kaum je hat Savage Melancholie oder Wahnideen dem Gebrauch eines Narkoticums folgen sehen, häufiger dagegen Stumpfsinn (Stupor) von mehreren Wochen Dauer und zwar besonders oft nach Operationen an Blase und Mastdarm. Während es gefährlich ist, jemand der eine Geistesstörung überstand, zu narkotisiren, ist es unbedenklich, Geisteskranke selbst der Narkose zu unterwerfen.

In der Diskussion bringen Tyrell, Scharlieb, Bakewell, Davis, Crouch weitere kasuistische Beiträge.

Silk glaubt einen Zusammenhang konstatiren zu können, zwischen dem Ausbleiben von Erbrechen und dem Auftreten von Delirien nach Aethernarkosen. In mehreren Fällen erlebte er maniakalische Zustände nach Rectumexstirpationen.

Low (63) berichtet über eine Patientin, welche an Appendicitis litt, sehr fieberte und nebenbei Alkoholistin war. Sie bekam während der Narkose, die anfangs mit Lachgas und Aether, später mit Aether und Sauerstoff bewerkstelligt wurde, $^1/_2$ Stunde nach Beginn einen typischen epileptischen Anfall, trotzdem sie daran früher nie gelitten hatte. Auch später kehrte kein solcher Anfall wieder.

Peterson hält es nicht für unmöglich, dass der Sauerstoff im Uebermaass zu Konvulsionen führen könne.

Chloroformnarkose.

Kapelusch (53) schildert an der Hand der neueren Litteratur die Gefahren der Chloroformnarkose und die zu ihrer Abwendung nothwendigen Vorsichtsmassregeln.

Sippel (87) verlor eine Patientin, der er wegen Bauchfelltuberkulose die Laparotomie machen wollte, in der Chloroformnarkose durch Herzlähmung, nachdem unmittelbar zuvor die Narkose durch lebhafte Brechbewegungen gestört war. Sippel glaubt, dass die mit den Brechbewegungen verbundene Kohlensäureanhäufung im Blut mit den Chloroformdämpfen zusammen nachtheilig auf das Herz gewirkt hätten. Er fordert daher, dass beim Brechen in der Narkose mit dem üblichen Mittel weiterer Verabfolgung von Chloroform gebrochen werden und die Narkotisirung erst wieder fortgesetzt werden sollte, wenn der Brechakt vorüber und die Respiration frei geworden sei. Bei primärem Herzstillstand aber wäre es geboten, den Herzbeutel oder die Pleura im vierten oder fünften linken Interkostalraum blosszulegen und durch rhythmische Faradisirung die Herzthätigkeit wieder in Gang zu bringen, eventuell unter Anwendung einer den Herzmuskel selbst oberflächlich punktirenden Elektrode. (Vor dem Verfahren, welches Sippel zuletzt empfiehlt, kann man füglich nur warnen, da die Faradisation des Herzens sich bekanntlich eher schädlich als nützlich erweist. Ref.)

Schmey (84) theilt einen Fall von primärem Respirationsstillstand in der Chloroformnarkose mit, bei dem die Wiederbelebungsversuche von Erfolg gekrönt waren. Bei dieser Gelegenheit erörtert er die Ursachen des Chloroformtodes — den primären Athemstillstand und den primären Herzstillstand. Ersterer kann bedingt sein durch eine Lähmung des Athemcentrums in der Medulla oblongata und ist dann immer tödtlich. Wie aus dem mitgetheilten Fall hervorgeht, ist jedoch primäres Sistiren der Athmung keineswegs immer letal, die Ursache der Respirationsstörung in solchen Fällen unbekannt, jedenfalls aber nicht in einer Lähmung des Athemcentrums zu suchen.

Die primäre Synkope ist nicht zu erklären durch eine Lähmung des muskulomotorischen Apparates des Herzens (Nothnagel, Rossbach), sondern durch Lähmung des von Kronecker und dem Verf. entdeckten Koordinationscentrums für die Kammerbewegungen in der Kammerscheidewand. Die Lähmung dieses Centrums sei stets irreparabel und daher der Patient rettungslos verloren. Insbesondere wendet sich Schmey gegen Sippel (siehe vorstehendes Referat), der bei primärer Synkope die rhythmische Faradisation des durch Schnitt im 4. oder 5. Interkostalraum blossgelegten Herzens empfohlen hatte. Abgesehen davon, dass Induktionsströme selbst mässigen Grades das Herz tödten können, ist nach des Verfassers Ansicht jedes Mittel, auch die von Steiner empfohlene Aku- und Elektropunktur des Herzens gänzlich aussichtslos.

Mader (65) berichtet eingehend über einen Chloroformtodesfall, der einen 15jährigen, an Tuberkulose des Hüftgelenks leidenden Knaben betraf. Der Tod trat ein, als bei einer gewaltsamen Stellungsveränderung des fehlerhaft fixirten Beines Abwehrbewegungen gemacht wurden und zur Vertiefung der bisher nach der Tropfmethode geleiteten Narkose eine grössere Quantität Chloroform (20—25 Tropfen) auf einmal aufgegossen wurden. Der Puls war nicht mehr fühlbar, als die Athmung noch, wenn auch oberflächlich und aussetzend fortbestand. Wiederbelebungsversuche vergeblich. Die Sektion ergab hyperplastische Follikel des Zungengrundes, Vergrösserung der Tonsillen, eine persistente Thymusdrüse von 32 g Gewicht, hyperplastische Mediastinal-, Bronchial- und Mesenterialdrüsen, deutlich vergrösserte Milz und geschwollene Follikel des Dünn- und Dickdarms, dagegen keine Ver-

änderung der grossen Blutgefässe. Dieser Sektionsbefund zeigt eine genaue Uebereinstimmung mit dem von Paltauf unter dem Namen der lymphatisch-chlorotischen Konstitution belegten Komplex pathologisch-anatomischer Befunde. Mader hält, obwohl die Diagnose dieses Zustandes bisher nur auf dem Sektionstische gestellt wurde, es nicht für unmöglich, aus einer Vergrösserung für die Inspektion und Betastung zugänglicher follikulärer Organe (Tonsillen, Follikel des Zungengrundes, Lymphdrüsen) sowie aus der Feststellung einer Milzvergrösserung und einer Verbreiterung des Herzens nach oben diesen die Chloroformnarkose kontraindizierenden Zustand schon frühzeitig zu diagnostiziren. Da bisher bei Sektionen nach Aethernarkose Verstorbener der Status lymphaticus nicht beobachtet wurde, so könnte geschlossen werden, dass weniger der Narkose an sich als dem Chloroform die Schuld an den Todesfällen zugeschoben werden muss.

Lawrie (60) veröffentlicht Notizen über die dreimal unter halber Chloroformnarkose ausgeführte Punktion von Leberabscessen. Die Operation nahm durchschnittlich nur 3½ Minuten in Anspruch, der Chloroformverbrauch war minimal (zwei Drachmen), Uebelkeit war nach der Narkose nicht vorhanden.

Um dem Reflex der Nasenschleimhaut während der Chloroformnarkose zu entgehen (Binz, Rosenberg), empfiehlt Stougaard (89) die Passage durch die Nase während der Narkose mit einer Klammer abzuschliessen.

Schaldemose.

Weber (98) fiel es auf, dass ein Kranker, welcher wegen dyspeptischer Zustände auf seine Verordnung mit Chloroformwasser versetzte Pepsin-Salzsäuremixtur längere Zeit genommen hatte, eine Chloroformnarkose auffallend gut überstand und an Uebelkeit und Erbrechen nachträglich gar nicht zu leiden hatte. In zwei weiteren Fällen verliefen die Chloroformnarkosen gleichfalls auffallend gut, nachdem die Patienten eine Zeitlang mit der Chloroformhaltigen Mixtur vorbereitet waren. Trotzdem die Beobachtungsreihe nur klein, empfiehlt Weber in geeigneten Fällen einen Versuch zu machen, besonders bei Operationen, bei denen noch zugewartet werden könne, denn die Vorbereitungskur müsse sich mindestens über mehrere Wochen erstrecken. Für Patienten, denen der Geschmack des Chloroformwassers unangenehm sei, empfiehlt er Zusatz von je vier Tropfen Pfeffermünz- oder Anisessenz zu 200 g Aq. chloroform.

Chiarleoni (19) berichtet über drei Fälle von Cöliotomie, in denen die Leber nicht berührt wurde, aber doch Cholämie auftrat, die nur dem Chloroform beigemessen werden konnte. Sehr häufig hat Verf. bei Frauen nach einer Laparotomie eine ikterische Färbung wahrgenommen, die erst nach dem Aufhören des durch das Chloroform hervorgerufenen Erbrechens wieder verschwand; auch fand er häufig Gallenfarbstoff im Harn derselben. Die Galle kann also bei durch Chloroform bewirkten Störungen der Leber in den Kreislauf treten und Cholämie hervorrufen. Muscatello.

Der Chloroformtodesfall Wanitscheks (97) betrifft ein drei Jahr altes, wie die Sektion später ergab, exquisit lymphatisches Kind, welches zur Exstirpation eines Skrophuloderma des r. Oberschenkels 4½ ccm Chloroform erhalten hatte.

(4) Als man einem Tetanuskranken in Chloroformnarkose eine intracerebrale Antitoxininjektion machen wollte, bekam derselbe einen Krampfanfall und starb an Asphyxie. Es wird daher empfohlen, in solchen Fällen rechtzeitig zu tracheotomiren und Sauerstoffeinblasungen in die Lunge vorzunehmen.

Galloway (39) berichtet über einen Fall von drohendem Chloroform-Tod bedingt durch Lähmung des Athmungsapparates. Die Kranke war eine 43jährige Frau, bei der es sich um Eröffnung eines Appendixabcesses handelte. Die Temperatur war 102 ° Fahrenheit, der Puls 120. Zu Beginn der Narkose

hörte die Kranke anscheinend freiwillig auf zu athmen, wurde blau bei ziemlich gutem Puls, 140 in der Minute. Heben des Kiefers und Niedrigerlegen des Kopfes hatten keine Wirkung. Künstliche Athmung beseitigte rasch die drohenden Symptome, doch blieb spontane Athmung aus, als dieselbe unterbrochen wurde. Erst nachdem die künstliche Athmung 20—30 Minuten fortgesetzt war, athmete die Kranke wieder spontan. Nach jeder Unterbrechung in der künstlichen Athmung schlug das Herz weiter. Galloway schliesst, dass die Athmungslähmung die Ursache des bedrohlichen Zustandes war. In allen ähnlichen Fällen hat Galloway immer nur Athmungs-, niemals Herzlähmung gesehen. In dem hier mitgetheilten Falle wurde die Operation unter Aether gleich nach Beseitigung der Gefahr ohne weitere Störungen beendet. Maass (Detroit).

Salén und Wallis (81) theilen zwei Fälle mit, bei denen der Tod als Folge einer Spätwirkung des Chloroforms aufgefasst wurde. Der erste Fall betraf eine kräftige Dame, die nach einer zwei Stunden dauernden Operation, wobei zur Narkose 40 ccm Chloroform benützt wurden, am dritten Tage starb. Bei der Obduktion zeigten sich als Todesursache hochgradiger fettiger Zerfall der Lebersubstanz und Fettdegeneration des Myokards und auch der Nieren; sonst keine Veränderungen, die an eine Infektion denken liessen. Der zweite betraf ebenfalls eine Frau, die an einer Proctitis litt und die wegen einer chronischen Appendicitis operirt wurde. Gleich nach der Operation stellten sich hochgradige Albuminurie und Cylindrurie ein. Sie starb zwei Tage nach der Operation. In diesem Fall fanden sich die grössten Veränderungen in den Nieren, Fettdegeneration, aber auch hier war die Leber und das Herz verändert.

Gestützt auf diese beiden, sowohl als auch andere in der Litteratur publizirte derartige Fälle ziehen die Verff. folgende Schlüsse:

1. Das Chloroform als Narkoticum zu Inhalationen benutzt, kann aus unbekannten Ursachen durch seine Nachwirkung mehrere Tage nach der Narkose den Tod erzeugen.

2. Die dabei beobachteten krankhaften Veränderungen sind Fettdegeneration des Herzens, der Leber und der Nieren.

3. Die Veränderungen treten in allen den genannten Organen auf, sind aber in einem derselben am stärksten ausgebildet, weswegen auch das Krankheitsbild, das sie erzeugen, grosse Variationen zeigt.

4. Die Veränderungen sind denen ähnlich, die nach langdauernden Chloroforminhalationen bei Thieren beobachtet sind in Fällen, die einen tödtlichen Ausgang nehmen. H. von Bonsdorff (Helsingfors).

Famulari (34) hat untersucht, welches die Chloroformzersetzungsprodukte sind, die sich unter der Form von weisslichen Wölkchen in mit Gas beleuchteten Räumen bilden und bei den Anwesenden lästigen Husten, Kopfschmerz und sogar Erbrechen hervorrufen. Aus einer langen Reihe sorgfältiger chemischer Untersuchungen hat sich ihm ergeben, dass diese Zersetzungsprodukte Salzsäure, freies Chlor, Phosgen, Kohlentrichlorat und einige noch nicht genau bestimmte Chlorate sind. Muscatello.

Das Prinzip der neuen Narkosenmethode Geppert's (41) besteht darin, eine Dosirung des dem Patienten zugeführten Chloroforms zu erzielen, indem man Luft von hohem bekanntem Chloroformgehalt in scharf regulirbaren Mengen in die Athemluft einführt. Das nothwendige Chloroformluftgemisch stellt Geppert mit Hülfe eines Apparates her, den er an der Hand von

Abbildungen erläutert. Derselbe besteht aus einem mit Luft gefüllten, geräumigen Gasometer, dessen Inhalt durch eine Rohrleitung dem Kranken zugeführt wird. In diese Rohrleitung mündet seitlich eine Röhre, welche das über einem Wasserbade verdampfende Chloroform abführt. Luft und Chloroformgas mischen sich also in der Hauptrohrleitung. Geppert hat nun eine sehr sinnreiche automatische Vorrichtung getroffen, dass, wenn ein bestimmtes Quantum Luft den Gasometer verlässt, nur ein ganz bestimmtes Quantum Chloroform verdampft und erhält somit, so lange der Apparat sich in Thätigkeit befindet, ein seiner Zusammensetzung nach sich stets gleichbleibendes Gemisch von Luft und Chloroformdampf. Als Konzentration wählte er 0,4—0,5 ccm Chloroform auf 1 Liter Luft = 50—60% der Sättigung (bei Zimmertemperatur), um eine Kondensation des Chloroforms in der abführenden Rohrleitung sicher auszuschliessen. Das Chloroformluftgemisch kann durch Gasröhren beliebig weit fortgeführt werden, so dass z. B. in grösseren Kliniken der Apparat selbst im Vorraum des Operationssaals aufgestellt werden kann. Auch können mit einem Apparat unter Umständen mehrere Rohrleitungen gleichzeitig gespeist werden. Dem auf dem Operationstisch befindlichen Kranken wird das Gemenge durch einen gewöhnlich in eine einfache Chloroformmaske eingelassenen Gummischlauch zugeleitet. Man kann dem Patienten auch ein an das Ende des Schlauches befestigtes Knierohr in den Mund legen. Die Dosirung des Gasgemisches wird nun in der Weise ermöglicht, dass an einer für den Narkotisirenden leicht erreichbaren Stelle der Rohrleitung eine an einem Stativ befestigte Regulirvorrichtung eingeschaltet ist. Der Narkotisirende hat es nun in der Hand, durch Stellung eines Hahnes mehr oder weniger viel des Gemisches austreten zu lassen. Eine Skala zeigt hierbei genau an, wie viel Chloroform bei einer bestimmten Hahnstellung im Apparat während einer Minute verdampft. Der Apparat wird in verschiedenen Grössen angefertigt. In der Bonner chirurgischen Klinik ist ein solcher aufgestellt, der mindestens sechs längere (d. h. ein- bis zweistündige) Narkosen gestattet und eine Hauptleitung von 15 Metern hat, die im Operationssaal mit drei Hähnen endet. Der Apparat wurde an Bonner Kliniken bisher zu 400 Narkosen benutzt. Geppert schildert eingehend die Technik der Narkose mit dem neuen Apparat. Die Narkosen selbst verliefen im Allgemeinen auffallend ruhig, ohne jedoch besonders tief zu sein. Bei einer Reihe von Narkosen war es nur durch eine sehr scharfe Einstellung der Dose möglich, den Kranken vor Störungen der Herzaktion (Verlangsamung der Pulsfrequenz) auf der einen, dem Erbrechen auf der anderen Seite zu bewahren. Um den Puls zu verbessern, verwandte Geppert neuerdings regelmässig eine Mischung von Chloroform und Aether 2 : 1. Ernstere Zwischenfälle sind bei der Verwendung der neuen Methode nicht vorgekommen. Einige Athem- und Pulsstockungen, die vielleicht durch eine verminderte Dosis hätten vermieden werden können, waren jedesmal leicht zu beseitigen. Von Wichtigkeit für eine ungestörte Narkose ist, dass man mit geringen Dosen annarkotisirt. Auch das Allgemeinbefinden nach der Narkose ist bei den von Geppert Narkotisirten weniger gestört, speziell Erbrechen seltener gewesen als beim gewöhnlichen Narkotisirungsverfahren, wohl deshalb, weil es bei dem letzteren viel leichter zur Ueberdosirung und zu einer stärkeren Vergiftung der Gewebe kommt. Zum Schluss berichtet Geppert über Thierversuche. Es stellte sich bei einer Vergleichung dieser mit den am Menschen gesammelten Erfahrungen heraus, dass normale Menschen und Thiere ungefähr durch dieselbe geringste

Dosis in Narkose zu versetzen sind und dass der Mensch zu den leichter chloroformirbaren Wesen (Alkoholiker natürlich ausgenommen) ähnlich dem Kaninchen gehört. Geppert glaubt hieraus den Schluss ziehen zu dürfen, dass der Mensch auch höheren Dosen gegenüber sich dem Thier analog verhalte. Bezüglich der Maskennarkose, bei der eine genaue Dosirung nicht möglich ist, stellte Geppert fest, dass, wenn man schnell betäuben wolle, man leicht in eine gefährliche Konzentration hinein gerathe, während, wenn man zu wenig gebe, eine unruhige Narkose die Folge sei; denn die geringste narkotisirende Dosis und diejenige, bei der Reaktion eintritt, liegen nahe bei einander. Auch bei Thieren konnte Geppert mit seinem Apparat, wenn er die richtige Dosis eingestellt hatte, stundenlang ruhige Narkose erzielen. Als erstes Symptom einer zu hohen Dose ist von besonderer Wichtigkeit eine Verlangsamung des Pulses.

Flux (37) beschreibt einen Chloroformapparat, der bis zu einem gewissen Grade eine Dosirung des Chloroformdampfes gestattet. Er besteht aus einem glockenförmigen Metallcylinder, welcher zur Aufnahme der mit Chloroform befeuchteten Watte dient. An der geschlossenen Seite der Glocke ist eine Metallröhre eingelassen, welche mit der Gesichtsmaske des Apparates durch ein gewöhnliches Kautschukgebläse verbunden ist. Die Metallröhre hat zwei seitliche, mittelst eines ringförmigen Schiebers ganz oder theilweise verschliessbare Oeffnungen. Sind diese Oeffnungen geschlossen, so wird bei Gebrauch des Apparates dem Patienten mit Chloroformdämpfen gesättigte Luft zugeführt, öffnet man die Löcher der Metallröhre mehr und mehr, so wird die Chloroformluft zunehmend durch eintretende reine Luft verdünnt.

Fischer (35) empfiehlt zur Aufbewahrung des Chloroforms Gelatinetuben von 30—50 g Inhalt; ihr Vortheil soll darin bestehen, dass sie unzerbrechlich sind, sich gut verschliessen lassen und sich bei einfacher Handhabung auch als Narkoseflaschchen benutzen lassen.

Baeumges (6) stellt in seiner Dissertation die an der Heidelberger chirurgischen Klinik nach Operationen beobachteten Nervenlähmungen zusammen. Dieselben sind entweder durch unzweckmässige Lagerung des betreffenden Gliedes hervorgerufen — eigentliche Narkosenlähmungen — oder durch den Druck der zur Herstellung von Blutleere dienenden elastischen Binde — Drucklähmungen. Eigentliche Narkosenlähmungen wurden fünfmal beobachtet und zwar stets nach länger dauernden Bauchoperationen. In drei Fällen handelte es sich um reine Radialislähmungen, entstanden dadurch, dass der Arm seitlich über die Kante des Operationstisches hinüberhing und der Nerv zwischen Operationstisch und Humerus gedrückt wurde. Möglich ist auch, dass der Nerv einmal durch den sich stark gegen die Schultergelenkskapsel vordrängenden Humeruskopf gezerrt und gedehnt wird, wenn der Arm seitlich herunterhängt, desgleichen wenn der Arm stark abduzirt gehalten wird, wobei der Humeruskopf auf die Gebilde der Achselhöhle drückt. Dass diese Einflüsse besonders den N. radialis treffen, erklärt Baeumges durch seinen spiraligen Verlauf. Zwei Fälle boten das Bild der Erb'schen kombinirten Armschulterlähmung dar. Durch Leichenversuche fand Baeumges die Erklärung Büdinger's bestätigt, dass nämlich bei Elevation und beim Rückwärtsziehen des Armes der Plexus brachialis zwischen Clavicula und I. Rippe gequetscht wird. Normales Fettpolster und gut entwickelte Muskulatur bietet einen gewissen Schutz solchen Druckwirkungen gegenüber, bei mageren und marastischen Personen dagegen steigert sich der Druck leicht

bis zur vollendeten Nervenschädigung. Auch in Seitenlage kann der Plexus brachialis in Gefahr kommen, weil hierbei ebenfalls die Clavicula der ersten Rippe genähert wird, wenn sich das Schultergelenk nach vorne gegen die Brust vorschiebt. Im Allgemeinen werden die Nerven um so weniger dem Druck ausweichen können, je mehr sie sich in Spannung befinden. Da sich nun die Nerven der Plexus brachialis durch ein Hinüberneigen des Kopfes nach der entgegengesetzten Seite kräftig anspannen, wäre auch bei Operationen dahin zu wirken, dass der Kopf dem gefährdeten Arme zugewandt wäre. Baeumges macht darauf aufmerksam, dass die Stellung von Operateur und Assistenten bei Laparotomien oft geradezu Armhaltungen herausfordert, die eine Nervenkompression zur Folge haben müssen. Die Prognose der Narkosenlähmungen richtet sich nach ihrer Qualität und Intensität; unter Umständen können, wie einer der veröffentlichten Fälle zeigt, Monate bis zum Beginn der Besserung verstreichen. Zur Vermeidung solcher Lähmungen werden in der Czerny'schen Klinik die Patienten mit kurzen Flanelljacken bekleidet, die so eingerichtet sind, dass die Enden der Aermel über der Brust an einem Knopf befestigt werden können. Baeumges empfiehlt Armstützen, die an den Operationstisch angeschraubt werden, und an welchen der gepolsterte Arm mit Bindentouren in geeigneter Weise befestigt wird.

Im zweiten Theil der Arbeit werden sodann an der Hand von fünf Beobachtungen die Drucklähmungen in Folge zu intensiver Umschnürung mit der Esmarch'schen elastischen Binde besprochen.

Aethernarkose.

Wie Leppmann (62) ausführt, ist durch zahlreiche anatomische Untersuchungen erwiesen, dass längerdauernde Chloroformnarkosen bedeutende degenerative Veränderungen parenchymatöser Organe, der Leber, Nieren, auch des Herzmuskels hervorrufen. Ferner ist durch Harnuntersuchungen festgestellt, dass durch Chloroform eine weitgreifende Zerstörung des Körpereiweisses verursacht wird.

Dem Aether kommt eine so intensive Wirkung nicht zu, wie Leppmann im Einklang mit andern Untersuchern durch Thierversuche und Harnuntersuchungen beweisen konnte. Langdauernde Aethernarkosen hatten bei verschiedenen Arten von Thieren — Hunden, Katzen, Meerschweinchen, Ratten — höchstens eine geringfügige Fetteinlagerung in den Zellen der Nieren und Leber zur Folge, von der es zweifelhaft ist, ob sie überhaupt als eine pathologische Erscheinung angesehen werden darf. Nach mehrstündiger Aethernarkose wurde bei in Stickstoffgleichgewicht befindlichen Hunden eine unverkennbare Vermehrung der Stickstoffausscheidung konstatirt, doch blieb dieselbe hinter der nach Chloroformnarkosen beobachteten zurück. Auch die Ausscheidung neutralen Schwefels erfährt nach Leppmann's Untersuchungen nur eine geringfügige Steigerung (im Maximum 3 %), während nach Chloroformnarkosen Steigerungen um 155—192 % von Kast und Mester beobachtet wurden.

Einen Todesfall in der Aethernarkose erlebte Schneider (85). Es handelte sich um einen 58jährigen Mann mit hochgradigem Gefässatherom, der wegen Gangrän einer Pirogoff'schen Amputation unterzogen werden sollte. Nachdem zum zweiten Mal auf die Julliard'sche Maske 50 ccm Aether aufgegossen waren, hörten Athem und Herzschlag fast gleichzeitig auf. Ausser Gefässatherom ergab die Sektion: Hypertrophie und Dilatation des Herzens, Emphysem und starke Stauungshyperämie der Lungen, Pleuraerguss, Stauung

und Hydrocephalus intern. im Gehirn, Lebercirrhose und Granularatrophie der Nieren. Den Tod erklärt Schneider als eine Folge des Gesammtzustandes, der an sich im Stande war, auch ohne Narkose und Operation auf irgend einen Anlass hin, wie körperliche Anstrengung, schwere Arbeit, Excess, den Tod herbeizuführen. Die Aethernarkose war also nicht die eigentliche Ursache, sondern die Gelegenheitsveranlassung zum Tode.

Der Artikel „Death's under anaesthetics" (21) enthält einen Todesfall in der Aethernarkose durch primären Herzstillstand. Der Patient litt an Attaquen von Petit mal und man glaubt, dass ein Anfall in der Narkose zum Herzstillstand führte.

Aethylchloridnarkose, Bromäthylnarkose.

Wiesner (102) lernte an der Innsbrucker chirurgischen Klinik die Aethylchloridnarkose kennen und empfiehlt sie für den Gebrauch im Felde. Dieselbe verdient den Vorzug vor der Chloroformnarkose speziell auf dem Hauptverbandplatz, weil die Anästhesie sehr schnell zu Stande kommt, das Excitationsstadium kurz ist und die Narkotisirten schnell wiedererwachen; üble Zufälle selbst bei in Shock befindlichen und durch Blutverlust geschwächten Patienten fehlen. Für eine grosse Zahl operativer Eingriffe kommt es nicht in Betracht, dass die Kelennarkose nicht zur völligen Erschlaffung der Muskulatur führt und sich für sehr langdauernde Operationen (an der Innsbrucker Klinik wurden wiederholt Kelennarkosen von 50 Minuten Länge herbeigeführt) nicht eignet.

Larisch (59) berichtet in seiner Dissertation über 1263 Bromäthylnarkosen, von denen Partsch Aufzeichnungen gesammelt hatte. In allen diesen Fällen hat sich das Mittel bestens bewährt und es sind nie unangenehme Nebenwirkungen zur Beobachtung gekommen. Die in der Litteratur beschriebenen Todesfälle, die Larisch auszugsweise mittheilt, beruhen theils darauf, dass in früherer Zeit das Mittel aus Phosphor, Alkohol und Brom destillirt wurde und daher giftige Beimengungen enthielt, theils in zu hohen Dosen angewandt wurde. Das durch Destillation einer Mischung von Alkohol und Schwefelsäure unter allmählichem Zusatz von Bromkalium von Merk dargestellte Bromäthyl scheint, was Gefahrlosigkeit anbetrifft, nach Larisch ein „ideales" Narkoticum zu sein. Da Bromäthyl kein Herzgift ist, fällt die Gefahr der Synkope fort. Unter Umständen schlägt das Herz noch 5—10, ja 15 Minuten weiter, wenn die Athmung aufgehört hatte. Auch diese zeigt gewöhnlich keine auffallenden Veränderungen. Die Ausscheidung des Bromäthyls aus dem Körper erfolgt wegen des niedrigen Siedepunktes (38—39°) schnell und, wie Untersuchungen Larisch's ergaben, nur durch die Lungen, während die Nieren mit der Eliminirung augenscheinlich nichts zu thun hatten. Erbrechen folgte der Narkose nur in 1,5—2% der Fälle, relativ häufig nach Zahnextraktionen, vielleicht deshalb, weil die Patienten grössere Mengen Blut verschluckt hatten. Knoblauchartiger Geruch der Exspirationsluft bei den Narkotisirten kommt nach Partsch hin und wieder vor, jedoch nie in unangenehmer Weise. Ein ausgesprochenes Excitationsstadium wurde nur bei Erwachsenen in 8,11% der Fälle beobachtet und lässt sich durch eine vorhergehende Morphiuminjektion nahezu völlig ausschalten. Bei Herz- und Lungenkranken ist das Bromäthyl nicht ohne Weiteres kontraindizirt, zumal vor allem der Cirkulationsapparat wenig von ihm beeinflusst wird. Die Narkose wird zweckmässig in Rückenlage eingeleitet und für freie Athmung gesorgt. Da der Bromäther sich leicht zersetzt, sollte er vor der Narkose stets auf seine Reinheit (Farbe, Geruch) geprüft werden. Die Tropfmethode

unter Anwendung der Esmarch'schen Maske hat grosse Vorzüge vor dem sonst üblichen Verfahren. Unerlässlich ist genaue Kontrolle der Athmung, während der Puls nur bei Herzkranken der Beobachtung bedarf. Mit Eintritt der Narkose erschlaffen die Muskeln und die Athmung wird ruhig und regelmässig. Die Pupillenreflexe erlöschen nicht, die Pupillen sind gewöhnlich mässig erweitert. Da die Reflexe nicht zu erlöschen pflegen, verschlucken die Patienten in den Pharynx fliessendes Blut gewöhnlich, ohne dass man eine Aspiration zu befürchten brauchte. Partsch sieht im Allgemeinen 25 g Bromäthyl als Maximaldose an, welche ohne triftigen Grund nicht überschritten werden sollte. Gewöhnlich erwachen die Patienten schnell aus der Narkose und haben unter üblen Nachwirkungen selten zu leiden. Bei einer Anzahl von Herzkranken verlief die Narkose ohne die geringsten Störungen. Larisch empfiehlt das Bromäthyl bei schweren Konstitutionsanomalien, bei denen Chloroform nicht ohne Gefahr ist, so bei Diabetes und bei Septischen. Auch bei gewissen Zuständen, wo das Chloroform kontraindizirt war, bewährte sich die Bromäthylnarkose bestens, z. B. bei einer frischen Apoplexie zur Einrenkung eines luxirten Schultergelenks, bei Commotio cerebri, Empyemoperationen. Sechsmal wurden Repositionen frischer Luxationen in Bromäthylnarkose ausgeführt, einmal eine Enucleatio bulbi. Larisch empfiehlt das Bromäthyl daher für alle Operationen von etwa 5 Minuten Dauer. Auch öftere Wiederholungen der Bromäthylnarkose an ein und demselben Patienten hatten nie schädliche Folgen.

Stickstoffoxydulnarkose.

Nogué (74) rekapitulirt die Geschichte der Stickstoffoxydulnarkose, deren ungünstige Wirkungen auf die Respiration (Cyanose, Asphyxie) sich, wie Paul Bert gezeigt, dadurch beseitigen lassen, dass man das Gas unter zwei Atmosphären Druck mit gleichen Theilen Luft vermischt verwendet. Der allgemeinen Einführung dieser Modifikation, welche auch eine längere Unterhaltung der Narkose ermöglicht, war seither der umfangreiche und theure Apparat hinderlich. Hillischer und nach ihm Witzel und Hewitt empfehlen Mischungen von Lachgas und Sauerstoff. Letzterer konstruirte einen relativ kompendiösen Narkotisirungsapparat, der wechselnde Volumina der Gase miteinander zu vermischen gestattet. Diesen Apparat, welcher eingehend aus der Hand von Abbildungen erläutert wird, empfiehlt Nogué auch für Narkosen zu chirurgischen Eingriffen. Wegen ihrer Ungefährlichkeit sei diese Narkosenart, für die es Kontraindikationen überhaupt nicht gebe, geeignet, bei kurzdauernden Eingriffen die Chloroform- und Aethernarkose zu ersetzen.

Flux (38), welcher bereits in der „Lancet" vom 8. Oktober 1898 über Versuche berichtet hat, Stickstoffoxydulnarkosen unter freiem Luftzutritt herbeizuführen, theilt in einer weiteren Publikation mit, dass er bei 250 unausgesuchten Fällen mit seiner neuen Methode sehr zufriedenstellende Resultate erzielt hat. Er geht so vor, dass er das Gesicht des Patienten mit einem geräumigen, nach oben offenen, dem Gesicht sich mittelst eines ringförmigen Luftkissens eng anschliessenden Celluloidgefäss bedeckt und das Gas, welches spezifisch schwerer ist als Luft, durch die freie Oeffnung des Gefässes eintreten lässt. Der Patient athmet mithin das Gas mit einem relativ reichlichen Quantum Luft gemischt ein. Durch diese Art der Dar-

reichung sollen, wie Flux ausführt, alle üblen Zufälle bei der Lachgasnarkose in Fortfall kommen. Zwei Holzschnitte im Text erläutern die Form und Lage des Narkotisirungsapparates.

Gardner (40) schildert in einem der Gesellschaft der Anästhetisten gehaltenen Vortrage die Erscheinungen der Lachgas-Sauerstoffnarkose, die er für kurzdauernde Zahn- und sonstige Operationen, wie Tenotomien, Katheterisationen, Brisement der Gelenke etc. empfiehlt. Beschränkt wird die Anwendung dieser Narkotisirungsmethoden, weil bei Kindern zwischen 10 und 15 Jahren Brechbewegungen und Uebelkeit sich nicht regelmässig vermeiden lassen, und die Lachgas-Sauerstoffnarkose sich für kräftige, muskulöse Männer, auch Alkoholiker, sowie für kleine Kinder nicht eignet.

In der Diskussion warnt Granville davor, Chloroform nach Stickoxydul + Sauerstoff zu geben. Einen Todesfall, den er bei Anwendung dieser Kombination erlebte, erklärt er durch eine zunehmende Herzdilatation, welche schliesslich zum Herzstillstand führte.

Noble berichtet von einer schwereren Respirationsstörung bei einer Stickoxydul-Sauerstoffnarkose. Nach Silk's Erfahrung folgen der Stickoxydul-Sauerstoffnarkose häufiger verschiedenartige üble Wirkungen als der reinen Lachgasnarkose, er warnt daher davor, das Gemisch unterschiedslos anzuwenden. Crouch stellte bei einem Patienten, während er ihm eine Lachgas-Luftmischung gab, eine zunehmende Erweiterung des Herzens fest, desgleichen bei einem anderen, den er mit Lachgas und Sauerstoff narkotisirt hatte. Zum Schluss warnt der Präsident Buxton davor, die Mischung über ihren wahren Wert zu schätzen.

Hewitt (50) stellte vergleichende Beobachtungen an über die Erscheinungen, welche reine Lachgasnarkosen im Gegensatz zu solchen Narkosen verursachen, bei denen ein Gemisch von Lachgas und Luft oder Lachgas und Sauerstoff in verschiedenen Mischungsverhältnissen Verwendung fand. Der reinen Lachgasnarkose haftet vor allem der Uebelstand an, dass die Athmung stertorös wird, sich Cyanose entwickelt, ja Konvulsionen in Folge Verarmung des Blutes an Sauerstoff zu Stande kommen. Als gleichfalls asphyktische Erscheinungen bei reinen Lachgasnarkosen sind zu denten starke Erweiterung der Pupille, Zungenschwellung, Beschleunigung der Herzaktion. Hewitt stellte nun fest, dass bei Vermischung des Lachgases mit Luft resp. mit Sauerstoff sich diese bedrohlichen Erscheinungen vollständig vermeiden lassen, und hat durch eine grosse Zahl von Versuchen die Mischungsverhältnisse ermittelt, welche eine möglichst gute Narkose liefern. Die beste Kombination ist nun Stickstoffoxydul und Sauerstoff. Die Gase sollten dem Patienten mittelst eines Apparates zugeführt werden, der eine genaue Regulirung der Konzentration gestattet, denn von der Konzentration hängt der gute Erfolg im Wesentlichen ab. Zur Einleitung der Narkose giebt man am Besten nur 2% Sauerstoff und steigt allmählich auf 7, 8, 9 und 10%, d. h. giebt um so mehr Sauerstoff, je länger die Narkose dauert. Die nächstbesten Resultate liefert die Anwendung konstanter Mischungen der beiden Gase. Für Erwachsene erwies sich eine 5, 6—7% Mischung, für Frauen und Kinder eine solche von 7, 8—9% (Sauerstoff) als am zweckmässigsten. Dem entsprechen Luft-Lachgasgemische von 14—18% resp. 18—22% (Luft).

Diese Beobachtungen theilte Hewitt der Royal medical and chirurgical society in der Sitzung am 16. Februar mit. Es schloss sich daran eine Diskussion, in der

Haldane im Gegensatz zu Hewitt sich dahin äussert, dass aus den von diesem festgestellten Thatsachen auf eine spezifisch anästhesirende Eigenschaft des Stickstoffoxyduls geschlossen werden könne.

Hewitt hält an der Theorie fest, dass die Lachgasnarkose zu einer Störung und Hemmung der Oxydationsprozesse im Centralnervensystem führe und dadurch Gefühllosigkeit bedinge.

Dent (29) berichtet über folgenden Fall: Ein 12jähriger Knabe, der einen Abscess in der Gegend zwischen Kinn und Zungenbein hatte, wurde mit Stickstoffoxydul eingeschläfert. Nach dem ersten Schnitt durch die Haut stellte sich ein Hinderniss für den Eintritt der Luft in die Lungen ein, während noch Athembewegungen gemacht wurden. Es zeigte sich ein Spasmus der Unterkiefermuskulatur und leichte konvulsive Bewegungen der Glieder. Bei den folgenden künstlichen Athembewegungen kam es, trotzdem die Zunge kräftig vorgezogen wurde, nicht zum Lufteintritt in die Brust. Trotz der nunmehr ausgeführten Tracheotomie und eine Stunde fortgesetzten Wiederbelebungsversuchen kehrte das Leben nicht wieder. Die Sektion ergab einen orangegrossen Abscess im Zungenkörper, der auf den Larynx drückte.

An den letztreferirten Fall knüpft Hewitt (49) einige aufklärende Bemerkungen. Er führt aus, dass die Stickstoffoxydulnarkose nicht durch Lähmung des Athemcentrums, sondern durch eine mechanische Verlegung der Athemwege die bekannten Erscheinungen des schnarchenden Athmens, der Cyanose und Konvulsionen herbeiführe. Es werde, wie man sich bei Stickstoffoxydulnarkosen leicht überzeugen könne, der Kehlkopf durch Muskelspasmen in die Höhe gezogen, etwa wie während der ersten Phase des Schluckaktes. In Folge dessen werde die obere Oeffnung der Larynx durch die Epiglottis und die Zungenbasis geschlossen und die Respiration höre auf. Unter Umständen, wie auch in dem von Dent beobachteten Falle, trete die Obstruktion der Luftwege geräuschlos ein und es würden noch Athembewegungen gemacht, obwohl die Luftwege bereits völlig verschlossen sind. Der Tod musste im Dent'schen Falle eintreten, weil in Folge des unbefriedigenden Allgemeinzustandes die Cirkulation gegenüber der Athemstörung sich nicht so lange halten konnte, wie vielleicht unter normalem Allgemeinbefinden. Der Fall zeige deutlich die Gefährlichkeit der reinen Lachgasnarkose bei Verengerung der Luftwege. Die Gefahren von Seiten der Athmung lassen sich nach Hewitt vermeiden, wenn man den Kranken ausser Lachgas einen bestimmten Prozentsatz Sauerstoff athmen lässt.

Alkoholnarkose.

Mathaei (68) macht den Vorschlag, den Alkohol zur Herbeiführung von Narkosen auch beim Menschen zu benutzen, nachdem Versuche an Kaninchen ihm die Möglichkeit erwiesen hatten, dass die Ausführung einer Alkoholnarkose sich relativ leicht in 2—3 Minuten bewerkstelligen lässt, wenn man dem Versuchsthier zunächst eine genügende Menge Alkohols per rectum einverleibt und es noch 2—3 Minuten Alkoholdämpfe einathmen lässt. Da Alkohol erst bei 78 ° C. siedet, bedarf es einer Erwärmung desselben auf am besten 50 ° C., um die nöthige Menge Gas zu erhalten. Der Kappeler'sche Chloroformapparat wird mit einigen Veränderungen als zweckmässigster Apparat empfohlen.

In erster Linie würde die Alkoholnarkose an betrunkenen Säufern, hier natürlich ohne vorausgehendes Klystier zu prüfen sein und vor allem Verwendung zu finden haben bei Trinkern, da diese durch das gewohnte Genussmittel nicht so gefährdet sind wie durch Chloroform und Aether. Mathaei

berechnet die zur Vorbereitung per rectum zu injizirende Menge für einen Erwachsenen auf 144—240 g einer 50 % Alkohollösung = 1 Flasche mehr oder weniger schweren Weins.

Mischnarkosen und kombinirte Narkosen.

Honigmann (52) schildert zu Beginn seiner sehr lesenswerthen Arbeit, wie die Bestrebungen, die allgemeine Narkose möglichst gefahrlos zu gestalten, schon frühzeitig zur Anwendung von Mischungen verschiedener Anaesthetica geführt habe, welche wie Chloroform und Aether geeignet wären, sich in ihren narkotisirenden Eigenschaften gegenseitig zu verstärken, in ihren schädlichen Wirkungen aber abzuschwächen. Schon Ellis hatte 1866 durch Untersuchungen festgestellt, dass Gemische von Alkohol, Aether und Chloroform nicht ihrer Zusammensetzung entsprechend verdunsten, vielmehr die einzelnen Bestandtheile der Mischung sich ihrem verschiedenen Siedepunkt gemäss mit verschiedener Schnelligkeit verflüchtigen. Aus diesem Grunde konstruirte schon Ellis einen Apparat, in welchem er Alkohol, Aether und Chloroform in einem bestimmten Verhältniss mit einander mischte und den er mit Erfolg auch bei allgemeinen Narkosen in der ärztlichen Praxis verwandte. Honigmann beleuchtet alsdann kritisch die Bestrebungen Schleich's, Narkosengemische von einem willkürlich gewählten Siedepunkt herzustellen. Die physikalische Voraussetzung, welche zur Aufstellung der bekannten Schleich'schen Siedegemische geführt, sind, wie ein einfacher Versuch darthut, grundfalsch. Aether und Chloroform gemischt erhalten nicht einen Siedepunkt, welcher dem Durchschnittswerth der Siedepunkte dieser Stoffe entspricht, sondern destilliren fraktionirt, d. h. bei Erwärmung des Gemisches beginnt lebhafte Gasblasenbildung, sobald der Siedepunkt des Aethers (33,25°) erreicht ist und zugleich macht sich intensiver Aethergeruch bemerkbar. Dann aber steigt das Thermometer ruhig weiter bis es den Siedepunkt des Chloroforms (61°) anzeigt. Jetzt tritt starker Chloroformgeruch hervor und es verdampft der Rest der Flüssigkeit ohne weiteres Ansteigen der Temperatur. Bei hinreichendem Zusatz von Aether Petrolei (mit 70—75° Siedepunkt) stieg beim gleichen Versuch die Temperatur über 70° hinaus und es wurde starker Benzingeruch wahrnehmbar, als die Temperatur den Siedepunkt des Petroleumäthers erreicht hatte.

Um die Frage in exakter Weise zu lösen, ob bei Verwendung von Chloroform-Aethermischungen sich die gleichnamigen Wirkungen thatsächlich verstärken, die gegentheiligen aber abschwächen, stellte Honigmann eine grössere Zahl von Thierversuchen an, bei denen er sich eines Kionka'schen Apparates bediente, welcher eine genaue Dosirung der Dampfgemische gestattet. Es stellte sich heraus, dass schon sehr geringe Mengen — 0,11 % Chloroform und 0,29 % Aether — genügen, um eine tiefe Narkose herbeizuführen. Ungünstig war die Wirkung auf die Athmung, während der Blutdruck beinahe unverändert blieb. Der Tod erfolgte stets durch primären Athmungsstillstand, dem oft erst nach mehreren Minuten der Herzstillsand folgte. Für die Praxis dürfte sich bei Verwendung von gemischten Narkoticis ein Verfahren am besten eignen, bei welchem möglichst kleine abgemessene Mengen des Gemisches nacheinander zur Verdampfung gebracht und sofort mit einem abgemessenen Quantum atmophärischer Luft vermischt werden. Von den üblichen Methoden der Narkotisirung entspricht diesen Anforder-

ungen am meisten die Tropfmethode. Dieselbe führt jedoch bisweilen deshalb überhaupt nicht zu einer vollen Narkose, weil die Hauptmenge der aufgeträufelten Flüssigkeit nach aussenhin verdampft.

Miller (70) empfiehlt die Verbindung der Aether- mit der Lachgasnarkose aus folgenden Gründen: Die Narkose lässt sich in 2—3 Minuten mit Lachgas in angenehmer Weise ohne unangenehme Empfindungen für den Patienten einleiten, und kann dann beliebig lange durch Aether fortgesetzt werden. Die Mortalität dieser Narkosenform ist sehr gering (am St. Bartholomews-Hospital 1 : 12,941, bei reiner Aethernarkose 1 : 2830). Uebelkeit und Erbrechen nach der Narkose sind erheblich vermindert. Miller hat die Darreichung des Aethers im Ormsby'schen Apparat (geschlossene Methode) verlassen und rühmt die Vortheile der offenen Darreichung des Aethers. Er bedient sich dazu eines aus Zeitungspapier hergestellten Trichters, der mit einem Handtuch bedeckt wird und im Innern einen Gazebausch zur Aufnahme des Aethers birgt. Der Aether wird in kleinen Quantitäten häufig aufgegossen, während der Trichter dem Gesicht des Patienten dauernd aufliegt. Asphyxie und Cyanose lassen sich durch Anwendung der offenen Methode vollständig vermeiden.

Lokalanästhesie, regionäre Anästhesie.

Bloch (12) hat sich, um nach Möglichkeit die Anwendung des Chloroform als Anästheticum einschränken zu können, bestrebt, die allgemeine Narkose durch lokale Anästhesie zu ersetzen, entweder vollständig oder in Kombination mit minimalen Chloroformmengen im Beginn der Narkose (primäre Chloroformanästhesie). Als lokales Anästheticum hat er Aethylchlorid benutzt. Der Bericht umfasst 503 Operationen mit ausschliesslicher Anwendung von Aethylchlorid, 393 von Aethylchlorid und Chloroform. In 252 Fällen wurde nur Chloroform verwandt und 115 Operationen wurden ganz ohne Anästhesie ausgeführt. Unter den mit ausschliesslicher Lokalanästhesie ausgeführten Operationen sind zu erwähnen Herniotomien (16), Colo- und Enterostomien, Tracheotomien, Arthrotomien, Empyemoperationen mit Rippenresektion u. s. w. Bei gleichzeitiger Anwendung von Aethylchlorid und Chloroform wurde so verfahren, dass die Haut zunächst unempfindlich gemacht wurde, worauf der Patient vor Beginn der Operation eine ganz geringe Menge Chloroform erhielt und, falls es nöthig war, auch während der Operation noch eine geringe Menge. Auf diese Weise hat Bloch auch grosse Operationen ausgeführt mit Chloroformmengen, die in der Mehrzahl der Fälle zwischen 1—6 g variiren. Die grösste in einem Fall zur Anwendung gekommene Chloroformmenge betrug 30 g. Verf. zieht folgende Schlüsse: Aethylchlorid kann lokal angewandt die allgemeine Narkose bei einer grossen Anzahl kleiner und vielen grösseren Operationen ersetzen.

Die lokale Anästhesie mit Aethylchlorid kombinirt mit Inhalation geringer Mengen Chloroform, kann die allgemeine Narkose bei den meisten grösseren Operationen ersetzen.

Ausserdem theilt Bloch die Resultate seiner Untersuchungen über die Schmerzempfindlichkeit der verschiedenen Gewebe mit, die er während der zahlreichen Operationen prüfen konnte, die bei lokaler Anästhesie ausgeführt wurden. Ohne auf die Einzelheiten eingehen zu können, welche im Originale nachzulesen sind, sei hervorgehoben, dass nur die Berührung des Stratum

papillare der Haut und der Nervenstämme Schmerz verursachte, während alle übrigen Gewebe gegen Berührung mehr oder weniger unempfindlich waren.

Verf. theilt ein Verzeichniss aller Operationen mit, bei denen die verschiedenen Formen von Anästhesie zur Anwendung kamen.

Hj. von Bonsdorff (Helsingfors).

Nachdem zuerst Bardet Lösungen von Kokain oder Eukain in Chloräthyl zur Anästhesie empfohlen, hat Legrand (61) mit der neuen Kombination in der dermatologischen Praxis Versuche angestellt. Diese sind, soweit es sich um das Kokain-Chloräthyl handelte, zu seiner Zufriedenheit ausgefallen. Eine 4 % Lösung von Kokain in Chloräthyl wird auf den möglichst wagerecht zu lagernden Hautbezirk aus einer Entfernung von 20 cm aufgesprengt. Nach 5 Minuten Wartens ist das Chloräthyl vollständig verdampft, und das ausgeschiedene Kokain bedeckt als weisslich pulverförmiger Belag das Operationsgebiet. Skarifikationen, Abtragung kleiner Geschwülste — Warzen, Molluskum — Kauterisationen können nunmehr schmerzlos ausgeführt werden. Schmerzen, welche während der Operation eintreten, werden durch erneutes Aufstäuben des Mittels leicht beseitigt.

Pouchet (77) bespricht in einem längeren Aufsatze die neueren Anästhetica. Nach einer die chemische Zusammensetzung der verschiedenen Körper und ihre Verwandtschaft betreffenden Einleitung verbreitet sich Pouchet zunächst über die toxischen Eigenschaften des Eukain's A, welches an Giftigkeit dem Kokain beinahe gleichkommt, an schmerzstillender Wirkung ihm aber nachsteht. Es erregt beim Kalt- und Warmblüter heftige Krampfzustände, die sehr den Wirkungen des Stychnins ähneln. Diese Wirkung liess sich schon aus der chemischen Konstitutionsformel des Eukain's A ableiten, denn je mehr H-Atome durch die Gruppe Methyl (CH_3) ersetzt sind, um so heftiger im Allgemeinen die konvulsive Wirkung der Verbindung. Störend für den Operateur ist die gefässerweiternde Wirkung des Eukain's A, für den Kranken unangenehm die Schmerzhaftigkeit der Injektion und das darauf eine Zeit lang anhaltende Brennen. Auf das Herz wirkt Eukain A zum mindesten ebenso intensiv wie Kokain. Es wurde Pulsverlangsamung auf 48 Schläge in der Minute und Herabsetzung des Blutdrucks wohl als Folge der gefässerweiternden Wirkung des Mittels beobachtet. Die gefässerweiternde Wirkung ist auch dem Eukain B eigen; dem entspricht vermehrte Blutung im anästhetischen Gebiet und brennendes Gefühl nach der Injektion oder Instillation in den Konjunktivalsack. Vor dem Kokain hat das Eukain B die Vorzüge, dass seine Lösungen beim Kochen nichts von ihrer Wirksamkeit einbüssen und nicht in dem Maasse reizen. Ferner ist Kokain viermal giftiger als Eukain B. Allerdings ist die analgesirende Wirkung etwas geringer als die des Kokains. In toxischen Dosen erregt Eukain B ebenfalls Krämpfe. In der Zahnheilkunde hat das Eukain noch den Vortheil, dass die Kranken im Sitzen oder gar im Stehen damit behandelt werden können, während das Kokain horizontale Lagerung erfordert. Von einer 2 % Lösung können ohne Schaden bis 6 ccm verwendet werden.

Legrand kombinirte das Eukain B mit Gelatine, um die durch die gefässerweiternde Wirkung des Eukains bedingte Blutung herabzusetzen und zwar nach folgendem Rezept:

Gelatine 2,0
Natr. chlorat. 0,7
Acid. carbol. 0,1
Eucain. hydrochlor. 0,7
Cocain. hydrochlor. 0,3
Aq. dest. — ad 100 ccm.

Die bei gewöhnlicher Temperatur gallertige Masse verflüssigt sich bei 20—22°. Der Gelatinezusatz hat den Vortheil, dass er stets anzeigt, ob die Lösung steril ist, ferner dass er die Diffusion und Resorption der Masse erschwert, resp. verlangsamt, zugleich aber blutstillend wirkt (Hämophilie).

Das Holokain verwirft Pouchet, weil die verschiedenen Präparate in ihrer Wirkung sich nicht gleich verhalten. Bezeichnend hierfür ist, dass das Mittel zu Anfang als fünfmal so giftig wie Kokain bezeichnet wurde, später aber von anderer Seite als gleich giftig oder gar noch weniger giftig. In der Augenheilkunde hat es gewisse Vortheile, die seine Anwendung unter Umständen vortheilhaft erscheinen lassen z. B. bei entzündeter Conjunctiva.

Vom Orthoform sind bereits drei verschiedene Arten in den Handel gebracht. Während vielfach grössere Mengen des Mittels gut vertragen wurden, wird auch von leichten Vergiftungserscheinungen berichtet wie Fieber, Uebelkeit, Erbrechen, Hautausschlägen.

Pouchet mahnt zur Vorsicht bei Anwendung des Orthoforms wegen Schrunden der Brustwarze. Augenscheinlich verloren die Kinder der Stillenden deshalb an Gewicht, weil das Orthoform im Magen und Darmkanal die Verdauung beeinträchtigt. Bei der Behandlung des Carcinoms mittelst arseniger Säure ist das Orthoform ein treffliches Mittel zur Schmerzstillung. Pouchet empfiehlt folgende Kombination:

Acid. arsenic.
Orthoformii āā 1,0
Alkohol à 95°
Aq. dest. ana 40,0—75,0.

Desgleichen empfiehlt er, um Quecksilberinjektionen schmerzlos zu machen:

Ol. vaselin 1 ccm
Calomelan. 0,03—0,05
Orthoform. 0,05—0,08.

Da Orthoform energisch reduzirt, ist es mit solchen Heilmitteln nicht gleichzeitig anwendbar, die durch das Orthoform leicht zersetzt werden, so z. B. nicht mit Argent. nitricum, aus welchem es freie Salpetersäure abspaltet (Blasenkatarrh).

Zur Anästhesirung der stärker entzündeten Blase eignet sich des Guajakolöl oder die wässrigen Lösungen des Guajakyls (Guyon), während sie bei normaler oder nur leicht entzündeter Blase im Stich lassen. Hier ist das Antipyrin mehr am Platze. Umschläge mit den Guajakolpräparaten bewirken selbst bei Gebrauch nicht besonders starker Lösungen leicht Hypothermie, ja es wurden sogar subkomatöse Zustände in Folge der Temperaturherabsetzung beobachtet. Kurz erwähnt werden noch das Acetonchloroform (Aneson) und das Alkoin, welches sich leicht verändert und lokale Nekrose erzeugen kann. — Zum Schluss wird eine Mischung von

Phenol. depurat.
Menthol.
Cocain hydrochloric.

empfohlen. Zu gleichen Theilen hat diese Mischung eine geringe kaustische, aber schnell anästhesirende Wirkung. Nimmt man 2 g Phenol auf je 0,5 der beiden anderen Komponenten, so erhält man eine stärker ätzende und weniger schnell anästhesirende Mischung.

Die Arbeit von Gradenwitz (43) enthält die Ergebnisse von sehr sinnreichen Versuchen, die er zum Studium der lokalanästhesirenden Kraft einer grösseren Anzahl von Substanzen am Froschpräparat ausführte. Da die Ergebnisse keine unmittelbare Gültigkeit für den menschlichen Organismus haben, der Inhalt der Arbeit in einem Referat sich übrigens kaum wiedergeben lässt, so sei hiermit auf das Original selbst verwiesen.

Westermark (100) hat bei drei komplizirten Bauchoperationen (Ovariotomien), bei denen er eine allgemeine Narkose als gefährlich ansah, die Operationen mit Benutzung einer Kokainlösung (2 %o) erfolgreich ausgeführt. Er rühmt das Verfahren als vorzüglich. Hj. von Bonsdorff (Helsingfors).

Herz (47) berichtet über folgenden Fall:

Eine 22jährige anämische Patientin erhielt behufs endolaryngealer Entfernung von subchordalen Papillomen 0,30 Kokain in 20 % Lösung submukös injizirt. Nach der Operation stellte sich Kältegefühl im ganzen Leibe mit Schauern, bei normalem Pulse und Temperatur, erhaltenem Bewusstsein und erweiterten Pupillen ein. Nach allmählichem Cessiren dieses unangenehmen Gefühles folgten etwa zwei Stunden nach der Operation unregelmässiges Athmen, sowie das Gefühl von Trockenheit im Munde und Rachen. Puls 120, reichliche Schweisssekretion. Dieser Zustand hielt etwa drei Stunden an und steigerte sich momentan bis zu hochgradiger Dyspnoe. Am folgenden Tage war Pat. vollständig gesund. (Der Verdacht auf Hysterie ist wohl nicht ganz von der Hand zu weisen. Referent).

Trzebicky (Krakau).

In einem klinischen Vortrage bespricht Barker (7) die Infiltrationsanästhesie und regionäre Anästhesie. Die erstere hat er sich praktisch zu eigen gemacht und bei einer Anzahl auch grösserer Operationen mit Erfolg angewandt. Der grössere Theil des Vortrages behandelt die theoretische Seite, wobei die Publikationen Brauns und Heintzes zur Unterlage dienen. Am Schluss bespricht Barker kurz die Tecknik und die Vorbereitung der Kranken für Operationen unter Infiltrationsanästhesie.

Ceci (18) hält bei den Gefahren der allgemeinen Narkose möglichste Beschränkung der Chloroformnarkose und den ausgiebigsten Gebrauch lokaler Anästhesie für eine Hauptpflicht der Chirurgen. Besonders rügt er, dass die deutschen Gynäkologen bei der blossen Untersuchung der Frauen so oft von der Chloroformnarkose Gebrauch machen. Ceci selbt benutzt zur lokalen Anästhesie eine Lösung von 1 g Kokain in 200 g 3 % Borwasser. Die Wirkung des Kokains, welches er in das subcutane Zellgewebe oder noch tiefere Gewebsschichten injizirt, wird durch eine einige Minuten vorher ausgeführte Injektion von 0,01—0,03 Morphin erheblich verlängert, bis zu ½ Stunde, nicht selten bis zu 45—50 Minuten. Ceci berichtet, dass er auf diese Weise 10 Kropfoperationen, 35 Bauchoperationen, 1 Rektumresektion, 1 Laparotomie, 2 vaginale Hysterektomien etc. ohne Chloroform ausführen konnte.

Trzebicky (94) berichtet über seine Erfahrungen mit der Schleichschen Infiltrationsanästhesie, welche er bei 181 grösseren und kleineren Operationen gemacht hat und berührt danach verschiedene technische Fragen, ihre Indikationen und Kontraindikationen, ihre Licht- und Schattenseiten. Die Schleich'schen Lösungen haben so sehr seinen Beifall, dass er Verbesserungen und Aenderungen ihrer Zusammensetzung für überflüssig hält.

Kofmann (56) sucht in einer Erwiderung auf den Artikel Braun's im Centralblatt für Chirurgie (Ref. siehe vor. Jahrgang p. 45) die Berechtigung der blossen Gliedabschnürung als anästhetisches Mittel noch einmal darzulegen. Er hält an der blossen Umschnürung ohne Kokainisirung deshalb fest, weil beim genügenden Zuwarten die Anästhesie stets eintritt, das Kokain folglich ohne Belang ist. Die Wirkung des Kokains verschwinde nach Pernice schon nach 10 Minuten. Folglich seien Oberst'sche Operationen, welche länger als 8—10 Minuten dauern, nur in Folge der Konstruktion schmerzlos. (Kofmann beachtet hierbei scheints nicht, dass die Angabe Pernice's sich auf die Wirkungsdauer des Kokains bezieht in Körpertheilen, wo das Mittel der Resorption unterworfen ist. In abgeschnürten Gliedern wirkt das injizirte Kokain, eben weil es nicht resorbirt werden kann, solange als die Konstriktion dauert. Ref.)

Inwieweit die Nervenkompression oder die Anämie an der Anästhesie schuld ist, lässt sich schwer beweisen. Dass auch die Anämie an sich Anästhesie erzeugen kann, ist längst bekannt; lässt sich doch an anämischen Gliedabschnitten, z. B. in Folge der Unterbindung oder Verletzung des Hauptarterienstammes Empfindungslosigkeit konstatiren und kann man doch umgekehrt das Eintreten des Kollateralkreislaufs schon frühzeitig aus der Wiederherstellung der Gefühlsperception erkennen.

Heimann (46) operirte eine Schleimcyste der Unterlippe unter Blutleere und unter regionärer Kokainanästhesie, nachdem er die Umgebung der Geschwulst mit Hülfe eines in seiner Mitte umgeklappten Pessars — Patentgummi und Kupferdrahteinlage — abgeklemmt und an den vier Seiten der Cyste im Ganzen $^1/_2$ g einer 1%igen Kokainlösung eingespritzt hatte.

Hölscher (51) bemühte sich, die Anwendung regionärer Anästhesie auf ausgedehntere periphere Bezirke der Gliedmassen auszudehnen, als dies bisher gelungen. Dazu bedurfte es jedoch einer geringeren Konzentration der Kokainlösung als 1%, da bei Verwendung der 1%o Lösung die Maximaldosis des Kokains (0,05) schon mit 5 ccm Lösung erreicht wird. Nach längeren Versuchen an sich und seinen Patienten fand Hölscher, dass die 0,2% Kokainlösung dann noch hinreichend schnell und sicher Anästhesie erzeugte, wenn er den ganzen Weichtheilquerschnitt durch Injektionen mit der Lösung imprägnirte, natürlich unter gleichzeitiger Anwendung der Blutleere. In je einem Fall gelang es ihm durch dieses Verfahren, den ganzen Vorderarm und den ganzen Unterschenkel unempfindlich zu machen, indem er dort das Blut am Oberarm absperrte, hier am Oberschenkel und dicht unterhalb der Abschnürungsstelle die Injektionen vornahm. Wegen der erheblichen Menge von Injektionsflüssigkeit, die zur Durchtränkung des ganzen Gliedquerschnittes nothwendig war, kombinirte Hölscher wegen der geringeren Giftigkeit des Eukains die 0,2% Kokain- mit einer 0,2% Eukainlösung. Für die Anästhesirung des Vorderarms wurden 36 ccm, für die des Unterschenkels 50 ccm Lösung gebraucht. Die volle Anästhesie trat nach 25, resp. 47 Minuten ein. Von Interesse sind die Versuche, die Hölscher an sich selbst vornahm und über die er eingehend berichtet. Das Nirvanin bewährte sich übrigens in keiner Weise. Es verursachte sowohl bei der Injektion heftiges Brennen und Stechen als auch nach Entfernung der elastischen Binde und erzeugte selbst nach $^1/_2$stündigem Warten keine Anästhesie. Hölscher's Versuche ergaben, dass periphere Anästhesie nur unter gleichzeitiger Anwendung von Blutleere erreicht werden kann. Zur Herstellung der Blutleere

genügt an den Fingern ein relativ geringer Druck, an mehr centralwärts gelegenen Querschnitten der Extremitäten aber bedarf es eines recht erheblichen Druckes wegen der Dicke der Arterienwandungen und der tiefen Lage der Hauptarterien. Durch den heftigen Druck entsteht auf die Dauer eine solche Belästigung, dass Hölscher Bedenken trägt, die regionäre Anästhesie überhaupt für grössere Extremitäten in ausgedehnterem Umfange zu verwenden. Berechtigt ist sie jedoch dann, wenn jede Form der allgemeinen Narkose kontraindizirt ist, und stets dann, wenn wie bei Kindern die volle Anästhesie in Folge der geringen Dicke der Glieder schon nach 10—15 Minuten erwartet werden kann.

(Verfasser gebraucht in seinem Aufsatz häufig das Wort Blutleere für elastische Binde und schreibt z. B. „nach Abnahme der Blutleere", „Druck der Blutleere" etc. Hoffentlich findet diese Ausdrucksweise keine weitere Verbreitung. Ref.)

Berndt (19) gelang es, unter regionärer Anästhesie eine Gritti'sche Operation auszuführen, ohne dass der betr. sehr empfindliche Kranke dadurch nennenswerthe Belästigung empfunden hätte, sowie eine ausgedehnte Phlegmone der Hand schmerzlos zu operiren, bei der ihm eine weit am Arm hinaufreichende Röthung und Schwellung verbot, die Konstriktion und Kokaininjektion tiefer als im oberen Drittel des Oberarms vorzunehmen. Er bediente sich der 0,2% Kokainlösung und brachte dieselbe zunächst in die Nähe der grossen Nervenstämme, schaltete aber auch die Hautnerven durch eine ringförmige Oedemisirung des subcutanen Zellgewebes an der Umschnürungsstelle aus. Berndt räth, um die Maximaldosis nicht zu überschreiten, bei der Herstellung regionärer Anästhesie 4—5 cg Kokain unmittelbar vor Beginn der Operation je nach dem erforderlichen Quantum in mehr oder weniger Wasser oder physiolog. Kochsalzlösung zu lösen, eventuell nach der Kokainisirung der grösseren Nervenstämme den Rest zur Schaffung eines Oedemrings unterhalb der Umschnürungsstelle nach Bedarf noch weiter zu verdünnen. Die Beschwerden, welche die Abschnürung verursacht, können dadurch herabgesetzt werden, dass man eine möglichst breite Binde verwendet und sie nur so stark anzieht, als eben zur Blutabsperrung nöthig ist.

A. Gonka (42) war bemüht, auf experimentellem Wege die Frage zu lösen, in wiefern die Resorptionsfähigkeit der Haut für anästhesirende Mittel durch den elektrischen Strom gesteigert wird, bez. ob auf diesem Wege überhaupt eine lokale Anästhesie zu erzielen ist. Die Versuche wurden sowohl am eigenen wie an fremden Vorderarmen angestellt. Zuerst überzeugte er sich, dass durch den elektrischen Strom allein, entgegen der Ansicht von Neiswanger, keine lokale Anästhesie zu erzielen war. Hierauf wurden die Versuche derart angestellt, dass die zu untersuchende Körperstelle mit einem in Kokainlösung (hydrojodicum oder hydrochloricum) getränkten Lappen bedeckt und auf denselben dann die positive Elektrode aufgesetzt wurde, während die negative auf eine beliebige Stelle, zumeist auf den Nacken, einwirkte. Der Grad der erzielten Anästhesie wurde mittelst Frey's Aesthesiometer bestimmt. Die erreichte Anästhesie hängt nach den Versuchen des Verfassers von der Stärke des angewendeten Stromes und dem Konzentrationsgrade der Kokainlösung ab, viel weniger aber von der Dauer der Applikation des Stromes.

Welchen Grad der Anästhesie dieses Verfahren zu erreichen gestattet, beweist folgendes Experiment: 4% Lösung von Kokain-hydrojodicum, ein Strom

von 10 M. A. wirkt durch 10 Minuten ein: ein tiefer Nadelstich wird gar nicht empfunden, ebensowenig wie die Berührung der Haut mit einem rothglühenden Glasstäbchen. Leider ist die Anästhesie nur von sehr kurzer Dauer, da sie 5 Minuten nach Aufhören der Einwirkung des elektrischen Stromes zur Hälfte sinkt und nach 15 Minuten vollständig schwindet.

Trzebicky (Krakau).

Mosbacher (73) hat es als einen Uebelstand empfunden, dass die kokainhaltigen Lösungen zur Schleich'schen und Oberst'schen Anästhesie immer frisch bereitet werden müssen, und der Rest fortgegossen werden muss. Dieser Uebelstand fällt weg bei Benutzung des Anesons (wässerige Lösung von Trichlorpseudobutylalkohol oder Acetonchloroform). Das Aneson kommt in 10 ccm fassenden Originalgläsern in den Handel und kann als solches unmittelbar zur Injektion benutzt werden. Die angebrochene Lösung verdirbt nicht, bleibt sogar nach Angabe der Fabrik (F. Hoffmann-La Roche & Cie. Basel) steril, ist also stets zum Gebrauch fertig und so gut wie ungiftig. Mosbacher hebt noch hervor, dass im Gegensatz zur Schleich'schen bei der Aneson-Anästhesie der Nachschmerz ausbleibt. Auch zur regionären Anästhesie ist das Aneson ohne Weiteres zu gebrauchen.

In der am 18. Oktober 1899 abgehaltenen Sitzung der Glasgow medical society (30) empfiehlt Hinshelwood zunächst das Holokain zur Anästhesirung des Auges. Sodann berichtet Service über eine an sich erlebte Kokainvergiftung, die er sich dadurch zuzog, dass er einen schmerzenden Zahn mit Kokainlösung behandelte. Zuletzt spricht Dr. McKail über Eukain.

Luxemburger (64) berichtet eingehend über seine Versuche, welche er mit dem von Einhorn und Heinz entdeckten (siehe deren Publikation in Nr. 49, 1898 der Münchener med. Wochenschrift) Anästhetikum Nirvanin (salzsaures Diäthylglykokollamidooxybenzoesäuremethylester) in der Münchener chirurgischen Poliklinik angestellt hat. Er verwandte das Mittel versuchsweise in verschiedener Konzentration gelöst in physiologischer Kochsalzlösung. Für Operationen im Bereich der Haut, Fascien, Drüsen erwies sich eine $^1/_5$ % Lösung als hinreichend, in nicht entzündeter Muskulatur kam er sogar mit $^1/_{10}$ % Lösung aus. Für Periost und Knochen ist $^1/_4$ % Lösung erforderlich, desgleichen für sehr sensible Hautpartien (Lippe, Nase, Ohr, Kinngegend). Für Eingriffe an entzündeten Geweben muss die Konzentration auf $^1/_3$—$^1/_2$ % erhöht werden. Die Analgesie, welche durch Infiltration nach den Vorschriften Schleich's herbeigeführt wurde, bewährte sich bei zahlreichen 10—30 Minuten dauernden kleineren, aber auch bei grösseren über $^3/_4$ Stunden dauernden Eingriffen. Für die Oberst'sche regionäre Anästhesie empfiehlt Luxemburger eine 2 % Lösung, von der er im Mittel bei Fingeroperationen 4 ccm = 0,08 g Nirvanin gebrauchte. Die maximale Wirkung trat im Durchschnitt nach 9 Minuten ein. Auch gelang die Anästhesirung der ganzen Hand nach Verwendung der 2 % Lösung bei durchschnittlichem Gebrauch von 0,41 g Nirvanin nach einem Abwarten von im Mittel 21 Minuten zu voller Zufriedenheit. Bei Zahnextraktionen bewährte die 5 % Lösung sich vortrefflich. Auch bei Infraorbitalneuralgie trat nach Injektion von 1 ccm 2 % Lösung eine Schmerzpause von mehreren Stunden ein.

Das Nirvanin theilt mit dem Kokain die Eigenschaft, die Gewebe nicht zu reizen. Der Nachschmerz ist augenscheinlich beim Nirvanin geringer als beim Kokain. Nicht zu unterschätzen sind die antiseptischen Eigenschaften des

Nirvanins. 2% Lösungen bleiben daher selbst ohne besondere Vorsichtsmaassregeln steril. Uebrigens büssen die Nirvaninlösungen beim Sterilisiren nichts von ihrer anästhetischen Wirkung ein. Die Giftigkeit des Nirvanins ist um etwa das zehnfache geringer als die des Kokains, seine Maximaldosis von den Entdeckern auf 0,5 festgesetzt. Nach Versuchen Luxemburger's wirkt 0,22 g Nirvanin toxisch auf 1 kg Kaninchen. Die Maximaldosis würde demnach sogar 0,55 g betragen. Aus diesen Gründen verdient das Nirvanin als Anästheticum vor dem Kokain den Vorzug.

L. Szuman (91) hat das Nirvanin in den verschiedensten Formen der lokalen Anästhesie durch Injektion statt des Kokain versucht und zwar stets mit sehr gutem Erfolge. Vor dem Kokain hat das Mittel den Vorzug, dass dessen Lösungen wiederholt (bis dreimal) durch Kochen sterilisirt werden können und nicht giftig wirken. Mit der Schleich'schen Infiltrationsanästhesie hat Verfasser wiederholt Misserfolge erlebt (dem Referenten unerklärlich, da diese Art von Anästhesie, richtig applizirt, fast nie zu versagen pflegt).

Trzebicky (Krakau).

Kokainisirung des Rückenmarks.

Bier (11) hat in ebenso kühner wie genialer Weise die Bemühungen, die regionäre Anästhesie auf immer grössere Körperstrecken auszudehnen, dadurch übertrumpft, dass er nach Ausführung der Quincke'schen Lumbalpunktion eine Kokainlösung in den Sack der Rückenmarkshäute und somit in unmittelbare Berührung mit den Nervenwurzeln brachte. Schon durch geringe Mengen Kokains (0,005 g) ist man auf diese Weise im Stande, etwa für die Dauer von 45 Minuten an $^2/_3$ des ganzen Körpers die Schmerzempfindung auszulöschen. Durch relativ grosse Mengen Kokains (0,005 g bei einem 11jährigen Knaben) gelang es, die Anästhesie auf den ganzen Körper mit Ausnahme des Kopfes auszudehnen. Bier berichtet über fünf Fälle, bei denen er nach der Kokainisirung des Rückenmarks die eingreifendsten Operationen an den unteren Extremitäten und am unteren Stammesende völlig schmerzlos ausführen konnte.

Von besonderem Interesse sind Versuche, die Bier und Dr. Hildebrandt an sich selbst anstellten. Bei Bier missglückte der Versuch wegen eines technischen Fehlers, er hatte jedoch in Folge eines erheblicheren Verlustes von Liq. cerebrospinalis über eine Woche an Schwindel zu leiden, den er auf Cirkulationsstörungen im Centralnervensystem zurückführt. Auch die üblen Folgen, welche die Mehrzahl der Patienten und Dr. Hildebrandt zu erleiden hatten (Erbrechen und mehr oder weniger heftiger und anhaltender Kopfschmerz) sind nach Bier nicht auf eine Giftwirkung des Kokains, sondern auf Kreislaufstörungen zurückzuführen.

Wie Seldowitsch (86) berichtet, wurde im Obuchow'schen Frauenhospital in St. Petersburg bei Operationen an den unteren Extremitäten in vier Fällen die Kokainisirung des Rückenmarks mit Erfolg in Anwendung gezogen. In allen Fällen zeigte sich eine allgemeine Reaktion bestehend in Frostanfällen mit raschem Steigen der Temperatur bis 40°, desgleichen auch bei Hunden, welche Kokaininjektionen in den Rückenmarkskanal erhalten hatten. Seldowitsch erklärt die nach den Bier'schen Injektionen auftretenden Störungen entgegen der Bier'schen Ansicht als Intoxikationserscheinungen, da die Injektion von Kochsalzlösung bei Hunden keinerlei Temperatursteigerung hervorrief.

Orthoform.

Asam (3) sah in neun Fällen, deren Krankengeschichte er mittheilt, ungünstige Wirkungen bei Orthoformgebrauch eintreten, und zwar in Gestalt entzündlicher Reizerscheinungen (Röthung, Schwellung, Blasenbildung an der die Wundflächen umgebenden Haut), sowie mehr oder weniger tief greifender Nekrotisirung der Wund- resp. Geschwürsflächen. Das basische Orthoform kam theils in Pulverform, theils in Salbenform (2—10%) zur Verwendung.

Miodowski (71) verordnete bei einem schmerzhaften Ulcus cruris 5% Orthoformsalbe. Die Schmerzen verschwanden, jedoch bildete sich im Laufe von acht Tagen eine handtellergrosse gangränöse Stelle, die nach erfolgter Abstossung einen tiefen Trichter zurückliess und erst nach Wochen zur Heilung kam.

Wunderlich (103) berichtet, dass er bei Anwendung von Orthoform in Salbenform vier mal genöthigt war, das Mittel fortzulassen, weil drei mal heftige Erytheme resp. Ekzeme der die Wunden umgebenden Haut, ein mal sogar feuchter Brand an einem Ulcus cruris sich einstellten. Bei Anwendung des Orthoforms in Pulverform hatte Wunderlich dergleichen nie erlebt.

II.

Allgemeine Operationslehre.

Referent: A. Ritschl, Freiburg.

Die mit * versehenen Arbeiten sind nicht referirt worden.

1. *Becco, Sui rapporti fra l'arteria brachiale e il nervo mediano, e chirurgiche applicazioni. Accad. med. di Genova. 28 marzo 1898.
2. Braatz, Eine neue Art von Spätnaht. Centralbl. f. Chir. 1899. Nr. 4.
3. *Caprara, La morte immediata post-operatoria. La Clinica chirurgica 1898.
4. *Ceuherelli, Cause delle suppurazioni circoscritte e di un nuovo processo di sutura. XIII. Congr. d. Soc. ital. di Chirurgia. 4—7 ott. 98.
5. *Colombo, La kinesitherapia. Roma 1898.
6. *Dalla Rosa, Contro la sutura immediata della ferite. Carriere Sanitario 1898.
7. Fiore e Giancola, Sull' azione del vapore acqueo sotto pressione per frenare l' emorragia del fegato e degli altri organi. Riforma medica 1898.
8. Fleming, Amputations. Glasgow med. journ. 1899. April. Discussion. Path. and clin. soc.
9. Hildebrandt, Ueber Amputationsstümpfe. Deutsche Zeitschr. f. Chir. 1899. Bd. 51. Heft 1 u. 2.
10. *— Ueber Amputationsstümpfe. Physiologischer Verein in Kiel. Münchener med. Wochenschr. 1899. Nr. 1.
11. Jonnescu, Ein neues Verfahren für die Radikaloperation der Leistenbrüche ohne verlorene Fäden. Centralbl. f. Chir. 1899. Nr. 3.
12. Köppen, Zur Spätnaht. Centralbl. f. Chir. 1899. Nr. 26.
13. J. Link, Eine neue Nahtmethode bei der Radikaloperation der Hernien ohne bleibend versenkte Nähte. Centralbl. f. Chir. 1899. Nr. 12.
14. *Lodigiani, Delle suture con fili perduti e delle suture con fili da estrarre. Rivista sintetica. La Clinica chirurgica 1898. n. 8.

15. *Maccini, Del valore delle iniezioni cloro-todiche in chirurgia. La Clinica chirurgica. 1890. n. 2.
16. Minervini, Vorschlag zu einer ausziehbaren versenkten Naht. Centralbl. f. Chir. 1899. Nr. 20.
17. *Predieri, L' embolia d' aria nelle operazioni chirurgiche. La Clinica chirurgica. 1898. n. 5.
18. de Quervain, Zur Verwendung der Tabakbeutelnaht. Centralbl. f. Chir. 1899. Nr. 27.
19. Remedi, Modificacione della prestione sanguigna nelle operazioni che di praticano nelle cavita. Acc. dei Fisiocritici di Siena 1898.
20. Reverdin, Plus de bras pendents durant les opérations. Revue méd. 1899. Nr. 5.
21. Roux de Brignoles, Contribution à l'étude clinique des amputations sous-périostées. Arch. prov. 1899. Nr. 4.
22. Solomovici, Valeur clinique des amputations ostéoplastiques. Revue de Chir. 1899. Nr. 3.
23. Stapler, Neue Nahtmethoden mit ausziehbaren Fäden. Centralbl. f. Chir. 1899. Nr. 41.
24. K. Suslow, Ueber die Blutstillung bei Operationen. Wojenno-medicinski Shurnal 1899. Juli.
25. W. Sykow, Zur Frage der Zerquetschung der Gefässe behufs Blutstillung. Eine neue hämostatische Pincette. Wratsch 1899. Nr. 24.
26. *Vaughetti, Amputazioni disarticolazioni e protesi. Proposte. Firenze 1898.
27. *Wiesinger, Osteoplastische Operationen. Aerztl. Verein Hamburg. Münchener med. Wochenschr. 1899. Nr. 20.

Fleming (8), dem Notizen über die in der Glasgow Royal Infirmary ausgeführten Amputationen aus einem Zeitraum von über 100 Jahren (1794 bis 1895) zur Verfügung stehen, stellt an der Hand dieses Materials zunächst Betrachtungen an über die Veränderungen, welche die jährliche Zahl der Amputationen und die Mortalität derselben im Laufe der Zeiten erfahren haben und vergleicht die Resultate in den Hauptepochen der Chirurgie: 1794—1848 präanästhetische Zeit, 1848—1873 Anästhesie ohne Antisepsis, 1873—1895 Anästhesie und Antisepsis. Sodann schildert er die Technik, welche er bei Amputationen befolgt. Er beschränkt sich darauf, nur die grösseren, sichtbaren Gefässe zu unterbinden, schliesst die Hautwunde durch die Naht gewöhnlich ohne zu drainiren, legt aber grosses Gewicht darauf, durch exakte Kompression mit einer elastischen Binde unter Zuhülfenahme kissenförmig zusammengelegter Verbandstoffe die Wundflächen in innigste Berührung mit einander zu bringen. Er vermeidet auf diese Weise Nachblutungen und erzielt gewöhnlich unter einem Verbande schnelle prima intentio. Alle Fälle von Shock operirt er auf einem geheizten Operationstisch, vermeidet aber wegen der hohen Mortalität der unter schwerem Shock Operirten möglichst die primäre Amputation, welche unter Umständen nur einer unstillbaren Blutung wegen indizirt ist. Primäre Amputationen werden nur bei Zerreissung der Hauptgefässe gemacht. Vielfach erwies sich die Einbalsamirung (pickling) der Wunde bei schweren Verletzungen als nützlich, um vor der Absetzung eines Gliedtheils die Lebensfähigkeit der Gewebe zu prüfen und danach den Ort der Amputation zu bestimmen. Nach Fleming's Erfahrung ist die schwarze, aus Oel und Metallstaub bestehende Schmiere, wie sie die Wunden nach Maschinenverletzungen so oft verunreigt, deshalb im Allgemeinen wenig schädlich für die Wunde, ja antiseptisch, weil zum Schmieren der Maschinenlager vielfach Mineralöle benutzt werden. Da sich Karbolsäure mit Fetten leicht verbindet, ist sie für solche Fälle das beste Desinficienz, sei es in 5% wässeriger oder 10% alkoholischer Lösung. Fleming glaubt, dass Karbolsäure, durch die Körperwärme verflüchtigt, leicht in allen Ecken und Spalten der Wunde, ja sogar in Blutgerinnsel eindringe und dadurch alle Theile sicher desinfizire. Eine gründliche mecha-

nische Reinigung der Wunde und ihrer Umgebung ist jedoch nicht zu entbehren. Fleming verbreitet sich zum Schluss noch über die von ihm geübte Methode der Wundbehandlung im Allgemeinen, wobei er sich als ein grosser Verehrer der Antisepsis bekennt, während er die Asepsis verwirft.

Hildebrandt (9) berichtet über die Ergebnisse, welche er bei der Nachuntersuchung einer Anzahl Bier'scher Amputationstümpfe hatte und bespricht in einer längeren, lesenswerthen Abhandlung die morphologischen und funktionellen Verhältnisse der Amputationsstümpfe im Allgemeinen. Wie er durch Röntgenaufnahmen einer Anzahl von Unterschenkelstümpfen konstatiren konnte, bleibt die Konicität am Knochenstumpf dann aus, wenn die Stümpfe voll funktioniren. Bei den osteoplastischen Amputationsstümpfen muss sich nach dem Wolff'schen Transformationsgesetz eine Aenderung der Struktur ausbilden, wenn sich die statische Inanspruchnahme ändert. In dieser Richtung vorgenommene Untersuchungen an zwei Pirogoffstümpfen ergab, dass selbst nach länger dauerndem Gebrauch eine Aenderung in der ursprünglichen Richtung der Spongiosabälkchen des Calcaneus nicht zu erfolgen braucht. Auffallende Strukturveränderungen fanden sich indessen bei einem fünf Jahre lang zur direkten Stütze benutzten Bier'schen Unterschenkelstumpf, welche sich mit dem Transformationsgesetz gut in Einklang bringen liessen. Für die Tragfähigkeit eines Amputationsstumpfes im Allgemeinen ist ausschlaggebend die Unempfindlichkeit des Stumpfendes gegen Druck. Vor allem hindert eine Knochennarbe (Callus) an der Unterstützungsfläche vermöge ihrer Empfindlichkeit dem durch Amputation verkürzten Knochen an der Tragfähigkeit. Tragfähig sind daher die narbenfreien Exartikulationsstümpfe. Unter Umständen können auch Epiphysenstümpfe vermöge ihrer breiteren Unterstützungsfläche (Carden'sche) und Unterpolsterung mit druckgewohnter Haut (Syme'sche) die Fähigkeit, die Körperlast zu tragen, erlangen. Wie Bier gezeigt hat, lässt sich zumal bei Diaphysenstümpfen die Tragfähigkeit am sichersten dadurch erreichen, dass man eine aus normalem Knochen bestehende Platte der Knochenwundfläche des Stumpfes aufheilt. Dass der Druck der Körperlast keine schädliche Wirkung auf den transplantirten, an Druck nicht gewöhnten Knochen am Rumpfende ausübt, während der Druck eines Aneurysmas oder einer sonstigen Geschwulst den Knochen zur Usur bringt, liegt daran, dass der Druck seitens der Körperlast ein intermittirender ist, der sofern ihm ein gesteigerter Blutzufluss folgt, zur Gewebsneubildung führt. Dauernder Druck aber unterbricht die Blutzufuhr und führt daher zum Zellschwund, der mit dem Wachsthum der Geschwulst immer tiefere Zellschichten ergreift. Zum Schlusse empfiehlt Hildebrandt von dem Bier'schen Verfahren bei Absetzungen an den unteren Extremitäten den ausgiebigsten Gebrauch zu machen. Das Bruns'sche subperiostale Verfahren könne, da es unter 81 Fällen nur einen (!) tragfähigen Stumpf geliefert habe, mit dem Bier'schen nicht konkurriren. Einwände gegen die Bier'sche Methode, wie die zu grossen technischen Schwierigkeiten seien nicht stichhaltig. Gangrän am langen, seitlichen Lappen lasse sich vermeiden, wenn man die Haut hernähme, woher sie zu bekommen sei. Selbst grössere Narben stören, sofern sie nicht allzubreit und knollig sind, die Tragfähigkeit nicht. Die Gefahr der Nekrose der zur Deckung der Knochenwundfläche verwandten Knochenplatte lässt sich auch bei Amputationen wegen Eiterung vermeiden, wenn man die Platte und ihr Periost in Verbindung mit den umliegenden Weichtheilen lässt.

An der Hand von 10 Fällen, deren Krankengeschichten ausführlich mitgetheilt werden, schildert Roux de Brignoles (21) die Vorzüge des subperiostalen Amputationsverfahrens. Die Stümpfe zeichnen sich gegenüber den durch die früheren Amputationsmethoden erhaltenen durch Unempfindlichkeit, Solidität, Beweglichkeit (wegen der Erhaltung der Muskelansätze) vortheilhaft aus. Die subperiostale Operation ist zudem einfacher, erfordert weniger Assistenz und Instrumentarium, die Blutung ist geringer, die Vernarbung erleichtert. Da die Gefässe und Nerven, sowie die Ansätze der Muskeln erhalten bleiben, kommt es nicht zu so hochgradigen Atrophien der Stümpfe wie früher. Der Wiederersatz von Knochentheilen ist in Folge der knochenbildenden Eigenschaft des Periostes keine Seltenheit, jedenfalls aber bieten die fibriös-knöchernen Massen, welche das Periost am Stumpfende liefert, grosse Vortheile.

Solomovici (22) bringt zunächst einen kurzen geschichtlichen Ueberblick über die Werthschätzung, welche die osteoplastischen Amputationen, speziell die Pirogoff'sche, Gritti'sche und Sabanejew'sche Amputation im Laufe der Zeit erfahren haben. In Frankreich hat man bisher den osteoplastischen Amputationen überhaupt wenig Beachtung geschenkt. Solomovici hat sich daher veranlasst gesehen, durch persönliche Anfragen, die Meinung einer Reihe hervorragender Chirurgen des Auslandes über die fraglichen Operationen einzuholen. Die Antworten, welche durchweg günstig lauten, werden in extenso mitgetheilt. Solomovici kommt zu dem Schluss, dass für die Absetzung der unteren Extremität in der Gegend der grösseren Gelenke der osteoplastischen Amputationsweise der Vorzug zu geben ist. Für die obere Extremität verwirft Solomovici die osteoplastische Amputationsmethode besonders deshalb, weil durch sie die Narbe seitlich zu liegen käme, und so dem Druck einer im Sinne von Flexion und Extension beweglichen Prothese ausgesetzt sei. Dieser Druck aber kann eine am Stumpfende befindliche Narbe nicht treffen. Osteoplatische Diaphysenamputationen verwirft Solomovici, weil er bei Versuchen an Leichen dabei Schwierigkeiten hatte. Dass Bier hierbei glücklicher war, scheint dem Verf. völlig unbekannt geblieben zu sein, denn er erwähnt die Bier'schen Versuche mit keinem Wort.

Reverdin (20) beschreibt einen einfachen, sterilisirbaren Armhalter, der bei narkotisirten Patienten das Herabhängen der Arme wegen der damit verbundenen üblen Folgen (Gelenkschmerzen, Lähmungen) verhindern soll, aber auch bei andern Gelegenheiten z. B. während der Herbeiführung der Narkose zur Fixirung der Arme dienen kann. Der Apparat besteht aus einem starken Gurt, der an bestimmten Stellen an jedem Ende zwei Bänder und einen Ring trägt. Das Mittelstück des Gurtes wird etwa in Gesässhöhe unter dem Kranken durchgeführt, die beiden Enden aber nach Art eines Armbandes in der Handgelenksgegend um die zu beiden Seiten des Körpers ausgestreckten Arme herumgelegt und in einfacher Weise mit den Bändern befestigt. Eine beigegebene Abbildung veranschaulicht die Anwendung der Bandage.

Die Gefahren, welche mit einer baldigen Wiederholung der Chloroformnarkose verbunden sind, haben Braatz (2) veranlasst, zur Anlegung einer Sekundärnaht nach einem Verfahren zu suchen, welches dem Kranken keinen Schmerz bereitet. Er geht dabei so vor, dass er nach Beendigung der Operation Fadenschlingen in die Wundränder legt und diese nachträglich zum Einführen der zur eigentlichen Naht dienenden Fäden benutzt. Die

Einzelheiten sind nur an der Hand der im Original befindlichen Abbildung verständlich.

Dieses Verfahren beanstandet Köppen (12) als umständlich und weniger schonend, als wenn man nach der Operation die Fäden zur Knopfnaht in gewöhnlicher Weise einlegt, jedoch erst nach einigen Tagen knüpft. Das Sichverwirren und Austrocknen der Fäden lässt sich dadurch sehr leicht vermeiden, dass man dieselben in ein zusammengefaltetes Stück sterilen Pergamentpapiers legt. Im Uebrigen empfiehlt Köppen zur Ausführung der Spätnaht die Infiltrationsanästhesie, wenn das Einlegen der Fäden nach der Operation aus irgend einem Grunde nicht ausführbar war. Die Anästhesie gestatte auch vortheilhafter Weise vor Einlegung der Fäden die Granulationen in der Wunde mit dem scharfen Löffel zu entfernen, was die Unterscheidung der einzelnen Gewebsschichten erleichtere und eine solidere Vernarbung verbürge.

De Quervain (18) empfiehlt die Tabakbeutelnaht zum Verschluss von Peritonealwunden, weil sich durch dieselbe die Gefahr einer Verwachsung der Nahtstelle mit Nachbarorganen auf ein Minimum vermindere, sofern die Wundfläche sozusagen auf einen Punkt reduzirt werde. Für Organe, die an der Aussenfläche mit Serosa überzogen sind (Darm, Gallen-, Harnblase) wird die Naht als einstülpende angewandt. Hier hat dieselbe noch den weiteren Vortheil, dass sie, wie Versuche an der Leiche ergaben, einen 2—3mal so grossen Innendruck auszuhalten im Stande ist wie eine Lembert'sche Naht. Die ausstülpende Tabakbeutelnaht findet Anwendung beim Verschluss der innen mit Serosa ausgekleideten Bauchwand. Da beim Menschen das Peritoneum parietale eine ziemlich weitgehende Verschiebung zulässt, so ist der Verschluss einer Peritonealwunde von 8—10 cm Länge durch Tabakbeutelnaht noch möglich. Um von dieser möglichst oft Gebrauch machen zu können, eröffnet de Quervain bei Laparotomien das Bauchfell gewöhnlich nur in beschränkter Ausdehnung (3—4 cm) und dehnt die Oeffnung mit den eingeführten Fingern stumpf soweit, bis das Organ, an dem operirt werden soll, z. B. das Cöcum und der Wurmfortsatz vor die Bauchwunde gebracht werden kann. Zur Ausführung der Naht bedient sich de Quervain einer mittelstark gekrümmten Doyen'schen Stilnadel.

Mehrere Arbeiten beschäftigen sich mit dem Problem, die mit mancherlei Unzuträglichkeiten verbundenen versenkten Nähte, besonders bei der Radikaloperation von Leistenbrüchen und der Bauchnaht, durch entfernbare Nähte zu ersetzen. Die Methoden Jonnescu's (11), Link's (13), Minervini's (16), Stapler's (23) haben das Gemeinsame, dass die Fadenenden entweder seitlich oder in einer gewissen Entfernung von den Wundwinkeln durch die Haut nach aussen geleitet und meist über Gazebäuschchen geknüpft werden. Die Besonderheiten der einzelnen Methoden sind nur an der Hand von Abbildungen verständlich, wie sie in den Originalartikeln zu finden sind.

Giancola (7) hat einen Apparat konstruirt zur Erzielung der Desinfektion und Hämostase mittelst Wasserdampfes unter Druck. Der Militärarzt Mendini hat im Giornale medico del R. esercito über die von Giancola Ende November 1896 im Militärlazareth zu Rom mit seinem Apparat ausgeführten Versuche berichtet. Die Experimente bestanden in zwei an Hunden vorgenommenen Leberexstirpationen, bei denen sowohl zur Hämostase als zur Desinfektion, als auch um den Eingeweiden die nöthige Wärme zu verleihen, ausschliesslich Wasserdampf unter Druck angewendet

wurde. — Fiore und Giancola (7) fügen den zwei von Mendini erwähnten Versuchen noch weitere sechs Experimente hinzu, von denen vier an Hunden und zwei an Kaninchen ausgeführt wurden. Alle diese Experimente bestanden in Resektion der Leber, und die Blutstillung wurde bei allen konstant durch Wasserdampf unter Druck erzielt, der nach den Verff. eine doppelte Wirkung entfaltet, nämlich: 1. eine stimulirende, indem sich die Intima der Arterie unter dem Wärmereiz zusammenzieht und das Lumen der blutenden Gefässe verschliesst; 2. eine koagulirende, indem die Temperatur von 70—72° das Eiweiss gerinnen macht, das am verletzten Gewebe haften bleibt und so die Blutung zum Stillstand bringt. Beim Wasserdampf handelt es sich lediglich um die Anwendung der Wärme unter einer anderen Form, denn seit den ältesten Zeiten ist die Wärme in der Chirurgie in Form des Glüheisens und später in Gestalt des Thermokauters und der Elektricität angewendet worden. Wasserdampf bietet alles, was zu einer vollständigen Toilette erforderlich ist, und ist zugleich auch ein wirksames Mittel, um die übermässigen Depressionen der Operirten und die Abkühlung der inneren Organe zu bekämpfen. Muscatello.

Remedi (19) meint, dass die schweren Depressionszustände (Collaps, Shock), die sich nach Eröffnung der Körperhöhlen einstellen, grösstentheils der Wirkung des Chloroforms auf das vasomotorische Centrum zuzuschreiben seien, während der Operationsakt für sich allein nur geringe Schwankungen im Blutdruck, oder mehr oder weniger hervortretende, den Arteriendruck nicht beeinflussende Veränderungen in der Pulsfrequenz bewirke. Gewisse Fälle, in denen der Organismus durch chronische Vergiftungen geschwächt worden ist, seien hiervon ausgenommen, weil dann der Organismus sehr geringe Widerstandsfähigkeit besitzt und leichte Traumen schwere Erscheinungen hervorrufen können. Er empfiehlt, den Gebrauch von Chloroform so viel wie möglich einzuschränken, besonders bei Operationen in den Körperhöhlen; dann werde man die Gefahr eines Collaps fast gänzlich abwenden. Muscatello.

Suslow (24) sucht Ligaturen der Gefässe möglichst zu vermeiden; die neuerdings empfohlenen Angiotriben verwirft er als unnütz. Er ist meist mit der Torsion der Gefässe ausgekommen, nur muss diese gründlich (bis zum Abfallen der Klemmpincette) und nicht übereilt gemacht werden, damit die Intima der Gefässe sicher reisst und sich aufrollt. So kann man Bruchoperationen, Thorakotomien, kleinere Amputationen, Geschwulstoperationen ganz ohne Unterbindungen ausführen. Auch die Blutung aus der Art. transversa colli, transversa scapulae und anderen Gefässen von gleichem Kaliber kann sicher durch Torsion gestillt werden, nur beginne man damit möglichst spät, am Ende der Operation. Die parenchymatöse Blutung stille man durch Druck mit Gazebäuschen, bevor man die Wunde schliesst. Wanach (St. Petersburg).

Sykow (25) hält die Torsion und Zerquetschung der Gefässe für die ideale Blutstillungsmethode. Die neuerdings beschriebenen Angiotriben sind zu plump und erfordern einen zu grossen Kraftaufwand. Durch sinnreiche Vertheilung der Hebelarme hat Sykow ein Instrument konstruiren können, das zierlich gebaut ist und doch bei geringem Aufwand an Muskelkraft eine enorme Wirkung entfaltet. Ohne Zeichnung lässt sich das Instrument kaum beschreiben. Wanach (St. Petersburg).

III.

Wundheilung, Störungen der Wundheilung, Wundinfektionserreger (Entzündung, Eiterung, Erysipel, Pyämie, Toxämie, Sephthämie), Wundbehandlung, Aseptik, Antiseptik, Antiseptica.

Referent: Konrad Brunner, Münsterlingen.

Die mit * versehenen Arbeiten sind nicht referirt worden.

1. Wundheilung, Störungen der Wundheilung.

a) Allgemeines. Experimentaluntersuchungen. Bakteriologisches über Wundinfektionserreger.

1. J. George Adami, On latent infection and subinfection, and on the etiology of hemochromatosis and pernicious anemia. The journ. of Amer. Med. Ass. Dec. 16 and 23 1899.
2. *Desfosses, Les abcès chauds; leur traitement chirurgical. La Presse méd. 1899. Nr. 103.
3. Engelhardt, Ueber die Einwirkung künstlich erhöhter Temperaturen auf den Verlauf der Staphylomykose. Zeitschr. f. Hygiene u. Infektionskrankheiten. Bd. XXVIII.
4. Jacobelli, Ricerche sulla morfologia e biologia del casi dello gruppo dei tetrageni. XIII. Congr. d. soc. ital. di chirurgia. 4. Ott. 98.
5. Kuester, Versuche über die Farbstoffproduktion des Bacillus pyocyaneus. Langenbeck's Arch. Bd. 60. Heft 3. 1899.
6. Linser, Ueber Gewebeläsionen und die durch sie erzeugte Prädisposition für Infektionen. Deutsche Zeitschr. f. Chir. 1899. Bd. 51. Heft 5 u. 6.
7. Muscatello, Di un microorganismo piogeno per il coniglio. Durante's Festschr. Vol. II. 1899.
8. Noetzel, Weitere Untersuchungen über die Wege der Bakterienresorption von frischen Wunden und die Bedeutung derselben. v. Langenbeck's Arch. 1899. Bd. 60. Heft 1.
9. J. F. Peavy, The variability of disease germs. The journ. of the Amer. Med. Ass. February 11. 1899.
10. Schnitzler, Beitrag zur Kenntniss von den latenten Mikroorganismen. Deutscher Chirurgenkongress 1899.
11. Weil, Ueber den Einfluss lokaler Blutentziehungen auf Entzündungen. Zeitschr. f. klin. Medizin. 1899. Bd. 37. Heft 5 u. 6.

Noetzel (8). In seinen grundlegenden Versuchen über Bakterien-Resorption hat Schimmelbusch den Schluss gezogen, dass die zur Wundinfektion verwendeten, nach wenigen Minuten schon in den Kreislauf gelangten Bakterien unmittelbar von den angeschnittenen Blutgefässen resorbirt werden. Halban ist nun in Untersuchungen, über die früher schon referirt wurde, zu dem Ergebniss gelangt, dass eine direkte Resorption ins Blut nicht stattfinde, dass vielmehr die Bakterien alle zuerst die Lymphbahnen passiren. Es finde dabei eine Auswahl in sofern statt, als die für das Thier pathogenen Bakterien daselbst zurückgehalten und bis zu gewissen Mengen vernichtet

werden, die nicht pathogenen aber passiren die Drüsen und gehen sehr rasch in den Kreislauf über. Eine frühere Kritik der Halban'schen Versuche rief eine Erwiderung desselben hervor und die jetzt vorliegende Arbeit Noetzels ist eine Replik, die sich zum Referate wenig eignet, denn zum Verständniss und zur Beurtheilung gehört Detailstudium der Originale.

Linser's (6) Arbeit ist ein Glied in der Kette der unter Tavel angestellten verdienstvollen Experimentaluntersuchungen über lokale Prädisposition der Gewebe für Infektionen. Bei Anordnung der hier vorliegenden Versuche wurde ausdrücklich darauf Rücksicht genommen, dieselben in Uebereinstimmung zu bringen mit den Gewebsschädigungen, wie sie im Verlauf einer chirurgischen Operation gewöhnlich vorkommen und zum Theil unvermeidlich sind. Es wurden bei Kaninchen verschiedenartige Gewebsläsionen gesetzt: Ligaturen von Muskelbündeln, Quetschungen und Austrocknung derselben, nun wurde infizirt theils mit Staphylococcus areus, B. pyocyaneus, B. coli commune, Tetanus. Stets zeigte sich bei Vergleichen zwischen den Kontrollthieren und denen mit ligirten Muskelbündeln ein auffallender Unterschied zu Ungunsten der letzteren. Gegenüber den Resultaten der Kontroll- und Ligaturenthiere erwiesen sich die Folgen der Austrocknung und Quetschung als viel schwerer. Als praktisches Resultat ist Folgendes resumirt: 1. Die Austrocknung von Wundflächen bei Operationen ist durch stetes Feuchthalten mit Kochsalzlösung, durch Bedecken mit feuchten Kompressen etc. zu verhindern. Namentlich sind Kauterisationen möglichst zu beschränken. 2. Quetschungen von Geweben sind soviel als möglich zu vermeiden und, wo sie unvermeidlich sind oder bereits als fait accompli vorliegen, soll das lädirte Gewebe, soweit es geht entfernt werden. 3. Ligaturen und überhaupt Cirkulationshindernisse sollten an Zahl und namentlich auch hinsichtlich der Grösse des betroffenen Gewebes nach Möglichkeit beschränkt werden.

Die sehr lesenswerthe Arbeit Schnitzler's (10) befasst sich mit den für den Chirurgen wichtigen Fragen: „Wie entstehen die Späteiterungen nach Verletzungen, speziell Einheilung von Fremdkörpern, und der recidivirenden Osteomyelitis? Er referirt zuerst über die in der Litteratur niedergelegten klinischen Beobachtungen, welche auf die 1. Kategorie sich beziehen (Beobachtungen von Gussenbauer, Köhler, Rinne, Conrad Brunner u. A.), sodann über solche, welche mit der recidivirenden Osteomyelitis zu thun haben (Kraske, Küster, Garrè u. A.). Daran anschliessend berichtet er über selbst beobachtete, hierher gehörende Osteomyelitisfälle; sodann sucht er diesen Fragen auf experimentellem Wege näher zu treten. Es sollen diese Versuche der Ansicht zur Stütze dienen, dass die in den lebenden Organismus eingedrungenen Bakterien durchaus nicht immer so rasch vernichtet werden, als lange Zeit geglaubt wurde und von mancher Seite noch geglaubt wird, und dass mancherlei Umstände den lange latent gebliebenen Mikroorganismen die Möglichkeit gewähren, manifest und krankheitserregend zu werden.

Aus den höchst instruktiven Versuchen seien folgende erwähnt: Es werden Fröschen Streptokokken in den Lymphsack injizirt, dann gelang es dieselben nach verschieden langer Zeit bis zu 44 Tagen durch eine gesetzte Schädlichkeit, Chloroformnarkose, oder Einbringen in den Brutschrank sterben zu lassen. Die Kokken konnten dann im Blute und den Organismen nachgewiesen werden. Nicht infizirte Kontrollthiere ertrugen dieselbe Schädlichkeit

leicht. Weiter gelang es an Kaninchen, denen Staphylokokken ins Blut gespritzt und nach verschieden langer Zeit Frakturen gesetzt wurden, an der Frakturstelle Osteomyelitis zu erzeugen.

Engelhardt (3). Von Sachs und Aronsohn ist im Gehirn eine Partie entdeckt worden, deren mechanische oder elektrische Reizung bedeutende Temperatursteigerungen hervorruft, ohne das Allgemeinbefinden des betreffenden Thieres erheblich zu beeinflussen. Es ist dies die mediale Seite des Corpus striatum und die unter demselben gelegene Stirnschicht. Stösst man einen Glasstab in diese Gegend, so steigt die Temperatur innerhalb weniger Stunden bis zu bedeutender Höhe. An Kaninchen wurde nun dieser Stich gesetzt und es wurden dann die Thiere mit aus Osteomyelitis gezüchteten Staphylokokken geimpft, ebenso gleichzeitig Kontrollthiere. Die Beobachtungen dieser Thiere führten nun zu folgenden Schlüssen: 1. der Wärmestich beeinflusst den Verlauf der Staphylomykose in günstigem Sinne 2. Dieser günstige Einfluss ist weit ausgesprochener bei intravenöser als bei intraperitonealer Infektion. 3. Der durch den Wärmestich verliehene Schutz bedeutet in den meisten Fällen nur eine Lebensverlängerung, eine Lebensrettung ist nur bei einem nicht ganz einwandsfreien Versuch gelungen. 4. Die Ursache des Schutzes geht aus den Versuchen nicht mit Sicherheit hervor. Die eventuell in Betracht kommende Leukocytose tritt nach einfachem Hirnstich nicht ein, scheint aber bei den gestochenen Thieren nach der Infektion eine stetigere und bedeutendere zu sein, als beim gewöhnlichen Infektionsfieber.

Kuester (5) prüft den Einfluss einiger der gebräuchlichsten Antiseptica auf die Farbstoffproduktion des Bacillus pyocyaneus. Phenol, Borsäure und Aluminium aceticum in geringen Dosen dem Nährboden zugesetzt, steigern die Farbstoffproduktion, während dieselben in einem höheren Prozentsatz angewandt, dieselbe aufheben. Das Nährmedium spielt hierbei eine Rolle, indem das Maximum der Farbstoffbildung in Bouillon eines höher prozentigen Zusatzes des betr. Antisepticums bedarf, wie in Agar, während der umgekehrte Fall zu Tage tritt, wenn es sich um die Entziehung der Fähigkeit Farbstoff zu bilden, oder um die vollständige Entwickelungshemmung der Bacillen handelt.

Im weiteren werden Untersuchungen mitgetheilt, welche gemeinsam mit Kimura über den Einfluss des Harnes auf die Farbstoffbildung angestellt wurden. Die Bedingungen, unter welchen der Bac. pyocyaneus in der Blase leben muss, sind: Temperatur von 39°, Luftabschluss und Einwirkung des kohlensauren Ammoniaks. Jede derselben ist geeignet die Farbstoffproduktion zu unterdrücken; das Zusammenwirken aller dieser Momente erzielt jedenfalls diesen Effekt.

Adami (1). Die Ursache, dass Blut- und Organ-Untersuchungen auf Mikroorganismen so oft negative Resultate ergaben, liegt in der Methode. Anstatt kleine Mengen des Materials auf feste Nährboden zu übertragen, soll man grosse Mengen derselben mit reichlich Nährbouillon verdünnen. Bakterien gelangen konstant vom Darm in die Cirkulation. Dieselben werden von Leukocyten, welche durch die Darmschleimhaut aus- und einwandern, aufgenommen und gelangen in die Pfortader oder in die Lymphbahnen, werden aber gewöhnlich rasch in den Zellenleib verdaut. Das rasche Absterben der meisten Bakterien ist die Ursache, das nur mit Anwendung besonderer Methoden (siehe oben) lebende Bakterien nachweisbar sind. Wenn die Auf-

nahme von Mikroorganismen durch die Darmschleimhaut stärker wird als die Zellen ohne Schaden dauernd bewältigen können, so treten Infektionserscheinungen auf, die man graduell eintheilen kann, in fulminante Infektionen, akute Infektionen, chronische Infektionen und Subinfektionen. Zu solchen Infektionen geben besonders die Kolonbacillen Veranlassung. Ihre Reste lassen sich in der Leber und anderen Organen als kleine eisenhaltige Pigmentkörnchen in der Anordnung von Diplokokken, umgeben von einem Hof, dem zerstörten Bacillenleibe entsprechend, mit starken Immersionslinsen nachweisen. Lebercirrhose und perniciöse Anämie liefern günstige Untersuchungsobjekte. Warum die Bakterienreste Eisen aufnehmen, wird durch später zu veröffentlichende Versuche von Dr. Ford dem Verständniss näher gerückt werden. Es ist demselben gelungen, diese eisenhaltigen Körnchen in künstlich gezüchteten Kolonbacillen nachzuweisen. Maass (Detroit).

Peavy (9) sucht die Veränderlichkeit der als typisch angesehenen Krankheitskeime zu beweisen. Virulenz, Gestalt und Anordnung (Ketten, Haufen etc.) wechseln mit den Lebensbedingungen unter denen die Mikroorganismen leben. Voreingenommenheit verhindert die Bakteriologen diese Wahrheit anzuerkennen. Die Beweisführung ist allgemein gehalten. Eigene Experimente sind nicht mitgetheilt. Am Schluss seines Aufsatzes theilt Peavy mit, dass er augenblicklich damit beschäftigt sei, eine Theorie zu begründen, nach der Influenza, Dengue und gelbes Fieber durch denselben Mikroorganismus hervorgerufen werden. Maass (Detroit).

Muscatello (7) beschreibt unter dem Namen Leptothrix pyogenes cuniculi einen Mikroorganismus, den er zweimal bei spontanen, metastasenbildenden Eiterungen bei Kaninchen im Reinzustande antraf. Dieser Mikroorganismus, der sich auf künstlichen Nährböden nicht züchten lässt, ist ausgesprochen pleomorph, indem er bald als kurzer, bald als langer Bacillus, bald als langer Leptothrixfaden auftritt. Der Eiter ruft, wenn in ganz geringer Menge Kaninchen eingeimpft, Eiterungsprozesse von invadirendem Charakter und schnellem Verlauf hervor. Verf. beschreibt eingehend alle von diesem Mikroorganismus in den Organen hervorgerufenen Veränderungen.
Muscatello.

Jacobelli (4) theilt einige Fälle von zufälligen Verwundungen mit, in denen er den Micrococcus tetragenus fand. Er studirte auch die verschiedenen Varietäten des Micr. tetragenus und weist nach, dass sie keine fixen sind, sondern sich je nach der Art des Nährbodens oder dem Durchgang durch den thierischen Organismus in einander umbilden können.
Muscatello.

b) Phlegmone, Gasphlegmone. Gangrän. Noma. Malignes Oedem.

1. v. Arx, Leptothrixphlegmone. Korrespondenzbl. f. Schweizer Aerzte. 1899. Nr. 7.
2. Clarke, A case of emphysematous gangrene. The Lancet 1899. Nov. 4.
3. F. Eisenberg, Ein Fall von malignem Oedem. Przeglad lekarski 45 u. 46.
4. *Fischer, Gangrän der Weichtheile und des Knochens beider Füsse bei einem Paralytiker, Ausgang in Heilung. Münchener med. Wochenschr. 1899. Nr. 12.
5. *Fraenkel, Tetanus und Bacillus phlegmonis emphysematosae. Biologische Abtheil. d. ärztl. Vereins Hamburg. Münchener med. Wochenschr. 1898. Nr. 12.
6. — Ueber den Erreger der Gasphlegmonen. Münchener mediz. Wochenschrift. 1899. Nr. 42, 43.

7. Heaton, Two cases of spreading traumatic gangrene; amputation; recovery. The Lancet 1899. April 1.
8. Hitschmann u. Lindenthal, Ueber die Gangrène foudroyante. Wien 1899. Gerolds Sohn in Bonn.
9. *Lindenthal, Ueber Gangrène foudroyante. Diskussion. Deutscher Chirurgenkongress 1889.
10. Muscatello e Gangitano, Ricerche sulla cancrena gassosa. Rif. medica 1898. n. 190.
11. Perthes, Ueber Noma und ihre Erreger. Deutscher Chirurgenkongress 1899.
12. Rath, Zur Bakteriologie der Gangrän. Centralbl. f. Bakteriologie 1899. Nr. 20.
13. Wallace, Gangrene complicated by glykosuria. The Lancet 1899. Dec. 23.

v. Arx (1) beobachtete selbst drei Fälle von Phlegmone, die von Zahnkaries ausgingen, und referiert über einen vierten von Niehans in Bern beobachteten analogen Fall. Der erste Fall wurde bakteriologisch nicht untersucht; in den übrigen Fällen wies die bakteriologische Untersuchung das Vorhandensein von Leptothrixbacillen und Fäden in mehr oder weniger grosser Menge in dem infizirten Gewebe nach; daneben andere Bakterien und Kokkenarten. Bei einer Charakterisirung des Krankheitsprozesses hebt Verf. hervor: Der meist spärliche Eiter zeichnet sich schon makroskopisch durch seine Graufärbung aus, sowie durch seinen penetrantüblen Geruch, der sofort an den Fötor kariöser Zähne erinnert. In pathologisch-anatomischer Hinsicht wird betont, dass das von Leptothrix durchwucherte Gewebe rasch der Nekrose anheimfalle.

Am Schlusse der Arbeit giebt Verf. dem praktischen Arzte den Rath, mit aller Entschiedenheit bei infizirten Prozessen die antiseptische Behandlung sich zu wahren.

Rath (12). Nach einer genauen Uebersicht über die bisherigen bakteriologischen Befunde bei Gangrän berichtet Verf. über einen selbst beobachteten und untersuchten Fall. Es handelt sich um einen Patienten mit hochgradiger Striktur auf gonorrhoischer Basis und sekundärer Cystitis; im Anschluss daran Phlegmone des Skrotum und Gangrän des Penis. Zur bakteriologischen Untersuchung wurden verwendet Fetzen des gangränösen Gewebes und der durch Katheter entleerte Urin. Aus allen Kulturen liess sich ein Stäbchen gewinnen, das seinen morphologischen Eigenschaften nach in die Gruppe des Bact. coli zu gehören schien. Am genauesten stimmte es mit dem Bact. lactis aërogenes überein.

Fraenkel (6) giebt eine sehr eingehende bakteriologische Schilderung des von ihm beschriebenen anaëroben Erregers der Gasphlegmone. Die Eigenschaften desselben charakterisirt er folgendermassen: 1. in morphologischer Beziehung die absolute Unbeweglichkeit, 2. in biologischer die Inkonstanz und nur ausnahmsweise, unter uns noch unbekannten Bedingungen, erfolgende Sporenbildung, 3. in Bezug auf das Verhalten dem Thierkörper gegenüber seine Fähigkeit, nach subcutaner Uebertragung auf Meerschweinchen oder Sperlinge bei diesen progrediente, gashaltige, mit zunderartigem Zerfall von Unterhaut und Muskelgewebe, sowie freier Ansammlung von Flüssigkeit einhergehende Krankheitsprozesse zu erzeugen und bei intravenöser bezw. subcutaner Einverleibung auf Kaninchen oder Meerschweinchen und Tödtung der Thiere kurze Zeit nach der Infektion die Bildung von Gas in innern Organen (Schaumorgane) resp. im Unterhautgewebe (nicht regelmässig) zu veranlassen.

Er bespricht sodann die in der Litteratur niedergelegten Untersuchungen über Erreger von Gasphlegmonen und gelangt dabei zu folgendem Ergebnisse: „Wenn ich am Schluss dieser Erörterungen über die Aetiologie der Gasphlegmonen das Facit ziehe, so komme ich zu einem ähnlichen Ergebniss, wie in meiner ersten Abhandlung über den Gegenstand, insofern auch jetzt ausgesprochen werden muss, dass mehrere Bakterienarten im Stande zu sein scheinen, die Rolle der Krankheitserreger bei dieser Erkrankung zu übernehmen. In erster Linie kommt dabei der von mir als Bac. phlegmones emphysematos beschriebene, seit dieser Zeit auch von anderen Autoren gefundene, Mikroorganismus in Betracht. Zu einem bisweilen analogen Prozess kann auch der Bacillus des malignen Oedems (R. Koch) führen; bezüglich dessen aber festzustellen ist, ob er auch histologisch die gleichen Veränderungen hervorruft, wie der Bacillus der Gasphlegmone. Die ätiologische Bedeutung des in einzelnen wenigen Fällen von sogen. Gasphlegmone gefundenen Bact. coli bezw. Proteus Hauseri muss, weil der experimentellen Begründung durch den Thierversuch durchaus ermangelnd, als vorläufig zweifelhaft hingestellt werden."

Gestützt auf das einlässliche Studium von sechs eigenen Beobachtungen, sowie auf die in der Litteratur niedergelegten Berichte fassen Hitschmann und Lindenthal das Wesen der Gangrène foudroyante in folgender Schilderung zusammen:

1. Die Gangrène foudroyante ist eine durch progrediente Nekrose und primäre Gasbildung im Gewebe ausgezeichnete Wundinfektion. Die Infektion erfolgt am häufigsten nach Verletzungen durch Verunreinigung offener Wunden mit Staub und Erde. Sie breitet sich ausserordentlich rasch auf dem Wege der Lymphbahn aus und tödtet unter dem Bilde einer Intoxikation. Die Sektion ergiebt entweder nur Degeneration der parenchymatösen Organe oder, wenn die Bakterien präagonal in die Blutbahn gelangt sind, Schaumorgane. Ein Milztumor fehlt.

2. Die reine Form der Gangrène foudroyante ist eine von den Phlegmonen sowohl klinisch und ätiologisch als auch anatomisch und histologisch ganz verschiedene Infektion, sie stellt im Wesentlichen eine einfache Vergährung des Muskelglykogens und Muskeleiweisses dar und verschont zum grössten Theile das Bindegewebe, ist daher vorwiegend eine Parenchymerkrankung. Klinisch verläuft sie ohne die bekannten Zeichen der Entzündung. Als Frühsymptom tritt Gas im Gewebe auf; man fühlt beim Betasten Knistern, das befallene Glied wird kalt, die Epidermis wird in Blasen abgehoben; die Venen schimmern dunkel durch die Haut durch, die Gewebe sind von einem hämorrhagischen Serum durchtränkt und die dunkelbraune Muskulatur verfällt der Nekrose. Incisionen und die Untersuchung an der Leiche zeigen, dass Eiterung vollständig fehlt; bei der mikroskopischen Untersuchung sieht man dann, dass auch jede nennenswerthe zellige Infiltration fehlt, das Gewebe ist vielmehr kernlos und die Struktur der Zellen ist bei Erhaltung ihrer äusseren Form verloren gegangen.

3. Mischinfektionen kommen vor und bieten neben den charakteristischen Veränderungen der Gangrène foudroyante noch die Zeichen ausgesprochener Entzündung.

4. Die Gangrène foudroyante stellt einen Sammelbegriff dar, unter welchem die klinisch, anatomisch und histologisch einheitlichen, ätiologisch

aber differenten Infektionen subsummirt werden. Bisher sind als Erreger der Gangrène foudroyante bekannt:

a) die Bacillen des malignen Oedems;
b) die von Welch und Flexner, E. Fränkel und uns beschriebenen anäroben Bacillen;
c) in sehr seltenen Fällen der Proteus (Hauser) und
d) das Bacterium coli commune bei Diabetes.

5. In klinischer Hinsicht ergiebt sich, dass die Gangrène foudroyante eine der bösartigsten Wundinfektionskrankheiten darstellt. Bei weitem der grösste Theil der zur Kenntniss gelangten Infektionen endete letal; nur einzelne der frühzeitig Amputirten wurden gerettet. Incisionen sowie die ausgiebige Anwendung der Antisepsis waren ohne Einfluss, indem hierdurch der Prozess nicht aufgehalten wurde. Frühzeitige Amputation, solange die Operation noch im gesunden Gewebe möglich ist, erscheint daher als die einzig wirksame Therapie.

6. Die klinische Diagnose des Prozesses lässt sich aus der primären Gasbildung und der progredienten Nekrose stellen. Erhärtet wird dieselbe durch die bakteriologische Untersuchung.

Muscatello und Gangitano (10) liefern einen Beitrag zur Aetiologie der Gasgangrän. Bei einem kräftigen jungen Manne, dem die Kniekehlenarterie unterbunden und die Kniekehlenader seitlich vernäht worden war, entstand einen Tag darauf eine gasführende Gangrän mit Bildung grosser Flecken an der Wade, aus welchen, nach einem in sie gemachten Einschnitt, ein übelriechender, mit Blut vermischter Eiter heraustrat, der wegen der in ihm vorhandenen, nach Schwefelwasserstoff riechenden Gasblasen, sehr schaumig war. Die Gangräne dehnte sich mit grosser Schnelligkeit auf den Fuss und den ganzen Unterschenkel bis zum Knie aus. Am dritten Tage wurde die hohe Schenkelamputation vorgenommen. Auf dem Stumpfe zeigte sich eine Andeutung von Gangräne an den Rändern; aber nach Eröffnung desselben und reichlichen Desinfektionen genas Patient. Bei der Untersuchung des amputirten Gliedes wurde die vernähte Vene mit Thromben verstopft gefunden. Aus der durch die Einschnitte erhaltenen Flüssigkeit züchteten die Verff. einen gekapselten anäroben Bacillus in Reinkultur, den sie mit dem Welch'schen Bac. aerogenes capsulatus identifiziren konnten. Durch eine Reihe von Experimenten an Thieren wiesen sie nach, dass dieser Bacillus, wenn in gesunde Gewebe gebracht, keine pathogene Wirkung hat, aber sich entwickelt und die gasführende Gangränform erzeugt, wenn mit in ihrer Vitalität veränderten Geweben in Kontakt gebracht. Er tödtet das Thier durch wirkliche Toxämie, und erst nach dessen Tode verbreitet er sich im ganzen Organismus. Im klinischen Falle ist die Thatsache interessant, dass die gasführende Gangräne keinen invadirenden Charakter hatte, sondern am Knie nur auf eine der Arterienligatur und der Venenthrombose entsprechende Linie beschränkt blieb. Das Absterben der Unterschenkelgewebe war also in Folge mangelnder Cirkulation erfolgt, und auf diesem nekrotischen Boden hatte sich der gekapselte Bacillus entwickelt und die gasführende Gangränform hervorgerufen. Muscatello.

Heaton (7). Zwei Fälle von Gasphlegmone nach komplizirter Fraktur. Beim zweiten bakteriologisch genau untersuchten fanden sich 1. Staphyl. aureus. 2. Staph. albus. 3. Ein mit Proteus vulgaris identischer Bacillus. 4. Ein dem Staph. aureus ähnlicher Coccus.

Clarke (2). Nach einer schweren Verletzung des Armes tritt bei einem 43jährigen Manne Schwellung und Gasblasenbildung mit putrider Gangrän auf. Keine bakteriolog. Untersuchung. Amputation. Heilung.

Wallace (13). Kurze Krankengeschichten von 12 Fällen, bei denen bei Gangrän der Extremitäten Zucker im Urin gefunden wurde.

Ueber das Wesen der Noma erfahren wir aus der Arbeit von Perthes (11) folgendes:

Die Noma ist eine Mykose, die zu Stande kommt auf dem Boden einer besonderen durch Infektionskrankheiten, Masern, Typhus, schlechte Ernährungsverhältnisse und kindliches Alter geschaffenen Prädisposition. Sie wird hervorgerufen durch einen Keim, der in seiner botanischen Stellung etwa die Mitte hält zwischen den Bacillen und den höher organisirten Fadenpilzen. Dieser Mikroorganismus verdient eingeordnet zu werden in die Gruppe der Streptothricheen, jene Gruppe, als deren bekanntester Repräsentant der Actinomyces zu nennen ist. Diese Streptothrix der Noma bildet nun in dem erkrankenden Gewebe Fäden von oft beträchtlicher Länge und Mächtigkeit. Aus diesen entstehen — nicht selten unter Bildung von Verzweigungen — feinere Fadenbildungen, die durch Aneinanderlegung und Verflechtung ein Mycel entstehen lassen, das an der Grenze zwischen lebendem Gewebe und nekrotischem Gebiet eine solche Dichtigkeit hat, dass man fast sagen kann: Das Gewebe werde ersetzt durch ein Fasergestrüpp. Die feinsten Endausläufer haben Spirillenform. Sie dringen in das noch lebende Gewebe vor, umspinnen die Zellen und verursachen ihren Tod.

Eisenberg (3). Im Anschlusse an eine Maschinenverletzung der Hand entwickelte sich bei einem sonst gesunden und robusten Mann malignes Oedem der oberen Extremität. Trotz energischer Hülfe auf des Referenten Abtheilung verschied Patient. Verf. fand sowohl in dem zu Lebzeiten des Patienten entnommenen Eiter, als auch in den während der Sektion aus der affizirten Extremität entnommenen Gewebsstücken den Bacillus des malignen Oedems, dessen Isolirung von dem begleitenden Bacterium coli, und den Eiterkokken relativ leicht gelang. Die Giftigkeit des gezüchteten Bacillus des malignen Oedems wurde durch Thierversuche konstatirt.

Trzebicky (Krakau).

c) Erysipelas, Streptokokkeninfektionen (Antistreptokokkenserum). Wundscharlach, Wunddiphtherie.

1. Bruce, Cases of septicaemia infection treated with antistreptococcus serum; rapid recovery. Brit. med. journ. 1899. July 8.
2. *Davergne, Sérum antistreptococcique. Société de méd. et de chir. Journ. de méd. de Bordeaux. 1899. Nr. 18.
3. Fritz Kaufmann, Ueber einen Fall von Wundscharlach. Diss. Heidelberg.
4. *Lenhartz, Erysipelas (Rose, Rothlauf) und Erysipeloid. Nothnagel: Spezielle Pathologie u. Therapie 3. Wien, A. Hölder. 1899.
5. *v. Lingelsheim, Kritisches und Experimentelles zu der Aetiologie, dem Wesen und der Bekämpfung der Streptokokkeninfektion. Marburg 1899. Diss.
6. *Lindsay, On antistreptococcic serum in the treatment of small-pox. Brit. med. journ. 1899. May 13.
7. *Maclachlan, Erysipelas and allied diseases. Edinburgh med. journ. 1899. Aug.
8. Murrell, Two cases of Erysipelas treated with anti-streptococcic serum. The Lancet 1899. June 24.
9. J. Seitz, Diphtheriebacillen in einem Panaritium. Korrespondenzbl. f. Schweizer Aerzte. 1899. Nr. 21.

10. Sudeck, Ueber den Befund eines diphtherieähnlichen Bakteriums auf granulirenden Wunden. Langenbeck's Arch. Bd. 60. Heft 3. 1899.
11. Strubell, Ueber sogenannten Wundscharlach. Grenzgebiete der Medizin u. Chirurgie. 1899. Bd. 4. Heft 1.
12. Thorn, Ueber den Befund eines diphtherieähnlichen Bakteriums auf granulirenden Wunden (Bacillus diphtherideus vulneris). v. Langenbeck's Archiv. 1899. Bd. 58. Heft 4.
13. C. P. Thomas, Antistreptococcic serum. The journ. of the Amer. Med. Ass. February 18. 1899.
14. Wilde, A case of septicaemia treated with antistreptococcic serum. Recovery. The Lancet 1899. Febr. 11.

Murrell (8). Bei zwei Fällen von Erysipelas soll die Wirkung des Antistreptokokkenserums eine überraschend günstige gewesen sein.

Thomas (13) berichtet über 15 Fälle, theils Erysipelas, theils puerperale Sepsis, die mit Streptokokken-Antitoxin behandelt sind, mit nur einem Todesfall. Bakteriologische Untersuchungen fehlen. Da puerperale Sepsis eine grosse Mortalität hat, so ist Thomas durch diese Erfahrungen von dem hohen therapeutischen Werth des Serums fest überzeugt. Maas (Detroit).

Wilde (14). Ein 18jähriger Mann erkrankt an Streptokokken-Angina mit heftigem Fieber und schweren Allgemeinerscheinungen. Subcutane Injektion von Antistreptokokkenserum. Trotz Pneumonie und multiplen Abscessen Heilung.

Bruce (1). Zwei Infektionen von den Tonsillen ausgehend; beim ersten Fall Endokarditis ohne bakteriologische Untersuchung, beim zweiten Diphtherie mit Löffler-Bacillen. Injektion von Antistreptokokkenserum soll Erfolg gehabt haben.

Kaufmann's (3) Fall von Wundscharlach betrifft ein 2½jähriges Kind, welches wegen diphtheritischer Larynxstenose tracheotomirt wurde. Aus dem Tonsillenbelag wurden in Reinkultur die Löffler'schen Bacillen gezüchtet. Von der Tracheotomiewunde aus ging zuerst ein Erythem, daran anschliessend ein kleinfleckiges Exanthem, das über den ganzen Körper sich ausbreitete. Für die Auffassung des Falles als Wundscharlach lässt Verf. hauptsächlich das ätiologische Moment sprechen, dass neben dem Patienten ein an Scharlach erkranktes Kind gelegen hatte.

Der genauen Beschreibung des Falles ist eine ausführlich orientirende, chronologisch geordnete Litteraturübersicht beigegeben.

Strubell (11). Als Wundscharlach wird folgender Fall mitgetheilt:

Ein Mann von 23 Jahren verletzte sich am Finger. Die Wunde heilt schlecht. Nach 10 Tagen Schüttelfrost und Halsschmerzen, Durchfälle, Erbrechen; in der Nacht vom 12. bis 13. Tage nach Beginn der Prodrome schwillt der verletzte Finger stark an, Patient hat viel Hitze und wird ohnmächtig, und am Morgen des 13. resp. 3. Tages ist wie mit einem Schlage eine charakteristische scharlachrothe Lymphangitis, ein exquisites Scharlachexanthem, typische Streptokokkenangina und ein schwerer Allgemeinzustand mit hohem Fieber, Somnolenz und Benommenheit da. Das Scharlachexanthem wurde im Laufe des dritten Krankheitstages intensiver und blasste von da ziemlich rasch ab, während die Lymphangitis und das Fieber länger bestehen blieben. Gegen Ende der zweiten Krankheitswoche begann die Schuppung längs des lymphangitischen Stranges in typischer grosslamellöser Weise, trat später auch an der linken Hand und den Füssen auf, während der Rumpf frei blieb.

In ätiologischer Beziehung bringt Verf. in keiner Richtung irgendwelche Aufklärung. Eine bakteriologische Untersuchung der Wunde liegt nicht vor; über die Art des Infektionsausgangsherdes erfahren wir nichts. Wohl aber handelt es sich gleichzeitig um Streptokokken-Angina, und

nun soll dieser Fall so klar und beweiskräftig sein, dass er allein der Leube'schen bekannten Beobachtung zur Seite gestellt werden dürfe. Die Litteratur wird mit einigen Sätzen abgethan.

Thorn (12) hat bei sieben Fällen von granulirenden Wunden Stäbchen rein gezüchtet, welche zu den diphtherieähnlichen zu rechnen sind, von den eigentlichen Klebs-Löffler'schen sich durch plumpere und kürzere Gestalt unterscheiden. Sie wachsen bei Zimmertemperatur, sind für Mäuse und Kaninchen nicht pathogen. Ob bei Meerschweinchen, die nach der Injektion zu Grunde gingen, der fragliche Bacillus oder eine Seuche ohne Bacillenbefund die Todesursache war, bleibt dahingestellt. Welche Stellung im System dem gefundenen Bakterium zuzuweisen sei, speziell wie es sich zu anderen diphtherieähnlichen Bacillen verhält, hat Verf. nicht untersucht. Um echte Diphtheriebacillen, wie sie von Neisser, d'Espine, Brunner, Abel auf Wunden vegetirend gefunden worden seien, handle es sich nicht.

Seitz (9). Sehr instruktive Beobachtung über den Befund von Diphtheriebacillen in einem Panaritium. Neben den Löffler'schen Bacillen fanden sich Streptokokken und Staphylokokken. Die bakteriologische Untersuchung der sonst ganz gesund aussehenden Mandeln ergab virulente Diphtheriebacillen. Der junge Mann hatte an seinem Daumen gekaut und so die Bacillen vom Munde aus übertragen. Drei Wochen vorher war ein jüngerer Bruder dieses Patienten an Rachen-Kehlkopfdiphtherie erkrankt.

Sudeck (10) erinnert, durch die Publikation von Thorn veranlasst, daran, dass er 1896 aus der Luft von Krankensälen einen diphtherieähnlichen Bacillus gezüchtet und beschrieben habe, welcher mit der von Thorn beschriebenen Art vermuthlich identisch sei; es handle sich um einen Saprophyten, der in der Luft, auf verschiedensten Schleimhäuten und der Haut sich finde.

d) Pyämie, Toxämie, Sephthämie, Pyo-Sephthämie.

1. *Battle, Successful operation in a case of pyaemia. Medical Press 1899. April 19.
2. Konrad Brunner, Erfahrungen und Studien über Wundinfektion und Wundbehandlung. 3. Thl. Die Begriffe Pyämie und Septhämie im Lichte der bakteriologischen Forschungsergebnisse. 1899. Frauenfeld, J. Huber.
3. *Ochsner, The Treatment of septic infections following Pin-Pricks, Abrasians and similar injuries. Illinois state medical society.
4. *Robertson and M'Hendrick, Metastatic pyaemia from trivial causes, illustrated by a case originating in a boil. Glasgow path. and clin. soc. Glasgow med. journ. 1899. April.

Im III. Theil seiner Studien über Wundinfektion und Wundbehandlung versucht Konrad Brunner (2) jene Schar von Allgemeinerkrankungen organisch zu ordnen, und den neuen Forschungsergebnissen der Bakteriologie anzupassen, welche seit langen Jahren bis heute den Begriffen Pyämie und Sephthämie untergestellt worden sind. Er bespricht eingangs der Arbeit die bisherigen Definitionen dieser Begriffe und die Auffassungen, wie sie in den Lehrbüchern gegenwärtig vertreten sind. Diese Darstellungen lassen erkennen, dass man den verwickelten Verhältnissen eines Uebergangsstadiums gegenüber steht.

Was die Kollektivbezeichnung Pyohämie, Eiterinfektion betrifft, so ist dieselbe den Merkmalen des ihr unterstellten Krankheitsprozesses, wie er gemäss der Definition Gussenbauer's symptomatologisch heute noch

charakterisirt wird, keineswegs auch nur annähernd vollkommen angepasst, immerhin involvirt dieselbe in symptomatologischer Hinsicht und auch im Hinblick auf die Aetiologie, d. h. auf die Ergebnisse der bakteriologischen Untersuchung der Krankheitsprozesse, welche dieses klinische Gepräge darbieten, nicht etwas durchaus Widersinniges. Bezüglich des Sammelnamens Sephthämie betont Verf. die Nothwendigkeit, diese Bezeichnung nur da anzuwenden, wo sie Sinn hat, oder sie fallen zu lassen. Sinn aber hat sie nur da, wo es um faulige Infektion, um ein Eindringen von Fäulnisserregern und Fäulnissprodukten ins Blut sich handelt. Nun wird aber in den neuesten Arbeiten, welche den sog. septischen Krankheiten ein eingehendes Studium hauptsächlich in bakteriologischer Hinsicht widmen (Jordan, Canon, Petruschky, Sittmann u. a.) die Bezeichnung Septikämie beibehalten, um Allgemeininfektionen zu betiteln, denen Fäulnissprozesse nicht zu Grunde liegen, bei denen es vielmehr um eine Wirkung der gewöhnlichen pyogenen Kokken auf den Gesammtorganismus sich handelt.

Bei der nun folgenden eigenen Definition der Sammelbegriffe und Klassifikation der diesen unterstellten Allgemeinerkrankungen ist Verf. bestrebt, sowohl die klinischen Erscheinungen zu berücksichtigen, als auch die Sammelnamen der Aetiologie vernünftig anzupassen. Er gelangt dabei zu folgender Eintheilungs- und Benennungsweise:

1. Allgemeinerkrankungen durch pyogene Mikrobien:
   a) Allgemeininfektionen, bei welchen Metastasen klinisch manifest werden. — Metastasirende Allgemeininfektionen. Metastasirende Pyämie, akut oder chronisch verlaufend. Beispiel: Akut metastasirende Staphylokokken-Pyämie.
   b) Allgemeinerkrankungen, bei welchen Metastasen klinisch nicht manifest werden. — Allgemeine Intoxikationserscheinungen stehen im Vordergrund. — Toxinämie. Toxämie. Pyotoxinämie. Beispiel: Akute Streptokokken-Toxinämie.

2. Allgemeinerkrankungen, bei denen die Wirkung pyogener Mikrobien mit derjenigen von Fäulnissprozessen sich kombinirt. — Pyosephthämie. Sephthämie.

3. Allgemeinerkrankungen, bei denen Absterbeprozesse alleinige Grundursache sind. Sephthämie ohne Mikrobienwirkung.

Um den Beweis zu erbringen, dass die vorgeschlagenen Bezeichnungen, resp. die umgeänderte Definition und Verwendung der alten Sammelbegriffe zweckmässig und durchführbar seien, wendet Verf. dieselben auf konkrete Beispiele an, d. h. auf Krankheitsfälle, welche die hier in Frage kommenden ätiologisch-bakteriologisch verschiedenen Arten von Allgemeinerkrankung vertreten. Er verwendet dazu eine grosse Zahl eigener Beobachtungen, daneben solche anderer Autoren. Das analysirte Krankheitsmaterial theilt er folgendermassen ein:

Allgemeinerkrankungen durch pyogene Mikrobien. Pyämie — Pyotoxämie — Pyosephthämie.

I. Monoinfektionen.

Allgemeinerkrankungen durch Monoinfektion mit Staphylokokken, Streptokokken, Pneumokokken, Bacillus Friedländer, Bacterium coli, Bacillus typhi, Gonococcus (Neisser), Bacillus pyocyaneus, Micrococcus tetragenus, Proteus vulgaris.

II. Mischinfektionen.

1. Heterochrone Infektionen.
2. Primäre { Doppel- / Poly- } Infektionen.

2. Wundbehandlung.

a) Aseptische Wundbehandlung. Bedingungen der Aseptik. Allgemeines.

1. *Bazy, Sur l'asepsie opératoire. Bull. et mém. de la soc. de chir. 1899. Nr. 13.
2. Beck, Wie kommt man der idealen Asepsis am nächsten? New Yorker med. Monatsschrift. Sept. 1899.
3. Braatz, Zur Wundbehandlung. Deutscher Chirurgenkongress 1899.
4. Döderlein, Die Bakterien aseptischer Operationswunden. Münchener med. Wochenschrift 1899. Nr. 26.
5. T. Drobnik, Bemerkungen über die Wundbehandlung. Nowiny lekarskie. Nr. 4—6.
6. Hartmann, Valeur rélative de l'antisepsie et des perfectionnements de la technique dans les résultats actuels de la gynécologie opératoire. Gazette hebdomadaire. 1899. Nr. 70.
7. *Jessop, Aseptic versus antiseptic surgery. Medical Chronicle 1899. Nr. 3.
8. Lockwood, Aseptic surgery. Pentland 1899.
9. Lucas-Championnière, Le passé et le présent de la méthode antiseptique. Journ. de méd. pratique. 1899. Nr. 9.
10. Novaro, Asepsis und Antisepsis in der Chirurgie. v. Bruns'sche Beiträge. 1899. Bd. 24. Heft 1.
11. Olshausen, Ueber Asepsis und Antisepsis in der Gynäkologie und Geburtshilfe. Berl. klin. Wochenschr. Nr. 45.
12. Quénu, De l'asepsie operatoire. Statistique de deux ans au pavillon Pasteur. Bull. et mém. de la soc. de chir. 1899. Nr. 12.
13. Richelot, Valeur relative de l'antisepsie et des perfectionnements de la technique dans les résultats actuels de la gynécologie opératoire. Troisième Congrès international de Gynécologie. La semaine méd. 1899. Nr. 35.
14. Schleich, Neue Methoden der Wundheilung, ihre Bedingungen und Vereinfachung für die Praxis. Berlin 1899. Jul. Springer.
15. Per Söderbaum, Ueber Verbesserungen in der Antiseptik. Upsala Läkareförenings Förhandlingen. N. F. Bd. IV. 1899. H. 4. p. 287.
16. Stassano, Le concours des phagocytes dans l'issue aseptique des plaies opératoires. La France médicale 1899. Nr. 10.
17. Tuffier, Asepsie opératoire. La Presse méd. 1899. Nr. 72.
18. Valeur relative de l'antisepsie et des perfectionnements de la technique dans les résultats actuels de la chirurgie opératoire. Gazette des hôpitaux 1899. Nr. 96.

Döderlein (4) hat längere Zeit bei aseptisch angelegten Operationen (Ovariotomien, Myomektomien) Untersuchungen über die Anwesenheit und Abwesenheit von Bakterien im Operationsgebiete angestellt. Es wurden nach eröffneter Bauchhöhle zu verschiedenen Zeiten, namentlich am Schluss der Operation, mit stumpfen, jedesmal frisch geglühten Platinlöffeln grössere Flächen des Peritoneums bestrichen und das so gewonnene Aussaatmaterial in Petri'sche Schalen in geeignete Nährböden gebracht. Ebenso wurde am Schluss der Operation von der Bauchwunde selbst geimpft. Das Ergebniss dieser Versuche war, „dass wir im Stande sind, jedesmal nicht unbeträchtliche Keimmengen in diesen Operationsgebieten nachzuweisen und zwar hängt die Zahl der aufgegangenen Kolonien in erster Linie von der

Dauer der Operation ab[1])". Gleichwohl gestaltete sich nun der klinische Verlauf äusserst gut und konnte Verf. jüngst eine Serie von 100 wegen Myom operirten Totalexstirpationen zusammenstellen, unter denen sich nur ein Todesfall befand.

Als Hauptquelle der Bakterieninvasion mussten die Keime der Haut vermuthet werden und dieser Quelle hat Döderlein von Neuem sein Interesse zugewendet. Er ist bei weiteren Untersuchungen zu Resultaten gelangt, welche von seinen im vorigen Jahre publizirten (vergl. Jahresbericht 1898) abweichen, so dass er jetzt „an der Möglichkeit, die Haut sicher keimfrei zu machen, ernste Zweifel hegen muss"[2]). Es wurden nun die Hände mit Gummihandschuhen und Trikothandschuhen bedeckt und damit operirt; dabei zeigte sich der Keimgehalt vermindert, aber nicht vollständig ausgeschaltet und so kommt Döderlein zu dem Schlusse, dass „ein vollständig keimfreies Operiren, eine wahre Asepsis, so dass keine Mikroorganismen in die Wunden gelangen, überhaupt eine unerfüllbare Forderung sei".

Stassano (16). Von den Autoren, welche den Beweis geleistet haben, dass bei aller sorgfältigster Prophylaxis Keime in den Operationswunden zurückbleiben, nennt Stassano nur Kouzentzof, nach welchem in 15% der Fälle Keimfreiheit erzielt werde.

Um diese eindringenden Keime unschädlich zu machen, sei hauptsächlich auf die Beförderung der Phagocythose Gewicht zu verlegen und bei Laparotomien könne diese Förderung am besten dadurch geschehen, dass vor Beginn der Operation physiologische Kochsalzlösung ins Abdomen gespritzt werde.

Das interessante und umfangreiche Werk Schleich's (14) ist reich an originellen Anschauungen und Ideen. Auf eine einlässliche Inhaltswiedergabe und Kritik des grossen verarbeiteten Materiales einzutreten, ist hier nicht Raum genug, es können nur einzelne wichtigere Fragen gestreift werden. Des Verfassers Vorwort sagt, es seien in dem Buche Erfahrungen niedergelegt, welche er mit einer Reihe von Methoden und Präparaten gewonnen habe, die von ihm selbst ersonnen worden seien, um das bisherige unangefochtene Schema der chirurgischen Prophylaxe und Therapie da zu durchbrechen resp. umzugestalten, wo es vermöge seiner Komplizirtheit sich nicht mehr eigne, Allgemeingut sämmtlicher Aerzte zu werden. Der Weg, den die moderne Chirurgie in durchaus idealem Streben zu nehmen drohe, sei der der Monopolisirung für grosse Institute und der allmählichen Abdrängung des Arztes von der gegenüber anderen Zweigen der Medizin doch so dankbaren chirurgischen Thätigkeit. Verf. strebt vor allem nach Vereinfachung des modernen allzu komplizirten chirurgischen Apparates.

Ein 1. Hauptabschnitt des Werkes behandelt unter dem Titel „Chirurgische Sauberkeit" die Theorie der chirurgischen Infektion und Desinfektion. Da macht Schleich hauptsächlich Front gegen die „Einseitigkeit" der bakteriologischen Schule. Für die Chirurgie sei die Rückkehr zur allgemeinen Biologie und Cellularpathologie um so dringender nöthig, als

---

[1]) Vergl. hiezu die ein Jahr früher publizirten Untersuchung des Referenten (Referat in Jahresbericht 1898), welche vollständig übereinstimmen.

[2]) Vergl. dazu: „Dass wir auch heute nicht steril operiren können, ist, wie der Inhalt dieser Arbeit von neuem beweist, eine unbestreitbare Thatsache, mehr aber als absolute Konstanz des aseptischen Wundverlaufs wird kein Chirurg der Gegenwart erreichen wollen". Brunner, Studien. I. Theil. p. 1. 1898.

gerade hier Theorie und Praxis am innigsten verschmolzen seien. Wenn hier Schleich immer und immer wieder gegen das „Dogma“ sich wendet, dass in den Bakterien nur die letzten Ursachen der Infektion gesucht werden, dass die anderen Faktoren übersehen und vernachlässigt werden, so will es dem Referenten scheinen, dass er hier allzu heftig gegen einen selbst konstruirten Gegner ins Feld zieht. Es muss da mit Nachdruck auf jene ungemein zahlreichen und ergebnissreichen Arbeiten verwiesen werden, welche gerade von Chirurgen in den letzten Jahren geliefert worden sind, um unsere Kenntnisse über den Begriff „Disposition“ bei der Wundinfektion zu erweitern, ich erinnere nur an die grossen Experimentalarbeiten von Rinne und Hermann, an die Monographie Marmoreck's, die Untersuchungen von Tavel und seiner Schüler Dorst, Strick über Gewebsläsionen verschiedenster Art, als prädisponirendes Moment für Bakterienansiedelung und Entwickelung, an die Abhandlung von Büdinger über die relative Virulenz der Eitererreger u. s. w. u. s. w.

Aus dem Kapitel „Prinzipien der rein mechanischen Säuberung, Asepsis auf mechanischem Wege“ ist hervorzuheben, dass Schleich den „Bürsten“ den Abschied giebt. Als Ersatz bietet er eine aus sterilisirtem Marmorstaub zubereitete Seife (Marmorseife). Wenn auch Referent nach seinen eigenen Erfahrungen durchaus nicht zugeben kann, dass bei sorgfältiger Reinhaltung und häufigem Wechsel der Bürsten, das durch letztere angestellte Unheil so gross sein kann, wie Schleich es schildert, so hat er doch von der Neuerung der Marmorseife mit Befriedigung Gebrauch gemacht und sie in die Handreinigungs-Etappen eingeschaltet[1]). Gewiss mit Recht wird vom Verf. weiter betont, dass eine Abstinenz von purulentem Material sich für den Arzt, der sich chirurgisch bethätigen muss, nicht durchführen lässt. Eine Scheidung in „aseptische und antiseptische Chirurgen“ gehe da nicht an.

Hinsichtlich der beim Operiren nöthigen Utensilien und Massnahmen sei bemerkt, dass Schleich das Katgut vollständig durch Seide ersetzt hat. Das Verbot, Bärte zu tragen, habe für den Chirurgen mehr Sinn als für den Kanzelredner. Drainage führt er nur mit Gaze aus.

Ein weiterer Haupttheil des Werkes ist unter dem Titel „Natürliche Wundheilung“ untergebracht und hier kommen die vom Verf. eingeführten „homogenen Wundmittel“ zur Sprache. Die letzte Phase längerer Experimente über die Verwendbarkeit der Eiweisskörper in der Chirurgie wird durch die Einführung der Formalingelatine, des Glutols, bezeichnet. Von der Seite der Zelllebenbeförderung suchte Schleich der Frage auf den Grund zu kommen, warum unsere Asepsis gelegentlich immer noch total versagt. Beim Glutol, welches gegenüber dem alkalischen Sekret unzerlegt bleibe, soll successive durch die fortschreitenden Vorgänge des Wundreaktionsprozesses und durch die beständige Zellenthätigkeit eine minimale, gewissermassen mikroskopische Menge des antiseptischen Formaldehyds proportional der Stärke der Zellenanhäufung und der durch sie bewirkten Auflösung der Gelatine frei werden. Die Glutolbehandlung wird im Folgenden breit geschildert, sodann werden zahlreiche andere homogene Wundmittel und ihre

---

[1]) Als einziges Mittel zur Desinfektion genügt sie nicht. Vergl. Verhandlungen des Chirurgenkongresses 1900.

Verwendung in der Chirurgie beschrieben (Serumpaste, Peptonpaste, Wachspaste, Wachsgelatine u. s. w.).

In „Zusätzen" wird zur Selbstbereitung der Verbandstoffe Anleitung gegeben. Es folgen dann Abschnitte, die der Behandlung der Granulationen und Ulcerationen, der Furunculosis gewidmet sind. Am Schlusse ein Pharmaceutischer Anhang.

Ob durch alle diese neuen Mittel wirklich eine Vereinfachung der Wundbehandlung und zugleich eine Förderung derselben erzielt wird, darüber kann nur der ein Urtheil sich bilden, der sie vielfach angewendet und durchgeprüft hat. Wenn man's nur liest, ist man zu Zweifeln geneigt. Sicher ist, dass die Lektüre des geistreich und originell geschriebenen Buches sehr anregend ist.

In handlichem Format und sehr hübscher Ausstattung bietet die „Aseptic surgery" von Lockwood (8), einem Autoren, dessen tüchtige Arbeiten dem Leser dieses Jahresberichtes bekannt sind, ein Analogon zu Schimmelbusch's Anleitung der aseptischen Wundbehandlung. Die deutsche Litteratur ist mehr, als man sonst es von England aus gewöhnt ist, berücksichtigt. Auf die einzelnen Kapitel kann nicht eingetreten werden, es sei nur das erwähnt, dass Lockwood zur Händedesinfektion Alkohol und Hydrargyrum bijodatum benutzt und dass er Handschuhe zu tragen nicht für nöthig findet, da bei dieser Desinfektion die Operationsresultate durchaus gute seien.

In seiner Antrittsvorlesung giebt Novaro (10) einen Ueberblick über die Handhabung der Aseptik an seiner Klinik, dem wir Folgendes entnehmen: Zur Desinfektion der Hände dient mechanische Reinigung mit Seife und Wasser, Abspülung mit 1% Kaliumpermanganat, Eintauchen in 10%ige im Augenblick des Gebrauchs mit Salzsäure angesäuerte Natriumbisulfitlösung. Zum Schlusse 10 Minuten lange Einwirkung von 1‰ Sublimatlösung. Handschuhe werden nicht gebraucht. Unterbindungen mittelst Katgut; schlechte Erfahrungen wurden dabei nie gemacht. Zum Drainiren wird Gaze verwendet. Von Masken und Bartbinden wird abgesehen. Mund- und Rachengurgelungen vor dem Operiren sind werthlos. Muss gesprochen werden während des Operirens, so wende man sich vom Operationsfeld ab.

Indem Lucas-Championnière (9) in diesem Vortrag einen historischen Ueberblick über die Entwickelung der Antiseptik und Aseptik giebt, betont er, dass bis jetzt eine Statistik, welche die Ueberlegenheit der letzteren beweise, nicht existire. Die Ueberlegenheit habe sich bis jetzt wohl in der Bauch-Chirurgie, nicht aber z. B. in der Gelenk-Chirurgie gezeigt, welch letztere sogar schlechte Resultate konstatiren lasse. Im weiteren Gang der Rede macht er aufmerksam auf die immer mehr sich komplizirenden Forderungen der Aseptiker, denen Ingenieure und Architekten zu folgen kaum mehr im Stande seien. Die Sucht nach Entdeckungen und kleinlichen Verbesserungen von der Respirationsmaske bis zu den Handschuhen sei nicht dazu angethan, die Chirurgie vorwärts zu bringen „ces exces sont fait surtout pour retarder le progrès".

Drobnik (5) liefert eine gediegene Abhandlung über den gegenwärtigen Stand der Wundbehandlung, wobei er nach Ansicht des Referenten den einzig

richtigen Standpunkt vertritt, dass ein blindes Nachäffen der von mancher Seite gepredigten Asepsis in der Privat- und Spitalpraxis dem Kranken oft eher Schaden als Nutzen bringt, und nur eine richtige Kombination der Anti- und Asepsis in solchen Fällen angezeigt ist. Trzebicky (Krakau).

Aus Olshausen's (11) Vortrag sei hier das berücksichtigt, was sich auf die operative Gynäkologie bezieht. Er warnt hier vor dem „unheilvollen Irrthum", der jetzt vielfach Platz gegriffen habe, dass die Desinfektion alles sei und die Technik wenig Bedeutung mehr habe, um ein Menschenleben zu retten. Er weist auf die Thatsache hin, dass bei lange dauernden Operationen die Gefahr der Infektion steige, die Technik müsse hier vor allem neben rigoroser Prophylaxis sehr schnelles Operiren im Auge haben, dies gelte namentlich in Fällen, wo wegen Blutung Gefahr in Verzug sei und nur rasches Handeln Rettung bringen könne.

Richelot (13). Einleitender Vortrag am Gynäkologenkongress. Ueberblick über die Fortschritte der operativen Technik und der Wundbehandlung.

(18) Diskussionsbericht vom Amsterdamer Gynäkologen-Kongress über das im Titel genannte Thema. Der Referent beantwortet am Schlusse die Frage, was resultirt aus dieser Debatte mit den Worten: „Rien ou presque rien!"

Hartmann (6) sieht die wesentlichen Fortschritte der Aseptik und Technik bei seinen gynäkologischen Operationen in der exakten Abgrenzung des Operationsgebietes, im Vermeiden von Massenligaturen und der Ausschaltung wunder Gewebsflächen. Eine Statistik der Operationen aus dem Hôpital Bichat von 1896—99 ergiebt auf 27 Hysterektomien 2 Todesfälle.

Quénu (12). Schilderung des aseptischen Apparates am Hôpital Cochin zu Paris. Zur Vorbereitung des Patienten gehört Baden und Abseifen täglich, 6—7 Tage vor der Operation. Peinliche Fernhaltung aller Infektionsmöglichkeit von den Händen des Operateurs. Operirt wird meistens ohne Handschuhe, nur wenn Verunreinigung der Hände unvermeidlich war, werden Kautschuk-Handschuhe getragen, ebenso bei infektiösen Operationen. Mundmasken werden nur gebraucht, wenn trotz vorhandener katarrhalischer Affekten des Operateurs operirt werden muss. Katgut wird nicht angewendet. Anschliessend folgt eine Operationsstatistik.

Tuffier (17). Uebersicht („leçon") der aseptischen Prophylaxis, wie sie im Spital Lariboisière geübt wird. Der Vortrag behandelt, ohne Neues zu bringen, in einem 1. Abschnitt die Aseptik vor der Operation, in einem 2. diejenige während und in einem 3. diejenige nach der Operation.

C. Beck (2). Ebenfalls eine Revue über die Bedingungen des aseptischen Operirens mit spezieller Betrachtung der modernen Verbesserungsvorschläge. Ueber die Mundinfektion wird bemerkt: Warum „Gesichtsmasken und dergleichen erfinden, wo wir viel einfachere Verhinderungsmittel besitzen? Wie einfach ist doch die Weisheit des guten alten Sprüchwortes: Reden ist Silber und Schweigen ist Gold." — Die tiefen, nicht eliminirbaren Hautdrüsenbakterien erklären nicht nur die sogenannte Stichkanaleiterung, den schlechten Ruf des Katguts und die sogenannte Spätinfektion zur Genüge, sondern auch die meisten der zahllosen „unbegreiflichen" Infektionen, welche sich unter den Händen des „peinlichst genauen aseptischen Operateurs" entwickelten. Der Gebrauch von Handschuhen

wurde von Beck schon 1895 in seinem Lehrbuch der Theorie und Technik der chirurgischen Asepsis empfohlen.

Braatz (3) spricht, nachdem er seinen vor 8 Jahren konstruirten und jetzt verbesserten (Modell M. Waarentrop) aseptischen Waschtisch erwähnt, über die Wichtigkeit der Händedesinfektion, nicht nur, weil gegen diesen Punkt am meisten gefehlt wird und Wunde und Verbandstoffe nicht selten noch mit unreinen Händen angefasst werden, sondern auch deshalb, weil die neuerdings entstandenen Operationshandschuhe die Bedeutung der Händereinigung in den Hintergrund zu drängen geeignet seien.

Die Stelle des Alkohols bei der Händedesinfektion ist noch nicht aufgeklärt. Die fettlösende Eigenschaft desselben kann es nicht sein, sonst müssten die Waschresultate mit Aether noch besser sein. Braatz ist auf einen andern Punkt aufmerksam geworden und das ist der Umstand, dass der Alkohol die in den Hautporen und Hautschuppen befindlichen Luftbläschen besser und leichter entfernt, als wässerige Lösungen. Einige Versuche, welche diese Ansicht zu stützen geeignet sind, werden ausgeführt.

Anschliessend daran fordert er, dass die Studirenden hauptsächlich in der Aseptik geschult werden. An der Antiseptik haben sie dann „zum Schluss nicht viel zu lernen".

Söderbaum (15), der ein Chirurg mit grosser Erfahrung nach einer reichlichen operativen Thätigkeit ist, legt in einem Vortrage seine Ansichten und Erfahrungen dar über die Ausführung der Anti- und Aseptik. Die Gefahr der Einführung in das Operationszimmer von Infektionsstoffen durch das Schuhzeug wird hervorgehoben, weswegen alle Anwesenden Gummischuhe tragen müssen. Die Hände- und Hautdesinfektion sowohl als auch die Handschuhfrage werden berührt. Die Hände werden mit übermangansaurem Kali gewaschen und dünne Gummihandschuhe getragen.

Hj. von Bonsdorff (Helsingfors).

b) Massregeln gegen Luftinfektion.

1. Berger, De l'emploi du masque dans les opérations. Bull. et mém. de la soc. de chir. 1899. Nr. 8. Discussion.
2. Cancarnotti, Ueber die Häufigkeit der pathogenen Mikroorganismen in der Luft. Centralbl. f. Bakteriol. 1899. Nr. 16/17.
3. Friedrich, Zur Bedeutung der Luftkeime und der bakteriellen Resorptionsvorgänge für die Wundbehandlung. Deutscher Chirurgenkongress 1899.
4. Hübener, Ueber die Rolle des Bartes als Infektionsträger bei aseptischen Operationen. Centralbl. f. Chir. 1899. Nr. 11.
5. *Hübener, Ueber die Möglichkeit der Wundinfektion vom Mund aus und ihre Verhütung durch Operationsmasken. Zeitschr. f. Hygiene u. Infektionskrankh. Bd. XXVIII. p. 24.

Friedrich (3). In Anlehnung an klinische Erfahrungen berichtet der verdiente Autor über Versuche, welche 1. das Verhältniss der natürlichen Infektion durch Keime der Luft zu beleuchten im Stande sind, und 2. Versuche, welche die Bedingungen für das Zustandekommen der Infektion unter besonderer Berücksichtigung des innergeweblichen Druckes zum Gegenstande haben. Ein auch nur mittelgrosses Wundgebiet hat, wie nach den vorliegenden Untersuchungen (Brunner) geschlossen werden darf, schon nach $^1/_2$stündiger Berührung mit der Luft eine nach der Zahl wechselnde Menge, sicher eine Reihe von Bakterien aufgenommen. Die bisherigen Unter-

suchungen über Luftkeime geben nun über die Anpassungs- und Proliferationsenergie derselben keine Auskunft. Friedrich nimmt zunächst auf experimentellem Wege die Frage in Angriff, ob während der Operationszeit auf dem Operationsgebiete eine Vermehrung der aufgefallenen Keime möglich ist. Versuche über die Vermehrungsgeschwindigkeit von Luftkeimen beim Auffallen auf günstige Nährböden führen zu dem Schlusse: der Auskeimungsversuch der Luftkeime zeigt eine grosse Gesetzmässigkeit nach der Zeit der Entwickelungsdauer der auffallenden Keime. Bis zur 7.—8. Stunde pflegen die Keime entwickelungslatent zu bleiben, von da an erfolgt ein rapides Wachsthum. Die langsame Entwickelungsfähigkeit unmittelbar nach dem Ausfallen aus der Luft zwingt uns, einen für die Suspendirbarkeit in der Luft nothwendigen Lebenszustand der Keime anzunehmen, der uns noch nicht bekannt ist, vorläufig als Trockenzustand zu bezeichnen ist. Weitere Beobachtungen bestärken die Annahme, dass beim Auffallen der Luftkeime auf den Nährboden (Wundgebiet) immer nur vereinzelt die Zellelemente, vielleicht nur zu wenige derselben Art an einem Orte, zur Entwickelung weiterer Bakterienzellen führen, dass also a priori meist nur ein Zellelement sich dem Kampfe gegen die Organzellen gegenüberfindet.

Im II. Theil sucht Verf. darzulegen, dass die mechanischen Bedingungen, insbesondere Druck und Gegendruck, in jedem Wundgebiete wichtige Kausalelemente für die Wirkung von Bakterienentwickelung, für das Zustandekommen der Infektion und weiteren Ausbreitung sein müssen. Die experimentelle Prüfung gipfelt bei den angestellten Versuchen in der Frage: Wie ändert sich der Vorgang der bakteriellen Resorption, wenn jegliche Druckfaktoren ausgeschaltet worden; setzt die bakterielle Resorption überhaupt Druck voraus? Dem angepasste Thierversuche mit Milzbrand führen zu den Folgerungen:

Bei empfänglichen Versuchsthieren gelangt höchst virulenter Milzbrand (Reinkultur, Bacillen- und Sporenmaterial) nicht zu infizirender Resorption, wenn jegliche Möglichkeit örtlichen Druckes im Wundgebiet, jegliches bakterielle Widerlager behoben ist. Bakterienresorption tritt erst dann ein, wenn unter der Wirkung von Druck und Gegendruck (auch schon mit Bezug auf das bakterielle Einzelelement) die Bakterienentwickelung vor sich gehen kann; ein Beweis dafür, von wie ausschlaggebender Bedeutung für das Zustandekommen der Infektion die physikalischen Verhältnisse des Wundgebietes selbst sind.

Die Begriffe „Pathogenität“ und „Infektiosität“ erfahren hierdurch eine schärfere Beleuchtung in physikalischer Richtung.

Haben diese Resorptionsversuche in erster Linie auch mehr ein theoretisches Interesse, so ist es doch wohl erlaubt, die Brücke zur chirurgischen Praxis zu schlagen; sie illustriren experimentell in extremer Weise, was wir empirisch, mehr tastend, und aus der Erfahrung am Menschen entlehnend, schon üben: überall, wo nach Art der geübten Wundtechnik ein Ansammeln von Sekret im Wundgebiet, die rasche Entwickelung von virulentem Keimmaterial als ausgeschlossen zu betrachten ist, bleibt der exakte Wundschluss die ideale und für die Heilung zuverlässig garantievolle Behandlungsweise. Ueberall da jedoch, wo Sekretion und damit innergewebliche Druckerhöhung zu erwarten ist, oder mit der Fernhaltung rasch entwickelungsfähigen virulenten Bakterienmaterials nicht mit Sicherheit gerechnet werden darf, bezw. Zeichen der beginnenden Entwickelung schon nachweisbar sind, hat eine

druckentlastende Behandlung, auch mit Rücksicht auf das bakterielle Element, Platz zu greifen. Die physikalischen Faktoren der Wundbehandlung erweisen sich auch hiernach den chemischen weit überlegen.

Cancarnotti's (2) Untersuchungen der Luft auf pathogene Organismen wurden in den verschiedenartigsten Räumen vorgenommen, vom Salon bis zum Gefängniss und zur Bettlerherberge, von Kirchen und Eisenbahnwagen bis zum Hospitalkorridor. Es wurden Petrischalen mit Glycerinagar verschieden lange Zeit ausgesetzt. Von den gewachsenen Kolonien wurde mit sterilem Wasser eine Emulsion angefertigt und diese Kaninchen intravenös injizirt. Von 46 geimpften Kaninchen gingen 15 an Infektion durch Staphylococcus aureus zu Grunde; eines erlag einer Mischinfektion von Staph. aureus und Bacterium coli.

Nach der Häufigkeit des Vorkommens gruppiren sich die pathogenen Luftbewohner wie folgt: Staphylococcus pyogenes aureus, Staphyloc. pyog. albus, Bacterium coli, Diplococcus pneumoniae.

Hübener (4). Garrè hat auf dem Chirurgenkongress 1898 gegenüber den Gesichtsmasken, wie sie von Mikulicz empfohlen wurden, den Einwand gemacht, dass dieselben bei Trägern eines Vollbartes durch Scheuern und Reiben auf dem Barte eine grosse Anzahl von Bartkeimen abstreifen und auf das Operationsfeld streuen. Um diesen Punkt aufzuklären, hat Verf. im hygienischen Institut zu Breslau Untersuchungen angestellt, welche das Resultat ergaben, dass in dem Bart „eine nicht zu unterschätzende Quelle von Infektionsmöglichkeiten gegeben sei". Um auch diese Infektionsquelle auszuschalten, hat Hübener an der in der Klinik von Mikulicz gebräuchlichen Mundmaske eine Schutzhülle für den Bart hinzugefügt, welche an dortiger Klinik nun von den „barttragenden Herrn" getragen wird, „ohne Belästigung hervorzurufen".

Berger (1). Diskussion namentlich zwischen Berger und Terrier in der Pariser Gesellschaft für Chirurgie über die verschiedenen Neuerungen der Aseptik, besonders die Mundmaske. Berger glaubt durch Einführen der Maske seine Resultate verbessert zu haben, namentlich sei das Herauseitern der Suturen bei Radikaloperation von Hernien seltener geworden.

Terrier ist der Meinung, dass diese modernen Massregeln wie Handschuhe, Masken nicht ernsthaft („pas serieuses") zu nehmen seien, dass man dadurch die Chirurgie nicht vorwärts bringe. Viel wichtiger sei es, ängstlich die Berührung aller infektiösen Prozesse zu vermeiden.

c) Desinfektion der Hände und des Operationsfeldes.

1. Fürbringer, Entwickelung und Stand der Händedesinfektion. Deutsche med. Wochenschrift 1899. Nr. 49.
2. *Freeman, Some experiments relating to sterilization of the hands. Annals of surg. 1899. October.
3. Gottstein, Beobachtungen und Experimente über die Grundlagen der Asepsis. v. Bruns'sche Beiträge 1899. Bd. 24. Heft 1 u. 2.
4. Gottstein und Blumberg, In wieweit können wir unsere Hände sterilisiren? Berliner klin. Wochenschr. Nr. 34.
5. P. Müller, Ueber die Anwendung der Gummihandschuhe in der Geburtshilfe. Vortrag in der LVIII. Versammlung des schweizerischen Aerztevereins. Okt. 1899. Korresp.-Bl. f. Schweizer Aerzte. 1. Jan. 1900. Diskussion.
6. Senger, Experimentelle und klinische Untersuchungen zur Erzielung der Hautsterilität. Deutscher Chirurgenkongress 1899.
7. Schloffer, Ueber Operationshandschuhe. Deutscher Chirurgenkongress 1899.

8. *Symes, The antiseptic and disinfectant properties of soap. Bristol med.-chir. journ. 1899. Sept.
9. Paul u. Sarwey, Experimentaluntersuchungen über Händedesinfektion. Münchener med. Wochenschr. 1899. Nr. 49, 51.

Fürbringer (1) giebt in vorliegendem Aufsatz „wieder ein der Kritik nicht entbehrendes Sammelreferat" über alle die neuesten Arbeiten, die sich mit der Händedesinfektion befassen und die fast alle hier referirt worden sind. Eine nicht geringe Zahl von Autoren giebt nach dem Ueberblick der ursprünglichen Fürbringer'schen Methode den Vorzug vor der rein alkoholischen Behandlung. Mit allem Nachdruck will Verf. nochmals festgelegt wissen, „dass durch irgendwelche verwerthbare Desinfektionsmethode die Haut unserer Hände in ihrer ganzen Mächtigkeit sicher und absolut zu sterilisiren, auch für uns eine Unmöglichkeit bedeutet". Eine für das Handeln im Gros der Fälle ausreichende Händesterilisation lässt sich durch die verschiedensten Methoden, selbst ohne Alkohol, erreichen, aber — und das bildet den Kern der Anschauungen von heute — um so schneller und sicherer je mehr der Alkohol mit seinen wichtigen Eigenwirkungen sich betheiligt.

Paul und Sarwey (9). Der 1. Theil dieser Experimentalarbeit giebt eine Beschreibung der angewendeten Methodik der bakteriologischen Untersuchung desinfizirter Hände und muss im Original studirt werden. Ein 2. Theil beschäftigt sich höchst detaillirt mit der „bakteriologischen Prüfung der Hände nach vorausgegangener Heisswasser-Alkoholdesinfektion". Die Untersuchung der „Tageshände" ohne vorausgegangene absichtliche Infektion führt dabei zu folgenden Ergebnissen:

Normale, mit zahlreichen Keimen behaftete Tageshände erleiden durch die Heisswasser-Alkoholdesinfektion (nach Ahlfeld's Angaben) eine derartige Aenderung in ihrer bakteriologischen Beschaffenheit, dass ihnen im Vergleich zu vorher nur sehr wenige Keime mit harten Hölzchen entnommen werden können. Nach längerem Aufenthalt der Hände in warmem Wasser und wiederholter mechanischer Bearbeitung wird die Abnahme von mehr oder weniger zahlreichen Keimen in allen Fällen ermöglicht.

Aus unseren Versuchen geht daher mit Bestimmtheit hervor, dass im Gegensatz zu Ahlfeld's Behauptungen die Hände mittelst der Heisswasser-Alkoholdesinfektion nicht keimfrei gemacht werden können.

Als „Chemische Reaktionsmethode der Desinfektion" benennt Senger (6) ein Verfahren, bei welchem durch chemische Reaktion entstandene Körper das wirksame Moment sind und nicht die Summation der Wirkungen der in Frage kommenden Substanzen. Eine solche höchst wirksame Reaktion käme nach seinen Untersuchungen zu Stande bei Einwirkung von Salzsäure und Kaliumpermanganat. Auf diesem Prinzip basirt sein Verfahren der Händedesinfektion, welches aus folgenden Akten sich zusammensetzt:

1. Zuerst mechanische Reinigung der Haut mit gewöhnlicher Kernseife und so heissem Wasser, als es die Haut vertragen kann (etwa 40 bis 45°). Diese mechanische Reinigung muss sehr gründlich sein und soll mindestens 5 Minuten dauern.
2. Sodann kann man, wenn man den jetzt allgemein eingeführten Alkohol nicht entbehren will, ganz kurz, etwa 1—2 Minuten, die Haut damit einreiben, aber mit verdünntem Alkohol von etwa 40—60%

(siehe oben die Begründung dafür). Die Alkoholwaschung könnte aber auch fortfallen.

3. Abreiben der Haut mit 2—5 % 30° warmer Salzsäure 2 Minuten lang.
4. Abreiben der Haut mit ½ % 30° warmer Kaliumpermanganatlösung 1 Minute lang.
5. Abreibung der Haut zur Entfärbung mit schwefliger Säure einige Sekunden.

Er erzielte 75 % Sterilität[1]).

Gottstein und Blumberg (4). Nachdem Döderlein am Chirurgenkongress 1898 die Behauptung aufgestellt hatte, „er habe den unumstösslichen und unanfechtbaren Beweis erbracht, dass die Haut sicher vollkommen keimfrei gemacht werden könne", wurden an der v. Mikulicz'schen Klinik die Untersuchungen über Händedesinfektion mit neuem Eifer fortgesetzt. Bei Beginn der Untersuchungen vor drei Jahren war an der Klinik die verlängerte Fürbringer'sche Methode üblich. Die Ergebnisse der bakteriologischen Untersuchung nach dieser Methode waren jedoch „verblüffend schlechte". Die Hände ergaben sich als in 60 % der Versuche keimhaltig. Dabei aber war der Wundverlauf keineswegs ein schlechter, Störungen traten nur ausnahmsweise auf. Höchst auffallend war das Ergebniss, dass nach der blossen Alkoholreinigung die Resultate besser waren, als wenn ein Desinficiens nachfolgte; die Verff. sind der Meinung, „dass der Alkohol die Haut in einen Zustand versetze, in dem sie die auf ihr vorhandenen Keime nur schwer auf den Nährboden abzugeben vermöge". Die gefundenen Keime waren fast stets Staphylococcus albus.

Aus diesen Experimenten ergab sich für die Klinik die Konsequenz, Operationshandschuhe zu tragen und zwar ist man bis zum Zeitpunkte dieser Publikation den Trikothandschuhen treu geblieben und ist mit den praktischen Erfolgen nach wie vor zufrieden. Es haben die klinischen Resultate gezeigt, dass die Einführung der Trikothandschuhe eine wesentliche Verbesserung der Resultate gebracht hat. Durch häufiges Wechseln dieser „Filter", in denen die Bakterien sich ablagern, werden diese eliminirt.

Das Resultat der gesammten Untersuchungen wird in dem Satze zusammengefasst, dass es uns nicht mit Sicherheit gelingt, die Hände keimfrei zu machen, dass aber durch eine verbesserte Desinfektionstechnik die Zahl der sich an den Fingern nach vollendeter Desinfektion noch vorfindenden Keime bedeutend reduzirt werden kann.

Von den „Beobachtungen und Experimenten über die Grundlagen der Aseptik" Gottstein's (3) ist das, was sich auf die Händedesinfektion bezieht, schon aus der Arbeit von Gottstein und Blumberg referirt worden. Hier ist das noch zu berücksichtigen, was sich auf die Untersuchungen über Desinfektion des Operationsfeldes bezieht. Ein Theil der Arbeit befasst sich mit dem Referate und der Kritik der zahlreichen andern publizirten Arbeiten über dieses Thema. Die bisherigen Forscher, sagt er, beschränkten sich ausschliesslich darauf, zu zeigen, welche Bakterien sich auf der Hautoberfläche fanden; wie sich der Bakteriengehalt auf die verschiedenen Schichten vertheilt, darüber wusste man nichts. Der Bakteriengehalt verschiedener Hautschichten lässt sich durch die Schabungsmethode von einander trennen (Schabung der Haut in drei Schichten,

[1]) Ob das die Haut des viel operirenden Chirurgen auf die Dauer verträgt? Ref.

jede Schicht mit besonderem sterilem Messer). Desinfizirt wurde nach verschiedenen Methoden (Alkohol-Sublimat, Karbol-Sublimat). Die Ergebnisse werden folgendermassen resumirt:

Mit den bisherigen Desinfektionsmethoden sind wir nicht im Stande, mit einiger Sicherheit Sterilität der Haut zu erreichen, weder an der Oberfläche noch in der Tiefe. Keimfreiheit der intakten Haut zu erlangen, gelang nur in 1/5 der Fälle. Die günstigen Resultate früherer Untersucher (Lauenstein, Samter) erklären sich aus deren Methodik, die nur die Hautoberfläche in Betracht zog. Unsere Untersuchungen nach diesen Methoden haben bedeutend bessere Resultate ergeben, als bei Lauenstein und Samter (59,1 und 42,4 %). Einigermassen sichere Resultate zur Prüfung des Keimgehaltes der gesammten Haut ergiebt nur die von uns angegebene Schabungsmethode.

Die günstigen Ergebnisse Döderlein's (80 %), der unsere Untersuchungen nachprüfte, beruhen auf einem statistischen Fehler, sind daher nicht zum Vergleich heranzuziehen. Nur gleichartige Untersuchungen dürfen mit einander verglichen werden. Döderlein hat bei seinen Untersuchungen nur Bauchhaut von Frauen verwandt. Unsere Statistik der Bauchhaut von Frauen ergiebt in 41 % Sterilität (gegen 22,2 % Gesammtsterilität). Von einander trennen muss man den Keimreichthum der oberflächlichen von dem der tiefen Hautschicht. Die tiefen Schichten erwiesen sich in einem grösseren Prozentsatz der Fälle als intensiv bakterienhaltig, als die oberflächliche Schicht, und zwar steigt der Bakterienreichthum von der Oberfläche nach der Tiefe immer mehr.

Männerhaut ist schwerer zu desinfiziren als Frauenhaut (11,4 % gegen 29,7 %).

Die verschiedenen Körperregionen zeigen betreffs ihres Bakteriengehalts grosse Differenzen. Am leichtesten steril zu erhalten ist die Bauchhaut 38 %, dann die Brust 20 %. Sterilität der Skrotalhaut wurde niemals erzielt.

Auch das Alter hat einen Einfluss auf die Möglichkeit, die Haut steril zu machen. Je älter ein Individuum, desto weniger ist auf eine Sterilität der Haut zu rechnen.

Die sich hauptsächlich in der Haut vorfindende Bakterienart ist Staphylococcus albus; in einer geringen Anzahl von Fällen findet sich auch Staph. aureus, Streptokokken etc.

Von der verbesserten Methodik hängt es ab, ob die zufälligen Keime von der Haut entfernt werden.

Der Staphylococcus albus erwies sich in einer grossen Anzahl von Fällen als pyogen.

Schloffer (7) empfiehlt die in Wölfler's Klinik gebräuchlichen „antiseptischen Militärhandschuhe". Den Gummihandschuhen haften verschiedene Mängel an; dicke sind steif und unbequem; dünne sehr zerreisslich. In der Prager Klinik wurde keine Sorte gefunden, die sich bei länger dauernden aseptischen Operationen auch nur einigermassen bewährt hätte. Es wurden deshalb lederne Militärhandschuhe eingeführt, welche folgendermassen sterilisirt werden: Waschen in heissem Wasser mit Seife, dann 14 Tage liegen lassen in 5 % Lysollösung. Dann kommen sie in schwächeres Lysol (2—3 %) und werden vor dem Gebrauch in 1 % Lysol oder Sublimat 1:5000 gelegt. Während der Operation werden die Hände sammt den Handschuhen öfters in Lysol oder Sublimat gewaschen. Dies werde von der Haut „recht gut" vertragen, von den Einen besser Lysol, von Andern

besser Sublimat. Als Hauptvorzug wird betrachtet, dass alle Luft- und an den Händen befindlichen Keime in das Antisepticum gelangen. Diesen Schutz hat nun Verf. auch experimentell geprüft. Er infizirte die Finger mit virulentem Kulturmaterial, zog die Handschuhe darüber und untersuchte nun, inwieweit dieser Handschuh in der Lage sei, eine Infektion eines Thieres zu verhindern, wenn der Finger in eine an diesem gesetzte Wunde griff; die Resultate fielen günstig aus und stimmen auch völlig überein mit dem beim Operiren gemachten Erfahrungen. Verf. glaubt, dass solche Handschuhe besonders für die Kriegspraxis zu empfehlen seien.

(5) Diskussion über den Werth der Handschuhe beim Operiren. Was den Gebrauch der Handschuhe in der Chirurgie betrifft, so wiederholt Konrad Brunner, was er vor zwei Jahren schon in seinen Studien über Wundbehandlung gesagt hat. Er muss nach seiner Erfahrung den Gebrauch der Handschuhe beim aseptischen Operiren für unnöthig halten. Bei stets fortgesetzter genauester Kontrolle des Wundverlaufes konnte er bis jetzt stets mit den Resultaten ohne Handschuhe durchaus zufrieden sein. Puncto Zwirnhandschuhe erinnert er daran, dass er seiner Zeit gleichzeitig und unabhängig von Döderlein in Tübingen den Beweis erbracht, dass dieselben sehr rasch beim Operiren in ihre Maschen Keime aufnehmen und festhalten, so dass man also sehr bald eben nicht mehr mit sterilem Handschuh operirt. Er betrachtet den Gebrauch der Handschuhe als Nothbehelf und gebraucht sie nur zum Schutze vor Infektion der eignen Hand, z. B. bei Incision von Phlegmonen. Stets hielt er bei Reinigung der Hände an der Fürbringer'schen Desinfektion fest und verzichtet nicht auf das Desinficiens.

Prof. Kocher ist erfreut zu hören, dass man eben doch auf verschiedenen Wegen nach Rom kommt. Die absolute Desinfektion der Hand ist nun einmal unmöglich. Er braucht keine Antiseptica; er desinfizirt seine Hände nach Fürbringer'scher Methode unter Weglassung des Sublimates. Die Gummihandschuhe sind zu empfehlen zum Schutze der Hand vor Infektion bei septischen Affektionen. Zwirnhandschuhe verwendet er auch, um die Hand von der Wunde zu trennen; besonders um die Fäden von der Berührung mit der Hand zu schützen. Die gewissenhafte Reinigung der Hand darf der Handschuh nicht ersetzen wollen. Am besten wäre es vielleicht, wenn man immer Handschuhe tragen würde und sie nur ausziehen würde zum Operiren.

Prof. Krönlein: Die Frage der Handdesinfektion trägt den Stempel der Individualität. Jeder muss sich eben desinfiziren, wie es seine Haut verträgt. Er verträgt Sublimat sehr gut und hat deshalb noch keine Handschuhe verwendet. Er schützt seine Hände soviel als möglich vor der Infektion und legt im Uebrigen auf die mechanische Reinigung das Hauptgewicht. Wenn er sich auch noch nicht vom Sublimat emanzipirt hat, so hängt er doch nicht mit vollendeter Ueberzeugung daran fest. Gegen die Handschuhe spricht der Umstand, dass durch sie ein Plus in den schon so komplizirten Apparat, der bei jeder Operation angewendet wird, hineingebracht wurde, und eine Vereinfachung nur könnte als Fortschritt gelten. Mit Masken und Handschuhen kommen wir aber nicht auf diesen Weg.

d) Sterilisation des Naht- und Unterbindungsmateriales.

1. Cocco-Dalmasso, Sterilizzazione del jodoformio. Omaggio dei discepoli al Prof. Novaro-Cagliari 1898.
2. Haegler, Steriles oder antiseptisches Ligaturmaterial? Centralbl. f. Chirurgie. 1899. Nr. 5.
3. Heidenhain, Ersetzung des Katgut durch Seide. Centralbl. f. Chir. 1899. Nr. 8.
4. Minervini, Zur Katgutfrage. Experimentelle Untersuchungen. Deutsche Zeitschr. f. Chir. 1899. Bd. 53. Heft 1.
5. *Saul, Zur Katgutfrage. Erwiederung an Minervini. Deutsche Zeitschr. f. Chir. Bd. 54. Heft 1 u. 2. 1899.
6. Sneguireff, Ueber ein resorbirbares Naht- und Ligaturmaterial. Centralbl. f. Chir. 1899. Nr. 24.
7. Stérilisation du catgut à l'alcool. Gazette des hôpitaux 1899. Nr. 98.

Haegler (2) fand in einigen Fällen, wo Seideligaturen nach Monaten ausgestossen wurden, ohne entzündliche Erscheinungen der Narbenumgebung zu veranlassen, dass das spärliche serös-eitrige Sekret in der Umgebung der Fäden sich mikroskopisch und in den meisten Fällen auch kulturell keimfrei erwies. Schnitte aber durch den Fadenknoten selber zeigten, dass zwischen den einzelnen Seidenfasern zahllose Keime eingelagert waren. Wie gelangten diese Keime in die Fäden? In der Basler chirurgischen Klinik wurde seit Jahren nur im Dampf sterilisirte Seide zur Ligatur verwendet. Sobald diese Fäden durch die Hände gezogen werden, sind sie nicht mehr steril, während in Sublimatlösung getränkte Seide unter den gleichen Bedingungen immer ein negatives Ergebniss hatte. Seit Einführung der Sublimatseide als Unterbindungsmaterial ist dann auch keine Ligatureiterung mehr beobachtet worden[1]).

Minervini (4). Die immer von Neuem und mit grossem Zeitaufwand und Einsetzen aller technischen Hülfsmittel inscenirten Katgutexperimente zeigen, dass die Chirurgie der Gegenwart noch nicht gewillt ist, dem Rufe „Fort mit dem Katgut", wie er vor Jahren schon erhoben wurde, Folge zu leisten. Minervini's Arbeit stellt sich wie verschiedene Vorgängerinnen die Aufgabe, sämmtliche Katgutpräparirmethoden auf ihre Fruchtbarkeit zu prüfen. In einem 1. Abschnitt studirt er die physikalische und chemische Resistenz, in einem 2. Hauptabschnitt die Sterilisationsmethoden. Er kommt dabei zu den Schlussfolgerungen, dass sowohl die Trockenhitze, als auch die Erwärmung in indifferenten Flüssigkeiten, wie Alkohol, Aether, Chloroform, Xylol, Fettstoffe, Kohlehydrate, sei es bei normaler Pression oder bei erhöhter Pression, die im Katgut vorhandenen widerstandsfähigen Keime und Sporen nur dann abtödtet, wenn sie die Temperatur von 140—150° erreichen und einige Stunden einwirken, da jedoch unter diesen Umständen die physischen Veränderungen des Darmes beginnen, kann man im Allgemeinen annehmen, dass die aseptischen Präparationsmethoden keine Garantie einer

[1]) Schon vor 10 Jahren (1890) hat Referent die Forderung aufgestellt, das Näh- und Unterbindungsmaterial vor der Verwendung mit einem Desinficiens zu durchtränken und zwar aus genau denselben Gründen. In meinen Versuchen über Katgutsterilisation (Beiträge zur klin. Chirurgie. Bd. VII. H. 2) heisst es p. 551): „Ich zog hieraus wiederum die Lehre, wie wichtig es ist, das Unterbindungsmaterial unter allen Verhältnissen mit einem wirksamen Desinficiens getränkt in praxi zu verwenden. Wie leicht streift beim Zureichen des Operirens ein Faden über einen nicht sterilen Gegenstand; dann ist der nur durch Hitze sterilisirte Faden nicht mehr keimfrei und kann inficiren, bei dem mit Sublimat getränkten wird dies nicht der Fall sein".

absoluten Sterilität bieten, und die vollkommene physische Integrität des Katgut gleichzeitig nicht erhalten können; dass einige Methoden, wie die auf die Aktion der Karbolsäure oder der Anilinfarben beruhenden, immer ungenügend sind und daher nicht annehmbar; dass die auf das Sublimat, Formalin, Chromsäure und Wachholderöl beruhenden Methoden, vorausgesetzt, dass diese Antiseptica eine genügende Zeit einwirken, eine absolute Sterilität ergeben; dass die so benannten „gemischten Präparationsmethoden" ein keimfreies Katgut liefern, jedoch immer mit antiseptischer Eigenschaft, und ausserdem fordern einige von diesen eine komplizirte und beschwerliche Ausführung, andere verändern das Katgut, so dass man, dies berücksichtigend, diese den einfachen antiseptischen Zubereitungen rationell nicht vorziehen kann; dass schliesslich unter den antiseptischen Methoden die empfehlenswerthesten, deren Einfachheit und Sicherheit halber, die Sublimat- und Wachholderölmethoden sind.

Bardy (7) hat zur Sterilisation des Catgut die Methode Répin adoptirt, d. h. die Erhitzung in Alkohol im Autoklaven bei 125°; er hat dabei nur den Recipienten modifizirt.

Cocco-Dalmasso (1) meint, dass das Katgut am Besten sterilisirt wird, wenn man es ½ Stunde lang bei 100° C. hält; es ist alsdann frei von Mikrobien und bewahrt alle seine chemischen und therapeutischen Eigenschaften. Muscatello.

Heidenhain (3). Wieder ein Ruf „Fort mit dem Katgut"! So lange der Verf. Katgut verwendete, war das Ergebniss immer, dass nach einer Reihe glatt heilender Wunden solche kamen, wo Nekrose oder Spätabscesse auftraten[1]). Seit Juli 1898 wurde an Stelle von Katgut nur Seide verwendet und nun blieben die erwähnten Erscheinungen aus. „Die guten Ergebnisse," fügt nun aber Heidenhain hinzu, „verdanken wir nicht allein der Seide, sondern auch unserer Verbesserung der Händedesinfektion" und sehr angezeigt erscheint daher der selbst gemachte Einwand: „Viele Leser werden meinen, ich zeige nur, dass, wenn man sich die Hände wasche, man selbst mit Seide, die so leicht ausgestossen werde, gute Ergebnisse haben könne, und mir nicht zugeben, dass an diesen Erfolgen auch das Verschwinden des Katguts aus den Wunden seinen Theil habe."

Sneguireff (6) empfiehlt als resorbirbares Naht- und Ligaturmaterial Sehnenfäden aus dem Lig. nuchae des Rennthieres. Dieselben sollen leichter sterilisirbar und langsamer resorbirbar als Katgut sein.

e) Sterilisation des Verbandmateriales.

1. *Allen, Sterilized water for operating rooms. Annals of surgery 1899. October.
2. Berndt, Zur Technik der Dampfsterilisirung von Verbandstoffen. Münchener med. Wochenschr. 1899. Nr. 3.
3. Sarason, Ueber eine neue Art keimfreien Verbandmaterials. Deutscher Chirurgenkongress 1899.
4. Sticher, Ein einfacher Kontrollapparat für Dampfsterilisiröfen. Centralbl. f. Chir. 1899. Nr. 49.
5. L. Vorstaedter, Rasche Sterilisation von Verbandgaze am Krankenbette. Gazeta lekarska. Nr. 19.

[1]) Warum machen denn so viele andere Chirurgen bei unausgesetzter Anwendung von Katgut diese Erfahrungen nicht? Dem Referenten selbst sind die sog. Katgut-Spätabscesse aus eigener Beobachtung unbekannt.

Berndt (2) macht darauf aufmerksam, dass, wenn man in Schimmelbusch'sche Einsatzbüchsen Watte oder schwer durchgängige Objekte fest hineinstopfe, der Dampf nicht im Stande sei, bis in die Mitte der Büchse einzudringen. Um diesem Uebelstande abzuhelfen, gebe es zwei Wege: 1. Entweder man packt die Verbandstoffe direkt in den inneren Cylinder des Sterilisirapparates hinein, oder 2. man umgiebt die Einsatzbüchsen in der Mitte mit einem Gummiring, so dass man dieselben dampfdicht in den inneren Cylinder des Sterilisators hineinpassen kann.

Sticher (4). Um konstatiren zu können, dass in einem Dampfsterilisator eine Temperatur von mindestens 104° und zwar im Minimum 15 Minuten lang eingewirkt hat, benutzt Verf. in einem cylindrischen Apparat (im Original durch Illustration klar gemacht) eingeschlossenes Brenzkatechin, welches konstant bei 104° schmilzt.

Sarason's (3) neue Art von keimfreiem Verbandmaterial beruht auf Imprägnation mit trockenem Paraformaldehyd bezw. Trioxymethylen. Dauernde Keimfreiheit, Ungiftigkeit, Reizlosigkeit u. s. w. sind die Eigenschaften, die dem Material nachgerühmt werden.

Vorstaedter (5) empfiehlt folgendes Verfahren zur Sterilisation der Verbandgaze in der Landpraxis: In Streifen geschnittene Gaze wird zu einem Knäuel geknotet und in ein mit Spiritus gefülltes Glas gethan. Unmittelbar vor dem Gebrauche wird der Knaul mittelst Pincette aus dem Gefässe hervorgeholt, angezündet und hierauf nach Verbrennung des in demselben imbibirten Alkohols die Flamme ausgelöscht. Trzebicky (Krakau).

f) Antiseptik. Antiseptica.

1. Asam, Erfahrungen über Orthoform. Münchener med. Wochenschr. 1899. Nr. 8.
2. *Bacalogen, Intoxication suraigué par le sublimé. Bull. et mém. de la soc. anat. de Paris. 1899. Mars.
3. W. Baraboschkin, Eine Bemerkung über das Itrol in der ambulatorischen Praxis. Chirurgia. Bd. V. Nr. 25.
4. P. Botschkowski, Zur Frage der Sodakompressen und des weissen Thons als Verbandmittel. Wojenno-medicinski Shurnal. December 1899.
5. *Condray, Antisepsie chirurgicale par propulsion d'agents divers iodoforme, salol etc. dans les plaies à l'aide du chlorure d'éthyle pur on „ipsilos". Application de ce procédé à l'obliteration des cavités osseuses. La France médicale 1899. Nr. 7.
6. *Credé, Lösliches metallisches Silber als Heilmittel. Klinisch-therap. Wochenschrift 1898. 14 u. 15.
7. *Gros, Beiträge zu den Wirkungen des Jodoforms. Zürich 1899. E. Speidel.
8. Heddaeus, Klinische Erfahrungen über zwei Ersatzmittel des Jodoforms: Amyloform und Jodoformogen. Münchener med. Wochenschr. 1899. Nr. 12.
9. Koch, Ueber die Erfahrungen der Wundbehandlung mit Itrol und Silbergaze. Diss. Greifswald 1899.
10. *Lange-Hermstädt, Ueber Karbolgangrän. Diss. Heidelberg 1899.
11. *Lossen, Beiträge zur Kenntniss der desinfizirenden Wirkung des Chloroforms, namentlich im gasförmigen Zustand. Diss. Heidelberg 1899.
12. *Lucy, Note on the use of the pensulphates in surgery. The Practitioner 1890. March.
13. Maillard, Accidents provoqués par l'orthoforme employé comme topique des plaies. La Province medicale 1899. Nr. 12.
14. *Meyer, Ein Beitrag zur Credé'schen Silberwundbehandlung. Deutsche militärärztl. Zeitschr. 1899. Heft 1.
15. Megele, Ueber die Verwendbarkeit des Thones (Bolus) als antiseptisches und aseptisches Verbandmittel. Münchener med. Wochenschr. 1899. Nr. 12.
16. Minervini, Ueber die baktericide Wirkung der Karbolsäure und ihren Werth als Desinfektionsmittel in der chirurgischen Praxis. Langenbeck's Arch. 1899. Bd. 60. Heft 3.

17. Minervini, Potere battericida dell' alcool. Accad. med. di Genova. Giugno 1899. Zeitschr. f. Hygiene u. Infektionskrankh. 1899. Bd. 29. Heft 1.
18. Miodowski, Ein weiterer Misserfolg bei der Wundbehandlung mit Orthoform. Münchener med. Wochenschr. 1899. Nr. 12.
19. Nuguera, Das Xeroform in der Kriegschirurgie. Deutsche militärärztl. Zeitschr. 1899. Heft 5.
20. Otsaki, Untersuchungen über die Wirkung des Desinfektionsmittels auf die an verschiedenen Stoffen haftenden Milzbrandsporen. Dissert. Halle a. d. S. 1899.
21. *Ottaviano, Del potere disinfettante del sublimato sopra alcuni microorganisme piogeni. Riforma medica 1898. n. 292.
22. *Ponzi, Gangrena secca do soluzione fenicata. Giorn. intern. delle sc. mediche 1898. n. 16.
23. Romme, L'argyle dans les pansements. La Presse méd. 1899. Nr. 39.
24. Steinmann, Prüfung zweier neuer Quecksilbersalze auf ihren Werth als Antiseptica im Vergleich zum Sublimat. Berliner klin. Wochenschr. 1899. Nr. 11.
25. *Thieran, De l'emploi de l'oxygène en chirurgie. Gazette des hôpitaux 1899. Nr. 145.

Wie viele Faktoren das Ergebniss der Desinfektionsversuche beeinflussen, und damit die Differenzen der Resultate erklärlich machen, zeigt wieder deutlich die Arbeit von Otsaki (20), deren wichtigste Ergebnisse folgende sind:

1. Die Widerstandsfähigkeit der Milzbrandsporen ist nicht nur von ihrer Herkunft, sondern auch hauptsächlich von ihrem Alter abhängig.

2. Die Milzbrandsporen behalten den Grad ihrer ursprünglichen Resistenz lange Zeit hindurch in unverändertem Maasse bei, wenn sie bei niedriger Temperatur im Exsiccator aufbewahrt werden.

3. Die Temperatur, bei der die Sporulation statt hat, übt auf die Resistenz der Sporen keinen Einfluss aus.

4. Das Trocknen des imprägnirten Materials muss bei niedriger Temperatur und möglichst schnell geschehen, da sonst die Gefahr besteht, dass die ursprüngliche Widerstandskraft der Sporen mehr oder weniger leidet.

5. Die Einwirkung des Desinfektionsmittels ist abhängig auch von der Beschaffenheit der Stoffe, an denen die Sporen angetrocknet sind. Die an porenreichen Substanzen sitzenden Sporen werden schwerer vernichtet, als die an glatten Gegenständen haftenden. Aus dem gleichen Grunde wird die scheinbare Resistenz der Sporen um so mehr erhöht, je dichter die benutzte Aufschwemmung ist.

6. Als das beste Material, an dem die Sporen angetrocknet werden sollen, erweisen sich gereinigte Quarzsandkörner.

Trotz den Fortschritten der Asepsis, sagt Steinmann (24) in seiner im Laboratorium der chirurgischen Klinik zu Bern gemachten Arbeit, werden wir chemische Antiseptica stets gebrauchen zur antiseptischen Behandlung infizirter Wunden u. s. w. Bis jetzt genügt kein Ansisepticum allen Anforderungen. Man hat nur Quecksilbersalze dargestellt, welche bei relativer Entgiftung keine Abschwächung der antiseptischen Kraft erfahren haben sollen. Zu diesen gehören das Hydrargyrum sulfophenylicum. Der Firma Hofmann-La Roche ist es gelungen, diese Verbindung in eine wasserlösliche überzuführen, welche, Asterol genannt, von Verf. auf seinen Desinfektionswerth geprüft wurde. Die Ergebnisse werden in folgenden Sätzen zusammengefasst:

Aus den vorhergehenden Versuchen ergeben sich für das Asterol viele Vortheile vor den anderen gebräuchlichsten Desinficientien: Es fehlen ihm

z. B. der üble Geruch und die unangenehme Hautwirkung des Karbols und Lysols sowie die lästige Undurchsichtigkeit und der zerstörende Einfluss auf Kautschuck des letzteren. Es verliert seine baktericide Kraft nicht in eiweisshaltigen Medien und ätzt die Wunden nicht wie Sublimat, dringt tiefer ein als dieses und greift die Instrumente nicht an. Das Asterol entspricht den Anforderungen des idealen Antisepticums nach Behring auch nicht vollständig, aber doch mehr als jedes andere.

1. Es ist in Wasser löslich, in stärkeren Konzentrationen allerdings nur in der Wärme. Die Lösungen bleiben klar.

2. Es hat eine bedeutende baktericide Kraft und büsst dieselbe auch in eiweisshaltigen Medien nicht ein.

3. Die Wunden werden durch die in Betracht kommenden Lösungen nicht geätzt.

4. Die Tiefenwirkung ist eine sehr grosse.

5. Das Asterol lässt sich gut verwenden zur Desinfektion der Hände und des Operationsfeldes sowohl, wie auch der Instrumente (anstatt Karbol), da es dieselben nicht angreift.

6. Obschon die Giftigkeit der Quecksilbersalze nach dem Thierversuch besitzend, kann es doch ohne sichtliche Gefahr in ziemlich ausgedehnter Weise zur antiseptischen Wundbehandlung verwendet werden.

Auf diese Vorzüge gestützt, kann das Asterol dem Arzt und Chirurgen lebhaft zur Verwendung und weiteren Prüfung empfohlen werden.

Auf der chirurgischen Klinik Heidelberg hat Heddaeus(8)das Amyloform und Jodoformogen versuchsweise bei accidentellen Wunden und infektiösen Prozessen versucht.

In allen Fällen, in denen Amyloform zur Anwendung kam, habe es niemals irgendwelche üble Nebenerscheinungen hervorgerufen; obschon das Mittel manchmal in sehr grossen Quantitäten angewandt wurde. Er hielt es deshalb für ein durchaus empfehlenswerthes antiseptisch wirkendes Streupulver. Seine hauptsächlichste Wirkung sei die Beförderung der Reinigung eiternder Wunden.

Ueber das Jodoformogen werden die Beobachtungsresultate folgendermassen resumirt: dass es ausgesprochen antiseptische Eigenschaften, stark sekretionsschränkende Wirkung zeige, daneben Anregung zu Granulationsbildung bewirke und einen spezifischen Einfluss auf tuberkulöse Prozesse ausübe.

Naguera (19) hatte während des kubanischen Krieges Gelegenheit bei einer sehr grossen Zahl von Verwundungen, sowohl durch Geschosse als blanke Waffen das Xeroform anzuwenden. Seine Erfahrungen damit fasst er in folgenden Sätzen zusammen:

1. Xeroform ist ein mächtiges Wundantisepticum, welches die hervorragendsten Dienste in der Kriegschirurgie leisten wird.

2. Es absorbirt das von der blutigen Oberfläche abgesonderte Sekret, sterilisirt es und erhält die Wunde vollständig trocken und frei von Keimen, welche eine sekundäre Infektion hervorzubringen im Stande sind.

3. Da durch die ganz einfache Trockenbehandlung mit Xeroform die Wunden 48 Stunden und länger aseptisch gehalten werden, ist dieses Wundmittel unersetzlich bei der ersten Behandlung auf dem Schlachtfelde.

4. Bei Verwundungen mit Substanzverlust begünstigt es die Heilung durch kleine, harte und regelmässige Granulationen, ohne jemals jene weichen,

schwammigen Wucherungen zu erzeugen, welche sehr häufig andere Antiseptica, namentlich das Jodoform, hervorrufen (? Ref.).

Koch's (9) Dissertation berichtet über eine Reihe von Erfahrungen, welche an der chirurgischen Poliklinik zu Greifswald mit den Credéschen Silbersalzen, hauptsächlich mit Itrol gemacht wurden. Es wurden behandelt: Verunreinigte Wunden, infizirte Wunden, Phlegmonen, Panaritien, Furunkel-Karbunkel, Abscesse und Geschwüre, im Ganzen gegen 30 Fälle. Die Erfahrungen sollen durchaus zufriedenstellend gewesen sein und der von Credé angegebenen Wirkung entsprechen.

Baraboschkin (3) Schlusssätze: 1. Das dicke Aufstreuen von Itrol auf infizirte Wunden wirkt reizend, indem es die Eiterabsonderung verstärkt. 2. Das Bestreuen gesunder Granulationen wirkt in gewissem Grade ätzend. 3. Injektionen von Itrollösung an der Grenze entzündeter Gewebe schwächen den akuten Prozess erheblich ab und wirken günstig auf das Allgemeinbefinden. Leider sind sie so schmerzhaft, dass sie nicht in ausgedehnter Weise angewandt werden können. Wanach (St. Petersburg).

Miodowski (18) und Asam (1) theilen kurz einige Beobachtungen mit, nach welchen Orthoform unangenehme Nebenwirkungen entfaltet haben soll, unter anderem soll durch dasselbe feuchter Brand bedingt worden sein.

Maillard (13) beobachtet unter Anwendung von Orthoform bei zwei Fällen das Auftreten eines Erythems, welches er als Nebenwirkung des Mittels betrachtet.

Megele (15) hat im hygienischen Institut zu München eingehende Versuche angestellt über die Verwendbarkeit des Thones als Antisepticum. In Bezug auf die Technik dieser Experimente muss auf das Original verwiesen werden. Die Resultate fasst Verf. folgendermassen zusammen: Als Grund der bedeutenden konstatirten Austrockungskraft ergiebt sich das grosse Wasseraufnahmevermögen. Die Wasseraufsaugung sowie die Vertheilung des Wassers in der Substanz ist eine mässig rasche, was sich aus der Ueberwindung der gewaltigen Widerstände in den engen Poren erklärt. Andererseits resultirt gerade aus der Feinheit der Poren eine enorme Kraft der Kapillarathraktion.

Romme (23). Kurzes Sammelreferat über die mit Thon als Verbandmittel sich befassende Litteratur.

Minervini (17) behauptet, dass das bakterienschädigende Vermögen des Alkohols ein sehr geringes sei. Auf Sporen habe er fast keine Wirkung, auf die vegetativen Formen und die asporigenen Bakterien habe er, besonders wenn verdünnt (50 %), eine vernichtende Wirkung; konzentrirter oder absoluter Alkohol wirke nur in ganz geringem Maasse. In Alkohol aufgelöste bakterienschädigende Substanzen seien weniger wirksam als in Wasser aufgelöste. Muscatello.

Botschkowski (4) empfiehlt auf Grund eigener Erfahrungen, warm die Anwendung feuchter Sodaverbände (2 % Lösung) bei allen möglichen eitrigen Prozessen und rühmt die Billigkeit, Reizlosigkeit des Mittels sowie den schnellen Wundverlauf. — Dagegen hat er von der Anwendung des geglühten Thons, der von Stumpf und Langemak als Streupulver für eitrige Wunden empfohlen wurde, nichts Gutes gesehen. Es bilden sich feste Borken, unter denen sich Eiter ansammelt und die Heilung hindert.

Wanach (St. Petersburg).

Minervini's (16) sehr eingehende bakteriologische Untersuchungen ergaben als Resultat, dass die Karbolsäure in milden Lösungen, wie es naturgemäss die wässerigen sind, eine begrenzte baktericide Wirkung habe, so zwar, dass sie in der Praxis der chirurgischen Desinfektion kaum Vertrauen verdienen, und dass sie in konzentrirten Lösungen wegen ihrer ätzenden Kraft nicht anwendbar sei.

g) Behandlung von Verletzungen und infizirten Wunden.

1. Boross Erno, Intravenöse Injektion von weinsteinsaurem Sublimat bei Infektion durch Streptokokken und Staphylococcus pyogenes aureus. Orv. Hetilap. 1899. p. 345.
2. v. Eicken, Ueber die Desinfektion infizirter Wunden. v. Bruns'sche Beiträge. 1899. Bd. 24. Heft 2.
3. P. Rajewski, Zur Frage der Behandlung eitriger Wunden mit 2%iger Sodalösung. Chirurgia. Bd. V. Nr. 28.
4. Tavel, Recherches expérimentales sur l'infection et la désinfection des plaies par armes a feu. Revue de chir. 1899. Nr. 12.
5. S. Tschistowitsch, Der feuchte Borverband bei der Wundbehandlung. Wojennomedicinski Shurnal. März 1899.
6. *Del Vecchio, Le irrigazioni antisettiche o sterili nella cura della raccolte purulente. Annali di medic. navale 1898. f. 8.
7. *Zangger, On the treatment of various inflammatory processes by the external application of alcohol. The Lancet 1899. Jan. 28.

v. Eicken (2). Eine ausgezeichnete Preisschrift! Die Frage, ob es Zweck hat, infizirte Wunden mit Antisepticis zu behandeln, ist nach Meinung des Verf. noch nicht endgültig entschieden. Er referirt zunächst über die einschlägigen Arbeiten von Schimmelbusch, Henle, Schanjawsky, Reichel, Haenel, Roller, Steinmetz, Halbau, Noetzel, Friedrich, deren Ergebnisse keineswegs in Einklang stehen, sondern Urtheil gegen Urtheil stellen. Bei selbst angestellten Experimenten ging Verf. nach Reichel's Versuchanordnung vor, d. h. er infizirte Thiere und machte dann nach 24 Stunden den therapeutischen Eingriff, bei einem Thiere Desinfektion mit 3% Karbolsäure, beim zweiten mit 2% essigsaurer Thonerde, beim dritten mit 0,6% Kochsalzlösung. Dem Resumé, welches er aus seinen Versuchsergebnissen zieht, können hier nur die wichtigsten Sätze entnommen werden: Bei dem Bestreben, die Thiere zu heilen, sind die rein physikalischen Massnahmen, die mechanische Entfernung des in der Wunde sich ansammelnden Eiters, die Spaltung von Eitergängen und Abscessen, von so überwiegender Bedeutung, dass Nutzen oder Schaden einer antiseptischen oder aseptischen Wundbehandlung nicht mehr zu kontrolliren sind. Das Thierexperiment giebt auf die Frage, ob man Desinficientien bei eiternden Wunden verwenden soll oder nicht, keinen Aufschluss.

Auf die Frage eintretend, welchen Vergleich die experimentellen Resultate mit den klinischen Beobachtungen gestatten, konstatirt Verf., dass trotz der Empfehlung der Aseptik durch einzelne Autoren „die grosse Mehrzahl der Chirurgen ohne nachweisbaren Nachtheil einer gemässigten Antiseptik sich bedienen". Zu einem Vergleich seiner Resultate mit den klinischen Beobachtungen über infizirte Wunden im Allgemeinen hält er sich für nicht berechtigt, da bei seinen Versuchen es nur um Eiterungsprozesse sich handle. Wollte man diese Resultate direkt auf den Menschen übertragen, so müssten an letzteren dieselben ausgiebigen Spaltungen wie beim Thier vorgenommen werden.

Eine direkte Uebertragung der Resultate von Thierexperimenten auf den Menschen ist also nicht einmal bei den verhältnissmässig gut gekannten und bakteriologisch nicht zu komplizirten Eiterungsprozessen erlaubt, viel weniger aber statthaft aber ist es, auf Grund ähnlicher experimenteller Studien am Thier die Frage entscheiden zu wollen, ob man bei infizirten oder der Infektion verdächtigen Wunden des Menschen mit Antisepticis vorgehen soll oder nicht. Was die Eiterungsprozesse betrifft, so wird jeder Kliniker bei bösartigen, schnell fortschreitenden Phlegmonen lieber zu ausgiebige als zu kleine Spaltungen vornehmen, es wird aber immer Erfahrungssache bleiben, wie man bei weniger bösartigen Eiterungen vorzugehen hat.

Auf die sehr komplizirte Frage, in wiefern die durch die Desinficientien bedingten Veränderungen nachtheilig auf den Wundheilungsprozess einwirken, konnte nicht weiter eingegangen werden.

Am Schlusse bespricht Verf. die nach Vollendung seiner Arbeit ihm bekannt gewordene Arbeit von Konrad Brunner[1]) „Ueber den Keimgehalt und Heilverlauf accidenteller Wunden. Aseptik oder Antiseptik“ und bemerkt dabei, „Wie schwer es ist, die Frage „Antisepsis oder Asepsis“ prinzipiell zu entscheiden, wird uns bei dem eingehenden Studium der Arbeit recht klar.“

Die wichtige Arbeit Tavels (4) über Infektion und Desinfektion der Schusswunden giebt ein Resumé aus den Experimentalarbeiten von Pustoschkin, Müller, Probst, Schwarzenbach, Koller, Strick, von denen die meisten in früheren Jahresberichten referirt sind. Vergleiche diese.

Die klinisch beobachtete gute Wirkung feuchter Verbände mit 2% Sodalösung bei eiternden Wunden ist nach Rajewski (3) wahrscheinlich auf die eiweisslösende Eigenschaft der Alkalien zurückzuführen. Im Reagensglas wird Eiter ziemlich schnell durch 2% Sodalösung aufgelöst, schneller als durch physiologische Kochsalzlösung, ein Gemisch von letzterer und ½% Sodalösung, und eine 9fache Verdünnung einer gesättigten Lösung von Magnesia sulfurica.

Wanach (St. Petersburg).

Tschistowitsch (5) zieht bei der Behandlung aller nicht zur prima intentio geeigneten Wunden feuchte Verbände mit 2—3% Borsäurelösung allen anderen Methoden vor und begründet seine Anschauungen mit seinen Erfahrungen an einigen hundert Fällen.

Wanach (St. Petersburg).

Bovoss (1). Bei experimenteller Infektion von Wunden erwies sich die lokale Desinfektion als nützlich, während bei intravenöser Infektion das intravenös applizirte Desinficiens, nur wenn es binnen 3 Stunden angewendet wurde, einige Wirkung zeigte. Jedenfalls aber steigert Weinsteinsäure (10 Theile auf tausend 1 pro Mille Sublimat) die desinfizirende Kraft desselben.

---

[1]) Vgl. Jahresbericht 1898.

IV.

Tetanus.

Referent: Konrad Brunner, Münsterlingen.

Die mit * bezeichneten Arbeiten sind nicht referirt worden.

I. Pathogenese, Symptomatologie. Wirkung des Tetanusgiftes.

1. Courmont, Le traitement du tétanus. La Province méd. 1899. Nr. 10, 11.
2. Fackenheim, Zur Kasuistik des Tetanus traumaticus. Diss. Jena 1899.
3. *Kiesgen, Ueber Tetanus bei Kindern. Diss. Freiburg 1899.
4. Moll von Charante, Ein Fall von Kopftetanus. Wiener klin. Rundschau. 1899. Nr. 33 u. 34.
5. Salus, Ueber Tetanus. Prager med. Wochenschr. 1899. Nr. 1, 2, 3, 4, 5.
6. Schmidt, Ein Fall von Rose'schem Kopftetanus. Deutsche militärärztl. Zeitschr. 1899. Heft 1.
7. Vincenzi, Ueber antitoxische Eigenschaften der Galle eines Tetanikers. Münchener med. Wochenschr. 1899. Nr. 37.

Salus (5) giebt ein gutes Sammelreferat über die neuesten Resultate der Tetanusforschung; desgleichen enthält der Vortrag von Courmont (1) eine Uebersicht hauptsächlich über die moderne Therapie des Tetanus.

Vincenzi (7). Bei einem 23jährigen Bauer tritt nach Verletzung der Nase Tetanus auf. Nach fünf Tagen Exitus. Der Inhalt der Nasenhöhle wurde bakteriologisch untersucht und es fanden sich in anäroben Kulturen Bacillen mit Köpfchensporen. Die Galle des Patienten wurde nun zu den im Titel angegebenen Untersuchungen verwendet. Dieselbe erwies sich als nicht tetanusgifthaltig, dagegen zeigte sie ausgesprochene antitoxische Eigenschaften, so dass „1 ccm bis zu 50fach tödtlicher Dosis Tetanusgift beim Mischen neutralisirte". — Die mikroskopische Untersuchung des Nervensystems mit Färbung nach Nissl und Held ergab vollkommen negatives Resultat.

Die Dissertation von Fackenheim (2) behandelt ausführlich jene Tetanusfälle, bei denen Stinzing die Untersuchungen über die Giftigkeit des Liq. cerebrospinalis anstellte. Vergl. Referat im Jahresbericht 1899, S. 101.

Moll von Charante (4). Sehr eingehende Beschreibung und Besprechung eines Falles von Kopftetanus. Eine 49jähr. Frau zog sich durch Fall eine Wunde am linken Tuber parietale zu. Es stellte sich Erysipel in der Wundumgebung ein. 14 Tage nach der Verletzung Trismus und zwar zuerst links, dann auch rechts. Eine Woche später Steifigkeit im Halse, erst links, dann rechts. Im obersten Theile des linken Facialis Paralyse, im mittleren Parese, im unteren Theile Kontraktur. In Uebereinstimmung, sagt Verf., mit den Experimenten (Konrad Brunner) in den der Verletzung benachbarten Zweigen Lähmung, weiter entfernt Kontraktur. Wie lässt sich diese partielle Lähmung mit Rose's Theorie in Einklang bringen? Nur durch die äusserst gezwungene und durchaus unwahrschein-

liche Annahme, dass nur einzelne Fasern im Facialisstamme im Bereiche des Canalis Fallopiae jenen supponirten Druck erleiden.

Schmidt (6) beschreibt einen Kopftetanus. Ein Kanonier erhält einen Hufschlag in die rechte Schläfengegend. 5 cm lange Weichtheilwunde und Knochenfissur. Rasche Heilung ohne Eiterung unter Antiseptik. 14 Tage später Trismus, dann Facialislähmung auf Seite der Verletzung. Schlundmuskelkrampf. Gaumensegel intakt. Behandlung mit Bromkali, Morphium, Chloralhydrat. Heilung. Kurze Epikrise. Die Facialislähmung lasse sich „ungezwungen in die Rose'sche Darstellung der Aetiologie einreihen".

II. Therapie.

1. Serum-Therapie.

a) Allgemeines. Subcutane und intravenöse Serum-Injektion.

1. Barry, A case of acute tetanus treated by serum; death, necropsy. The Lancet 1899. April 29.
2. E. Bernhart, Ein mit Serum behandelter Fall von Tetanus bei einem dreijährigen Kinde. Gazeta lekarska. Nr. 10 u. 11.
3. Copley, The treatment of traumatic tetanus with antitoxin. Brit. med. journ. 1899. Febr. 11.
4. *Clark, Acute tetanus treated with antitoxin. Death on the fourth day. Brit. med. journ. 1899. Jan. 7.
5. *Fraser, A severe case of traumatic tetanus, successfully treated with serum. Lancet 1899. Aug. 26.
6. Galletly, Case of acute tetanus successfully treated by antitetanin. Brit. med. journ. 1899. Febr. 18.
7. Hermann Gessner, Tetanus treated with antitoxin. The journ. of the Amer. Med. Ass. June 24. 1899.
8. — Ueber Tetanus. Diss. Halle 1899.
9. Haberling, Zur Tetanusbehandlung mit Antitoxin. v. Bruns'sche Beiträge. 1899. Bd. 24. Heft 2.
10. *Holsti, Ueber die Resultate der Serumtherapie bei Tetanus. Zeitschr. f. klin. Med. 1899. Bd. 37. Heft 5 u. 6.
11. Kollmann, Zur Kasuistik des Tetanus. Münchener med. Wochenschr. 1899. Nr. 9.
12. Marshall, A case of tetanus successfully treated with antitetanic serum. The Lancet 1899. April 22.
13. Möller, Zur Serumtherapie des Tetanus. Münchener med. Wochenschr. 1899. Nr. 9.
14. Picqué, Tétanus guéri par injections sous-cutanées de sérum antitétanique. Bull. et mém. de la soc. de chir. 1899. Nr. 23.

14a. Preindlsberger, Zur Therapie des Tetanus. Allgemeine Wiener med. Zeitung 1899. Nr. 3, 4.

15. Quénu, Tétanus guéri à la suite d'injections sous-cutanées de sérum. Bull. et mém. de la soc. de chir. 1899. Nr. 22.
16. Rabek, Trois cas de tétanos traités par le sérum antitétanique. Gazette des hôpitaux. 1899. Nr. 42.
17. — Drei Fälle von Tetanus, behandelt mit Antitoxinserum. Kronika lekarska. Nr. 2.
18. Rice, A case of tetanus treated with antitoxin. The Lancet 1899. Oct. 14.
19. Tavel, Ueber Tetanus antitoxin. Korrespondenzbl. f. Schweizer Aerzte. 1899. Nr. 7.
20. Wace, A case of tetanus treated by Tetanus Antitoxin. Death. The Lancet 1899. May 13.
21. Werner, Ueber einen letal verlaufenen Fall von Tetanus, behandelt mit Behring's Antitoxin. Münchener med. Wochenschr. 1899. Nr. 9.

Tavel (19) ist es gelungen, bei einem Pferde ein Serum zu bekommen, welches einen Werth von 1 : 2 000 000 000 darbietet, d. h. es genügt, bei einer Maus 1 : 2 000 000 000 ihres Gewichts Serum zu gleicher Zeit mit der tödt-

lichen Dosis Toxin zu spritzen, um sie vor dem sichern Tod an Tetanus zu retten. Im Laufe des Jahres 1898 und Anfang 1899 wurden nun zehn Fälle von Tetanus bei Menschen und vier bei Pferden mit diesem Serum behandelt, die er mittheilt. Von den zehn ersteren heilten sieben; zwei Patienten wurden mit intracerebraler Injektion nach Roux und Borel behandelt. Der erste „scheint ein sehr gutes Kriterium der Wirksamkeit der Methode zu sein", beim zweiten Kranken hatten die Injektionen keine deutliche Wirkung auf die Krämpfe, die Anfälle wurden noch häufiger, die Temperatur stieg und erst Chloral konnte Beruhigung herbeiführen. — Anschliessend an diese beiden letzteren Mittheilungen betrachtet Tavel die in der Litteratur niedergelegten auf dieses Verfahren bezüglichen Publikationen und kommt zu dem Ergebniss, „dass die intracerebrale Injektion keine Panacee ist und dass dieselbe nur dann sicher wirken kann, wenn sie ganz frühzeitig ausgeführt wird".

Gessner (8) referirt in seiner Dissertation über zehn Fälle von Tetanus, welche auf der chirurgischen Klinik Halle in den Jahren 1893—1899 zur Beobachtung kamen. Behandlung mit Morphium subcutan und Chloralhydrat per Clysma. Drei dieser Fälle heilten, darunter zwei von Tetanus. Zwei wurden mit Antitoxin (Behring) behandelt; „es wurde hierdurch in beiden Fällen eher eine Verschlechterung als eine Besserung des Zustandes erreicht und beide sind ad exitum gekommen".

Haberling (9) berichtet über zwei Fälle von mit Antitoxin auf Garrè's Klinik behandeltem Tetanus.

Beim 1. Fall handelt es sich um einen 31jährigen Knecht, der sich am 16. April 1898 beim Pflügen das Eisen des Pfluges in den rechten Fussrücken stiess. Der Schwere der Erscheinungen nach muss dieser als ein solcher von schlechtester Prognose angesehen werden. Unter der Antitoxinbehandlung nahmen die Erscheinungen ab. Heilung.

Der 2. Fall betrifft einen 30jährigen Kutscher, der einen Hufschlag in die linke Augengegend erhielt. Es traten die Erscheinungen des Kopftetanus auf. Dieser Pat. kam erst relativ spät, am 8. Tage nach den ersten Erscheinungen zur Injektion. Eine ausgesprochene Wirkung konnte nicht festgestellt werden, es sei denn, dass man das Aufhören des Glottiskrampfes dem Antitoxin zu Gute schreibt.

Anschliessend an diese Fälle betrachtet Verf. die in der Litteratur mitgetheilten Fälle von mit Behring's Serum behandeltem Tetanus. Er zählt deren 43 auf, indem er die Kasuistik von Engelmann und Köhler um 10 weitere Fälle vermehrt. Von diesen 43 Kranken sind 24 geheilt und 19 gestorben.

Preindlsberger (14a) legt die Krankengeschichten von vier Tetanusfällen vor, von denen zwei mit Tod, zwei mit Genesung endeten; von den beiden letzteren war in einem Falle die Antitoxinbehandlung, in dem andern die symptomatische Behandlung eingeleitet worden.

Im Fall Nr. I betrug die Inkubation 4 Tage, die Behandlung begann am 10. Tage; im Fall Nr. II betrug die Inkubation 6 Tage, die Behandlung mit Chloralhydrat begann am 9. Tage, die erste Injektion von Antitoxin konnte erst am 15. Tage ausgeführt werden; im Falle Nr. III betrug die Inkubation 13 Tage, am 15. Tage wurde die erste Injektion von Antitoxin ausgeführt und zugleich Chloralhydrat verabreicht.

Im Falle Nr. IV, bei dem keine äussere Verletzung nachweisbar war, fehlt auch die annähernde Bestimmung der Inkubation, die sonst von dem Tage der Verletzung bis zum Auftreten der ersten Symptome berechnet ist.

In den drei ersten Fällen handelte es sich um Verletzungen der Extremitäten, wo bei der Beschäftigung der Kranken eine Verunreinigung der Wunde mit Erde sicher anzunehmen ist.

In einem Falle gelang der Nachweis der Bacillen an der Infektionsstelle; Thierversuche konnten nicht ausgeführt werden; die bakteriologische Untersuchung der Erde, die

bei Fall III aus der Kohlengrube in Zenico, wo die Verletzung stattgefunden hat, herrührte, war negativ.

Bernhart (2). Bei einem 3jährigen Kinde stellten sich Tags nach einer oberflächlichen Hautabschürfung typische Symptome eines Tetanus ein. Vom 4. Tage an wurde die Serumbehandlung (Roux) eingeleitet und im Ganzen binnen 32 Tagen 55 ccm Serum verbraucht. Es erfolgte komplete Heilung. Trzebicky (Krakau).

Rabeck (16). Mittheilung dreier Fälle von Wundstarrkrampf, welche mittelst Seruminjektionen behandelt wurden. Zwei Fälle verliefen letal, der dritte mit protrahirtem Verlaufe ging in Genesung über. Trzebicky (Krakau).

Rice (18). 4½jähr. Knabe beisst sich in die Zunge. Nach unbestimmter Inkubation Tetanus mit Opisthotonus.. Subcutane Injektion von Serum im Ganzen 110 ccm. Auftreten von Erythem. Nebenbei Chloral und Bromkali. Heilung.

Picqué (14). Fall von Tetanus. 33jähr. Mann. Verletzung durch Holzstück am Daumen. Inkubation 12 Tage. Behandlung mit Antitoxin subcutan. Zwei Tage nach Beginn der Krämpfe begonnen; daneben Chloralhydrat. Heilung.

Quénu (15). Kurze Notiz über einen Tetanusfall. 69jähr. Mann mit Ulcus crucis. Inkubation unbekannt. Heilung unter subcutaner Serumbehandlung.

Copley (3) hat 4 Fälle von Tetanus mit Antitoxin behandelt. In 2 Fällen Inkubation von 10 Tagen, bei einem 6 Tage, beim 4. unbestimmt. 3 Fälle wurden mit Serum subcutan behandelt, 2 davon zugleich mit Chloralhydrat und Brom. Alle 3 genasen. Der 4. Fall konnte nicht mit Serum behandelt werden und starb.

Wace (20). 22jähr. Mann mit Verletzung am Unterschenkel. Inkubation 6 Tage. 1 Tag nach Ausbruch des Tetanus subcutane Injektion von Serum begonnen. †. In der Epikrise wird der Fall als subakut bezeichnet.

Marshall (12). 12jähriger Knabe. Brandwunde am Arm. Inkubation 2 Wochen. Ausgebreiteter starker Tetanus. Subcutane Injektion von im Ganzen 110 ccm Serum. Heilung.

Kollmann (11). Kurzer Bericht über 3 mit Serum behandelte Tetanusfälle, 1 von mittelschwerer, 2 von schwerster Form, die beiden letzten machten Exitus. Aetiologisch ist einer der Fälle dadnrch interessant, dass sich die Krankheit an einen Bienenstich anschloss.

Rabeck (16). 3 subcutan mit Serum behandelte Tetanusfälle. Die beiden ersten werden als sehr schwere Fälle taxirt und endigten letal, der 3. gehörte zu den weniger schweren und genas. Neben Serum Chloralhydrat.

Galletly (6). 8jähriger Knabe mit Maschinenverletzung des rechten Mittelfingers. Akuter Tetanus. Amputation des Endgliedes. Subcutane Injektion von Serum. (Brit. Institut.) Urticaria-Exanthem. Daneben Bromkali und Chloralhydrat. Heilung.

Gessner (7). Ein 7jähriger Knabe erhielt zwei Tage nach dem Auftreten der ersten Tetanussymptome 20 ccm Antitoxin, an den beiden folgenden Tagen je 10 ccm. Vor der letzten Injektion schien der Kranke sich auf dem Wege der Besserung zu befinden. Nach der letzten Injektion trat jedoch Verschlechterung ein, die zu tödtlichem Ausgang führte. Gessner meint, es habe fast den Anschein als ob die letzte Dosis, als Uebermaass, die Verschlechterung herbeigeführt habe. Es ist ihm aber Inanition als Todesursache wahrscheinlicher, wegen Schwierigkeit der Fütterung. Maass (Detroit).

Werner (21). 17jähriger Dienstknecht. Quetschwunde am l. Daumen. 6 Tage später Beginn der Krämpfe. Anfangs Chloralhydrat. Amputation des Daumens. Im amputirten Gliede Tetanusbacillen. Erst im späteren Verlaufe subcutane Antitoxin-Injektion. †.

Barry (1). 27jähr. Mann verletzt sich an der rechten grossen Zehe. 6 Tage später Trismus und rapid verlaufender Tetanus. Trotz wiederholter Injektion von Serum subcutan nebst Morphium, Chloralhydrat und Bromkalium Exitus. Von Beginn der Symptome bis Ende des Verlaufs nur 27 Stunden.

Möller (13). 15jähr. Knabe wird durch Egge am linken Fuss verletzt. Inkubation 6 Tage. 8 Tage nach den ersten Erscheinungen Antitoxinbehandlung subcutan. Anscheinend zuerst Besserung, dann Exitus.

b) Subdurale Serum-Injektion.

1. Collier, A case of tetanus treated by the injection of Roux's antitetanic serum into the subdural space, recovery. The Lancet 1899. May 13.
2. Cuthbert, The treatment of tetanus by the intracerebral injection of antitoxin with notes of a fatal case treated by this method. Brit. med. journ. 1899. Nov. 18.
3. *Demoulin, Tétanus traumatique traité par les injections intracérébrales et sous cutanées; mort. Bull. et mém. de la soc. de Chir. 1899. Nr. 11.
4. *Gibb, Sequel to a case of acute tetanus treated by intracerebral injections of antitoxin. Brit. med. journ. 1899. July 1.
5. — A case of acute tetanus treated by intracerebral injections of antitoxin; recovery. Brit. med. journ. 1899. April 15.
6. Gimlette, A case of tetanus treated by intra-cerebral injection of antitetanic serum. The Lancet 1899. July 8.
7. Julliard, Un cas de tétanos traumatique traité par les injections intracérébrales de sérum antitétanique. Mont. Revue médicale de la Suisse médicale. 1899. Nr. 4.
8. Lawrence and Hantley, Case of tetanus treated by intracerebral injection of antitoxin, recovery. Brit. med. journ. 1899. June 3.
9. *Lereboullet, Traitement du tétanos par les injections intra-cérébrales d'antitoxine. Gazette hebdomadaire. 1899. Nr. 13.
10. Machard, Un cas de tétanos traumatique traité par injection intracérébrale d'antitoxine. Mont. Revue médicale de la suisse normande. 1899. Nr. 2.
11. Quénu, Sur les injections intracérébrales de sérum antitétanique. Bull. et mém. de la soc. de Chir. 1899. Nr. 10.
12. Semple, The treatment of tetanus by the intracerebral injection of antitoxin. Brit. med. journ. 1899. Jan. 7.
13. Schultze, Spinalpunktion und Einspritzung von Antitoxinserum in die Spinalflüssigkeit bei Tetanus traumaticus. Grenzgebiete d. Medizin. 1899. Bd. 5. Heft 1.

Schultze (13). Ein 19jähriger Mann zeigt drei Wochen nach einer Verwundung am rechten Fusse rasch sich ausbreitende tetanische Krämpfe. Am Tag nach Ausbruch derselben subcutane Injektion von Behring's Serum, daneben Chloralhydrat. Am folgenden Tage Zunahme der Krämpfe. Am fünften Krankheitstage wurde eine Spinalpunktion vorgenommen und Serum in mässiger Menge in die Cerebrospinalflüssigkeit eingespritzt. In der folgenden Nacht weitere Ausbreitung des Tetanus. Am siebten Krankheitstage erneute Punktion und Seruminjektion (15 ccm). Nachts Morphiuminjektion. Jetzt in den folgenden Tagen Nachlass der Krämpfe. Von der ausgeflossenen Spinalflüssigkeit wurden Meerschweinchen subcutan injizirt, sie wurden nicht tetanisch.

Lawrence and Hantly (8). Tetanusfall mit intracerebraler Serumbehandlung. 20jähr. Mann mit Schusswunde des Fusses. Nicht sehr akutes Auftreten der Erscheinungen. Neben Seruminjektion Chloralhydrat und Brom. Heilung.

Gimlette (6). 23jähr. Mann mit Wunde am linken Ringfinger. Inkubation ca. eine Woche. Behandlung mit Chloral und Bromkali und intracerebraler Injektion von Heilserum. Heilung. Der Fall wird als schwer taxirt und der heilsame Einfluss des Serums als deutlich hingestellt.

Cuthbert (2). 21jähr. Mann zieht sich durch Fall vom Pferd eine Wunde am l. Unterschenkel zu. Nach Inkubation von 11 Tagen Beginn tetanischer Erscheinungen. Behandlung mit intracerebraler Injektion von Tetanusserum. Daneben subcutane Injektion sowie Morphium. †.

Machard (10). 52jähr. Mann zieht sich durch Sturz eine Wunde am Hinterhaupt zu. Sechs Tage später, als die Wunde in Heilung war, Trismus mit weiter sich folgender rapider Krampfausbreitung. Intracerebrale Injektion von Serum nach Roux und Borel 5 ccm Serum. 20 ccm subcutan; dann subcutane Injektion wiederholt, daneben Chloralhydrat per clysma. Exitus 75 Stunden nach der cerebralen Injektion und 108 Stunden nach Beginn des Tetanus. Eine leichte vorübergehende Besserung nach der Injektion.

Julliard (7). Krankengeschichte eines Tetanusfalles, der mit intracerebraler Injektion von Tetanusserum behandelt wurde. Es handelt sich um einen 19jährigen Mann, der sich mit einer Flinte in den rechten Schenkel schoss. Sechs Tage nachher Trismus, in den folgenden Tagen Ausbreitung des Krampfes auf den Stamm. 18 Stunden nach Beginn Trepanation und Injektion des Serums. Exitus ohne dass Besserung durch die Therapie zu erkennen war.

Collier (1). 27jähr. Mann. Verletzung des linken Daumens. Subakuter Tetanus. Subdurale Injektion von Serum, daneben Chloralhydrat. Heilung.

Quénu (11). Rapport über fünf Tetanusfälle, welche mit intracerebraler Injektion von Serum behandelt wurden. Alle fünf starben. Ueber den Effekt der Therapie wagt Verf. nicht, einen bestimmten Schluss zu ziehen.

Semple (12). Intracerebrale Serumbehandlung eines Tetanusfalles. 22jähr. Mann. Kontusion der Testes, ohne Wunde. Ausser Injektion ins Gehirn subcutane Verabfolgung des Serums. Heilung.

William Gibb (5). 13jähr. Knabe mit Verletzung der rechten Hand. Inkubation von 17 Tagen. Intracerebrale Injektion von Serum aus Pasteur's Institut 71 ccm, ferner 104 ccm subcutan. Daneben Chloralhydrat. Auftreten eines scharlachähnlichen Exanthems. Heilung.

2. Andere Behandlungsweisen.

1. Amat, Le traitement du tétanos. Bulletin général de thérapeutique. 1899. Nr. 9.
2. *Ascoli, La cura del tetano con l' acido fenico. Accad. med. di Roma. 27. Febbr. 1898.
3. *— Sulla attuale terapia del tetano specialmente con le iniezioni sottocutanee di acido fenico (metodo Baccelli). Roma. Tip. Centenari 1898.
4. *Cane, Case of acute traumatic tetanus; rapid and fatal termination. Brit. med. assoc. Brit. med. journ. 1899. Oct. 14.
5. Courmont et Doyon, Traitement du tétanos expérimental par la méthode de Bacelli. La Province méd. 1899. Nr. 33.
6. Hönn, Ein günstig verlaufener Fall von Tetanus traumaticus. Münchener med. Wochenschrift. 1899. Nr. 14.
7. J. Kadyi, Ein Fall von traumatischem Tetanus. Przeglad lekarski. Nr. 32.
8. — Weitere Mittheilungen über die Behandlung des Tetanus. Przeglad lekarski. Nr. 47.
9. *Kraus, Beitrag zur Klinik und Therapie des Tetanus. Zeitschr. f. klin. Medizin. 1899. Bd. 37. Heft 3 u. 4.
10. *Movi u. Salvolini, Ein Fall von schwerem Tetanus, geheilt durch subcutane Injektion von emulsionirter frischer Gehirnsubstanz. Raccoglitore medico. 1899. Nr. 4.
11. H. Schramm, Zur Behandlung des Tetanus mit Injektion von Gehirnemulsion. Przeglad lekarski. Nr. 3.
12. Schultz, Ueber Tetanus. Diss. Greifswald 1899.
13. Zupnik, Ueber subcutane Gehirninjektionen bei Tetanus. Prager med. Wochenschr. 1899. Nr. 24.

Amat (1). Orientirendes Referat über Prinzipien und Stand der Tetanus-Therapie.

Courmont et Doyon (5). Baccelli hat folgende Behandlung des Tetanus empfohlen: Tägliche Einspritzung 8 oder 10 mal subcutan von 3 dg einer 2—3%igen Karbollösung. Nach den experimentellen Versuchen Courmont's und Doyon's versagt diese Methode beim Impftetanus. Karbolsäure wirke nicht antitoxisch. Eine Anwendung beim Menschen erscheint deshalb nicht angezeigt.

Schramm (11). Im Anschluss an einen im vorigen Jahre von Krokiewicz publizirten Fall von günstiger Beeinflussung des Starrkrampfes durch Gehirnemulsion berichtet Verfasser über einen eigenen Fall: Ein 9jähriges Mädchen hat sich an der grossen Zehe verletzt, worauf sich nach fünf Tagen Symptome von Tetanus eingestellt haben. Nach weiteren

drei Tagen war Patientin mit ausgesprochenem Krankheitsbilde in die Behandlung des Verfassers gelangt. Da Patientin weitere acht Tage hindurch fast fieberlos war, und der Krankheit gegenüber sich ziemlich resistent erwies, wurde vorderhand eine mehr exspektative Therapie eingeschlagen. Erst als Fieber hinzutrat, und Patientin zu verfallen begann, wurde eine Injektion von Gehirnemulsion beschlossen. 8—10 g einem frisch getödteten jungen Kaninchen entnommenen Gehirns wurden mit steriler Kochsalzlösung genau verrieben und hierauf filtrirt. 10 g des Filtrates wurden dem Kinde unter die Haut des Brustkorbes injizirt. Der Eingriff war von evidenter Besserung gefolgt, — als selbe jedoch nach vier Tagen wieder zu schwinden begann, wurde die Injektion wiederholt und zwar diesmal etwa 10 g Gehirnsubstanz zur Anfertigung der Emulsion benutzt. Diesmal war der Erfolg ein anhaltend guter; es erfolgte Heilung. Trzebicky (Krakau).

Zupnik (13). Wassermann und Takaki haben im Anschluss an die Ehrlich'sche „Seitenkettentheorie" nachgewiesen, dass das normale Centralnervensystem Thiere gegen Mehrfaches einer minimalen tödtlichen Dosis von Tetanusgift zu schützen vermag. Weitere Untersuchungen späterer Autoren sollen die schützende Wirkung der Hirnemulsion bestätigt haben. Bei einem Fall von puerperalem Tetanus hat nun Verf. im Ganzen 20—21 g Kalbshirn subcutan injizirt, aber ohne Erfolg.

Kadyi (7). Mittheilung eines mit subcutaner Injektion von Kaninchen-Hirn-Emulsion behandelten Falles, welcher tödtlich endete. Trzebicky (Krakau).

Kadyi (8) hat in 2 Fällen von Tetanus (einmal traumatischen, das andere mal unbekannten Ursprunges) durch subcutane Injektion von Kaninchen-Gehirn-Emulsion einen günstigen Erfolg erzielt. Trzebicky (Krakau).

Die Dissertation von Schulz (12) giebt die Beschreibung eines Falles von Tetanus, der aller Wahrscheinlichkeit nach durch Infektion von Ungeziefer und Kratzwunden entstand. Bei der Behandlung wurde auf die Anwendung von Heilserum verzichtet, da man sich von diesem einen Erfolg nur in der Prophylaxe versprechen könne. Durch Chloral wurden die Krämpfe günstig beeinflusst. Der Fall genas.

V.

Tuberkulose, Syphilis, Lepra, Aktinomykose, Milzbrand, Maul- und Klauenseuche, Echinokokkus.

Referenten: Fr. Pels Leusden, Berlin und A. Borchard, Posen.

A. Tuberkulose.

Referent: Fr. Pels Leusden, Berlin.

Die mit * versehenen Arbeiten sind nicht referirt worden.

1. Adrian, Ueber die Resultate mit dem Koch'schen Tuberkulin R. bei Lupus und Skrofuloderma. Archiv für Dermatologie und Syphilis 1898. Bd. 45. p. 97.
2. *Aron, Zur Tuberkuloseinfektion beim Menschen. Berl. klin. Wochenschrift 1899. p. 462.
3. *Baradat, Ueber die hygienischen Bedingungen der Winterkurorte am Mittelmeer, besonders von Cannes, vom Standpunkte der Prophylaxe der Tuberkulose. Tuberkulosenkongress. Berlin 1899.
4. Benda, Ueber akute Miliartuberkulose. Berl. klin. Wochenschrift 1899. p. 1120.
5. Berger et Bezancon, Tuberculose ganglionnaire pseudolymphadénique (Lymphome tuberculeux). Bulletin de l'académie de médecine 1899. Nr. 30. Sitzung v. 25. VII. 1899.
6. Catellani, Le applicazioni nel campo medico delle correnti ad alta frequenza ed alta tensione. Tentativi di cura della tubercolosi chirurgica. Riforma medica 1898. n. 48.
7. Cheyne, The Harveian lectures on the surgical treatment of tuberculous diseases. The Lancet 1899. Dec. 16, 23, 30 und British medical journal 1899. Dec. 16, 23 and 30.
8. Courmont, Nicolas et Bonnet, Les tuberculoses humaines sans bacilles de Koch. Deux cas nouveaux. La Province médical 1899. Nr. 34.
9. Friedrich, Experimentelle Beiträge zur Kenntniss der chirurgischen Tuberkulose, insbesondere der Tuberkulose der Knochen, Gelenke und Nieren, und zur Kenntniss ihrer Beziehung zu Traumen. Deutsche Zeitschr. f. Chirurgie 1899. Bd. 53. p. 512.
10. *— Zum Verhalten des Tuberkelbacillus in der Blutbahn und über die sog. embolische Tuberkulose. Münchener med. Wochenschrift 1899. p. 1313.
11. Gabrilowitsch, Beitrag zur Kenntniss der Verbreitung des tuberkulösen Virus innerhalb des menschlichen Organismus. Berliner klin. Wochenschrift 1899. p. 784.
12. Hahn, Formalin als Heilmittel chirurgischer Tuberkulose. Centralbl. f. Chirurg. 1899. p. 689.
13. Hegar, Tuberkulose und Bildungsfehler. Münch. med. Wochenschrift 1899. p. 1226. (Muss in dem ja leicht zugänglichen Originalbericht nachgelesen werden.)
14. Hoffa, Zur Schmierseifenbehandlung der tuberkulösen Lokalerkrankungen. Münchener med. Wochenschrift 1899. p. 275.
15. Kappesser, Methodische Schmierseifeneinreibung gegen Skrofulose und Tuberkulose. Darmstadt bei J. Waitz 1900.
16. Kelber, Ueber die Wirkung todter Tuberkelbacillen. Dissert. inaug. Strassburg 1899. (Wird ev. im nächsten Jahresbericht referirt werden.)
17. Kelly, Remarks on Tuberculosis. The Glasgow medical journal 1899. Bd. 52. p. 402. Zusammenfassendes Referat einer längeren Besprechung über die Weiterverbreitung der Tuberkulose (in der Glasgow southern medical Society).
18. Klebs, Einige weitere Gesichtspunkte in der Behandlung der Tuberkulose. Berl. klin. Wochenschrift 1899. p. 1100.
19. Klein, The bacillus of Pseudotuberculosis. Pathological Society of London. The Lancet 1899. Nov. 11. p. 1297.

20. Küker, Ueber gleichzeitiges Vorkommen von Krebs und Tuberkulose. Dissert. inaug. Kiel 1899. (Wird ev. im nächsten Jahresbericht referirt werden.)
21. Landerer, Anweisung zur Behandlung der Tuberkulose mit Zimmtsäure. Leipzig bei F. C. W. Vogel 1899.
22. Lannelongue et Achard, Sur le traumatisme et la Tuberculose. Gazette des hôpitaux 1899. Jahrg. 72. Nr. 54.
23. Lannelongue, Traitement des tuberculomes (abscès tuberculeux). Gazette des hôpitaux 1899. Jahrg. 72. Nr. 16.
24. *Maragliano, Ueber Serotherapie bei der Behandlung der Tuberkulose. Berl. klin. Wochenschrift 1899. p. 1073.
25. *— Der wässrige Auszug der Tuberkelbacillen und seine Derivate. Ebenda p. 385.
26. Marsh, Howard, Senile Tuberculosis. The Lancet 1899. Dec. 2. p. 1519.
27. Mayer, Zur Kenntniss der säurefesten Bakterien aus der Tuberkulosegruppe. Centralbl. für Bakteriologie 1899. Bd. 26. p. 321.
28. *Middendorp, Die Beziehung zwischen Ursache, Wesen und Behandlung der Tuberkulose. Groningen 1899. Noordwig.
29. Moeller, Ein neuer säure- und alkoholfester Bacillus aus der Tuberkelbacillengruppe, welcher echte Verzweigungsformen bildet. Centralbl. f. Bakteriologie 1899. Bd. 25. Nr. 11. (Die Ueberschrift enthält das Wesentliche für den Chirurgen. Der neue Bacillus heisst Grasbacillus und reiht sich dem von dem Verf. bereits entdeckten Timothee- und Mistbacillus an.)
30. Monti, Statistische Beiträge zur Lehre von der Skrofulose. Archiv für Kinderheilkunde 1899. Bd. 26. p. 161.
31. Morgan, Remarks on tuberculous adenitis. The Britisb medical journal 1899. Aug. 19. p. 458.
32. Nicolas, Sur les charactères macroscopiques des cultures de tuberculose humaine et aviaire; leur valeur différentielle. Lyon médical 1899. Bd. 92. p. 181.
33. Payne, Congenital tuberculosis in the calf. The British medical journal 1899. May 6. p. 1091.
34. Petruschky, Die spezifische Behandlung der Tuberkulose. Berliner klin. Wochenschrift 1899. p. 1120.
35. Popai, Traitement des tuberculoses chirurgicales par l'Jode à l'état naissant. La Semaine médicale 1899. Nr. 22.
36. Pseudotuberculosis, Discussion. Pathological society of London. The British medical journal 1899. Febr. 25. p. 471.
37. Richet, Tuberculose expérimentale. L'alimentation exclusive par la viande dans le traitement de la tuberculose chez le chien. Bulletin de l'académie de médecine 1899. Bd. 42. p. 543.
38. Rosa, Ricerche sperimentali nitorno alla tossicita del prodotto caseoso di origine tubercolare della glandola linfatica. Durante's Festschrift vol. III.
39. Rotholz, Neuere Anschauungen über Skrofulose. Therapeutische Monatshefte 1899. p. 654. (Lenkt nochmals die Aufmerksamkeit auf die bei Skrofulösen häufigen Nasenrachenerkrankungen.)
40. Sábrazès, Pseudo-tuberculose bacillaire de pigeon. La semaine médicale 1899. Nr. 19.
41. *Schäfer, Die Tuberkulose in den Gefängnissen mit besonderer Berücksichtigung meiner Erfahrungen als Hausarzt in zwei bayrischen Strafanstalten. Wiener med. Blätter 1899. Jahrg. 22. p. 291.
42. Schüller, Einige Bemerkungen zur traumatischen Tuberkulose. Aerztliche Sachverständigen-Zeitung 1899. Jahrg. 5. p. 161.
43. Schultze, Untersuchungen über die Strahlenpilzform des Tuberkuloseerregers. Dissert. inaug. Rostock 1899. (Wird ev. im nächsten Jahresbericht referirt werden.)
44. Solles, Genèse de bacille tuberculeux. Journal de médecine de Bordeaux 1899. Bd. 29. p. 173.
45. Tournier, Les nouvelles récherches sur la transmission de la tuberculose. La province medicale 1899. Nr. 30.
46. Urban, Trauma und Tuberkulose. Münch. med. Wochenschrift 1899. p. 346.
47. Veiel, Ueber die Behandlung tuberkulöser Prozesse mit Pyrogallol. Archiv f. Dermatologie und Syphilis 1898. Bd. 44. p. 353.
48. Viquerat, Beitrag zur Tuberkulinfrage. Centralbl. für Bakteriologie 1899. Bd. 26. p. 293.

49. Viquerat, Contribution à l'étude de la tuberculose. Revue médicale de la Suisse romande 1899. Jahrg. 19. Nr. 9.
50. *Waelsch, Untersuchungen über die Wirkung des Tuberkulin R. auf lupöses Gewebe. Archiv für Dermatologie und Syphilis 1898. Bd. 44. p. 359.

Mayer (27) untersuchte den Mist-, Timothee-, Petri-Rabinowitsch- und Hermann-Rubner'schen Bacillus bakteriologisch, pathologisch-anatomisch, histologisch im Vergleich zum Tuberkelbacillus. Allgemein-chirurgisches Interesse hat die Arbeit wohl kaum; dahingegen sei sie demjenigen, der sich gelegentlich über die Frage nach der Tuberkelbacillengruppe orientiren will, empfohlen. Ein kurzes Resumé darüber in diesem Jahresbericht zu geben, ist nicht möglich.

Nicolas (32) will ein neues Faktum beibringen, um zu beweisen, wie wenig durchschlagend für die Unterscheidung von Menschen- und Vogeltuberkulosekulturen einfache Verschiedenheiten im Aussehen der Kulturen seien. Er wendet sich besonders gegen Strauss und Gamaleia und die von diesen aufgestellten Unterscheidungsmerkmale, welche nach seiner Meinung und nach seinen Untersuchungen keine stichhaltigen sind.

Solles (44) bringt in einer vorläufigen Mittheilung Einiges über das Wachsthum der Tuberkelbacillen.

U. Rosa (38) hat im Brütschrank bei 113° C. sterilisirte oder durch Chamberlandfilter filtrirte Emulsionen von käsiger tuberkulöser Substanz Kaninchen in die Venen injizirt. Aus allen seinen Experimenten geht hervor, dass die Injektion von sterilisirten käsigen Massen bei Kaninchen nicht die Wirkungen hervorruft, wie sie bei Einimpfungen von sterilisirten Tuberkelbacillenkulturen beschrieben worden sind; sie sind unschädlich. Verf. glaubt deshalb, dass die käsigen Massen die Angriffs- und die Schutzwaffen des Organismus enthalten und dass die Sekretionen des lebenden Organismus die toxische Wirkung der Tuberkelbacillenprodukte zu neutralisiren vermögen.

Muscatello.

Tournier (45) berichtet kurz über die Versuche Anderer, die Art der Uebertragung der Tuberkulose von einem Individuum auf das andere festzustellen. Diese (Schüler Flügge's) sind zu dem Resultate gekommen, dass mikroskopisch kleine, mit Bacillen beladene Wassertröpfchen von Phthisikern $^1/_2$ und mehr m weit beim Sprechen, Husten, Spucken verbreitet werden. Tournier verlangt daher, dass die Phthisiker in Krankenhäusern zu isoliren seien.

Einige Fälle von kongenitaler Tuberkulose beim Kalb werden von Payne (33) mitgetheilt.

Dass im Anschluss an Traumen eine bis dahin verborgene Tuberkulose manifest werden kann, ist eine durch zahlreiche Beobachtungen gestützte Thatsache. Lannelongue und Achard (22) haben 20 Meerschweinchen mit tuberkulösem Virus verschiedenster Herkunft subcutan infizirt und, wenn die Infektion sich zu verallgemeinern begann, den Thieren Traumen der verschiedensten Art beigebracht. Die Thiere starben nach verschiedenen Zeitabschnitten, aber keines derselben hatte Tuberkulose an Stelle der Traumen. Weitere Thiere wurden durch Injektion von tuberkulösem Virus in das Peritoneum, die Trachea, das rechte Herz infizirt und ihnen dann ein Trauma zugefügt. Kein Thier zeigte nach dem Tode, der an Tuberkulose erfolgte, eine Infektion an Stelle des Trauma. Dem entsprechen auch klinische Erfahrungen an tuberkulösen Individuen, welche ein Trauma selbst schwerer

Art erleiden. In den Fällen der Verf. wurde die Stelle des Trauma niemals tuberkulös. Es ist also nicht so leicht, wie die Verf. es als allgemein geglaubt annehmen, bei Tuberkulösen durch eine Trauma eine lokalisirte Tuberkulose zu erzeugen. Des Weiteren ergaben die Experimente, dass eine Blutinfektion bei tuberkulösen Thieren selten sei, insbesondere, dass das Blut langsam gestorbener tuberkulöser Thiere virulent, dasjenige rasch getödtete jedoch nicht virulent war.

Schüller (42) teilt Einiges mit betreffs seiner älteren Versuche über die Entstehung von Gelenktuberkulosen bei Thieren nach Kontusion und anderweitiger Infektion mit tuberkelbacillenhaltigem Material. Er glaubt, dass eine tuberkulöse Erkrankung nach einem Trauma um so leichter entstehe, je mehr das Gewebe des betreffenden Organs die Haftung der Tuberkelbacillen an der Verletzungsstelle erleichtere, je weniger leicht und rasch sich in Folge der Umschliessung des Organs durch feste, unnachgiebige Hüllen Schwellung des Gewebes durch Bluterguss und Entzündung ausgleichen könne, um so seltener aber, je besser die Cirkulationsverhältnisse des betreffenden Organes seien, je vollkommener die durch die Gefässzerreissung und Thrombosirung gesetzte Stauung oder Stromverzögerung im betreffenden Gefässgebiete (auch Lymphgefässgebiet), sowie die durch die Gewebszertrümmerung bewirkte Schwellung wieder aufgehoben werde. Für die traumatische Tuberkulose brauche eine tuberkulöse Allgemeininfektion nicht nothwendige Vorbedingung zu sein. Nach unseren Kenntnissen wüssten wir, dass viele Menschen Tuberkelbacillen oder Sporen solcher da und dort im Körper bergen, welche unter Umständen mobilisirt auf dem Wege der Blutbahn zu den Verletzungssellen gelangen könnten.

Der Aufsatz von Urbán (46) enthält im Wesentlichen dasselbe, was schon im vorigen Jahresbericht (p. 113) kurz zusammengefasst worden ist. Seine Ansicht, wann wir berechtigt seien, einen Zusammenhang zwischen Trauma und Tuberkulose anzunehmen formulirt Urban folgendermassen: „Wenn sich die tuberkulöse Entartung ununterbrochen an eine wenn auch noch so geringfügige Verletzung anschliesst, d. h. wenn vom Tage der Verletzung bis zur Feststellung der Tuberkulose Schmerzen, Schwellung u. s. w. bestanden haben, so ist für das Gesetz der ursächliche Zusammenhang zwischen Trauma und Tuberkulose für erbracht zu erachten. Im Allgemeinen wird man auch hier daran festhalten müssen, dass die tuberkulöse Entartung innerhalb von 3—5 Wochen nach der Verletzung klinische Erscheinungen machen muss, die eventuell durch die histologische Untersuchung ergänzt werden müssen." Verf. warnt auf Grund der Erfahrung anderer und seiner eigenen vor einer gewaltsamen Stellungsverbesserung von Gelenken auf unblutigem Wege, da dadurch bis dahin latente Herde wiederaufflammen und zu einer Allgemeinverbreitung der Tuberkulose die Veranlassung werden können.

Friedrich (9) hält es für feststehend, dass wir die Blutbahn als die Vermittlerin der Tuberkulose bei den Knochen- und Gelenkaffektionen, desgleichen bei der Nierentuberkulose anzusehen haben, dass wir also auf dem Wege von vielleicht sehr fein dosirten Blutbahninfektionen Knochen-, Gelenk- und Nierentuberkulosen unschwer werden künstlich erzeugen können. Um den häufigsten, chirurgisch angreifbaren Tuberkuloseformen (abgesehen von der Haut- und Drüsentuberkulose) nämlich der Knochen- und Gelenk-(Nieren-)tuberkulose auf dem Wege ihrer Entstehung mit Ausschaltung der Lungenpassage folgen zu können, insbesondere um einen Einblick in die ge-

legentliche Wirkung anderweitiger Einflüsse (Traumen und ähnliche) auf den Infektions-Ausbruch und Ablauf zu studiren, hat Friedrich sich an die arterielle Blutbahn direkt gehalten und Impfmaterial unmittelbar im linken Ventrikel dem Blutwirbel des Herzens beigemischt. Die zur Erreichung dieses Zieles nothwendige Versuchsanordnung wird genau beschrieben. Das Gesammtfacit seiner Untersuchungen zieht Friedrich folgendermassen.

1. An keinem der traumatisch beeinflussten Gelenke ist durch das Trauma eine Disposition für nachfolgende Ansiedelung im Blut kreisender Keime beobachtet worden, an keinem eine Tuberkulose zur Entwickelung gelangt.

2. Sämmtliche beobachtete Knochen- und Gelenktuberkulosen befinden sich an traumatisch nicht betroffenen Knochen und Gelenken.

Bei den reinen Knochentuberkulosen lagen Käseherde und Sequester fast ausnahmslos annährend inmitten der Epiphyse. Es ist dies darauf zurückzuführen, dass, solange die Epiphysenfugen noch nicht verstrichen sind, die losen Endstücke der Röhrenknochen eigene wenn auch nicht immer vollständig von denen der Diaphyse abgeschiedene Gefässbezirke bilden; erst allmählich treten Gefässverbindungen zwischen Epi- und Diaphyse auf. So erklärt sich die centrale, keilförmige Anordnung der Epiphysenherde, sowie die gelegentlich zu beobachtende Beziehung epiphysaler und diaphysaler Herde zu einander.

Von Interesse ist auch noch die Beobachtung Friedrich's, dass bei Einbringung stark virulenten Tuberkelbacillenmaterials in den linken Ventrikel von Kaninchen die Nieren das am schwersten infizirte Organ darstellten, während bei Anwendung schwach virulenten Materials selbst in grosser Dosis der Nachweis der Keimüberflutung der Nieren mit ihren schweren Folgen nicht oder nur in spärlichem Umfange gelangt. Wurde bei hochgradiger Affektion beider Nieren die eine exstirpirt, so machten die Thiere danach keineswegs einen mehr kranken Eindruck, vielmehr hypertrophirte die erkrankte Niere sogar kompensatorisch und zuweilen schien es, als ob der tuberkulöse Prozess an der kranken Niere eher einen Rück- als Fortschritt machte.

Benda (4) bestätigt nach seinen 19 Fällen, in welchen als Ursache einer Miliartuberkulose die Einbruchsstelle in das Blutgefässsystem gefunden wurde, die Weigert'sche Lehre vom Entstehen der akuten Miliartuberkulose insofern, als er für die gleichzeitige Massendissemination der Tuberkelbacillen bei der akuten Allgemeintuberkulose eine gleichzeitige Masseneinschwemmung von Tuberkelbacillen in ein grosses Gefäss, das Herz oder den Ductus thoracicus als einzig mögliche Bedingung betrachtet, während von anderer Seite, hauptsächlich von Ribbert angenommen wird, dass auch bei Eintritt weniger Bacillen in die Blutbahn durch eine im strömenden Blut stattfindende Vermehrung diese zu solcher Fülle anwachsen können, dass hieraus die akute Miliartuberkulose erklärt werden könne. Die Einbruchsstellen der Tuberkelbacillen in die Blutbahn theilt Benda in zwei Kategorien: die einen sollen im Sinne Weigert's und Huguenin's durch Arrosoin des Gefässes seitens eines extravaskulären Käseherdes entstehen und also wirklich die erste Einbruchsstelle des Tuberkelbacillus in der Blutbahn darstellen. Einen vollendeten Fall dieser Form hat Benda nicht gesehen und hält daher diesen Modus für selten. Die andern häufigeren sollen durch Infektion vom Blut- und Lymphstrom aus als solitäre oder multiple Metastasen in der Gefässintima (Endangitis tuberculosa) entstehen und durch Verkäsung und Erweichung in demselben Sinne,

wie die andere Kategorie eine Masseneinschwemmung von Tuberkelbacillen und die Entstehung der akuten Miliartuberkulose bedingen können. Dieser Form gehörten die sämmtlichen 19 Fälle Benda's an und deshalb hält er sie auch nach den Litteraturvergleichen für die bei Weitem gewöhnlichere.

Monti (30) will die Unterscheidung zwischen Skrofulose und Tuberkulose aufrecht erhalten, jedoch nur auf die beiden ersten Stadien, wo der Nachweis der tuberkulösen Produkte fehlt, beziehen. Zur Skrofulose rechnet er alle jene Fälle von Ernährungsstörung, welche in mangelhaftem histologischem Aufbau der Gewebe, sowie in unvollkommen vor sich gehendem Stoffwechsel ihren Grund haben und bezeichnet die Ernährungsstörung, die daraus resultirt, wie schlaffe Muskulatur, schlecht gebildetes Fettpolster, torpide oder erethische Beschaffenheit der Haut, abnorm zarten Knochenbau, Anämie, Herzschwäche, leichte hypertrophische Schwellungen der Lymphdrüsen als erstes Stadium, während er in das zweite alle jene Fälle einreiht, bei welchen die oben beschriebene Ernährungsstörung vorliegt und überdies durch äussere Einflüsse bedingte entzündliche Prozesse der Haut, der Schleimhäute und des Periosts, Prozesse, welche sich aber durch ihre geringe Tendenz zur Heilung und durch die vielen Recidive auszeichnen. Auch in diesem Stadium könne eine tuberkulöse Infektion stattfinden, betreffe aber gewöhnlich die inneren Organe, Lunge u. s. w.; der Ausgang der skrofulösen Prozesse in lokale Tuberkulose soll das dritte Stadium der Skrofulose darstellen. Für diese einzelnen Stadien hat nun Monti auf Grund eines sehr grossen Materials die relative Häufigkeit, Heilbarkeit, Mortalität und Todesursachen berechnet und ist dabei zu folgenden Resultaten gekommen:

„Die Häufigkeit der Skrofulose beträgt 9% aller zur Behandlung kommenden Erkrankungen.

Die Skrofulose kommt, wenn auch selten, schon im ersten Lebensjahr zur Beobachtung, am häufigsten ist sie aber im Alter von 1—5 Jahren und ist in den folgenden Altersstufen zwar immer noch häufig, aber so ziemlich gleichmässig vertreten.

Die relative Häufigkeit der einzelnen Stadien der Skrofulose beträgt ungefähr für das erste Stadium 10, das zweite 68, das dritte 22%.

Die Heilbarkeit der Skrofulose ist nach den Stadien verschieden. Nach den vorliegenden Erfahrungen beträgt das Heilungsprozent für das erste Stadium 87, das zweite 85, je nach der Lokalaffektion 80—91, das dritte 60, je nach der Lokalaffektion 32—82%.

Die Mortalität ist in den einzelnen Stadien der Skrofulose ebenfalls verschieden und beträgt für das erste Stadium kaum 1, das zweite ungefähr 3, das dritte über 8%.

Die Todesursachen der Skrofulose sind im ersten Stadium vorwiegend Tuberkulosen der innern Organe, besonders der Lungen oder interkurrirende, anderweitige, infektiöse Prozesse, im zweiten Stadium hauptsächlich Tuberkulose der Lungen und des Darms, im dritten Stadium insbesondere Meningitis tuberculosa und amyloide Erkrankung der innern Organe, in einer gewissen Zahl von Fällen auch chronische Sepsis."

In dem unter Morgan's (31) Leitung stehenden Hospital haben die Fälle von tuberkulösen Lymphdrüsen am Halse und Kopf von Kindern fast um die Hälfte abgenommen. Er bespricht die Aetiologie, den Sitz der Drüsen, ihren Zusammenhang mit Haut-, Schleimhaut- und Zahnerkrankungen, sowie den Tonsillen und dem adenoiden Gewebe des Nasenrachenraumes, ferner

die Behandlung, ohne etwas nicht schon Bekanntes zu bringen. Er greift zunächst die Ursache der Lymphdrüsenschwellung an, wobei das Jod eine Hauptrolle spielt, indem die Drüsen zunächst mit Jodkalisalbe behandelt werden; die vereiterten und durchgebrochenen Lymphdrüsen excidirt er auch.

Marsh (26) beschreibt einen Fall von Tuberkulose bei einem ältern Individuum, welche zuerst am linken Fussgelenk, dann der linken Ulna, sodann dem rechten Fussgelenk, dann wiederum an Stelle der mittlerweile nach Incision ausgeheilten linken Ulna auftrat. Beide Füsse waren amputirt worden. Später erkrankte dann noch das rechte Knie und machte die Oberschenkelamputation nothwendig. Von da ab war Patient gesund. Die Tuberkulose soll überall von der Synovialis ausgegangen sein. Verf. führt aus, dass die Widerstandsfähigkeit der Gewebe gegen Tuberkulose durch das Alter sehr stark herabgesetzt werde, je älter der Patient, desto rascher der Verlauf, die Zerstörung des Gelenkes, der Durchbruch in die Nachbarschaft. Rasche Amputation sei das Beste wegen der rasch auftretenden Vereiterung.

In der Diskussion über diesen Vortrag bemerkt Powell, dass die Tuberkulose der alten Leute einen lokalen Charakter habe und daher gutartig sei.

Gabrilowitsch (11) theilt einen Fall mit von wandernder Tuberkulose, durch welche ein kräftiger Mann in verhältnissmässig kurzer Zeit nach Ueberstehen einer Affektion beider Lungen, einer operativ behandelten Peritonitis tuberculosa schliesslich an Meningitis tuberculosa zu Grunde ging.

Berger (5) und Besançon beschreiben die sehr langsam wachsende Form von tuberkulösen Drüsentumoren der Hals- und Parotisgegend, welche mit sehr starker Vergrösserung einhergeht, nicht zur Vereiterung und zur Verwachsung mit der Nachbarschaft führt, Jahre lang bestehen kann und häufig mit malignen Lymphomen verwechselt wird. Betont wird die Gutartigkeit dieser Drüsenerkrankungen, sowie dass die Diagnose vielfach erst histologisch, dagegen bakteriologisch häufig nicht gestellt werden könne.

Sabrazès (40) hat die bacilläre Pseudotuberkulose bei der Taube entdeckt und deren Bacillus isolirt. Klinisches Interesse besitzt der Bacillus nach dem kurzen Bericht über den Gegenstand nicht.

In dem von Courmont, Nicolas und Bonnet (8) untersuchten Fällen handelte es sich um histologisch typische Tuberkulose. Der dabei isolirte Bacillus gleicht dem bei sogenannter Pseudotuberkulose der Meerschweinchen beschriebenen, wächst rasch in Bouillonglycerin, ist rein aerob, stellt ein kurzes Stäbchen, häufig zu Ketten angeordnet, dar und färbt sich weder nach Ziehl, noch nach Gram.

Klein (19) spricht über Pseudotuberkulose. Den von Pfeiffer entdeckten Bacillus fand er im Wasser des Lee und der Themse. Meerschweinchen starben nach Infektion mit dem Bacillus an allgemein verbreiteter Pseudotuberkulose. Der Bacillus war leicht zu isoliren und sieht dem Tuberkelbacillus so ähnlich, das es fast unmöglich war, ihn davon zu unterscheiden. Die Infektion der Meerschweinchen konnte auf die verschiedenste Art leicht ausgeführt werden, besonders auch durch Fütterung. Zuweilen formirten die Bacillen, wie schon öfters beschrieben, Ketten. Die aus dem Wasser gezüchteten Bacillen waren für Affen infektiös. Ferner erwies sich der Bodensatz von 6 Milchproben in einem Falle als infektiös für ein Meerschweinchen, welches an typischer Pseudotuberkulose erkrankte. Mit abgestorbenen Bacillen-Kulturen konnte Klein Meerschweinchen immunisiren. Die

Beziehungen zwischen dem echten und dem Pseudotuberkulosebacillus sollen später besprochen werden. Die Färbung der letzteren gelangt mit Gram, am besten aber mit Löffler'schem Methylenblau.

Der von Woodhead (24) gehaltene Vortrag über Pseudotuberkulose sowie die in der Diskussion von Martin, Washburn und Gallowey über diese Krankheit mitgetheilten Erfahrungen zeigen, dass unter dem Namen Pseudotuberkulose eine Reihe von Krankheiten zusammengefasst werden, welche zum Theil nur eine sehr oberflächliche Aehnlichkeit mit der echten Tuberkulose haben.

Cheyne (7) giebt einen kurzen Abriss der speziellen chirurgischen Tuberkulose der verschiedensten Organe, welcher zwar wenig Neues bringt aber in seiner Einfachheit und Klarheit doch ganz lesenswerth ist.

Lannelongue (23) bespricht Bekanntes über die Behandlung tuberkulöser Abscesse. Er punktirt dieselben, aspirirt, wäscht mit aseptischen Flüssigkeiten aus und spritzt die folgende Mischung ein:

Steriles Oleum amygdal. dulcium 90,0
Jodoform 10,0
Aether sulf 10,0
Creosot (Buchenholz) 2,0.

Kapesser (15) rühmt enthusiastisch unter Anführung einer Anzahl von Beispielen seine methodische Schmierseifeeinreibung als ein vorzügliches resorbirendes, roborirendes und den Stoffwechsel beförderndes Mittel speziell bei Skrofulose und Tuberkulose. Er reibt zwei- bis drei mal wöchentlich Abends ein bis zwei Kaffeelöffel voll mit etwas lauem Wasser verdünnter Schmierseife eine Viertelstunde lang in den Rücken des Kranken ein und wäscht sie nach Verlauf von abermals einer viertel bis einer halben Stunde wieder ab.

Hoffa (14) hat die methodische Schmierseifenbehandlung als Hülfsmittel bei Fällen von Spondylitis, Tuberkulose des Hüft-, Knie-, Fuss- und Ellenbogengelenkes, bei Drüsen- und Hauttuberkulose angewandt, im Ganzen im Laufe von 12 Jahren bei mehr als 200 Patienten und kann nach seinen Erfahrungen nur ein äusserst günstiges Urtheil über diese Behandlungsmethode abgeben. Die chirurgischen Massnahmen bleiben dabei die gewöhnlichen, halten sich aber in möglichst konservativen Grenzen. Der Appetit der Kranken soll sich rasch heben, die tuberkulösen Gelenk- und Drüsenschwellungen rasch zurückgehen, Fisteln sich schneller schliessen. Wunderbare Erfolge sah er namentlich bei den multiplen Knochen- und Gelenkerkrankungen bei recht heruntergekommenen Kindern. Zu benutzen ist am besten die von Duvernoy in Stuttgart bezogene Sapo kalinus venalis transparens (superfeine Oelseife), von welcher 25—40 g 2—3 mal wöchentlich, nicht öfters, mittelst Schwamm oder Flachhand in der Regel Abends und zwar vom Nacken einschliesslich beginnend am Rücken und den Oberschenkeln und, wenn thunlich, den Oberschenkelbeugen entlang bis inklusive zu den beiden Kniekehlen eingerieben werden. Die Schmierseife bleibt eine halbe Stunde liegen und wird danach mit Schwamm und warmem Wasser abgewaschen. Nach der Einreibung bleibt der Patient im Bett und kann andern Tags wieder aufstehen. Hoffa betont, dass die Kur nur ein Adjuvans sein solle, dass sie auch in der Armenpraxis gut zu verwerthen sei und endlich dass für den Anfang zum mindesten Arzt und Patient Ausdauer besitzen müssten.

Landerer (21). Das Büchlein enthält in knapper Form einen Auszug aus dem im vorigen Jahresbericht genauer referirten Werke des Verf., die Behandlung der Tuberkulose mit Zimmtsäure. Ref. kann daher auf das damals Mitgetheilte rekurriren. Zu erwähnen ist, dass die Firma Kalle & Co. zu Biebrich a. Rh., welche die Zimmtsäurepräparate synthetisch darstellt, das obige Werkchen sowie eine Anzahl anderweitiger Mittheilungen aus der Fachlitteratur Interessenten zur Verfügung stellt.

Hahn (12) hat die Jodoformglycerininjektionen durch solche mit Formalinglycerin (100 Theile Glycerin, 1—5 Theile Formalin) ersetzt und damit bei Gelenktuberkulosen und Senkungsabscessen in jeder Beziehung ausgezeichnete Erfolge erzielt. Die Technik ist ungefähr dieselbe, wie bei den Jodoformglycerininjektionen, ebenso die weiteren Massnahmen.

Veiel (47) behandelt tiefgehende, bis auf die Sehnenscheiden übergreifende Haut-, Lymphdrüsen- und Knochentuberkulosen mit Pyrogallol in der Weise, dass zuerst die kranken Gewebspartien durch 10% Pyrogallolvaseline zerstört werden, welche Salbe auf Lint gestrichen 3—5 Tage aufgelegt wird. Die Heilung der Wunde wird sodann durch 1/2—2 % Pyrogallolvasaline erzielt, welches aber noch stark genug sein soll, um lupöses Gewebe zu zerstören, ohne die Bildung gesunder Granulationen zu hindern. Die besten Erfolge wurden bei bis auf die Sehnenscheiden übergreifender Hauttuberkulose erzielt. (Gewöhnlich ist der Gang der Krankheit doch wohl ein umgekehrter. Ref.)

Richet (37) hat eingehende Versuche an Hunden angestellt, welche ergaben, dass ausschliessliche Fleischnahrung (rohes Fleisch) die Entwickelung der Impftuberkulose sehr häufig verhindert oder doch wenigstens verzögert. Verf. glaubt, diese Resultate müssten die Aerzte ermuthigen, bei Tuberkulösen eine rein animale Ernährung anzuwenden und hält eine derartige Ernährung für ausführbar.

Bei einem mit Tuberkulose des ersten Interphalangealgelenkes der zweiten Zehe des rechten Fusses behafteten Mädchen und bei einem mit Tuberkulose der rechten Fusswurzel behafteten Kinde hat Catellari (6) die Heilkraft elektrischer Ströme von hoher Frequenz und hoher Spannung erprobt. Die Anwendungsformen bei seinen Versuchen waren folgende drei: 1. das gegen den kranken Theil gerichtete Effluvium, wie man es direkt aus dem Tesla'schen Apparat erhält; 2. das Bad des ganzen zu elektrisirenden Körpertheils; 3. die vollständige Entladung des Apparates (ohne Schlagweite) durch den kranken Theil hindurch. Zur Anwendung des Effluvium wurde eines der Enden, E^1 des induzirten Stromkreises, in Kommunikation mit dem Boden gebracht und das andere, E^2, in Kommunikation mit einer aus etwa 10 Nähnadeln bestehenden und mit einem Isolirgriff versehenen Bürste, die dem kranken Theile in der Weise nahe gebracht wurde, dass die grossen Funken nicht abschnellten. Bei der zweiten Anwendungsform wurde der kranke Theil in gekochtes und mit Chlornatrium versetztes Wasser getaucht, das eine Ende, E^1, des induzirten Stromkreises wurde in's Wasser gethan, das andere, E^2, mit dem übrigen Körper in Kommunikation gebracht. Bei der dritten Anwendungsform wurde etwas benetzte Watte um den kranken Theil gelegt und auf diese eine mit einem der Enden des induzirten Stromkreises kommunizirende Metallscheibe, während das andere Ende mit einer in kurzer Entfernung vom kranken Theile dem Körper angelegten Stanniolbinde kommunizirte. Im ersten Falle wurde die Behandlung mit Strömen

von hoher Frequenz 20 Tage lang fortgesetzt, dann aber auf dringendes Verlangen der Patientin, die operirt zu werden wünschte, eingestellt. Auch die erste und dritte Form wurden abwechselnd angewendet. — Im zweiten Falle wurden 164 Tage lang alle drei Formen abwechselnd angewendet. — Im ersten Falle gab die mikroskopische Untersuchung des Stückes, sowohl in histologischer als in bakteriologischer Hinsicht, Resultate, aus denen sich zu Gunsten oder Ungunsten der Behandlung keine Schlüsse ziehen lassen. Im zweiten Falle wechselten Besserung und Verschlimmerung mit einander ab, die Schwellung nahm jedoch während der Zeit der elektrischen Behandlung stetig ab, und die Familienangehörigen behaupten, dass das Gehen während und nach der Behandlung leichter fiel. Verf. schliesst jedoch, dass man sich keiner Ilusion hingeben darf, da bei tuberkulösen Prozessen Besserung und Verschlimmerung stets mit einander abwechseln. Muscatello.

Viquerat (49) bringt genauere Untersuchungen über die chemischen Bestandtheile des Tuberkulins, die für den Chirurgen kein spezielleres Interesse haben.

Ferner untersuchte er (48) chemisch das T.O. und T.R. und erklärte es für nichts Anderes als eine wässerige Lösung von einem alkalischen, bernsteinsauren Salz, welches fast nichts koste und in jeder Apotheke erhältlich sei! Er will den Tuberkelbacillus Bernsteinsäurebacillus genannt wissen, kündet weitere Veröffentlichungen an und bittet zu kontrolliren, bevor man kritisire.

Adrian (1) theilt mit, dass nach seinen, in der Universitätsklinik für Hautkrankheiten des Prof. Wolff in Strassburg gemachten Versuchen bei vorsichtigem Steigen der Dosis jugendlich kräftige Individuen, die nicht tuberkulös sind, nicht anders auf neues Tuberkulin reagiren, wie Lupöse in ähnlichen Verhältnissen. Mit T.R. wurden im Ganzen 12 Fälle von Lupus und Scrophuloderma behandelt, von denen 8 die Kur vollendeten. Ausserdem waren bei fast sämmtlichen Fällen kurz vor der Einleitung der Kur oder unmittelbar bei Beginn derselben chirurgische Eingriffe vorgenommen. Dies kann aber den Werth der Versuche deswegen nicht beeinträchtigen, weil trotzdem die Erfolge schon ungenügende und negative waren, um so negativer also hätten sein müssen, wenn das T.R. allein angewendet worden wäre. Verf. beobachtete zahlreiche, unerwünschte Begleiterscheinungen während der Kur und spricht sich im Allgemeinen gegen das Mittel aus.

Nach einer kurzen Einleitung, in welcher Petruschky (34) zu dem Satze gelangt, dass es medikamentöse Specifica gegen Tuberkulose zur Zeit nicht gebe und in der er unter anderen auch die Wirkung der Jodoformglycerininjektionen nicht als spezifische Wirkung des Jodoforms, sondern als Folge des lokalen Reizes, der Hyperämie aufgefasst wissen möchte, einer Behauptung, der nach Ansicht des Ref. doch zahlreiche, gut begründete Beobachtungen gegenüberstehen, sowie nach einer kurzen kritischen Uebersicht über die Geschichte der Tuberkulinbehandlung, theilt Verf. seine eigenen, mit diesem Mittel erzielten Erfolge mit. Er hat eine Liste von 20 Fällen aufgestellt, bei welchen es sich 4 mal um vorgeschrittene, 18 mal um weniger vorgeschrittene Lungenaffektionen handelte, welch letztere er ausnahmslos geheilt und solange nachbeobachtet hat, dass an der Heilung nicht mehr zu zweifeln ist. Diese guten Erfolge hat Petruschky durch seine Etappenbehandlung erzielt, deren Wesen auf der wichtigen Erfahrung beruht, dass diejenigen Tuberkulösen, welche im Verlauf einer Tuberkulinkur unempfindlich gegen

Tuberkulin geworden sind, ohne dass sämmtliches tuberkulöses Gewebe zur Abstossung gelangt ist, nach etwa 3—4 Monaten wieder die alte Empfindlichkeit gegen Tuberkulin haben, so dass also nach dieser Zeit eine wirksame Tuberkulinbehandlung von Neuem vorgenommen und dies in derselben Weise so oft wiederholt werden kann, als die Empfindlichkeit gegen Tuberkulin bei den Kranken zurückkehrt. Gewöhnlich sind zwei Behandlungsetappen ausreichend gewesen bis zum definitiven Erlöschen der Tuberkulinempfindlichkeit und der klinischen Krankheitssymptome. Die Erzielung einer Dauerheilung ist also erreichbar, aber nicht plötzlich mit einem Zauberschlage, sondern mit zielbewusster Geduld.

Nach Klebs (18) verdient von den spezifischen Heilmitteln gegen Tuberkulose, den Produkten des Tuberkelbacillus, des Tuberkulocidin wegen seiner Giftlosigkeit den Vorzug. Aber auch dieses Mittel kann aus verschiedenen Gründen, von denen Klebs zwei theilweise neue erörtert, im Stich lassen. Der erste derselben betrifft die Magenstörung bei Phthisikern, die Achylia gastrica. Nach Klebs pflegen in diesen Fällen Schilddrüsenatrophien vorhanden zu sein und er konnte durch Thierexperimente nachweisen, dass die Toxine der Tuberkelbacillen Atrophie der Schilddrüse herbeizuführen im Stande sind. Auf Grund dieser Versuche hielt sich Verf. für berechtigt, bei tuberkulösen Menschen mit schwerer Achylia gastrica die Anwendung von frischem Schilddrüsensaft wagen zu dürfen und hat damit in mehreren Fällen erhebliche Gewichtszunahmen erzielt. Der zweite Gesichtspunkt in der Tuberkulosebehandlung, den Klebs neu eingeführt haben will, betrifft die Mischinfektion, deren verderbliche Folgen mit Typhase und Tuberkulocidin zu bekämpfen sind. (Genaueres wird darüber nicht berichtet. Ref.)

B. Syphilis, Lepra, Aktinomykose und Botryomykose, Milzbrand, Echinococcus.

Referent: A. Borchard, Posen.

Die mit * versehenen Arbeiten sind nicht referirt worden.

1. Bail, Ueber Aktinomyceskulturen. Verein deutscher Aerzte in Prag. Wiener klin. Wochenschr. 1899. Nr. 38.
2. R. Baracz, Ein Fall von chronischem Rotz beim Menschen. Gazeta lekarska. Nr. 23—25.
2a. Bayer, Zur Aktinomycesfrage. Prager med. Wochenschr. 1899. Nr. 52.
3. Berestnew, Ueber den Aktinomycespilz. Verein deutscher Aerzte in Prag. Wiener klin. Wochenschr. 1899. Nr. 38.
4. — Zur Aktinomykose. Prager med. Wochenschr. 1899. Nr. 49 u. 50.
5. — Ueber Aktinomykose. Verein d. Aerzte in Halle. Münchener med. Wochenschr. 1899. Nr. 18.
6. v. Bramann, Klinisches über Aktinomykose beim Menschen. Verein d. Aerzte in Halle. Münchener med. Wochenschr. 1899. Nr. 20.
7. Bucci, Contributo allo studio dell' actinomicosi umana. Durante's Festschr. Vol. II.
7a. Carrel, Travaux récents sur l'actinomykose. Gazette des hôpitaux. 1899. Nr. 40.
7b. Catterino, Contributo allo cura dell' actinomicosi con alte dosi di joduro di potassio. La Clinica chirurgica 1898. n. 2.

7c. Fantino, Contributo allo studio dell' actinomicosi umana. Riforma medica 1898. n. 90—92.
7d. Grillo, Ricerche sul fungo dell' actinomicosi. Riforma medica 1898.
8. Hayo Bruns, Zur Morphologie des Aktinomyces. Centralbl. f. Bakteriologie. 1899. Nr. 1.
9. Lewy, Ueber die Aktinomycesgruppe (Aktinomyceten) und die ihr verwandten Bakterien. Centralbl. f. Bakteriol. 1899. Nr. 1.
10. Krause, Streptothrix Aktinomyces. Hamburger Verein. Münchener med. Wochenschr. 1899.
11. — Beitrag zur Kenntniss des Aktinomyces. Centralbl. f. Bakteriol. 1899. Nr. 7/8.
12. Marcus, Beiträge zur Kasuistik und Pathologie der Aktinomykose des Menschen. Diss. München 1899.
13. Prutz, Die Behandlung der Aktinomykose mit Jodkalium. Grenzgebiete d. Medizin u. Chirurgie. 1899. Bd. 4. Heft 1.
14. Ruhrah, Aktinomykosis in man. Annales of surgery. 1899. Oct.—Dec.
15. Frank, Ueber Mischinfektion beim Milzbrand. Münchener med. Wochenschr. 1899. Nr. 9.
15a. Gutierrez, Sulla pronta efficacia del Siero Sclavo contro il processo infiammatorio nella pustola da carbonchio ematico. Il Policlinico 1898. dez. chir. n. 10.
16. Mendez, Das Serum gegen den Milzbrand. Centralbl. f. Bakteriol. 1899. Nr. 20/21.
17. Rostowzeff, Der Uebertritt der Anthraxbacillen von der Mutter in den Fötus in Fällen von Pustula maligna und deren Vermehrung in den mütterlichen Organen. Allgemeine Wiener mediz. Zeitung. 1899. Nr. 1.
18. Jeausellne, La bacille de Hansen; les lésions réactionelles, qu'il provoque dans les tissus. La Presse méd. 1899. Nr. 28.
18a. Sclavo, La sieroterapia del carbonchio ematico. Torino 1898.
19. Jourdanef, Un cas de lèpre. Société nationale de Lyon. Lyon méd. 1899. Nr. 21.
20. Lortet, Sur la lèpre. Société nationale. Lyon méd. 1899. Nr. 22.
21. Guinard, Quelques faits relatifs à la ruge. Société nationale de méd. Lyon méd. 1899. Nr. 21.
22. Lebell, Ein neuer Vorgang bei der Inokulation von Thieren mit Rabies-Virus. Centralbl. f. Bakteriol. 1899. Nr. 7/8.
23. van Nissen, Die Kultur des Syphilisbacillus. Wiener med. Wochenschr. 1899. Nr. 11 u. 12, 13, 14, 18.
24. Brentano u. Benda, Ein Fall von multilokularem Echinococcus. Deutsche Zeitschr. f. Chir. 1899. Bd. 52. Heft 1 u. 2.
25. Garrè, Demonstration von intraperitoneal auf Thiere verimpfte Echinokokken. Chirurg.-Kongress. 1899.
25a. Nigrisoli, Cura degli echinococchi. XIII. Congr. della Soc. ital. di Chir. 4—7 ottobre 1898.
26. Posselt, Ein Beitrag zur Lehre von der multiplen Cysticerkose. Wiener klin. Wochenschrift. 1899. Nr. 15.
27. Zinn, Beitrag zur Kenntniss der Verbreitungsweise des Echinococcus multilocularis und der bei demselben auftretenden Riesenzellen. Diss. Heidelberg 1899.
28. Delore, Botryomycose humaine. Lyon méd. 1899. Nr. 29.

Durch die vielfachen bakteriologischen Untersuchungen auf dem Gebiet der Aktinomykose hat es sich gezeigt, dass ausser dem Actinomyces hominis et bovis Bollingers und Dossi Dorias einerseits, dem Aktinomyces Israels und Wolffs andererseits noch verschiedene, wohl charakterisirte Arten bestehen und bestehen müssen. Ferner ist es nicht unwahrscheinlich geworden, dass z. B. der Tuberkelbacillus, der Rotzbacillus, Diphtheriebacillus in verwandtschaftliche Beziehung zum Aktinomyces zu bringen sind. Levy (9) spricht sich in diesem Sinne aus. In fünf Fällen von menschlicher Aktinomykose, die er genau bakteriologisch untersuchte, fand er denselben Pilz wie Wolff und Israel mit seinem anaeroben Wachsthum und seiner Thierpathogenität. Lucas, einem Schüler Levys, gelang es nicht den aeroben Aktinomyces in den anaeroben durch Züchtungsversuche überzuführen. Hugo Bruns (8) züchtete

aus einem Fall von Bauchaktinomykose einen Strahlenpilz der makroskopisch wie der von Bostroem und Rossi Doria aussah, mikroskopisch aber dem vom Israel und Wolff glich. Diese Species hatte mit dem von Berestnew (4) gefundenen die weitgehendste Aehnlichkeit. Er glaubt, ihn mit demselben identifiziren zu können. Da aber unsere Kenntnisse über die Aktinomycesgruppe noch lange nicht vollständig sind, so hält er es nicht für angebracht, diesen Krankheitserreger und das durch ihn erzeugte Krankheitsbild als Pseudoaktinomykose zu bezeichnen. Richtiger ist es vielmehr beim Vorhandensein von makroskopischen Körnchen, die strahlenartige Fäden mit Körnchen bergen, in einem klinisch sonst als Aktinomykose charakterisirten Falle von Strahlenpilzkrankheit zu sprechen. Man kann sich diesen Ausführungen Bruns nur anschliessen. Der reine Begriff der Pseudoaktinomykose von Berestnew stützt sich nur auf bakteriologische Momente und wird so lange unsere Kenntnisse von der Aktinomycesgruppe noch so wenig geklärt sind, nur zu Verwirrungen Anlass geben. In demselben Sinne spricht sich auch Fränkel im Verein der Aerzte in Halle (Münchener Med. Wissenschaft 1899 Nr. 18) aus. Mit dem Begriffe „Aktinomyces" ist der Begriff einer pathogenen Wirkung und einer ganz spezifischen Erkrankung verbunden. Die letztere kann durch verschiedene, wenn auch in die gleiche Familie gehörende Pilze hervorgerufen werden. Die Wichtigkeit dieser Gruppe erscheint in einem ganz besonderen Lichte, seitdem z. B. durch Friedrich deren nahe verwandtschaftliche Beziehung z. B. zum Tuberkelbacillus nachgewiesen ist. Berestnew (3) hatte schon in seiner im Jahre 1897 erschienenen Inaugural-Dissertation nachgewiesen, dass man 40 verschiedene Species des Genus Aktinomyces unterscheiden kann, dass es sogar ähnliche Erkrankungen mit Körnerbildung giebt, bei denen sich Aktinomyces ausschliessen lässt. Mit dem Namen Aktinomyces sollen alle die Pilzformen bezeichnet werden, welche nicht nur in den thierischen Geweben, sondern auf den künstlichen Nährbödenkolonien ramifizirende und vom Centrum radienförmig divergirende Fäden bilden. Alle Pilzformen, die unter dem Namen Aktinomyces, Streptothrix, Oospora, Nosardia, beschrieben sind und einige Cladothrixarten sollen Aktinomyces genannt werden. Erkrankungen, die zwar sonst völlig das Bild der Aktinomykose bieten, deren Pilze aber von den gewöhnlichen Aktinomycesarten abweichen, bezeichnet er als Pseudoaktinomykose. Einen derartigen Fall hat Bayer (2) operirt. Es handelte sich um einen Tumor der linken Flexura coli, der den Verdacht einer malignen Neubildung erweckte. Beim Durchschneiden des durch Darmresektion gewonnenen Präparates zeigte sich dasselbe aus hartem dicken Gewebe bestehend, von einzelnen eiterähnlichen Herden und Fistelgängen durchsetzt. In der Geschwulst fand sich eine Fischgräte. Berestnew fand in diesem Eiter zwei Arten von Mikroben; die eine stellte Fäden dar, die sich nach Gram färbten, die andere besass diese Eigenschaft nicht, färbte sich sehr schwer und bildete in anaeroben Kulturen die überwiegende Mehrzahl. Obgleich die erste Art sehr viele Aehnlichkeit mit dem Aktinomyces hatte, stellte sich kulturell doch sehr viele Verschiedenheit heraus. Auch Bail (1) ist der Ansicht, dass die einfache makroskopische und mikroskopische Diagnose nicht mehr genüge. Er fand die eine oder andere Aktinomycesart fast in jeder daraufhin untersuchten Erdprobe. Ebenso zeigt Berestnew das sehr häufige Vorkommen des Aktinomyces besonders am trockenen Grannen. Er untersuchte z. B. Stroh aus den Stallungen des deutschen pathologischen Instituts in Prag und ging in der Weise vor,

dass er in eine grosse gläserne Doppelschale 1½—2 Finger hohe Sandschicht schüttete, dann befeuchtete und ½ Stunde lang bei 120° sterilisirte. Nach Abkühlung des Sandes spiesste er 1½—2 Finger breit von einander 3—6 cm lange Partikelchen Stroh ein und stellte die Schale in den Brutschrank. Täglich wurden die Strohhalme, an denen sich gewöhnliche Schimmelpilze entwickelt hatten, entfernt. Auf diese Weise konnte Berestnew sehr leicht einen Aktinomyces züchten, der sich wie Aktinomyces albus in der Kultur verhielt. Aus diesen Thatsachen geht aber unzweideutig hervor, dass vorläufig auch die kulturellen Methoden nicht jeden Zweifel beseitigen können, dass unsere Kenntnisse über die Aktinomycesgruppe auch bakteriologisch noch zu lückenhaft sind, um auf sie allein unsere klinische Diagnose zu stützen. In klinischer Beziehung ist das Bild der Aktinomykose besser erkannt. v. Bramann (6) bespricht die Prognose der Erkrankung je nach ihrem Sitz. Sitzt der Prozess mit seiner brettharten Infiltration, seinen unregelmässigen Abscesshöhlen und Fistelgängen, kleinen gelblichen weissen Körnern, ockergelben Granulationen vor dem Masseter, so ist er wenig gefährlich. Beim Sitz hinter demselben entwickelt sich leicht Kieferklemme. Breitet er sich nach innen aus, so reicht er bis zur Schädelbasis. Die Aktinomykose der Tonsillen zeigt sich durch Infiltration am Unterkieferwinkel und wird nur gefährlich, wenn sie sich nach der Fossa supraclavicularis herabsenkt. Die Aktinomykose der Lungen bietet ungünstige Prognose. Im Darmtraktus ist der Magen selten, am häufigsten das Cöcum ergriffen. Breitet sich der Prozess retroperitoneal aus, dann ist er chirurgisch nicht mehr zu erreichen. Intraperitonealerkrankungen bieten eine bessere Prognose. Die Therapie sucht chirurgisch alles Erkrankte zu beseitigen. Ist das unmöglich, so kann man Jodkali anwenden, das aber keine spezifische Wirkung hat, sondern nur resorbirend auf das entzündlich geschwollene Gewebe wirkt. Die sehr ausführliche und lesenswerthe Arbeit von Ruhrach (14) bespricht an der Hand zahlreicher Krankengeschichten den gesammten Verlauf unter besonderer Berücksichtigung aller in Amerika beobachteten Fälle. Carrel (7) schildert die Aktinomykose des Thränenganges, der Niere und Blase, sowie der Analregion. Niere und Blase sind selten primär affizirt. Gewöhnlich greift der Prozess vom benachbarten Darm über oder es handelt sich in der Niere um metastatische Knoten der schon generalisirten Aktinomykose. Ein Aufsteigen durch den Ureter ist bis jetzt nicht beobachtet. Eine direkte Infektion der Blase kann entstehen durch eingeführtes Gras oder Strohhalme. Die Analregion wird gewöhnlich vom Darm aus infizirt.

Prutz (13) hat durch sorgfältige Thierexperimente den Einfluss des Jodkalis auf das Wachsthum des Pilzes und den Verlauf der Krankheit studirt. Der auf das Versuchsthier übertragene Aktinomyces ist im Stande, sich in demselben zu vermehren auch während länger dauernden Einfluss von Jodkali. Auch die weitere Uebertragung ist trotz Jodkali möglich. Es ist also das Mittel kein Specificum im eigentlichen Sinne. Beim Menschen leitet Jodkali eine Resorption der entzündlichen Produkte ein und führt eine schnellere Einschmelzung der den Pilz beherbergenden Herde herbei. Letztere werden deutlicher, die Neigung zum Durchbruch nach aussen wird gesteigert. Eine entscheidende diagnostische Bedeutung kommt dem Mittel jedoch nicht zu. Ebensowenig ist es im Stande die operative Behandlung zu verdrängen. Es vereinfacht nur dieselbe, ja macht manche Fälle z. B. von Bauchaktinomykose überhaupt erst operabel. Die Wirkung des Jodkali tritt nicht bei allen Fällen in die Erscheinung, ist aber bei der überwiegenden Mehrzahl zweifellos

vorhanden. Die Anwendung ist deshalb in jedem Falle angezeigt. Die Arbeit von Markus bringt nichts wesentlich Neues.

Grillo (7d) hat den Pilz der Aktinomykose eingehend studirt. In vier Fällen von Aktinomykose beim Menschen traf er gleichzeitiges Bestehen der Hauptmerkmale des Pilzes an: jede Kolonie bestand aus einem centralen, von einem wirren Haufen von Fäden gebildeten Theil und einer peripheren Schicht von strahlenförmig angeordneten, langen und dünnen keulenförmigen Stäbchen. Diese Keulenformen waren nicht gleichmässig an der ganzen Peripherie vertheilt; in nach der Gram'schen Methode gefärbten Trockenpräparaten nahm man, mit einer grossen Menge Fäden vermischt, viele Stäbchen- und Kokkenformen wahr. Betrachtete man jedoch diese Elemente aufmerksam bei starker Vergrösserung, so hatte man den Eindruck, als kämen sie von spontanem oder künstlich hervorgerufenem Zerfall komplizirterer Gebilde her. Nur in einem Falle war es möglich, Schnittpräparate von aktinomykotischen Geweben mit Körnchen aus bei der Autopsie entnommenen Stücken anzulegen. Auf den Schnitten von in Paraffin eingeschlossenen Stücken erschien sowohl in den Hautknoten als in der Wandung des Leberabscesses der Aktinomyces in den kleinsten Körnchen als ein Büschel von dicht verflochtenen Fäden, die im Centrum einen wellenförmigen Verlauf hatten und an der Peripherie strahlenförmig angeordnet waren. Zwischen den Fäden der mykotischen Haufen, und zwar stets vorzugsweise im centralen Theil, fanden sich verschieden grosse und verschieden stark gefärbte freie kokkenförmige Körnchen und Bacillenformen, wie sie bereits in den aus zerdrückten Körnchen angefertigten Präparaten beobachtet wurden. Ging der Schnitt durch grössere Haufen hindurch, so wiesen viele von diesen eine periphere Zone auf, die aus reichlicheren und dichter gelagerten Fäden bestand, und in dem von dieser umschriebenen, mehr oder weniger regelrecht cirkulären Raume fanden sich zwischen feinkörnigen Trümmern spärliche geradlinige Fäden, an denen die Theilung in Stäbchen deutlicher hervortrat. Verf. weist die Anschauung Boström's betreffs der Entstehungsweise dieser Figuren zurück und meint, dass diese kranzförmige Anordnung durch eine Involutionsphase der centralen Fäden bedingt werde, die mit dem Altern die Fähigkeit sich zu färben verlieren, während sich die jüngeren peripheren Fäden intensiver färben. Aus der Gesammtheit dieser Merkmale glaubt Verf. schliessen zu können, dass die von ihm mikroskopisch untersuchten Fälle zu den Fällen von echter Aktinomykose zu zählen seien, obgleich es bei der Ungewissheit, die über die Merkmale und Eigenschaften dieses Parasiten noch immer herrscht, an einem sicheren Kriterium fehle, um festzustellen, wann man von echter Aktinomykose und wann von einer anderen analogen Parasitenform sprechen könne. Nur in drei Fällen von den vier untersuchten liessen sich Kulturen anlegen. Nach der Buchner'schen anaëroben Methode erhielt Verf. konstant Wachsthum des Aktinomyces, der in den drei Fällen gänzlich identische Merkmale aufwies. Die kulturellen Merkmale dieses Pilzes erhielten sich konstant bei allen Ueberimpfungen und erfuhren auch nach zahlreichen Hindurchschickungen durch Meerschweinchen, bei denen durch die Einimpfung die Krankheit konstant in typischer Weise reproduzirt wurde, keine Veränderungen. Die kulturellen Merkmale stimmten mit den von Wolf und Israel beschriebenen überein, und die Agarkulturen hatten vollständige Aehnlichkeit mit den von diesen Autoren veröffentlichten Photogrammen. Die Versuche zur experimentellen Reproduktion der Krankheit nahm Verf.

fast ausschliesslich an Meerschweinchen vor. Bei einigen von diesen wurden kleine Bruchstücke von aktinomykotischem Gewebe in die Peritonealhöhle eingeführt, in der Mehrzahl der Fälle wurde eine Emulsion von wenigen Körnchen in einigen ccm sterilisirter Bouillon injizirt. Andere Einimpfungen wurden, stets mit positivem Resultat, ins Subcutanbindegewebe oder in Muskeln gemacht. Aus den zahlreichen Experimenten, alle mit positivem Resultat, geht hervor, dass das Meerschweinchen sehr empfänglich für diese Infektionsform ist. Eine weitere Reihe Experimente führte Verf. aus, um festzustellen, ob Jodkali wirklich eine spezifische Heilwirkung habe und in welcher Weise sich diese kundgebe; aber weder die Injektionen dieses Mittels noch längere Zeit fortgesetzte Einführungen per os hatten auf den Verlauf und die Natur der Krankheitserscheinungen, wenn sie am Bauche ihren Sitz hatten, einen Einfluss. Bei vier Meerschweinchen mit subcutaner Aktinomykose trat allerdings stets Heilung ein, da aber in anderen (zwei) Fällen die Heilung spontan erfolgt war, lässt sich diesen Resultaten kein grosser Werth beimessen. Die Wirksamkeit des Jodkalis scheint der Absonderung der Körnchen subordinirt zu sein; ist diese Absonderung, wie es bei den Bauchknoten der Meerschweinchen der Fall, unmöglich, dann bleibt die Wirkung des Mittels eine unsichere, und daher die Nothwendigkeit, den Gebrauch desselben mit der chirurgischen Behandlung zu verbinden. Muscatello.

Bucci (7) beschreibt einen Fall von Aktinomykose. Bei einer Eiterung, die sich in ihren klinischen Merkmalen nicht von den gewöhnlichen Formen suppurativer Alveolar-Perioststitis unterschied, fand er bei Untersuchung des Eiters kreisförmige, wie kleine Büschel aussehende Kolonien, die aus hyalinen, stark lichtbrechenden, dicht mit einander verflochtenen, amphygen verlaufenden, keine Keulenformen aufweisenden Mycelfäden bestanden. Die Fäden gelangten mit ihren Verzweigungen an die Peripherie. Hier und dort fanden sich zwischen den Eiterzellen vereinzelte Fäden, die in ihrem Verlaufe ziemlich nahe bei einander gelegene Verzweigungen aufwiesen. In Glycerin-Agarkulturen liessen sich schon nach 24 Stunden ganz kleine graugelbe, und nach 7—8 Tagen wie Bleiweissstaub aussehende Kolonien wahrnehmen. Verf. meint, dass es sich um den Actinomyces albus handelte. Die an Hunden, Meerschweinchen, Kaninchen, Katzen vorgenommenen Impfungen hatten stets ein positives Resultat. Bei Hunden wurde nach Injektion der Fadenform die Keulenform erhalten. Dieses Resultat ist ein weiterer Beweis für die Unicität der in der Atmosphäre vorkommenden, auf den gewöhnlichen Nährmitteln wachsenden Fadenformen und den im keulenförmigen Zustande besonders beim Rinde angetroffenen, schwer färbbaren Parasiten. Mucatello.

Fantino (7c) hält die Ansicht, dass die Aktinomykose beim Menschen in Italien selten vorkomme für falsch. Denn in der von Prof. Carle geleiteten Turiner Chirurgischen Klinik wurden im Jahre 1897 allein sechs, und in den vorhergegangenen Jahren drei Fälle von Aktinomykose behandelt. In allen von Fantino mitgetheilten Fällen war die Krankheit von den anderen Aerzten nicht nur nicht diagnostizirt, sondern nicht einmal vermuthet worden, obgleich in mehreren die Symptome sehr deutlich waren. In einem von diesen neun Fällen hatte sich die Krankheit am Oberkiefer, in fünf am Unterkiefer und in dessen Umgebung, in einem am Halse nahe dem Schlüsselbein, in zwei am Bauche entwickelt. Die Anwesenheit von aktinischen Körnchen ist das einzige sichere Kennzeichen zur Diagnose, und nur so lässt sich eine frühzeitige Diagnose stellen, von welcher oft der Ausgang abhängt.

Die Aktinomykose als einen malignen Tumor anzusehen und dessen vollständige Exstirpation zu empfehlen ist ein Kriterium, das sich nur in bestimmten Fällen anwenden lässt, so in dem vom Verf. mitgetheilten Fall No. 5: Aktinomykose an Hals und Brust. Die Operation musste, so weit es möglich war, eine vollständige sein, da eine Diffusion auf's Mediastinum sicherlich verhängnissvoll gewesen wäre. Aber in der Mehrzahl der Fälle, besonders wenn sich die Krankheit an der Brust und der retroperitonealen Bauchgegend entwickelt hat, ist eine vollständige Abtragung, sei es wegen der Tiefe und Ausdehnung des Prozesses, sei es wegen der Wichtigkeit der betreffenden Organe, nicht möglich.

In sehr vielen anderen Fällen ist die Abtragung, wenn auch chirurgisch möglich, doch nicht rathsam, da sich hier Heilung durch einen viel weniger schweren Eingriff erzielen lässt, nämlich durch einen einfachen Einschnitt mit Abkratzung. Zu dieser Klasse gehören fast alle Fälle von Aktinomykose an Hals und Gesicht. Der Prozess entsteht vorwiegend an dem aufsteigenden Unterkieferast und verbreitet sich vermittelst zahlreicher Kanälchen zwischen den Muskeln auf andere Regionen des Gesichtes. Eine vollständige Abtragung würde in sehr vielen von diesen Fällen zu einer schweren Entstellung führen, mit unheilbarer Paralyse des N. facialis, und es ist deshalb geboten von solcher abzustehen, um so mehr als sich durch Eröffnung der Herde, Abkratzung, Excision der am meisten betroffenen, weil physiologisch nicht wichtigen Theile, und durch eine geeignete Jodbehandlung mit Sicherheit Heilung erzielen lässt. Verf. ist von der wohlthätigen Wirkung des Jods überzeugt, besonders in den Fällen, in denen die chirurgische Behandlung keine vollständige sein kann. Die übrigen in Italien beobachteten und beschriebenen Fälle von Aktinomykose beim Menschen belaufen sich auf 32, und Verf. hat alle hierauf bezüglichen Angaben zusammengestellt, um Allen die sich mit dem Gegenstande beschäftigen, die Aufgabe zu erleichtern.

Mucatello.

Catterina (7b) theilt einen Fall von Aktinomykose mit, der durch den inneren Gebrauch von Jodkali in hohen Dosen geheilt wurde. Es handelte sich um eine 72jährige Frau, die eine die zwei hinteren Drittel des rechten horizontalen Unterkieferastes und fast den ganzen aufsteigenden Ast derselben Seite einnehmende Schwellung aufwies. Die Haut über der Schwellung wies einige Kontinuitätstrennungen auf, von denen die grösste sich auf der Mitte des vorderen Randes des Masseter befand und die Grösse eines 2-Centimes-Stückes hatte mit erhöhten Rändern, während der Grund derselben mit einer gelblich-weissen Masse bedeckt war. Wenn man mit dem Zeigefinger vom Mundvorhof aus gegen den vorderen Rand des aufsteigenden Unterkieferastes drückte, kam aus dieser Kontinuitätstrennung eine mit Blut und kleinen weisslichen Körnchen vermischte Flüssigkeit heraus. Die bakteriologische Untersuchung dieser Flüssigkeit bestätigte die auf Aktinomykose gestellte Diagnose. Die Jodkalibehandlung wurde mit einer Dosis von 1 g begonnen und diese dann jeden Tag um 25 cg bis zu 14 g pro Tag gesteigert. Nach einem Monat war Patientin vollständig geheilt: die Schwellung war gänzlich zurückgegangen, die Fisteln geschlossen, die normale Haut liess sich in Falten erheben.

Muscatello.

Rostowzeff berichtet über drei Fälle von Pustula maligna bei Schwangeren mit tödtlichem Ausgange. 1. 34 Jahre alt, 8 Monate gravid. 2. 36 Jahre alt, 7 Monat gravid. 3. 35 Jahre alt, 4 Monat gravid. Die Dauer der

Affektion betrug 3—6 Tage. Die mikroskopische Untersuchung der mütterlichen Organe zeigte, dass die Anthrax-Bacillen sich in der Haut und zwar unter dem Rete Malpighi im serofibrinösen Exsudat lokalisiren aber nicht fortpflanzen. Es ist sehr wahrscheinlich, dass die sekundäre Infektion der gastrointestinalen Schleimhaut und die nachfolgende allgemeine Infektion dadurch entsteht, dass die Hände und folglich auch alles andere, das durch den Mund in den Organismus eingeführt wird, von den Sekretionsprodukten des Anthrax Geschwüres verunreinigt ist. Die Bacillen wurden in grosser Anzahl in der Magenwandung gefunden, ohne dass merkliche makroskopische Veränderungen vorhanden gewesen waren. Die Menge der im Pankreas vorgefundenen Bacillen übertrifft die Zahl der in allen übrigen Organen. In den Mesenterialdrüsen sind trotz der ausgesprochenen makroskopischen Veränderungen Bacillen in beschränkter Zahl. In der Leber ist nur eine beschränkte Zahl, in der Milz variiren dieselben von Fall zu Fall. Merkwürdigerweise fehlen sie in den Malpighischen Körperchen vollkommen. In der Niere waren sie im Innern der Bowman'schen Kapsel, selbst in den harnleitenden Kanälen. In reduzirter Zahl wurden die Bacillen in den Lungen, dem Herzmuskel, der Hirnrinde, dem Uterus gefunden. In der Placenta sind die Bacillen im ersten und zweiten Falle in geringer Zahl, im dritten sehr zahlreich. Sie finden sich entweder isolirt, oder in Gruppen vereinigt zwischen den Intervallen der Zotten. Die letzteren bieten an diesen Stellen ein deutliches Bild der Degeneration. Im Nabelstrange wurden sie auch in der Vene und Arterie nachgewiesen. Im fötalen Organismus war die Zahl geringer sowohl in der Leber, der Milz als auch den Nieren. Die Epithelschicht der Zotten in der Placenta kann unter dem Einfluss des infektiösen Prozesses seine schützende Eigenschaft einbüssen. Bei rasch verlaufender Infektion haben die Bacillen keine Zeit sich in der Placenta und den Organen des Fötus zu zerstreuen. Es ist sehr wahrscheinlich, dass vom Beginne der Infektion und im weiteren Verlaufe derselben das mütterliche Blut immer mehr baktericide Charaktere annimmt, die in das Blut des Fötus in einer Zeitepoche übertragen werden, wo die Bacillen noch nicht eingedrungen sind. Deshalb wird ihre Wucherung hier zum Theil verhindert.

Rostowzeff weist dann noch auf den unglücklichen Ausgang bei Schwangeren hin. Er hat noch drei weitere Fälle zu derselben Zeit beobachtet, in denen frühzeitige energische lokale Behandlung Heilung brachte.

Gelegentlich der Prüfung eines Desinfektionsmittels an Borsten sah Frank (15) einen anderen, leichteren Verlauf des Milzbrandes bei den Versuchsthieren. Er fand, dass neben den Milzbrandbacillen noch eine andere dem Staphylococcus pyogenes sehr nahe stehende Bakterienart vorhanden war. Er stellte nun Versuche in der Weise an, dass er an Versuchsthieren Wunden zuerst mit Milzbrand und gleich darauf mit Staphylokokken infizirte und sah hierdurch die Milzbrandinfektion in weitgehendster Weise beeinflusst. Nur ein Theil der doppelgeimpften Thiere starb am Milzbrand. In den meisten Fällen war der Krankheitsverlauf langsamer als bei einfacher Milzbrandimpfung. Auch der Sektionsbefund zeigte abweichendes Verhalten. Es fehlte besonders das charakteristische Oedem an der Impfstelle. Ein Theil der Thiere ist am Leben geblieben, es wurde durch die Mischinfektion also die sonst für Mäuse absolut tödtliche Krankheit in eine weniger schwere umgewandelt.

Ferner zeigten die Mäuse, welche die Mischinfektion überstanden hatten eine erhöhte, wenn auch nicht absolute Widerstandsfähigkeit gegen eine reine

Infektion mit Milzbrandbacillen resp. Sporen in Kulturen, nicht aber gegen solche aus dem Thierkörper. So interessant die Versuche auch sein mögen, so bedürfen sie doch noch eingehender Nachprüfungen.

Dasselbe gilt von der Arbeit von Mendez (16). Betreffs Zubereitung und Dosirung des Serums muss auf das Original verwiesen werden. Mendez arbeitet mit sehr grossen Dosen und sieht hierin das wichtigste Moment für den Erfolg. Er stützt sich auf 25 Fälle in denen er gleich nach Einspritzung des Serums Temperaturabfall, allgemeines Wohlbefinden, Abnahme und Verschwinden des Oedems und das hierauf folgende Verschwinden der Drüsenschwellung beobachtete. Alle bekannten Behandlungsweisen der Pustula maligna unterscheiden sich von den serotherapeutischen dadurch, dass jene zuerst den Lokalzustand, diese den Allgemeinzustand in Angriff nehmen. Die Lokalbehandlung der Pustula maligna wird nur ausgeführt zur Vermeidung einer sekundären Infektion. Mendez verwendet hierzu eine Salbe von 3 g Kreolin auf 30 g Lanolin.

Bei der Verbreitung der Lepra spielt nach Lortet (20) die Vererbung eine viel grössere Rolle als die direkte Uebertragung und Ansteckung. Lortet hat in Syrien nur äusserst selten Fälle von Ansteckung beobachtet.

Der 27jährige Patient Jourdanef's (19), bei dem klinisch wie bakteriologisch es sich um Lepra handelt, war nie aus seinem Dorfe in der Nähe von Nizza heraus und nie mit Leprakranken in Berührung gekommen. Das betreffende Dorf soll aber vor etwa 50 Jahren Lepra-Fälle gehabt haben.

Die bei der Inokulation von Rabies-Virus bis jetzt angewandten vier Methoden (Trepanation und subdurale Injektion, Injektion in die vordere Augenkammer, subcutane, intramuskuläre Injektion) sind nicht zuverlässig, da auch die beliebteste erste Art bei schlechtem Wundverlauf, eintretender Encephalitis zu Täuschungen Veranlassung geben kann, zumal die Diagnose auf Rabies bei den Versuchsthieren nur auf das präcise Eintreten der Erkrankung am 4.—5. Tage und des Todes am 7.—8. Tage sich stützen kann. Lebell (22) spritzt deshalb 2—3 Tropfen der Emulsion vom fixen Virus in den Rückenmarkskanal zwischen den ersten und zweiten Lendenwirbel. Es treten hiernach alle obigen Erscheinungen präcis ein.

Baracz (2). Ein 57jähriger Oekonom hat vor 15 Jahren unmittelbar nach einer Zahnextraktion durch einen Schuster eine Anschwellung des Gesichtes und einen eitrigen Ausfluss aus Nase und Ohr mit heftigem Fieber acquirirt. Nach einigen Tagen schwanden die Symptome, Patient hat aber von da an von Zeit zu Zeit an verschiedenen Körperstellen Abscesse bekommen, welche nach Incision ev. Excochleation langsam heilten. Eine Verstopfung der Nasengänge hat er erst vier Jahre nach jener Operation zu verspüren begonnen. Die mit der Zeit in der Nase wahrnehmbaren Vegetationen wurden ebenfalls wiederholt mittelst scharfen Löffels beseitigt. Der 15 Jahre nach der muthmasslichen Infektion aufgenommene Befund lautete wie folgt: Die Nase im Ganzen geschwollen, am linken Nasenflügel eine bohnengrosse oberflächliche Exulceration. Ein etwas kleineres Geschwür etwas unterhalb an der Oberlippe. Die von zahlreichen Narben durchsetzte Haut in der Umgebung der Geschwüre livid verfärbt. Die Schleimhaut der Nase war mit zahlreichen aus weichem Granulationsgewebe bestehenden Knötchen besäet, und die Nasengänge hierdurch gänzlich verstopft. Im Gewebe der Unterlippe und des Gesichtes mehrere fluktuirende Knoten, die Haut der Unterlippe an einer Stelle exulcerirt, einige Lymphdrüsen in der oberen Halsgegend ge-

schwellt. Geschwüre von ähnlichem Aussehen wie auf der Nase wurden auch oberhalb des Schlüsselbeines und am Sternum konstatirt.

Der nunmehr auftauchende Verdacht auf chronischen Rotz wurde durch bakteriologische Untersuchung des Eiters und zwar durch Züchtung des Bacillus aus dem Eiter auf Kartoffeln, sowie durch Versuche an Meerschweinchen sichergestellt. Auch der weitere Verlauf des Leidens sprach für die Diagnose, da Patient nach einem 1/2 Jahre unter typischen Erscheinungen des chronischen Rotzes verschied.

Erwähnt möge noch werden, dass Patient stets behauptete nie mit rotzverdächtigen Pferden in Kontakt gerathen zu sein. An den Fall schliesst Verf. eine von genauem Verständnisse des Gegenstandes zeugende Epikrise.

Trzebicky (Krakau).

Nissen (23) glaubt, jetzt den rechten Syphiliserreger gefunden und rein gezüchtet zu haben. Seine Argumente stützen sich 1. auf den Fundort. 2. das bisherige Unbekanntsein des isolirten Mikroorganismus, 3. die Formähnlichkeit mancher seiner Wuchsformen mit den von Lustgarten, 4. den unter gewissen Verhältnissen positiven Ausfall der von Lustgarten für seine Bacillen angegebenen differentiellen Tinktionsmethode, 5. die Impfresultate (Primäraffekt, Drüsenanschwellungen, Fettleber, etc.), 6. analogen Verlauf der Infektionskrankheit mit der Syphilis beim Menschen, 7. Schwierigkeit und Misslingen der kulturellen Reproduktion des Kontagiums, 8. die Agglutinationserscheinungen, 9. die Therapie ex iuvantibus.

Die zu erhebenden Einwände wären die geringe Zahl und Unregelmässigkeit der positiv ausfallenden Züchtungsresultate, zu rascher Verlauf einer eventuellen Syphilisinfektion und deren Folgeerscheinungen, leichtes Angehen und unschwere Fortpflanzungsfähigkeit des Mikroorganismus auf den gewöhnlichen Nährböden, zu wenig Thierversuche. Der Arbeit sind zahlreiche Photogramme und Mikrophotogramme beigegeben.

In dem beschriebenen Falle Posselt's (26) zeigten sich zahlreiche, derb anzufühlende, erbsen- bis haselnussgrosse Tumoren in der Haut des Rumpfes, der Extremitäten, des Gesässes. Einige dieser Tumoren sollen sich spontan zurückgebildet haben. Ausserdem litt der 25jährige Patient an typischer Rindenepilepsie. Durch Excision einzelner Knötchen wurde die schon vorher gestellte Diagnose bestätigt. Interessant ist, das durch eine Bandwurmkur eine Taenia solium abgetrieben wurde. Posselt nimmt eine Autoinfektion an. Mit dem Patienten hatten sich gleichzeitig zwei andere infizirt.

Bei einem 28jährigen Manne (Zinn [27]) aus der Schweiz, der an Perforationsperitonitis starb, zeigte die Sektion einen Echinococcus multilocularis der Leber mit Bildung eines enormen cystischen ulcerösen Hohlraumes und Perforation desselben in die Bauchhöhle. Ferner fanden sich dilatirte, verdickte und von Echinokokken invadirte Lymphgefässkonvolute im Lig. hepato duodenale. Es war die Verbreitung in diesem Falle zweifellos durch die Lymphbahnen vor sich gegangen. Die mikroskopische Untersuchung ergab ferner im Mesenterium stellenweise Infiltration und zahlreiche Riesenzellen in gruppenweiser Anordnung, offenbar endothelialer Abkunft von Lymphgefässen. Zinn hält die Riesenzellen für Fremdkörper-Riesenzellen. Chitinmembrane konnte er in und an denselben nicht nachweisen und er glaubt deshalb, dass die Riesenzellen sich um abgestossene Lymphgefässendothelien gebildet haben.

Der Echinococcus (24) war von der Crista ossis ilei dextr. ausgegangen und in die Weichtheile hineingewachsen. Die Geschwulst wurde in toto ex-

stirpirt und kariöse Knochen in einer Länge von 10 cm und Breite von 4 cm entfernt. Einige dünne Fortsätze gingen in die retroperitonealen Gewebe. Erst die mikroskopische Untersuchung durch Prof. Benda deckte die Natur des Tumors auf. Auffallend war das Fehlen einer sklerotischen Wirthskapsel und die ausschliessliche Bildung skolexloser Zapfen.

Garrè (25) berichtet über einige gelungene Versuche, Tochter-Blasen des Echinococcus aus der menschlichen Leber in das Peritoneum von Kaninchen zu übertragen. Die Blasen hatten sich dort angesiedelt und waren proliferirt. Es ist dies ein Beweis dafür, dass Hydatidentochterblasen, die bei der Ruptur oder Punktion eines Echinococcus ins freie Peritoneum des Menschen gelangen, sich hier weiter entwickeln können und zwar unter viel leichteren Bedingungen, da weder ein Wechsel des Wirthes, keine Abkühlung oder sonstige Schädlichkeiten inzwischen einwirken.

Nigrisoli (25 a) berichtet über 55 innerhalb 8 Jahren in Revenna von ihm operirte Fälle von Echinococcus. In 26 Fällen von Leberechinococcus (worunter 10 multiple und 9 eiterige) hatte er 5 Todesfälle. In zwei Fällen waren die Patienten schwer leidend im Augenblicke des Eingriffs: in einem war die Leber in einen kolossalen Sack umgewandelt, der mit Gas von der Eiterung und 20 Litern stinkenden Eiters angefüllt war; derselbe füllte fast den ganzen Bauch aus und reichte bis zum Schlüsselbein. Gewöhnlich führte er den Einschnitt einzeitig mit der Resektion und Fixation der Cyste an den Wandungen aus. Zweimal verfuhr er nach der Billroth'schen Methode, und nur bei kleinen Cysten nahm er die totale Excision der Adventitia vor. In einem Falle beobachtete er sekundäre Echinococcusentwickelung in der Wundnarbe Ein Fall betraf die Milz und zwei das Mesenterium. In sieben Fällen handelte es sich um im Bauch (Omentum, Mesenterium, Lig. largum, Eierstöcke etc.) verbreitete multiple Echinokokken; in zwei um retrovesikale, in vier um Echin. der Darmgrube, in vier um Echin. der Niere oder des perirenalen Gewebes, in drei um Echin. der Pleura oder der Lunge (mit einem Todesfall) und in fünf um Echin. der Muskeln, des Leistenkanals, des Unterhautbindegewebes. Ausser diesen Fällen traf er bei Autopsien zufällig Echinokokken an. Er schliesst aus, dass bei den nach der Operation Gestorbenen noch andere Echinokokken-Lokalisationen, ausser den der operirten Organe, vorhanden gewesen seien. Muscatello.

Delore (28) beschreibt einen kirschgrossen Tumor an der Hand einer 54jährigen Frau, der vor sechs Monaten in Form einer weichen Warze entstanden nur langsam gewachsen war, aber reichlich vaskularisirt zu häufigen Blutungen Veranlassung gegeben hatte und auf einer Infektion mit Botryomyces beruhe. Die charakteristischen Merkmale der Erkrankung sind in Obigem enthalten. Der Botryomyces selbst ist schwer zu finden und zu isoliren. Es macht den Eindruck als wenn er sich in den Schweissdrüsen lokalisire.

VI.

Verbrennungen und Erfrierungen.

Referent: E. Pagenstecher, Wiesbaden.

Die mit * versehenen Arbeiten sind nicht referirt worden.

A. Verbrennungen.

1. Amat, Le traitement des brûlures. Bulletin général de thérapeutique 1899. Nr. 8, 10.
2. Février et Gross, Deux observations de brûlure par la radiographie. Congrès français de Chir. 1899. Revue de Chir. 1899. Nr. 11.
3. Patel, Sur un cas de brûlure très étendue chez un enfant, traitée par les injections massives de sérum artificiel. Lyon médical 1899. Nr. 21.
4. Reid, The treatment of burns and other surface wounds. Brit. med. journal 1899. Oct. 28.

Amat (1) referirt über allerhand Methoden der Behandlung von Verbrennungen, von welchen wir nur einige weniger bekannte hervorheben, ohne eine Kritik anzuknüpfen. Die grosse Zahl stets neuer Vorschläge beweist eben, dass keines der meist als unübertrefflich geschilderten Verfahren es ist: Milch (Dale). Abkochung von Heidelbeeren (Winternitz), Calliano: Zuerst kaltes Wasser bis zur Schmerzstillung, dann feuchter Verband mit heissem Wasser; Glycerin (Gregorescu), Terpentin (Mc. Jemis), Potasche-, Kali chloricum-Lösung; Salolsalbe (Capitan) 4 : 30.

Février und Gross (2) theilen zwei Verbrennungen durch X-Strahlen mit: 1. Arzt der bei Arbeiten mit dem elektrolytischen Unterbrecher auf dem Dorsum manus ein vier Wochen lang dauerndes Erythem acquirirte. 2. Nach Aufnahme des Hüftgelenkes (45 m Expos.) bildeten sich Blasen und ein Schorf der Inguinalgegend; erst nach acht Monaten fing die Heilung der theilweise bis auf die Muskulatur gehenden Ulceration an.

Patel (3) empfiehlt bei schweren, ausgedehnten Verbrennungen wiederholte grosse Kochsalzinfusionen. Er schreibt dieser Behandlung es zu, dass er eine Verbrennung 2. und 3. Grades von mehr als einem Drittel der Körperoberfläche trotz anfänglicher schwerer Allgemeinerscheinungen doch ein Monat am Leben erhalten konnte. Die Wunden begannen zu vernarben, als eine katarrhalische Pneumonie den Tod herbeiführte.

Reid (4) will für Brand- und ähnliche oberflächliche Wunden die offene Behandlung in modifizirter Form neu beleben. Jedes Verbandstück sei ein Fremdkörper und rege darum Eiterung an. Darum soll die Wunde mit einem schützenden Drahtgeflecht umgeben werden, auf das erst Watte oder dergleichen zu liegen kommt. Mehrmals täglich wird dann die Wunde mit milden antiseptischen Flüssigkeiten rein gespült.

B. Erfrierungen.

1. Duffett, Two cases showing the effect of extreme cold on injury. Edinburgh med. journal 1899. December.
2. *Kaposi, Ueber Erfrierung. Allgem. Wiener med. Zeitung 1899. Nr. 13. (Klinische Vorlesung.)
3. J. Rudnitzki, Zur Frage der Gewebsveränderungen in erfrorenen Extremitäten. Wratsch 1899. Nr. 44.

Rudnitzki (3) experimentirte an Meerschweinchen. Die Erfrierung wurde durch Aether bewirkt. Die Resultate sind folgende: An den Arterien entwickelt sich eine Endarteritis, die zum vollständigen Verschluss führen kann. Die Muskularis und Adventitia der Arterien leidet weniger. Die Venen werden weniger verändert als die Arterien. Die Muskeln atrophiren und degeneriren bindegewebig. An den Nerven bemerkt man deutliche interstitielle Neuritis. Die Haut atrophirt, die Papillen, die Haarbälge und die Drüsen verschwinden. Das Bindegewebe wird sklerotisch, zuweilen verfällt es der schleimigen Degeneration. Die Knochen wuchern; in den Gelenken treten Veränderungen auf, die denen bei der Arthritis deformans analog sind.

Wanach (St. Petersburg).

Duffett (1). An kleine umschriebene Verletzung eines Fingers resp zweier Zehen schloss sich unter dem Einfluss starker Kälte und bei völligem Fehlen einer rationellen Behandlung eine trockne zur Amputation nöthigende Gangrän der betreffenden Gliedabschnitte an.

VII.

Allgemeine Geschwulstlehre.

Referent: R. Volkmann, Dessau.

Die mit * versehenen Arbeiten sind nicht referirt worden.

I. Statistik und Aetiologie der Geschwülste. Allgemeines.

1. Andrews, Edmund, Supposed increase of cancer. The journ. of the Amer. Med. Assoc. June 24.
2. *Askanazy, Zur Entstehung der multiplen Lipome. Virchow's Archiv 1899. Bd. 158. Heft 3.
3. Barling, A modern view of cancer. British medical journal 1899. Nov. 25.
4. Beatson, On the etiology of cancer with a note of some experiments. British medical journal 1899. Febr. 18.
5. Behla, Die geographische Verbreitung des Krebses auf der Erde. Centralblatt für Bakteriologie 1899. Nr. 20/21.
6. *Beneke, Ueber freies Wachsthum metastatischer Geschwulstelemente in serösen Höhlen. Deutsches Archiv für klin. Med. 1899. Bd. 64.
7. *Boldt, Beitrag zur Lehre von der Entstehung des Plattenepithelkrebses auf dem Boden des Atheroms. Diss. Berlin 1899.

8. Bosc, A propos de l'origine parasitaire du cancer, réponse à M. Podwysotzky. La Presse médicale 1899. Nr. 39.
9. Bra, Le champignon parasite du cancer. La Presse médicale 1899. Nr. 15.
10. Brault, La désorientation cellulaire; à propos du livre de M. Fabre Domergue „Les cancer épithéliaux". La Presse médicale 1899. Nr. 9.
11. *Buchanan, Etiology of cancer. Liverpool med. institution. British med. journal 1899. Dec. 23.
12. Carrière, Sur la nature du cancer. Gazette des hôpitaux 1899. Nr. 82.
13. Curtis, A propos des parasites du cancer. La Presse médicale 1899. Nr. 20.
14. Czerny, Warum dürfen wir die parasitäre Theorie für die bösartigen Geschwülste nicht aufgeben? v. Bruns'sche Beiträge 1899. Bd. 25. Heft 1.
15. Hauser, Entgegnung auf einige Bemerkungen Lubarsch's über das Referat „Neuere Arbeiten über Carcinom". Centralblatt für allgem. Pathologie 1899. Nr. 2/3.
16. Haviland, The medical geography of cancer in England and Wales. The Practitioner 1899. April.
17. Heimann, Die Verbreitung der Krebserkrankung, die Häufigkeit ihres Vorkommens an den einzelnen Körpertheilen und ihre chirurg. Behandlung (Schluss). v. Langenbeck's Archiv 1899. Bd. 58. Heft 1.
18. Jackson, An Adress on the incidence of cancer. British med. journal 1899. Nov. 25.
19. Lengnick, Ueber den ätiologischen Zusammenhang zwischen Trauma und der Entwickelung von Geschwülsten. Deutsche Zeitschrift für Chirurgie 1899. Bd. 52. Heft 3 u. 4.
20. Lubarsch, Zur Lehre von den Geschwülsten und Infektionskrankheiten. Wiesbaden 1899. J. F. Bergmann.
21. *Müller, Beiträge zur Lehre von der Entstehung der Knochengeschwülste aus den bei der Knochenbildung übrig gebliebenen Knochenresten. Sep.-Abdr. aus dem Archiv für Entwicklungsmechanik. Bd. VI. Heft 3.
22. Newsholme, The statistics of cancer. The Practitioner 1899. April.
23. Park, A further inquiry into the frequency and nature of cancer. The Practitioner 1899. April.
24. Payne, On the increase of cancer. The Lancet 1899. Sept. 16.
25. Plimmer, A preliminary note upon certain organisms isolated from cancer and their pathogenic effects upon animals. The Lancet 1899. March 25.
26. Petersen u. Exner, Ueber Hefepilze und Geschwulstbildung. Bruns Beitr. XXV. 3.
27. Plimmer, On the etiology and histology of cancer with special reference to recent work on the subject. The Practitioner 1899. April.
28. Podwysotzky, A propos de l'origine parasitaire du cancer. La Presse médicale 1899. Nr. 32.
29. Power, The local distribution of cancer and cancer houses. The Practitioner 1899. April.
30. *Rave, Ueber die Entstehung von Melanosarkomen aus Naevis nach Trauma. Diss. Kiel 1899.
31. *Renner, Traumen als Ursache von Sarkomen. Beitrag zur Aetiologie der malignen Tumoren. Dissert. Kiel 1899.
32. Russell, The parasite of cancer. The Lancet 1899. April 29.
33. *Schwer, Beitrag zur Statistik maligner Geschwülste. Diss. Greifswald 1899.
34. Wlaff, Nature des blastomycètes pathogènes. Bull. et mém. de la soc. anat. 1899. Juillet.
35. v. Büngner, Aufruf zur Sammelforschung über den Zusammenhang zwischen Trauma und Geschwulstbildung. Centralblatt f. Chir.

Eine Anzahl Arbeiten befassen sich mit der Statistik und geographischen Verbreitung der malignen Geschwülste.

Behla (5) giebt an der Hand einer Weltkarte eine kurze Uebersicht über die Häufigkeit der Carcinomerkrankungen in geographischer Beziehung. Die Regionen des hohen Nordens und ein Theil der südlichsten bewohnten Länder der Erde (Südamerika, Südafrika) sind fast frei von Krebs; die gemässigten Zonen von Europa, Asien und Amerika sind am stärksten befallen. Auffallend häufig ist das Carcinom in Australien, sehr selten in der Mongolei und Centralafrika, und in Neu-Guinea fehlt es fast ganz.

Haviland (16) vergleicht eine Statistik der Krebserkrankungen von 1851—60 mit einer solchen von 1881—90. Während der ersten Periode starben 1,94% der Männer und 4,33% der Weiber an Krebs, dagegen in der zweiten Periode 4,30 Männer und 7,38 Weiber. Die Vertheilung der Todesfälle auf die einzelnen Landestheile war eine sehr verschiedene, indem die Ueberschwemmungsgebiete und die Nachbarschaft der grossen Flüsse immer die krebsreichsten Gegenden darstellten, während die höher gelegenen Landestheile und die Quellgebiete der Flüsse weniger ergriffen waren. Geologisch war auffallend, dass der Alluvialgrund, besonders Thon- und Lehmboden, die Krebserkrankung zu begünstigen schienen, während auf Kalk- und Kreidegrund die Fälle seltener sind. Der Grund dieser immer wiederkehrenden Erscheinung ist noch unbekannt.

Heimann (17) giebt die Fortsetzung seiner grossen statistischen Arbeit über Krebs (s. vor. Jahrgang!).

Den Einfluss der grossen Wasserläufe auf die Häufigkeit der Krebserkrankungen bestätigt auch Power (29) in einer Arbeit, welche die geographische Vertheilung des Carcinoms behandelt. An der Hand von Karten und vielen Einzelbeispielen erläutert er die Thatsache, dass entlang dem Laufe grosser Flüsse immer die Krebserkrankungen besonders häufig sind, und wiederum innerhalb dieser Gegenden gewisse Orte und Häuser besonders befallen werden. Er kommt zu dem Schluss, dass das Carcinom eine Infektionskrankheit ist, auf welche die geographische Lokalität einen deutlichen Einfluss ausübt. Hereditär belastete Personen sollen den Aufenthalt in krebsreichen Gegenden vermeiden.

Betreffs der Frage, ob die Krebsmortalität im Anwachsen begriffen sei oder nicht, sind die Ansichten besonders der englischen Autoren noch getheilt.

Barling (3), Payne (24), Jackson (18) nehmen an, dass die Zahl der Krebserkrankungen bedeutend im Zunehmen begriffen ist, und zwar nehmen die Erkrankungen der Digestionsorgane besonders stark zu, weniger diejenigen der Mamma und Genitalien. Als Ursache der Vermehrung betrachtet Payne die heutzutage besser werdende Ernährung der Bevölkerung (da Carcinom bei gutgenährter Bevölkerung häufiger ist als bei hungernder) und die Verbrauchszunahme des Alkohols.

Entgegen diesen drei Autoren bestreitet Newsholme (22) an der Hand einer grossen englischen Statistik die Behauptung, dass der Krebs im Zunehmen begriffen sei. Dies sei nur eine scheinbare Vermehrung; heutzutage würde genauer untersucht, besser diagnostizirt, mehr autopsirt und die Mortalitätsstatistik genauer betrieben als früher. 1891—95 kamen in England 712 Krebstodesfälle auf die Million Einwohner, 1896 dagegen 764. Nächst Bronchitis, Pneumonie und Phthise ist der Krebs die häufigste Todesursache. Dass die Erkrankung von geographischen Bedingungen abhängig sei, glaubt Newsholme nicht, doch nimmt er an, dass die Lebensweise der Bevölkerung eine Rolle spiele. Die Unmässigkeit gewisser Berufsarten sei von Bedeutung. Als unerklärlich bezeichnet es Newsholme, dass die Schornsteinfeger in allen Statistiken den höchsten Prozentsatz der Erkrankung aufweisen. (Demjenigen, welcher die wichtige Rolle berücksichtigt, die chronische Hautreizungen etc. in ätiologischer Beziehung spielen, dürfte dies weniger erstaunlich sein. Ref.).

Auch Andrews (1) hält die Ansicht, dass der Krebs in der Zunahme begriffen sei für irrthümlich. Die allgemeinen Volkszählungen sind in Amerika

so schwierig, dass sie zu grosse Fehler aufweisen, um als zuverlässiges Beweismaterial in obiger Frage benutzt werden zu können. Die auf die Volkszählungsresultate aufgestellte Behauptung, dass Buffalo N.Y. das Centrum einer besonders krebsreichen Gegend sei, ist durchaus ungenügend begründet. Aus den sehr zuverlässigen Sterbelisten von Chicago könnte man folgern, dass seit dreissig Jahren der Krebs zugenommen habe, wenn sich ergeben würde, dass vor 30 Jahren auf 100 Sterbefälle 1 Krebs kam und gegenwärtig auf 50 Sterbefälle 1 Krebs. In Wirklichkeit ist es aber viel wahrscheinlicher, dass die scheinbare Krebszunahme durch die allgemeine Sterblichkeitsabnahme vorgetäuscht wird. Nach den Sterblichkeitslisten von Chicago war nämlich das durchschnittliche Alter der Verstorbenen vor 30 Jahren rund 15 Jahre, während es jetzt rund 29 Jahre beträgt. Maass (Detroit).

Was die Aetiologie der malignen Tumoren betrifft, so hält Czerny (14) vorläufig an der parasitären Theorie fest, weil die bisherigen Theorien ungenügend sind und uns die Histologie allein trotz Ribbert's und Hansemann's Bemühungen nicht weiterbringt. Czerny betont, dass die Abgrenzung der Sarkome von den Carcinomen eine sehr schwankende geworden ist. Für die Entstehung einer malignen Neubildung müssen wir 1. eine Disposition und 2. eine hervorrufende Ursache annehmen. Die Disposition ist meist eine örtliche, und die chronische Reizung exponirter Körperstellen (Haut, Ostien, relativ enge Stellen des Digestionstraktus etc.) spielen dabei eine hervorragende Rolle. Die Cohnheim'sche Theorie ist für die Carcinome nach Czerny unbrauchbar. Aber nicht nur Carcinome und Sarkome, sondern auch entzündliche Tumoren und Neoplasmen sind nicht immer scharf von einander abzugrenzen; es liegt der Gedanke nahe, dass ebenso wie die entzündlichen Geschwülste vielfache verschiedene parasitäre Entzündungserreger haben, auch die Neoplasmen auf vielgestaltige Ursachen parasitärer Art zurückzuführen seien. Im Volke galt die Tuberkulose schon lange, ehe die Aerzte ihre infektiöse Natur kannten, für „ansteckend", und ebenso verhält sich der Volksinstinkt gegenüber dem Krebs. — Als Zweck seiner Arbeit bezeichnet es Czerny, zu verhindern: „dass die schwierigen Forschungen der Autoren über die Geschwulstparasiten durch absprechende Urtheile verdienter deutscher Forscher unterdückt werden". Einzelne gelungene Experimente scheinen darzuthun, dass bei der Uebertragung von Tumoren auf andere Thiere nicht die Geschwulstzellen, sondern die ihnen innewohnenden Erreger das Wesentliche waren; und ein positives Ergebniss beweist mehr als hundert misslungene. — Czerny kommt dann noch auf die Therapie zu sprechen und es ist bemerkenswerth, dass er nach seinen Erfahrungen ein spontane Carcinomheilung und Heilung resp. wesentliche Besserung von Magencarcinomen durch blosse Gastroensterostomie für möglich hält. Zuletzt bespricht Czerny die Coley'sche Sarkombehandlung, die doch zweifellos bei gewissen Formen des Sarkoms nicht so selten Erfolge habe, und berichtet über 3 dauernd geheilte Fälle aus seiner Klinik. (Alle drei sind jedoch ausserdem auch operirt worden! Ref.).

Unter den Arbeiten über Krebsparasitismus befindet sich einiges ganz Unzulängliches [Park (23)], und nebensächliche Mittheilungen [Bosc (8), Plimmer (25)], ferner zusammenfassende Referate über den heutigen Stand der Carcinomfrage [Carrière (12), Bursel (32)], die nichts Neues bringen.

Curtis (13) wendet sich gegen alle modernen Arbeiten, in denen der Versuch, Krebsmikroorganismen zu züchten, positiv ausgefallen ist, mit dem


image
not
available

massenhafte kleine, durchsichtige Peritonealtumoren endothelialen Ursprungs, welche die Protozoen enthielten.

Wlaff (34) berichtet in einer „vorläufigen Mittheilung" über Injektionen Sanfelice'scher Blastomyceten bei Ratten und Mäusen, Katzen und Kaninchen. Er schliesst seine Bemerkungen: Die Blastomyceten variiren in ihrer Virulenz und Poren je nach dem Organismus bestimmter Thiere. Sie können erzeugen: Septicämie, Tumoren, Abscesse, Cysten und Pseudolupus vulgaris. Thiere kann man immunisiren. Die Blastomyceten geben sehr schwache Toxine.

Podwysotzky's (28) Aufsatz ist im Wesentlichen polemischer Natur und richtet sich gegen Fabre-Domergue, der sich von der Existenz der früher von Podwysotzky gefundenen Sporozoen nicht überzeugen konnte. Podwysotzky verurtheilt jede Art von Abbildungen der Parasiten und erkennt nur mikrophotographische Darstellungen an.

Sehr gründlich und überzeugend und mit guten Abbildungen versehen ist die Arbeit von W. Petersen und Exner (26), welche die Veränderungen studirt haben, die durch Saccharomyces neoformans und Saccharomyces hominis im Thierkörper erzeugt werden. Die Hefe wurde subcutan und intraperitoneal Mäusen und Kaninchen injizirt; die Thiere erlagen alle der Erkrankung, nachdem zuerst Lymphdrüsenschwellung und dann allgemeiner Marasmus eingetreten waren. Der Urin war immer stark hefehaltig. Eigentliche Tumoren kamen an der Injektionsstelle nie zur Entwickelung; aber an drei Thieren bildete sich in der Rückenhaut, wo ein kennzeichnender Draht durchgezogen war, ein Tumor. Bei der Sektion fanden sich stets die Hefen in Blut, Peritonealsaft und Urin; ferner fanden sich allgemeine Drüsenschwellung und grauweisse Knötchen in allen inneren Organen ausser der Leber. Alle Organe waren mit Hefe überschwemmt; die Reaktion dagegen war minimal und fehlte manchmal ganz. Die tumorartigen Knötchen waren fast ausschliesslich reine Hefezellenanhäufungen. Der grösste der drei um den Draht herum entwickelten Tumoren war haselnussgross und bestand zur einen Hälfte aus einer traumatischen Epithelcyste, zur anderen aus riesenzellenhaltigem Granulationsgewebe mit massenhaften Hefeeinlagerungen. Aehnlich waren die beiden anderen Tumoren zusammengesetzt. An maligne Neubildungen erinnerte keiner der Befunde, eher liess er sich mit „infektiösen Granulationsgeschwülsten" vergleichen. Die Verff. kommen zu dem Schluss, dass bisher eine ätiologische Bedeutung der Hefepilze für die Entstehung von echten malignen Tumoren nicht erwiesen ist.

Um den ätiologischen Zusammenhang zwischen Trauma und Geschwulstbildung aufzuklären, hat v. Büngner (35) einen Aufruf zur Sammelforschung ergehen lassen, dessen Resultat noch unbekannt ist, und Lengnick (19) hat 579 Tumorkrankengeschichten der v. Eiselsberg'schen Klinik auf traumatische Aetiologie hin durchgearbeitet. Er berichtet über drei Kategorien:

1. solche Fälle, wo das Trauma wahrscheinlich nicht mit dem Tumor zusammenhängt (7 Fälle);

2. solche, wo einige Wahrscheinlichkeit für den ätiologischen Zusammenhang vorlag (12 Fälle);

3. solche, wo mit Wahrscheinlichkeit der ätiologische Zusammenhang angenommen werden musste (12 Fälle).

Natürlich ist die Einreihung der Fälle in solche Kategorien immer mehr oder weniger willkürlich.

Unter dem Titel „Beiträge zur Geschwulstlehre“ hat Lubarsch (20) einen stattlichen Band, der mehrere Arbeiten enthält, herausgegeben. Es ist ganz unmöglich, kurz über das geistreich geschriebene Buch zu referiren, welches Theoretisches über allgemeine Onkologie, Experimentelles und Polemisches in reicher Fülle enthält. Das Werk ist eingetheilt in die Kapitel: I. Begriffsbestimmung, Entstehung und Eintheilung der Geschwülste; II. Zur Lehre von den Mischgeschwülsten; III. Ueber Wesen, Histogenese und Aetiologie des Carcinoms. Im ersten Theil sind umfangreiche experimentelle Studien über das Schicksal transplantirter normaler Gewebspartikel eingeflochten; im dritten Theil, der, wie der erste, in vieler Beziehung eine Entgegnung auf Ribbert'sche Anschauungen darstellt, fasst Lubarsch seine schon an mehreren anderen Orten niedergelegten Ansichten und Erfahrungen über das Carcinom in ätiologischer und histogenetischer Beziehung zusammen. — Am Schluss wird die Blastomycetentheorie Sanfelice's, Roncali's etc., welche Lubarsch gleichfalls selbst experimentell nachgeprüft hat, kurz und kräftig abgefertigt. Die mit Sanfelice'schen Originalkulturen angestellten Versuche waren alle negativ ausgefallen.

Hauser's (15) Entgegnung an Lubarsch ist polemischer Natur und bezieht sich auf die schwebenden Carcinomfragen.

Beatson (4), der auf dem Boden der Ribbert'schen Krebstheorie steht, hat versucht, bei Kaninchen dadurch Krebse zu erzeugen, dass er menschliche Epithelzellkomplexe in Kaninchen transplantirte, so z. B. Ovarialcarcinomgewebe subcutan, Mammacarcinom in den Testikel und normales Hodengewebe in das Kaninchenovarium brachte. Er hat keinerlei Wucherung der Gewebspartikel beobachtet; die Versuche fielen alle negativ aus.

Gegen die Auffassung der epithelialen Tumoren, welche Fabre-Domergue in seinem 1898 erschienenen Buche niedergelegt hat, wendet sich Brault (10). Fabre-Domergue's Theorie ist folgende: Alle epithelialen Wucherungen, von den gutartigsten, Papillome und Adenome eingeschlossen, bis zu den malignsten Carcinomen, bilden eine ununterbrochene Kette von genetisch prinzipiell gleichen, nur graduell verschiedenen Geschwülsten. Die geringste „Desorganisation“ des normalen Verhaltens zeigen die Papillome und Adenome, welche Fabre-Domergue zusammenfasst als Eutheliome; daran schliessen sich ohne scharfe Grenze die mehr „desorganisirten“ Epitheliome und die Carcinome. Die Ursache des abnormen Wachsthums ist die „Désorganisation cellulaire“, d. h. die Verschiebung der Achsen- und Theilungsrichtung der Zellen im Verhältniss zur Basalmembran (s. Hansemann! Ref.). Normalerweise stehen die Kerntheilungsfiguren immer senkrecht zur Basalmembran, so dass die Aequatorialplatten eine der Basalmembran parallele Schicht bilden. Wenn die Theilung in anderer Richtung erfolgt und die Achsen ihre Lage ändern, wie dies bei Tumoren ersichtlich ist, ergiebt sich abnorme Wucherung und desorganisirtes Wachsthum. Gegen diese Theorie und gegen die Auffassung, dass Papillome und Adenome nur graduell von den Carcinomen verschieden seien, bringt Brault Bedenken praktischer und theoretischer Art vor, welche im Original nachgelesen werden müssen. Brault sieht in den Papillomen und Adenomen prinzipiell andere Gebilde als in Carcinomen. Das Hauptbedenken Brault's ist der Umstand, dass die Theorie Fabre-Domergue's auch auf die Sarkome passen müsste, wenn das Wesentliche an der Tumorbildung die Desorganisation der Zellwachsthumsrichtung wäre. Und gerade bei Sarkomen von ausserordentlich grosser Malignität

finden wir eine auffallend geringe Désorganisation cellulaire, indem die Zellen meist auf ihrer Basalmembran (der Gefässwand) ausserordentlich regelmässig stehen und keine Achsenverschiebungen aufweisen.

II. Histologie der Geschwülste.

36. Becker, Ueber Riesenzellen-Bildung in Kankroiden. Virchow's Archiv 1899. Bd. 156. Heft 1.
37. Boermann, Zum Wachsthum und zur Nomenklatur der Blutgefässgeschwülste. Virchow's Archiv 1899. Bd. 157. Heft 2.
38. *Brault, Le pronostic des tumeurs basé sur la recherche du glycogène. Paris 1899. Masson.
39. Cruchet, Épithélioma osseuse secondaire à un trajet d'ostéomyelite ancienne. Soc. d'anat. et de phys. Journal de médecine de Bordeaux 1899. Nr. 14.
40. Delore, Recherche de la chondrine dans les enchondromes. Lyon médical 1899. Nr. 40.
41. Fadyean, The occurrence of cancer in the lower animals. The Practitioner 1899. April.
42. Gilchrist, Are malignant growths arising from pigmented moles of a carcinomatous or of a sarcomatous nature? Report of two cases (one in a negro) with a study of the histogenesis of pigmented moles. Journal of cutaneous and genito-urinary diseases 1899. March.
43. Hinsberg, Beitrag zur Entwickelungsgeschichte u. Natur d. Mundspeichelgeschwülste. Deutsche Zeitschrift für Chir. Bd. 51. Heft 3/4.
44. *Kirstein, Ueber einen Fall von Melanosarkom mit ausgedehnten Metastasen unter gleichzeitiger Berücksichtigung der Theorien über die Naevi. Diss. Freiburg. Jan. 1899.
45. Kocher, Ueber glykogenhaltige Strumen. Virchow's Archiv 1899. Bd. 155. Heft 3.
46. *Kühne, Kasuistische Beiträge zur pathologischen Histologie der Cystenbildungen. Dissertation. Rostock 1899.
47. Fritz Koenig, Ueber multiple Angiosarkome. v. Langenbeck's Archiv 59. III.
48. Lefas, Fibrome chez un chien, avec inclusions épidermiques d'origine traumatique. Bulletin et mémoires de la société anatomique de Paris 1899. Janvier.
49. Löwenbach, Beitrag zur Histogenese der weichen Naevi. Virchow's Archiv 1899. Bd. VII. Heft 3.
50. *Merk, Ueber Sarcomatosis cutis. Archiv für Dermatol. 1898. Bd. XLV. Heft 2.
51. Merken, Beitrag zur Kenntniss des Fibroma molluscum. Wiener klin. Wochenschrift 1899. Nr. 33.
52. Minne, Un cas de sarcome (alvéolaire pigmenté, à cellules épithélioïdes) simulant le mycosis fongoïde d'emblée. Annales de Derm. et de Syphil. 1899. Nr. 8—9.
53. Muns, Ueber die embryonalen Mischgeschwülste der Niere. Virchow's Archiv 1899. Bd. 155. Heft 3.
54. Paviot, Lupus et épithélioma. Un cas hybride tuberculo-épithéliomateux. La Province médicale 1899. Nr. 36.
55. Payr, Melanom des Penis. Ein Beitrag zur Kenntniss der Pigmentgeschwülste. Deutsche Zeitschrift für Chirurgie 1899. Bd. 53. Heft 3 und 4.
56. Perez, Ueber die branchiogenen Carcinome. Ein Beitrag zur Geschwulstlehre. Bruns'sche Beiträge 1899. Bd. 23. Heft 3.
57. Ritter,
58. Rosenstein, Zur Kasuistik der Geschwulstthrombose. Langenbeck's Archiv 1899. Bd. 60. Heft 3.
59. *Scheuber, Ueber den Ursprung der weichen Naevi. Archiv für Dermatol. u. Syphil. Bd. XLIV. p. 175. Festschrift für J. Fick.
60. M. B. Schmidt, Ueber ein ganglienzellenhaltiges grosses Neurom des Sympathicus. Virchow's Archiv 1899. Bd. 155. Heft 3.
61. Silberstein, Ein Fall von Metastasenbildung in einem Thrombus der Vena cava inferior bei primärem Adeno-carcinoma myxomatodes. Virchow's Arch. 1899. Bd. 157. Heft 1.
62. Soldan, Ueber die Beziehungen der Pigmentmäler zur Neurofibromatose. Langenbeck's Archiv 1899. Bd. 59. Heft 2.

63. Volk, Ein Fall von embolischer Carcinommetastase in der Aorta ascendens. Prager med. Wochenschrift 1899. Nr. 2.
64. Wegner, Beitrag zur Lehre von den traumatischen Epithelcysten. Deutsche Zeitschr. für Chirurgie 1899. Bd. 50. Heft 1 und 2.
65. Wilms, Zur Pathogenese des Keloid. v. Bruns'sche Beiträge 1899. Bd. 23. Heft 1.
66. Winkler, Ueber primäre Knochenmarksgeschwülste. Allgem. med. Central-Ztg. 1899. Nr. 59.

Unter Marchand's Leitung hat Muns (46) sechs Nierentumoren von übereinstimmendem Bau, von denen fünf von Kindern, eins von einer Erwachsenen stammte, untersucht. Die Geschwülste zeigten einen sarkomähnlichen Bau mit eingelagerten Epithelschläuchen. Zwischen dem Sarkomgewebe und den Epithelbildungen, die zum Theil glomerulus- und röhrenartig angeordnet waren, fanden sich alle Uebergänge, nirgends eine scharfe Grenze. Das Geschwulstgewebe lässt stellenweise alle Modifikationen des Mesodermgewebes (Schleimgewebe, Knorpel, glatte und quergestreifte Muskulatur) erkennen. Muns leitet diese Geschwülste, welche von anderen mehrfach irrthümlich als Endotheliome aufgefasst worden sind, von Resten embryonalen Nierengewebes ab, giebt jedoch zu, dass nicht immer eine scharfe Grenze zwischen den sogenannten endothelialen Geschwülsten und den aus der Nierenanlage hervorgegangenen gezogen werden kann. Makroskopisch haben die fraglichen Tumoren, die man meist bei Kindern findet, das Gemeinsame, dass sie unter der Nierenkapsel liegen, die nur bei excessivem Wachsthum durchbrochen wird, Der Tumor geht bis zum Hilus, der Nierenrest ist abgeplattet und sitzt der Geschwulst wie eine Kappe auf. Becken und Kelche sind erweitert; im Ganzen machen die Neubildungen den Eindruck wie ein gewucherter Theil der Niere selbst.

Hinsberg (39) bringt eine sehr sorgfältige Untersuchung über die Natur der Mundspeicheldrüsengeschwülste und vertritt an der Hand von neun genau beschriebenen Beobachtungen die Auffassung, dass die Mischgeschwülste der Speicheldrüsen nicht als Endotheliome aufzufassen sind, sondern dass sie embryonalen Keimen ihre Entstehung verdanken, die Absprengungen von der Speicheldrüsenanlage darstellen. Die Zellschläuche und Stränge sind echte Epithelien, das Stroma ein gleichfalls primär angelegtes Gewebe der Knochenknorpelreihe. Hauptabsicht der Verf. ist die Bekämpfung der in letzter Zeit hauptsächlich vom Ref. vertretenen Anschauung, dass es sich bei diesen Geschwülsten um Endotheliome (im weiteren Sinne des Wortes) handle. Im zweiten Theile beschäftigt sich Hinsberg mit der Feststellung der Topographie der embryonalen Speicheldrüsen; eingehende Untersuchungen, welche die Möglichkeit und Wahrscheinlichkeit der Keimverlagerung darthun sollen, und die hier nicht genau referirt werden können.

Die überhaupt für ein kurzes Referat ungeeignete, sehr gründliche Arbeit ist unentbehrlich für jeden, der sich mit dieser noch immer schwebenden, histogenetisch so interessanten Frage beschäftigen wird. Ref. selbst hält sich durch Hinsberg's Arbeit nicht für widerlegt, doch muss das Urtheil natürlich der Zukunft überlassen bleiben.

Eine interessante Untersuchung über Fibroma molluscum verdanken wir Merken (45). Er schildert drei neue Fälle der Erkrankung und giebt den histologischen Befund der Präparate. Die Untersuchung ist hauptsächlich auf die Frage gerichtet, ob die Geschwülste immer nachweislich aus einer Wucherung der Nervenbindegewebes hervorgehen, oder nicht. Das Resultat

war, dass sich in zwei Fällen reichliche Nervenfasern in den Hautgeschwülsten nachweisen liessen, und eine Wucherung des Endoneurium die Matrix der Geschwulst zu sein schien. In dem dritten Falle gelang der Nachweis der Nervenelemente nicht, doch weist Merken darauf hin, dass in allen vorgeschritteneren, grösseren Tumoren auch meist die Nervenfasern fehlen (Degeneration?). Er gelangt nach genauer Besprechung der Klinik dieses Leidens und der Litteratur zu dem Schluss, dass „das Fibroma molluscum seinem Wesen nach eine Missbildung im weiteren Sinne des Wortes ist, die mit den Naevis in mancher Beziehung in Parallele gestellt werden kann, sich von diesen wie überhaupt von den eigentlichen Missbildungen, aber durch seine Progredienz unterscheidet, welche zu gleicher Zeit den Charakter der im Allgemeinen gutartigen, aber zu maligner Degeneration geneigten Neubildung verleiht. Diese auf Grund einer kongenitalen Disposition im Leben sich entwickelnde, in einer kleineren Zahl aber in ihren Anfängen wirklich angeborene Missbildung äussert sich in der Neigung des Hautnerven-Bindegewebes (sowie nach einigen Autoren der Bindegewebsscheiden der Gefässe, Haarbälge, Talgdrüsen und Schweissdrüsen) zu einer oft fast schrankenlosen Proliferation. Die Annahme v. Recklinghausen's, dass die Wucherung primär immer vom Nervenbindegewebe ausgeht, ist nicht für alle Fälle bewiesen."

Soldan (54) behandelte die Beziehungen der Pigmentmäler zur Neurofibromatose. An der Hand von vier genauer beschriebenen Fälle von Neurofibromatose weist er nach, dass nicht nur, wie schon bekannt, die falschen Neurome und das Rankenneurom einer Wucherung des Nervenbindegewebes ihre Entstehung verdanken, sondern dass auch die multiplen Fibrome und die Pigmentmäler, reichen Warzen und elephantiastischen Hautlappenbildungen direkt aus einer Wucherung der Nervenbindegewebes hervorgehen. Vier grosse Tafeln illustriren die mikroskopischen Beschreibungen. Was die Naevi im Allgemeinen anbelangt, so kommt Soldan zu dem Schluss, dass sie weder (Unna) Epitheliome noch (Ribbert, v. Recklinghausen) Endotheliome sind, sondern Neurofibrome.

Die Schlusssätze lauten:

1. Die Pigmentmäler sind in der Mehrzahl der Fälle die ersten dem Auge erkennbaren Merkmale eines fibromatösen Prozesses im Bindegewebe der Hautnerven.

2. Die Pigmentation ist wahrscheinlich eine Folge der Fibromatose des Nerven-Bindegewebes.

3. Die von Unna u. a. beschriebenen Naevuszellnester und Stränge sind weder Epitheliome noch Lymphangiofibrome, vielmehr Neurofibrome.

4. Aus dem fibromatösen Prozess der Pigmentmäler entwickeln sich die als weiche Warzen, weiche Fibrome und Lappenelephantiasis beschriebenen Hautgeschwülste.

5. Der fibromatöse Prozess bleibt nicht nur auf die Haut beschränkt, sondern kann sich an beliebigen Stellen des peripheren Nervensystems äussern und so auch zur Bildung der sogenannten falschen Neurome und zum Rankenneurome führen.

6. Die Formverschiedenheit der Neurofibromatose ist durch Lokalisation, anatomische Verhältnisse und Wachsthumsenergie der Geschwulstelemente bedingt.

Danach hätten wir zu unterscheiden:

A. Neurofibrome der grösseren Nervenstämme, soweit sie noch ein deutliches Perineurium zeigen. Dazu gehören:
   a) falsche Neurome (Fibroneurome), charakterisirt durch herdweise Wucherung an einzelnen Punkten des Nervens.
   b) Rankenneurome. Die Wucherung ergreift grössere Strecken der Nerven gleichmässig.

B. Neurofibrome der Nervenendausbreitungen nach Verlust des Perineuriums:
   a) Zellnester und Stränge der Naevi pigmentosi, Verrucae carneae oder molles, Fibromata mollusca, charakterisirt durch cirkumskripte Wucherungsprozesse in der Haut.
   b) Elephantiasis congenita neuromatodes, Pachydermatocele, Lappenelephantiasis. Diffuse Wucherung im Bereich des Ausbreitungsbezirkes eines oder mehrerer grösserer Nervenstämme der Haut.

Entgegen dem Resultat der eben referirten Arbeit kommt Gilchrist (42) nach der Untersuchung zweier Fälle von melanotischen Hautgeschwülsten zu dem Schluss, dass es sich um echte melanotische Carcinome handelt. Er pflichtet Unna bei, der die Naevi als epitheliale Bildungen betrachtet.

Eine dritte Ansicht vertritt in einer sorgfältigen Arbeit Löwenbach (43). Er giebt eine Untersuchung der Histogenese der Naevuszellstränge und Nester, welche Unna als epithelial, Ribbert aber als endothelial betrachten. An Serienschnitten ist es Löwenbach gelungen, nachzuweisen, dass in seinen Fällen die Naevuszellen direkt aus einer Wucherung der Blutgefässendothelien hervorgingen und zwar auf zweierlei Weise. Entweder durch excentrische Endothelwucherung, indem die Gefässendothelien die Wand durchbrechen und ausserhalb einen Naevuszellstrang bilden, oder, was häufiger ist, durch allseitige konzentrische Endothelwucherung, wodurch das Gefässlumen verengert wird und schliesslich verschwindet, so dass an seiner Stelle ein kompakter Strang gewucherter endothelialer Zellen genau von der Beschaffenheit eines soliden Naevuszellstranges resultirt. Also eine neue Deutung.

Boermann (37) hat einen schon von Most beschriebenen Tumor, ein Kapillarendotheliom, an Serienschnitten auf die Art seines Wachsthums hin untersucht, um nachzuweisen, dass die Ribbert'sche Ansicht über das Wachsthum der Blutgefässgeschwülste zu Recht besteht, d. h. dass dieselben nicht durch „Infektion" der angrenzenden Kapillaren, durch einen von ihnen ausgehenden Geschwulstreiz wachsen, sondern nur aus sich selbst heraus per continuitatem, durch Vergrösserung und Vermehrung der Geschwulstelemente allein. Boermann verbreitet sich dann über die Nomenklatur der Gefässgeschwülste und will unterschieden haben:

1. Angiome (Hämangiom, Lymphangiom);
2. Endotheliome (Hämendotheliom und Kapillarendotheliom—Lymphendotheliom);
3. Peritheliome und Periendotheliome.

Winkler (58) bespricht an der Hand eines geschilderten Falles das klinische und anatomische Bild des Myeloms, einer Geschwulstform, die öfters nach Trauma entstanden, histologisch den Typus des Rundzellensarkoms mit sehr wenigen Riesenzellen darbietet, und für welche es charakteristisch ist, dass sie nur die Knochen des Rumpfskeletts, nicht die der Extremitäten be-

fällt und dass sie selten die Rindenschicht der Knochen durchbricht, niemals sich auf innere Organe verbreitet und in wenigen Monaten zum Tode führt.

Ueber einen merkwürdigen Fall von Angiosarcoma multiplex berichtet Fritz König (47). In den Fussknochen und Weichtheilen eines alten Mannes traten multiple, die Umgebung zerstörende, braunrothe Geschwülste auf, welche klinisch sich dadurch auszeichneten, dass neben der Knochenzerstörung, also klinischer Malignität, andererseits grosse Neigung zu Spontanheilung vorhanden war. Zwei an den Zehen sitzende Tumoren waren nach Incision mit einfacher Narbe abgeheilt. Mikroskopisch zeigte sich, dass es sich um ein von den Saftspalten und Blutgefässendothelien ausgegangenes Endotheliom handelte, in welchem stellenweise so hochgradige entzündliche Veränderungen sichtbar waren, dass König es zweifelhaft lässt, ob diese, auch klinisch so ungewöhnliche Geschwulst nicht vielleicht auch ein geschwulstähnliches Produkt einer vorläufig unbekannten entzündlichen Erkrankung sein könne. Bezüglich der abgeheilten Tumoren hält König den folgenden Verlauf für den wahrscheinlichsten: „Hervorrufen des Angiosarkoms durch eine auf die Endothelien wirkende Schädlichkeit; Geschwulstbildung und in gleicher Weise entzündliche Exsudation durch die Erkrankung der Wand der Gefässe. Indem die Entzündung und ihre Folgen die Oberhand gewinnen, verschwindet der eigentliche Geschwulstprozess und kommt zur Heilung.“ Die Details sind im Original nachzulesen. Abbildungen sind der Arbeit beigegeben.

Aus der Hildebrand'schen Poliklinik beschreibt Wegner (56) vier Fälle von Epithelcysten der Finger und Hohlhand. Er tritt an der Hand dieser Fälle für die Garré'sche Auffassung ein, dass die meisten dieser Geschwülste nicht aus embryonal angelegten Keimen (Franke), sondern traumatisch verlagerten Epithelien entstehen.

In einem als Fibrom erklärten, nach Trauma entstandenen, fünf Jahre lang gewachsenen Tumor am Vorderbein eines Hundes fand Lefas (48) epitheliale Einsprengungen, die er den Epithelcysten der Menschen gleichstellt.

Wilms (57) hat zwei Fälle von Keloid histologisch untersucht. Er will die Keloide von den Geschwülsten getrennt und als cirkumskripte Hyperplasien der Haut aufgefasst wissen. Die vermehrte Kollagenbildung im Keloid ist eine vermehrte physiologische Thätigkeit der Bindegewebszellen, und kommt nur da vor, wo Kollagen normalerweise in den Elementen der Cutis vorhanden ist. Die Ausläufer des Keloids erstrecken sich immer entlang dem Verlauf der Blutgefässe. Ein Uebergreifen auf die Nachbarschaft kommt nicht vor. Therapie: noli me tangere! Ueber das Wesen und die Ursache der Keloidbildung hat Wilms nichts Neues gefunden.

Fadyean (41) weist die Angabe zurück, dass echte Carcinome nur beim Menschen vorkommen. Sie kommen bei vielen Thieren vor; nur beim Schwein hat er weder Adenom noch Krebs gefunden. Am häufigsten erkranken die Pferde, dann die Hunde; Adenome und Adenocarcinome waren bei Hund, Pferd und Schaf zu finden. Mechanische Reizungen spielen beim Pferd für die Lokalisation keine Rolle. Sieben Peniscarcinome bei Pferden betrafen Wallachen. Uteruskrebs hat Fadyean bei Thieren nie beobachtet, Zungencarcinom nur einmal bei einer Katze. Das Untersuchungsmaterial umfasst 63 Fälle.

Cruchet's (39) kasuistische Mittheilung eines Falles von Fistelkrebs der Tibia bringt nichts Neues.

Ueber Riesenzellen in Epitheliomen berichten Paviot (54), der in einem auf Lupus entstandenen Kankroid Riesenzellen von echt epithelialer Abkunft fand, ohne dass Beziehungen zu den Blutgefässen oder Leukocyten vorhanden waren, und

Becher (36), der in vier auf dem Boden chronisch entzündlicher Reizung entstandenen Kankroiden Riesenzellen vorfand. Aus den Schlusssätzen der histologischen Arbeit ist hervorzuheben:

1. „Die Riesenzellen an den Perlkugeln der Kankroide haben die Bedeutung von Fremdkörperriesenzellen und somit amöboide und phagocytäre Eigenschaften.

2. Der durch ihr Auftreten eingeleitete Prozess kann zur völligen Organisation der Perlkugeln führen, stellt also eine Art partieller spontaner Heilung dar, indem an ihre Stelle Bindegewebe tritt.

3. Die Riesenzellen können sich sowohl aus Elementen bindegewebiger wie epithelialer Natur bilden; sie entstehen durch Mitose einer Zelle mit mangelnder Protoplasmatheilung oder Konfluenz der neugebildeten Zellen und vergrössern sich durch Vereinigung mit Elementen gleicher Herkunft."

Ein malignes, alveoläres Hautsarkom, das klinisch von Mycosis fungoides nicht zu unterscheiden war, beschreibt Minne (52). Er schliesst sich der Ansicht an, dass wahrscheinlich die echte Mycosis fungoides nicht eine Krankheit sui generis sei, sondern zu den Sarkomen gehöre.

Delore (40) handelt über das Chondrin, den normalen Bestandtheil des erwachsenen (nicht des embryonalen) Knorpels. Es lässt sich konstatiren durch Kochen des betreffenden Knorpels mit Alaun, wobei es einen charakteristischen Niederschlag giebt. Bei Enchondromen ist diese Methode unzuverlässig. Delore empfiehlt daher, die Diagnose mehr nach dem histologischen Verhalten als nach dem Chondringehalt zu stellen.

Ueber merkwürdige Geschwulstthrombosen berichten Rosenstein (50): Kontinuirlicher Geschwulstthrombus eines Cylindroms der Niere durch die Venen bis ins rechte Herz; und Silberstein (53), der eine grosse traubige Tumormetastase in der Vena cava bei einem Adenocarcinoma myxomat. des Hodens fand, ohne dass die Venenwand von aussen durchbrochen gewesen wäre. Er klärt den Befund so, dass Geschwulszellen auf dem Wege der Plexus pampiniformis in den venösen Blutstrom geschwemmt wurden, die im oberen Theil eines präformirten Thrombus der Vena cava inf. zur Ansiedelung und Entwickelung gelangten.

Eine embolische Carcinommetastase in die Aorta ascendens hat Volk (55) beobachtet bei einem Fall von Magenkrebs mit multiplen Metastasen. Die Erklärung des seltenen Befundes ist: Eine embolische Lungenmetastase ist in eine Lungenvene eingebrochen und von da hat die Verbreitung durch das linke Herz in den grossen Kreislauf stattgefunden.

In Uebereinstimmung mit der neuerdings geltenden Auffassung, dass der Fettgehalt der Geschwulstzellen nicht, wie früher angenommen, durch Degeneration der Zellen, sondern durch Infiltration entstanden zu denken sei, beschreibt Ritter (49) ein eigenartiges Peritheliom der Tibia, dessen Zellen ausser Glykogen massenhaftes Fett enthielten, ohne dabei irgend welche Degenerationserscheinungen zu zeigen. Der alveolär gebaute Tumor bestand aus Kapillaren, welche ringsum einen einschichtigen Zellmantel tragen. Diese Zellen, die sehr stark fetthaltig waren, umgrenzten ihrerseits Hohlräume, die mit massenhaftem Blut gefüllt waren. Dass der Fettgehalt nicht durch

Degeneration entstanden sein konnte, erwies sich daraus, dass auch die jüngsten wuchernden keineswegs degenerirten, kernhaltigen, sich vermehrenden Zellen von Fett erfüllt waren. Ritter nimmt als wahrscheinlich an, dass das Fett aus den Kapillaren, also aus dem Blut stamme, ohne diese Frage sicher zu entscheiden.

Kocher (41) über glykogenhaltige Strumen. Bisher sind die Funde von Glykogen in Strumen ganz vereinzelt gewesen. Langhans hatte es nur einmal gefunden in einem Sarkom und Nencki in einer gutartigen Struma; sonst waren die Untersuchungen bis auf einen Fall von Hämig, der demjenigen des Verf. analog ist, immer negativ. Kocher fand in fünf Fällen von malignen Strumen ziemlich reichlich Glykogen. Es handelte sich um eigenthümlich gebaute Kröpfe, von denen es Kocher offen lässt, ob sie als Carcinom bezeichnet werden sollen oder nicht. Die histologischen Details sind im Original vorhanden.

M. B. Schmidt (52) berichtet über ein echtes ganglienzellenhaltiges Neurom des Sympathicus, welches vom Plexus suprarenalis ausgegangen war. Plexus coeliacus und Gangliosa semilunare aber waren unbetheiligt. Das Neurom, ein mannsfaustgrosser kugeliger Tumor, enthielt massenhafte, nicht pigmentirte, oft mehrkernige Ganglienzellen, die in Gruppen und einzeln im Verlauf der Faserbündel lagern.

Schmidt bezeichnet seinen Fall als Analogen zu den Fällen von Benecke und Knauss.

Payr (47) beschreibt ein melanotisches Sarkom der Glans penis; die melanotischen Zellen erwiesen sich als Chromatophoren im Sinne Ribbert's also stammte der Tumor von einem Pigmentzellen führenden Organ der Haut. Auch in den Lymphdrüsenmetastasen fanden sich die kernförmigen Chromatophoren. Die Probe auf Eisenreaktion des Pigments fiel negativ aus.

An der Hand von fünf Fällen bespricht Perez (48) die Klinik und Histologie der branchiogenen Carcinome, ohne wesentlich Neues zu bringen.

III. Klinik, Kasuistik, Therapie der Geschwülste.

67. *Adamkiewicz, Die Heilprozesse bei einer aufgegebenen Krebskranken. Klinisch-therapeut. Wochenschrift 1899. Nr. 28.
68. Amat, Traitement du cancer par les toxines, par les sérums, par les composés chimiques. Bulletin général de thérapeutique 1899. Livr. 2/3.
69. Bacaloglu et Bosvieux, Cancer mélanique de la peau; énorme généralisation aux ganglions axillaires. Bull. et mém. de la soc. anat. 1899. Avril.
70. Beatson, Observations on the existence of enzymes in cancerous growths. Edinburgh med. journal 1899. November.
71. Bezançon et Labbé, Réaction des ganglions lymphatiques au voisinage des cancers. Bull. et mém. de la soc. de Chir. 1899. Avril.
72. Bondin, Des ostéomes intramusculaires d'origine traumatique. Gazette des hôpitaux 1899. Nr. 125.
73. *Burghart, 1. Multiple Lipome. 2. Multiple Neurofibrome. Gesellschaft der Charité-Aerzte. Berliner klin. Wochenschrift 1899. Nr. 8.
74. Cerné, Quelques observations de fistules et de tumeurs d'origine congénitale. Archives provinciales 1899. Nr. 1.
75. Cerny et Trunececk, Des formes de cancer justiciables des applications arsenicales. La semaine médicale 1899. Nr. 13.
76. Coley, Inoperable sarcoma treated with the mixed toxines of érysipelas and bacillus prodigiosus. New York surgical soc. Annals of surgery 1899. Oct.
77. — The treatment of inoperable cancer. The Practitioner 1899. April.

78. D'Arcy Power, Vanishing tumors. The Lancet 1899. March 4. Discussion. British medical journal. March 11.
79. Ebest, Ueber Riesenzellensarkome. Diss. Erlangen 1899.
80. *Goldstücker, Ueber symnetische Lipome. Diss. Breslau 1899.
81. Gould, Two cases of papillomatous cysts. Lancet 1899. Aug. 19.
82. *Grab, Ueber die Spontanfraktur bei malignen Tumoren. Diss. München 1899.
83. Grosse, Contribution à l'étude des exostoses multiples de croissance, coïncidant avec des arrêt, de développement et des déformations du squelette. Revue d'orthopédie 1899. Nr. 6.
84. *Günther, Ueber einige seltene Formen von Endotheliom. Diss. München 1899.
85. *Herz, Zur Kenntniss des Endothelioms im Anschluss an ein Endothelioma lymphaticum ovarii. Diss. München 1899.
86. Jullier, Sur un plan d'expérience concernant le traitement de certaines tumeurs par la sérothérapie. La France médicale 1899. Nr. 22.
87. Kaeppelin, Neurofibromatose généralisée. Société des sciences médicales. Lyon médical 1899. Nr. 43.
88. Kammerer, Molluscum fibrosum. New York surgical society. Annals of surgery 1899. Sept.
89. Kirmisson et Kuss, Contribution à l'étude des tumeurs kystiques congénitales. Revue d'orthopédie 1899. Nr. 2.
90. Kunsemüller, Ueber einen Fall von Lymphangioma cavernosa. Diss. München 1899.
91. Levy et Ovize, De la neurofibromatose généralisée (maladie de Recklinghausen). Gazette des hôpitaux 1899. Nr. 128.
92. Merken, Fibroma molluscum. Diss. Leipzig 1899.
93. Mitchell, Formalin in the treatment and removal of inoperable malignant growths. British medical journal 1899. Febr. 11.
94. Momburg, Die Radikalheilung des Epithelkrebses nach Cerny und Trunececk. Die Therapie der Gegenwart 1899. Heft 4.
95. Montgomery, Over the removal of the ovaries exert benefical influence on the subsequens progress of malignant diseases. The journ. of the Amer. Med. Ass. Sept. 23.
96. M. Morris, Cancer envers. The Practitioner 1899. April.
97. Nankivell, A case of multiple fibroma. The Lancet 1899. Aug. 19.
98. Porak et Nathan-Lavrier, A propos d'une observation d'Angiome congénital chez un nouveau né. Journal de médecine de Paris 1899. Nr. 13.
99. Rajewski, Zur Frage der Behandlung bösartiger Neubildungen (Russisch). Chirurgia. Bd. V. Nr. 29.
100. Rollestone, A case of Recklinghausens disease complicated with a sarcomatous growth involving the brachial plexus. The Lancet 1899. July 29.
101. *Schäfer, Ein Beitrag zur Kasuistik der multiplen Exostosen. Diss. München 1899.
102. *Sheild, A remarkable case of multiple growths of the skin caused by exposure to the sun. The Lancet 1899. Jan. 7.
103. Tanaka, Ueber klinische Diagnose von Endotheliomen und ihre eigenthümliche Metastasenbildung. Deutsche Zeitschrift für Chirurgie 1899. Bd. 51. Heft 3 und 4.
104. Thomson, Some points in the morbid anatomy of malignant tumours. The Practitioner 1899. October.
105. Tixier, Sur un cas de coexistence de deux cancers primitifs chez le même sujet. Lyon médical 1899. Nr. 22. 23.
106. Triesch, Ueber das Keloid. Diss. Zürich 1899.
107. *Pupovac, Ueber seltene Lokalisation von Fettgeschwülsten. Wiener klinische Wochenschrift 1899. Nr. 3.
108. Villard, Tumeurs naeviformes sudovipares. Société des sciences médicales. Lyon médical 1899. Nr. 44.
109. Watson Cheyne, What can surgery do to relieve sufferest from cancer in various parts of body. The Practitioner 1899. April.
110. Williams, Tumours of gigantic size. The Lancet 1899. Sept. 23.
111. A. S. Warthin, Multiple primary carcinoma. The journ. of the Amer. Med. Assoc. März 6.
112. W. Sykow, Zur Kasuistik des sog. Deciduoma malignum (Russisch). Chirurgia. Bd. V. Nr. 25.

Thomson (10) behandelt die klinische Thatsache, dass bei Krebserkrankungen die inneren Organe, besonders Herz, Leber und Lunge in viel hochgradigerer Weise zum Schwund kommen, als bei anderen schweren chronischen Krankheiten. Den höchsten Grad erreicht dieser Schwund bei langsam wachsenden Carcinomen. Klippel und Meyer haben schon darauf hingewiesen und die Ursache davon in toxischen Produkten des Carcinoms gesucht. In der Milz haben sie solche nachgewiesen. Der Erörterung dieser Verhältnisse schliesst Thomson einen kasuistischen Bericht über abnorm langsam und abnorm schnell verlaufene einzelne Krebsfälle an (ein Mammacarcinom in 11 Wochen tödtlich verlaufen bei einer Puerpera) und über die Spontanheilung eines dreimal nach Operation recidivirten Mammacarcinoms, dessen multiple Recidivknoten sich nach 7jährigem Krankheitsbestand von selbst zurückbildeten. (Mikroskop. Untersuchung fehlt. Ref.).

Tanaka (103). An der Hand von 7 Geschwülsten endothelialen Ursprungs, welche genauer klinisch und histologisch beschrieben werden, erörtert Tanaka die Klinik dieser Geschwülste. Er findet wesentliche Unterschiede der Art der Metastasenbildung zwischen Endotheliomen und anderen malignen Tumoren. Der Aufsatz bildet eine ausführliche Bestätigung der Anschauung Scriba's, welcher a. a. O. ausführte:

„Die Metastasenbildung zeichnet sich von den beiden bis jetzt bekannten Geschwülsten in charakteristischer Weise aus. Von der Muttergeschwulst wachsen feinere oder dickere, oft sogar makroskopisch sichtbare, aus aneinander gereihten Geschwulstzellen bestehende Fäden aus, welche meist oder immer sich in den Lymphspalten befinden. Stossen diese Fäden in ihrem Wachsthum auf einen Widerstand, so entwickeln sie sich zu neuen Tumoren, welche wieder, wie die Muttergeschwulst, Fäden aussenden und Metastasen bilden. Letztere können in den verschiedensten Geweben auftreten, wie z. B. Muskulatur, Knochen, Drüsen, Gehirn u. s. w. und sind dadurch ebenfalls charakteristisch verschieden von den bei anderen Tumoren vorkommenden Metastasen, welche ja meist eine Gewebsgruppe bevorzugen.

Die Tochterknoten hängen immer kontinuirlich mit der Muttergeschwulst zusammen."

Lévy und Ovize (91) geben in der Revue générale das klinische und anatomische Bild der Neurofibromatosis universalis (v. Recklinghausen) unter eingehender Litteraturbesprechung. Zur Orientirung über die Erkrankung kann die fleissige Arbeit sehr empfohlen werden. Das angefügte umfangreiche Litteraturverzeichniss wird Manchem willkommen sein; die deutsche Litteratur ist eingehend berücksichtigt, doch sind die Namen der Autoren und Titel der Abhandlungen meist bis zur Unkenntlichkeit verstümmelt.

Beatson (70), der sich vorstellt, dass die Zellen der Carcinome ihren deletären Einfluss auf ihre Umgebung dadurch ausüben, dass sie ein Enzym produziren, welches die Zellen der Umgebung auflöst, berichtet über vergebliche Versuche ein solches Enzym nachzuweisen.

Die kleinen kasuistischen Mittheilungen von Cerné (74) über kongenitale Fisteln und Tumoren; Kammerer (88) über einen Fall von Molluscum fibrosum; Kaeppelin (87) über einen Fall von Recklinghausen'scher Erkrankung; Fixier (105) über gleichzeitiges Vorkommen einer Larynxkankroids und eines Strumacarcinoms; Bacaloglie und Boivieux (67) über melanotisches Hautsarkom sind durch Anführung der Titel hinreichend referirt.

Villard (108) demonstrirt vor der Operation zwei Kinder mit kurz nach der Geburt entstandenen Tumeurs naeviformes sudoripases, Geschwülstchen, die von gewöhnlichen Naevis sich durch geringere Gefässentwickelung, das Fehlen der Ausdrückbarkeit, das Bleiben eines Tumors unter dem Fingerdruck etc. unterscheiden. Sie bestehen histologisch aus epithelialen Wucherungen der Schweissdrüsenkanäle und einer Gefässneubildung. Sie sind nicht selten und entstehen meist kurz nach der Geburt.

Porak und Nathan-La (98) fanden an einem 2 Tage alt gestorbenen Kinde eine grosse seröse kongenitale Cyste des Thorax, einen Naevus vasculosus der Haut, zwei Angiome des Perikards und eine Varikocele.

Grosse's (83) Aufsatz ist eine klinische Vorlesung über die Wachsthumsexostosen, der nichts Neues bringt.

Williams (110) hat aus der Litteratur die grössten und schwersten Tumoren zusammengesucht, die beobachtet wurden. Die allergrössten sind gutartige Geschwülste, von bösartigen werden die langsam wachsenden Sarkome am grössten. Severano in Bukarest hat den mächtigsten bekannten Tumor operirt, ein 195 Pfund schweres cystisches Myoma uteri bei einer Frau von 6 Fuss Bauchumfang. Ob der Fall geheilt wurde wird nicht gesagt. Ueber 100 Pfund schwere Myome sind mehrfach beschrieben worden. Der grösste solide Tumor ist ein Uterusmyom von 106 Pfund. Auch Ovarialcysten werden sehr gross; einer von 189 Pfund Gewicht fand sich bei einer 4 Fuss 8 Zoll hohen Chinesin, die 5 Fuss 9 Zoll Leibesumfang hatte. Von Mammahypertrophien wird ein Fall erwähnt, wo die rechte Brust 64 Pfund, die linke 40 Pfund wog, etc. etc.

Kasuistisch berichten Rollestone (100) über einen Fall von Neurofibromatosis unicersalis, Gould (81) über zwei papilläre Ovarialcysten, Nankivell (97) über einen Fall von multiplem Fibrom; Kirmisson und Kuss (89) über zwei kongenitale cystische Hoden- und Coccygealtumoren. Besançon und Labbé (71) handeln kurz über die spezifische und nicht spezifische Schwellung der Lymphdrüsen bei Carcinomen ohne Neues zu bringen und Boudin (72) hält eine klinische Vorlesung über traumatische Exostosen.

Warthin (111) veröffentlicht zwei Fälle von multiplem primären Carcinom, die zwar den von Billroth aufgestellten Grundbedingungen erst ganz entsprechen, in denen er aber dennoch die Diagnose für berechtigt hält. Die beiden ersten Bedingungen Billroths, verschiedene anatomische Struktur und verschiedene Histogenese werden erfüllt, die dritte Metastasenbildung der verschiedenen Primärgeschwülste bleibt unerfüllt, indem in einem Falle nur die eine, in dem andern keine von je zwei Primärgeschwülsten Metastasen bildete. Fall 1 betrifft eine 45jähr. Frau mit Adenocystocarcinom, entstanden aus einem Teratom des Eierstocks mit Metastasen in Bauch- und Brusthöhle und Carcinoma simplex der Gallenblase ohne Metastasen. Bei dem zweiten Fall einer 59jährigen Frau fand sich in ein Carcinom (Adenocarcinom) in Cöcum und Gallenblase, die sich im Wesentlichen durch die Zellen selbst unterschieden. Metastasen hatte keiner der beiden Tumoren gebildet. Bei dem Cöcumcarcinom waren die Zellkerne bläschenförmig, bei dem Gallenblasencarcinom (von einem Polyp ausgegangen) waren die Kerne kleiner und färbten sich tiefer. Beide Gallenblasen enthielten Steine. Abbildungen fehlen. Warthin glaubt, dass derartige Fälle nicht durch die Theorien von Cohnheim und Ribbert ätiologisch erklärt werden können, sondern besser zur Ansicht von Thiersch passen (regionale Prädisposition). Wenigstens in einem

seiner Fälle scheint Warthin diese Prädisposition durch glanduläre Hypertrophie der Schleimhaut gegeben zu sein. Maass (Detroit).

Sykow (112). Das chirurg. Interesse des Falles, der eine 36jähr. VI para betrifft, besteht darin, dass das Deciduoma malignum eine Metastase im linken Scheitelbein gemacht hatte. Die Geschwulst war gänseeigross, knorpelhart und sass zwischen Periost und Knochen, an einer Stelle, die Patientin gestossen hatte. Knochen und Dura unter der Geschwulst waren verdickt, die Gehirnoberfläche unverändert. Die Kopfgeschwulst und schwere Hirnerscheinungen (Kopfschmerzen, Erbrechen, Sprachstörungen, Facialislähmung, Parese des rechten Armes etc.), für die die Krankengeschichte keine Erklärung giebt, führten Patientin in die Klinik, wo nach Entfernung der Geschwulst der Schädel mit negativem Befund und Resultat trepanirt wurde. Erst nachher wurde die Neubildung im Uterus entdeckt und ihre histologische Identität mit der Schädelgeschwulst konstatirt. Im weiteren Verlauf kamen noch Metastasen in den Lungen hinzu und Patientin starb zwei Monate nach der Trepanation. Wanach (St. Petersburg).

Die folgenden Arbeiten beziehen sich auf die nicht operative Behandlung der malignen Neubildungen. Das Ergebniss ist wenig erfreulich.

Amat (68) bringt nur einen referirenden Vortrag über die verchieden modernen Bestrebungen, Morris (96) eine Plauderei über die Carcinombehandlung früherer Zeiten. Jullien (86) versucht vergeblich die Uterusfibroide durch Serotherapie zu heilen. Die Ziegen, denen er Saft von zerquetschten Uterusmyomen unter die Rückenhaut spritzte, haben durch ihr Blutserum noch kein Fibroid zur Heilung gebracht (!).

Watson Cheyne's (109) Vortrag bringt nichts als die alte Wahrheit, dass bisher die Operation das einzige Krebsheilmittel darstellt.

Czerny und Trunececk (75) haben ihr Krebsheilverfahren (Aetzung mit Arseniklösung) auf die leichteren Fälle von Lippencarcinom ausgedehnt. Zwei Fälle mit Abbildungen werden mitgetheilt. Beide sind geheilt, einer schon nach $2^1/_2$ Monaten. Die Schmerzen waren sehr heftig. Die Verff. stellen folgende Indikationen auf: Für Lippencarcinome mit Drüsenschwellung eignet sich das Verfahren nicht; solche müssen operirt werden.

2. Wenn sehr grosse Gesichtscarcinome vorliegen, die bei der Operation zu grosse entstellende Narben geben würden, muss die Methode versucht werden.

3. Wenn kleine Carcinome ohne Drüsenschwellung vorliegen, ist sowohl die Arsenikmethode, als auch die Operation zulässig; oft wird die Arsenikbehandlung vorzuziehen sein, weil sie gesunde Gewebe nicht zerstört.

Die Verff. haben während der Zeit der Behandlung niemals die Entwickelung von Drüsenmetastasen beobachtet. Ihre bisher als geheilt publizirten Fälle sind alle geheilt geblieben. Auch auf Mammacarcinome ist die Methode anwendbar. Je ulcerirter die Tumoren sind, desto rascher wirkt das Arsenik. Wegen der allerdings heftigen Schmerzen hat noch kein Patient die Behandlung aufgegeben. — Es folgt die Beschreibung einiger während der Behandlung excidirter Stücke. Man fand nur kleinzellige Infiltrationen und einfache Nekrose des Carcinomgewebes.

Momburg (94) warnt vor dem soeben referirten Verfahren. Die geheilten Gesichtskrebse der Erfinder seien nach Esmarch's Ausspruch verdächtig auf Syphilis; auch um Talgdrüsenadenome (v. Bergmann) könne es sich gehandelt haben. Das Arsen ist ausserdem schon früher vergeblich

gegen Carcinom versucht worden, wenn auch in anderer Anwendung. Jedenfalls soll das Verfahren, wenn überhaupt, nur an inoperablen Carcinomen versucht werden.

Mitchell (93) hat das Formalin als Sarkomheilmittel versucht.

Bei einem inoperablen Wangensarkomrecidiv, das dauernd heftig blutete, hat er 20% Formalinlösung als Verband verwendet. Die Blutung stand, die Oberfläche nekrotisirte. Mitchell fuhr damit fort, um die Geschwulst zu zerstören und die Nekrose dann ohne Blutung mit dem Löffel abzunehmen, bis der Tumor grösstentheils entfernt war. (Heilung scheint nicht eingetreten zu sein. Verf.) Die Behandlung war schmerzhaft. Mitchell empfiehlt das Verfahren; Eiterung trat nicht ein, aber Oedem.

Coley (77) bespricht zusammenfassend alle modernen nicht operativen Krebsheilversuche und giebt zu, dass alle ganz unzuverlässig sind, und höchstens eine kurze Besserung geben. Er bespricht die Ovariektomie, Thyreoidinbehandlung, Chelidonium majus (von 61 Fällen 33 „gebessert"!), Elektrolyse, Alkoholinjektionen, Calciumcarbid bei Uteruscarcinom, Lymphdrüsenextraktanwendung und die Toxin- und Serumbehandlung. Neues wird nicht gebracht.

Derselbe (76) berichtet dann noch von einem inoperablen recidivirten Sarkom der Gesässgegend, welches, mit Coley's Mischsterilisat injizirt, während acht Wochen keine Besserung zeigte. Darauf aber hat der Tumor im Verlauf von zwei Jahren sich soweit (spontan? Ref.) zurückgebildet, dass drei einzelne operable Tumoren zurückblieben, welche operirt wurden und bei der mikroskopischen Untersuchung sich „nicht als Sarkom" erwiesen.

Montgomery (95). Wenn die Theorie von Beatson, dass die Ovarienzellen einen hemmenden Einfluss auf die Vermessungskraft der übrigen Körperzellen ausüben, richtig ist, so muss die Entfernung der Eierstöcke bei Krebs der Brust eine fehlerhafte Massregel sein. Der günstige Einfluss der Ovarienexstirpation, welcher sich nach den bisher beschränkten Erfahrungen vorübergehend auf Krebs der Brust als geltend zu machen scheint, ist wahrscheinlich auf das vasomotorische Nervensystem zurückzuführen.

Rajewski (99) ist der Ansicht, dass alle in der letzten Zeit empfohlenen Mittel, deren Injektion eine heilende Wirkung auf bösartige Geschwülste ausüben soll, nur dadurch wirken, dass sie in der Umgebung eine energische Narbenbildung hervorrufen, dadurch die Geschwulst abkapseln und durch narbigen Verschluss der Blutgefässe zur Atrophie resp. Nekrose und Abstossung bringen. Mit dieser Ansicht stimmen Versuche, die er über die Narbenbildung an den Injektionsstellen bei Thieren machte, sowie einige klinische Erfahrungen überein. Rajewski experimentirte mit folgenden Flüssigkeiten: 1. Sterilisirtes Gemisch von Streptokokken- und Prodigiosuskulturen nach Coley. 2. Extractum chelidonii 5,0 + Aq. destill. 10,0 (nach Denisenko). 3. 2% und 5% Formaldehydlösung. — Die Mischkultursterilisate rufen die bekannten Allgemeinerscheinungen hervor und führen zu bedeutender Narbenbildung erst nach häufig wiederholter und lange fortgesetzter Injektion. Dasselbe gilt vom Extr. chelidonii, nur dass hier keine allgemeine, wohl aber eine heftige und sehr schmerzhafte lokale entzündliche Reaktion die Regel ist. — Das Formalin dagegen ist frei von jeglichen unerwünschten Nebenwirkungen und ruft schon sehr rasch eine ausgiebige Narbenbildung hervor. Wenn es gelingt, um einen Geschwulstknoten allseitig durch Formalininjektion eine Narbenkapsel zu bilden, so wird in der That, wie Beobachtungen am Kranken zeigen, der Knoten nekrotisch abgestossen.

Da das aber nur möglich ist in Fällen, die auch dem Messer zugänglich sind, so ist der Werth dieser Behandlung äusserst gering. Inoperable Geschwülste können auch durch Injektionen nicht geheilt werden.

Wanach (St. Petersburg).

IV. Italienische Litteratur über allgemeine Geschwulstlehre.

Ref.: Muscatello.

113. *Fabiani, Su di un caso di angioma cavernoso. XIII Congr. d. Soc. ital. di Chirurgia 4—7 ottobre 1898.
114. *Betagh, Due casi di cisti dermoidi dell' ovarò. XIII Congr. d. Soc. ital. di Chirurgia 4—7 ottobre 1898.
115. *Pacinotti, Di un caso di cancro del labbro metastatico di gangli sottomascellari, guarito per intercorrente e accidentale attono di crisipela. Durante's Festschrift vol. I.
116. Tusini, Sopra alcune varietà di endoteliomi. Durante's Festschrift vol. II.
117. *Rossi, Sopra un caso di sarcoma dell' ovario. Durante's Festschrift vol. II.
118. Sgambati, Sulla riproduzione cellulare nei sarcomi. Durante's Festschrift vol. III.
119. *Sanfelice, Contributo alla etiologia dei tumori maligni. Società fra i cultori delle scienze mediche in Cagliari 11 giugno 1898.
120. Morpurgo, Contributo all' istogenesi del cancro della pelle. Il Policlinico 1898. Sez. Chir. n. 2.
121. Carini, Contributo istologico e sperimentale all' etiologia dei tumori. Soc. medico-chir. di Pavia 1898. 20 nov.
122. *Catterina, Contribuzione allo studio dei tumori vascolari linfatici e sanguigni. Milano. Vallardi 1898.
123. *Portioli, Cisti dermoidi dell' ovaio. Soc. med.-chir. di Bologna 12 lugli 1898.
124. *Durante, Mixoma fibroso e lipoma del legamento largo. Accad. med. di Roma 27 febbr. 1898.

Sgamboti (118) hat bei Sarkomen, nämlich einem Rundzellensarkom der Mamma, bei einem Melanosarkom mit grossen runden Zellen des äusseren Ohrs und bei einem Melanosarkom mit grossen runden Zellen der Inguinaldrüsen die Zellenreproduktion studirt und bei diesen 3 Sarkomen folgende Produktvaritäten degenerativen Charakters konstatirt: 1. Formen von Verschmelzung des Protoplasmas von zwei nebeneinander gelegenen Zellen und nachfolgende Verschmelzung ohne Chromatolyse; 2. Formen von partieller Chromatolyse einiger karyokinetischer Figuren; 3. Formen von wahrscheinlich aus dem Protoplasmasyncytium hervorgegangenen (degenerativen) Riesenzellen mit anscheinend erhaltenen Kernen; 4. Formen von Riesenzellen desselben Ursprungs wie die vorgenannten, aber mit der Chromatolyse verfallenen Kernen; 5. Degenerationsfiguren der vielfältigen Phasen der verschiedenen Karyokinesetypen: Figuren, die deutlich darthun, dass, wenn einerseits die pluripolare Mitose ein Hauptfaktor bei der schnellen Entwickelung gewisser Sarkome ist, sie doch andererseits ebenfalls den Störungen und degenerativen Veränderungen unterworfen ist, welche die unvollkommenen Lebensverhältnisse anzeigen, die die Sarkomelemente durch ihre ungeheuere und stürmische Regenerationsthätigkeit sich selbst und ihren Abkömmlingen schaffen.

Morpurgo (120) beschreibt eingehend einen nicht zweifelhaften Fall von Lupuscarcinom des Gesichts. Der tuberkulöse Prozess war der Entwickelung des Krebses lange vorausgegangen, und die Anwesenheit von typischen Tuberkeln und Tuberkelbacillen liess keinen Zweifel über dessen Natur. Aus dem mikroskopischen Befund ging deutlich der innige Zusammenhang zwischen der chronischen Hautentzündung und der Krebsentwickelung hervor: das neu-

gebildete Bindegewebe war, nachdem es an mehreren Stellen die Grenzen der Epidermis durchbrochen hatte, zwischen die Extravasate dieser gedrungen und hatte die die Wachsthumsrichtung des Epitels regelnden Beziehungen gestört; in Folge hiervon hatte das dem gefässreichen Bindegewebe unterworfene Epithel die Produkte seiner gesteigerten Neubildungsthätigkeit ins Derma hineingetrieben. Die chronische Entzündung des Bindegewebes hatte hierauf eine Ruptur der Grenze zwischen Epithel und Bindegewebe eingeleitet. Ohne mit Ribbert eine Alteration der Fundamentaleigenschaften des Epithels anzunehmen, meint Verf., dass chronische Entzündungen die Invasion von Bindegewebe und Gefässen in die Epidermis bewirken können und dass in Folge dieser Invasion das Epithel lebhafter wuchern und seine Zapfen gegen das Derma richten könne.

Tusini (116) hat 6 Fälle von Endotheliom studirt: in 2 Fällen war dasselbe an der Parotis, in 1 an der Niere, in 1 am Handrücken, in 1 an der Basis des rechten Ringfingers, in 1 in der rechten Scapulargegend aufgetreten. Aus dem eingehenden Studium dieser Fälle zieht Verf. folgende allgemeine Schlüsse: Es giebt Tumoren, die durch Wucherung der Endothelien des Blut- und Lymphgefässsystems entstehen und für welche der Name Endotheliom gerechtfertigt ist. Sie theilen sich in Hämangioendotheliome (wenn sie durch Vervielfältigung der Blutgefässendothelien entstehen) in Lymphangisendotheliome (wenn sie durch Wucherung der Endothelien der Blutgefässe und Lymphräume entstehen), in Peritheliome (wenn das wesentliche Element der Gewulst durch die Vervielfältigung der Perithelien geliefert wird) und in interfascikuläre Endotheliome (wenn sie im Bindegewebe durch Wucherung jener platten Zellen entstehen, die zwischen dessen Bündeln in die Wurzeln der Lymphräume und -Gefässe auslaufen, ohne dass die grösseren Lymphräume und die mittelgrossen und grossen Lymphgefässe an der Neubildung betheiligt sind). Absolut reine Formen dieser 4 Geschwulstkategorien kommen kaum vor, höchstens werden solche im Anfangsstadium der Geschwülste beobachtet. Häufiger werden Mischformen beobachtet, bei denen sich der Neubildungsprozess sehr rasch zuerst von einem Abschnitt zum anderen des Systems, in welchem Neubildung statt hat, und in weit vorgeschrittenen Stadien auf die Elemente eines anderen Gefässsystems verbreitet. Erst in diesen Stadien nehmen solche Tumoren Merkmale von Bösartigkeit und einen vielen Sarkomen gemeinsamen klinischen Verlauf an, weshalb wir sie auch, je nach dem Theile, in welchem die Neubildung ihren Anfang genommen hat, in endotheliale Lymphangiosarkome, endotheliale Hämangiosarkome und peritheliale Angiosarkome unterscheiden können.

Carini (121) hat Studien über die Aetiologie der Tumoren gemacht. Er impfte 14 Tumoren in verschiedene Nährmittel, konnte aber aus keinem Blastomyceten isoliren. Die Experimente an Thieren fielen negativ aus. Er traf die Russel'schen Körper an, spricht sich jedoch nicht über deren Natur und deren Beziehungen zu den Blastomyceten aus. Bei einigen Einschlüssen lasse sich der parasitäre Charakter mit Leichtigkeit ausschliessen, bei anderen hingegen sei man veranlasst an wirkliche endocelluläre Parasiten zu denken.

VIII.

Verletzungen und chirurgische Krankheiten der Haut und des Subcutangewebes.

Referent: E. Becker, Hildesheim.

Die mit * versehenen Arbeiten sind nicht referirt worden.

I. Verletzungen.

1. Transplantation und Narbenbehandlung.

1. W. Braun, Klinisch-histologische Untersuchungen über die Anheilung ungestielter Hautlappen. v. Bruns'sche Beiträge 1899. Bd. 25. Heft 1.
2. Braun, Histologische Untersuchungen über die Anheilung Krause'scher Hautlappen. Diskussion. Deutscher Chirurgenkongress 1899.
3. — Ueber histologische Befunde transplantirter, ungestielter Hautlappen. Biologischer Verein Hamburg. Münchener med. Wochenschrift 1899. Nr. 51.
4. Forgue, La technique des greffes de Thiersch. La semaine médicale 1899. Nr. 31.
5. Guelliot, A propos de la technique des greffes de Thiersch. La Presse médicale 1899. Nr. 15.
6. Henle und Wagner, Klinische und experimentelle Beiträge zur Lehre von der Transplantation ungestielter Hautlappen. Beiträge zur klin. Chirurgie v. Bruns 1899. Bd. 24. p. 1 ff. und p. 615 ff.
7. Kellock, A new method of skin-grafting. The Lancet 1899. Nov. 25.
8. *Loeb, Transplantation of skin and the origin of pigment. Medicine 1899. March.
9. *— An experimental study of the transformation of epithelioma to connective tissue. Medicine 1899. April.
10. Miller, Zur Verwendung gestielter Hautlappen. Deutsche Zeitschrift für Chirurgie 1899. Bd. 51. Heft 3 und 4. p. 250.
11. Reuter, Beitrag zur Indikation der Ueberpflanzung ungestielter Hautlappen. Münch. med. Wochenschrift 1899. Nr. 50.
12. Schüller, Die Schalenhaut des Hühnereies, eine epithelhaltige Membran und ihre Verwendung zur Ueberhäutung granulirender Flächen. Monatsschrift für Unfallheilkunde 1899. Nr. 9.

Die Frage der Defektdeckung mittelst ungestielter Lappen nach F. Krause ist im verflossenen Jahre eingehend durch mehrere Arbeiten erschöpft, sowohl in klinischer wie histologischer Beziehung. Den Anstoss dazu mag das ungünstige Urtheil Enderlen's (Jahresbericht für 1897 pag. 155 ff.) gegeben haben, welcher auf Grund seiner histologischen Untersuchungen zu dem Ergebniss kam, dass weitaus der grösste Theil des Lappens zu Grunde gehe, aber allmählich und vollständig durch neugebildetes Gewebe ersetzt werde. W. Braun, Krauses Assistent, übernahm es daher, durch eigene histologische Untersuchungen Enderlens Resultate nachzuprüfen. Abgesehen von seiner ausführlichen Arbeit in Brun's Beiträgen (1) finden wir seine Ergebnisse wiedergegeben in den Verhandlungen des Chirurgen-Kongresses (2) sowie in den Sitzungsberichten des ärztlichen Vereins Hamburg (3), wo insbesondere auf die Diskussion einzugehen sein wird. Das Wesentliche seiner Unter-

suchungen gipfelt darin, dass zu jeder Zeit nach der Transplantation im Lappen die Bestandtheile normaler Haut vorhanden sind, mithin ihre Vitalität durch die Transplantation keine Einbusse erleidet. Die Erklärung dafür giebt der Modus der Anheilung. Sofort nach der Ueberpflanzung wird die Ernährung der Lappen durch starke plasmatische Durchtränkung besorgt, die sich makroskopisch als Oedem bemerkbar macht. Schon nach kurzer Zeit (etwa 8 Tagen) jedoch wird der Lappen wieder von Blut durchströmt, das zum Theil in die alten Gefässbahnen eindringt, die ihre Funktion wieder aufnehmen können, zum Theil aber auch in neuen, von der Unterlage einwachsenden Gefässen dem Lappen zugeführt wird. Speziell bleiben elastische Fasern und fibrilläre Elemente des Lappens erhalten und sind streng geschieden von dem Mutterboden durch die dazwischen liegende, diese Elemente nicht aufweisende Narbe. Die Papillen der Cutis waren von normaler Struktur; Haare, Talg- und Schweissdrüsen sowie glatte Muskelfasern bleiben erhalten, nur die Epidermis stiess sich regelmässig in den obersten Schichten ab und wurde später von dem Stratum Malpighi oder dem Epithel der Drüsen und Haarwurzelscheiden aus ersetzt. Im Hamburger Verein bestätigte Unna den Befund und schloss sich Brauns Ansicht bezüglich des Erhaltenbleibens der Lappen (im Gegensatz zu Enderlen) an, weil einerseits die Lappen durchaus die Textur einer normalen Haut zeigen und zweitens alle Zeichen für Neubildung von Hautelementen fehlen. Insbesondere entspricht der Hautlappen in der Textur seines Elastins, seiner Haarbälge und Knäueldrüsen derjenigen Hautregion, von welcher der Lappen entnommen ist im Gegensatz zu der Hautstruktur derjenigen Region, auf welche er verpflanzt wurde.

Eine weitere Bestätigung seiner Resultate erhielt Braun auf dem Chirurgen-Kongresse durch Henle (6), welcher durch Thierexperimente am Kaninchenohr im Wesentlichen zu den gleichen Resultaten gekommen ist. Henle kommt zu folgendem Gesammtergebnisse (p. 657): „Die Anheilung im wahren Sinne des Wortes eines vom Körper getrennten, aus Epidermis, Cutis, eventuell ausserdem auch noch aus Knorpel und Perichondrium bestehenden Lappens ist möglich, wobei ich unter Anheilung verstehe die Persistenz und weitere Entwickelung der dem Lappen angehörigen Gewebe. Bindegewebsfibrillen, elastische Fasern können, durch Narbengewebe vom Mutterboden deutlich geschieden, erhalten bleiben und einem differenten Mutterboden gegenüber bezüglich ihrer Lagerung, Menge etc. ihren Charakter beibehalten. Knorpel in Knorpel implantirt, persistirt und betheiligt sich an der Bildung des Callus. Das Epithel und seine Abkömmlinge bleiben gleichfalls am Leben. Sie betheiligen sich energisch an der Ueberbrückung des Interstitiums zwischen Lappen und Mutterboden und behalten ebenfalls ihren Charakter, auch wenn derselbe ein anderer ist, „als der des umgebenden Mutterbodenepithels".

Was die Transplantation von Haaren anlangt, so gelang es Henle wiederholt z. B. bei einer nach Verbrennung entstandenen Alopecie, sowie bei Ueberpflanzung eines vom Oberschenkel entnommenen Lappens auf die Fusssohle. Henle's und Brauns Tafeln von Abbildungen gleichen einander vollkommen, so dass nunmehr wohl die Frage der Anheilung Krause'scher Lappen in einem der Enderlen'schen Auffassung entgegengesetzten Sinne entschieden sein dürfte. Letzterer hielt allerdings in der Diskussion auf dem Chirurgen-Kongress seine Ansicht aufrecht.

Endlich berichtet Henles Mitarbeiter H. Wagner (6) über die klinischen Erfahrungen mittelst Krause'scher Lappen an der Breslauer Klinik. Sie

wurden im Ganzen in 51 Fällen angewandt (vorzugsweise bei Unterschenkelgeschwüren, bei traumatischen Defekten, Exstirpation von Tumoren, Excision von Narben und dergleichen). Die Resultate entsprachen den Erwartungen nur in den Fällen von Haarersatz vollkommen; im Uebrigen waren sie nicht sehr befriedigend, der Prozentsatz von Misserfolgen (25,4 %) erheblich grösser, als bei der Thiersch'schen Transplantation. Zu Gesichtsplastiken oder sonstigen kosmetischen Zwecken empfiehlt sich die Methode mehr, als die Thiersch'sche, der Erfolg ist aber auch kein idealer, da sich die Lappen durch ihre Färbung von der umgebenden Haut unterscheiden und so einen fremden Eindruck machen. Konkurrenzlos steht die Krause'sche Transplantation da, wenn es sich um den Ersatz von Haaren handelt.

Guelliot (5) friert mit Aethylchlorid die Haut nur leicht ein und entnimmt dann mit dem Rasirmesser die Thiersch'schen Läppchen; auch etwaige Granulationen werden eingefroren und dann mit dem Löffel entfernt. Die Läppchen werden nachher durch kreuzweise darüber gelegte Streifen von Guttapercha bedeckt, welche zum Abfluss des Sekrets kleine Zwischenräume zwischen sich lassen.

Forgue (4) beschreibt genau die Technik der Thiers'schen Transplantation unter Beigabe mehrerer guter Abbildungen. Die Arbeit enthält nur Bekanntes.

Miller (10) theilt drei von Lauenstein (Hamburg) operirte Fälle mit, bei denen es sich um die Deckung von Hautdefekten an Hand und Fuss handelte. Es wurden gestielte Lappen aus der Bauchhaut (für die Hand) und der gegenüberliegenden Wade (für den Fuss) entnommen.

Reuter (11) behandelte ein Kind mit Narbenkontraktur im Kniegelenke nach Verbrennung mittelst querer Durchschneidung der Narbe und Deckung durch einen Krause'schen Lappen mit gutem funktionellen Resultate. Der Lappen wuchs mit dem kindlichen Körper und sein Flächeninhalt vergrösserte sich um das sechsfache. Die Längsrichtung noch von 2 auf 8 cm, die Querrichtung von 3½ auf 5 cm. Besonders für narbige Kontrakturen der Gelenke ist die Krause'schen Methode wegen der leicht zu erzielenden Aseptik zu empfehlen.

Kellock (7) glaubt eine Transplantationsmethode gefunden zu haben, welche der sekundären Narbenschrumpfung wirksam vorbeugt. Er deckt den Defekt durch einen quadratischen, aus der gesammten Dicke der Haut entnommenen Lappen, an dessen vier Seitenflächen noch vier Thiersch'sche Läppchen hängen, drückt diesen Lappen mit den vier Scheuklappen gegen die Unterlage und wartet die Heilung ab. Abgesehen von der technisch gewiss nicht leicht auszuführenden Gewinnung des Lappens dürften doch auch wohl noch die dadurch getroffenen Heilungsbedingungen etwas komplizirte sein. Eine Erklärung oder Beweisführung dafür, weshalb bei diesem Verfahren die Narbenschrumpfung ausbleiben soll, bleibt Verf. schuldig. Es ist nicht anzunehmen, dass diese Methode viel Anklang finden wird.

Amat (vergl. Jahresbericht für 1895 p. 240) hatte bekanntlich schon im Jahre 1886 zu Transplantationszwecken gelegentlich die innere Schalenhaut des Hühnereies benutzt. Nunmehr veröffentlicht auch Schüller (12) seine Erfahrungen mit demselben Material, ohne sich über die Erfolge genauer auszusprechen. Wichtig und neu an seiner Arbeit ist aber der ihm geglückte Nachweis eines Epithels an der Innenfläche der Schalenhaut, der anscheinend den bisherigen Untersuchern entgangen war. Die Schalenhaut stellt sich unter dem Mikroskope als ein Netzwerk aus dünneren und stärkeren, zuweilen

bandartig platten, verästelten Fäden dar, welche sich vielfach kreuzen, und nach aussen in einem gröberen Geflechte angeordnet sind, hier mittelst einzelner Fäden mit der Kalkschale zusammenhängen, während sie nach innen feiner und dichter werdend gewöhnlich mit mehr oder weniger schwacher Contourlinie abschliessen. Die innere, dichtere, schmälere Schicht löst sich relativ leicht von der breiteren äusseren grobmaschigen Schicht ab. An der Innenfläche dieser Innenschicht bemerkt man nun zuweilen hier und da grosse epitheliale Zellen aufliegend.

Die Methode selbst ist folgende: Von einem frischen Hühnereis wird nach Zerbrechen der Schale und nach dem Ausfliessen des Dotters und flüssigen Eiweisses die der Kalkschale anhaftende Schalenhaut rasch, aber ohne Berührung, Reibung oder Quetschung der Innenfläche in möglichst grossen Stücken von der Kalkschale abgelöst und sofort mit der inneren, dem Eiweiss zugewandten Seite auf die vorher gereinigte und mit sterilisirtem Mull trocken getupfte Granulationsfläche aufgelegt und daselbst durch einen einfachen Verband mit Gaze und Watte befestigt. Beim Verbandwechsel nach vier oder weniger Tagen lässt sich meistens die Schalenhaut leicht abheben. Darunter bemerkt man eine weissliche oder weissbläuliche Epithelanlage. Die weitere Heilung erfolgt in üblicher Weise. Mehrere Abbildungen von mikroskopischen Befunden erklären den Befund.

2. Traumatisches Emphysem.

1. Hammer, Traumatisches Hautemphysem durch Pulvergase. v. Bruns'sche Beiträge 1899. Bd. 25. Heft 1.

Hammer (1) beobachtete bei einem Manne, dem eine Schlagröhre in der Hand explodirte ein traumatisches Emphysem der ganzen Extremität, das unmittelbar nach der Verletzung am stärksten war und in fünf Tagen völlig zurückging. Durch Leichenversuche gelang es, ein analoges Bild hervorzurufen. Zum Zustandekommen sind folgende Vorbedingungen erforderlich: Unmittelbare Nähe der Pulverladung, festes Aufsetzen der Mündung auf die Haut, reiner Pulverschuss ohne Geschoss, kleine Einschussöffnung, Fehlen der Ausschussöffnung, langsames Verbrennen des Pulvers. Unter diesen Umständen können Pulvergase ein traumatisches Hautemphysem hervorrufen. In der Litteratur soll sich kein einwandfreier Fall vorfinden.

II. Chirurgische Krankheiten.

1. Cirkulationsstörungen.

1. Buchanan, Myxoedema treated with "colloid" material. British med. journal 1899. June 17.
2. Chapman, The early diagnosis of myxoedema. The Lancet 1899. Sept. 30.
3. Gumprecht, Die chirurgische Behandlung der Hautwassersucht einst und jetzt. Centralblatt für die Grenzgebiete der Medizin und Chirurgie 1899. Nr. 1.
4. Mason, Case of malignant Oedema: Amputation of the thigh: recovery. British medical journal 1899. May 27.

Eine interessante historische Studie über die chirurgische Behandlung der Hautwassersucht einst und jetzt verdanken wir Gumprecht (3). Dieselbe bringt in bündiger, kurzer Form so unendlich viel hochbedeutsames

Material, dass die Wiedergabe derselben in Referatform nicht im Entferntesten den Werth der Arbeit würde charakterisiren können. Dieselbe ist daher angelegentlichst dem Studium empfohlen.

Mason (4) heilte durch hohe Oberschenkelamputation einen 11jährigen Knaben, der an malignen Oedem des Beines litt. Er war durch einen Ziegelkarren überfahren und hatte sich eine schwere Hautzerfetzung zugezogen. Nach 20 Stunden war der Fuss bereits gangränös und subcutane Gasentwickelung an Bauch und Brust nachweisbar. Thierversuche fielen positiv aus, indem Meerschweinchen, die mit virulentem Material geimpft waren, binnen wenigen Stunden unter dem Bilde des malignen Oedems zu Grunde gingen.

Chapman (2) macht darauf aufmerksam, dass die Frühsymptome des Myxödem nicht immer sehr in die Augen springend sind. Unter Mittheilung dreier Beobachtungen erklärt er einen Befund am Auge für typisch. Während nämlich bei der Bright'schen Nierenkrankheit im äusseren Augenlidwinkel die Bindehaut des Unterlides schmutzig getrübt (a certain sloppiness of the conjunctivae) erscheint, soll sich beim Myxödem an dieser Stelle häufig Schleim anhäufen. Wenn dann gleichzeitig der Urin ein normales spezifisches Gewicht hat und eiweissfrei ist, so liegt für ihn der Verdacht des Myxödems nahe. Ausserdem sind gewichtige Frühsymptome die Blutarmuth und Herzpalpitationen und Herzkrämpfe bei normalem objektiven Herzbefunde.

Buchanan (1). Mittheilung eines mit Schilddrüsenextrakt (nach Hutchinson's Vorschrift bereitet) erfolgreich behandelten Falles von Myxödem, dem Abbildungen beigegeben sind.

2. Entzündungen.

1. Eddowes, A principle of treatment of infected follicles of the skin. British medical journal 1899. Jan. 21.

Eddowes behandelt die Akne der Haarfollikel durch kurzes Auftupfen von konzentrirter Karbolsäure auf die Mündung der Follikel. Nach einer halben Minute entsteht eine Blase, deren seröser Inhalt und damit der Eiterpfropf entfernt wird. [Bei ausgedehnter Akne ist diese Methode doch recht umständlich und sicher auch nicht gefahrlos. Ref.]

3. Spezifische Entzündungen.

1. Danlos et Sabatié, Lupus tuberculeux généralisé. Soc. franç. de dermatol. Annales de dermatol. et de syphil. 1899. Nr. 4.
2. Ehrmann, Ueber eine Methode der ambulanten Lupusbehandlung. Wiener medizin. Blätter 1899. Nr. 2.
3. *J. Funk, Ueber Radikalbehandlung des disseminirten Lupus mittelst Bepinselungen mit Guajacol. Medycyna. Nr. 37.
4. Jadassohn, Ueber die tuberkulösen Erkrankungen der Haut. Berliner klin. Wochenschrift 1899. Nr. 45 und 46.

4a. P. Katschanowski, Ueber die Behandlung des Lupus durch Bestreuen mit Kali hypermanganicum. Ljetopis russkoi chirurgii. Bd. IV. Heft 1.

5. W. Lapinski, Behandlung des Lupus durch Röntgenstrahlen. Gazeta lekarska Nr. 17.
6. Leredde et Haury, Tuberculides angiomateuses et hypertrophiques multiples coincidant avec des lésions tuberculeuses des poumons et des ganglions. Soc. de Dermatologie. Annales de dermatol. et de syphil. 1899. Nr. 4. p. 384 ff.
7. Napier, Lupus of thirty-two years standing treated by tuberculin, curetting and cautery. Path. and clin. society. Glasgow med. journal 1899. Febr.
8. Rohden, Die Wirkungen der Lippspringer „Arminiusquelle" auf Haut-Erkrankungen (spez. Lupus exulcerans). Dermatol. Zeitschrift 1896. XIV.

9. Rosenthal, Beitrag zur Hauttuberkulose. Archiv f. Dermatol. u. Syphil. Bd. XLIV. p. 151.
10. Schulz, Ueber Lupusbehandlung. Wiener med. Blätter 1899. Nr. 13.
11. Urban, Ueber die radikale Behandlung des Lupus. Monatshefte für prakt. Dermatologie 1898. Bd. XXVI.
12. Wild, Some sources of infection in cutaneous tuberculosis. British med. journal 1899. Nov. 11.

Das Jadassohn'sche Referat (4) über die tuberkulösen Erkrankungen der Haut, erstattet auf der Naturforscher- und Aerzte-Versammlung, ist zweifellos die interessanteste und bedeutsamste Arbeit des Jahres und muss etwas eingehender besprochen werden. Bezüglich der Aetiologie unterscheidet er zwischen exogener Inokulationstuberkulose und Autoinokulationstuberkulose (mit dem kratzenden Fingernagel, in dessen Schmutz Tuberkelbacillen gefunden sind etc.). Als Disposition spielen u. A. die Borken eines chronischen Ekzems eine Rolle, indem sich unter dieser Schutzdecke die Bacillenvegetation entwickelt. In zweiter Linie kommt die durch die Kontiguität der Gewebe fortgesetzte tuberkulöse Erkrankung vor z. B. von der Nasenschleimhaut auf die äussere Haut der Nase. In dritter Linie die metastatische Erkrankung auf dem Blut- oder Lymphwege von irgend einem inneren tuberkulösen Herde aus. Als tuberkulös werden nur diejenigen Prozesse bezeichnet, die unmittelbar durch den Tuberkelbacillus bedingt sind. Als wichtiges diagnostisches Hülfsmittel dient das alte Koch'sche Tuberkulin. Sodann geht er auf die Polymorphie der verschiedenen Prozesse ein und bespricht zunächst die bislang als zweifellos tuberkulös erkannten Formen (Lupus, Tuberculosis verrucosa cutis, Scrophuloderma, ulceröse miliäre Hauttuberkulose) und ihre Kombination mit Syphilis, Schanker, Cancroid, Erysipelas, Lepra, Aktinomykose u. s. w. sowie die differenzial-diagnostischen Merkmale. In letzter Hinsicht streift er die zumal von den Franzosen vielfach beschriebenen Heilungen des Lupus mittelst Kalomelinjektion, die ihm selbst nie gelungen sind; nach seiner Ansicht scheint es sich dabei vielfach um Spätlues gehandelt zu haben. Eingehend werden sodann die speziell in Frankreich neuerdings genauer studirten Affektionen beschrieben, bei denen ein Zusammenhang mit Tuberkulose zunächst auf klinischer, dann zum Theil auf historischer Basis erschlossen, bei denen aber der wissenschaftliche Beweis ihrer tuberkulösen Natur nur erst in wenigen Fällen oder noch garnicht erbracht worden ist. Es sind die mit dem Namen der Tuberkulide oder Skrofulide oder paratuberkulösen Dermatosen belegten Erkrankungen. Dieselben sollen durch die Toxine der Tuberkelbacillen hervorgerufen werden. Dahin gehört der Lichen scrophulosorum, eine Gruppe akneartiger Efflorescenzen, vielleicht der Lupus erythematodes und das Erythème induré scrofuleux der Franzosen, die Pithyriasis rubra Hebrae, das Chloasma cachecticorum und einige andere Formen. Eine Einigung ist in dieser Beziehung unter den Forschern noch nicht erzielt.

Bezüglich der Prophylaxe ermahnt er zur sorgsamen Pflege und Reinhaltung der Haut und besonders sorgfältigen Behandlung der Kinderekzeme. Bei der Therapie spielen klimatische und Badekuren eine schätzenswerthe Rolle. Vom Tuberkulin R. hat er zwar hochgradige Besserungen, aber definitive Heilungen bislang nicht gesehen. Zweifelhaft sind die Erfolge mit Cantharidin, Pilokarpin, Thyreoidin, Kalomelinjektionen. Unbestreitbar ist ihm der Satz: „Zur Zeit ist die radikale chirurgische Behandlung,

die Excision, die zuverlässigste und erfolgreichste Methode, die wir anwenden können und die angewendet werden sollte, wo es irgend geht." Erst in zweiter Linie kommen Skarifikationen, Kauterisationen, Bier's Stauung, Unnas verschiedene chemische Mittel in Frage, die bei genügend konsequenter Durchführung in günstigen Fällen zwar vollständige Heilung herbeiführen können — „doch sind Recidive häufig!". Abschliessendes lässt sich noch nicht berichten über Holländers Heissluft-, die Röntgen- und die Finsen'sche Lichttherapie. Bei allen dreien dauert die Behandlung lange Zeit; Recidive sind nicht ausgeschlossen. Die Arbeit muss dem genauen Studium der Chirurgen dringend empfohlen werden.

Auf Grund eines grossen Beobachtungsmateriales theilt Wild (12) interessante Ergebnisse mit über einige Infektionsquellen der Hauttuberkulose. Zur ersten Gruppe gehören vier Fälle von Lupus des Ohrläppchens, der sich in unmittelbarem Anschluss an die Durchbohrung desselben zum Zwecke des Einhängens von Ohrringen entwickelte. Zweifelhaft bleibt, ob bereits das Instrument die Einimpfung verursachte oder später in die Wunde Tuberkelbacillen eingebracht wurden. Die zweite Gruppe bilden drei Fälle von Tuberculosis verrucosa der Haut, die sich regelmässig etablirte am Handgelenke und dem Daumenballen bei Wäscherinnen, welche nachweislich die Wäsche, zumal die Taschentücher, von Schwindsüchtigen gewaschen und sich durch die bekannten Manipulationen die Tuberkelbacillen direkt durch die gesunde Oberhaut eingeimpft hatten. Zur dritten Gruppe rechnet er sechs Fälle von warziger Tuberkulose des Gesässes sämmtlich bei Kindern und spricht den Verdacht aus, dass dieselben durch Sitzen auf unsauberen Nachtgeschirren, die vielfach auch zum Auffangen des tuberkulösen Auswurfes benutzt seien, hervorgerufen seien. Auch hier war vielmals eine Wunde der Oberhaut nachweisbar gewesen. Die warzige Form der Tuberkulose fasst er auf als eine Reaktion der Epidermis und des Papillarkörpers der Cutis gegen eine oberflächliche Infektion, während der Lupus das Resultat einer Einimpfung tuberkulösen Materiales in die tieferen Schichten der Haut sein müsse. Endlich macht er darauf aufmerksam, „dass Lupusrecidive" auf geheilten Narben häufig Reinfektionen seien, indem er einen Fall mittheilt, bei welchem jedesmal nach der völligen Heilung des Kranken in seiner Wohnung wiederum ein neuer Lupus sich einstellte, der den Kranken wiederum nach einigen Monaten in's Krankenhaus brachte. Als die schwindsüchtige Schwester des Kranken gestorben war, bekam er auch keinen Lupus wieder.

In einem kurzen Sammelreferat über Lupusbehandlung bespricht Schulz (10) die verschiedenen Methoden. Hervorgehoben zu werden verdienen insbesondere die am Eppendorfer Krankenhause mit der Holländer'schen Heissluftmethode gemachten Erfahrungen, welche dahin zusammengefasst werden, „dass bei der grossen Mehrzahl Lupusherde zurückbleiben, von denen aus der Krankheitsprozess sich unaufhaltsam weiter verbreitet"; das Gros der Kranken, welches als gebessert oder ungeheilt das Krankenhaus verlässt, findet sich nach kürzerer oder längerer Zeit wieder ein. Mit Recht macht Verf. gegen die Goldmann'sche Forderung, mittelst Excision und Transplantation aller lupöser Gewebe möglichst in einer Sitzung zu entfernen, geltend, dass dieses wegen der Ausdehnung der Erkrankung und der oft Stunden langen Narkose unmöglich sei. Von den chemischen Behandlungsmethoden empfiehlt er besonders Unnas sogenannte grüne Lupussalbe (Acid. salicyl. Liq. Stibii chlor. ana 2,0, Creosoti. Extr. Cannabis ana 4,0, Adipis lanae 8,0). In derselben

dient die Salicylsäure als Selektionsmittel, das Chlorantimon als Bacillentödter, Kreosot und Cannabisextrakt als schmerzstillende Mittel. Oberflächliche und noch frische Lupusformen lassen sich dadurch heilen.

Urban (11) exstirpirt den Lupusherd 0,5—1,0 cm weit im Gesunden, indem er überall bis ins Subcutangewebe den Schnitt führt. Dann wird die ganze erkrankte Hautpartie langsam und vorsichtig mit dem Messer von der Unterlage abgelöst, indem man am tiefsten Punkt beginnt, damit das herabfliessende Blut nicht den Fortgang der Operation stört. Die blutenden Gefässe werden torquirt und durch Kompression mit Gazelappen die völlige Blutstillung erzielt. Unterbunden wird nicht, weil auf den Unterbindungsknoten die transplantirten Läppchen nicht anheilen. Die Hautläppchen werden vom Oberschenkel entnommen. In den ersten Tagen feuchter Verband mit physiologischer Kochsalzlösung; 2—3 Tage Bettruhe. Nach 8—10 Tagen ist in der Regel die Heilung abgeschlossen. Dann wird die frische Haut täglich 1—2 mal mit Olivenöl gewaschen, um sie geschmeidig zu erhalten. Anfangs ist die Operationsfläche etwa 1 cm vertieft; das gleicht sich aber nach 3—4 Wochen aus. In 2—3 Monaten ist auch die Hautröthe geschwunden. Die Methode hat ihre Grenzen bei stark ausgedehntem Lupus. An den verschiedenen Körperregionen sind einige kleine Modifikationen am Platze. (Vergl. auch Jahresbericht für 1898 p. 159.)

Katschanowski (4a) empfiehlt die Lupusgeschwüre mit feingepulvertem Kali hypermanganicum dick zu bestreuen und trocken zu verbinden. Es bildet sich ein Schorf, nach dessen Abstossung die Heilung glatt von statten gehen soll. Gesunde Gewebe werden angeblich dabei nicht angegriffen. Dasselbe Verfahren wird auch bei anderen tuberkulösen Geschwüren und Granulationsflächen empfohlen. Wanach (St. Petersburg).

Napier (7) behandelte eine 44jährige Dame mit Lupus der rechten Gesichts- und Nackenhälfte, welcher seit dem 12. Lebensjahre, also seit 32 Jahren bestand. Eine Tuberkulinkur, bei welcher die typischen schweren Reaktionen eintraten, hatte zunächst zur Folge, dass die meisten Lupusknötchen „wie mit einem Hohlmeissel ausgestochen“ ausfielen. Sodann wurden wiederholt kleine noch übrig gebliebene Herde mit dem scharfen Löffel ausgekratzt und nachher tief kauterisirt. Es wurden weiche und nicht kontraktile Narben erzielt. Verf. legt besonders auf das häufige und tiefe Brennen Gewicht.

Ehrmann (2) empfiehlt zur ambulanten Behandlung des Lupus eine Resorcinpaste

	Resorcini	3,0
	Lanolini	4,0
	Vaselini	2,0

welche auf Leinwand gestrichen während zwölf Stunden aufgelegt wird. Mit Watte werden die dann zerstörten oberflächlichen Schichten abgewischt und dann die Paste wiederum aufgelegt, etwa 8—10 Tage lang. Manchmal treten dann geringe Schmerzen auf, gegen welche 3—4 Tage lang Borsalbe aufgelegt wird. Er will mit dieser Methode, welche oft Wochen und Monate andauert, Erfolge erzielt haben.

Die Arbeit von Leredde und Haury (6) über angiomatöse und hypertrophische Tuberkuliden bei gleichzeitig bestehender Lungen- und Drüsentuberkulose hat besonders für den Dermatologen Interesse und muss im Original nachgelesen werden.

In der französischen Gesellschaft für Hautkrankheiten und Syphilis stellten Danlos und Sabatié (1) einen 33jährigen Hufschmied vor, welcher

vor drei Jahren syphilitisch infizirt und später an Recidiven litt. Seit kurzem bekam er über den ganzen Körper kleine Tumoren, die für „tuberkulösen Lupus“ angesprochen werden. In der Diskussion werden Stimmen laut, welche die Diagnose auf Syphilis gestellt wissen wollen.

Der Badearzt Rohden (8) in Lippspringe hält die dortige „Arminiusquelle“ für ein gutes Heilmittel des Lupus exulcerans. Denn: „Lippspringe macht venös, vermehrt die Menge und den Gehalt des Blutes an Kohlensäure, welche in tuberkulös affizirten Stellen des Körpers ihre antagonistische Wirkung entfalten kann“. Er hofft, wenn ihm von dermatologischen Kreisen häufig Patienten zugeschickt würden, demnächst auch durch genaue Krankengeschichten seine Behauptungen beweisen zu können.

4. Progressive Ernährungsstörungen.

a) Hypertrophie.

1. Augagneur, A propos d'un cas de mycosie fongoïde anormal. Soc. de Derm. et de syphiligraphie. Annales de Derm. et de syphiligraphie 1899. Nr. 5. p. 445.
2. *Embden, Anatomische Untersuchung eines Falles von Elephantiasis fibromatosa. Diss. Strassburg 1899.
3. Frick, Molluscum contagiosum. The journ. of the Amer. Med. Ass. 1899. March 11.
4. Gayet, Sur un cas de sclérodermie en plaques. Société des sciences médicales. Lyon médical 1899. Nr. 36.
5. *Lunkenbein, Ueber Elephantiasis. Im Anschluss an zwei Fälle von Eleph. cruris. Diss. München 1899.
6. *M'Vail, Granuloma fungoides. Glasgow hospital reports 1898.
7. Stern, Beiträge zur chirurgischen Behandlung der Elephantiasis. Münchener med. Wochenschrift 1899. Nr. 41.
8. Tobiesen, Ueber Elephantiasis congenita hereditaria. Jahrbuch für Kinderheilkunde 1899. Bd. 49. Heft 4.
9. W. Wesotawski, Beitrag zur pathologischen Anatomie des Xeroderma pigmentosum. Medycyna. Nr. 46—48.

Tobiesen (8) theilt aus dem Kopenhagener Kinderspital einen interessanten Fall von erblicher kongenitaler Elephantiasis mit. Bereits bei der Geburt fand sich ein weiches, Fingereindrücke hinterlassendes Oedem beider Füsse und der unteren Hälfte des Unterschenkels, von der gesunden Haut durch eine seichte Furche abgesetzt. Im Alter von zwei Jahren war das Oedem nur noch auf die Fussrücken beschränkt, während die Unterschenkel ein derbes straffes Gewebe darboten. Das Oedem wechselte übrigens an Intensität und nahm nach langem Gehen zu. Der zwei Jahre später geborene Bruder zeigte ganz genau dieselben Veränderungen. Weitere Nachforschungen ergaben, dass der Bruder und die Mutter der Mutter dasselbe Leiden hatte. Wie in ähnlichen in der Litteratur vorhandenen Fällen hält Verf. das Leiden für ein erbliches und angeborenes. Eine mikroskopische Untersuchung konnte nicht ausgeführt werden.

Stern (7) theilt zwei Fälle von Elephantiasis mit. I. Fall. Elephantiasis scroti et penis bei einem 44jährigen Manne; Aetiologie unbekannt. Die Behandlung bestand in Excision der erkrankten Haut in zwei Sitzungen. Absichtlich wurde die Blutung nicht durch die Ligatur gestillt, um einen besseren Austausch der Cirkulationsverhältnisse zu ermöglichen, sondern nach Kompression wurden die Hautränder durch Naht vereinigt. Das Resultat war, wie die beigegebenen Photographien beweisen, ein gutes.

II. Fall. Elephantiasis der Fusssohle und der Zehen bei einem 24jährigen Mädchen. Supramalleoläre Amputation. Das Röntgenbild ergab, dass das Knochensystem intakt war. Die Dorsalhaut des Fusses war im Wesentlichen gesund, wärend die Planta pedis eine erhebliche Ueberentwickelung der Haut und Unterhaut darstellte, wodurch es kam, dass sich grosse, wie Hirnwindungen sich darbietende Falten erhoben. Ueber die Ursache des Leidens liess sich nichts ermitteln. Eine Abbildung nach Photographie ist der Arbeit beigegeben. Leider fehlt der mikroskopische Befund.

Frick (3) berichtet über einen Fall von Molluscum contagiosum bei einem 38jährigen Manne. Die mikroskopische Untersuchung ist von James J. Clausen gemacht. Die Schlussfolgerungen sind folgende.

1. Die Erkrankung ist in geringem Grade kontagiös.

2. Der anatomische Charakter der Geschwulst ist noch nicht genügend bekannt. Im Allgemeinen wird sie für eine epitheliale Neubildung gehalten, deren Ursprung strittig ist. Einige halten sie für eine entzündliche Bindegewebswucherung in der frühzeitig degenerative Vorgänge Platz greifen. (Dieser letzteren Anschauung ist Clausen auf Grund seiner mikroskopischen Untersuchung des vorliegenden Falles geneigt sich anzuschliessen.)

3. Um die Erkrankung endgültig zu beseitigen muss der Inhalt der Geschwülste vollständig zerstört werden. Frick erreichte dies durch Incision, Ausdrücken und Aetzen der Höhle mit konzentrirter Karbolsäure.

Maass (Detroit).

Ein genau beschriebener Fall Augagneurs (1) von Mycosis fungoïdes, der in mancher Beziehung interessant und anormal ist, muss im Original nachgelesen werden.

Gayet (4) behandelte eine Frau von 33 Jahren, welche an einer Sklerodermie, die fleckweise auftrat, litt, mit Darreichung von Bayer'schen Thyreoidintabletten in steigernder Dosis (0,1—0,4 Centigramm täglich) mit anscheinendem Erfolge.

Wesotawski (9) giebt eine genaue Beschreibung des mikroskopischen Bildes bei Xeroderma pigmentosum. Trzebicky (Krakau).

b) Tumoren.

1. Aitken, Case of multiple adenomata of the skin. British medical journal 1899. June 24.
2. Bavogli, Nature and treatment of cutaneous cancer. The journal of the Americ. Med. Ass. 1899. Nov. 18.
3. *R. Bernhardt, Multiple idiopathische Pigmentsarkome der Haut (Kaposi). Gazeta lekarska Nr. 19 und 20.
4. Boeck, Multiple benign sarkoid of the skin. Journ. of cut. and gen. ur. diseases 1899. December.
5. Kaposi, Ueber einen Fall von sogenannter Sarcomatosis cutis. v. Bruns'sche Beiträge 1899. Bd. 24. Heft 2. p. 526.
6. Liebermann, Hauttumor. Biologische Abtheilung des ärztlichen Vereins Hamburg. Münchener med. Wochenschrift 1899. Nr. 9.
7. Pearse, A case of multiple skin fibromata. The Lancet 1899. Oct. 21.
8. Philippson, Di un caso di sarcoma cutaneo associato a carcinomatosi viscerale. Acc. medico-chir., universitaria di Palermo 12 giugno 1898. Riforma medico. vol. 3°. 1898.
9. Ullmann, Ein Fall von multiplem eruptivem Hautangiom. Allgem. Wiener medizin. Zeitung 1899. Nr. 12.
10. White, Liomyoma cutis. Journal of cut. and gen.-urin. diseases 1899. June.

White (10) behandelte einen 45jährigen Herrn, welcher seit 4 Jahren auf der rechten Wange zahlreiche kleine Geschwülste hatte, deren Grösse von derjenigen eines Nagelkopfes bis zu einer Erbse schwankte. Die Tumoren waren oft, zumal bei Einwirkung von Kälte, ungemein schmerzhaft, sahen blass röthlich aus und fühlten sich hart wie Keloide an. Sie wurden sämmtlich

excidirt. Der genau mitgetheilte mikroskopische Befund lässt keinen Zweifel darüber bestehen, dass es sich um multiple Leiomyome der Haut handelte. Die Mikrophotogramme, welche der Arbeit beigegeben sind, theilweise gut, meistens aber zu verwaschen, als dass sie zur Befestigung der Diagnose dienen könnten.

Liebermann (6) giebt eine genaue mikroskopische Schilderung eines Fibroleiomyoms der Oberschenkelhaut, welches sich auf einem angeborenen sogenannten Leberflecke bis zu Zungengrösse entwickelt hatte. Theilweise war eine derartige starke Verfettung der Zellen (nachgewiesen durch Flemmings Lösung) eingetreten, dass der Tumor makroskopisch das Aussehen der Nebennierensubstanz hatte.

Pearse (7) giebt die Abbildung und kurze Beschreibung eines 40jährigen Indiers mit multiplen Fibromen der Haut, welche er seit seinem zehnten Lebensjahre hatte. Seine Mutter hatte dasselbe Leiden. Das Fehlen von jeglichen Schmerzen und das Vorkommen an allen Partien der Körperoberfläche scheinen dem Verf. gegen einen Zusammenhang mit Nerven zu sprechen.

Aitken (1) giebt die Abbildung und Beschreibung von multiplen Schweissdrüsenadenomen der Haut auf dem behaarten Kopfe und im Gesichte einer 43jährigen Frau, die seit 13 Jahren bestanden. Das beigegebene Mikrophotogramm ist nicht deutlich genug, um die Richtigkeit der Diagnose kontrolliren zu können.

Bei einer 49jährigen Frau konnte Ullmann (9) während mehrerer Jahre die schubweise Eruption von multiplen Kavernomen der Haut beobachten und hatte Gelegenheit, die Diagnose durch die mikroskopische Untersuchung exstirpirter Stückchen zu erhärten. Einmal vereiterten mehrere Tumoren unter schweren pyämischen Allgemeinsymptomen mit gleichzeitiger Pneumonie. Im Eiter liessen sich Streptokokken kulturell nachweisen. Einmal entstand eine lebensgefährliche Blutung aus aufgeplatzten Tumoren in der Ellbogen- und Trochantergegend, ein ander Mal trat eine schwere Lungenblutung ein. Der Verdacht liegt nahe, dass auch in inneren Organen Kavernome vorhanden sind.

Bavogli (2) empfiehlt Formalin zur Aetzung von oberflächlichen oder inoperablen Hautkrebsen. Er wendet es an in 1—10 % Lösung oder in der Stärke wie von Merck in den Handel gebracht wird. Wenn die Paste oder den getränkten Wattebauch ein Gummipapier bedeckt, ist die Wirkung durch Eindringen der Gase in die Gewebe eine tiefergreifende. Bei übelriechenden Geschwüren nimmt es rasch den Geruch fort. Maass (Detroit).

Kaposi (5) theilt aus Czerny's Klinik einen Fall von Sarcomatosis cutis mit, bei einem 51jährigen Lehrer, der in 1½ Jahren daran zu Grunde ging. Es zeigten sich zuerst in der Wadenhaut mehrere erbsengrosse Knötchen, dann schwoll der linke Hoden an; beides verschwand dann wieder, um ½ Jahr später wieder aufzutreten. Dann entstanden plötzlich auch an andern Körpertheilen zahlreiche gleichartige zum Theil braunpigmentirte Knöten. Die Behandlung bestand in Injektionen von Arsenik (bis zu 0,02 Natr. arsenicosum steigend) und innerlicher Darreichung von Solutio Fowleri. Als danach eine hämorrhagische Nephritis sich einstellte, wurde die Behandlung ausgesetzt, später wieder aufgenommen, aber ohne dauernden Erfolg. Unter Ascites und Kachexie erfolgte der Tod. Die mikroskopische Untersuchung der Geschwülste stellte ein spärliches retikuläres Stützgewebe fest, in welchem dicke Rundzellenanhäufungen mit grossen bläschenförmigem Kerne und mehreren Kernkörper-

chen gefunden wurden. Anhaltspunkte für Tuberkulose oder Lues fehlen. Mit einer kleinen Betrachtung über den Unterschied zwischen malignem Lymphom (welches die Drüsenkapsel überall als Grenze respektirt und gelegentlich der Arsentherapie zugänglich ist) und Lymphosarkom schliesst die lesenswerthe Arbeit.

Philippson (8) berichtet über einen Fall von Hautsarkom, das in Verbindung mit Carcinomatose der inneren Organe aufgetreten war. Ein sehr abgemagerter 70jähriger Mann wies an der Haut und besonders an den Händen, Vorderarmen und Füssen ein Oedem mit cirkumskripten Ansammlungen von serös-blutiger Flüssigkeit im Derma auf; dabei bestanden — was die Haupterscheinung war, — kleine, deutlich abgegrenzte, harte Tumörchen im Derma und Subcutangewebe, Tumörchen, die bei der histologischen Untersuchung als vorwiegend aus Spindelzellen und Blut- oder Lymphkapillaren bestehend erkannt wurden. Die Diagnose wurde auf idiopathisches Hautsarkom gestellt. Was die Veränderungen der inneren Organe anbetraf, so bestand sehr ausgeprägte Atheromatose der peripheren Arterien und Vergrösserung der Leber. Die Krankheit bestand schon seit etwa 2 Jahren, und da die Kachexie eine hochgradige war und Lebervergrösserung und Icterus bestanden, so wurde angenommen, dass schon jene Metastase des Sarkoms stattgefunden hatte, die in solchen Fällen einzutreten pflegt. Bei der Autopsie wurden Neoplasmen in der Leber, dem Pankreas, den Nieren, den Lungen und den serösen Häuten angetroffen. Diese Neoplasmen waren stecknadelkopf- bis kirschen-, bohnen- oder hühnereigross, sie waren rundlich, von harter Konsistenz und gelblichweisser Farbe. Die grössten Tumoren fanden sich in der Leber, besonders in der rechten Hälfte und zwei, die ihren Sitz unter der Kapsel hatten, waren genabelt. Die histologische Untersuchung that ihre krebsartige Natur dar und schloss die metastatische und sarkomatöse vollständig aus. Diese Beobachtung lehrt, nach dem Verf., erstens, dass die malignen Tumoren, die bei primitiver Sarkomatose der Haut im Innern des Organismus entstehen, auch anderer Natur sein und ihren Ursprung im innern Organ haben können, und zweitens, dass Sarkom und Krebs sich bei einem und demselben Individuum nebeneinander finden können. Muscatello.

Ueber die Bezeichnung „multiple benigne Sarkoide der Haut" beschreibt Boeck (4) in Christiania eine Hauterkrankung eines Mannes in den mittleren Jahren, bei dem die Untersuchung des Blutes eine mässige Vermehrung der Leukocyten ergab. In den Gelenkbeugen grosse Drüsenpakete; auf der Rückenhaut und an den Streckseiten der Oberextremitäten zahlreiche kleine Tumoren von Hanfkorn- bis Bohnengrösse, die grösseren mit centraler Depression. Einige excidirte Knötchen wurden mikroskopisch untersucht. Dabei fand sich eine fleckweise Anhäufung von epithelioiden Zellen im Bindegewebe; die Tumorbildung geht vom perivaskulären Lymphraum aus. In späteren Stadien degenerirt das Tumorgewebe und es bleibt ein Netzwerk von Bindegewebszellen zurück. Vereinzelt finden sich Riesenzellen. Verf. hält seinen Fall für ähnlich denjenigen, welche als Pseudoleucaemia cutis beschrieben sind. Unter Arsenikbehandlung sollen die Tumoren verschwinden.

5. Regressive Ernährungsstörungen.

1. M. Galin und J. Titow, Ein Fall von Phlegmone alba. Chirurgia. Bd. VI. Nr. 35.
1a. Hrach, Das Geschwür (Ulcus) vom chirurgischen Standpunkt aus betrachtet und seine Behandlung. Wiener med. Wochenschrift 1899. Nr. 14 und 15.
2. Klautsch, Ueber Noma. Archiv für Kinderheilkunde 1899. Bd. 26. p. 245.

3. A. Kozerski, Zur Behandlung der Eiterung in den obersten Schichten der Epidermis. Nowiny lekarskie. Nr. 7.
4. Krause, Ueber holzartige Entzündung des Bindegewebes (Phlegmon ligneux Reclus). Centralblatt für Chirurgie 1899. Nr. 17. p. 505.
5. Madelung, Ueber Behandlung des Karbunkels. Verhandl. des VI. deutschen Dermatologen-Kongresses.
6. Perthes, Ueber Noma und ihren Erreger. Arch. für klin. Chirurgie. 59. Bd.
6a. — Verhandlungen des Chirurgen-Kongresses 1899. I, 28. II, 63.
7. Riecke, Zur Kasuistik der Gangraena cutis. Wiener klinische Wochenschrift 1899. Nr. 14.
8. Schulz, Weissliche Narben der Haut. Gesellschaft der Charitéärzte. Berliner klin. Wochenschrift 1899. Nr. 8.

Kozerski (3) empfiehlt zur Behandlung von Impetigo und oberflächlichen Pusteln, wie selbe nach Applikation von Pflastern und Umschlägen entstehen, folgendes Verfahren:

Die Krusten werden entfernt, kleine Abscesse mittelst aseptischer Nadel eröffnet und hierauf eine 1—2%ge alkoholische Lösung von Salicylsäure fest eingerieben. Hierauf wird eine 1% Salbe aus Hydrarg. praec. rubr. gelegt.

Trzebicky (Krakau).

Hrach's (1a) akademische Plauderei über das „Geschwür" bringt nichts Neues und lässt sich schwer referiren; man lese das Original nach.

Madelung (5) behandelt seit 15 Jahren den Karbunkel in folgender Weise. Handelt es sich z. B. um einen grossen Karbunkel im Nacken, so führt er einen Schnitt durch die Haut bis auf die Muskulatur, durch welchen ein sehr grosser, zungenförmiger Lappen umschrieben wird, der seine breite Basis nach der Haargrenze zu hat, dessen untere und Seitenränder an die Grenze der entzündlichen infiltrirten Haut zu liegen kommen. Annähernd im Centrum des Lappens liegt der „dem Auge zugängliche Theil des Karbunkels". In dem untern Theil des Lappens werden hierauf ein oder zwei mehrzinkige Haken eingeschlagen. Mit einem langen, schlanken Amputationsmesser, durch gegen die Muskelfascie gerichtete Schnitte wird dieser grosse Hautlappen sehr rasch vollständig von seiner Unterlage abpräparirt, ganz ebenso wie ein Hautfascienlappen bei einer Amputation gebildet wird. Der Lappen wird nach aufwärts geschlagen. Das ganze kranke Gebiet wird damit freigelegt und über dasselbe hinaus die gesunde Muskulatur. Die Blutung wird ausschliesslich durch Kompression mit sterilisirten Gazelappen, die zwischen Hautlappen und Unterlage geschoben werden, gestillt. Die Operation ist damit beendet, gewöhnlich in weniger als einer Minute. Exstirpirt wird also nichts. Höchstens werden mit dem scharfen Löffel ganz locker sitzende, nekrotische Fetzen weggenommen. Es wird nun — die grosse Wunde bleibt mit steriler Gaze ausgefüllt — der Hautlappen möglichst in seine alte Lage über die Gaze herübergezogen. Ein grosser trockener Verband schliesst Hals, Hinterhaupt und oberen Theil der Brust ein. Nach zwei Tagen Verbandwechsel. Die Unterpolsterung des Lappens mit Gaze wird erneuert. Ist vollständige Austrocknung der Wunde erfolgt, so wird, etwa am 5. oder 8. Tag durch einige Sekundärnähte der Hautlappen besser in seine richtige Lage ausgespannt und angedrückt. Bis zu dieser Zeit hat sich auch meistens die Hautstelle, wo der Karbunkel entstand, gereinigt.

Bei Karbunkelbildung an der Oberlippe wird im Lippenroth oder an der Grenze von Lippenroth und äusserer Haut eingeschnitten und, wenn nöthig, dann mit vom Mundwinkel nach dem Auge zu senkrecht verlaufendem oder

leicht konkavem Schnitt ein Lappen gebildet. Die Lippe und der angrenzende Wangentheil zerfällt dadurch in ein äusseres und ein inneres Blatt.

Bezüglich der Wirkung der Operation ist erstaunlich, wie wenig von der durch den Karbunkel ergriffenen Haut schliesslich nekrotisch wird. Niemals trat Lappengangrän ein. Es muss allerdings die Ablösung des Lappens sorgfältig mit gegen die Muskelfascien, wie gegen den Lappen selbst geführten Schnitten gemacht, ferner stets im Gesunden umschnitten werden.

Die Heilung erfolgt unter sofortigem Aufhören der Schmerzen, rascher Entfieberung, Besserung des Allgemeinbefindens und Bildung einer linearen Narbe. Man könnte die Methode als „Abschälung des Karbunkels" bezeichnen.

Der Fall von Galin und Titow (1) betrifft einen 21 Jahre alten kräftigen Soldaten, bei dem sich im Verlauf eines Monates ein Abscess in der Achselhöhle entwickelt hatte. Die Haut war fast unverändert, unter dem M. pectoralis ein derbes Infiltrat. Bei der Incision entleerte sich der gewöhnliche gelbliche phlegmonöse Eiter. Schon in den nächsten Tagen aber entwickelte sich ein eigenthümliches Krankheitsbild. Der secernirte Eiter wurde milchweiss, die Wunde bedeckte sich mit einem 1 cm dicken bröckeligen weissen Belag, das infiltrirte und nekrotisch subpektorale Gewebe wurde ebenfalls rein weiss — „weisser als Papier". — Zugleich nahm die Phlegmone unaufhaltsam progredienten Charakter an, es gesellte sich erysipelatöse Hautröthe hinzu, die sich zugleich mit der derben teigigen Infiltration auf den Arm, den Rücken, dann auch auf den anderen Arm verbreitete. Tod 17 Tage nach der Incision, 37 Tage nach dem Beginn der Erkrankung. — Bei der Sektion fand sich eine kolossal ausgebreitete amyloide Degeneration der Gefässe — selbst der Kapillaren — im Herzfleisch, in der Milz, Leber, den Nieren und dem Darm. Bakteriologisch wurden im Eiter und in den Hautinfiltraten — neben dem zufällig in die Wunde gerathenen Bacillus pyocyaneus und einem nicht näher bestimmbaren Stäbchen — ein Streptococcus gefunden, der auf alkalischem Agar nicht wuchs, sich auf den anderen üblichen Nährböden üppig entwickelte und für die verschiedenen Laboratoriumsthiere nicht pathogen war. Wanach (St. Petersburg).

Ludwig Krause (Warschau) (4) theilt zwei Fälle der von Reclus zuerst als Phlegmon ligneux beschriebenen holzharten Entzündung des Bindegewebes mit. Auf der vorderen oder seitlichen Gegend des Halses, gelegentlich auch an anderen Körperstellen entwickelt sich eine holzharte Entzündung des Bindegewebes in ziemlich grosser Ausdehnung. Die Entwickelung des Leidens geht sehr langsam vor sich; es dauert Wochen — Monate — ja sogar ein ganzes Jahr lang. Die Entzündung schreitet fieberlos und ohne irgend bemerkenswerthe Allgemeinerscheinungen vor. Die gewöhnlichen Symptome der akuten eitrigen Entzündung fehlen gänzlich oder sind sehr schwach ausgebildet.. Die Haut bleibt unverändert und wird nur dann röthlich gefärbt, wenn sie in Folge der Annäherung des Entzündungsprozesses an die Oberfläche mit dem unter ihr liegenden Gewebe zusammen wächst. Erhöhtes Wärmegefühl wie Schmerz fehlen fast immer. Die ungewöhnlich widerstandsfähige Geschwulst, welche an Cancer en cuirasse erinnert, bleibt lange unverändert, und es vergehen oft Wochen, ehe die Eiterung zum Vorschein kommt. Im ersten Falle handelt es sich um eine 35jährige Frau, bei welcher die Affektion an der vorderen Halsfläche sass, der Abscess wurde später im Jugulum incidirt; im zweiten Falle war der Sitz der Entzündung bei einem 18jährigen

Jüngling die vordere Bauchwand. Im zweiten Falle wurden Kokken gefunden, die etwas grösser als Staphylokokken waren, kulturelle Versuche schlugen beide Male fehl. Offenbar handelte es sich um wenig virulente Bakterien, welche wohl eine weitreichende, dicke Infiltration der Gewebe veranlassen konnten, aber nicht kräftig genug waren, eine reichliche Eiterung hervorzurufen. An sich gewährt die Erkrankung für den Kranken keine Gefahr; dagegen kann trotz der Incision die Heilung Wochen — Monate lang sich hinziehen.

In Ergänzung seines im Vorjahre (Jahresbericht pro 1898 p. 166) mitgetheilten Falles publizirt Riecke (7) nunmehr vier weitere Fälle von artifizieller Gangrän. Mit Sicherheit liessen sich die Artefakte erschliessen aus der ganz unregelmässigen, zackigen Umrandung der einzelnen Herde, die des Oefteren durch normale Hautinseln tiefe Einbuchtungen erfahren, aus der weder an Gefäss- noch Nervenverlauf gebundenen Anordnung, die verschiedene Tiefe der Substanzverluste und der daraus resultirenden Verschiedenheit der Entwickelungsstadien der einzelnen Herde. Im ersten Falle handelte es sich z. B. um ein hysterisches Dienstmädchen, welches durch festes Einreiben einer konzentrirten Kochsalzlösung die Hauterkrankung sich beigebracht hatte. Der Versuch, welchen Verf. an seinem eigenen Oberarm machte, gelang nicht bei intakter Haut, wohl aber, wenn er die Epidermis vorher mit einem Messer ritzte. Im zweiten Falle wurden Angaben über die Entstehungsursache verweigert. In den beiden letzten Fällen gaben die zwölfjährigen Schulmädchen an, sich die Erkrankung beim Spiel durch Kratzen und durch Waschen mit Schmierseife und Essigwasser zugezogen zu haben. Bemerkenswerth bei allen vier Fällen ist, dass allgemein zugängliche und sonst für unschädlich gehaltene Substanzen zur Verwendung gekommen waren.

Klautsch (2) theilt einen typischen Fall von Noma der Lippen bei einem 2jährigen Knaben mit, der tödtlich verlief. Derselbe erkrankte 5/4 Jahr nach seiner Aufnahme in's Krankenhaus, indem zuerst am rechten Mundwinkel ein thalergrosser Gangränherd beobachtet wurde. Die Zerstörung griff rapide um sich und führte nach 14tägigem Bestande zum Tode. Die Behandlung bestand im Abtragen der nekrotischen Fetzen mittelst Scheere und nachfolgender Höllensteinätzung. Sektion, sowie mikroskopische und bakteriologische Untersuchungen wurden nicht angestellt. Verf. schliesst an die Mittheilung des Falles einige Bemerkungen über die bekannte Litteratur.

Interessanter sind die Untersuchungen, welche Perthes (6) in zwei Fällen anstellte. Im ersten Falle handelte es sich um ein sehr schlecht genährtes 2jähriges Kind, das bereits seit 6 Monaten an Lungentuberkulose krank war. Die typische Gangrän der Oberlippe und der benachbarten Theile der Nase und beider Wangen machte rapide Fortschritte und führte — Therapie wurde als machtlos unterlassen — binnen 20 Tagen zum Tode. Bei der Sektion fand sich ausser der Gangrän des Gesichtes eine tuberkulöse Bronchopneumonie und Drüsentuberkulose. Der zweite Fall betraf ein 8jähriges Kind, das Typhus überstanden hatte. Die Krankheit begann mit einem Geschwür des Zahnfleisches, das auf den Unterkieferknochen, Mundboden, Wangentasche und Unterlippe übergriff. Nach querer Spaltung der Wange wurde bis ins Gesunde hinein kauterisirt. Der Defekt wurde später durch plastische Operation gedeckt. In beiden Fällen wurden histologische Untersuchungen, Kultur- und Thierversuche angestellt, die zu übereinstimmenden Resultaten führten; letztere müssen im Original näher nachgelesen werden. Es sei an dieser Stelle nur hervorgehoben, dass es Perthes gelang im Schnitte ein dichtes

Gewirr von einem Netze von Fadenpilzen mit Karbolfuchsin zur Anschauung zu bringen, welches selbst in das gesunde Gewebe seine Ausläufer vorstreckte. Die Fäden verzweigten sich und zeigten stellenweise spindelförmige Auftreibungen. Die Züchtung gelang nur unter anaeroben Bedingungen bei 37° auf Agar, während Thierversuche negativ ausfielen. Perthes hält diese Pilzwucherungen für fähig, durch ihre Wucherung und Kompression des Gewebes einen lokalen Tod (Gangrän) hervorzurufen. Seine Anschauung über die Pathogenese der Noma formulirt er folgendermassen: „Die Noma ist eine Mykose, die zu Stande kommt auf dem Boden einer besonderen durch Infektionskrankheiten, Masern, Typhus, schlechte Ernährungsverhältnisse und kindliches Alter geschaffenen Prädisposition. Sie wird hervorgerufen durch einen Keim, der in seiner botanischen Stellung etwa die Mitte hält zwischen den Bacillen und den höher organisirten Fadenpilzen. Dieser Mikroorganismus verdient eingeordnet zu werden in die Gruppe der Streptothricheen, jene Gruppe, als deren bekanntester Repräsentant der Aktinomyces zu nennen ist. Diese Streptothrix der Noma bildet in dem erkrankten Gewebe Fäden von oft beträchtlicher Länge und Mächtigkeit. Aus diesen entstehen — nicht selten unter Bildung von Verzweigungen — feinere Fadenbildungen, die durch Aneinanderlegung und Verflechtung ein Mycel entstehen lassen, das an der Grenze zwischen lebendem Gewebe und nekrotischem Gebiet eine solche Dichtigkeit hat, dass man fast sagen kann: Das Gewebe werde ersetzt durch ein Fasergestrüpp. Die feinsten Endausläufer haben Spirillenform. Sie dringen in das noch lebende Gewebe vor, umspinnen die Zellen und verursachen ihren Tod.“ In der an Perthes Vortrag auf dem Chirurgenkongress sich anschliessenden Diskussion (6a) konnte Samter mittheilen, dass er vor einer Reihe von Jahren bei drei Fällen die gleichen mikroskopischen Bilder erhalten habe; seine Kulturversuche seien misslungen.

Schulz (8) demonstrirte in der Sitzung der Charitéärzte einen 50jährigen Militärinvaliden mit ausserordentlich ausgedehnten weisslichen Narben der Haut, die sich entsprechend den Spaltrichtungen der Haut als Längsdefekte im Unterhautzellgewebe darstellen, die nur durch eine ganz dünne Epidermis überbrückt sind. Sie tragen so ganz den Charakter der Schwangerschaftsnarben an sich. Die Narben sind zurückgeblieben nach einem sehr starken Hydrops, der bei einer Nierenentzündung im Feldzuge 1870/71 aufgetreten war und lokalisirten sich besonders am Bauche, von hier sich gleichmässig auf die unteren Partien der Brust und die oberen Hälften der Oberschenkel erstreckend; in etwas geringerer Menge sieht man sie auf der Beugeseite der Arme und der Streckseite beider Kniee.

6. Epitheliale Anhangsgebilde der Haut.

1. B. Korybut-Daszkiewicz, Ein Fall von Atrichia universalis acquisita. Medycyna. Nr. 24 und 25.

Korybut-Daszkiewicz (1) theilt die Krankengeschichte eines sonst kerngesunden Mannes mit, welcher in seinem 44. Lebensjahre ohne jede veranlassende Ursache bei vollstem Wohlbefinden sämmtliche Haare am ganzen Körper dauernd verloren hat. Trzebicky (Krakau).

7. Seltene durch Parasiten erzeugte Hautkrankheiten.

1. Roberts, Experimental note on the ferments of the ringworm fungi. British medical journal 1899. Jan. 7.
2. Owens, Eisendrath and Ready, Blastomycetic dermatitis (pseudolupus vulgaris), saccharomycosis hominis, or pseudoepithelioma with blastomycetes. Annals of surgery 1899. November.

Roberts (1) theilt eingehend die Resultate seiner experimentellen Studien über die in England unter dem Namen „ringworm" gehende Krankheit mit (vergl. die Jahresberichte 1896 p. 258 und 1897 p. 172). Er experimentirte mit Trichophyton microsporon (homo), T. megalosporon (homo), T. equinum, T. caninum und Achorion. Es gelang ihm, zwei Fermente zu isoliren, die er das proteolytische und das keratolytische nennt. Das erstere ist löslich in Wasser und vermag aktive Fermentation ganz unabhängig von der Lebensfähigkeit des Pilzes hervorzurufen. Es ist lediglich ein Enzym oder lösliches Ferment. Dagegen ist das keratolytische oder die Hornsubstanz verdauende Ferment ein organisches Ferment, dessen Wirkungen wirkliche Lebenserscheinungen sind, abhängig nicht nur von der Lebensfähigkeit des Mikroorganismus, sondern auch verschieden ist je nach Intensität und Varietät der verschiedenen Arten. Die Einzelheiten müssen im Original nachgelesen werden.

Owens, Eisendrath und Ready (2) in Chicago theilen ausführlich einen Fall von Blastomyceten-Dermatitis mit. Eine 38jährige Wittwe litt seit vier Jahren an einem Geschwür an der Innenseite des Oberschenkels. Ursprünglich eine kleine Geschwulst, war sie spontan aufgebrochen und hatte eine gelbliche Flüssigkeit secernirt; sieben Monate später hatte das Geschwür Hühnereigrösse erlangt, und aus seiner Oberfläche liessen sich wurmartige Gebilde von der Dicke einer Haarnadel ausdrücken. Nach jahrelanger vergeblicher Behandlung mit Salbe und Pinselungen wurde das Geschwür im gesunden umschnitten, wobei sich herausstellte, dass das Subcutangewebe intakt war, und der Defekt durch Transplantation gedeckt. Das excidirte Hautstück, von dem eine gute photographische Abbildung vorliegt, zeigte in der Peripherie eine steile wallartige Erhebung, die sich scharf gegen die gesunde Haut abhebt, die sich als Hypertrophie des Papillarkörpers erweist, während im Centrum eine narbige Einziehung sich findet, in welcher mehrere kleinere ulceröse Partieen sich finden. Im mikroskopischen Bilde fällt die grosse Aehnlichkeit mit einem Epitheliom auf: Das Epithel ist in Form von Strängen in die Tiefe gewuchert und hat zur Bildung von Epithelnestern geführt, welche sich deutlich gegen das übrige Coriumgewebe abheben. Dazwischen finden sich Inseln von entzündlicher Infiltration. Interessant ist, dass überall zerstreut sich grosse Riesenzellen mit randständigen Kernen finden und eingeschlossen in dieselben Mikroorganismen, die zur Klasse der Blastomyceten zu rechnen sind. Diese Organismen zeigen sowohl Kerntheilungsfiguren, wie Sporulation in den verschiedensten Stadien, sind meist rund oder oval und färben sich intensiv mit wässeriger Methylenblaulösung. Einige von ihnen sind granulirt, andere zeigen Vakuolenbildung, wieder andere sind umgeben von einer hellen doppelt contourirten Membran. In der Cutis finden sich ferner miliare Abscesse in geringer Menge; gegen das Subcutangewebe besteht eine scharfe Grenze. Durch Impfung konnten beim Meerschweinchen Abscesse erzeugt werden. Die Isolirung gelang leicht auf Jodkaligelatine, auf welcher

alle übrigen Kokken und Bacillen abgetödtet wurden. Zwar wachsen sie gut auf Glycerin- und Glukose-Agar, während sie bei Luftabschluss absterben. Milch wird nicht zur Koagulation gebracht, Bouillon nach kurzer Zeit getrübt. Die Einzelheiten empfehle ich, im Original nachzulesen. Den Schluss der Arbeit bildet ein Auszug aus ähnlichen bisher beschriebenen Fällen, wobei als besonders interessant hervorgehoben zu werden verdient, dass in Japan eine Krankheit bei Pferden endemisch beobachtet ist, welche bei diesen Thieren Tumoren der Haut und Abscesse in den Testikeln hervorruft. Die Thiere gehen kachektisch zu Grunde. Die Arbeit ist in mehr als einer Beziehung interessant und verdient dem genaueren Studium angelegentlichst empfohlen zu werden.

IX.

Erkrankungen der Sehnen, Sehnenscheiden und Muskeln.

Referent: E. Goldmann, Freiburg.

Die mit * versehenen Arbeiten sind nicht referirt.

1. *Anzilotti, Lesioni dei muscoli secondarie alla tubercolosi ossea ed articolare. Il Policlinico 1898. Lez. chir. f. 12.
2. Bayha, Ueber Muskelangioma und ihre Exstirpation. Deutsche Zeitschr. f. Chirurgie 1899. Bd. 51. Heft 1 und 2.
3. Bernhard, Zur Sehnenverpflanzung. Korrespondenzblatt für Schweizer Aerzte 1899. Nr. 1.
4. Crawford, A case of myositis ossificans progressiva. The Lancet 1899. April 15.
5. Densusian, La réparation des plaies aseptiques des muscles. Bull. et mém. de la soc. anat. de Paris 1899. Juillet.
6. Fournier, Ueber sekundäre Muskelsyphilis. Allgem. Wiener med. Zeitung 1899. Nr. 26, 27, 28.
7. Gocht, Beitrag zur Lehre von der Sehnenplastik. Zeitschrift für orthopädische Chirurgie 1899. Bd. VII. Heft 1.
8. Gowers, A lecture on polymyositis. British medical journal 1899. Jan. 14.
9. Gross, Sehnenruptur. Korrespondenzblatt für Schweizer Aerzte 1899. Nr. 1.
10. Hoffa, Die Sehnenplastik und ihre Verwendung in der Orthopädie. Physikal.-med. Gesellsch. Würzburg. Berliner med. Wochenschrift 1899. Nr. 35.
11. *— Zur Lehre von der Sehnenplastik. Berliner klin. Wochenschrift 1899. Nr. 30.
12. Hofmann, Ueber Ganglienbildung in der Kontinuität der Sehnen. Centralblatt für Chirurgie 1899. Nr. 50.
13. Keiler, Ein Beitrag zur Sehnenplastik bei Lähmungen. Centralblatt für Chirurgie 1899. Nr. 42.
14. P. Ludwig, Beiträge zur modernen operativen Behandlung von Lähmungen und ihre Folgezustände an den Gliedmassen. Diss. Breslau 1899.
15. Margarucci, Angioma cavernoso, ossifico, primitivo del muscolo genello surale. Durante's Festschrift vol. III.

16. James E. Moore, Tuberculosis of fascia. The journ. of the Amer. Med. Ass. 1899. Aug. 12.
17. Morian, Ein Fall von Myositis ossificans progressiva. Münchener med. Wochenschrift 1898. Nr. 7.
18. Moussons, Trois cas de myopathie primitive progressive. Société de médecine et de chirurgie. Journal de médecine de Bordeaux 1899. Nr. 1.
19. Lyder Nicolaysen, Myositis ossificans progressiva. Norsk Magazin for Laegevidenskaben 1899. Jahrg. 60. Bd. 14. p. 468. (Kasuistische Mittheilung.)
20. Petit et Guinard, Deux cas de tuberculose musculaire. Gazette hebdomadaire 1899. Nr. 43.
21. Reynier, Les ostéomes musculaires. La Presse médicale 1899. Nr. 47.
22. Ricker und Ellenbeck, Beiträge zur Kenntniss der Veränderungen des Muskels nach der Durchschneidung seines Nerven. Virchow's Archiv 1899. Bd. 158. Heft 2.
23. Steinbrück, Ein Beitrag zur Lehre vom Muskelechinococcus. Diss. Greifswald 1899.
24. Vulpius, Weitere Erfahrungen über die Sehnenüberpflanzung. Münchener medizin. Wochenschrift 1899. Nr. 17.
25. *— Weitere Erfahrungen über Sehnenüberpflanzungen bei Lähmungen und Krampfzuständen. Deutscher Chirurgenkongress 1899.
25a. A. Wedenski, Plastische Operationen an den Muskeln und Sehnen in der modernen Chirurgie. Medicinskoje obosrenije 1899. Januar. (Enthält einen Bericht darüber, was Verf. während einer ausländischen Studienreise in verschiedenen Kliniken gesehen hat.) Wanach (St. Petersburg).
26. Wetzel, Gonorrhoische Sehnenscheidenentzündung. Münchener med. Wochenschrift 1899. Nr. 22.
27. Zaelke, Zur Kasuistik subcutaner Sehnen- und Bänderzerreissung mit besonderer Berücksichtigung des Entstehungsmechanismus der Sehnenzerreissungen. Diss. Greifswald 1899.

Bei einem 17jährigen Mädchen entdeckte Hofmann (12) im Verlaufe der Sehne des Peroneus tertius ein pflaumengrosses Ganglion, das nach einem Fall entstanden sein soll. An beiden Polen der Geschwulst breitete sich die Sehne kegelförmig aus.

Durch eine partielle Excision der Ganglienwand wurde die Kontinuität der Sehne erhalten.

Mikroskopisch fehlten in der Sackwand die von Ledderhose u. a. beschriebenen Degenerationsherde. Verf. spricht die Vermuthung aus, dass der Ganglienbildung eine Gewebs- und Gefässwucherung vorausgeht und dass die Degeneration des neugebildeten Gewebes sekundär erfolgt. Speziell an der Sehne soll die Wucherung ihren Ausgang von dem interfascikulären Bindegewebe nehmen.

Keiler (13) bei einem 18jährigen Mädchen, das in ihrem 2. Lebensjahr eine rechtsseitige Lähmung erlitten hatte, verblieben besonders schwere Funktionsstörungen an der rechtsseitigen Vorderarmmuskulatur. An der Beugeseite waren die Flexores carpi gelähmt die Flexores digitorum erhalten; an der Streckseite dagegen funktionirten die Extensores carpi, nicht die Extensores digitorum. Patientin konnte Gegenstände erfassen, aber nicht loslassen.

Behufs Herstellung der Fingerstreckung unternahm der Verf. eine Sehnenplastik. Auf der Streckseite des Vorderarmes legte er eine 15 cm lange Operationswunde an.

Der gelähmte M. extensor digitorum wurde mit dem M. extensor carpi radialis und ulnaris vernäht. Den centralen Theil der durchschnittenen Sehne der Extensor carpi radialis vernähte der Verf. mit derjenigen des Supinator longus. Zur Herstellung der Daumenstreckung frischte der Verf. die Ränder der M. abductor und extensor pollicis brevis an und vernähte sie mit ein-

ander. Mit diesem neugebildeten Muskel wurden die Sehne des Extensor pollicis und die halbe Sehne des Extensor carpi radialis verbunden. Alle Sehnennähte sind mit Katgut gemacht worden.

Der Erfolg der Operation und der entsprechenden Nachbehandlung war ein günstiger. Die aktive Streckung der Finger war möglich.

Wetzel (26). 14 Tage nach Infektion mit Gonorrhoe bildete sich unter fieberhaften Erscheinungen bei einem schwächlichen Patienten eine eitrige Entzündung in der Extensorenscheide der linken Hand. Durch eine Incision wurde völlige Heilung mit ungestörter Funktion der Finger erzielt.

Im Eiter keine Gonokokken mikroskopisch nachweisbar.

Morian (18). Ein Fall von Myositis ossificans progressiva wurde bei einem 4½jährigen Knaben aus gesunder Familie beobachtet. Ausser einer doppelseitigen Mikrodaktylie der grossen Zehe waren an ihm keinerlei Missbildungen wahrnehmbar. Die ersten Symptome traten im 3. Lebensjahr des Knaben auf und führten schubweise zur Indurationen und später zu Verknöcherungen im Gebiete der Stamm- und Extremitätenmuskulatur. Frei blieben nur die Gesichtsmuskeln (mit Ausnahme des Frontalis), die Bauch-, Vorderarm- und Handmuskeln.

Urin enthielt aussergewöhnlich wenig Kalk ($^1/_{10}$ des Normalen) aber normal viel Phosphorsäure.

Ausser einer vorübergehenden Funktionsbesserung im Gebiete des Pectoralis major durch Excision einer ankylosirenden Knochenspange wurde ein therapeutischer Erfolg nicht erzielt.

Dem ersten Ausbruche der Erkrankung gingen eine akute fieberhafte Allgemeinerkrankung und mehrfache Traumen voran.

An der Hand von 80 Sehnenüberpflanzungen giebt Vulpius (24) eine allgemeine Uebersicht über die Technik, die Indikation und die Resultate des Verfahrens. Verf. bevorzugt die von ihm als „absteigende" bezeichnete Methode (cf. Jahresbericht 1896). Die Operation wird bei künstlicher Blutleere, allgemeiner Narkose (lokale wegen Muskelkontraktionen unzweckmässig!) und unter Beobachtung peinlichster Asepsis ausgeführt. Die Sehnennaht wird mit Seide (Sublimat 1 : 1000, vor der Operation Sterilisation) derart vorgenommen, dass die überpflanzte Sehne durch mehrfache Suturen mit der Kraft spendenden, nach Ueberkorrektur der falschen Stellung verflochten wird. Hautnaht mit Silkworm, Sicherstellung der neuen Stellung durch mehrwöchentliche Ruhe und Gipsverband, später Massage und medico-mechanische Behandlung.

Die Indikation zur Sehnenüberpflanzung bildeten 1. traumatische Verluste von Muskeln und Sehnen, 2. spinale Kinderlähmungen, partielle sowohl als totale (Faltung der Sehnen und Verkürzungen derselben), 3. spastischer Lähmungen (Little'sche Krankheit, cerebrale Kinderlähmung, apoplektische Hemiplegie), 4. angeborene Deformitäten, besonders Klumpfuss.

Bei der Prüfung der erreichten Erfolge ergiebt sich, dass die Methode am dankbarsten sich erweist in Fällen von spinaler Kinderlähmung, in denen eine Ueberpflanzung am Unterschenkel vorgenommen wird. Weniger zufriedenstellend sind die Erfolge bei Ueberpflanzungen im Gebiete des Oberschenkels gewesen. (Einmal hat der überpflanzte Sartorius theilweise die Funktion des Quadriceps cruris übernommen.)

„Am Fuss hat die Operation nie versagt", trotzdem dass Ueberpflanzungen noch in höheren Lebensjahren vorgenommen worden sind (1/8 nach dem 10. Lebensjahre).

Der durchschnittliche Erfolg bestand darin, dass eine aktive Beweglichkeit des Sprunggelenkes zwischen 110°—70° erzielt und dass ein Zurückfallen des Fusses in die frühere Klumpfuss-, Plattfuss- oder Spitzfussstellung verhütet wurde. Sehr ermunternde Erfolge hatten Operationen gegen spastische Klump- und Plattfüsse bei Little'scher Erkrankung. (15 Fälle!)

Dagegen liessen sich gleich gute nicht erreichen bei cerebraler Kinderlähmung, besonders wenn der Versuch gemacht wurde, spastische Kontraktionen an der Hand zu beseitigen.

Endlich erreichte der Verf. einen guten Erfolg bei Dystrophia muscularis progressiva mit konsekutivem, paralytischen Klumpfuss.

Moussons (18) berichtet über drei Fälle von progressiver Muskelatrophie bei jugendlichen Patienten, in deren Familie eine ähnliche oder sonstige Nervenkrankheit nicht vorlag. In allen Fällen war das Leiden mit Bildungsstörungen (Störungen der Intelligenz, Klumpfuss, Gaumenspalte) komplizirt.

Zweimal in kurzem Zwischenraume beobachtete Reynier (21) bei jugendlichen Individuen (15 und 23 Jahre alt), im Anschluss an Verletzungen (Luxation des Vorderarmes nach hinten, Hufschlag gegen das Ellenbogengelenk). Muskelosteome und zwar im Gebiete des M. brachialis internus. In beiden Fällen war die Geschwulst zu einer beträchtlichen Grösse schon wenige Wochen nach der Verletzung herangewachsen. Sie machte sich durch eine Behinderung der Extension des Ellenbogengelenkes bemerkbar. Die sichere Diagnose ist durch das Skiagramm ermöglicht worden. Wie die, der Arbeit beigefügten Bilder ergeben, fällt das Skiagramm je nach der Entwickelungsperiode der Geschwulst verschieden aus. Da die Osteome aus einer endochondralen Verknöcherung hervorgehen, ist der Schatten der Geschwulst der Grösse derselben entsprechend, erst wenn die Knochenneubildung definitiv abgeschlossen ist. In beiden Fällen hat der Verf. durch eine Exstirpation der Geschwulst eine völlige Wiederherstellung der Gelenkfunktion erreicht. Bei der Operation zeigte sich, dass die Geschwulst nicht abgekapselt war, sondern dass sie sich zwischen den Sehnenfasern des Muskels entwickelt hatte. Sie stand mit dem Humerus vermittelst eines knöchernen Stieles in Verbindung. Zur Vermeidung von Recidiven empfiehlt der Verf. nach Durchmeisselung des Stieles eine Curettage des spongiösen Knochengewebes am Humerus vorzunehmen, bis die weisse Corticalis des Knochens zum Vorschein kommt.

Bezüglich der Pathogenese dieser Geschwülste weist der Verf. die Annahme einer Myositis ossificans zurück und vertritt die Ansicht von Berthier, Berger u. a., dass bei dem Trauma ein Periosstück vom Knochen abgerissen wird und dass durch eine Wucherung desselben die Knochenneubildung erfolgt. Gestützt wird diese Auffassung des Verf. durch seinen Befund, dass nach Entfernung des Osteomes die betreffende Stelle des Humerus von Periost entblösst war.

Steinbrück (23). Ausser der Mittheilung eines Falles von Muskelechinococcus, der im M. cucullaris sich entwickelt hatte und von Helferich durch partielle Excision der Cystenwand und Jodoformgazetamponade zur Heilung gebracht worden ist, enthält die Arbeit nichts bemerkenswerthes.

Zaelke (27). Den Ausgangspunkt für die Darlegungen Zaelke's bietet ein in der chirurgischen Klinik zu Greifswald beobachteter Fall von subcutaner Zerreissung 1. der Sehne des Tensor fascius latae, 2. des Lig. collaterale fibulare, 3. der Sehne des Biceps femoris mit Abriss eines Theiles des Wadenbeinköpfchens. Durch einen operativen Eingriff, bestehend in Sutur der zerrissenen Weichtheile wurde eine Besserung der durch das Trauma bedingten Flexionsstörung im Kniegelenk erzielt.

Verf. beschuldigt die aktive Muskelkontraktur als einen wichtigen Faktor beim Zustandekommen der behandelten Verletzungen. Er stützt diese Ansicht allein durch Hinweise auf die Litteratur, eigene Untersuchungen liegen nicht vor.

Gross (9). Bei einer subcutanen Ruptur der aponeurotischen Ausbreitung der Strecksehne des Zeigefingers im Gebiete des zweiten Interphalangealgelenkes fand Gross ein Klaffen der Gelenkspalte und eine Interposition der Sehnenenden vor. Durch Anfrischung und Naht derselben, sowie durch eine entsprechende Nachbehandlung ist eine völlige Heilung mit gutem funktionellem Erfolge erzielt worden.

Bernhard (3). In einem veralteten Falle von Durchschneidung der Beugesehnen des Zeigefingers hat Bernhard vergeblich eine sekundäre Sehnennaht versucht; es gelang ihm jedoch, die Flexionsbewegung des Zeigefingers zum Theil wiederherzustellen durch Verpflanzung der Sehne des M. extensor indicis proprius auf den peripheren Stumpf der durchtrennten Sehne des M. flexor digita profundus.

Densusiann (5) giebt nur eine kurze Zusammenfassung von Versuchen, die er an Hunden, Meerschweinchen und Hühnern angestellt hat, um die Zusammensetzung von Muskelnarben festzustellen. Die Beobachtungen reichen bis zum 50. Tage nach der Verletzung. Im Wesentlichen setzt sich die Muskelnarbe aus Bindegewebe zusammen, in dem nur vereinzelte, schmale, zuweilen mehrfache Gabelungen aufweisende Muskelfasern sich finden, die nicht einmal die ganze Narbe zu durchsetzen brauchen. An den durchschnittenen Muskelenden hat der Verf. die bekannten Auftreibungen und Sprossungen gefunden, in deren Bereich lebhafte Kernwucherungen (Riesenzellen gleichend), sich abspielen.

Jedenfalls wird die Neubildung von kontraktiler Substanz völlig überholt von den Proliferationserscheinungen im Bindegewebe.

Petit et Guinard (20) hatten zweimal Gelegenheit, eine Muskeltuberkulose zu beobachten, einmal im M. sartorius, ein anderes Mal im Quadriceps cruris. Im letzteren Falle hat auch die Autopsie ergeben, dass ein Knochenheerd fehlte. Die Muskeltuberkulose bestand neben anderen tuberkulösen Affektionen am Skelett und den Lungen. Besondere Bedeutung messen die Verff. ihren histologischen Untersuchungen bei. Die Impfung hat die klinische Diagnose bestätigt. In mikroskopischen Schnitten sind auch vereinzelte Bacillen, aber nur im intermuskulären Bindegewebe nachgewiesen worden. Der tuberkulöse Prozess spielt sich, wie die Verff. übereinstimmend mit früheren Autoren nachweisen, im intermuskulären Gewebe ab. Von einer „parenchymatösen" Myositis kann nicht die Rede sein. Die kontraktile Substanz spielt eine passive Rolle und zeigt die verschiedensten Stadien einer Nekrobiose. Für den Zerfall der Muskelfasern machen die Verff. auch riesenzellenähnliche Zellwucherungen (von ihnen Myophagen genannt) verantwortlich, die zwischen die Muskelbündel Fortsätze

treiben sollen und sie auflösen. Sie setzen sie mit ähnlichen phagocytären Bildungen in Vergleich, die von Metschnikoff und Sondakewitsch bei der Trichinose beschrieben worden sind.

Crawfurd (4). Der Fall betrifft einen Knaben von 6½ Jahren, bei dem die Erkrankung im dritten Lebensjahre nach einem Fall auf die Schulter begann. Schon in seinem sechsten Jahre war die Betheiligung der Rumpf- und Extremitätenmuskulatur eine sehr ausgedehnte, so dass Wirbelsäule und Arme völlig fixirt waren. Bei der Geburt bestanden folgende Missbildungen: 1. eine Mikrodaktylie des Daumens beiderseits, 2. eine Synostose der Metatarsalknochen und der Grundphalangen der grossen Zehe neben einem Hallux valgus, 3. Fehlen der Nagelphalangen der 3. und 4. Zehe links. Weder aus der Familiengeschichte noch aus dem Verlaufe des Falles haben sich neue Gesichtspunkte für die Aetiologie und Pathogenese der Affektion ergeben.

Diese Frage haben Ricker und Ellenbeck (22) am Kaninchen zu lösen versucht, bei denen sie eine Durchschneidung und Resektion des N. ischiadicus der einen Seite (unmittelbar nach seinem Austritte aus dem Becken) vorgenommen haben.

Die Versuchsthiere sind bis zum 125. Tage nach der Nervendurchschneidung beobachtet worden, unmittelbar nach der Tödtung derselben ist die Wadenmuskulatur beiderseits herausgeschnitten, und nach entsprechender Vorbehandlung mikroskopisch untersucht worden.

Die gefundenen Veränderungen sind folgende:

1. Es tritt eine Vermehrung der Muskelkerne auf, die unregelmässig zu Reihen und Haufen angeordnet angetroffen werden. Die Form der spindelförmigen Kerne wandelt sich zu ovalen um. Die Kernvermehrung soll durch eine direkte Theilung der präformirten gequollenen Kerne zu Stande kommen. Mitosen sind kaum je gesehen worden. Die unregelmässige Anordnung der vermehrten Kerne führen die Verff. auf eine Durchströmung der Muskelfasern mit Oedemflüssigkeit zurück. Vielfach wurde auch ein Chromatinzerfall der Kerne nachgewiesen. Somit hat die Kernvermehrung nicht die Bedeutung eines regenerativen Prozesses; die direkte Theilung der Muskelkerne soll vielmehr ihre Rückbildung und den endgültigen Zerfall einleiten.

2. Im Muskelprotoplasma sind die Veränderungen an den Fibrillen und dem Sarkoplasma zu unterscheiden. Erst verhältnissmässig spät (nach dem 20. Tag) wird ein Dickenunterschied der Fasern bemerkbar. Die Atrophie derselben schreitet langsam und unregelmässig vor. Noch am 125. Tage nach der Durchschneidung sind zahlreiche normale Fasern anzutreffen. Auch an den atrophischen Fasern bleibt die Querstreifung erhalten. Ein völliger Schwund von Fibrillen tritt nur in bescheidenem Maasse auf. Dagegen spielen sich wichtige regressive Veränderungen im Sarkoplasma ab. Bald tritt ein vakuolärer Zerfall desselben ein, so dass das Sarkolemm von einer feinen tropfenartigen, schaumigen Substanz erfüllt zu sein scheint. Ein anderes Mal erblickt man Spaltungen des Sarkoplasma, dann wieder die Bildung von hyalinen Scheiben und Strängen. Nicht selten ergreift die hyaline Umwandlung die ganze Muskelfaser, die dann das Aussehen einer verdickten, cylindrischen („hypertrophische" der Autoren) gewinnen kann.

3. Der Fettgehalt der Muskeln ist wechselnd. Vom 35.—69. Tage nach der Durchschneidung nimmt er zu, um dann wieder abzunehmen. Es handelt

sich nach der Ansicht der Verff. nicht um eine fettige Degeneration, sondern um eine Infiltration von Fett, welches aus der Blutbahn stammt.

4. Nach der Nervendurchschneidung treten Cirkulationsveränderungen im Muskel auf. Zuerst bildet sich eine venöse Hyperämie und eine erhöhte Durchlässigkeit der Kapillaren aus. Bis zum 50. Tage nach der Durchschneidung ist die Hyperämie des Muskels makro- und mikroskopisch nachweisbar. Später verschwindet die Hyperämie; der Muskel wird blässer, die Gefässlumina werden enger und zahlreiche Kapillaren gehen mit der

5. zunehmenden Entwickelung von perivaskulärem Bindegewebe zu Grunde. Dieses Bindegewebe zeichnet sich durch Kernmangel aus. Die Verff. leiten seine Entstehung von einer Ausscheidung aus den Gefässen ab und halten eine aktive Proliferation präexistirenden Bindegewebes für ausgeschlossen, da alle histologischen Zeichen einer aktiven Proliferation fehlen.

Durch den Wegfall von Nerveneinfluss tritt „eine eigenartige, unmittelbare Ernährungsstörung" auf. „Als ein vermehrter, wenn auch langsamer Flüssigkeits-Strom führt das Oedem Sarkoplasma hinweg, bringt fibrilläre Bindesubstanz und Fett in den Muskel hinein, lässt hyaline Gerinnung eintreten und macht die Kerne quellen."

Bei den vier von Bayha (2) mitgetheilten Beobachtungen handelte es sich um kavernöse Tumoren 1. im Caput longum des Triceps, 2. im Latissimus dorsi und trapezius, 3. in der Vorderarmmuskulatur und 4. im Vastus externus.

Während im ersten eine totale Exstirpation unter künstlicher Blutleere gelang, musste wegen der grossen Ausdehnung und des starken Blutverlustes von einer Radikaloperation in den anderen Fällen Abstand genommen werden. Wenn immer grössere Geschwulstreste zurückgelassen wurden, trat eine Störung des Verlaufes durch Temperatursteigerungen und grössere Nachblutungen auf. Ueberhaupt hält der Verf. die Eingriffe bei Muskelangiomen für schwere, da die Neubildung in der Regel sehr weit verbreitet ist. Es handelt sich nach der Ansicht des Verf.'s nicht so sehr um eine Neubildung von abgegrenztem Charakter als vielmehr um ausgedehnte Erweiterungen und Anastomosen präformirter Gefässbahnen. Die einzelnen Elemente des Muskels, nicht die Muskeln in toto werden durch die Gefässalteration verdrängt.

Ausser der Kompressibilität verwendet Verf. zur Diagnose den Nachweis von festeren Knoten, die von Phlebolithen herstammen können.

Hoffa (10) giebt eine allgemeine Schilderung über die in seiner Klinik gemachten Erfahrungen mit der Sehnenplastik. Das Genauere findet sich in der Zusammenstellung von Gocht (cf. Referat).

Für die Operation der Sehnenplastik tritt Gocht (7) an der Hand eines ausgiebigen Materiales aus der Klinik von Hoffa warm ein. Von den verschiedenen in Vorschlag gebrachten Methoden verwendet Hoffa keine einseitig, sondern variirt die Operationsmethode je nach den Bedingungen des einzelnen Falles. Er möchte die von Vulpius eingeführten Bezeichnungen „absteigende" und „aufsteigende" Methode der Plastik (cf. Jahresbericht 1896) als „aktive" und „passive" Transplantation bezeichnet haben, weil in dem einen Falle die Sehne eines „aktiven" Muskels auf eine gelähmte und in dem anderen Falle eine „passive" Sehne an eine kraftgebende angenäht wird. Wo beide Transplantationsmodi gleichzeitig in Anwendung gezogen worden, spricht der Verf. von „aktiv-passiver" Transplantation.

Für die Technik der Operation, die Nachbehandlung und die Indikationsstellung derselben giebt der Verf. keine neuen Gesichtspunkte.

Die Kasuistik umfasst 1. drei Fälle von peripherer Lähmung, 2. 13 von spinaler, 3. 1 von cerebraler Kinderlähmung und 4. 1 von spastischer Gliederstarre. Anbei ein Auszug desselben.

1. Peroneuslähmung. Funktionstheilung der Achillessehne. Vernähung des abgetrennten Sehnenlappens mit der Sehne des Tib. anticus. Erfolg mangelhaft.

2. Spinale Kinderlähmung, Patient im ersten Lebensjahre. Die Strecker des linken Vorderarmes, der Hand und zum Theil der Finger gelähmt.

a) Uebertragung der gut funktionirenden Sehne des Flexor carpi ulnaris auf diejenige des Ext. digitorum communis.

b) Verkürzung der Sehne der Ext. carpi radialis um 3 cm.

c) Zur Herstellung der Extension im Ellbogengelenk Durchtrennung der Triceps-Sehne und zwar des Caput longum und externum hoch am Oberarm und Vernähung der peripheren Stumpfe derselben mit dem angefrischten M. deltoides. Geringe aktive Streckung im Ellbogengelenk der Hand und der Finger wurde durch die Operation erzielt.

3. Spastische Gliederstarre. Patient 14jährig. Neben mehrfachen Tenotomien (Adduktoren, Biceps cruris, Semimembranosus und Semitendinosus) wurde zur Hebung eines Pes equinus paralyticus eine Kraftübertragung von der Achillessehne auf den gelähmten Extensor digitorum communis mit gutem Erfolge vorgenommen.

4. Ischiadikuslähmung nach Reposition einer kongenitalen Hüftgelenksluxation.

Völlig gelähmt zeigte sich der M. tibialis anticus. Zur Herstellung seiner Funktion wurde eine Kraftübertragung auf seine Sehne von der Achillessehne ausgeführt. Spitzfuss beseitigt.

5. Patient 13 Jahre. Pes equinovarus paralyticus. Der gelähmte Tibialis anticus wird mit einem abgetrennten Sehnenzipfel der Achillessehne vernäht. Erfolg mässig.

6. Patient 8 Jahre. Im zweiten Lebensjahre cerebrale Kinderlähmung. Alle Strecker des Ellenbogens und der Hand paretisch. Völlig unwirksam Ext. carpi radialis longus und die Supinatoren. Zur Herstellung der Handstreckung wurde der Exten. carpi radialis verkürzt. Hiernach Besserung der Streckung an den Fingern.

7. Patient 8½ Jahre. Spinale Kinderlähmung. Pes equino-varus paralyticus. Funktionstheilung der Achillessehne und Vernähung des Sehnenläppchens mit der Sehne des Tib. anticus. Erfolg zufriedenstellend.

8. Patient 12 Jahre. Pes equino-varus paralyticus. Durchtrennung der Tib. anticus-Sehne und Vernähung des peripheren Stumpfes mit dem Extensor digitorum communis. Erfolg ausgezeichnet.

9. Patient 15 Jahre. Spinale Kinderlähmung links. Extensor cruris gelähmt. Transplantation des Sartorius auf den Rectus cruris. Vereinigung erzielt. Enderfolg schlecht.

10. Patient 17 Jahre. Neben einer Lähmung des rechten Beins eine gleiche am Vorderarm und zwar besonders im Radialis-Gebiete. Wesentliche Besserung durch Sehnenverkürzung am paralytischen Extensor carpi radialis erzielt.

11. Patient 2½ Jahre. Pes equino-varus paralyticus. Verlängerung der stark verkürzten Achillessehne durch Zickzack-Schnitt. Verpflanzung der Sehne des Peroneus longus auf diejenige des Ext. digitorum communis longus. Fuss in normaler Stellung. Ob eine Funktionsübertragung erzielt wurde, blieb zweifelhaft.

12. Patent 1½ Jahre. Pes equino-varus paralyticus. Tibialis anticus-Sehne verkürzt. Funktionsübertragung von der Achillessehne auf den Peroneus longus. Gutes Resultat. Aktiv wird der äussere Fussrand gehoben.

13. Patient ¾ Jahre. Pes equino-varus paralyticus. Verkürzung der Sehne des Tib. anticus. Kraftübertragung der Achillessehne auf den M. extensor digitorum communis brevis. Resultat gut.

14. Patient 2½ Jahre. Pes equino-varus paralyticus d., Pes equinus paralyticus sin. Rechts Verkürzung der Sehne des Tib. anticus. Die peripheren Stümpfe der durchtrennten Peronei wurden an die Achillessehne genäht. Links Verkürzung der Sehne der Tib. anticus. Nachträgliche Verkürzung der Sehnen des Ext. hallucis beiderseits wegen Flexionsstellung der grossen Zehe. Beobachtung nicht abgeschlossen.

15. Patient 12 Jahre. Traumatische Radialislähmung rechts.

a) Uebertragung des centralen Stumpfes vom Flexor carpi ulnaris auf die Sehne des Extensor digitorum communis.

b) Verkürzung der Sehne des Extensor carpi radialis, Erfolg nach längerer Nachbehandlung gut. Hand bleibt in gestreckter Stellung. Finger werden aktiv gestreckt.

16. Patient 13½ Jahre. Pes valgus paralyticus sin.

a) Funktionstheilung der Achillessehne. Vernähung des von ihr abgetrennten Sehnenläppchens mit dem peripheren Stumpfe der durchtrennten Anticus-Sehne,

b) Verkürzung der Posticus-Sehne um 3 cm.

Nachträglich Tenotomie der Achillessehne wegen drohenden Spitzfusses. Beobachtung nicht abgeschlossen.

17. Patient 5 Jahre. Pes valgus paralyticus. Transplantation der Sehne des Peroneus longus auf den peripheren Stumpf der durchtrennten Posticus-Sehne. Erfolg mässig. Später keilförmige Resektion des Os naviculare; hiernach Erfolg gut.

18. Patient 1½ Jahre. Pes equino-varus paralyticus.

a) Kürzung der Anticus-Sehne.

b) Kraftübertragung von der Achilles-Sehne auf den Peroneus longus. Beobachtung nicht abgeschlossen.

19. Patient 3½ Jahre. Pes equinus paralyticus sin. Verkürzung der Tib. anticus-Sehne. Beobachtung nicht abgeschlossen. Zur Illustration der erzielten Erfolge dienen einzelne Illustrationen.

Im sekundären Stadium der Syphilis beobachtete Fournier (6) an den Körpermuskeln

1. Muskelschmerzen (Myosalgien),
2. Muskelkontrakturen,
3. Myositis,
4. Muskelschwäche,
5. Muskelatrophie,
6. Tremor.

Bei den Muskelschmerzen sind a) die Muskeln des Oberschenkels (Quadriceps) und Unterschenkels (Waden) b) die Muskeln der Schulter, c) des Vorderarmes (besonders die Beuger), d) der cervikale Theil des Trapezius und e) die Lendenmuskeln betheiligt. Empfindlich gegen Berührung ist der Muskelbauch. In der Ruhe fehlen die Schmerzen heftigeren Grades. Zumeist weichen die Schmerzen bei Anwendung von Derivantien, von allgemeinen und lokalen Dampfbädern.

Bei der Muskelkontraktur wird am häufigsten der Biceps brachii befallen. Der Arm steht in stumpfwinkeliger Flexion und lässt sich nur mit Mühe und unter Schmerzen strecken. Man begegnet solchen Muskelkontrakturen in mittelschweren Fällen von Syphilis, die vornehmlich den Bewegungsapparat betreffen. Der Krankheitszustand verläuft chronisch ohne objektiv nachweisbare Veränderungen des Muskels und wird nur langsam durch eine gemischte antisyphilitische Behandlung beeinflusst.

Sehr viel seltener beobachtete der Verf. als eine Sekundärerscheinung der Syphlis eine Myositis mit Infiltration der Muskelsubstanz. Eine solche Myositis ist ein dankbares Objekt für eine sachgemässe Behandlung.

Besonderen Nachdruck legt der Verf. schliesslich auf eine allgemeine Muskelschwäche (Debilitas muscularis), deren mannigfache Grade er dynamometrisch feststellen konnte. Ihr Zusammentreffen mit anderweitigen, besonders visceralen Symptomen und ihr Schwinden bei Einleitung der antiluetischen Behandlung gestattet nach Ansicht des Verf. den Schluss, dass hier eine luetische, anatomisch allerdings nicht zu definirende Muskelerkrankung vorliegt.

In allgemeinen Zügen schildert Gowers (8) die Symptome dieser Erkrankung und zwar anknüpfend an einen vorgeschrittenen Fall derselben. Viele Beziehungen deckt er zwischen der Polyneuritis und Polymyositis auf und vertritt die Ansicht, dass in der Regel eine kombinirte Nerven- und Muskelerkrankung vorliegt. Die Vertheilung der erkrankten Muskeln ist eine bilateral symmetrische. Klinisch bestehen Kontrakturzustände der betreffenden Muskelgruppen bei normaler Sensibilität und normalem elektrischen Verhalten der Muskeln. Die Muskelkontraktur wandelt sich in eine bindegewebige Schrumpfung der kontraktilen Substanz um, wodurch allerlei pathologische Stellungen der Gliedmassen entstehen, die chirurgische Eingriffe (Tenotomie, Myotomie) indiziren können.

Im Beginn der Erkrankung ist durch Massage und mechanische Behandlung eine Besserung möglich, in späteren Stadien ist die Therapie aussichtslos.

Ludwig (14) giebt eine interessante Uebersicht von sechzehn Fällen aus der Klinik von Mikulicz, in denen Lähmungszustände (in der Mehrzahl der Fälle war Poliomyelitis anterior die Ursache) mit a) Sehnenüberpflanzung (9 Fälle), mit b) Arthrodese (6 am Kniegelenk) und mit c) atypischer Fussresektion (4 Fälle) behandelt wurden.

Bei den a) Sehnenverpflanzungen sind die Peroneusmuskeln viermal durch Funktionstheilung und Transplantation der Achillessehne ersetzt worden. Zweimal diente die Peroneusmuskulatur zum Ersatz der Achilles- bezw. Tibialis posticus-Sehne.

An der oberen Extremität wurde in einem Falle zweimal operirt und zwar handelte es sich um einen Ersatz des Extensor digitorum communis durch den Extensor radialis long. bezw. den Supinator longus.

Die Technik der Operation war die übliche; genäht wurden die Sehnen mit Seide.

Die Erfolge waren fast durchgehends gute.

Die b) Arthrodesen betrafen das Kniegelenk. Sie wurden in künstlicher Blutleere durch einen Längsschnitt an der Innenseite der Patella ausgeführt. Mit dem Resektionsmesser sind die Gelenkknorpel angefrischt worden. Ohne Knochennaht oder Vernagelung der Gelenkenden sind dieselben adaptirt worden. Meistens trat die Konsolidation nach 6 Wochen ein. Der Enderfolg war ein theilweise ausgezeichneter.

Interessant sind c) die atypischen Fussoperationen, die zur Verlängerung der gelähmten und verkürzten Extremität dienten. Angestrebt wurde eine Heilung in Spitzfussstellung nach atypischer Resektion der grossen Fusswurzelknochen, durch einen bogenförmig um den hinteren Rand des Malleol. ext. und parallel demselben verlaufenden Hautschnitt, oder durch einen hinteren Horizontalschnitt oberhalb der Malleolenspitzen, oder endlich durch einen hinteren Medianschnitt (in der Mitte der Sohle beginnend und 5 cm oberhalb des Fersenbeines endigend).

Vom Talus und Calcaneus ist soviel als möglich erhalten worden.

Während die Sehnen-Verpflanzungen an Hand und Fuss in ihr Recht treten, hält der Verf. die Arthrodese bezw. die osteoplastische Resektion für das Normalverfahren bei schweren Lähmungen am Knie und Sprunggelenk.

Margarucci (15) berichtet über einen Fall von primärem ossifizirendem Angiom des Muskels bei einem 26jährigen Manne. Derselbe fiel im Alter von zwölf Jahren aus einer Höhe von etwa 3 m und erlitt dabei verschiedene Kontusionen. Erst nach 3 Jahren bemerkte er, wegen Schmerzen, die er in der Kniekehle verspürte, dass er das linke Bein nicht ganz ausstrecken konnte und nahm an der schmerzhaften Stelle eine ungewöhnliche Resistenz wahr. Diese Symptome nahmen in den folgenden 9 Jahren allmählich zu und der Fuss kam in eine Klumpfussstellung, um die durch die Flexion des Beines bedingte Verkürzung auszugleichen. In der linken hinteren Region des Unterschenkels fühlte man am oberen Drittel desselben eine längliche, longitudinal gerichtete, undeutlich abgegrenzte, knochenharte, bei Druck schmerzhafte Anschwellung mit knorriger Oberfläche. Die Anschwellung trat bei Flexion des Beines deutlich hervor; die Bewegungen des Beines waren sehr beschränkte. Bei der Operation wurden die beiden Köpfe des Zwillingsmuskels atrophisch angetroffen, und der innere Kopf war von einem Haufen kleiner, knochenharter, unregelmässig gestalteter, in einem weichen, braunrothen Gewebe zerstreut liegender Knötchen eingenommen. Die ganze Neubildung wurde mit dem Skalpell und dem Löffel abgetragen. Bei der histologischen Untersuchung erschien der knochenharte Theil aus vollständig ausgebildetem Knochen bestehend, der weiche Theil aus einem Geflecht von Bluträumen, die in einem zellenreichen Bindegewebsstroma lagen. Verf. meint, dass es sich eher um ein Angiom mit Knochenstroma handelte, als um ein Osteom mit starker Gefässentwickelung; denn der Tumor stand mit der Knochenebene in keinerlei Beziehung und der wesentlichste Theil desselben bot ganz den gleichen histologischen Befund dar, wie ein kavernöses Angiom. In den verschiedenen Präparaten wurden keine Muskelfasern wahrgenommen, dieselben waren in Folge der Ausdehnung, die die Neubildung genommen hatte, verschwunden. Muscatello.

X.

Verletzungen und chirurgische Krankheiten der Blutgefässe, der Lymphgefässe und Lymphdrüsen.

Referent: F. Fischer, Strassburg.

Die mit * versehenen Arbeiten sind nicht referirt worden.

Hämostatica und Hämostase.

1. Bier, Ueber die nach und während der v. Esmarch'schen künstlichen Blutleere eintretenden Gefässveränderungen und ihre physiologische Erklärung. Greifswalder med. Verein. Münchener med. Wochenschrift 1899. Nr. 35.
2. *Freund, Stypticin ein neues Hämostaticum. Berlin. S. Karger. 1899.
3. E. Karchezy, Die subcutane Injektion von Gelatin als Präventivmittel gegen Blutungen während der Operation. Przeglad lekarski. Nr. 35.
4. Lermitte, Suprarenal gland extract as a hemostatic. Brit. med. journ. 1899. Febr. 25.

Bier (1). Die nach der künstlichen Blutleere folgende Hyperämie beruht nicht, wie bisher angenommen wurde, auf einer Drucklähmung der vasomotorischen Nerven und der dadurch hervorgerufenen Erschlaffung und Erweiterung der Arterien. Nach den Untersuchungen Bier's ist die Hyperämie auf die Reizung der Gefässe in Folge der vorübergehenden Unterbrechung des Blutstromes zurückzuführen, da sie, wie Experimente lehren, auch dann eintritt, wenn bei einem Thiere eine Extremität abgeschnürt wurde, — mit Ausnahme der vorher frei präparirten Arterie und Venen — und nachträglich die Binde entfernt wurde, auch stellte sich die Hyperämie ein, wenn die Extremität nur noch durch die Arterie und Vene mit dem übrigen Körper zusammenhing und der Blutzufluss eine Zeit lang unterbrochen wurde; ebenfalls ist sie zu beobachten nach vorheriger Durchschneidung der Grenzstränge des N. sympathicus, nach vorausgegangener Exstirpation des Lendenmarkes. Die Hyperämie beruht also „auf der Begabung der äusseren Körpertheile, dass in ihren Gefässen bei einer Behinderung des Blutstromes eine Herabsetzung der Widerstände eintritt, besonders durch Erweiterung der Kapillaren". Wird ein Körpertheil nicht genügend mit frischem Blute gespeist, so werden die Widerstände für den arteriellen Blutstrom gewaltig herabgesetzt. Am stärksten zeigt sich diese Herabsetzung der Widerstände, wenn der Blutstrom vorübergehend ganz unterbrochen und dann wieder freigegeben wurde, nämlich in Form einer gewaltigen Hyperämie.

Karchezy (3) hat nach dem Vorschlage von Lancereaux auf Rydygier's Klinik in einigen Fällen vor der Operation Gelatinlösungen den Patienten injizirt. Der erzielte Erfolg war jedoch kein besonderer, da allerdings die Blutung aus den kleinen Gefässen während der Operation gering war, dagegen nach der Operation starke Hämatome zur Regel gehörten und in einem Falle sogar eine heftige, das Leben bedrohende Nachblutung entstand. Die Injektionen wurden eine Stunde vor Beginn der Operation an zwei Stellen in

den Oberschenkel zu je 200 ccm einer 2%igen Lösung gemacht. Interessant sind die Veränderungen des Harnes nach der Injektion. In dem zwei Stunden nach der Injektion mittelst Katheters entnommenen Urine fanden sich ausser Eiweiss reichlich mucinhaltige Substanzen, aber kein Pepton. Nach zwei Tagen war der Harn normal. Trzebicky (Krakau).

Lermitte (4). Bei einem 6jährigen Knaben, der an hartnäckigem Nasenbluten litt (die Untersuchung der Nase ergab nur Erweiterung der Gefässe und „angiomatösen Zustand" der Schleimhaut), ohne dass die Quelle der Blutung gefunden werden konnte, wandte Lermitte mit günstigem Erfolg den trockenen Extrakt der Nebenniere an; er ging in folgender Weise vor: zunächst wird die Nasenschleimhaut durch das Einführen von Wattebäuschchen, die in 5%ige Kokainlösung getaucht sind, anästhetisch gemacht und dann Bäusche, welche mit einer Lösung von gesättigter Borsäure und trockenem Nebennierenextrakt, eine Unze auf 5 Gran Extrakt, befeuchtet sind, in die Nasenhöhle eingeführt. Auf Grund dieser Erfahrung empfiehlt Lermitte das trockene Extrakt der Gl. suprarenalis als Hämostaticum, da er während der Anwendung desselben, noch später unangenehme Nebenwirkungen nicht beobachtete.

Kochsalzinfusion.

1. Eichel, Ueber intraperitoneale Kochsalztransfusion. v. Langenbeck's Archiv 1899. Bd. 58. Heft 1.
2. Sckücking, Eine neue Infusionslösung. Therapeut. Monatshefte 1899. Heft 12.

Eichel (1). Für Fälle von hochgradiger Anämie, in welchen, wegen Verletzungen der in der Bauchhöhle eingeschlossenen Organe, die Laparotomie indizirt ist, empfiehlt Eichel, statt nach Vollendung der Operation nur einmal eine grössere Menge von Kochsalzlösung in die Bauchhöhle zu bringen, die dauernde langsame Zufuhr von Flüssigkeit in dieselbe, da so die plötzliche Steigerung des Druckes in der Peritonealhöhle vermieden und die eventuell in späterer Zeit einsetzenden, drohenden Erscheinungen sicherer bekämpft werden können. Nach Stillung der Blutung wird die Bauchwunde bis auf den unteren Wundwinkel durch die Naht geschlossen, hier wird ein Nélaton-Katheter 5 cm weit in die Bauchhöhle eingeführt. Der Katheter steht durch einen Schlauch mit einer mit sterilisirter Kochsalzlösung gefüllten Flasche in Verbindung, die Zufuhr der Flüssigkeit wird durch einen Tropfzähler geregelt, welcher so konstruirt ist, dass pro Minute 1 ccm Salzlösung in die Bauchhöhle eingeträufelt wird. (Die nähere Beschreibung des Apparates ist im Original nachzusehen.) Eichel hat den Apparat bei Thieren erprobt und in einem Falle von Leberruptur bei einem 20jährigen Manne die bestehende Anämie mit Erfolg bekämpft, indem er innerhalb 48 Stunden drei Liter Flüssigkeit in die Bauchhöhle einlaufen liess.

Schücking (2) räth statt der bisher benutzten physiologischen Kochsalzlösung eine Lösung von 0,03%igem Natriumsaccharat unter Zusatz von 0,7%igem Kochsalz in sterilisirtem Wasser zur Infusion zu verwenden. Nach seinen experimentellen Untersuchungen muss dem infundirten Ersatzmittel, wenn man von der Theorie eines rein mechanisch wirkenden indifferenten Ersatzmittels, eines Füllmaterials für das Gefässsystem, welches das Herz nicht mehr ins Leere schlagen lässt, absieht, die Eigenschaft zukommen, die Anhäufung der Kohlensäure, welche bei den Verblutenden die Ursache der Herz-

lähmung ist, zu verhindern. Im Blute, welchem die Fortschaffung der Kohlensäure obliegt, wird dies von den Serumglobulin-Alkaliverbindungen bewirkt. Schücking fand in dem Natriumsaccharat, das sorgfältig gereinigt und getrocknet ein weisses in Wasser leicht lösliches Pulver darstellt, für Metalloxyde ein erhebliches Lösungsvermögen besitzt, den gesuchten Ersatz: bei ihm wirkt der Zucker als Säure, wie in den Serumglobulin-Alkaliverbindungen der Eiweisskörper; das Präparat wird von der Kohlensäure in kohlensaures Natron und Zucker zerlegt, es fixirt also die Kohlensäure und entfaltet bei sorgfältiger Präparation in entsprechender Lösung keine deletären Wirkungen. Schücking hat die Lösung in Fällen von hochgradiger Anämie einmal nach Abort, zweimal nach der Geburt und in einem Falle puerperaler Sepsis und gleichzeitiger Urämie mit gutem Erfolge angewendet; schon nach der subcutanen Injektion von 100 g Flüssigkeit beobachtete er in einem Falle eine wesentliche Besserung des Pulses, er glaubt, dass 250 g in allen Fällen genügen, um direkt lebensrettend zu wirken.

Gefässnaht.

1. Camaggio, Un caso di angiorrafia per ferita da punta e taglio dell' arterio e vena femorale. Riforma medica 1898.
2. Kümmel, Cirkuläre Naht der Gefässe. 71. Naturforscherversammlung. Münchener med. Wochenschrift 1899. Nr. 42.
3. *Silberberg, Ueber die Naht der Blutgefässe. Klinische und experimentelle Untersuchungen. Inaug.-Diss. Breslau 1899.

Camaggio (1) berichtet über einen Fall von Angiorrhaphie wegen Verwundung der Schenkelarterie und -Vene. Ein 28jähriger Mann wies am oberen Drittel der vorderen inneren Region des rechten Oberschenkels eine 1 cm lange Wunde in der Richtung gegen die Schenkelgefässe auf. Der Femoralispuls oberhalb und unterhalb der Wunde war von dem des gesunden Gliedes nicht verschieden. Den Zeigefinger in die erweiterte Wunde bis auf den Grund derselben einführend, nahm er ein mit dem Pulsschlag der Schenkelarterie synchronistisches vibrirendes Schnurren wahr. Nachdem er auf Grund dieses einzigen Symptoms die Diagnose auf Verletzung der Schenkelgefässe gestellt hatte, erweiterte er die Wunde auf eine Ausdehnung von 12 cm und eröffnete die Gefässscheide, während ein Assistent die Arterie oberhalb der Wunde komprimirte. Die Waffe, die das Gefässbündel von innen nach aussen traf, hatte drei Wunden erzeugt: zwei 4—5 mm lange an der Vene (durch welche sie hindurch ging und also deren innere und äussere Seite verletzte) und eine 3—4 mm lange an der inneren Seite der Arterie. Die drei Wunden waren longitudinal zu den Gefässen und wurden alle mit Seide vernäht. Die Hämostase wurde nach erfolgter Vernähung eine vollständige und das Schnurren hörte auf. Der postoperative Verlauf bot nichts Bemerkenswerthes dar; am 15. Tage verliess Patient das Hospital. 15 Monate nach der Operation wurde mit dem Marey'schen Myographen der Puls der vernähten Schenkelarterie an der Hautnarbe untersucht und als vollständig normal befunden.

Muscatello.

Kümmel (2) giebt einen historischen Ueberblick über die seit den letzten 17 Jahren bei Verletzungen der grossen Blutgefässe durch die konservative Behandlung, die Gefässnaht, erreichten Erfolge; er berichtet eingehend über zwei Fälle, bei welchen er die cirkuläre Naht erfolgreich ausgeführt hat. Die

Fälle sind kurz folgende: Bei einer 52jährigen Frau musste ein 5 cm langes Stück der carcinomatös entarteten A. femoralis resezirt werden. Nachdem das Gefäss ober- und unterhalb durch Arterienpincetten geschlossen, der degenerirte Abschnitt exstirpirt war, gelang es durch vorsichtiges Hervorziehen, Freipräpariren und durch Beugung des Beines im Hüftgelenke die Enden zu nähern und ohne Spannung zu vereinigen, indem das obere Arterienende in das untere eingeschoben und eine feine, fortlaufende Seidennaht angelegt wurde, wobei die Nadel nur die Media und Adventitia durchdrang. Nach Entfernung der Klemmen trat leichte Blutung auf, die durch Anlegen einer zweiten, nur die Adventitia fassende Nahtreihe völlig gestillt wurde. Einige Wochen nach der Operation entwickelte sich Recidiv des Carcinoms, vier Monate nach dem Eingriff ging Patientin zu Grunde. Bei der Sektion war die Gefässnaht nicht mehr nachzuweisen, da die Arterie durch die carcinösen Massen zerstört war. In dem zweiten Falle (Frau 41 Jahre alt) wurde die Resektion der auf 2 cm von Carcinom durchwachsen gefundener V. femoralis vorgenommen. Das Gefäss wurde durch mit Gummi armirten Schieberpincetten ober- und unterhalb abgeklemmt, durch Beugung des Beines gelang die Annähung der Wundränder sehr leicht; ohne Invagination der Enden wurde Gefässwand mit Gefässwand durch cirkuläre, fortlaufende Naht mit einander verbunden. Nach Abnahme der Klemmen verlor das Bein sofort seine livide Verfärbung, die Blutung aus den Stichkanälen wird durch oberflächliche Naht leicht beseitigt. Verschluss der Hautwunde. Heilung per primam. Drei Wochen nach der Operation wird die Kranke entlassen.

Hämophilie.

1. Gabel, Zur Kasuistik der Hämophilie. Wiener med. Wochenschrift 1899. Nr. 2.
2. Heymann, Ueber einen Fall von Hämophilie mit erfolgreicher Anwendung der Gelatineinjektion. Münchner med. Wochenschrift 1899. Nr. 34.
3. Sympson, A note on haemophilia, its treatment by red bone marrow and by the continuous administration of chloride of calcium. The Lancet 1899. May 13.

Gabel (1) behandelte einen 8jährigen aus gesunder Familie stammenden hämophilen Knaben, bei dem sich spontan ein sehr grosses, über den ganzen Schädel sich erstreckendes, subcutan gelegenes Blutextravasat entwickelt hatte. Der Bluterguss wurde unter Eisbehandlung innerlichen Gebrauch von Plumb. acet. und Ergotin innerhalb 4 Wochen zur Resorption gebracht. —

Heymann (2). Nach der Exstirpation von adenoiden Vegetationen bei einem 23jährigen Hämophilen (der Kranke hatte vor der Operation keinerlei Angaben gemacht, dass er Bluter sei) entstand eine heftige Hämorrhagie, welche durch die gewöhnlichen Blutstillungsmittel auch durch die hintere und vordere Tamponade nicht gestillt werden konnte. Nach der subcutanen Injektion von 140 ccm einer 2½% sterilisirten, auf 40 Grad erwärmten Lösung von Gelatine in physiologischer Kochsalzlösung wurde die Blutung zunächst schwächer und blieb für 30 Stunden völlig weg. Drei Tage nach der Operation wurde kurz vor der Entfernung der Tampons 240 ccm Gelatinelösung injizirt, trotzdem heftige Blutung, die durch Tamponade beherrscht wurde; am 4. Tage nach Operation nochmalige Injektion von 160 ccm; bei der Entfernung der Tampons am 5. und 6. Tage tritt keine Blutung mehr ein. — Auch Heymann beobachtete bei seinem Kranken Temperaturerhöhung bis zu 39,1. Die Frage, ob diese Erhöhung der Körperwärme auf die Gelatineinjektion zurückzu-

führen sei, wie dies andere Autoren angegeben haben, oder ob die Ursache des Fiebers in seinem Falle durch die Zersetzung der im Nasenrachenraume angesammelten Blut- und Schleimmassen zu beziehen sei, lässt Heymann offen; mit vollem Rechte empfiehlt er das einfache und gefahrlose Verfahren zur Anwendung in ähnlichen Fällen auf das Wärmste.

Sympson konnte konstatiren, dass nach der innerlichen Darreichung von Calciumchlorid (in welcher Dosis? Ref.), wie Wrights angab, die Gerinnungsfähigkeit des Blutes vermehrt wird, so verordnete er die Lösung einige Tage vor der Ausführung grösserer Operationen, vor der Niederkunft, bei denen stärkere Blutung zu erwarten war, mit Erfolg. Auch wurde durch den Gebrauch des Mittels bei einem Knaben, der an Hämophilie litt, die Blutungen günstig beeinflusst: die subcutanen, nach leichter Kontusion entstehenden Blutergüsse waren geringer, sobald das Mittel einige Zeit lang angewendet wurde. Bei demselben Kinde beobachtete Sympson, dass die Blutung aus einer Bisswunde der Zunge nach Verabreichung grösserer Menge des Calciumchlorid zum Stehen gebracht wurde. Im weiteren Verlaufe der Beobachtung stellte sich in Folge länger dauernder Hämaturie Kräfteverfall, Appetitlosigkeit bei dem Knaben ein, die Sympson durch Darreichung von „Rothen Knochenmark-Tabloids" mit Erfolg bekämpfte.

Gefässerkrankungen und Verletzungen mit nachfolgender Gangrän.

1. S. Derjushinski, Ein Fall von Heilung sogenannter spontaner Gangrän durch den konstanten Strom. Chirurgia. Bd. VI. Nr. 36.
2. Gussenbauer, Ueber die Behandlung der Gangrän bei Diabetes mellitus. Wiener klin. Wochenschrift 1899. Nr. 17.
3. Herzog, Ueber traumatische Gangrän durch Ruptur der inneren Arterienhäute. v. Bruns Beiträge 1899. Bd. 23. Heft 3.
4. Zuppinger, Spontangangrän im Kindesalter. Wiener med. Wochenschrift 1899. Nr. 13.

Gussenbauer (2). Die bei Diabetes auftretende Gangrän ist als eine Komplikation, nicht aber als die mit der Erkrankung nothwendig verbundene und direkte Folge aufzufassen, denn die bei Glykosurie auftretenden Ernährungsstörungen tragen den Charakter der Atrophie und Degeneration, nicht den der Nekrose. Der Brand ist die Folge lokaler Gewebsentzündungen, die sich auf andere Ursachen zurückführen lassen, die aber durch den Zuckergehalt des Blutes und der Gewebe begünstigt werden; er entsteht nach geringfügigen, oberflächlichen Verletzungen mit Infektion der Gewebe, durch Autoinfektion durch die Blutbahn, in Folge von Veränderungen des Cirkulationsapparates (Arteriosklerose) resp. des Nervensystems. Die in früherer Zeit aufgestellte Regel bei der diabetischen Gangrän, die Operationen erst dann auszuführen, wenn die spontane Demarkation zur Ausbildung gekommen ist, besteht nicht mehr zu Recht. Mit Hülfe der anti- und aseptischen Kautelen der modernen Wundbehandlung ist es möglich, die verschiedenen Formen der Gangrän bei Diabetes mellitus zu begrenzen; die gangränösen und nekrotischen Theile müssen bis in das gesunde Gewebe hinein, frühzeitig entfernt werden, so sind die Karbunkel möglichst bald ausgiebig zu incidiren und alles abgestorbene Gewebe ist zu entfernen. Ist die konservative Behandlung wegen Koexistenz der Störungen in der arteriellen Cirkulation bei Gangrän der Extremitäten nicht möglich, so müssen vor Absetzung des Gliedabschnittes die arteriellen Gefässe genau abgetastet resp. sphygmographische Untersuchung vorgenommen werden und ist die Amputation an der tiefsten Stelle, wo Pulsa-

tion noch nachzuweisen ist, vorzunehmen. — Eine Anzahl z. Th. sehr eingehend mitgetheilter Krankenbeobachtungen aus seiner Praxis theilt Gussenbauer in dem überaus anregenden Vortrage noch mit, für dessen Einzelheiten auf das Original verwiesen werden muss.

Herzog (3). Bei einem 32jährigen Manne entwickelte sich nach schwerer Kontusion an der Seite des linken Oberschenkels und Knies (Auffallen eines Baumstammes) sechs Tage nach dem Unfalle Gangrän des Fusses und Unterschenkels. Amputation des Oberschenkels nach Gritti. Heilung. Als Ursache für die Gangrän fand sich cirkuläre Zerreissung der Intima und Media der A. poplitea mit nachfolgender Thrombose des Gefässes. Herzog giebt eine Uebersicht über 63 in der Litteratur niedergelegten Fälle über Ruptur der innern Arterienhäute mit nachfolgender Thrombose. Die häufigste Ursache für diese Verletzung ist eine direkt auf die Arterie einwirkende, stumpfe Gewalt, und Zerrung des Gefässrohres. Die Gefässverletzung kann für sich allein bestehen, bei völlig intakten Hautdecken; gewöhnlich aber kommt es zu weiteren Verletzungen; in der Hälfte der Fälle bestanden Knochenbrüche, 8 mal waren Wunden der Haut vorhanden, auch hat man die Begleitvene, Muskeln und Nerven stark gequetscht gefunden. Die Zerrung der inneren Gefässhäute ist fast stets eine quere und betrifft den ganzen Umfang des Gefässes; durch Einrollen der Wundränder und die Rauhigkeit der Wand entsteht der Thrombus. — Das wichtigste Symptom für die Arterienthrombose ist das Fehlen des Pulses. Stellt sich nach der Thrombose der Kollateralkreislauf nicht her, oder ist er ungenügend, wie dies bei Atherom der Gefässe, oder bei sehr ausgedehnter Verletzung und starkem Bluterguss in die Weichtheile der Fall ist, oder ist gleichzeitig die Vene mitverletzt, so ist die Gangrän die sichere Folge des von den verschlossenen Gefässen zu versorgenden Gewebes. Unter 63 Fällen ist 33 mal Gangrän, 7 mal der Tod eingetreten, in 23 Fällen kam es zur Heilung ohne Gangrän. Die Behandlung besteht in der Begünstigung der Bildung des Kollateralkreislaufes durch Hochlagerung des betroffenen Gliedes; sobald sich die Gangrän ausgebildet hat, ist die Amputation nöthig, „man darf im Niveau der Arterienverletzung amputiren, weil die Theile in der Umgebung der Wunde durch höher abgehende Aeste versorgt werden."

Anschliessend an eine Beobachtung multipler spontaner Gangrän, welche sich bei einem Kinde nach croupöser Pneumonie entwickelt hatte, giebt Zuppinger (4) eine Uebersicht über die in der Litteratur niedergelegten Fälle von Gangrän im jugendlichen Alter. Er kommt zu dem Resultate, dass das Auftreten des Brandes durch prophylaktische Massnahmen nicht verhindert werden könne, da sich bei Infektionskrankheiten wohl das Fieber, nicht aber die Toxine, auf deren Wirkung der Gefässverschluss zurückgeführt werden müsse, bekämpfen lasse. Für die Therapie besteht die Aufgabe, sobald man von den Symptomen der Gangrän überrascht wird, durch energische Unterstützung der Cirkulation und Kräftigung der Herzkraft, die in dem affizirten Körpertheile noch vorhandene Cirkulation zu unterhalten resp. zu verbessern. Die wichtigsten Daten über den Fall mögen hier kurz zusammengestellt werden, da nach Zuppinger's Angaben ein Bericht über spontane Gangrän nach Pneumonie im jugendlichen Alter in der Litteratur nicht zu finden ist. Das 5jährige Mädchen erkrankte an croupöser Lungenentzündung des linken unteren Lappens; im Lösungsstadium entwickelte sich „Blaufärbung" der Haut des linken Fusses bis zur Mitte des Unterschenkels, des rechten Knies und Ellbogens, des linken

Schulterblattes und am Kreuzbein. Im weiteren Verlaufe kam es zur Gangrän eines grössern Bezirkes in der Brustwirbelsäule sowie zur partiellen der beiden Füsse. Am rechten Fusse wurden die 3 ersten Zehen nekrotisch, es musste hier neben den Zehen noch der I. Metatarsus und das erste Keilbein entfernt werden; am linken Fuss war die Amputation nach Pirogoff nöthig. Bei der Operation zeigte sich, dass links die grösseren Venen und auch die A. tibialis antica völlig thrombosirt waren. Als Ursache der Gangrän sieht Zuppinger in seinem Falle Thrombose resp. Embolie der A. femoralis sinistra und der A. tibialis antica oder postica dextra an. „Der Decubitus über dem Kreuzbein, die lokale Asphyxie über Ellbogen, Schulterblatt und Knie sind durch kapillare Stase entstanden, wie sie häufig bei hochgradiger Herzschwäche, auch durch geringen Druck von aussen erzeugt werden kann."

Die Mittheilung Derjushinski's (1) betrifft einen 60jährigen Lehrer, dessen Leidensgeschichte sich über zwei Jahre hinzog. Er litt an starker Arteriosklerose mit Dilatation des Herzens. Puls in der Art. dorsalis pedis und Art. poplitea des linken Beins fehlt, in der Art. femoralis abgeschwächt. Langsam fortschreitende Gangrän der linken grossen Zehe, dabei Oedem beider Unterextremitäten; später oberflächliche Hautgangrän auch an der rechten grossen Zehe und an den Füssen. Schliesslich nach über zwei Jahren definitive Heilung nach spontaner Abstossung der linken grossen Zehe. Verf. schreibt dieses Resultat der mit Pausen durch viele Monate fortgesetzten Behandlung mit dem konstanten Strom (Kathode auf das Gesäss, Anode auf die Beine) zu. Wanach (St. Petersburg).

Lufteintritt in die Venen.

K. Suslow, Ein seltener Fall von Luftembolie. Wojenno-medicinski Shurnal 1899. Nov.

Suslow. Einem pyämischen Typhuskranken wurde ein intramuskulärer Abscess an der Innenseite des rechten Oberarmes, über dem Ellbogen geöffnet. Tod nach zwei Stunden. Bei der Sektion fanden sich das rechte Herz, die VV. axillaris, subclavia, anonyma und cava superior mit Luft und schaumigem Blut gefüllt, ebenso im linken Vorhof etwas schaumiges Blut. (Die Sektion wurde eine Stunde nach dem Tode ausgeführt.) Da die grösseren Venen der Ellenbogengegend unverletzt waren, erklärt Verf. des Zustandekommen der Luftembolie durch Aspiration in die kleinen, im Abscess liegenden, Muskelvenen in Folge von Muskelaktion; die Blutung aus der Wunde war minimal. Wanach (St. Petersburg).

Heilwirkung der Hyperämie.

1. Bier, Ueber verschiedene Methoden, künstliche Hyperämie zu Heilzwecken hervorzurufen. Münchener med. Wochenschrift 1899. Nr. 48 und 49.
2. Nötzel, Ueber die baktericide Wirkung der Stauungshyperämie nach Bier. v. Langenbecks Archiv 1899. Bd. 10. Heft 1.

In der vorliegenden Mittheilung beschreibt Bier (1) ausführlich die von ihm zur Erzeugung der arteriellen und der gemischten Hyperämie angewendeten Methoden und deren Verbesserungen. Die arterielle Hyperämie wird am zweckmässigsten durch heisse Luft hervorgerufen. Bier benutzt Holzkästen, in welche der Schornstein der Quinke'schen Heizvorrichtung die heisse Luft hineinführt. Das Nähere über die Konstruktion der Kästen

und deren Anwendungsweise für die verschiedenen Gelenke, die durch eine Reihe von Abbildungen klar gelegt sind, ist in der Arbeit selbst nachzusehen. Die Temperatur im Heissluftapparat braucht nicht über 100° zu steigen und werden die Gliedabschnitte täglich eine Stunde lang der Einwirkung der hohen Temperatur ausgesetzt, die Wärme wird regulirt durch Auf- und Abschieben der Spirituslampe. Besonders günstig wirkt die aktive durch heisse Luft erzeugte Hyperämie bei chronischen nicht tuberkulösen Gelenkerkrankungen und ist die Kombination mit Stauungshyperämie sehr zu empfehlen; die nach Anwendung der letzteren zurückbleibenden Oedeme bilden sich unter der Heissluftbehandlung sehr schnell zurück. Die gemischte Hyperämie wird durch verdünnte Luft mittelst Schröpfköpfen oder schröpfkopfähnlichen Apparaten hervorgerufen; je nach der Stärke der Luftverdünnung wird so eine Mischung von arteriellen und venösem Blute bis zur schweren venösen Stauungshyperämie hervorgebracht. Bier empfiehlt diese Kombination, besonders bei chronischem Gelenkrheumatismus, bei traumatischen Gelenkveränderungen und bei Neuralgien. Nach seinen bisherigen Erfahrungen, (er verwendet den Junod'schen Schröpfstiefel), glaubt Bier, dass durch diese Form der Hyperämie eine resorbirende Wirkung ausgeübt werden kann, da dem erkrankten Körpertheil, durch häufiges Wechseln, Ein- und Auslassen der Luft, sehr reichlich Blut zugeführt wird; „das massenhafte Blut durchfluthet in hohem Grade die erkrankten Körpertheile und löst zu resorbirende Stoffe, welche das darauf abströmende Blut dann mitnimmt." Bisher haften der Methode noch mancherlei Uebelstände an, da die gemischte Hyperämie, wie sie durch Sangapparate hervorgerufen wird, nicht allein auf das Gelenk einwirken, doch hofft Bier, dass die Konstruktion solcher Apparate noch gelingen wird. —

Nötzel (2) gelang es durch Anwendung der Stauungshyperämie Thiere, denen er Milzbrandbacillen oder Streptokokken in ein Ohr oder in eine hintere Extremität subcutan resp. intramuskulär eingeimpft hatte, vor der sicheren tödtlichen Infektion zu bewahren. Das aus gestauten Theilen aspirirte Transsudat hat eine kräftige baktericide Wirkung und steht der des normalen Blutserums nicht nach. Die Heilwirkung der Stauungshyperämie beruht, wie dies die mikroskopische Untersuchung von Ausstrichpräparaten des Transsudates und die aus dem gestauten Gewebe angefertigten Schnitte lehren, auf dem Vorhandensein zahlreicher Leukocyten, also auf einer Konzentration der Alexine. „Dass die Wirkung dieser Schutzstoffe eine so überlegene und auffallend kräftige ist, erklärt sich einfach daraus, dass hier die Infektionserreger, ehe sie sich vermehren und dem neuen Nährboden anpassen und ehe sie das Gewebe schädigen konnten, der vollen und ungeschwächten Einwirkung dieser Schutzkräfte ausgesetzt werden. Sie fallen einem entzündungsähnlichen Vorgange zum Opfer, der nicht durch ihre eigene Lebensthätigkeit hervorgerufen wurde, sondern unabhängig von ihnen in die Erscheinung getreten ist." Nur das frisch ausgetretene Transsudat ist gegen die Infektion wirksam, während das durch zu starke Stauung hervorgerufene und Ernährungsstörungen, Oedeme veranlassende, nur geringe baktericide Wirkung hat; daraus erklären sich die zuweilen bei der Stauungshyperämie beobachteten Entzündungen und Eiterungen wie Erysipelas etc. Das primär gegen die Infektion selbst wirksame, heilende Prinzip ist in der kräftigen antibakteriellen Wirkung zu sehen, durch deren Entfaltung der ganze Prozess der Charakter einer akuten aseptischen Entzündung dokumentirt. —

Aneurysmen und deren Behandlung.

1. *Abadie, Volumineux anévrysme diffus inconical; injections de sérum gélatiné. Soc. d'anat. et de phys. Journal de méd. de Bordeaux 1899. Nr. 47.
1a. Bajardi, Contributo alla chirurgia delle arterie. Settimana medica dello Sperimentale 1898. n. 3—4.
2. Borchard, Demonstration von Aneurysmapräparaten. Deutscher Chirurgenkongress 1899.
3. Gallozzi, Aneurisma della carotide, migliorato colla corrente elettrica da ottenere lo spazio per la ligatura dell' arteria. Accad. med.-chir. di Napoli 13 marzo 1898.
4. — Aneurisma della crurale guarito coll' allacciature dell' iliaca esterna in alto. Accad. med.-chir. di Napoli 27 marzo 1898.
5. Hoffmann, Zur operativen Behandlung der Aneurysmen. v. Bruns, Beiträge 1899. Bd. 24. Heft 2.
6. Lejeune et Meslay, Contusion arterielle et Anévrysme traumatique. Soc. anat. de Paris 1899. Mai.
7. Malkoff, Ueber die Bedeutung der traumatischen Verletzungen von Arterien für die Entwickelung der wahren Aneurysmen und der Arteriosklerose. Ziegler's Beiträge 1899. Bd. 25. Heft 2.
8. *Reeve, Introduction of wire into an aneurismal sac. Annales of surgery 1899. Dec.
9. Vignolo, Aneurisma arterio-venoso vaginale. Il Policlinico. Soc. chir. 1898. Nr. 9.

Malkopf (7) hat bei Hunden und Kaninchen die blossgelegten grösseren Arterien (A. carotis, brachialis, femoralis) mit Pean'schen Pincetten gequetscht und nach Ablauf verschiedener Zeiträume von 4 Stunden bis zu 100 Tagen die betreffenden Gefässabschnitte untersucht. In zwei Fällen wurde an Hunden die unterbundene A. carotis communis durch Injektion physiologischer Kochsalzlösung einer starken lokalen Dehnung unterworfen. Nach der Quetschung der Arterienwände ist eine 3—4 Stunden andauernde spindelförmige oder cylinderische Aneurysmenbildung des Gefässrohres zu beobachten, dann aber wird die Erweiterung rückgängig und ist an der verletzten Stelle eine Verdickung nachzuweisen. Bei der mikroskopischen Untersuchung fand Malkopf Risse in der Intima, der Elastica interna, und der Media: die Zellen der Intima sind geschwollen, in der Media ist eine Infiltration von ein oder mehrkernigen Leukocyten zu konstatiren. — Schon nach fünf Tagen füllen junge Bindegewebszellen in der Media die Stelle der Risse und Spalten zwischen den Muskelfasern aus; nach 10 Tagen ist eine Verdickung der Intima nachzuweisen, besonders an den Verletzungsstellen; die Zellen liegen in sechs bis siebenfacher Schicht; in der Media ist Bildung von Bindegewebe. Vom 40. Tage ab verwachsen die Läsionsstellen durch Bindegewebswucherung, die Intima ist erheblich verdickt, es entwickelt sich in ihr elastisches Gewebe, auch sind die Muskelzellen vermehrt, die Erweiterung des Lumens kehrt zur Norm zurück oder wird sogar enger als normal. — Nach den Dehnungsversuchen erschien das Lumen deutlich erweitert. Bei der mikroskopischen Untersuchung, die 20 und 55 Tage nach dem Experimente vorgenommen wurde, war beträchtliche Verdickung der Intima und Bindegewebswucherung in der Media zu finden, daneben Risse der elastischen Fasern, ferner Kalkablagerung in der Media und stellenweise Fettmetamorphose der Media und Intima. Malkopf zieht aus seinen Versuchen folgenden Schluss: „Traumen verschiedener Art rufen in den Arterienwandungen Veränderungen hervor, durch welche die Gefässwand an dieser Stelle nachgiebiger wird, dem zufolge sich hier eine aneurysmatische Erweiterung bildet. Nach einer gewissen Zeit kann sich das Lumen wieder verengern, dank einer bindegewebigen Verdick-

ung der Intima, sowie einer Neubildung von Bindegewebe in der Media. Es kann das Gefässlumen an der Läsionsselle sogar enger werden als es vor der Läsion war.“ Die mikroskopischen Veränderungen sind durch sechs Figuren in Text und zwei Tafeln illustrirt, die, wie man das bei den Illustrationen in Ziegler's Beiträgen gewöhnt ist, vorzüglich reproduzirt sind. —

Bajardi (1a) berichtet über drei Fälle von Arterienligatur: 1. Ligatur der Carotis primitiva wegen Schusswunde: schwere Störungen von seiten des Nervensystems traten nicht ein; aber es waren alle Symptome einer schweren Anämie in der rechten Gesichtshälfte vorhanden, die ganz blass, kalt und fast unempfindlich wurde, während die andere Gesichtshälfte von einer Kongestion befallen und ganz heiss wurde; nach einem Jahre bestand dieser Unterschied, wenn auch in geringerem Grade, noch fort; die rechte Gesichtshälfte blieb etwas atrophisch. 2. Ligatur der Arteria glutea nach fast vollständiger Recision derselben an der Stelle, wo sie sich beim Austritt aus dem Becken unter den Rand des Hüftausschnittes begiebt. — Die Ligatur wurde in situ vorgenommen und es trat vollständige Heilung ein. Verf. hat in der Litteratur 13 Fälle von Ligatur der Arteria glutea beschrieben gefunden, wovon acht mit Ausgang in Tod. 3. Ligatur der Hüftarterie wegen eines citronengrossen Aneurysmas, das gleich ausserhalb des Beckens sich befand. Die Lostrennung desselben vom Nerven war nur mit grosser Mühe zu bewerkstelligen. Nach Abtragung des Aneurysmas wurde die Arterie ober- und unterhalb unterbunden. Nach der Operation trat in Folge der Misshandlung, die der Hüftnerv erlitten, Bewegungs- und Gefühlslähmung ein, die sich jedoch allmählich besserte. Muscatello.

Gallozzi (4) unterband in einem Falle von Aneurysma der A. cruralis die A. iliaca externa oben. Er meint, dass in solchen Fällen die Abtragung des Sackes nicht angebracht sei. Die Herstellung des Kollateralkreislaufes werde durch die hohe Ligatur der A. iliaca nicht verhindert. Muscatello.

In einem Falle von spontanem Aneurysma der Carotis primitiva bei einem kräftigen 30jährigen Manne unterwarf Gallozzi (3), da er wegen der grossen Ausdehnung der Geschwulst die Ligatur der Arterie nicht vornehmen konnte, den Patienten der äusserlichen Anwendung des elektrischen Stromes und dem Gebrauch von Jodkali. In etwa zwei Monaten reduzirte sich der Vertikaldurchmesser der Geschwulst von 11½ cm auf 6 cm und der Querdurchmesser von 6½ cm auf 5 cm. Jetzt erst konnte er die Ligatur der Carotis primitiva unten nach Sédillot vornehmen. Muscatello.

Hoffmann (5) berichtet ausführlich über sieben in der Breslauer Klinik operativ behandelte Fälle von Aneurysma, die alle dauernd geheilt wurden. Zweimal wurde die zuführende Arterie allein unterbunden (Aneurysma verum der A. vertebralis und Aneurysma traumaticum der A. femoralis). In drei Fällen wurde die Exstirpation des Sackes ausgeführt (Aneurysma traumaticum der A. carotis, der A. radialis und der A. temporalis). In zwei Fällen (Aneurysma verum der A. poplitea und traumaticum der A. femoralis) wurde zweizeitig nach Mikulicz operirt: zunächst wird die zuführende Arterie unterbunden, nach Hunter oder nach Anel. Falls nach Verheilung der Wunde das Aneurysma keine Neigung zur Verkleinerung zeigt und in Folge von Druck auf die Nachbarschaft den Patienten in Gefahr bringt oder dauernd quält, wird der pulslose aneurysmatische Sack durch eine Incision gespalten, die gerade gross genug ist alle darin enthaltenden Coagula heraus-

zupressen. Die Wunde wird sofort genäht und mit einem Kompressionsverband bedeckt. Nach Heilung der Incision muss noch einige Monate durch Anlegen einer elastischen Binde Kompression auf den zurückgebliebenen Sack ausgeübt werden. Das Mikulicz'sche Verfahren ist der Operationsmethode nach Antyllus vorzuziehen; gegenüber der Exstirpation hat die neue Behandlungsart den Vortheil, dass bei jener die Verletzung von kleineren und grösseren Gefässen in der Umgebung des Sackes nicht zu vermeiden sind, in Folge deren die Cirkulationsverhältnisse stark geschädigt werden können. Hoffmann räth das Mikulicz'sche Verfahren für alle die Fälle an, in welchem die Exstirpation und die dazu nöthige Narkose für die erschöpften Kranken kein gleichgültiger Eingriff ist, da man die Unterbindung und Incision unter Schleich'scher Anästhesie ausführen kann.

Borchardt (2). Das Aneurysma der Aorta abdominalis stammte von einem 47jährigen, seit 17 Jahren an Neuralgien leidenden Kranken, bei welchem sich seit einem Jahre ein kindskopfgrosser, fluktuirender Tumor auf der linken Beckenschaufel entwickelt hatte. Die Probepunktion ergab flüssiges, bräunlich gefärbtes Blut. Der Tumor wurde wie beim Nierenschnitt freigelegt, bei der Incision entleerte sich $^3/_4$ Liter chokoladefarbenes Blut aus der extraperitoneal gelagerten Cyste, deren Wand aus braunen Gerinnseln gebildet ist; sorgfältige Tamponade des Sackes. Nach der Operation stellte sich zweimal Blutung ein, die durch Tamponade beherrscht wurde. 14 Tage post operat. Exitus an Sepsis. Sektion ergab geplatztes Aneurysma der Bauchaorta dicht unter dem Zwerchfell. Das ausströmende Blut hatte sich in das Lager der linken Nebenniere gewühlt, war hier geronnen und bildete die Coagula eine Art Filter, durch die die flüssigen Bestandtheile des Blutes herabflossen, längs der hinteren und seitlichen Bauchwand und die hier die oben beschriebene Cyste gebildet hatten. — Das spontane arteriell-venöse Aneurysma der A. poplitea hatte sich bei einem 42jährigen Kranken entwickelt. Während der Behandlung einer Phlegmone an dem linken Unterschenkel stellte sich am rechten Bein des Kranken Arteriothrombose ein; sehr schnell fortschreitende Gangrän, welche die Amputation des Oberschenkels nöthig machte. Die Details des interessanten Sektionsergebnisses des amputirten Beines lassen sich in einem kurzen Referate nicht wiedergeben und verweise ich auf die Originalmittheilung und die hier befindliche Abbildung.

Legueu (6). Ein 34jähriger Mann erlitt einen Stoss gegen den Kopf, in der Gegend der A. temporalis superficialis. Acht Tage nach dem Unfall konstatirte Legueu (die Hautdecken waren intakt) die Entstehung zweier kleiner Aneurysmen, die innerhalb drei Monaten langsam an Grösse zunahmen und deshalb sammt dem zwischen den beiden Aneurysmen liegenden Arterienstücke exstirpirt wurden. Die von Meslay ausgeführte mikroskopische Untersuchung der dilatirten Stellen ergab Zerreissung der Muscularis und der elastischen Fasern, so dass auf dem Längsschnitte das endo- und periarteritische Gewebe sich berührte. Das Entstehen der Aneurysmen führt Legueu auf die Zerreissung der Lamina elastica interna zurück.

Vignolo (9) berichtet über ein Aneurysma der Scheidenarterie und -Vene bei einer 37jährigen Frau. Nach Unterbindung der Arteria iliaca interna hörte der Impuls der Geschulst, die sich von der Vagina aus fühlen liess, vollständig auf und der Operateur (Ceci) exstirpirte zwei parallel zu einander verlaufende Gefässe, die annähernd so gross waren wie die Schenkelvene und mit einer paravaginalen Gewebsmasse in innigem Zusammenhang

standen. Bei der anatomischen Untersuchung des Stückes wurden einige Venen von Thromben (calcifizirten Thromben und organisirten Thromben mit kavernöser Metamorphose) verstopft gefunden. Patientin genas nach 35 Tagen.

Muscatello.

Varicen und Phlebitis.

1. Janni, Sulle fine alterazioni delle poreti venose nelle varici. XIII Congr. d. Soc. ital. di Chirurgia. Turino. Ottobre 1898.
2. Knotz, Zur Aetiologie und Kasuistik von Phlebektasien bei jungen Männern. Wiener med. Presse 1899. Nr. 48.
3. O'Conor, The surgical treatment of varicose veins. The Lancet 1899. Oct. 14.
4. Schambacher, Ueber die Aetiologie der varikösen Venenerkrankung. Deutsche Zeitschrift für Chirurgie. Bd. 53. Heft 5 und 6.

Die sehr lesenswerthe Arbeit Schambacher's (4) beginnt mit einer Uebersicht über die in der Litteratur niedergelegten Resultate der histologischen Untersuchung bei Varicen. Sehr ausführlich werden die Befunde, welche Verf. bei seinen makroskopischen und mikroskopischen Studien varikös er Venen erhoben hat, berichtet. Als Untersuchungsobjekt dienten Unterschenkelvaricen, die theils der Leiche entnommen waren, theils vom Lebenden nach der Madelung'schen Methode der Radikaloperation der Varicen stammten. Was die Einzelheiten der mikroskopischen Struktur der dilatirten Venen betrifft, so kann man diesen in einem kurzen Referate nicht gerecht werden und muss auf das Original verwiesen werden; wir beschränken uns auf die Wiedergabe der vom Verfasser aus seinen Untersuchungen gezogenen Schlussfolgerungen. Die Varicenbildung beruht auf einer angeborenen Schwäche der Venenwände, in Folge unregelmässiger Ausbildung und Anordnung der Gewebselemente, speziell der elastischen und muskulösen; als kausales Moment für die Erweiterung der Gefässe ist eine abnorme Steigerung des Blutdruckes anzusehen. Die gesteigerte Druckwirkung erscheint als die Folge der als Alterserscheinung oder als Bildungsfehler auftretende Insufficienz der Klappen. Die Druckwirkung bewirkt theils Hypertrophie, theils Atrophie der Venenwand. „Die verschiedenen Grade und Formen der Ektasie entstehen je nach der Art der in der Gefässwand sich befindenden abnormalen Verhältnisse; sind nur die elastischen Elemente schwach entwickelt, so bleibt die Ektasie mässig; sie tritt partiell auf, wenn die elastischen Elemente nur streckenweise zu schwach oder defekt sind, oder einreissen; allgemein dagegen, wenn jene überhaupt schwach entwickelt sind, ohne defekt zu sein." Die mikroskopischen Abbildungen, die in den Text der Arbeit eingedruckt sind, sind leider nicht gut reproduzirt.

Janni (1) hat die Streitfrage über die bei Varicen auftretenden feinen Veränderungen der Venenhäute studirt. Er erhielt bei seinen an varikösen Venen des Samengeflechts und an der varikösen V. saphena vorgenommenen Untersuchungen sehr wichtige Resultate. Er bediente sich zur Färbung der elastischen Fasern der ganz neuen Weigert'schen Methode, in Verbindung mit Kernfärbungen. Er kommt zu folgenden Schlüssen: 1. In varikösen Venen trifft man nicht nur Regressivveränderungen der Wandungen an, die durch passive Ausdehnung derselben bedingt sind, sondern auch, zuweilen beträchtliche Bindegewebsneubildungen in der Intima, unter der Form einer echten knotigen oder plattenartigen produktiven Endophlebitis; 2. dieser gesellt sich oft eine beschränkte Bindegewebsneubildung in den innersten

Lagen der Media hinzu; 3. diese produktive Endophlebitis, deren Ursache bis jetzt nicht bekannt ist, lässt sich nicht mehr als Kompensation der Regressivveränderungen der Media ansehen, wie es Epstein will. Muscatello.

Für die chirurgische Behandlung der Varicen der unteren Extremität empfiehlt O'Conor (3) folgendes Verfahren: Die Vena saphena wird in der Nähe der Einmündung in die V. femoralis freigelegt, doppelt unterbunden und zwischen den Ligaturen durchschnitten. Bestehen Varicen am Ober- und Unterschenkel, so werden die erkrankten Venen von der Unterbindungsstelle anfangend freigelegt, der Hauptstamm und die stark erweiterten Nebenäste exstirpirt unter Schonung der sie bedeckenden Haut, was leicht dadurch zu erreichen ist, dass beim Freilegen die Schneide des Messers den Venen zugewendet wird. Naht der Wunde, antiseptischer Verband. Auch wenn die Varicen nur auf den Unterschenkel beschränkt sind, wird die Vena saphena an der Einmündungsstelle doppelt unterbunden, durchschnitten und die Hautwunde genäht. Die erkrankten Venen werden freigelegt und wie bei denen am Oberschenkel verfahren. O'Conor hat nach dieser Methode 40 Fälle, alle mit günstigem Erfolge behandelt. Auch bei Phlebitis der subcutanen Venen der unteren Extremität, die nach Wochenbett entstanden sind, hat Verf. in sechs Fällen die Venen exstirpirt; auf die primäre Unterbindung der V. saphena legt O'Conor grosses Gewicht, da so sicher die Gefahr der Embolie vermieden werden kann. Verfasser hält sein ganzes Verfahren für originell „da er diese Operation weder in Treve's System der Chirurgie noch in anderen ihm zugänglichen Büchern erwähnt fand".

Knotz (2) beobachtete bei einem 25jährigen Manne ausgebreitete Phlebektasie im Bereiche des linken Beines und Mons pubis, die sich innerhalb vier Wochen entwickelt hatte. Als Ursache für das Entstehen der Venenausdehnung fand Knotz bei der Autopsie des an Ruhr verstorbenen Kranken die Vena femoralis sinistra direkt unterhalb des Poupart'schen Bandes zu einem federkieldicken derben Strang umgewandelt, so dass eine völlige Obliteration des Lumens bis oberhalb des Abganges der V. pudendae exter. vorlag; die stark dilatirten linksseitigen V. pudendae waren durch weite Anastomosen mit den rechtsseitigen verbunden. Die Thrombose der Schenkelvene führt er auf eine lokale Erkrankung der Venenwand zurück, sie ist seiner Ansicht nach durch den Druck des bis zur Leistenbeuge herabreichenden Ledergürtels, wie ihn die Bewohner Bosniens tragen, begünstigt worden, diese Annahme stützt Knotz darauf, dass er in anderen Fällen ähnliche Befunde erheben konnte.

Lymphdrüsen und Lymphgefässerkrankungen.

1. Adam, Ein Fall von malignem Lymphom. Inaug.-Diss. Kiel 1899.
2. *Blos, Ueber tuberkulöse Lymphome und ihr Verhältniss zur Lungentuberkulose. Inaug.-Diss. Heidelberg 1899.
3. *Bathe, Zur Kenntniss der Pseudoleukämie. Inaug.-Diss. Breslau 1899.
4. Chandelux, Lymphadénie infectieuse avec periodes fébriles. Soc. de chirurg. Lyon méd. Nr. 13.
5. Freudweiler, Ein Beitrag zur Kenntniss des Lymphosarkoms. Deutsches Archiv f. klin. Med. 1899. Bd. 64.
6. Gayet, Lymphosarcomes multiples. Soc. de chirurg. Lyon méd. 1899. Nr. 13.
7. Labbé, Les ganglions lymphatiques dans les processus infectieuses. Presse med. 1899. Nr. 29.
8. Odenius, Ueber einfache cystische Degeneration der Lymphdrüsen. Virchow's Archiv 1899. Bd. 155. Heft 3.

9. Parsons, A case of adenitis in an infant, operation, recovery. The Lancet 1899. April 15.
10. Türk, Pseudoleukämie und Lymphosarkomatose. Wiener klin. Wochenschrift 1899. Nr. 40.

Adam (1) giebt einen eingehenden Bericht über die Krankengeschichte, das Sektionsprotokoll und die Ergebnisse seiner mikroskopischen Untersuchungen eines im Hamburger Krankenhaus St. Georg beobachteten Falles von malignem Lymphom: Bei der 36jährigen ledigen Kranken begann das Leiden Mitte 1898 ohne nachweisbare Ursache mit einer Schwellung des Gesichtes, nach deren Abklingen die Drüsen der Kiefergegend und die Augen geschwollen blieben, zu der sich weiterhin eine Schwellung im Munde am inneren Rande des Oberkiefers gesellte. Dezember 1898 bei der Aufnahme war schon ein Milztumor palpabel, es bestand Exophthalmus, die Thränendrüsen sind vergrössert. Die beiderseitigen Lymphdrüsen über den Kiefergelenken und an den Kieferwinkeln, die submaxillaren, occipitalen, temporalen, cervikalen, kubitalen, femoralen sind stark vergrössert, Schwellung der hinteren Rachenwand; die Mammae bilden faustgrosse Tumoren. Der Blutbefund mit einem Verhältnisse der weissen zu den rothen Blutkörperchen von 1 : 750 schloss Leukämie aus. Hämoglobulingehalt 80 %. Die Behandlung bestand in subcutaner Injektion von Natr. arsenicos. nach v. Ziemssen. Die Sektion ergab Vergrösserung sämmtlicher Lymphdrüsen, Schwellung des lymphatischen Gewebes des Gaumens, der hinteren Rachenwand, des gesammten Darmkanals, der Milzfollikel; daneben wurde heteroplastische Lymphombildung in der Leber, Niere, Lunge, Pleura, Herz und den Hirnhäuten gefunden. Die makroskopisch sichtbaren Wucherungen und Tumoren bestehen aus Rundzellen mit deutlichen Kernen und schmalem Protoplasmasaume darum. Zwischen den Rundzellen ist in den Lymphdrüsen ein spärliches Retikulum von bindegewebigen Fasern sichtbar; gröbere Züge von Bindegewebe durchziehen die Drüsen und sind die Träger von Gefässen. Die Kapsel der Lymphdrüsen ist von Rundzellen infiltrirt, nirgends greift die Infiltration von den Drüsen aus in das benachbarte Gewebe über; regressive Veränderungen wurden nicht gefunden, die Untersuchung auf Mikroorganismen und speziell auf Tuberkelbacillen war negativ. In den übrigen Organen hat sich die Wucherung streng an das Lymphgefässsystem gehalten, während die Blutgefässe und deren Wandungen frei sind oder sie sind von aussenher komprimirt worden und obliterirt.

Adam kommt auf Grund seines Falles und unter Benutzung der in der Litteratur niedergelegten Beobachtungen zu dem Schlusse, dass eine scharfe Trennung von Pseudoleukämie, Lymphosarkom und malignem Lymphom zur Zeit nicht möglich ist und glaubt, dass die Bezeichnung malignes Lymphom für diese ganze Krankheitsgruppe am zweckmässigsten sei, da ein Auseinanderhalten der verschiedenen Formen, bei unserer absoluten Unkenntniss über die Aetiologie des Leidens und der in mancher Hinsicht differirenden klinischen und anatomischen Befunde nicht möglich ist. Die von Kundrath vorgeschlagene Abgrenzung von Lymphosarkomatose und Pseudoleukämie hält er (mit Recht Ref.) nicht für stichhaltig, denn die für letztere charakteristische allgemeine Wucherung des Gewebes und deren Beschränktbleiben auf mehrere Regionen, gegenüber der Pseudoleukämie, die allgemeine Wucherung verursacht, lässt sich nicht durchführen, da die primäre Erkrankung mancher Lymphdrüsengruppe durch ihren örtlichen Sitz einen tödtlichen Ausgang be-

dingt, ehe es zu der Allgemeinverbreitung gekommen ist, so z. B. bei dem primären Ergriffensein der mediastinalen und bronchialen Drüsen.

Auch die von Litten vorgeschlagene klinische Trennung von Lymphosarkom und Pseudoleukämie, auf Grund des Blutbefundes ist nicht durchführbar; wenigstens lassen sich die bisher veröffentlichten Fälle für diese Differenzierung nicht verwerthen. — Dagegen muss man das primäre Sarkom der Lymphdrüsen, als wohl begrenzte und klinisch leicht zu erkennende Erkrankung von malignem Lymphom trennen; jenes hat ein ausgesprochenes Wachsthum, durchbricht bald die Drüsenkapsel, wodurch frühzeitige Verlöthungen mit dem benachbarten Gewebe und Unverschiebbarkeit der Tumoren auf der Unterlage und der sie bedeckenden Haut mit baldiger Perforation derselben zu beobachten ist. Schwierig aber wichtig ist die Unterscheidung von der ausgedehnten, über viele Drüsen verbreiteten Lymphdrüsentuberkulose, hier ist die Diagnose nur durch den Nachweis der Tuberkelbacillen oder des Thierexperimentes möglich; schliesslich muss noch die im tertiären Stadium der Lues auftretende gummöse Lymphdrüsenschwellung ausgeschlossen werden, die durch Einleiten einer antiluetischen Kur zum Verschwinden gebracht wird. —

Freudweiler (5). Bei einer 31jährigen Frau wurde schnell sich entwickelnde Schwellung der Halsdrüsen beobachtet, die nach der Exstirpation bald recidivirte, nach Arsengebrauch kleiner wurde; im Verlaufe der Krankheit entstand Ascites, der nach Arseninjektionen zunächst rückgängig wurde, dann aber zunahm und in der Nähe des Nabels spontan perforirte, es entleerten sich über 7 Liter sterilen, keine Tuberkelbacillen enthaltenden Eiters. Exitus nach intestinaler Blutung, die, wie die Sektion ergab, aus den Ulcerationen des Duodenum und des Magens stammte. Die cervikalen, bronchialen, mediastinalen und mesenterialen Drüsen waren vergrössert; und es fand sich, ausser dem gleich noch zu erwähnenden Befunde, die in diesen Drüsen, wie in den Lymphapparaten des Digestionstraktus und in den inneren Organen, Lunge, Herz, Leber Nieren dichte Einlagerung kleiner runder, chromatinreicher Kerne enthaltenden Rundzellen, die sich, sobald sie einen bestimmten Grad erreicht hatten, weder an die Drüsenkapsel noch an bestimmte Organe halten, sondern rücksichtslos über alle Gewebe hinauswachsen (Lymphosarkom). In den Cervikaldrüsen konstatirte Freudweiler ausserdem noch Tuberkel, Riesenzellen und Bacillen; in den Drüsen in der Nähe des Pankreaskopfes Riesenzellen und centrale eitrige Erweichung; er führt das Entstehen des freien Bauchempyem, da keinerlei Adhäsionen der Darmschlingen gefunden wurden, auf die Infektion des vorher bestandenen Ascites nach Bersten einer solchen Drüse zurück, und giebt das Vorkommen von regressiven Metamorphosen in in lymphosarkomatösen Drüsen zu. Freudweiler nimmt für den mitgetheilten Fall an, dass die Tuberkulose der Lymphdrüsen des Halses das primäre sei, dass diese erst nachträglich sarkomatös erkrankten; er glaubt, dass die Ricker'sche Ansicht durch seine Beobachtung eine Stütze erhalte, dass die tuberkulöse Lymphdrüsenschwellung gelegentlich einen malignen Charakter annehmen, zu Lymphosarkom werden kann; da er nur in den Cervikaldrüsen Tuberkulose fand, alle übrigen erkrankten Stellen aber, mit Ausnahme der Lymphdrüsen am Pankreaskopfe frei von Tuberkulose waren. —

Aus der ausführlich mitgetheilten Krankenbeobachtung Türck's (10) ist Folgendes hervorzuheben: Bei einem 50jährigen, tuberkulös belasteten Manne, der früher an Ekzem, Husten und Nachtschweissen gelitten hatte,

entwickelt sich unter schnell zunehmender Anämie und Verdauungsbeschwerden ein schmerzhafter Tumor in der linken Bauchseite. Die Untersuchung ergab neben Fieber, in der linken Oberschlüsselbeingrube bohnengrosse Lymphdrüsen und eine mächtige, die Mittellinie überragende Schwellung der Milz. Die Blutuntersuchung ergiebt schwere Anämie, ohne Vermehrung der Leukocyten. Es wurde lienale Pseudoleukämie mit Uebergang in Lymphosarkomatose mit Bildung sekundärer Lymphdrüsentumoren angenommen. Bei der Sektion fand sich Lymphosarkom der retroperitonealen Drüsen und der Milz, der Mediastinal-, Bronchial- und Halsdrüsen, rothes Knochenmark, trübe Schwellung der Leber und Nieren, also echte Lymphosarkomatose nach Kundrath. Näher auf die epikritischen Bemerkungen einzugehen, ist hier nicht angängig, auch lassen sich die Ansichten Türck's über das Wesen der Pseudoleukämie und der Lymphosarkomatose nicht in einem kurzen Referate wiedergeben; nach Ansicht des Ref. ist schliesslich die, von dem Verfasser vorgeschlagene Bezeichnung für die dem lymphatischen Apparate eigenen, echten hyperplastischen Geschwustbildungen als partielle oder allgemeine Lymphomatose nicht zu empfehlen, da durch dieselbe der krankhafte Prozess durchaus nicht besser bezeichnet wird, als durch die andere bisher gebräuchliche; auch glaubt Ref. nicht, dass die Bezeichnung der auf Tuberkulose beruhenden Fälle allgemeiner Lymphdrüsenschwellung, welche von manchen Autoren der Pseudoleukämie zugezählt werden, als Tuberculosis lymphomatosa allgemeinen Anklang finden wird, da, wie Türck selbst zugiebt, die differentiellen Unterscheidungsmerkmale dieser Prozesse erst eruirt werden müssen. —

Gayet (6) stellt einen Kranken vor, der längere Zeit wegen Commotio cerebri mit lokal wirkenden Reitzmitteln (Pflaster) behandelt wurde, in Folge deren Furunkulose und Schwellung der Halsdrüse entstand; einige Zeit später schwollen die Axillar- nnd Inguinaldrüsen an und entwickelten sich am ganzen Körper cutane und subcutane Tumoren, unter anderen kam es zur Bildung eines Tumors in der Orbita, der zu Exophthalmus und Doppelsehen führte. Der Kranke sieht kachektisch aus, fiebert, innere Organe normal, die Zahl der rothen Blutkörperchen ist vermindert, die der weissen etwas vermehrt.

Chandelux (4). Mittheilung über vier Fälle von multipler mit Fieberperioden verlaufender Lymphdrüsenschwellung ist leider nur wenig ausführlich und lassen sich daher aus den Beobachtungen keine weiteren Schlüsse über die so interessanten Krankheitserscheinungen ziehen. Besonders hervorzuheben ist ein Fall: es handelte sich um eine 35jährige, früher an Malaria leidende Frau; unter Schmerzen und hohem Fieber, welch' letzteres durch Chinin nicht zu beeinflussen war, entwickelte sich Schwellung der Inguinal- und später der Axillardrüsen; die in der Schenkelbeuge gelegenen wurden exstirpirt und ergab deren bakteriologische Untersuchung Staphylokokken. Die per prima geheilte Wunde brach nach acht Tagen auf und wurden in der ausfliessenden Lymphe dieselben Mikroorganismen gefunden. Bei einem mit den gewonnenen Kulturen geimpften Kaninchen entwickelte sich Vergrösserung der sämmtlichen Lymphdrüsen. Leider fehlen Angaben über die mikroskopische Untersuchung der exstirpirten Drüsen, ebenso über die Sektionsergebnisse der an zunehmender Kachexie verstorbenen Kranken. Aus der an die Mittheilung sich anschliessenden Diskussion ist noch eine Beobachtung Rochets hervorzuheben: Nach der subcutanen Injektion von einer Aufschwemmung stark abgeschwächter Staphylokokkenkultur bildete sich die Schwellung der multipel aufgetretener Lymphdrüsen zurück; die Tuberkulose

der Drüsen war durch Excision und vom negativen Ausfall des Thierexperiments aus zu schliessen. —

Parsons (9). Kurzer Bericht über den günstigen Erfolg nach Tonsillotomie und dem Abtragen adenoider Vegetation bei einem zweijährigen Mädchen, welches nach Fall auf den Hinterkopf unter den Erscheinungen einer schweren Commotio cerebri in das Spital eingeliefert wurde. —

Vier Fälle einfacher cystischer Degeneration der Lymphdrüsen bilden die Grundlage zu dem „kasuistischen Beitrag" Odenius' (8). Die von ihm untersuchten Drüsen stammten aus der Gegend der Mamma und der Unterschlüsselbeingrube (wahrscheinlich bestand hier gleichzeitig Tuberkulose), aus der oberen Carotisgegend, aus der Submaxillargegend (Kombination mit Carcinom), aus der Radix des Mesenteriums. In allen Fällen wurde in der Lymphdrüse nur eine einzige Cyste angetroffen, falls der Prozess der Hohlraumbildung noch keine grosse Dimensionen angenommen hatte, liess sich der Ursprung als aus dem Innern der Lymphdrüse hervorgegangen bei der mikroskopischen Betrachtung erkennen, da die Cyste von deutlichem Drüsengewebe eingefasst war; aber auch für den schon grösseren Hohlraum ergab die histologische Untersuchung, dass derselbe innerhalb des Organs entstanden war, indem deutliches lymphadenoides Gewebe aufgefunden wurde. An der Wand der kleinen Cyste fanden sich niedrige, walzenförmige oder wulstige Hervorragungen, niemals aber konnten Zwischenwände oder Leisten beobachtet werden, welche auf ein Entstehen der Höhlung durch Konfluenz mehrerer getrennter Räume hinweisen würden, wie das bei der Lymphadenocele nachzuweisen ist. Odenius beschreibt zum Vergleiche einen Fall von Tumor lymphangiectaticus: Lymphangioma cavernoso-cystoides radicis mesenterii. Mikroskopisch kann man an der Cystenwandung zwei Schichten unterscheiden, die innere ist zahlreich und findet sich hier entweder die lymphadenoide Struktur vollkommen erhalten, oder sie besteht aus dichtem derbem Gewebe, in welchem lymphoide Zellen innerhalb eines retikulären dichten hyalinfaserigen Gerüstwerke liegend angetroffen werden und deshalb als sklerotisches, degenerirtes, lymphadenoides Gewebe zu deuten ist. Die äussere Schicht besteht aus zellarmem Bindegewebe, in dem dicke hyaline der Oberfläche parallel verlaufende Fasern und Lamellen liegen. In allen Fällen fehlten dilatirte makroskopisch erkennbare Lymphgefässe, mikroskopisch sind in beiden Schichten Lymph-Bahnen und -Räume zu konstatiren, die als modifizirte Lymphwege der Drüsen aufzufassen sind. Die einkammerigen Cysten entwickeln sich nach der Annahme Odenius wahrscheinlich dadurch, dass anfänglich in dem centralen Theile der betroffenen Drüsen in Folge eines lokalen entzündlichen Reizes die Lymphcirkulation gestört wird, wodurch es in dem Lymphsinus zur Bildung eines beschränkten offenen Raumes kommt; dieser Raum wird durch Anstauung der Flüssigkeit langsam ausgedehnt, welch' letztere dann dass umgebende Drüsengewebe stark zusammendrückt und so dessen Veränderungen bedingt. — Odenius kommt zu dem Schlusse, dass folgende dem Lymphgefässsystem angehörende cystische Bildungen unterschieden werden können: 1. die cystischen Lymphangiome, 2. die mehr oder weniger vollständig zu deutlichen Cysten umgewandelten Lymphadenocelen, bei denen jedoch stets der mehrkammerige Bau sich nachweisen lässt, 3. die nichtkonfluirende, in allen ihren Stadien einfache cystische Umwandlung der Lymphdrüsen, (die einfache cystische Lymphdrüsendilatation). — Schwer aber bleibt es die Grenze zwischen der Drüsendilatation der Lymphadenocele zu

ziehen, da beide durch Stauung und nachfolgende Erweiterung der Lymphsinus, wie Odenius selbst zugiebt, zurückzuführen sind.

XI.

Verletzungen und chirurgische Erkrankungen der peripherischen Nerven.

Referent: Th. Kölliker, Leipzig.

Die mit * versehenen Arbeiten sind nicht referirt.

Nervenregeneration.

1. *Charinesco, Les phénomènes de réparation dans les centres nerveuses après la section des nerfs périphériques. La Presse médicale 1899. Nr. 31.
2. Garré, Ueber Nervenregeneration nach Exstirpation des Ganglion Gasseri als Ursache recidivirender Trigeminus-Neuralgie. Langenbeck's Archiv Bd. 59. Heft 2. Verhandl. des 28. Kongresses der deutschen Gesellschaft für Chirurgie 1899.
3. R. Kennedy, On the regeneration of nervs. (Abstract of a paper communicated to the Royal society for the author by Prof. Mc. Kendrick.) Lancet 1899. Sept. 23.

Nervenverletzungen.

4. Broca et Mouchet, Complications nerveuses des fractures de l'extrémité inférieure de l'humérus. Revue de chir. 1899. Nr. 6.
5. *Hall, The treatment of surgical shok by large doses of strychnine. British medical journal 1899. Nr. 25.
6. Hirschfeld, Ein Fall von trophischer Störung der Haut, der Nägel und Knochen eines Fusses nach Nervenverletzung. Fortschritte der Medizin 1899. Nr. 18.
7. *Horsley, On injuries to peripheral nerve. Practitioner 1899. August.
8. J. Paulsen, Ueber Nervenverletzungen bei Frakturen. Inaug.-Diss. Kiel 1899.
9. G. Riethus, Ueber Verletzungen des N. radialis bei Humerusfrakturen und ihre operative Behandlung. Beiträge zur klin. Chirurgie. Bd. 24. Nr. 23.

Nervendurchschneidung.

10. G. Muscatello und D. Damascelli, Ueber den Einfluss der Nervendurchschneidung auf die Heilung von Knochenbrüchen. v. Langenbeck's Archiv. Bd. 58. Heft 4.

Nervennaht.

11. *Bajardi, Sezione completa del nervo mediano — Sutura secundaria — Guarigione. Settimana med. dello sperimentale, anno LII. Nr. 48.
12. *Dujo, Un cas de suture nerveuse. Archives provinciales 1899. Nr. 4.
13. R. Kennedy, On the restoration of co-ordinated movements after nerve section. Transactions of the royal society of Edinburgh. Vol. XXXIX. part. 3.
14. *Macartney, Nerve suturing. Two cases. Glasgow med. journal 1899. May.
15. R. Petersen, Peripheral nerve transplantation. Amer. journal of the med. sciences 1899. April.

16. *Rochet, Plaies des nerfs. — Suture nerveuse. La Province médicale 1899. Nr. 24.
16a. A. Wedenski, Zur Technik der Nervennaht. Medicinskoje Obosrenije 1899. August.
17. *Wilmers, Ueber Nervennaht und Nervenlösung. Diss. Bonn 1899.
18. O. Zitzka, Kasuistischer Beitrag zur Nervennaht. Inaug.-Diss. Greifswald 1899.

Neurotonie, Neurotomie, Neurektomie, Neurolysis, Neurexairese.

19. A. C. Clark and H. E. Clark, Neurectomy a preventive of masturbation. Lancet 1899. Sept. 23.
20. A. Fraenkel, Zur Technik der Resektion des zweiten Astes des Trigeminus an der Schädelbasis. Centralblatt für Chir. 1899. Nr. 9.
21. Thomas Jonnesco, Die Resektion des Halssympathicus in der Behandlung der Epilepsie, des Morbus Basedowii und des Glaukoms. Centralbl. f. Chir. 1899. Nr. 6.
22. Kölliker, Demonstration resezirter Nerven. Med. Gesellsch. Leipzig. Münchener med. Wochenschrift 1899. Nr. 20.
23. Rose, On the practical value of extensive removal of nerve trunks in the operation treatment of trigeminal neuralgia. Practitioner 1899. März.
24. H. Schüsaler, Nervendehnung oder nicht? Zur Orientirung über die Behandlung chronischer Erkrankungen der Nervenstämme und des Rückenmarkes, speziell der Tabes, für praktische Aerzte. Bremen. G. A. v. Halem 1899. 86 S.
25. *Termier, Nouvelles interventions sur le sympathique dans les névralgies. Archives provinciales 1899. Nr. 9.
26. Tuffier, Paralysis radiculaire totale du plexus brachial, par chute sur le moignon de l'épaule. Bull. et mém. de la soc. de Paris. T. XXV. p. 11, 14.

Intrakranielle Trigeminusresektion. Intradurale Wurzelresektion.

27. J. Coelho, Ablation du ganglion de Gasser avec arrachement protubérantiel du trijumeau dans un cas de névralgie faciale rebelle. Revue de chir. 1899. Nr. 5.
28. P. L. Friedrich, Krankengeschichten und Heilungsausgänge nach Resektion und Exstirpation des Ganglion Gasseri. Neuralgie-Recidiv nach Ganglion-Exstirpation. Deutsche Zeitschrift für Chir. Bd. 52. Heft 3, 4. p. 360.
29. *Avelino Guttiérrez, Chirurgische Behandlung hartnäckiger Trigeminusneuralgien durch intrakranielle Exstirpation des Ganglion Gasseri, mit Bezug auf zwei operirte Fälle. Primera reunion del congreso cientifico latino-americano. IV. Trabajos de la 3. Seccion (cientificas medicas). Buenos Aires 1898. Ref. im Centralbl. f. Chir. 1899. Nr. 46. p. 1235.
30. O. Jacob, Un procédé de résection du ganglion de Gasser. Revue de chir. 1899. Nr. 7.
31. Thomas J. Lynn, Notes on two recent operations upon the Gasserian ganglion and the second and third divisions of the fifth nerve for neuralgia by the Hartley-Krause method. 67th annual meeting of the british medical association, held at Portsmouth August 1—4. Section of surgery. Brit. med. journal 1899. Oct. 21, 28 and British med. journal 1899. Nr. 2025. p. 1080.
32. *A. Mugnai, Vollständige Exstirpation des Ganglion Gasseri bei Trigeminusneuralgie. Policlinico 1899. Juli 15. Referat: Centralbl. f. Chir. 1900. Nr. 15. p. 419.
33. Poirier, Arrachement des racines rachidiennes. Bull. et mém. de la soc. de chir. 1899. Nr. 2.

Neuralgie.

34. *de Grandmaison, Névrite sciatique double chez une accouchée. Méd. moderne 1899. Nr. 44.
35. F. Krause, Die operative Behandlung der schweren Occipitalneuralgie. v. Langenbeck's Archiv. Bd. 59. Heft 2. Verhandl. des 28. Kongresses der deutschen Gesellsch. für Chir. 1899.
36. Steiner, Behandlung der Ischias. Allg. ärztl. Verein zu Köln. Sitzg. am 12. Juni 1899. Münchener med. Wochenschrift 1899. Nr. 48.

Periphere Paralyse.

37. Bernhardt, Radialislähmung. Berl. Gesellsch. für Psychiatrie u. Nervenkrankheiten. Sitzung am 8. Mai 1899. Berliner klin. Wochenschrift 1899. Nr. 36.

38. *Mally, Les paralysies postanesthésiques. Revue de chir. 1899. Nr. 7. Bringt eine Anzahl eigener Beobachtungen.
39. Weber, Vorstellung zweier Fälle von Ulnarislähmung mit besonderer Aetiologie. Berl. Gesellsch. für Psychiatrie und Nervenkrankheiten. Sitzung am 13. März 1899. Berl. klin. Wochenschrift 1899. Nr. 35. p. 776.
40. Wolff, Isolirte, wahrscheinlich traumatische Lähmung des N. suprascapularis. Monatsschrift für Unfallheilkunde 1899. Nr. 11.

Neuritis.

41. Arning, Eine eigenthümliche Veränderung an den grösseren Nervenstämmen bei einzelnen Fällen von Lepra. Verh. der deutschen dermat. Gesellschaft. VI. Kongress. Herausgegeben von A. Wolff. Wien. W. Braumüller 1899. Verf. beschreibt ausgedehnte nekrotische Partien in den Nervenstämmen.
42. Lapinsky, Deux cas de dégénérescence trophique des vaisseaux consécutive à la névrite périphérique. Arch. de méd. experim. et d'anat. pathol. T. XI. 1899. Nr. 1.
43. Stavidès, Des lésions nerveuses déterminées par le redressement brusque des ankyloses. Thèse de Paris. G. Steinheil 1898.

Nervengeschwülste.

44. *C. Adrian, Ein Fall von multipler Neurofibromatose der Haut. Verh. d. deutschen dermat. Gesellschaft. VI. Kongress. Herausgegeben von A. Wolff. Wien. W. Braumüller 1899.
45. M. Askanazy, Ueber multiple Neurofibrome in der Wand des Magendarmkanals. Arb. aus dem pathol. Inst. Tübingen. Bd. 2. Heft 3.
46. Matas, Large perineural fibroma involving the intire sciatic nerve-sheath. Med. news 1899. Dec. 9.
47. Merken, Beitrag zur Kenntniss des Fibroma molluscum (Virchow). Wiener klin. Wochenschrift 1899. Nr. 32 und 34.
48. Soldan, Ueber die Beziehungen der Pigmentmäler zur Neurofibromatose. v. Langenbeck's Archiv. Bd. 59. Heft 2. Tafel IV—VII.

Garré (2) bringt eine sehr auffallende Beobachtung, die dazu angethan erscheint, einmal den Krause'schen Satz umzustossen, dass Regeneration eines Nerven niemals stattfindet, sobald die Wurzeln selbst durchtrennt sind, die aber auch für die Frage der Nervenregeneration im Allgemeinen von Interesse ist. Wir geben zunächst die hauptsächlichsten Punkte der Krankengeschichte nach dem Selbstbericht des Verf. im Centralbl. f. Chir. 1899 Beilage zu Nr. 27.

J. W., 65jähriger Herr mit rechtsseitiger Trigeminusneuralgie. Linke Seite blieb ganz frei. Alle folgenden Operationen betreffen ausschliesslich die rechte Seite. Juli 1890 Resektion des N. mandibularis; Mai 1891 Recidiv. Februar 1892 zweite Resektion des N. mandibularis an der Schädelbasis (Madelung). Mai 1895 Exstirpation des Ganglion Gasseri, hierauf ein Jahr schmerzfrei, dann Schmerz im Gebiet des 3. und 2. Astes. August 1896 Aufklappen des Knochenlappens am Schädel zur Revision des Foramen ovale und rotundum. Dünne (Nerven?) Fasern entfernt, Foramen ovale mit abgemeisselten Knochenstückchen fest zugestopft. $1^1/_2$ Jahre schmerzfrei, dann Recidiv. März 1898 Neurexairese des N. infraorbitalis; November 1898 Recidiv im Gebiet des 2. Astes mit Tic convulsiv; Wiederholung der Resektion des N. infraorbitalis (nach Wagner), der partiell regenerirt war und mehrere ganz intakte Nervenstämmchen ohne Degeneration aufwies. Wegen andauernder Neuralgie im Gebiet des 3. Astes wird im Dezember 1898 auch der Mandibularis zum dritten Male aufgesucht und zum dritten (resp. vierten!) Male resezirt. Das 6—7 cm lange Nervenstück von normaler Dicke des N. lingualis zeigt, nach

Marchi gefärbt, im ganzen Verlauf zahlreiche Nervenstämmchen mit regelrechtem Endo- und Perineurium, ohne Degenerationserscheinungen. Vorläufig (Juni 99) ist der Patient schmerzfrei geblieben

In der Diskussion bemerkt F. Krause, niemals eine Regeneration von Nerven beobachtet zu haben, Garré's Beobachtung wäre daher etwas völlig Neues.

Garré's Fall ist zunächst von Interesse bezüglich des Modus der Nervenregeneration. Von den drei Hypothesen der Regeneration der Nerven nach Nervendurchschneidung (vgl. mein Referat Jahrg. IV, pag. 205 Marenghi (8) und diesen Jahrg. Kölliker (22), pag. 52) kann nur Marenghi's Theorie von der Regeneration von kollateralen Nervenbahnen aus Befunde wie die von Garré erhobenen erklären und wären Garré's klinische Beobachtungen unter Umständen eine Stütze der Marenghi'schen Ansicht über Nervenregeneration.

Aber auch die operative Behandlung schwerer Trigeminus-Neuralgien hätte andere Bahnen einzuschlagen, falls Fälle wie der von Garré sich wiederholen oder gar die Regel bilden würde. Es wäre dann nicht die möglichst centrale Operation die sicherste, sondern jene, die möglichst viele kollaterale Bahnen ausschaltet. Mit anderen Worten es wäre der intrakraniellen Trigeminusresektion, die ev. wiederholte Neurexairese zahlreicher Aeste vorzuziehen. Weitere Beobachtungen und das Schicksal der intrakraniell operirten Kranken werde diese Frage spruchreif machen.

Kennedy (3) bringt vier Fälle von sekundärer Nervennaht. Die Erfolge waren bezüglich der Sensibilität gut, nur in einem der Fälle auch bezüglich der Motilität und hier handelte es sich um eine drei Monate alte Verletzung des N. medianus am Handgelenke. Verf. schliesst sich mit einiger Modifikation der Ansicht jener an, die die neugebildeten Nervenfasern aus den Elementen der Schwann'schen Scheide — Protoplasma und Kerne — entstehen lassen.

Paulsen (8) bringt eine Fortsetzung der Bruns'schen Statistik und zwar vier Fälle von Zerreissung des Radialis bei Frakturen (Wölfler, Claus, Finotti, Sick-Sänger), acht Fälle von Nervenquetschung, zweimal durch Knochenbruchstücke (Davis), zweimal durch Knochenleisten (Petersen — eigene Fälle), viermal durch Narbenstränge und Kallus (Wölfler, Kölliker, Kennedy).

Die gleiche Frage behandeln Broca und Mouchet (4), die allerdings sich auf die Nervenverletzungen bei Brüchen des unteren Humerusendes beschränken, dafür aber nicht nur den N. radialis, sondern auch den Medianus und Ulnaris berücksichtigen. Wenn die Arbeit auch nicht gerade Neues bringt, so giebt sie doch eine recht vollkommene Uebersicht des betreffenden Themas unter Beibringung von elf eigenen Fällen.

Riethus (9) bespricht die Verletzungen des N. radialis bei Humerusfrakturen und ihre operative Behandlung. Er vermehrt die Kasuistik um 17 Fälle aus der Leipziger Klinik. In acht Fällen handelte es sich um eine primäre Verletzung des Nerven und zwar fünfmal um Kontusion des Nerven und dreimal um Zerreissung. Neun Fälle waren sekundäre Kompressions-Paralysen.

Die Besprechung der Behandlung bringt insofern eine beachtenswerthe Neuerung, als in drei der operativ behandelten Fälle zur Kontinuitätsresektion des Humerus geschritten wurde. Bei zwei Fällen von Zerreissung des Nerven

wurde die Knochenresektion wegen der bedeutenden Diastase der Nervenstümpfe ausgeführt, in einem Falle von Kompressions-Paralyse erfolgte die Kontinuitätsresektion des Humerus nach Resektion des komprimirten Nervenabschnittes zum Ausgleich des gesetzten Nervendefektes. Verf. empfiehlt bei primärer Schädigung des Nerven zu operiren, wenn die Aussichten auf spontane Heilung der Paralyse schwinden. Kompressions-Paralysen sind so bald als möglich zu operiren.

Verf. stellt folgende Thesen auf:

1. Primäre Paresen können, so lange keine Steigerung der Lähmungserscheinungen beobachtet wird, exspektativ behandelt werden.

2. Da es kein absolut sicheres Merkmal giebt, bei primären Paralysen zu entscheiden, ob eine Kontinuitätstrennung vorliegt oder nicht, so muss der Nerv freigelegt werden, wenn die Lähmung nicht in wenigen Tagen zurückgeht.

3. Bei Kontinuitätstrennungen des Nerven muss wo möglich sofort nach dem Unfalle die Nervennaht ausgeführt werden.

4. Die Verkürzung des Humerus durch Resektion ist immer zu empfehlen, wenn die Distanz zwischen den Nervenenden so gross ist, dass die Vereinigung der angefrischten Nervenenden ohne Spannung nicht möglich ist. Die Anfrischung muss so ergiebig sein, dass die Querschnitte der Nervenenden normale Beschaffenheit zeigen.

5. Jede sekundär aufgetretene Radialislähmung indizirt, zumal wenn eine Steigerung der Lähmungserscheinungen beobachtet wird, sofort operative Eingriffe.

6. Die Resultate der Operation sind sowohl nach den in der Leipziger Klinik beobachteten Fällen, als nach den Angaben der Litteratur als absolut günstig zu bezeichnen.

Hirschfeld (6) beschreibt schwere trophische Störungen der Haut, der Nägel und der Knochen eines Fusses nach einer 63 Jahre zurückliegenden Verletzung des N. peroneus superficialis.

Durch ihre Versuche kommen Muscatello und Damascelli (10) zu dem Schlusse, dass die Nervendurchtrennung keinerlei Einfluss auf die Kallusbildung hat.

Kennedy (13) hat bei Hunden Versuche über Nervennaht angestellt, bei denen er vor Anlegung der Nervennaht den peripheren Nervenstumpf um 180° gedreht hatte. Die Versuche führen ihn zu dem Schlusse, dass bei der Nervennaht das Wesentliche ist, dass die Nervenenden an einander gebracht werden. Es ist dabei ohne Bedeutung, ob die Nervenstümpfe genau an einander angepasst werden, Hauptsache ist nur, dass sich die Schnittflächen berühren.

Petersen (15) beschreibt einen Fall von Transplantation des N. ischiadicus eines jungen Hundes bei Nervendefekt von 3½ cm des N. medianus und ulnaris. Die Transplantation geschah sechs Monate nach Durchschneidung der betreffenden Nerven am Handgelenke. Da nur die Sensibilität wiederkehrte, ist der Fall wenig beweisend für den Werth der Nerventransplantation. Ref. hat wiederholt hervorgehoben, dass bei Nervendefekten jene Methoden vorzuziehen sind, die der Nervenneubildung den geringsten Widerstand entgegensetzen. Es ist daher die Tubularnaht nach Vanlair und Assaky's Katgutschlingennaht der Nerventransplantation vorzuziehen. Falls ausführbar, ist die direkte Naht nach Nervendehnung behufs Ausgleich des Nervendefekts die idealste Methode der Nervennaht bei Nervendefekt.

Die Mittheilung von Zitzka (18) über 20 Fälle von Nervennaht stammt aus Helferich's Klinik. Es handelt sich theils um primäre, theils um sekundäre Nervennaht. Ein Fall ist erst ein Jahr nach der Verletzung zur Operation gekommen. Der Erfolg der Nervennaht konnte in 15 Fällen festgestellt werden, von diesen waren 5 volle oder fast vollkommene Erfolge, 4 Fälle zeigten ein unvollständiges, 2 ein geringes, 4 gar kein Resultat.

Wedenski (16a) sah bei Gussenbauer eine Resektion von $2^1/_2$ cm des Nervus ulnaris wegen Geschwulstbildung (Fibrom). Die Nervenenden wurden durch je zwei quer durch das Perineum gelegte und einige parallel der Längsrichtung des Nerven verlaufende Nähte vereinigt.

Wanach (St. Petersburg).

Schüssler (23) bespricht die Resultate der von ihm ausgeführten Nervendehnungen an der Hand einer reichen Kasuistik. Da finden wir vor allem 25 häufig doppelseitige Dehnungen des Ischiadicus bei Tabes, die stets zu allerdings vorübergehendem, grösserem oder geringerem Erfolg geführt haben. An anderen Erkrankungen des Rückenmarks litten 7 Patienten und zwar 3 an Seitenstrangsklerose, 2 an multipler Sklerose, je einer an chronischer Myelitis und an amyotrophischer Lateralsklerose. Hier waren die Erfolge weniger aufmunternd. Ein Fall von Seitenstrangsklerose ergab wesentliche Besserung, vorübergehende Besserung zeigte der Fall von amyotrophischer Lateralsklerose. Weiterhin nahm Schüssler eine Anzahl Nervendehnungen bei peripheren Leiden vor.

Mit den Indikationen und Resultaten der Autoren decken sich im Ganzen die Erfahrungen Schüssler's mit Ausnahme der Nervendehnung bei Tabes. Während die Mehrzahl der Operateure nicht nur keine oder doch nur sehr vorübergehende Besserung, in vielen Fällen aber sogar sehr erhebliche Verschlimmerung erlebt haben, hat Schüssler sehr auffallende Erfolge zu verzeichnen. Ref. kann diese Erfolge nur durch den Umstand erklären, dass Schüssler die Dehnung in sehr energischer Weise vornimmt.

A. C. Clark und H. E. Clark (19) haben zur Heilung der Masturbation die Resektion der Nn. dorsalis penis vorgenommen. Wir erwähnen diese der Physiologie wenig Rechnung tragende Operation der Kuriosität halber.

Auf den Rath des Anatomen Tandler wählte Fränkel (20) zur Resektion des zweiten Astes des Trigeminus den Weg durch die Highmorshöhle von der Mundhöhle aus.

Die Oberlippe wird durch einen stumpfen Haken nach oben gezogen. Eröffnung der vorderen Wand unter Bildung eines mukös-ossalen Lappens über der Fossa canina und lateralwärts bis zur Crista zygomatico-alveolaris. Beleuchtung der Highmorshöhle durch einen Stirnreflektor mit verstellbarem Glühlämpchen. Man sieht an der hinteren Wand der Höhle den Nerven durchschimmern. Ablösung der Schleimhaut und Durchmeisselung oder Durchstossung der hinteren Wand im oberen hinteren Winkel, worauf der Nerv sich in das Operationsfeld einstellt. Er kann nun bis zur Fissura orbitalis inferior, sowie bis nahe an das Foramen rotundum verfolgt und resezirt werden.

Jonnesco (25) behandelt in seiner Arbeit Indikationen und therapeutischen Werth der Resektion des Halssympathicus bei Epilepsie, Basedow'scher Krankheit und Glaukom.

Kölliker (22) demonstrirt Amputations-Neurome des Medianus und Ulnaris, excidirt an einem Vorderarm-Amputationsstumpf bei Stumpfneuralgie. An der Hand dieser Präparate bespricht Kölliker das Wesen der Ampu-

tations- und Trennungsneurome, sowie die Frage der Nervenregeneration nach der Nervendurchschneidung. Von den z. Z. vorhandenen Theorien — Regeneration von den Achsencylindern des proximalen Nervenstumpfes aus, Regeneration aus Elementen der Schwann'schen Scheide und Regeneration von kollateralen Nervenbahnen aus (vgl. Referat IV. Jahrg. pag. 205 Marenghi) — hält Kölliker die Ansicht für die richtige, nach der die Regeneration von den Achsencylindern des proximalen Nervenstumpfes ausgeht.

Durch ausgiebige Freilegung der Fossa spheno-maxillaris sucht Rose (23) die Indikation zur intrakraniellen Trigeminusresektion einzuschränken. Nach seinem Verfahren, einer Modifikation der Operation nach Braun-Lossen hat er 20 Fälle operirt. Er bildet einen Hautlappen, der unterhalb des Jochfortsatzes des Stirnbeins seinen Anfang nimmt, sich über den Jochbogen zum Ohr erstreckt, von da zum Unterkieferwinkel herabsteigt und sich von hier aus noch 2 Zoll auf die Wange fortsetzt. Nachdem der Lappen zurückpräparirt ist, wird der Jochbogen durchtrennt und nach unten geschlagen, nach Bedarf auch der Processus coronoideus resezirt.

Durch diese Art der Freilegung zur Resektion des zweiten Astes mit später folgender Resektion des dritten Astes ist die intrakranielle Resektion zu umgehen.

Nach einem Fall auf die Schulter stellte sich eine Lähmung der Wurzeln des Plexus brachialis ein. Tuffier (25), der eine Zerreissung der Nerven diagnostizirt hatte und die Nervennaht ausführen wollte, legte der Plexus brachialis durch einen Schnitt am lateralen Rande des Kopfnickers frei und machte sich die Wurzeln zugänglich durch Resektion des Tuberculum anterius der Querfortsätze. Die Nerven waren nicht zerrissen, Tuffier stellte jedoch fest, dass alle Nervenwurzeln, insbesondere aber die drei oberen, verdickt waren, auch fand sich an dem Abschnitte der Wurzeln innerhalb der Wirbelsäule Verdickungen und Einschnürungen. Der Eingriff, der keine besondere Schwierigkeiten bot, war von keinem Erfolg begleitet.

Coelho (27) operirte eine Trigeminusneuralgie intrakraniell nach Hartley-Krause-Doyen in zwei Zeiten. Heilung aber mit ausgedehnter Anästhesie und Störungen an der Cornea. Vor Recidiven schützt nach Coelho nur die Ausreissung des Nerven an der Protuberanz.

In ausführlicher Weise berichtet Friedrich (28) über drei Fälle von Resektion bez. Exstirpation des Ganglion Gasseri. Auffallend ist, dass er wie Garré (s. oben) in einem der Fälle ein heftiges Schmerzrecidiv im ganzen betreffenden Trigeminusgebiet erlebt hat. Der Fall ist ferner aus dem Grunde bemerkenswerth, weil auch Neuralgie des ersten Astes der anderen Seite vorhanden war. Friedrich hält die Möglichkeit des Zustandekommens eines Neuralgierecidives durch excentrische Projektion noch erhaltener cerebraler Leitungsbahnen des Trigeminus auch nach Ganglienvernichtung für gegeben und macht nach dieser Richtung auf die neueren Arbeiten über das centrale Trigeminusgebiet von Hösel, Ramón y Cajal, Wallenberg und Schlesinger aufmerksam. Ref. hat seine Ansicht über diese Neuralgierecidive im Referate der Garré'schen Arbeit niedergelegt.

Weiter unterzieht Verf. die Gefahr der Blutung einer näheren Besprechung. Er erwähnt die zahlreichen schweren Blutungen, die von Krause, König, Finney, Fowler, Keen, Willy Meyer, Nicolson, Schlange, R. W. Stuart beobachtet worden sind und in nicht wenig Fällen zum Tode oder doch zu schweren Komplikationen geführt haben. In Friedrich's

Fällen gestaltete sich einmal die Sache ausserordentlich günstig. Die Meningea war in Folge einer bei einer früheren Operation vorgenommenen Unterbindung der Maxillaris interna verödet. In einem Falle erforderte eine venöse Blutung Tamponade für 25 Minuten. Sie hatte eine Woche lang anhaltende Drucklähmung des Oculomotorius zur Folge. Im dritten Falle wurde die Arterie im Foramen spinosum vermittelst des Knopfes einer silbernen Sonde tamponirt. Die Sonde wurde nach zwei Tagen entfernt. Verf. ist geneigt in Zukunft die Carotis externa anzuschlingen, um sie nach Bedarf bis zur erfolgten Unterbindung der Meningea media provisorisch absperren zu können.

Jacob (30) sucht auf komplizirtem, gefahrvollem und unübersichtlichem Wege das Ganglion Gasseri durch Trepanation der Schädelbasis freizulegen und zu exstirpiren. Am Lebenden hat er sein Verfahren, das wohl keinerlei Vorzüge vor der intrakraniellen Operation hat, noch nicht versucht.

Aus Lynn's Mittheilung (31) heben wir die Art und Weise hervor, wie er bei Operationen am Schädel die Kopfhaare entfernt. Die befeuchteten Haare werden mit einem Pulver eingerieben, das als wirksames Prinzip Baryumsulfid enthält. Der mit dem Pulver hergestellte Brei bleibt vier Minuten liegen, nach welcher Zeit man Brei und Haare mit einem Spatel entfernen kann. Das Verfahren reizt die Kopfhaut nicht.

Merkwürdig ist bei dem von de Grandmaison (35) beschriebenen Falle die Aetiologie. Die Ischias wurde hervorgerufen durch den Druck des prominirenden, harten und unregelmässig geformten Randes des Stirnbeines eines hydrocephalischen Kinderschädels auf den Plexus. Auch ein nach der Entbindung betrachtetes Symptom verdient hervorgehoben zu werden: ein weiches schmerzloses Oedem, das Verf. auf Lähmung der vasomotorischen Fasern des Ischiadicus zurückführt.

Krause (35) bringt seine Operationsmethode schwerer Occipitalneuralgie zur Darstellung unter exakter Beschreibung der anatomischen Verhältnisse der drei bei dieser Neuralgie in Frage kommenden Nerven, des N. occipitalis major, N. occipitalis minor und N. auricularis magnus. Zu einem kurzen Referat eignet sich die Arbeit nicht, dürfte aber jedem, der in die Lage kommt, die fragliche Neuralgie operativ zu behandeln, ein zuverlässiger und willkommener Wegweiser sein.

Steiner (36) bespricht die Behandlung der Ischias. Wir möchten aus dem Vortrage einen Punkt hervorheben, der unseres Erachtens bei der Behandlung dieses Leidens zu wenig Berücksichtigung findet, nämlich die Ruhigstellung des Nerven durch sofort angeordnete Bettruhe.

Bernhardt (37) beschreibt einen Fall von linksseitiger Radialislähmung die in der Weise entstanden war, dass der Patient eine in der linken Hand gehaltene schwere eiserne Stange mit Kraft auf einen Stein aufstiess. Anpressen des Nerven gegen die äussere Kante des Oberarmknochens durch die plötzliche Kontraktion des Triceps verursachte die Lähmung. (vgl. Gerulanos, Jahrgang III dieses Jahresberichtes p. 204).

Im ersten Falle Weber's (39) handelt es sich um einen 43 Jahre alten Mann, der vor 27 Jahren eine Luxation des Ellbogengelenkes erlitten hatte. Durch Ueberanstrengung und chronischem Alkoholgenuss entwickelte sich eine Ulnarislähmung. Der zweite Fall betrifft eine doppelseitige Ulnarislähmung bei einer 33 Jahre alten Frau, die als sechs Wochen altes Kind im Anschlusse an Pocken eine Vereiterung beider Ellbogengelenke durchgemacht hatte. Bei ihr wurde die Neuritis ausgelöst durch die Deformität der Ell-

bogengelenke, unterstützt durch eine allgemeine von Migräne ausgehende nervöse Disposition und durch die Beschäftigung der Patientin mit Nähen.

Im Gefolge einer Luxatio humeri hat Wolff (40) eine isolirte Lähmung des N. suprascapularis gesehen. Wir erinnern an dieser Stelle an die isolirten Lähmungen des N. musculo-cutaneus (vgl. Jahrgang III J. Strauss p. 202.).

Lapinsky (42) erklärt schwere Störungen des Gefässsystems, die er im Anschlusse an peripherische Neuritis in zwei Fällen beobachtet hat, durch Paralyse der Gefässwandungen. Die Störungen bestanden in subcutanen Blutungen, venöser Hyperämie, denen sich in dem einen der Fälle Gangrän einer Zehe anschloss. Histologisch bot die Erkrankung das Bild der Endarteriitis obliterans mit Hyperämie der Vasa vasorum.

Stavidès (43) bespricht die Nervenverletzungen, die im Gefolge der Streckung von Ankylosen eintreten können und berichtet über einen Fall, in dem nach dem Redressement einer Ankylose des Ellbogengelenkes eine schwere Neuritis ascendens des Medianus und Ulnaris sich einstellte.

Die multiplen Neurofibrome des Magendarmkanals bespricht Askanazy (45) an der Hand eines Sektionsbefundes. Die Neurofibrome des Magendarmkanals gehen vom Auerbach'schen Plexus myentericus aus, denn sie enthalten Ganglienzellen und haben ihren Sitz zwischen den beiden Muskelhäuten des Darmes. Sie treten nicht nur bei multiplen Neurofibromen der Haut auf, sondern werden auch als selbstständige Geschwülste beobachtet. Die vom Verf. beobachteten Geschwülste waren von Stecknadelkopf- bis Wallnussgrösse.

Bemerkenswerth ist an der Beobachtung von Matas (46), dass das grosse Neurofibrom des Ischiadicus keine deutliche Kapsel hatte und verwachsen war. Bei der schwierigen Auslösung wurde ein $7^1/_2$ cm langes Stück der Art. und V. proplitea resezirt mit folgendem Gangrän der Zehen und der Ferse.

Der Arbeit von Merken (47) liegen zwei nach jeder Richtung hin sehr exakt beobachtete Fälle zu Grunde, sowie ein Sektionsbefund. Zwei der Fälle entsprechen der Annahme von v. Recklinghausen, dass die Tumoren durch Wucherung des Nervenbindegewebes entstehen, der dritte dagegen nicht.

Verf.'s Ansicht über das Fibroma molluscum ist folgende: Das Fibroma molluscum ist seinem Wesen nach eine Missbildung im weiteren Sinne des Wortes, die mit den Naevis in Parallele gestellt werden kann, sich von diesen, wie von den eigentlichen Missbildungen überhaupt, aber durch seine Progredienz unterscheidet, welche ihr zu gleicher Zeit den Charakter der im Allgemeinen gutartigen, aber zu maligner Degeneration geneigten Neubildung verleiht.

Diese auf Grund einer kongenitaler Disposition im Leben sich entwickelnde, in einer kleineren Anzahl aber in ihren Anfängen wirklich angeborene Missbildung äussert sich in der Neigung des Hautnerven-Bindegewebes (sowie nach einigen Autoren der Bindegewebsscheiden der Gefässe, Haarbälge, Talgdrüsen und Schweissdrüsen) zu einer oft fast schrankenlosen Proliferation.

Die Annahme v. Recklinghausen's, dass die Wucherung primär immer von Nervenbindegewebe ausgeht, ist nicht für alle Fälle bewiesen. Das Hautbindegewebe kann allein von dieser Disposition betroffen sein, dann haben wir die reinen Fälle von Fibroma molluscum, oder es sind auch die Nerven- (eventuell Gefäss- und Drüsen-) Scheiden in anderen Organen damit behaftet, dann entstehen die Fälle mit Tumoren an Nervenstämmen und in inneren Organen. Endlich können diese Tumoren auch allein vorhanden sein, während die Haut ganz intakt ist.

Wir bringen die Schlusssätze der interessanten Soldan'schen Arbeit (48):

1. Die Pigmentmäler sind in der Mehrzahl der Fälle die ersten dem Auge erkennbaren Merkmale eines fibromatösen Prozesses des Bindegewebes der Hautnerven.

2. Die Pigmentation ist wahrscheinlich eine Folge der Fibromatose des Nervenbindegewebes.

3. Die von Unna und Anderen beschriebenen Nervenzellennester und -stränge sind weder Epitheliome noch Lymphangiofibrome (v. Recklinghausen), vielmehr Neurofibrome.

4. Aus dem fibromatösen Prozess der Pigmentmäler entwickeln sich die als weiche Warzen, weiche Fibrome und Lappenelephantiasis beschriebenen Hautgeschwülste.

5. Der fibromatöse Prozess bleibt nicht nur auf die Nerven der Haut beschränkt, sondern kann sich an beliebigen Stellen des peripherischen Nervensystems äussern und so auch zur Bildung der sogenannten falschen Neurome und zum Rankenneurome führen.

6. Die Formenverschiedenheit der Neurofibromatose ist durch Lokalisation, anatomische Verhältnisse und Wachsthumsenergie der Geschwulstelemente bedingt.

Danach hätten wir zu unterscheiden:

A. Neurofibrome der grossen Nervenstämme, soweit sie noch ein deutliches Perineurium besitzen. Dazu gehören:
   a) Falsche Neurome (Fibroneurome), charakterisirt durch herdweise Wucherung an einzelnen Punkten der Nerven.
   b) Rankenneurome (plexiforme Neurome, Neuroma cirsoideum, Fibroma cylindricum), die Wucherung ergreift grössere Strecken der Nerven verhältnissmässig gleichmässig.

B. Neurofibrome der Nervenendausbreitungen nach Verlust des Perineuriums.
   a) Zellnester und -stränge der Naevi pigmentosi, Verrucae carneae oder molles, Fibromata mollusca, charakterisirt durch cirkumskripte Wucherungsprozesse in der Haut.
   b) Elephantiasis congenita neuromatodes, Pachydermatocele, Lappenelephantiasis. Diffuse Wucherung im Bereiche des Ausbreitungsbezirkes einer oder mehrerer grösseren Nervenstämme in der Haut.

XII.

Allgemeines über Frakturen und Verletzungen der Gelenke.

Referent: A. Hoffa, Würzburg.

1. Boutillier, Results and methods of treatment of compound fractures. Annals of surgery 1899. September. pag. 297.
2. Broca et Mouchet, Complications nerveuses des fractures de l'extrémité inférieure de l'humérus. Revue de chirur. Nr. 6.
3. Championnière, Supression de l'immobilisation dans le traitement des lésions articulaires après les traumatismes (plaies, fractures, opérations), dans le traitement des maladies aiguës et surtout des maladies chroniques (tumeurs blanches). Congrès de chirurgie français. Revue de chirurgie 1899. Nr. 11.
4. Chudovszky, Beiträge zur Statistik der Knochenbrüche. Beiträge zur klin. Chirurgie. Bd. XXII. Heft 3.
5. Duchanin, Statistik der Knochenbrüche aus dem Materiale des I. Moskauer Stadtkrankenhauses 1885—1894. Diss. Moskau 1899.
6. Ferria, Prove cliniche di opoterapia tiroidea cerne stimolante della rigenerazione ossea. Gazz. med. di Torino 1899. Nr. 24.
7. Folet, Pseudarthrose, déambulation. Thyréoïdine. Gazette hebdomadaire de médecine et de chirurgie 1899. Nr. 17.
8. Haselbrock, Zur Nachbehandlung der Verstauchungen von Hand-, Knie- und Fussgelenk. Münchener med. Wocheuschrift 1899. Nr. 30.
9. C. Martin, De la régéneration osseuse sur appareil prothétique interne. Archive prov. de chir. 1899. Nr. 5.
10. Monski, Ueber Spiralfrakturen. Med. Sektion der schlesischen Gesellschaft für vaterländ. Kultur. Allgem. med. Centralzeitung 1899. Nr. 31.
11. Muscatello und Damascelli, Ueber den Einfluss der Nervendurchschneidung auf die Heilung von Knochenbrüchen. v. Langenbeck's Archiv. Bd. 53. Heft 4.
12. Otterbach, Ueber die intra partum erworbenen Unterschenkelbrüche. Dissertation. Würzburg 1899.
13. Paalzow, Reflektorische Muskelatrophie nach Gelenkverletzungen und ihre Beurtheilung für die Feld- und Garnisondienstfähigkeit bezw. Invalidität. Deutsche milit. Zeitschrift 1899. Heft 4.
14. J. Paulsen, Ueber Nervenverletzungen bei Frakturen. Inaug.-Diss. Kiel 1899.
15. E. S. Perman, Ett fall af fractur å lårbenshalsen, behandladt med Lorenz' extensionskruf. Hygiea. Bd. XLI. Heft 1.
16. Potarca, Le traitement des pseudoarthroses et de certaines fractures osseuses par la prothèse métallique interne. Presse médicale 1899. Nr. 31.
17. P. Reynier, Du Massage et de la mobilisation immédiale dans les fractures articulaires. Journal de médecine de Paris 1899. Mars 26.
18. J. Riedinger, Zur Entstehung der traumatischen Gelenkkörper des Kniegelenkes. Würzburger phys.-med. Gesellschaft 1899. Nr. 4.
19. Riethus, Ueber Verletzungen des N. radialis bei Humerusfrakturen und ihre operative Behandlung. Beiträge zur klin. Chirurgie 1899. Bd. 24. pag. 703.
20. Schlenzka, Die Bedeutung des Röntgenverfahrens für die Diagnostik und Therapie der Frakturen. Dissertation. Greifswald 1899.
21. Schlosser, Zur Osteoplastik bei Defekten der Tibia. Bruns'sche Beiträge 1899. Bd. 25. pag. 76.
22. Ch. S. Scudder, The ambulatory treatment of fractures. Boston medical and surgical journal. 5. 1898.

22a. Serenin, Ueber die leichte Zerbrechlichkeit der Knochen. Medicinskoje Obosrenije 1899. October.
23. Steinlin, Ueber den Einfluss des Schilddrüsen-Verlustes auf die Heilung von Knochenbrüchen. Langenbeck's Archiv 1899. Bd. 60. pag. 247.
23a. Tichow, Zur Lehre von den Knochenbrüchen. Medicinskoje Obosrenije 1899. April. (Tichow giebt eine genaue statistische Bearbeitung von 1553 Frakturen). Wanach (St. Petersburg).
24. Tuffier, Étude clinique et radiographique sur la réduction des fractures. Bullet. et mémoires de la Soc. de Chirurgie de Paris 1899. Déc. 19.
25. Vitrac, La méthode ambulatoire dans le traitement de diverses affections du membre inférieur; appareil de marche à étrier mobile. Presse méd. 1898. Nr. 17.
26. Vulpius, Trauma und Gelenkmaus. Monatsschrift für Unfallheilkunde 1899. Nr. 4.
27. A. Weiss, Zur Kasuistik der operativ behandelten Pseudarthrosen. Deutsche Zeitschrift für Chirurgie. Bd. 23. Heft 3. 4.
28. Wörner, Zur Gehbehandlung schwerer komplizirter Frakturen der unteren Extremität. XXVIII. deutscher Chirurgenkongress.
29. Zeisler, Trophic dermatoses following fractures. Journ. of cut. and genito-urin. diseases 1898. Nr. 7.

Chuodovszky (4) bringt eine 2366 Fälle umfassende Frakturstatistik unter Berücksichtigung des Alters, Geschlechtes und Berufes, der Aetiologie, der Behandlung, ihrer Dauer und ihres Erfolges, und eine Vergleichung mit anderen Statistiken.

Am meisten betheiligt ist das 3. Lebensdecennium; dann der Reihe nach das 4., 2., 5., 6., 1., 7.—9.; hingegen entfällt, wenn man das Verhältniss der Frakturen zu der Bevölkerungszahl in dem betreffenden Lebensabschnitt berechnet, das Maximum auf das 4., das Minimum auf das 1. und 2. Lebensjahr. Männer sind etwa 4 mal mehr als Frauen daran betheiligt.

Duchanin (5) theilt 1055 Fälle von Frakturen aus dem I. Moskauer Stadtkrankenhause mit; das statistische Ergebniss entspricht im Allgemeinen dem der Bruns'schen Statistik.

Championnière (3) spricht sich gegen die Immobilisation der Gelenke aus, sowohl bei Frakturen, als auch bei Gelenkerkrankung. Gelenkfrakturen der oberen Extremität heilen besser ohne Immobilisation unter methodischen Bewegungen, als wenn sie immobilisirt sind. Auch bei Verletzungen oder Erkrankungen der Gelenke ist ein gewisser Grad von Bewegung besser als absolute Ruhigstellung.

Reynier (17) erläutert die Vortheile des Lucas-Championnière'schen Verfahrens unmittelbar im Anschluss an die Fraktur mit Massage und passiven Bewegungen zu beginnen an einigen von ihm auf diese Weise behandelten Fällen. Ein sehr typischer Fall, eine eingekeilte Humerushalsfraktur, die nach einem Monat vollkommen geheilt war, ging kurze Zeit nachher zufällig an einem Nierenleiden zu Grunde, und konnte Reynier an dem Präparat des Oberarms die vorzügliche Heilung der Fraktur demonstriren. Doch empfiehlt Reynier auf Grund seiner Erfahrungen diese Behandlung nur bei intraartikulären Frakturen der oberen Extremität, bei extraartikulären Brüchen derselben und bei allen Frakturen der unteren Extremität glaubt er dagegen vorläufig des Gipsverbandes nicht entrathen zu können.

Wörner (28) empfiehlt zur Gehbehandlung schwerer komplizirter Frakturen der U.-Extremität Schienenhülsenapparate aus Celluloidmull nach Landerer. Man kann ja bei den schwer komplizirten Frakturen erst nach Wochen an die Gehbehandlung denken; diese ist aber um so nothwendiger, als die Konsolidation sich oft recht lange verzögert und die Gefahr der Gelenkver-

steifung unter den gewöhnlichen fixirenden Verbänden hierbei wächst. Die Apparate werden über Gipsabgüssen hergestellt, mit künstlichen Gelenken aus Celluloidplatten für das Fussgelenk versehen, in der Mitte aufgeschnitten und mit Schnürung versehen, sodass die Apparate zur Massage etc. abgenommen werden können. Die Extension ist im richtig angelegten Verband eine genügende; die Kranken gehen in ihm leicht und schmerzlos.

Vitrac (25) rühmt das Verdienst von Reclus um die allerdings nur langsam gelingende Einbürgerung der Gehverbände bei Unterschenkelleiden in Frankreich. Reclus verwendet eine sehr leichte, nur 350—415 g schwere hölzerne Doppelschiene; dieselbe ist zusammengesetzt aus zwei etwa 40 cm langen Holzschienen, welche unten durch eine 10 qcm grossen metallenen Bügel zusammengehalten werden. Vornehmlich für tiefer sitzende U-Schenkelfrakturen konstruirt, eignet sich dieser Apparat — bei entsprechender Verlängerung der Seitenschienen — nach Ansicht von Vitrac auch zur Behandlung von Oberschenkelfrakturen.

Scudder (22) giebt zunächst einen Ueberblick über die verschiedenen Versuche, Brüche der unteren Extremität ambulant zu behandeln, zum Theil mit ausführlicher Wiedergabe der Methoden. Nach Aufzählung der Urtheile, welche die Anhänger der ambulanten Behandlung für sie in Anspruch nehmen, vergleicht er damit die bisher geübten Methoden und kommt zu folgendem Resultat:

Die Abkürzung der Krankenhausbehandlung bei amb. Behandlung ist gegenüber der älteren Methode nicht sehr gross. (Durchschnittsdauer der Hospitalbehandlung von Unterschenkelbrüchen im Massachusetts General Hospital 16 Tage).

Die behaupteten Vortheile der amb. Behandlung: schnellere Heilung, bessere Kallusbildung, geringere Muskelatrophie und Gelenksteifigkeit beruhen auf persönlichen Eindrücken der betreffenden Chirurgen; positive Beweise sind nicht erbracht worden.

Die Immobilisirung ist nicht vollkommen. Es besteht die Gefahr der Fett- und Thrombus-Embolie.

Scudder hält deshalb die ambulante Behandlung nur in ausgesuchten Fällen von Unterschenkelfraktur unter Kontrolle des Chirurgen für brauchbar. — Im Uebrigen empfiehlt er für Unterschenkelbrüche Gipsverband nach Abschwellung, Aufsein mit Krücken nach 14 Tagen u. s. w.; für Oberschenkel die Taylor'sche Hüftschiene, verbunden mit Gipsverband etc. Die Behandlung mit horizontaler Gewichtsextension und langdauernder Bettruhe bezeichnet er als unbefriedigend. —

Boutillier (1) berichtet über 55 Fälle komplizirter Frakturen der langen Röhrenknochen, die in den letzten 3 Jahren an dem J. Hood Wright Memorial Hospital in New-York zur Beobachtung kamen. Verfasser kommt zu dem Resultat, dass diejenigen Fälle, bei denen operativ am wenigsten eingegriffen wurde, den günstigsten Verlauf nahmen. Zur Reinigung ist physiologische Kochsalzlösung irgend welchen Antisepticis vorzuziehen. In gut fixirendem Verband, dessen Material nebensächlich ist und je nach der Vorliebe des betreffenden behandelnden Arztes wechselt, muss zunächst unter scharfer Kontrolle abgewartet werden, ob Entzündung dazu tritt, in welchem Falle die entsprechenden Massnahmen nach den allgemein gültigen Regeln zu treffen sind. Es ist bei den Symptomen zu berücksichtigen, dass auch in ganz aseptisch verlaufenden Fällen Temperatursteigerung von 1—2 Graden

während der ersten Tage vorkommen können. Zum Schlusse seiner Arbeit betont der Verfasser den grossen Werth des ersten Verbandes, der gerade in New-York selten vom Arzt angelegt werde.

Perman (15) empfiehlt zur Ausgleichung der durch Muskelkontraktur herbeigeführten Extremitäten-Verkürzungen bei nicht mehr frischen Frakturen die Anwendung der Lorenz'schen Extensionsschraube. Mittelst derselben gelang es ihm bei einer 4 Wochen alten Schenkelhalsfraktur die 4½ cm betragende Verkürzung in Narkose vollständig zum Verschwinden zu bringen. Eine weitere Gewichtsextension von 10 kg während der folgenden 7 Wochen erzielte eine Heilung mit nur 2,5 cm Verkürzung, so dass Patient seinen Beruf als Offizier wieder aufnehmen konnte.

Tuffier (24) hat zusammen mit Dagincourt 45 Fälle von frischen Frakturen vor der Behandlung und nach möglichst exakter Reduktion röntgographisch untersucht. Die Reduktion geschah theils auf blutigem, theils auf unblutigem Wege. Tuffier kommt zu den Schlussfolgerungen, dass eine exakte Wiedervereinigung auf unblutigem Wege fast unmöglich ist, was bei Diaphysenfrakturen allerdings die Funktion oft kaum beeinträchtigt. Selbst nach Freilegung des Knochens ist die bei Gelenkbrüchen so wichtige korrekte Adaption der Bruchenden meist erst nach vorheriger Resektion möglich. Doch lassen sich nach Tuffier unsere Resultate in dieser Richtung wesentlich verbessern durch Distraktionsapparate, die am Knochen selbst (in der Nähe der Bruchstelle), statt an den leicht verschieblichen Bruchtheilen ansetzen. Tuffier hat mehrere solcher Apparate, sowie auch zwei neue Instrumente zur Knochennaht konstruirt. Eine nähere Beschreibung fehlt, wie sich denn der ganze Artikel als vorläufige Mittheilung giebt.

Schlenzka (20) illustrirt an zahlreichen markanten Fällen aus der Helferich'schen Klinik die Wichtigkeit und Bedeutung der Röntgenbilder bei Frakturen. Einmal sichert uns dies Verfahren die genaue anatomische Diagnose und die demgemäss einzuschlagende Therapie, andererseits kontrollirt es die Stellung der Fragmente im Verbande und giebt uns genauen Aufschluss über den schliesslichen Erfolg unseres Verfahrens. Von besonderer Wichtigkeit ist das Verfahren in der Unfallheilkunde; Verf. führt hier wiederum treffende Beispiele an, in denen anscheinend erdichtete Beschwerden eines Patienten sich durch die Röntgenaufnahme als wahr erweisen, andererseits Simulanten als solche entlarvt werden. Schliesslich dient die Aufnahme noch dazu, dem berufsgenossenschaftlichen Laienpublikum ein klareres Bild von den vorliegenden Verhältnissen zu geben, als es die Gutachten der Sachverständigen thun können.

Otterbach (12) weist auf die Spärlichkeit der bisherigen Mittheilungen über die intra partum entstandenen Unterschenkelfrakturen hin und veröffentlicht einen von Hoffa mit günstigem funktionellen Resultat operirten Fall, dem er dann eine Zusammenstellung der bisher veröffentlichten Fälle folgen lässt. Der Hoffa'sche Fall ist folgender: 15jähriger Taglöhner, der bei Geburt eine Fraktur des rechten Unterschenkels erlitt. Derselbe zeigt handbreit über den Malleolen eine winklige Abknicknung (c. 145°) nach hinten. Die Fragmente sind gegen einander verschieblich; Patient stützt sich beim Gehen auf den Fussrücken. Das rechte Bein zeigt eine Verkürzung von 13 cm (Oberschenkel 5, Unterschenkel 8 cm). Operation: Tenotomie der Achillessehne, Dehnung der Weichtheile mittelst Lorenz'scher Schraube. Freilegung der Fibulaenden, Resektion derselben und Fixation aneinander

mittelst Sick'scher Elfenbeinplatte. Desgleichen Resektion der Tibiaenden, Bildung eines vorderen und hinteren Periostknochenlappens, Vereinigung mittelst Silberdraht, Gipsverband. Nach 4 Wochen zeigt das Röntgenbild eine gute Stellung der Fragmente, jedoch Fehlen jeder Kallusbildung. Verkürzung des Beines um 14 cm. Patient geht mittelst Schienenhülsen-Apparates. Die Elfenbeinplatte eitert nach 4 Monaten heraus. Nach einem Jahre ist die Bruchstelle erheblich fester geworden und lässt nur geringe seitliche Bewegungen zu. Patient vermag stundenlange Feldarbeit zu verrichten.

In den übrigen veröffentlichten Fällen (v. Büngner, v. Bergmann) ist trotz oft mehrfacher Operationen (Anfrischung und Naht) kein Erfolg zu konstatiren, mit Ausnahme eines von Braun operirten Falles.

Verf. führt dies ungünstige Resultat wohl mit Recht auf die starke Atrophie der Bruchenden und die in Folge der hochgradigen Wachsthumsstörung herabgesetzten vitalen Energie derselben zurück und schliesst sich dem v. Büngner'schen Operationsplane an, der behufs einer stärkeren örtlichen Reaktion und einer Steigerung der osteoplastischen Thätigkeit des Periosts auf eine prima intentio und den Gipsverband Verzicht leistet. Auch das günstige Resultat im Hoffa'schen Falle ist wohl mit Recht durch die durch die Elfenbeinplatte und Bildung von Periostknochenlappen herbeigeführte stärkere Reizung zu erklären.

Verf. stellt als Hauptaufgabe der Behandlung die möglichst frühzeitige Diagnose und exakte primäre Reposition der Fragmente hin.

Photographien, wie Röntgenbilder ante et post operationem illustriren den Hoffa'schen Fall.

Monski (10) stellt in der medizinischen Sektion der schlesischen Gesellschaft für vaterländische Kultur drei Fälle von Spiralfrakturen vor; zwei betrafen den linken Oberarm, einer die rechte Tibia. Die Art des Zustandekommens der Fraktur und der Verlauf der Bruchlinie waren auch in diesen Fällen mit dem Biermann'schen Gesetze (die Torsions- und Frakturspirale verlaufen entgegengesetzt) in Einklang zu bringen.

Für Spiralfrakturen des Oberarmes empfiehlt Monski einen Extensionsverband mit circa 15 Pfund Belastung.

Weiss (27) theilt nach einer Aufzählung der kritischen Besprechung der Methoden, nach denen bisher Pseudarthrosen überhaupt behandelt wurden, Resektion der Bruchenden, Heteroplastik, Homoplastik, Autoplastik und Autotransplantation die Krankengeschichten von 10 Patienten mit, bei denen 12 Pseudarthrosenoperationen ausgeführt wurden. Zehnmal wurde eine gewöhnliche Anfrischung und Knochennaht vorgenommen, und zwar sechsmal schräg, dreimal treppenförmig und einmal keilförmig. Bei den restirenden zwei Fällen wurde eine Tibiaplastik angewendet. Der Verlauf war in allen Fällen ein reaktionsloser, der Erfolg bei sämmtlichen Kranken ein vollkommener, allerdings in zwei Fällen erst auf Grund einer zweiten Operation, nachdem durch die erste eine Konsolidation ohne erkennbaren Grund nicht erzielt war. Die Heilungsdauer schwankte zwischen 4 Wochen und 1 Jahr. Eine Reihe Röntgenbilder vor und nach der Operation zeigen uns die Resultate auf's Deutlichste; in dem einen Fall, in dem eine hochgradige Dislokation zurückblieb, war der funktionelle Erfolg dennoch zufriedenstellend. Nach allseitiger Erfahrung muss die Resektion der Bruchenden mit nachfolgender Naht das typische Operationsverfahren darstellen; bestehen grössere Defekte in der Kontinuität des Knochens, ist unstreitig als das sicherste

Verfahren die Autoplastik mit Bildung eines Periost- oder Periostknochenlappens zu empfehlen.

Potarca (16) behandelte zwei Fälle von Pseudarthrose (Clavicula, Humerus) mit Verschraubung der angefrischten Enden mittelst Nickelplatten. In beiden Fällen prompte Vereinigung. Nach 30 resp. 40 Tagen wurden die Prothesen wieder entfernt. Dauernde Konsolidation. Potarca empfiehlt die Methode auch für solche frischen (unkomplizirten) Frakturen, wo das Röntgenbild Verhältnisse zeigt, die keine feste Verheilung erwarten lassen. Er hält auch dann seine Methode für gefahrlos!

Serenin (22a) bespricht die verschiedenen Urachen der Fragilitas ossium und theilt drei eigene Fälle mit. Einmal handelte es sich um eine Fraktur des Oberschenkels durch Muskelkontraktion im Frühstadium einer später manifest werdenden Osteomalacie, im zweiten Fall um eine ebensolche Fraktur, die bei einer Tabeskranken nach einer heftigen Bewegung aufgetreten war. Im dritten Fall konnte keinerlei ätiologisches Moment für die Disposition der Kranken eruirt werden. Sie hatte 6 Frakturen erlitten, alle nach ganz geringfügigen Traumen und alle Frakturen heilten in normaler Zeit.

Wanach (St. Petersburg).

Muscatello und Damascelli (11) bestätigen im Allgemeinen die neueren Ansichten Kapsammer's, dass die Nervendurchtrennung auf die Kallusbildung keinen Einfluss habe, der auf direkter angioneurotischer Grundlage fusst. Die Knochenheilung fand an dem gelähmten Glied in derselben Zeit statt, wie an dem zur Kontrolle gleichzeitig und gleichartig gebrochenen normal innervirten Glied. Weiter ergaben die Experimente, dass andere Resultate auf technischen Fehlern der angestellten Untersuchungen beruhen, insofern schlecht angelegte Apparate Knochenverschiebungen, abnormale Bewegungen und damit oft übertriebene Kallusbildungen begünstigten, Fehler, welche bei Nervenlähmungen um so leichter vorkommen können, da die Sensibilität eben aufgehoben ist. Andererseits sind eintretende Knochenatrophien, noch nervöse Störungen nicht auf die Nervenverletzungen zurückzuführen, sondern die Inaktivität spielt hierbei eine grosse ätiologische Rolle. So giebt hier die unterbrochene Nervenleitung erst eine indirekte Veranlassung zum Knochenschwund.

Schlosser (21) hat bei einer nicht konsolidirten Fraktur der Tibia, bei der nach Anfrischung der beiden Fragmente ein Defekt von 1 cm zwischen denselben entstanden und ausserdem an der Hinter- und Aussenfläche des Knochens noch ein bewegliches, breites, keilförmiges Stück ausgebrochen war, durch einen Müller'schen Haut-Knochenlappen den an der vorderen inneren Fläche der Tibia bestehenden Defekt überdeckt. Der Lappen wurde an der Innenfläche des Unterschenkels knapp unterhalb der Frakturstelle, 8 cm lang, 4 cm breit bei hinterem Stiele gebildet und trug an seiner Spitze eine 4 cm lange, 3 cm breite, die ganze Corticalis umfassende Knochenlamelle. 6 Wochen nach der Operation war eine feste Konsolidation eingetreten. Ein im folgenden Jahre aufgenommenes Röntgenbild ergab eine erhebliche Verdickung des überpflanzten Knochenlappens, eine Erfahrung, die auch anderweitig schon gemacht wurde und die von massgebender Bedeutung für die Indikationsstellung zu dieser Operation ist, weil sie beweist, dass auch Knochenstücke von relativ geringer Dicke hinreichen, um eine feste Vereinigung herbeizuführen. Nachdem Verfasser in kurzem alle übrigen plastischen Operationsmethoden zur Behandlung von Pseudarthrosen und Defekten der langen

Röhrenknochen abgehandelt hat, kommt er zu dem Ergebniss, dass der Müller'schen Plastik bei der operativen Behandlung von Pseudarthrosen der Tibia ein weiteres Feld offen steht, als ihr bisher eingeräumt wurde.

Martin (9) bringt in einer experimentellen Arbeit, die eigentlich die Verhütung von Pseudarthrosen bei Resektion langer Röhrenknochen bezweckt, einen neuen Fingerzeig zur Heilung von hartnäckigen Pseudarthrosen. Er resezirte ein Stück vom Radius eines Hundes, verband die Fragmente mittelst Schrauben durch Stäbe von Platiniridium, fixirte letztere durch Quer- und Schrägleisten aus demselben Metall und füllte den leeren Raum zwischen den Stäben mit zerkleinerten Rippenstückchen aus. Er erreichte hierbei vollständige Heilung.

Ferria (6) hat die zuerst von Gauthier bei verzögerter Kallusbildung mit Erfolg angewendete Schilddrüsenfütterung zweimal versucht und beide Male vollen Erfolg verzeichnen können.

Der erste Fall betraf einen vereiterten komplizirten Flötenschnabelbruch der Tibia, bei welchem 8 cm Knochen hatten resezirt werden müssen. Ein transplantirtes Knochenstück blieb bis zur 12. Woche liegen, ohne Knochenproduktion anzuregen. Die nunmehr einsetzende Schilddrüsentherapie führte innerhalb 6 Wochen zu so reichlicher Knochenbildung, dass der transplantirte Knochen entfernt werden konnte. Die restirende Höhle schloss sich in kurzer Zeit; die Fraktur heilte mit nur 2 cm Verkürzung.

Der zweite Fall betraf eine Pseudarthrosenbildung nach Kallusresektion bei difform getheilter Radiusfraktur. Die Pseudarthrose bestand bereits drei Monate, als mit der Schilddrüsenfütterung begonnen wurde; nach vierwöchentlicher Fütterung war die Konsolidation bereits vollkommen.

Folet (7) berichtet über einen Fall von nicht komplizirter Tibiafraktur, der nach sechswöchentlicher Fixation (Bettruhe) mit Pseudarthrosenbildung heilte. 14 Tage schonender ambulanter Behandlung mit fixirender Gamasche ergaben keine weitere Besserung. Die hierauf eingeleitete Behandlung mit Thyreoidin bewirkte in weiteren 14 Tagen fast vollkommene Konsolidirung.

Steinlin (23) hat sehr sorgfältige und fleissige Versuche an Kaninchen angestellt, die im Wesentlichen folgendes ergaben:

1. Durch Verlust der Schilddrüse tritt eine Störung der normalen Frakturheilung ein.

2. Dieselbe beruht auf einer Verzögerung der Kallusentwickelung und -Rückbildung. Die Verzögerung markirt sich noch besonders durch eine Verlängerung des knorpeligen Stadiums des Kallus.

3. Die Unterschiede der Frakturheilung zwischen thyreotrirtem und normalem Thier sind um so ausgeprägter, je länger jenes schon der Thyreoidea beraubt ist, also je länger die Kachexie schon besteht, und je hochgradiger sie ist.

4. Schliesslich verheilen die Frakturen doch. Die Frakturheilung ist also nicht aufgehoben, und was die Gewebsneubildung betrifft, nur zeitlich beeinträchtigt.

5. Fehlt die Kachexie nach Thyreoidektomie, weil eine kleine „Nebenschilddrüse" dieselbe verhindert hat, so fehlen auch die Störungen der Frakturheilung.

Verfasser fordert auf Grund seiner Ergebnisse dazu auf, einmal durch Einführung von Schilddrüsensubstanz eine Beschleunigung der Frakturheilung überhaupt zu erzielen, dann aber namentlich durch dieselbe eine Heilung

solcher Knochenbrüche zu erstreben, deren Konsolidation sehr lange auf sich warten lässt, oder die ohne lokal-anatomische Ursache in Pseudarthrose übergehen.

Riethus (19) bringt aus der Leipziger Klinik ein grösseres Material von Radialislähmungen in Folge von Humerusfrakturen; er unterscheidet hierbei primäre und sekundäre Lähmungen.

A. Den primären Lähmungen können folgende Ursachen zu Grunde liegen:

1. die Kontinuität des Nerven ist erhalten;
   a) direkte Kontusion durch das Trauma,
   b) Zerrung und Quetschung durch dislozirte Fragmente,
   c) Interposition des Nerven zwischen die Fragmente,
2. der Nerv ist zerrissen oder zerschnitten.

B. Als Ursache der sekundären Radialislähmung ist der Druck verantwortlich zu machen.

1. Der Nerv verläuft über einen abnorm starken Kallustumor und wird dadurch emporgehoben und gedehnt.
2. Der Nerv verläuft stark abgeknickt über die Kanten dislocirter Fragmente und ist fest durch Narbengewebe gegen den Knochen fixirt.
3. Der Nerv ist an der Bruchstelle durch derbes Narbengewebe cirkulär umschnürt.
4. Der Nerv ist in einen von Kallusmasse und Narbengewebe gebildeten Tunnel eingebettet und wird an einer Stelle oder in der ganzen Ausdehnung stark komprimirt.

Neun solche Fälle beschreibt Verfasser aus der Leipziger Klinik und schliesst mit einer Uebersicht von 36 bisher veröffentlichten, operativ behandelten primären und sekundären Radialislähmungen.

Die aus den Leipziger Beobachtungen resultirenden wichtigsten Gesichtspunkte für die Behandlung der bei Humerusfrakturen auftretenden Radialislähmungen fasst er in folgenden Sätzen zusammen:

1. Primäre Paresen können, so lange keine Steigerung der Lähmungserscheinungen beobachtet wird, exspektativ behandelt werden.

2. Da es kein absolut sicheres Merkmal giebt, bei primären Paralysen zu entscheiden, ob eine Kontinuitätstrennung des Nerven vorliegt oder nicht, so muss der Nerv freigelegt werden, wenn die Lähmung nicht in wenigen Tagen zurückgeht.

3. Bei Kontinuitätstrennungen des Nerven muss womöglich sofort nach dem Unfall die Nervennaht ausgeführt werden.

4. Die Verkürzung des Humerus durch Resektion, wie sie in den letzten Fällen der Leipziger Klinik zur Anwendung kam, ist immer zu empfehlen, wenn die Distanz zwischen den Nervenenden eine so grosse ist, dass die Vereinigung der angefrischten Nervenenden ohne Spannung nicht möglich ist. Die Anfrischung muss eine so ergiebige sein, dass der Querschnitt der Nervenenden eine normale Beschaffenheit zeigt.

5. Jede sekundär aufgetretene Radialislähmung indizirt, zumal wenn eine Steigerung der Lähmungserscheinungen beobachtet wird, sofort den operativen Eingriff.

6. Die Resultate der Operation sind sowohl nach den von uns beobachteten Fällen, als auch nach den Angaben in der Litteratur als absolut günstig zu bezeichnen.

Broca und Mouchet (2) besprechen an der Hand von 11 eigenen Fällen die Aetiologie, Entwickelung, Symptomatologie, Prognose und Therapie der im Gefolge von Brüchen des unteren Humerusendes entstehenden Nervenstörungen. Sie unterscheiden primäre, d. i. unmittelbar durch die Fraktur bewirkte Nervenlähmungen und sekundäre, d. i. im Verlauf der Frakturheilung entstehende Lähmungen bezw. Paresen. Zu ersteren giebt gewöhnlich eine Quetschung der Nerven durch die äussere Gewalteinwirkung oder durch verschobene Fragmente Veranlassung, seltener eine partielle Zerreissung oder Zerrung durch ein dislocirtes Bruchstück etc.; sehr selten liegt eine vollständige Kontinuitätstrennung der Nerven vor.

Den sekundären Nervenstörungen liegt eine Kompression durch Kallus oder — was nach den Verff. noch häufiger ist — Kompression durch ein dislocirt gebliebenes Bruchstück zu Grunde.

Auch noch nach vielen Jahren können — wie zwei Fälle der Verff. es zeigen — Nervenstörungen entstehen; in den mitgetheilten Fällen waren dieselben veranlasst durch die bei Bewegungen fortgesetzt erfolgenden Schädigungen des aus dem durch die Fraktur abgeflachten Sulcus ulnaris verschobenen Nervus ulnaris.

In leichteren Fällen wird man es zunächst mit Elektrizität und Massage versuchen können; Nervenzerreissung, -Anspiessung, fehlerhafte Reduktion des Bruches werden immer die sofortige Vornahme der Operation indiziren.

Paulsen (14) bringt eine Fortsetzung der bekannten Bruns'schen Statistik über Nervenverletzungen bei Frakturen.

Völlige Nervenzerreissung ist einschliesslich der Bruns'schen Fälle 14mal, Kompression der Nerven durch ein dislozirtes Fragment 30mal, sekundäre Nervenläsion durch Kallusmassen bezw. Narbenstränge 44mal beobachtet worden.

Zeisler (29) beobachtete an sich und an zwei seiner Patienten als Folge der ungenügenden Konsolidirung einer erlittenen Fraktur trophische Störungen an den Nägeln und der Haut der betreffenden Extremität. Die Störungen äusserten sich in Stillstand des Nagelwachsthums und in Bildung von Blasen (Dermatitis vesiculosa trophoneurotica).

Paalzow (13) wendet sich an der Hand von 2 eigenen Fällen leichtester Gelenkverletzung, an welche sich eine anscheinend unverhältnissmässig starke Muskelatrophie angeschlossen hatte, gegen die Bezeichnung dieser Atrophie als Inaktivitätsatrophie. Er selbst bekennt sich im Anschluss an die Untersuchungen von Charcot, Hoffa u. a. zur Reflextheorie, welche diese Atrophien als in Folge von Störungen von Rückenmarkscentren der befallenen Muskeln entstanden auffasst. Von diesem Gesichtspunkt aus erscheint es Paalzow daher wohl zulässig, von derartigen anscheinend leichten Unfällen betroffene Personen des Soldatenstandes unter Umständen nicht nur für Felddienst- sondern auch für garnisondienstunfähig zu erachten.

Vulpius (26) führt 3 von 4 Fällen von Gelenkmäusen des Kniegelenkes auf ein Trauma zurück, den 4. Fall auf eine Gelenkentzündung, zu der ein Trauma hinzukam. In der mannigfachsten Weise kann die Mausbildung mit einer Verletzung in Zusammenhang stehen. Dies ist bei der Unfallbeurtheilung zu berücksichtigen.

J. Riedinger (18) bringt 3 ausführliche Beobachtungen für die traumatische Entstehung der Gelenkmaus, in allen handelt es sich um Absprengungen am unteren Femurende. Riedinger misst in 2 Fällen Bewegungen unter abnormen Druckverhältnissen die Schuld an den Absprengungen bei; die Hauptrolle spielt die Kniescheibe; im 3. Fall ist ein Luxationsmechanismus der Patella für die Entstehung der Absprengung verantwortlich zu machen.

Haselrock (8) hält in vielen Fällen von Verstauchung die Massage und Gymnastik nicht für ausreichend genug, um die Gelenke andauernd schmerzfrei und widerstandsfähig zu machen; es müssen vielmehr die Gelenke vor extremen Bewegungen geschützt werden. Dies kann man am besten durch Handgelenksmanschetten und Marcinowsky'schen Plattfussschienenstiefel an Hand und Fuss, durch Schienenhülsenapparate am Knie erreichen.

XIII.

Die Erkrankungen der Knochen.

Referent: C. Hueter, Altona.

Die mit * versehenen Arbeiten sind nicht referirt.

I. Allgemeines, Technik.

1. Albert, Ueber die Architektur der Knochenspongiosa. Wiener klin. Wochenschrift 1899. Nr. 43.
1a. Biagi, Dell' importanza dell' influenza nervosa nel consolidamento delle fracture. Durante's Festschrift vol. III.
1b. Ghillini, Sulla lunghezza dell' arto dopo il toglio del nervo sciatico. Soc. med. di Bologna, 21 maggio 1898.
2. Pappenheim, Vergleichende Untersuchungen über die elementare Zusammensetzung des rothen Knochenmarks einiger Säugethiere. Virchow's Arch. 1899. Bd. 157. Heft 1.
3. Schmorl, Darstellung der Knochenkörperchen und ihrer Ausläufer an entkalkten Schnitten durch Färbung. Verhandl. der deutschen pathol. Gesellschaft 1900.
4. Schuchardt, Die Krankheiten der Knochen und Gelenke (ausschliesslich der Tuberkulose). Deutsche Chirurgie 1899. Lieferung 28. Stuttgart. Ferd. Enke.
5. Ziegler, Ein Beitrag zur Technik der histologischen Untersuchung des Knochens. Festschrift zum 70. Geburtstag von Karl von Kupffer. Jena 1899. Gust. Fischer.

II. Akute Osteomyelitis.

6. Borelius, Ueber sarkomähnliche Formen von septischer Osteomyelitis. (Aus der chirurg. Klinik zu Lund.) Hygiea 1899. Bd. LXI. Heft 2.
7. Edington, Periostitis albuminosa. British medical journ. 1899. October 21.
8. Enderlen, Ueber die histologischen Vorgänge bei experimentell erzeugter Osteomyelitis. Sitzungsber. der Gesellschaft zur Beförderung der gesammten Naturwissenschaften zu Marburg 1899. Nr. 3. März.
9. — Histologische Untersuchungen bei experimentell erzeugter Osteomyelitis. Deutsche Zeitschrift f. Chir. 1899. Bd. 52. Heft 3,4 und 5/6.

10. *Finsch, Ueber den Knochenabscess. Diss. Leipzig 1899.
11. Jottkowitz, Zur Totalresektion der Diaphyse langer Röhrenknochen bei akuter, infektiöser Osteomyelitis. Deutsche Zeitschr. für Chir. 1899. Bd. 52. Heft 1/2.
12. Klemm, Ueber Streptomykose der Knochen. Osteomyelitis streptomycotica. Samml. klin. Vortr. 1899. Nr. 234.
12a. Koltschin, Die recidivirende Osteomyelitis. Wojenno-medicinski Shurnal 1899. October.
13. Koslowski, Die proliferirende chronische Osteomyelitis. Ljetopis russkoi chirurgii 1899. Heft 6.
14. Müller, Ueber einen ungewöhnlichen Ausgang der akuten Osteomyelitis. Münchener med. Wochenschr. 1899. Nr. 40.
15. *Ottaviano, Un caso di periostite dovuta al diplococco di Fränkel. Riforma medica 1898. Nr. 285.
15a. W. Rokizky, Zur Kasuistik der Staphylomykose. Bolnitschnaja Gaseta 1899. Nr. 36.
16. Scharff, Knochenverkrümmungen nach entzündlicher Erweichung. Zeitschrift für orthopäd. Chir. 1899. Bd. VII. 1. Heft.
16a. K. Suslow, Ein Fall von Serotherapie bei Streptokokkenmyelitis. Chirurgia. Bd. VI. Nr. 35.

III. Tuberkulose.

17. Benda, Knochentuberkulose und acute Miliartuberkulose. Verhandl. der deutschen Gesellschaft für Chirurgie 1899.
18. Bruni, Sulla formazione del callo osseo nell' infezione e nella intossicazione tubercolare. Associaz. dei medici e naturalisti di Napoli 17 marzo 1898.
19. *Heine, Ueber multiple Knochentuberkulose. Diss. Greifswald 1899.
20. Krause, Die Tuberkulose der Knochen und Gelenke. Deutsche Chirurgie. Liefg. 28a. Stuttgart 1899. Ferd. Enke.
21. Kuettner, Die Osteomyelitis tuberculosa des Schaftes langer Röhrenknochen. Verhandl. der deutschen Gesellschaft für Chir. 1899.
21a. N. Sokolow, Zur Kasuistik der Tuberkulose der flachen Knochen. Medicinskoje Obosrenije 1899. Februar.

IV. Andere Entzündungen.

22. Franke, Ueber einige chirurgisch wichtige Komplikationen und Nachkrankheiten der Influenza. Verhandl. der deutschen Gesellschaft für Chir. 1899.
23. — Ueber Ostitis fibroplastica. Verhandl. d. deutschen Gesellschaft f. Chir. 1899.
23a. Holm, Nogle Bemaerkninger om Aarsagen til Perichondritis serosa og om dens Behandling. Hospitalstidende no. 23. Copenhagen 1899.
24. Katzenstein, Erzeugung von wahrer Hypertrophie der Knochen durch hereditäre Lues mit chronischer Periostitis. Münch. med. Wochenschrift 1899. Nr. 30.
25. Kiessling, Ein Fall von Lues galoppans mit schweren Knochenaffektionen. Berliner klin. Wochenschrift 1899. Nr. 35.
26. Menière, Observation d'un cas de périostite chronique. Gazette des hôpitaux 1899. Nr. 44.
27. Tanja, Over eenige aanoveningen by en na Febris typhoidea. Nederl. tydschr. v. Geneesk. Amsterdam 1899. II. 645.
28. *Würtz, Ein Beitrag zur posttyphösen Periostitis im Kindesalter. Dissert. Strassburg 1899.
29. *Zimmermann, Tabische Gelenk- und Knochenerkrankungen.

V. Erkrankungen durch Phosphorinhalation.

30. Dearden, Fragilitas ossium amongst workers in lucifer match factories. British med. journ. 1899. July 29.
31. Offer, Aschenanalyse eines Knochens bei Phosphornekrose. Wiener med. Blätter 1899. Nr. 10.

VI. Osteomalacie.

32. Berger, Ostéomalacie masculine; déformations extrêmes du squelette. La presse médicale. Nr. 52. Bulletin de l'académie de médecine 1899. Nr. 12.

33. Pagliano et Delanglade, Ostéomalacie non puerpérale, son traitement par la castration ovarienne. Gazette hebdomadaire 1899. Nr. 1.
34. Ringel, Osteomalacie beim Manne. Beitr. zur klin. Chir. 1899. Bd. 23. Heft 2.

VII. Rachitis und Barlow'sche Krankheit. Osteoarthropathie.

35. Mircoli, Théorie infectieuse du rachitisme. La presse médicale 1899. 28 Janvier.
36. Miwa und Stoeltzner, Ueber die bei jungen Hunden durch kalkarme Fütterung entstehende Knochenerkrankung. Beitr. zur path. Anatomie 1899. Bd. 24. Heft 3.
37. Nanwerck, Ueber die Möller-Barlow'sche Krankheit. Verhandl. der deutschen path. Gesellschaft 1899.
38. Owen, A case of scurvy-rickets in a boy of twelve years. British med. journal 1899. Dezember 23.
39. *Probner, Zur Kenntniss der Skeletveränderungen bei partiellem und totalem Riesenwuchs und bei Rachitis. Diss. München 1899.
40. Schmorl, Ueber Störung des Knochenwachsthums bei Barlow'scher Krankheit. Verhandl. der deutschen pathol. Gesellschaft 1899.
41. Stoeltzner, Ueber Behandlung der Rachitis mit Nebennierensubstanz. Deutsche med. Wochenschrift 1899. Nr. 37.
42. — Die Stellung des Kalks in der Pathologie der Rachitis. Jahrbuch für Kinderheilkunde 1899. N. F. L.
43. — und Lissauer, Ueber Behandlung der Rachitis mit Thymussubstanz. Jahrbuch für Kinderheilkunde 1899. N. F. L.
44. Whitman, Secondary pulmonary osteo-arthropathy in a child. Medical press 1899. March 22.
45. Williams, Lecture on rachitics deformities. Medical press 1899. April 19.

VIII. Wachsthumsanomalien.

46. Joachimsthal, Ueber Zwergwuchs und verwandte Wachsthumsstörungen. Centralblatt für Chir. 1899. Nr. 4.
47. Hildebrandt, Ueber Osteogenesis imperfecta. Virchow's Archiv 1899. Bd. 158. Heft 3.
48. Stoeltzner, Fötales Myxödem und Chondrodystrophia foetalis hyperplastica. Jahrbuch für Kinderheilkunde 1899. N. F. L.

IX. Pathogenese der Deformitäten.

49. Bähr, Bemerkung zu der Abhandlung Wolff's: „Die Lehre von der funktionellen Knochengestalt". Virchow's Archiv 1899. Bd. 156. Heft 2.
50. Ghillini, Die Pathogenese der Knochendeformitäten. Zeitschr. f. orthop. Chir. 1899. Bd. VI. Heft 3/4. — La patogenesi delle deformità ossee. Il Policlinico 1898. Sez. chir. f. 12.
51. Wolff, Die Lehre von der funktionellen Knochengestalt. Virchow's Archiv 1899. Bd. 155. Heft 2.

X. Osteoplastik.

52. Enderlen, Zur Reimplantation des resezirten Intermediärknorpels beim Kaninchen. Deutsche Zeitschrift für Chir. 1899. Bd. 51. Heft 5/6.
53. Fischoeder, Das Schicksal replantirter Knochenstücke vom histologischen Standpunkt aus betrachtet. v. Langenbeck's Archiv. Bd. 58. Heft 4.
54. De Francesco, Otturamento delle cavità ossee per mezzo di corpi estranei. Il Morgagni 1898. Nr. 11.
55. Grohé, Die Vita propria der Zellen des Periosts. Virchow's Archiv 1899. Bd. 155. Heft 3.
56. Grosse, Ersatz von Knochendefekten durch geglühten Thierknochen. Centralbl. für Chirurgie 1899. Nr. 9.
57. Helferich, Versuche über die Transplantation des Intermediärknorpels wachsender Röhrenknochen. Deutsche Zeitschr. für Chir. 1899. Bd. 51. Heft 5/6.

58. Marchand, Zur Kenntniss der Knochentransplantation. Verh. der deutschen pathol. Gesellschaft 1899.
59. Martin, De la régéneration osseuse sur l'appareil prothétique interne. Arch. provinc. de chir. 1899. Nr. 5.
60. *— Dell' influenza dell' osso calcinato sul processo di rigenerazione ossea. Il Policlinico 1898. Sez. chir. 15 ag.
61. Morpurgo, Die Vita propria der Zellen des Periosts. Virchow's Archiv 1899. Bd. 157. Heft 1.
62. Pascale, Innesti ossei. Ulteriori ricerche istologiche e risultati sperimentali. Durante's Festschrift. Vol. II.
63. *Trischitta, Sugli innesti ossei. La clinica chirurgica 1898. Nr. 3.
64. Valan, Sugli innesti ossei. Accademia di medicina di Torino. 21 gennaio 1998. Archivio p. le scienze mediche. Vol.

XI. Tumoren.

65. Abée, Ueber multilokulären Echinococcus der Leber und einen Fall von Echinococcus des Beckens und des Oberschenkels. Virchow's Archiv 1899. Bd. 157. Heft 3.
66. Brentano, Multilokulärer Knochenechinococcus. Centralblatt für Chir. 1899. Nr. 16. Deutsche Zeitschrift für Chir. 1899. Bd. 52. Heft 1/2.
67. Pollosson et Bérard, Tumeurs des os. Gazette hebdomadaire 1899. Nr. 83.

I. Allgemeines, Technik.

Schmorl (3) berichtet über eine neue Methode, die Knochenkörperchen und ihre Ausläufer tinktoriell darzustellen (Färben mit Thionin und Differenziren mit heissgesättigter Pikrinsäurelösung; Darstellung der Grenzscheiden durch Färbung mit Thionin und Behandlung mit Phosphorwolframsäure oder Phosphormolybdänsäure).

Mit Untersuchungen, die Entkalkung des Knochengewebes betreffend, beschäftigt, hat Ziegler (5) alle zu diesem Zwecke gebräuchlichen Methoden geprüft und gefunden, dass sie alle, mit Ausnahme der Phosphorsäure, deren Anwendung in 2½, 5 und 10% Lösung er empfiehlt, den Anforderungen betreffs Schnelligkeit der Entkalkung, Schrumpfung, Färbbarkeit und Schneidbarkeit nicht entsprechen. Er erzielte dagegen überraschende Resultate bei Anwendung der schwefeligen Säure und vorhergehender Fixirung in Formalin und hält die Anwendung der schwefeligen Säure zwecks Knochenentkalkung für eine werthvolle Bereicherung der Technik.

Schuchardt (4) hat die Krankheiten der Knochen und Gelenke ausschliesslich der Tuberkulose monographisch bearbeitet. In der umfangreichen Arbeit nehmen die Krankheiten der Knochen den bei weitem grösseren Raum ein. In dem ersten Abschnitt bespricht er Entwickelungsgeschichte, Anatomie, Histologie und Physiologie, denen sich Kapitel über die innere Architektur der Knochen, Regeneration und über Störungen im Knochenwachsthum anreihen. In den folgenden Abschnitten werden atrophische und hypertrophische Zustände des Skeletts abgehandelt. In dem Abschnitt über Erweichungszustände verbreitet sich der Autor über Rachitis, Osteomalacie und Paget'sche Krankheit, dem sich ein Kapitel über toxische Erkrankungen anschliesst. Den Beschluss bilden Infektionskrankheiten und Tumoren, die sehr ausführlich besprochen werden. Interessante kasuistische Mittheilungen, theils anderer Autoren, theils aus des Verf. eigener Praxis sind beigefügt. Die zahlreichen Abbildungen sind theils Originale des Verf., theils sind sie anderen Autoren entlehnt. Ein umfassendes Litteraturverzeichniss erhöht den Werth des verdienstvollen Buches.

Die Arbeit Pappenheim's (2) betrifft eingehende Untersuchungen über die Zellen des Knochenmarks verschiedener Thiere, denen Mittheilungen über Färbetechnik vorausgeschickt werden. Die Einzelheiten eignen sich nicht zu kurzem Referat.

Nach einleitenden Bemerkungen über die historische Entwickelung der Lehre von der Knochenarchitektur betont Albert (1) die im Verhältniss zu den weitgehenden Folgerungen Julius Wolff's dürftige Darstellung der normalen Architektur des oberen Femurendes. Er hält zu dem Studium der Spongiosaarchitektur Serienschnitte der Knochensubstanz für unerlässlich, und zwar am besten solche in sagittaler, frontaler und basilarer (horizontaler) Richtung. Durch die Kombination dieser Schnitte lässt sich erst der Verlauf der Spongiosalamellen und ihre mannigfache Durchkreuzung erkennen. Als fernere Methoden zum Studium des feineren Gefüges der Knochen führt er an die Dekortikation (Abtragung der Corticalis von der Spongiosa), die Exkavation (Ausräumung der Spongiosa bis auf ihre äussere Schicht), die plastische Darstellung einzelner Theile des Knocheninnern mit Hülfe feiner Instrumente, die Aktinoskopie ganzer Knochen oder feiner Schnitte, eventuell nach vorhergehender Imprägnation mit Metallsalzen. Auf die interessanten Einzelheiten seiner Befunde am unteren Ende des Femur und des Humerus, sowie am oberen Femurende kann hier nicht eingegangen werden. Erwähnt sei nur, dass sagittale Schnitte durch die Eminentia capitata humeri ein ganz analoges Bild liefern, wie der frontale Durchschnitt des oberen Femurendes, ein Befund, der sich gegen die Wolff'sche Krahntheorie verwerthen lässt.

Die Experimente, die Bonome ausführte, um die Bedeutung des Nerveneinflusses auf die Konsolidation von Frakturen festzustellen, hat Biagi (1a) auch an weissen Mäusen vorgenommen. Trotz Anwendung eines mit Erdpech und einer dünnen Metallplatte bekleideten Apparates, der die vollständige Immobilität der Fragmente sicherte, hat Verf. an den neurektomisirten (Resektion des Ischiadicus und einige Male auch des Cruralis) und frakturirten Gliede die Bildung eines missgestalteten Knochencallus beobachtet, der nach etwa 40 Tagen eine Involution erfuhr, die allmählich bis zum vollständigen Verschwinden des Kallus fortschritt und der so die Merkmale einer Nearthrosis im Sinne Bonome's aufwies. Muscatelli.

Ghillini (1b) fand experimentell, dass nach Durchschneidung des N. ischiadicus, wenn die Thiere zur Ruhe gezwungen werden, eine Verlängerung des Gliedes in Folge von Druckverminderung stattfindet, aber keine Verlängerung, wenn den Thieren sich frei zu bewegen gestattet wird. (Ref. kann aus seinen eigenen Untersuchungen diesen Schluss nicht bestätigen.) Muscatello.

II. Akute Osteomyelitis.

Enderlen (8) hat die Experimente Marwedel's zum Studium der eiterigen Entzündung des Knochenmarks einer Nachprüfung unterworfen und ausserdem zuvor Experimente über die Regeneration des Knochenmarks bei einfacher Verletzung angestellt. Die Befunde Enderlen's bei der eiterigen Entzündung des Knochenmarks weichen von denen Marwedel's besonders betreffs der eosinophilen Zellen ab. Enderlen weist ihnen bei der Bildung des Eiters keine so ausgedehnte Rolle zu, wie Marwedel, und konnte eine Entstehung von spindeligen Zellen aus eosinophilen Zellen nicht nachweisen.

Die ausführliche Arbeit Enderlen's (9) über denselben Gegenstand zerfällt den obigen Bemerkungen entsprechend in zwei grosse Abschnitte, in deren ersterem er die Resultate seiner Untersuchungen über Regeneration des Knochenmarks nach einfacher Verletzung (Anbohrung des Knochens und Verletzung des Knochenmarks mit spitzem Instrument) mittheilt. Aus der umfangreichen Arbeit mögen hier nur die wichtigsten seiner Schlusssätze Erwähnung finden. Als Reaktion einer Verletzung findet sich eine Degeneration der Zellen an der verletzten Stelle (Nekrose). Nach 24 Stunden finden sich Zeichen von Regeneration an den Bindegewebszellen. Eosinophile und pseudoeosinophile Zellen sind streng zu trennen. Weder aus diesen beiden Zellformen noch aus den Markzellen entstehen Spindelzellen. Aus den in die verletzte Stelle eingewanderten Markzellen entstehen Riesenzellen. In dem zweiten Abschnitt der Arbeit bespricht er die Resultate seiner Untersuchung über experimentell erzeugte eiterige Entzündung des Knochenmarks. Zur Infektion des Marks wurden Kulturen von Staphylokokken verwendet. An der Impfstelle zeigte sich auch hier Degeneration der Zellen. Für die Erklärung der Infiltrationszone nimmt er eine Einwanderung von Markzellen an, während er eine Auswanderung von Leukocyten aus den Gefässen nicht sicher nachweisen konnte. Auch hier konnte er sich im Gegensatz zu Marwedel von einer Umwandlung eosinophiler Zellen in Bindegewebszellen in der Abscessmembran nicht überzeugen. Die eingeimpften Kokken vermehren sich, die Eiterung zeigt Tendenz zu weiterer Ausbreitung, als Reaktion des umgebenden Gewebes wurden Degeneration, Phagocytose und weiterhin regenerative Prozesse beobachtet.

In der Arbeit von Klemm (12) berichtet der Verf. über zwei von ihm beobachtete Fälle von Streptokokkenosteomyelitis. Aus seinen und den Beobachtungen anderer Autoren über diesen Gegenstand zieht er folgende Schlüsse: Die Streptomykose der Knochen betrifft sehr häufig Kinder. Betreffs Anfang und Verlauf unterscheidet sie sich durch nichts von der Staphylomykose der Knochen. Im Gegensatz zu letzterer sind die Knochenveränderungen bei der Streptomykose häufig geringfügig (kortikale Sequester), die fortschreitende Markvereiterung fehlt (in einem Falle von Lexer vorhanden. Ref.). In ätiologischer Beziehung lassen sich häufig vorausgegangene, erfahrungsgemäss oft durch Streptokokken bedingte andere Erkrankungen feststellen (Scharlach, Angina, Diphtherie, puerperale Affektionen, Nabelinfektionen). Auffällig ist bei Streptomykosen ein hochgradiges Oedem der Weichtheile, gegen welches die Vereiterung zurücktritt, welches aber eine ausgesprochene Neigung zu Gangrän erkennen lässt. Die einschlägige Litteratur ist angegeben.

Edington (7) beschreibt einen Fall von Periostitis albuminosa am Finger, und zwar über der letzten Phalanx in der Gegend der Nagelmatrix bei einer 79jährigen Frau. Die Schwellung hatte drei Monate bestanden, war nie sehr schmerzhaft gewesen. Die Incision förderte klare, gelatinöse Flüssigkeit zu Tage, in Ausstrichpräparaten Kettenkokken.

In einem klinischen Vortrage beschäftigt sich Borelius (6) mit der Frage der sarkomähnlichen Formen von septischer Osteomyelitis, von denen er einen Fall bekannt macht.

Ein 15jähriger Knabe, der vor zwei Jahren an einer Affektion in der Fussgegend gelitten, bekam nach Ausheilung der oben genannten Affektion eine tumorähnliche Geschwulst am innern obern Theil des Oberschenkels. Die Diagnose wurde bei der Operation gestellt, es wurde im Oberschenkelknochen eine Knochenhöhle angetroffen und in der Um-

gebung derselben Granulationen und maisgelbe schwartige Massen. Aus den entfernten Massen wurde Staphylococcus pyogenes aureus gezüchtet.

von Bonsdorff (Helsingfors).

Koslowski (13) beschreibt drei Fälle jener atypischen chronischen, proliferirenden Osteomyelitis, die häufig fälschlicher Weise als Lues, Tuberkulose oder Sarkom angesehen wird, seit der bekannten Arbeit von Kocher aber der Staphylomykose einzureihen ist. Zwei Fälle betrafen den Oberschenkel, der dritte die Ulna. Der erste Fall, bei dem die Exartikulation des Oberschenkels proponirt, aber abgelehnt wurde, heilte unter Quecksilberbehandlung und Schlammbädern, die beiden anderen nach Incision.

Wanach (St. Petersburg).

Müller (14) beschreibt eine seltene Ausgangsform der akuten Osteomyelitis, eine tumorartige Schwielenbildung, die klinisch mit Sarkom verwechselt werden kann. In dem von ihm beobachteten Falle fand sich in dem derbschwieligen Tumor in der Nähe des Kniegelenks eine Granulationshöhle mit kleinem Sequester. Die Patientin hatte vor 20 Jahren nach einem Fall eine Kniegelenkserkrankung durchgemacht.

Scharff (16) bespricht die in der Litteratur bekannten Fälle von entzündlichen Knochenverkrümmungen und fügt einige von ihm beobachtete hinzu. Solche Fälle sind nach akuter Osteomyelitis, nach Gelenktuberkulose und nach Traumen beobachtet worden. Einen neuen Fall von Knochenverkrümmung nach akuter Osteomyelitis bei einem 19jährigen Menschen beschreibt Scharff. Nach Aufmeisselung des ganzen Femurschaftes bildete sich später etwas unterhalb der Mitte eine Verkrümmung nach aussen und vorn. Ein zweiter Fall betrifft ein 11jähriges Kind mit Ankylose des Kniegelenks nach Resektion, bei welchem sich ebenfalls eine Verkrümmung des Femur fand. Im dritten Falle handelte es sich um eine Verkrümmung der Tibia nach leichtem Trauma (Anstossen mit der Tibiakante an einen Balken) bei einem 12jährigen Mädchen. Hier fand sich neben einer periostalen Schwellung eine starke Einwärtskrümmung der Tibia. Was die Pathogenese der Knochenverbiegungen anlangt, so kommt bei akuter Osteomyelitis eine Erweichung der Knochen durch Osteoporose in Betracht, ferner Muskelzug und die Körperschwere.

Bei dem zweiten Fall ist besonders die knöcherne Ankylose des Kniegelenks und die in Folge dieser auf den Femur wirkende Schwere des Unterschenkels für die Verkrümmung des Oberschenkels verantwortlich zu machen. Ferner spielen hier die in der Umgebung tuberkulöser Knochenherde vorkommenden Erweichungen und Störungen im Gebiet des Epiphysenknorpels eine Rolle. Bei der Knochenverkrümmung nach Trauma ist von Hoffa und Oberst eine rarefizirende Ostitis als ätiologisches Moment angenommen worden, welcher Ansicht sich Verf. anschliesst. In diesem Falle, wie in denen der anderen Autoren war übrigens eine Fraktur und Rachitis ausgeschlossen. In therapeutischer Hinsicht kommen Gewichtsextension, Schienenapparate und die Osteotomie in Betracht.

Jottkowitz (11) berichtet über einen Fall von akuter Osteomyelitis bei einem dreijährigen Kinde. Das Hüftgelenk war verjaucht, die obere und untere Femurepiphyse gelöst, die Diaphyse von Periost entblösst. Entfernung des Gelenkkopfs, Abtragung des Trochanter maior. Nach einiger Zeit akuter Fieberanstieg, Bildung metastatischer Abscesse, Resektion der ganzen Diaphyse, das zurückgelassene Periost überall verdickt, aber noch

weich und schlaff, nur über dem Knie beginnende Ossifikation. Heilung, Verkürzung des Beines von 3½ cm, nach 1½ Jahren von 4½ cm. Jottkowitz räth in solchem Falle, sobald die Totalnekrose der Diaphyse zweifellos geworden ist, zur baldigen Entfernung der letzteren, anstatt der späteren Sequestrotomie bei ausgebildeter Sequesterlade.

Koltschin (12a) theilt einen Fall von Staphylokokkenosteomyelitis des oberen Endes der Tibia mit, die nach 52 Jahren durch ein Trauma zu einem neuen Ausbruch angefacht wurde. Wanach (St. Petersburg).

Suslow (16a) behandelte einen Kosaken wegen akuter, durch Streptokokkeninfektion hervorgerufener Osteomyelitis der Tibia mit Eiterung in der Wadenmuskulatur, Vereiterung des Kniegelenks und schweren septischen Allgemeinerscheinungen. — Aufmeisselung der Tibia, Incisionen und Arthrotomie des Kniegelenks brachten keine Besserung. Es wurden Injektionen von Antistreptokokkenserum versucht; mehrmals täglich Injektion von 10 ccm Serum, sodass Pat. im Verlauf von 6 Tagen 210 ccm und nach neuntägiger Pause im Verlauf von weiteren 7 Tagen noch 140 ccm Serum erhielt. Die Temperatur wurde ebensowenig beeinflusst wie der Wundverlauf, der Kranke kam immer mehr herunter. Der einzige Effekt der Serumninjektionen war, dass Pat. aufhörte zu deliriren, Appetit bekam und sich subjektiv besser fühlte. Die Amputation des Oberschenkels brachte schliesslich Heilung.

Wanach (St .Petersburg).

Rokizky (15a) theilt zwei schwere Fälle von Staphylokokkenosteomyelitis mit, die er wider Erwarten durchbrachte. In dem einen Fall handelte es sich um akute Osteomyelitis des Bogens des vierten Halswirbels, in dem anderen um primär multiple Osteomyelitis der oberen Tibiaepiphyse und der oberen Epiphysen beider Humeri. Die Behandlung bestand ausser der Aufmeisselung der Knochen in der längere Zeit fortgesetzten Applikation von Klysmen aus einer 2%igen Lösung von Natr. carbonicum; es wurden alle 2—3 Stunden je 200 g dieser Lösung eingeführt. Auch bei anderen septischen Erkrankungen haben diese Alkaliklystiere sich gut bewährt. Verf. will mit ihnen eine vermehrte Durchspülung des Organismus behufs schneller Entleerung der Toxine und eine dauernde Erhöhung der Alkalizität des Blutes erzielen, die bekanntlich die baktericiden Eigenschaften desselben erhöht. In der That wird durch diese Klystire die Diurese bedeutend erhöht, die Temperatur sinkt und der Harn wird alkalisch — ein Beweis dafür, dass es so wirklich gelingt, die Körpersäfte alkalischer zu machen.

Wanach (St. Petersburg).

III. Tuberkulose.

„Die Tuberkulose der Knochen und Gelenke“ von Krause (20) giebt eine in jeder Beziehung vortreffliche und umfassende Uebersicht über den heutigen Standpunkt unserer Kenntniss der genannten Krankheitsprozesse. Es kann unmöglich hier der Ort sein, auf die Details des umfangreichen Werkes einzugehen. Die Eintheilung des Stoffes ist im ganzen und grossen dieselbe geblieben, wie in dem älteren Werke des Verf., nur das Kapitel über Thierversuche ist jetzt weggelasssen und dafür der Pathogenese ein besonderer Abschnitt gewidmet, in welchem Verf. auch die experimentelle Erzeugung der Tuberkulose beim Versuchsthier bespricht. Der König'schen Theorie betreffend die Destruktion der Gelenke durch niedergeschlagenes Fibrin schliesst sich der Verf. nicht an. In dem Abschnitt über Therapie ist das

Calot'sche Verfahren bei Malum Pottii und die venöse Stauung berücksichtigt. Unter den Abbildungen, grösstenteils Originale des Verf., befinden sich eine grosse Zahl Röntgenphotogramme. Viele kasuistische Mittheilungen aus des Verf. eigener Praxis, sowie umfassende Litteraturangaben bilden eine werthvolle Beigabe zu dem Inhalt des Buches.

Benda (17) berichtet über drei Fälle von chronischer Knochentuberkulose, an die sich akute Miliartuberkulose anschloss. In allen Fällen gelang es ihm, den Einbruch des tuberkulösen Virus in die Blutbahn fern von dem Knochenherd nachzuweisen, und zwar einmal von einem Lungenvenentuberkel, in den beiden anderen Fällen von einer ulcerösen Endocarditis tuberculosa. Er glaubt, dass diese Herde der Vene, resp. des Endokards im Gegensatz zu Weigert als in der Intima der Gefässwand entstandene Metastasen des primären Knochenherdes aufzufassen seien, und dass man in diesem Sinne einen Zusammenhang zwischen primärer Knochenerkrankung und akuter Miliartuberkulose annehmen dürfe.

Bruni (18) hat die Kallusbildung bei tuberkulöser Infektion und Intoxikation studirt und kommt zu folgenden Schlüssen: 1. bei experimenteller tuberkulöser Infektion bleibt die Konsolidation der Fraktur aus und findet Tuberkelbildung am Bruchherde statt. 2. Beginnende tuberkulöse Intoxikation hat keinen Einfluss auf den Verlauf der Kallusbildung. 3. Vorgeschrittene tuberkulöse Infektion hat einen ungünstigen Einfluss. 4. Langsame Intoxikation durch Bac. coli verzögert die Kallusbildung am frakturirten Knochen.

Muscatello.

Kuettner (21) sprach auf dem Chirurgenkongress über Osteomyelitis tuberculosa des Schaftes langer Röhrenknochen. Er berichtet über einen Fall primärer tuberkulöser Osteomyelitis der Tibia bei einem 12jährigen Mädchen, welches sonst keine tuberkulöse Erkrankungen darbot. Der klinische Befund und das Röntgenbild sprachen für eine gewöhnliche osteomyelitische Nekrose der Tibia. Von der ebenfalls seltenen, sekundären tuberkulösen Osteomyelitis hat er an der v. Bruns'schen Klinik fünf Fälle beobachtet, in denen die Erkrankung von einem benachbarten Gelenk auf den Schaft, resp. das Knochenmark übergegriffen hatte.

Sokolow (21a) theilt eine Reihe von sehr interessanten Fällen von Tuberkulose des Brustbeins, der Beckenknochen und des Steissbeins mit. Besondere Erwähnung verdient ein Fall von tuberkulöser Affektion der Synchondrosis sacro-iliaca, die durch ausgiebige Operation vollständig geheilt wurde.

Wanach (St. Petersburg).

IV. Andere Entzündungen.

Menière beschreibt einen Fall chronischer eiteriger Periostitis an dem Proc. mastoideus, die anfangs trotz verschiedener therapeutischer Massnahmen nicht heilen wollte, und die er durch Anwendung von Ipsilenjodoform in Pulverform (ipsilème jodoformé) zur Heilung brachte.

Franke (23) beschreibt einen Fall eigenthümlicher Knochenerkrankung, die er Ostitis fibroplastica nennt. Bei einem 52jährigen Mann, der vor 3/4 Jahren einen Fall auf das Knie erlitten hatte, fand sich eine Schwellung dieses Kniegelenks mit Auftreibung der Femurepiphyse. Bei der Operation fand sich Schrumpfung der Gelenkhöhle mit sammetartiger Schwellung und Röthung der Synovialis. Die untere Femurepiphyse, von stark verdicktem Periost überzogen, war ersetzt durch eine graue weiche Masse, welche auch einen

Theil der Markhöhle ausfüllte. Die mikroskopische Untersuchung ergab theils älteres, theils junges Bindegewebe, welches kleine atrophische und nekrotische Knochenbälkchen einschloss, nirgends Zeichen von Knochenneubildung, an einigen Stellen auch Granulationsgewebe. Franke glaubt, dass es sich um eine besondere Form einer infektiösen Ostitis, wahrscheinlich Influenza-Ostitis handelt. Durch lokale Infektion sei es zu Nekrose der Knochensubstanz gekommen, welche ohne Eiterbildung zu einer produktiven Entzündung mit Bindegewebswucherung geführt habe, durch die der nekrotische Knochen allmählich aufgesogen sei.

Franke (22) sprach auf dem Chirurgenkongress über chirurgisch wichtige Komplikationen und Nachkrankheiten der Influenza, von denen hier nur die die Erkrankungen des Knochen betreffenden kurz erörtert werden sollen. Nach Influenza erkranken die Knochen ausserordentlich häufig, wie Franke angiebt, und zwar ist die häufigste Form eine plastische Osteoperiostitis, welche er besonders an der Tibia, seltener an andere Knochen (Becken, Phalangen der Hand, Rippen, Scapula) beobachtete. Die Auftreibungen der Knochen können sehr schmerzhaft sein. Durch Bildung multipler Knoten und Beulen entsteht ein sehr charakteristisches Bild (Periostitis nodosa am Schädel). Vereiterung trat selten ein, unter geeigneter Behandlung gingen die periostalen Verdickungen meist nach Monaten zurück. Eine zweite Form befällt vorzugsweise die Epiphysen und zwar als Osteomyelitis mit Verdickungen und Druckempfindlichkeit, welche die Gelenke in Mitleidenschaft zieht. (Osteogene Form des Gelenkrheumatismus nach Influenza). In charakteristischer Weise erkranken die Knochen der Fusswurzel und die Metatarsi, meist mit Betheiligung der benachbarten Gelenke, auch hier kann Eiterung eintreten, bei der sich der Knochen hämorrhagisch erweicht oder eiterig infiltrirt erweist, Knochensequester wurden fast nie gefunden. Influenzabacillen fanden sich nie vor, wohl aber Staphylokokken und Streptokokken. Franke glaubt, dass es sich um Mischinfektionen, Influenzabacillen und Kokken handelt, oder dass die Toxine der Influenzabacillen einen für Eiterung günstigen Boden schaffen. In therapeutischer Hinsicht empfiehlt er völlige Ruhe, Priessnitz'sche Umschläge, Natr. salicyl., Antipyrin. Durch Einreibungen, Massage, Gebrauch der Glieder tritt fast stets eine Verschlimmerung ein.

Tanja (27) beschreibt einige Fälle, die in den Amsterdamer Kliniken zur Operation kamen, wegen chirurgischen Affektionen durch Bac. typhi hervorgerufen. Bei einigen schloss sich diese Krankheit dem Typhus an, bei anderen war diese Krankheit mehr vorausgegangen. In allen Fällen war die Widal'sche Reaktion positiv und die bakteriologische Untersuchung massgebend.

Beschrieben werden: 1. ein Fall von Osteomyelitis typhosa der Tibia, 2. ein Abscess, retroperitoneal in der Fossa iliaca (Tod, Osteomyelitis der Symphys. sacroiliaca, fettige Degeneration des Herzens, der Leber und der Nieren), 3. ein gangränöser Abscess auf dem Sacrum bei einem elend aussehenden Typhusleidenden. Incision, Tod (Degeneration der parenchymatösen Organe, Darmulcera u. s. w.), 4. Abscessus Sterni, 5. Cholecystitis typhosa (siehe Rotgans, Cholelithiasis). Rotgans.

Holm (23a) hebt Syphilis als Ursache der Perichondritis serosa hervor, und empfiehlt eine antisyphilitische Behandlung zu versuchen.

Schaldemose.

Katzenstein (24) demonstrirte an einer Anzahl von Radiogrammen, wie bei hereditärer Lues durch chronische Periostitis eine echte Hypertrophie der Knochen zu Stande kommen kann. Letztere macht sich besonders an

den Enden der Diaphysen und den Epiphysen bemerkbar. Durch Fortleitung von hier aus können sekundäre Gelenkentzündungen entstehen.

Kiessling (25) berichtet über einen Fall schwerer Syphilis (Lues galoppans) bei einem 27jährigen Manne, bei welchem das Knochensystem in besonders grosser Ausdehnung erkrankte. Bemerkenswerth für den ganzen Verlauf des Falles war unausgesetzt hohes Fieber, die fortwährend sich aneinander reihenden neuen Eruptionen der Krankheit und die geringe Wirkung der spezifischen Medikamente. Von Hoden und Kehlkopf abgesehen waren ausschliesslich Haut und Knochen betroffen. Ein Grund für die äusserst zahlreichen Knochenherde (Periostitis ossificans und P. gummosa) liess sich nicht auffinden. Der Werth der Röntgenphotographie für die Diagnose der syphilitischen Knochenerkrankungen wird vom Verf. besonders hervorgehoben.

V. Erkrankungen durch Phosphorinhalationen.

Dearden (30) weist an der Hand zweier Fälle auf die auch von anderer Seite bestätigte Thatsache hin, dass Arbeiter in Phosphorzündhölzerfabriken sich häufig Spontanfrakturen zuziehen. Die chemische Untersuchung eines Stückchens Knochen von einem solchen Arbeiter und der Vergleich mit dem normalen Knochen ergiebt einen Ueberschuss von Phosphorsäure in dem Knochen des Zündholzarbeiters. Dearden glaubt, dass dieser Befund vielleicht einen Beitrag dazu liefert, die abnorme Brüchigkeit der Knochen der Zündholzarbeiter zu erklären.

Offer (31) hat die Analyse eines ihm zur Verfügung gestellten, wegen Phosphornekrose exartikulirten Unterkiefers vorgenommen, und zwar konnten an dem Präparate Stücke normalen Knochens, nekrotischen Knochens und von dem verknöcherten Periost von einander getrennt und einzeln untersucht werden. Bei der Vergleichung fanden sich die ätherlöslichen Stoffe in den pathologischen Theilen des Knochens erheblich vermehrt. Dagegen ergab die Untersuchung der Asche, dass der Phosphorsäuregehalt der erkrankten Knochentheile gegen die Form nicht wesentlich erhöht war, und diese Thatsache spricht zu Gunsten der Annahme, dass die P.-Nekrose nicht auf eine direkte Einwirkung der Phosphordämpfe auf den Knochen zurückzuführen ist.

VI. Osteomalacie.

Berger (32) beschreibt eingehend einen jener seltenen Fälle von hochgradiger Osteomalacie bei einem 21jährigen Mann, welcher an doppelseitigem Genu valgum litt. Die ersten Symptome wurden nach einer zur Beseitigung der Kniedifformität unternommenen Macewen'schen Operation bemerkt. Die beigegebenen Röntgenbilder (la presse médicale) lassen die enormen Difformitäten der Knochen (Verbiegungen, Infraktionen) deutlich erkennen. Bei der letzten Untersuchung waren die Knochen jedoch so durchsichtig geworden, dass sie bei der Röntgenuntersuchung kaum noch zu erkennen waren. Für charakteristisch für die Entstehung der Osteomalacie hält Berger in seinem Falle die rapide Entwickelung der Genua valga, die grosse Schmerzhaftigkeit und die vollkommene Gebrauchsunfähigkeit. Die intensiven Schmerzen in den befallenen Gliedern waren von Krämpfen und Zittern der Muskulatur begleitet. Bei weiterem Fortschreiten der Erkrankung blieben nur die Schmerzen bestehen. Alle therapeutischen Massnahmen schlugen fehl, auf die Kastration wollte der Kranke nicht eingehen.

Ringel (34) berichtet über einen Fall von Osteomalacie beim Manne. Ein früher gesund gewesener, wegen Ulcus ventriculi in Behandlung befindlicher 25jähriger Mann erkrankte an allgemeiner Muskelschwäche und Sehstörungen, später Verkrümmung der Wirbelsäule und Difformität des ganzen Thorax. Tod an Magenblutung. Die Diagnose Osteomalacie wurde erst bei der Obduktion gestellt, bei welcher sich besonders Schädel, Wirbelsäule, Becken und Thorax erkrankt fanden, während die Extremitäten fast ganz frei waren.

Pagliano und Delanglade (33) berichteten über einen Fall nicht puerperaler Osteomalacie bei einer 30jährigen Frau, bei welcher sie die doppelseitige Kastration ausführten. Nach der Operation Gewichtszunahme und Besserung. Die mikroskopische Untersuchung der entfernten Ovarien ergab Atrophie, besonders der Rindensubstanz, Verdickung der Arterienwände und zahlreiche Cysten.

VII. Rachitis und Barlow'sche Krankheit, Osteoarthropathie.

Mircoli (35) hatte nach einer früheren Mittheilung (1891) in mehreren akut und letal verlaufenen Fällen von Rachitis aus der Gehirnsubstanz bei Hydrocephalus und aus dem Knochenmark der erkrankten Knochen durch Kultivirung virulente Staphylokokken und Streptokokken erhalten. Durch diese Befunde angeregt, experimentirte er mit jungen Kaninchen, denen er ein oder zwei Tropfen einer Staphylokokkenkultur injizirte. Bei einmonatlichen Kaninchen erhielt er eine Eiterung der Epiphyse, waren die Thiere 15—20 Tage alt, fanden sich miliare Abscesse an den Epiphysen, bei noch jüngeren, eine Woche alten Thieren ergab sich ein entzündlicher, nicht eiteriger Prozess mit Hypertrophie des Knorpels und der Epiphyse. Gestützt auf diese Befunde, hat Mircoli eine entzündliche, resp. infektiöse Theorie der Rachitis aufgestellt, die Infektion soll auf dem Wege der Lymphgefässe, Haut (Furunkel), Pharynx, nnd durch den Gastronintestinaltraktus erfolgen können. Die histologischen Befunde bei den Thieren entsprechen jedenfalls nicht denen bei der menschlichen Rachitis (Narbengewebe an den Epiphysen [véritable tissu cicatriciel], durch welche das Wachsthum hintangehalten werden soll).

Miwa und Stoeltzner (36) haben versucht, die durch kalkarme Fütterung bei jungen Thieren entstehende Knochenveränderung zu erforschen. Als Objekt diente ihnen ein junger Hund, dessen Knochen sie untersuchten, wobei sie den Hauptwerth auf den histologischen Befund legten. Sie fanden eine allgemeine Osteoporose des Skeletts mit rachitisähnlichen Veränderungen am Periost und am unverkalkten wuchernden Knorpel. Die periostalen Veränderungen bestanden in einer Verbreiterung der Cambiumschicht mit Knorpeleinlagerung und zahlreichen Osteophyten, die Knorpelwucherungszone war verbreitert. Dagegen war die provisorische Verkalkungszone erhalten, die das kalkhaltige Knochengewebe umgebenden Säume kalklosen Gewebes äusserst schmal, somit fehlten die wichtigsten Charakteristica der Rachitis.

Stoeltzner (42) bespricht die Stellung des Kalks in der Pathologie der Rachitis und kommt zu folgenden Schlüssen. Weder mangelhafte Kalkzufuhr mit der Nahrung, noch ungenügende Resorption des Kalks, noch pathologische schnelle Wiederausscheidung desselben spielen bei der Rachitis eine Rolle. Der Kalkgehalt der Organe Rachitischer ist nicht abnorm niedrig. Die Blut-

alkalescenz bei Rachitischen ist nicht gegen die Norm verändert. Das Ausbleiben der Verkalkung bei der Rachitis ist auf einen pathologischen Zustand des neugebildeten Knochengewebes zurückzuführen.

Angeregt durch Mettenheimer's Bericht über seine günstigen Erfolge bei der Behandlung der Rachitis mit Thymussubstanz haben Stoeltzner und Lissauer (43) die Mettenheimer'sche Therapie geprüft und sind zu dem entgegengesetzten Resultat gekommen. Sie fanden, dass die Behandlung mit Thymussubstanz keinen günstigen Einfluss auf die Rachitis ausübt, dass in einigen Fällen sich sogar die Krankheit trotz der Behandlung weiter entwickelt hatte.

In einer vorläufigen Mittheilung berichtet Stöltzner (41) über die Resultate seiner Versuche, die Rachitis mit Nebennierensubstanz zu behandeln. In allen, selbst schweren und komplizirten Fällen liess sich eine Besserung nicht verkennen, besonders die nervösen Symptome und die Craniotabes wurden günstig beeinflusst, weniger gebessert wurden die Thoraxdeformitäten, der Rosenkranz, die Epiphysenschwellungen und die Verkrümmungen der Extremitäten, während der Glottiskrampf meistens hartnäckig der Behandlung widerstand.

Der Vortrag von William's (45) handelt von der Pathologie und Therapie der Rachitis. Bei letzterer kommen hygienische, diätetische, medikamentöse, mechanische und operative Massnahmen in Betracht. Er giebt keinen Phosphor und hat gefunden, dass Leberthran ohne Phosphor ebenso gute Dienste leistet.

Schmorl (40) berichtet über seine Untersuchungen über die Barlow'sche Krankheit, von der er sechs Fälle beobachtet hat. Die Veränderungen an den Knochen beruhen nach ihm auf mangelhafter Apposition und auf Resorption. An den Diaphysen tritt Osteoporose auf, das lymphoide Knochenmark wird in faseriges, zell- und gefässreiches Gewebe verwandelt. Die subperiostalen Blutungen stehen meist mit Frakturen und Infraktionen in Zusammenhang. Nach Schmorl kann die Barlow'sche Krankheit unabhängig von Rachitis entstehen, während eine Kombination beider Krankheitsprozesse sehr häufig ist.

Nauwerck (37) hat fünf Fälle von Barlow'scher Krankheit untersucht. Er fand als charakteristische Erscheinung Hemmung der Ossifikation, fehlende oder minimale Apposition bei Fortdauer der physiologischen Resorption. An der Epiphysengrenze zeigten sich Lockerungen, Verlagerungen der Diaphyse und Epiphyse, öfters mit Einkeilungen, manchmal auch Fissuren und Frakturen. Ausserdem nimmt Nauwerck eine hämorrhagische Diathese als konstantes Symptom an. Bei sämmtlichen untersuchten Fällen war Rachitis vorhanden und dies hat Nauwerck zu der Annahme bestimmt, dass eine von Rachitis unabhängige Möller-Barlow'sche Krankheit nicht vorkommt. In der Diskussion betont v. Recklinghausen die mächtig gesteigerte Resorption, die er bei der Untersuchung derartiger Fälle gefunden, er ist geneigt, den genannten Krankheitsprozess in das Gebiet der infantilen Osteomalacie zu verweisen.

Owen (38) bespricht die Krankheitsgeschichte eines 12jährigen, sehr elenden anämischen Knaben. Bei diesem fand sich aufgelockertes blutendes Zahnfleisch, Verdickung der Knochen-Knorpelgrenzen an den Rippen, Auftreibung der Radiusepiphysen, Schwellung über beiden unteren Enden der Tibia und Fibula, Erguss in den Kniegelenken, Hämaturie. Beide Beine waren sehr empfindlich und wurden unbeweglich gehalten. Die Erkrankung,

die Verf. auf ungenügende, gleichförmige Diät, resp. den Mangel an frischen Vegetabilien in der Nahrung zurückführt, besserte sich nach Aenderung der Diät. Nach dem Verf. sind die Krankheitsbilder von Rachitis und Skorbut nicht genau von einander abzugrenzen. Rachitis ist die Vorstufe von Skorbut. Rachitis und Skorbut entwickeln sich, wenn die einseitige Kinderdiät über das 3. oder 4. Lebensjahr beibehalten wird. Wenn ein Kind an Skorbut erkrankt, muss es auch rachitisch sein. Er verwirft die Bezeichnung hämorrhagische Rachitis für Fälle mit subperiostalen Blutungen, und nennt die Krankheit „scurvy-rickets“ oder besser „scurvy“. Sie findet sich häufiger bei den Kindern besser situirter Leute, als bei denen der ärmeren Klassen, weil die ersteren häufiger mit künstlichen Nährmitteln aufgezogen werden, als die letzeren, und gerade die Milchsurrogate, lange Zeit hindurch gegeben, den Ausbruch der Krankheit befördern.

Whitman (44) teilt den ersten typischen Fall von Osteoarthropathie bei einem Kinde mit. Bei dem 8jährigen Mädchen, welches früher an Gibbus der Wirbelsäule mit Psoasabscess gelitten hatte, fanden sich erhebliche Verdickungen der peripheren Abschnitte der Extremitäten. Die Finger stark verdickt, besonders die Endphalangen stark vergrössert, die Nägel hypertrophisch, die Knochen der Unterschenkel und Vorderarme periostitisch verdickt, die Knochen druckempfindlich. Gelenkergüsse in den Knie-, Sprung- und Handgelenken. Ueber einer Lungenspitze Dämpfung. Whitman glaubt, dass die Veränderungen der Knochen auf Zunahme der organischen und Verminderung der anorganischen Substanz beruhen.

VIII. Wachsthumsanomalien.

Joachimsthal (46) demonstrirte Röntgenbilder von einer Reihe Individuen mit Zwergwuchs. Bei den meisten derselben fand sich der Epiphysenknorpel deutlich erhalten, obwohl sie in einem Alter von 30—36 Jahren standen. Diesem Befunde entsprach auch der Umstand, dass die abnorm klein gebliebenen Personen nach genau vorgenommenen Messungen noch mehr oder weniger im Wachsthum begriffen waren. Ferner demonstrirte er einen Fall von Chondrodystrophia foetalis bei einem 12jährigen Kinde, dessen Körperlänge 83 cm betrug. Auf den Skiagrammen zeigte sich abnorme Knorpelwucherung und vollständiger Stillstand der Ossifikation, aber keine abnorme Gestaltung der Diaphysenendenspalte.

Hildebrandt (47) beschreibt einen Fall von Osteogenesis imperfecta bei einem acht Stunden post partum verstorbenen Kinde. Die Extremitäten auffallend kurz, die Knochensubstanz sehr weich, mit dem Messer schneidbar, Verkrümmungen der Knochen (Frakturen). Die mikroskopische Untersuchung ergab mangelhafte Ausbildung von Knochensubstanz, besonders die periostale Knochenbildung sehr gering, zahlreiche Nekrosen des Knochengewebes, Erhaltensein grosser Inseln von Knorpelgrundsubstanz in der Spongiosa, dagegen normales Verhalten der Epiphysenknorpel (Unterschied von Chondrodystrophia foetalis).

Stoeltzner (48) beschreibt einen Fall von Chondrodystrophia foetalis. Bei dem unmittelbar nach der Geburt verstorbenen Kinde fand sich ein abnorm stark entwickeltes Unterhautfettgewebe, eine abnorm dicke Zunge, eine parenchymatöse Struma und eine auffallende Kürze der langen Röhrenknochen, an welchen sich mikroskopisch Fehlen, resp. mangelhafte Ausbildung

der Knorpelwucherungsschicht bemerkbar machte. Stoeltzner weist auf die Analogie seines Falles mit dem sporadischen Kretinismus, resp. dem infantilen Myxödem hin und schlägt für das von ihm beschriebene Krankheitsbild die Bezeichnung „fötales Myxödem" vor. Der zweite Fall ist als Chondrodystrophia foetalis hyperplastica von Johannessen bereits an anderem Orte beschrieben worden. Stoeltzner hat das ihm von diesem Falle zugewiesene Material untersucht. Die Schilddrüse war klein, aber jodfrei, auch hier war eine mangelhafte Ausbildung der Knorpelwucherungsschicht vorhanden, die Extremitäten kurz, die Epiphysen stark verdickt. Stoeltzner glaubt, dass der Fall von Johannessen besser von dem fötalen Myxödem abzutrennen sei, wenn auch dieser und der von ihm beschriebene Fall in gewissem Sinne Aehnlichkeiten aufwiesen.

IX. Pathogenese der Deformitäten.

Ghillini (50) erörtert die Gleichgewichtsbedingungen der unteren Extremitäten in mechanischer Beziehung und dieselben am Skelette überhaupt und bespricht die Mechanik der unter pathologischen Bedingungen veränderten Belastung der Knochen und die sich daraus ergebenden Deformitäten. Er bekämpft ferner unter Zuhülfenahme mathematischer Betrachtungen die Annahme von Bähr, dass in den Knochen nur Druck- und keine Zugspannungen stattfinden.

In einer grösseren Arbeit sucht Wolff (51) nach seinen eigenen Worten seine Lehre von der funktionellen Knochengestalt vollständiger, wie bisher, zu begründen. Die ersten Abschnitte der in acht Kapitel zerfallenden Arbeit enthalten eine systematische Wiederholung des Inhalts seiner früheren Arbeiten, auf denen er seine Lehre aufgebaut hat. Neu ist der Nachweis der funktionellen Bedeutung der pathologischen Knochengestalt durch Röntgenbestrahlung am Lebenden. An der Hand eines konkreten Falles weist er nach, dass auch im Röntgenbild eine Harmonie zwischen äusserer Gestalt, innerer Gestalt und innerer Architektur der Knochen sich erkennen lässt. Sodann verbreitet er sich über den Werth der Röntgenuntersuchung zum Nachweis der Transformation pathologisch veränderter Knochen (Mädchen mit hochgradigem Genu valgum, Röntgenaufnahme vor und nach der Behandlung). Schliesslich unterzieht er die seither veröffentlichen Arbeiten anderer Autoren einer kritischen Betrachtung und zwar solche, die eine Bestätigung seiner Lehre enthalten und solche, die nicht mit ihr übereinstimmen. Zu den ersteren gehören Arbeiten von Roux, Beneke, Hirsch und Ribbert, zu den letzteren Veröffentlichungen von Korteweg, Lorenz, Ghillini, v. Recklinghausen, Solger, Ritter und Bähr. Ueber die Arbeiten des letztgenannten Autors hat Wolff das Urtheil von Roux eingeholt, welches er in extenso mittheilt.

Diese Mittheilung bildet die Veranlassung, dass Bähr (49) seine Polemik gegen Wolff wieder aufnimmt. Bähr erklärt unter Wiederholung früher bereits gemachter Einwendungen gegen die Wolff'sche Lehre, dass seine Ausführungen bisher von Wolff noch nicht widerlegt sind.

X. Osteoplastik.

Die Arbeit Grohé's (55) handelt von der Vita propria der Zellen im Allgemeinen und der Zellen des Periosts im Besondern. Seine eigenen Ver-

suche betreffen Transplantation von Periostst\u00fccken. Er entnahm get\u00f6dteten Kaninchen nach Ablauf verschiedener Zeiten Periosttheile und pflanzte sie anderen zwischen die Muskulatur. Von 18 Transplantationen waren sieben erfolgreich. In zwei F\u00e4llen gelang es mit den 100 Stunden post mortem entnommenen und transplantirten Periostlappen noch Knorpel und Knochen zu erzeugen. Die mikroskopischen Befunde werden mitgetheilt und hierbei ist besonders das Verhalten der elastischen Fasern erw\u00e4hnt, welche im Knorpel, im chondroiden und osteoidem Gewebe sich vorfanden.

Morpurgo (61) hat zur Pr\u00fcfung der Vitalit\u00e4t der Periostzellen Experimente an jungen H\u00fchnern angestellt, denen er von der Tibia entnommene Periostlappen unter verschiedenen Bedingungen in dem Hahnenkamm einpflanzte. Die bei niederer Temperatur (3—6° C.) aufbewahrten Periostst\u00fccke bildeten, nach 192 Stunden \u00fcberpflanzt, noch Knochengewebe. Bei 40—41° C. im Thermostaten aseptisch und feucht konservirte periostale Lappen erwiesen sich noch lebensf\u00e4hig und produzirten Knorpel und Knochen, wenn sie 100 Stunden nach der Entnahme transplantirt wurden. Die Asepsis wurde vor der Operation durch Kulturen erwiesen. Schliesslich wurden Periosttheile von bei 15° C. gehaltenen Leichen transplantirt. In diesem Falle war 168 Stunden nach dem Tode entnommenes Periost noch im Stande, Knorpel und Knochen zu erzeugen (Grohé's \u00e4usserste Grenze 100 Stunden). Demnach eignet sich die K\u00e4lte am besten zur Konservirung. Die frischen Periostlappen produzirten reichlich osteoide Knochenbalken, die \u00e4lteren vorwiegend Knorpel, aber auch Knochen.

Helferich (57) berichtet \u00fcber seine Versuche \u00fcber Transplantation des Intermedi\u00e4rknorpels junger Thiere. Er operirte an jungen Kaninchen, denen er den Epiphysenknorpel des unteren Ulnaendes resezirte. Die dem Knorpel anliegenden Knochentheile wurden sammt dem zugeh\u00f6rigen Periost mitentfernt und in einer grossen Anzahl von F\u00e4llen sofort wieder implantirt. Die Technik der Operation wird beschrieben und die Befunde einzelner beweisender Pr\u00e4parate werden genauer mitgetheilt. Er fand, dass der resezirte und reimplantirte Knorpel seine Proliferationsf\u00e4higkeit nicht einb\u00fcsst, obgleich eine Verminderung dieser F\u00e4higkeit meistens zu konstatiren war. Ein gewisser Ausgleich der eintretenden Verk\u00fcrzung ist auf Kosten des Epiphysenwachsthums zu setzen.

Enderlen (52) berichtet die Resultate der von ihm ausgef\u00fchrten mikroskopischen Untersuchung des nach Helferich's Methode resezirten und reimplantirten Intermedi\u00e4rknorpels. Das zu untersuchende Material wurde in der Zeit von einem Tag bis drei Monate post operationem entnommen. Er zieht aus seinen Untersuchungen folgende Schl\u00fcsse. Der excidirte und reimplantirte Intermedi\u00e4rknorpel erleidet in den centralen Abschnitten Degeneration, w\u00e4hrend sich die peripheren Theile erhalten. Die sp\u00e4ter eintretende H\u00f6henzunahme des Knorpels ist auf Ossifikation, ausgehend von den erhaltenen Knorpelabschnitten, zur\u00fcckzuf\u00fchren. Die (operirte) Ulna bleibt im Wachsthum zur\u00fcck, deshalb tritt eine Kr\u00fcmmung des Radius ein. Die mitexcidirten Knochentheile verhalten sich analog den Barth'schen Untersuchungen, zum Theil bleibt der Knochen lebensf\u00e4hig, an die degenerirten Theile lagert sich osteoides Gewebe und neuer Knochen an.

Die lange Zeit hindurch gef\u00fchrte Polemik zwischen Barth und David, das Schicksal reimplantirter Knochenst\u00fccke betreffend, hat Fischoeder (53) veranlasst, diesen Gegenstand von Neuem einer experimentellen Nachpr\u00fcfung

zu unterwerfen. Er experimentirte am Kaninchenschädel und verfügte über 16 ungefähr unter den gleichen Bedingungen und unter aseptischen Kautelen operirte Fälle. Das mittelst Trepan aus dem Zusammenhang losgelöste Knochenstück wurde sofort wieder eingesetzt. Die Versuchsdauer erstreckte sich über 3—100 Tage. Zur mikroskopischen Untersuchung wurden die Knochenstücke in 10% Müller-Formollösung fixirt und in 5% Salpetersäureformollösung entkalkt. Fischoeder beschreibt einen Fall (Versuchsdauer 10 Tage) genauer und giebt über die anderen kurze Protokolle. Das Resultat seiner Untersuchungen war eine exakte Bestätigung der bekannten Barth'schen Befunde, der reimplantirte Knochen stirbt ab und wird ersetzt durch neues von der Peripherie vordringendes Markgewebe, welches neuen Knochen produzirt, der alte Knochen wird theils resorbirt, theils durch Anlagerung neuer Knochenschichten verdrängt.

Pascale (62) hat an Hunden, Kaninchen, Meerschweinchen, Schafen und Hühnern Experimente mit Knochenimplantation gemacht, und zwar sowohl am Schädel, in Trepanlücken, als an den Extremitäten. Aus den 36 von ihm ausgeführten Experimenten geht hervor, dass eine wieder implantirte Knochenscheibe fast immer mittelst Knochenkallus adhärirt und nur in wenigen Fällen wie eine Metallscheibe eingekapselt bleibt. Am Frakturrande besteht stets eine mehr oder weniger ausgedehnte Schicht nekrotischer Knochensubstanz. Die Knochenneubildung invadirt und kanalisirt die ganze Scheibe und geht vom Periost und der Dura mater aus. Dieser Umbildungsprozess ist kein progressiver, sondern ein beschränkter; die nekrotische Knochensubstanz wird nicht vollständig substituirt, so dass sich die Knochenscheibe auch nach sehr langer Zeit noch unterscheiden lässt. Die Knochenzellen der Scheibe sind nicht nur in ihrer Vitalität abgeschwächt, sondern wirklich nekrotisch. Doch ist diese Nekrose bei jungen Thieren nicht der ganzen Scheibe gemein; wenn der Substitutionsprozess der nekrotischen Zonen ein sehr thätiger ist, erscheint die Scheibe sehr bald in ihrer ganzen Vitalität. Bei ganz ausgewachsenen Thieren mit sehr kompakter Knochenscheibe kann diese wie eine Metallscheibe unverändert bleiben und vollständig eingekapselt werden, auch nach sehr langer Zeit kein Zeichen von Rarefaktion aufweisend. Handelt es sich nicht um Trepanirung, sondern um einen aufgehobenen und wieder herabgelassenen Haut-Muskel-Knochenlappen, so bleibt die Nekrose auf den Frakturrand beschränkt, während die übrigen anatomischen Elemente vollständig vital bleiben. Muscatello.

Valan (64) hat einige Untersuchungen über Knochenimplantationen in den Schädel ausgeführt. Die Schlüsse, zu denen er gelangt ist und die zum Theil die Barth'schen bestätigen, sind folgende: 1. Bei Trepanation des Schädels fällt die unmittelbar darauf in den entstandenen Defekt transplantirte Knochenscheibe in ihren centralen Theilen der Nekrose anheim und wird allmählich durch neugebildetes Knochengewebe substituirt. 2. Die wieder implantirte Knochenscheibe bleibt in ihren peripheren Theilen in je nach der Gattung und dem Alter des Experimentthieres mehr oder weniger beschränkten Zonen am Leben. 3. In einem ersten Stadium findet lakunäre Resorption des nekrotischen Theiles der wieder implantirten Knochenscheibe vermittelst Osteoklasten statt; in einem zweiten Stadium kommt es mit dem Fortschreiten der osteogenen Thätigkeit des den implantirten Knochen umhüllenden und infiltrirenden Granulationsgewebes, zur direkten Substitution der nekrotischen Knochensubstanz durch neugebildetes Knochengewebe. 4. Der Mechanismus,

mit welchem bei diesem direkten Substitutionsvorgang die Resorption des implantirten Knochens zu Stande kommt, ist noch nicht genau bekannt; aber soweit Verf. hat feststellen können, bedarf das aus der Dura mater, dem Periost und den diploischen Höhlen des angrenzenden Schädelabschnittes herstammende osteogene Gewebe in dem Substrat, in welchem es sich entwickelt, wesentlich der Kalksalze, die ihm vom implantirten Knochen geliefert werden. Denn bei Implantation von entkalkten Knochen findet nur Bindegewebsneubildung statt, bei Implantation von gekochten und calcinirten Knochen dagegen Knochenneubildung, die den Substanzverlust des Schädels vollständig wieder ersetzt. 5. Die histologischen Befunde bei Implantation von lebenden oder gekochten oder calcinirten Knochen sind bezüglich des Reparationsvorganges vollständig die gleichen. Muscatello.

Marchand (58) hat die bekannten Transplantationsversuche Barth's wiederholt, um die feineren Vorgänge der Substitution des alten Knochens durch den neugebildeten zu studiren. Die Versuche wurden am Schädel von Hunden vorgenommen. Zur Transplantation wurden frische Knochenscheiben, fernerhin macerirte, durch Kochen abgetödtete und geglühte Knochenscheiben benutzt. Er konnte die Barth'schen Beobachtungen bestätigen, er fand stets die implantirte Knochensubstanz abgestorben, nur an der der Dura zugekehrten Fläche blieb häufig eine schmale Schicht Knochen erhalten. Der durch Kochen abgetödtete und dann implantirte Knochen gab ungefähr dieselben Resultate, wie der frische lebende Knochen, nur schien der Ersatz des alten Knochens durch junges Knochengewebe sich etwas langsamer zu vollziehen. Dasselbe gilt von macerirter kompakter Knochensubstanz. Sehr günstige Resultate erhielt er dagegen, wenn er macerirten spongiösen Knochen als Transplantationsmaterial benutzte. Am ungünstigsten verliefen die Versuche mit geglühter Knochensubstanz. Interessant sind die histologischen Befunde Marchand's bei dem Ersatz der abgestorbenen Knochensubstanz durch den jungen neugebildeten Knochen. Er fand, dass dieser Ersatz ohne vorausgehende lakunäre Resorption vor sich geht, vielmehr erfolgt die Auflösung des alten Knochens direkt durch junges von den Osteoblasten geliefertes Gewebe, welches allmählich gegen den abgestorbenen Knochen vorrückt.

Grosse (56) berichtet über günstige Resultate mit Implantation von ausgeglühten Thierknochen in Schädelknochendefekte, ein Verfahren, welches vor Jahren von Landerer, später von Grekoff angewendet und empfohlen war. Statt der Thierknochen wurden theilweise auch geglühte Knochensalze (phosphorsauerer Ca 85,6, phosphorsauere Mg 1,75, Fluorcalc. 3,5, kohlensauere Ca 9,0) erfolgreich verwendet. Als unerlässliche Bedingungen für den Erfolg betrachtet Grosse völlige Asepsis und das Vorhandensein eines knochenbildenden Mutterbodens (Periost, Mark). Er glaubt, dass man durch Implantation von todten Knochen nur die Regeneration mächtig anregen kann, dass aber neuer Knochen durch sein Verfahren direkt nicht gebildet wird. Durch genügende Beobachtung seiner nach dieser Methode behandelten Fälle ist er zu dem Resultat gekommen, dass der neu entstandene Knochen nicht wieder resorbirt wird, wie von verschiedenen Autoren angenommen wird, sondern dauernd einheilt.

De Francesco (54) hat Knochenhöhlen mit Fremdkörpern anzufüllen versucht und gefunden, dass Kupferamalgam und Cement, wenn in den Markkanal gebracht, eine plastische Irritation hervorrufen, die zu einer den Fremdkörper einkapselnden Knochenneubildung führt. Er hat mit verschiedenen

Substanzen Versuche gemacht und kommt zu dem Schlusse, dass Kupferamalgam und Zahnkitt sich am besten zur Ausfüllung von Knochenhöhlen eignen, doch thue man gut, denselben stets Jodoform hinzuzufügen. Er empfiehlt die Wunde am dritten Tage zu vernähen. Auf diese Weise werden Verunstaltungen durch eingesunkene und am Knochen adhärirende Narben vermieden. Muscatello.

Die wenig ermuthigenden Resultate, welche man bisher erhielt mit Prothesen aus unresorbirbarem Material, die dazu dienten, die im Verlauf eines Röhrenknochens durch Resektion eines Knochentheils sammt Periost entstandenen Defekte zu ersetzen, haben Martin (59) veranlasst, eine neue Art Prothese zu verwenden, deren Zweck ein dreifacher ist, sie soll zunächst den Knochen in seiner Form und seinem Volumen ersetzen, die zur Regeneration dienenden Knochenstücke in sich aufnehmen und schliesslich ein Modell für das neugebildete Knochengewebe abgeben. Dem entsprechend ist der von Martin angegebene Apparat hohl, besteht aus vier Stangen von iridisirtem Platin, welche durch Querstangen mit einander verbunden sind, und deren Enden mit Schrauben an dem Knochen befestigt werden. Bei Prothesen, welche zum Ersatz von resezirten Epiphysen sammt der Gelenkfläche bestimmt sind, ist das eine Ende mit Platten versehen, welche in Kontakt mit der gegenüberstehenden Gelenkfläche treten sollen. Der Hohlraum der Prothese wird mit frischem Knochenmaterial (Hunderippen) ausgefüllt. Bedingungen für eine erfolgreiche Operation sind strenge Antisepsis und Immobilisation der operirten Extremität. Er operirte an Hunden und berichtet über 6 nach seiner Methode behandelte Fälle. Der Apparat schien in allen Fällen gut vertragen zu werden, die reaktive Reizung der Gewebe war gering, auch in den Fällen, in denen Eiterung eingetreten war. In zwei Fällen trat eine vollkommene Reparation der Funktion ein. In 4 Fällen wurde eine knöcherne Regeneration beobachtet. Einige Hunde wurden zu früh getödtet, weil zur Zeit der Experimente die Radiographie noch unbekannt war.

XI. Tumoren.

Pollosson und Bérard (67) besprechen die Tumoren der Knochen nach ihrer Klassifikation, Vorkommen und histologischen Zusammensetzung. In dem sich daran anschliessenden klinischen Theil werden Symptomatologie, die Hülfsmittel der Diagnose (Radioskopie) und die differentielle Diagnose erörtert. Was die Behandlung der Knochengeschwülste anlangt, so warnen sie vor allen Versuchen mit Serotherapie und empfehlen nur die vollständige Exstirpation. Für die gutartigen Tumoren der Knochen kommen die bekannten Methoden in Betracht. Von den malignen Geschwülsten dürfen Riesenzellensarkome und Endotheliome mit Resektion behandelt werden, für alle anderen malignen Tumoren der Extremitäten kommt nur die möglichst frühzeitige Amputation resp. Exartikulation in Frage.

In der Diskussion berichten Gross, Forgue und Faure über ihre Erfahrungen betreffs Knochentumoren. Calot betont die Seltenheit der Knochengeschwülste bei Kindern und spricht über die Differentialdiagnose zwischen letzteren einerseits und Tuberkulose und chronischer Osteomyelitis andererseits.

Joannesco beschreibt einen Fall von traumatischem Aneurysma des Condyl. extern. fem. bei einem 33jährigen Mann. Vor einem Vierteljahr Fall auf das rechte Knie und schmerzhafte Schwellung des Gelenks, die trotz Entleerung des Ergusses nicht zurückgeht. Später bei der breiten Eröffnung des Gelenks fand sich letzteres intakt, der äussere

Femurcondylus zerstört, enthält eine grosse Höhle, gefüllt mit Blutcoagulis und blutigseröser Flüssigkeit, Entleerung des Inhalts, Kauterisation der Wände. Heilung. Die Untersuchung des Inhalts der Höhle ergab keinen Anhaltspunkt für Sarkom.

Abée (65) beschreibt ein Präparat von multilokulärem Echinococcus des Beckens und des Oberschenkels und bespricht die Frage nach den Beziehungen des multilokulären Knochenechinococcus zu der in der Leber vorkommenden multilokulären Form, sowie zu dem unilokulären Echinococcus.

Brentano (66) stellte einen Fall von multilokulärem Echinococcus bei einem Manne von 61 Jahren vor. Vor fünf Jahren Fall auf die Hüfte, seitdem langsame Entstehung einer Geschwulst von fast Kindskopfgrösse am Darmbeinkamm. Bei der Operation wurde ein Stück der Crista ossis ilei mitentfernt, das den Ausgangspunkt gebildet hatte. Heilung. Die anatomische, resp. histologische Untersuchung des Präparates rührt von Benda her.

XIV.

Erkrankungen der Gelenke[1]).

Referent: M. Landow, Wiesbaden.

Die mit * versehenen Arbeiten sind nicht referirt worden.

I. Allgemeines.

1. Clinch, The arthropathic dystrophies. British medical journal 1898. Dec. 31.
2. Gauthier, Nouvelle interprétation pathogénique des amyotrophies arthropathiques. Lyon médical 1899. Nr. 34.
3. Besançon et Griffon, Des localisations articulaires des infections générales. La Presse médicale 1899. Nr. 98.
4. Discussion, On the value of pressure in the treatment of wounds. The Lancet 1898. Dec. 3.
5. Bettmann, Apparat zur Messung der Exkursionsquote gesteifter Gelenke. 71. Naturforscherversammlung München. Monatsschrift für Unfallheilkunde 1899. Nr. 10.
6. Karl Müller, Ueber das Auftreten anscheinend rheumatischer Gelenkerkrankungen nach einem Trauma. Monatsschrift für Unfallheilkunde 1899. Nr. 8.
7. Thiem, Trauma und Gelenkerkrankung. 71. Naturforscherversammlung München. Monatsschrift für Unfallheilkunde 1899. Nr. 10.
8. Piltz, Trauma und Gelenkerkraukung. 71. Naturforscherversammlung München. Monatsschrift für Unfallheilkunde 1899. Nr. 10.
9. Thilo, Verbände gegen Gelenkversteifungen. Monatsschrift für Unfallheilkunde 1899. Nr. 7.
10. Ewart, On the relation of gout to rheumatoid arthritis. Medical Press 1899. March 1. March 8.
11. Bloch, Ugeskrift for Leeger Nr. 13—15. Copenhagen 1899.

[1]) Bei Abfassung des vorliegenden Jahresberichtes hat mich mein Assistenzarzt, Herr Dr. Bartholdy, welcher die Referate der französischen Arbeiten übernahm, in dankenswerther Weise unterstützt.

Aehnlich wie nach zuweilen ganz geringfügigen Gelenkverletzungen treten nach Clinch (1) auch im Anschluss an Erkrankungen der Gelenke auf reflektorischem Wege Ernährungsstörungen der den Gelenken benachbarten Gewebe ein. Er beruft sich bei der Besprechung der Pathologie solcher Fälle auf das bekannte auch von anderer Seite bestätigte Experiment Raymond's, welcher zeigte, dass, wenn man einem Hunde die hinteren Nervenstämme der Lendengegend auf der einen Seite durchtrennt und an beiden Kniegelenken eine Arthritis erzeugt, die Muskeln nur auf der Seite atrophiren, auf welchen die Nervenwurzeln nicht durchtrennt wurden, d. h. also, dass die Unterbrechung des zuführenden Reflexbogens eine Reizung des Centrums und demzufolge auch eine Ernährungsstörung des versorgten Körperschnittes verhindert. Da in solchen Fällen sämmtliche Gewebe, Haut, Muskeln, Knochen etc. befallen zu werden pflegen, schlägt Clinch vor, dieses Krankheitsbild, welches Charcot mit dem Namen der arthropathischen Amyotrophie belegt hat, zweckmässiger und treffender als eine arthropathische Dystrophie zu bezeichnen. Bezüglich der Behandlung leisten Massage, möglichst baldige passive Bewegungen, Faradisation und bei chronischen Fällen noch Douchen und systematische Uebungen gute Dienste. Bei noch anhaltender Entzündung der Gelenke ist Ruhestellung am Platze.

Gauthier (2) stellt für die Atrophie der Muskulatur in der Umgebung erkrankter Gelenke folgende Theorie auf. Bei jeder Gelenkerkrankung werden toxische Stoffe als Ausdruck des Krankheitsprozesses gebildet; diese Stoffe werden durch die Lymphbahnen abgeführt und gelangen damit vor allem auch in die Lymphbahnen der benachbarten Muskeln. Die toxischen Stoffe können also direkt auf die Muskulatur wirken.

Besançon und Griffon (3) haben versucht, experimentell infektiöse Gelenkerkrankungen zu erzeugen. Oft blieb die experimentelle Inokulation des Virus in das Gelenk erfolglos, selbst wenn zugleich ein Trauma auf das Gelenk ausgeübt wurde. Es ergab sich, dass eine Infektion nur stattfand, wenn entweder das Virus in geschwächter Virulenz beigebracht wurde oder bereits eine relative Immunität des infizirten Körpers bestand. So kann man bei Kaninchen mit geschwächten Pneumokokkenkulturen Gelenkentzündungen hervorrufen oder auch mit stark virulenten Kulturen nach Erzeugung einer gewissen Immunität gegen den Pneumococcus. Die experimentellen Ergebnisse stimmen überein mit der klinischen Erfahrung, dass die infektiösen Gelenkerkrankungen besonders im Ablauf der Infektionskrankheit oder in der Rekonvalescenz auftreten. Als Ursache für die Lokalisation resp. Entwickelungsfähigkeit geschwächter Bakterien in den Gelenken soll die geringe Vaskularisation und Vitalität der Gelenkhäute anzunehmen sein.

Gould (4) spricht dem offenbar in England mehr als bei uns üblichen Druckverbänden nach Operationen den ihnen zugeschriebenen Werth ab.

Auf der 71. Naturforscherversammlung zu München demonstrirte Bettmann (5) einen Apparat zur Messung der Exkursionsweite versteifter Gelenke, welcher aus einem Lagerungstischchen für den proximalen Gliedabschnitt und einer zum Tischchen in verschiedene Ebenen verstellbaren, halbkreisförmigen Scheibe besteht, auf welcher mittelst eines mit dem distalen Gelenkhebelarm in Verbindung gebrachten Zeigers die Exkursionsweite in Graden abgelesen werden kann.

Von Müller (6) werden zwei Fälle von leichtem Gelenktrauma veröffentlicht, in denen sich später unter Fiebererscheinungen Schmerzen bez.

auch Schwellung in anderen ursprünglich nicht betroffenen Gelenken zeigten und in denen er einen ursächlichen Zusammenhang zwischen den vorhergegangenen Verletzungen und den späteren Gelenkerkrankungen annimmt.

1. Fall, der zum wenigsten einem akuten Gelenkrheumatismus sehr ähnelt:

37jähriger Patient erleidet eine Luxation des linken Oberarmes. Reposition, Heilung. Etwa vier Monate später Auftreten von Schmerzen in der linken Schulter, im linken Bein- und Hüftgelenk unter Temperatursteigerungen bis zu 39,7. Keine Schwellung. Hierzu gesellen sich Schmerzen im rechten Handgelenk. Nach fünf Wochen sind sämmtliche Beschwerden geschwunden.

2. Fall, entspricht mehr dem Bilde einer akut aufgetretenen, sehr bald aber chronisch gewordenen Arthritis:

57jähriger Patient. Kontusion auf der Innenseite des linken Knies; subcutaner Bluterguss; Gelenk frei. Nach Rückgang der Erscheinungen bei dem an Bronchitis leidenden Kranken drei Wochen später Auftreten von Schmerzen und Schwellung im linken und rechten Knie und in beiden Handgelenken; Fieber bis zu 39,8; etwas später Schwellung und Schmerzen in beiden Schultergelenken, bei Bewegungen deutliches Knarren. Nach einigen Tagen unter Darreichung von Natr. salicyl. Temperatur normal. In fast allen befallenen Gelenken sind noch vier Monate später chronische Veränderungen (Adhäsionen) mit funktionellen Störungen vorhanden.

Einen weiteren hierher gehörenden Fall theilt Thiem (7) mit:

24jährige Frauensperson, welche 10 Tage nach einer durch Sturz auf beide Kniee erfolgten doppelseitigen Subluxation der Schienbeine nach hinten entzündliche Anschwellungen beider Sprunggelenke, des rechten Hüft- und Schultergelenks bekam, Erkrankungen, die Thiem als Gelenkrheumatismus deuten zu müssen glaubt.

Hieran schliesst sich ein Fall von Piltz (8), in welchem schon acht Stunden nach der Verletzung der „Gelenkrheumatismus“ einsetzte:

30jähriger, kräftiger Arbeiter; Stoss gegen den rechten Unterschenkel mit einem Schienennagel; 8 Stunden später Auftreten von schweren Fiebererscheinungen, Schmerzen und Schwellung beider Fuss- und Kniegelenke, am nächsten Tage endokarditische Erscheinungen und nach Verlauf von weiteren zwei Tagen Exitus.

Ein zweiter Fall von Piltz, in welchem sich eine Gelenkerkrankung im Anschluss an einen Fliegenstich mit folgender Lymphangoitis u. s. w. entwickelte, gehört nicht hierher.

Zur Unterstützung der aktiven und passiven Bewegungen bei Gelenkversteifungen hat Thilo (9) sehr einfache Beuge- und Streckvorrichtungen aus breitem Lampendocht konstruirt, die er als sehr zweckmässig empfiehlt. Bezüglich der genaueren Beschaffenheit und der Anwendungsweise dieser Bandagen muss auf das Original verwiesen werden.

In einem Aufsatz über die Beziehungen zwischen Gicht und Arthritis rheumatica spricht sich Ewart (10) dahin aus, dass die reinen Typen beider Krankheitsbilder in der Regel von einander zu unterscheiden seien, dass es aber auch Formen gäbe, in denen sich Symptome von beiden Krankheiten vereint vorfänden und dass Individuen mit gichtischer Anlage an Polyarthritis rheumatica und umgekehrt erkranken könnten. Solche Fälle bieten ausserordentlich grosse diagnostische Schwierigkeiten. Seine für unsere Begriffe etwas verschwommenen differentialdiagnostischen Auseinandersetzungen sind für eine kurze Wiedergabe nicht geeignet. Bezüglich der Therapie weist Ewart besonders auf die örtliche Behandlung mit trockener Hitze, heisse Dämpfe u. s. w. hin.

Bloch (11) giebt einen kurzen Bericht über 311 Resektionen der sechs grossen Gelenke der Extremitäten, am meisten wegen Tuberkulose gemacht.

II. Blutergelenke.

1. Gocht, Ueber Blutergelenke und ihre Behandlung. Deutscher Chirurgenkongress 1899.
2. — Ueber Blutergelenke und ihre Behandlung. Physikal. med. Gesellsch. zu Würzburg.
3. — Ueber Blutergelenke und ihre Behandlung. Physikal. med. Gesellschaft Würzburg. Berliner klin. Wochenschrift 1899. Nr. 20.
4. Nové-Josserand, Arthrites hémophiliques. Soc. de Chir. Lyon médical 1899. Nr. 42.

Nové-Josserand (4) sah einen Fall, wo Hämophilie und Tuberkulose zusammentraf und die Erkrankung eines Kniegelenkes in der Form des Tumor albus die Frage zu entscheiden gab, ob ein chirurgischer Eingriff erlaubt sei oder nicht. In der Diskussion des Falles wurde vor einem blutigen Eingriff gewarnt; Ruote empfahl Chinin- und Arsenpräparate als erfolgreiche Mittel für Blutergelenke.

Nach Mittheilung der Krankengeschichte dreier Fälle von Blutergelenken bespricht Gocht (1, 2, 3) die Therapie dieses Leidens und legt besonderen Nachdruck auf die Nothwendigkeit rein konservativer Behandlung. Bei frischen Ergüssen empfiehlt er Ruhe, Kompression und Eisumschläge, bei Kontrakturstellungen tritt die orthopädische Behandlung in den Vordergrund. Ist es zu bleibenden Deformitäten der Gelenke gekommen, so sind einzig und allein Schienenhülsenapparate am Platze, die gut und exakt gearbeitet durch allmählichen Zug den Gelenken wieder ihre normale Stellung verschaffen.

III. Gelenkerkrankungen im Anschluss an akute Infektionskrankheiten.

1. Gläser, Noch einmal der „Rheumatismus gonorrhoicus". Allgem. med. Central-Zeitung 1898. Nr. 33, 34, 35.
2. Lichtenstern, Zwei Fälle von gonorrh. Allgemeininfektion (gonorrh. Arthritis und gonorrh. Iritis). Prager med. Wochenschrift 1898. Nr. 43, 44.
3. Colombini, Bakteriologische und experimentelle Untersuchungen über einen merkwürdigen Fall von allgemeiner gonorrhoischer Infektion. Centralblatt für Bakteriologie. Bd. 24. Nr. 24.
4. Boinet, Arthrite suppurée. Gazette des hôpitaux 1898. Nr. 55.
5. Damas, Traitement de l'hydarthrose blennorhagique. Gazette hebdomadaire 1899. Nr. 4.
6. Lucas, Gonococcus joint disease in infants. Royal medical and surgical society. The Lancet 1899. Jan. 28.
7. Moynihan, The joint affections of gonorrhoe. The Lancet 1899. Nov. 18.
8. Gagnoni, Gonartrite purulenta diplococcica. R. Accad. dei Fisiocritici di Siena 18 giugno 1898.
9. *Ligorio, Contributo alla casuistica delle Artropatie negli emofili. Settimana medica dello Spermientale 1898. n. 38.
10. Mr. Curdy, Venereal Arthropathies. Annals of surgery. December 1898.
11. O'Conor, The surgical treatment of gonorrhoeal arthritis. The Lancet 1899. Dec. 9.
12. — Surgical treatment of acute rheumatism. Glasgow medical journal 1898. September.
13. — Treatment of acute infective arthritis and cellulitis. Annals of surgery 1899. April.
14. Widal, Arthrite et synovite primitives à pneumocoques La semaine médicale 1898. Nr. 26.
15. Drew, Acute Arthritis in children. Medical Times 1899. Dec. 9.
16. *Weiss, Die gonorrhoischen Gelenksaffektionen. Centralblatt für die Grenzgebiete der Medizin und Chirurgie 1899. 1. April. Bd. II. Nr. 7.
17. *Bennecke, Die gonorrhoische Gelenkentzündung. Berlin 1899. Aug. Hirschwald.
18. *— Die gonorrhoischen Gelenkentzündungen nach Beobachtungen der chirurg. Universitätsklinik und der kgl. Charité zu Berlin. Berlin 1899. A. Hirschwald.
19. *Boise, Arthrite purulente à pneumobacille de Friedländer un cours d'une plenro-pneumonie grippale. Arch. génér. de méd. 1898. Mai.

20. *Stewart Le Roy Meturdy, Venereal arthropathies. Annals of surgery 1898. December.
21. *Guépin et Loyé, De la nécessité du traitement étiologique des arthrites uréthrales. La France médicale 1893. Nr. 11.

Gläser (1) bestreitet das Vorhandensein eines ursächlichen Zusammenhanges zwischen Tripper und Rheumatismus und will die Bezeichnung Rheumatismus gonorrhoicus nur gelten lassen, falls mit diesem Ausdruck nicht mehr als das zeitliche Zusammentreffen des Rheumatismus mit der Gonorrhoe bezeichnet werden soll, das schon aus der Häufigkeit jeder dieser beiden Krankheiten bis zu einem gewissen Grade als eine Nothwendigkeit folge. Er stützt seine Ansicht durch folgende Thatsachen: Gonokokken seien nur selten in den Ergüssen der erkrankten Gelenke nachgewiesen worden und können in Folge dessen ebenso gut auch ein zufälliger Befund sein; gegenüber der grossen Menge von Trippern seien die Komplikationen mit Gelenkerkrankungen ebenfalls ausserordentlich selten, und schliesslich sei der Symptomenkomplex des Rheumatismus gonorrhoicus von demjenigen des Rheumatismus vulgaris nicht zu unterscheiden. Die in erster Linie gegen Nasse gerichtete Arbeit ist in Folge ihres unberechtigt scharfen polemischen Gepräges zu einer genaueren Wiedergabe nicht geeignet.

Lichtenstern (2) beschreibt zwei Fälle von gonorrhoischer Allgemeininfektion, in denen etwa vier Wochen nach der primären Infektion Knie-, Fuss-, Hand-, Ellbogen- und Schultergelenke befallen wurden. In einem Falle gesellte sich noch eine Iritis zu den Gelenkaffektionen. Die Versuche, im Blute dieser Kranken Gonokokken nachzuweisen, misslangen.

Demgegenüber erzielte Colombini (3) mit seiner bakteriologischen Untersuchung in einem im Uebrigen auch durch die Seltenheit der Lokalisirung der gonorrhoischen Erkrankungen interessanten Falle ein positives Ergebniss. Es handelte sich um einen 28jährigen Mann, bei welchem sich im Anschluss an eine Harnröhrengonorrhoe zunächst eine Leistendrüsenveränderung, dann eine eiterige Nebenhodenentzündung und schliesslich eine Eiterung der Parotis entwickelte. Im Urin fanden sich Eiweiss und Cylinder. Gonokokken wurden von Colombini im Harnröhrensekrete mit anderen Mikrobien gemischt, im Eiter sämmtlicher drei Abscesse, sowie im Blute in Reinkultur gefunden. Die aus dem der Vena basilica med. entnommenen Blute auf Agarurin und Ascitesagar gezüchteten Gonokokken brachten, in der dritten Generation auf die Harnröhre eines gesunden Mannes inokulirt, am zweiten Tage nach der Impfung einen Tripper mit all seinen spezifischen Kennzeichen hervor. Aus dem hierbei gewonnenen Harnröhrensekrete gelang es wieder Kolonien zu züchten.

Boinet (4) berichtet über einen Fall schwerer Polyarthritis gonorrhoica, der unter spinalen Erscheinungen letal endete. Bei dem 17jährigen Mädchen trat 14 Tage nach der Infektion eine heftige Entzündung im linken Hüftgelenk, sowie Knie- und Fussgelenk auf. Die beiden letzteren wurden bereits nach zwei Wochen wieder frei von entzündlichen Erscheinungen, während die Hüftgelenksentzündung sich steigerte; zugleich traten fötide Diarrhöen ein. 50 Tage nach Beginn der Erkrankung wurde an den atrophisch gewordenen unteren Extremitäten eine komplette Paraplegie bemerkt. In dem zu dieser Zeit einer Vene entnommenen Blute wird durch Kultur Bacillus pyocyaneus und Bacterium coli nachgewiesen. 3½ Monate nach

der Infektion stirbt die Partientin im Koma. Die Autopsie ergab reichlichen sanguinolenten Eiter im Hüftgelenk; der Kopf des Femur war vollkommen entblösst vom Knorpelüberzug und rauh. Im rechten Kniegelenk fand sich kein Eiter, sondern eine Arthritis sicca plastica. Kulturen aus der Milzpulpa ergaben Bacterium coli. Die histologische Untersuchung der Nerven der Cauda equina zeigte körnig-fettige Degeneration; zugleich bestand Dilatation der Gefässe des Markes, insbesondere der Vorderhörner, und Verdickung der Rückenmarkshäute. In Schnitten durch Mark und Häute waren vereinzelte Kokken zu finden. Boinet nimmt an, dass in diesem Falle die Spinalerscheinungen nicht durch den Gonococcus bedingt waren, sondern durch eine Sekundärinfektion bei einer ausserordentlich virulenten Gonorrhoe.

Im Anschluss an Martel (Recherches bactériologiques sur quelques cas de rhumatisme blennorrhagique. Lyon médical 1898 Nr. 33), der als Behandlung der gonorrhoischen Gelenkerkrankungen nur die Immobilisation fordert, berichtet Damas (5) über einen Fall, in dem er ein gonorrhoisches Kniegelenk mit starkem Erguss, hoher Schmerzhaftigkeit und Flexionsstellung innerhalb 15 Tagen durch Arthrotomie zur vollkommener Heilung mit ausgezeichnetem funktionellen Resultat brachte. Als wesentlich für die Indikation der Athrotomie gonorrhoischer Gelenke komme die Temperaturerhöhung in Betracht, welche Martel bei seinen Fällen vollkommen ausser Acht gelassen. Für die Arthrotomie spricht noch die Beschleunigung des Heilerfolges, der hier nach 15 Tagen, bei Martel erst nach durchschnittlich zwei Monaten erreicht wurde.

Lucas (6) hat 23 Fälle von im Anschluss an Blennorrhoe entstandenen Trippergelenken bei Kindern gesammelt. Er unterscheidet zwei Formen der Arthritis: 1. eine akute, mit lebhafter Schwellung, Röthung, Schmerzhaftigkeit und Neigung zur Eiterung und 2. eine subakute, mit Exsudatbildung und Schmerzen bei Bewegungen einhergehende Form, bei welcher die Röthung fehlt.

Die Gelenkkomplikation tritt gegen Ende der zweiten oder im Laufe der dritten Woche ein; jedes der Gelenke kann befallen sein, am häufigsten das linke Knie und linke Handgelenk. Dauer 3—5 Wochen.

In der dem Lucas'schen Vortrage sich anschliessenden Diskussion wird von Higgens die Seltenheit der Komplikation bei Blennorrhoe, von anderen der häufig negative Befund bei Untersuchung der Gelenkflüssigkeit auf Gonokokken und die Möglichkeit betont, dass es sich um einen Rheumatismus handeln könne, worauf Lucas im Schlusswort bemerkt, dass der Gonokokkenbefund doch zu häufig sei, um einen ursächlichen Zusammenhang leugnen zu dürfen; Verletzung sei im Uebrigen als Gelegenheitsursache zu betrachten.

Moynihan (7), der seinen Ausführungen über den Tripperrheumatismus die König'sche Eintheilung (1. Hydrops, 2. serofibrinöser Erguss, 3. Empyem, 4. phlegmonöse Entzündung) zu Grunde legt, macht besonders auf folgende 2 Punkte aufmerksam: 1. nähmen alle gonorrhoischen Entzündungen nach akutem Beginn in der Regel einen chronischen Verlauf und 2. stände der endzündliche Prozess in keinem rechten Verhältniss zu den Klagen der Kranken, d. h. die Klagen wären grösser, als der Entzündungsprozess es erwarten liesse. Am häufigsten werden die Knie-, Hüft- und Ellbogengelenke befallen. In 27 Fällen wurden achtmal Gonokokken gefunden. Innerlich empfiehlt Moynihan Merkur und Jodkali, bei erfolgloser innerer Be-

handlung Incision und Auswaschung mit antiseptischen Lösungen. Ankylose ist durch passive Bewegungen zu verhüten.

O'Conor (11) hat seit dem März 1897 bei allen Fällen von gonorrhoischen Gelenkentzündungen, deren Krankengeschichte kurz berichtet wird, die Arthrotomie mit Irrigation und Drainage ausgeführt und in Bezug auf Form und Funktion normale Gelenke erhalten. Es scheint sich durchschnittlich um verhältnissmässig leichte Fälle gehandelt zu haben.

Gagnoni (8) beobachtete einen Fall von eitriger Gonarthritis bei einem 18 Monate alten Kinde, in welchem er den Diplococcus lanceolatus antraf. Bemerkenswerth ist, dass die Gelenkkrankheit nach durch den Diplococcus hervorgerufener Konjunktivitis aufgetreten war. Muscatello.

Mc. Curdy (10) beschäftigt sich in einer kleineren Arbeit mit den gonorrhoischen und syphilitischen Gelenkerkrankungen, indem er der Schilderung dieser die Hutchinson'schen, der Darstellung jener die König'schen Anschauungen zu Grunde legt. Nach seiner Meinung gehört auch ein Theil der chronischen zur Zeit noch als tuberkulös angesehenen Knochen- und Gelenkerkrankungen der Kinder zu den luetischen, da die letzteren mit hereditärer Lues behaftet seien. Einen annehmbaren Beweis vermag er freilich für diese Ansicht nicht zu liefern. Seine Ausführungen fasst er in folgenden Schlusssätzen kurz zusammen:

1. Viele Fälle von akuter Synovitis bei Erwachsenen sind gonorrhoischen Ursprungs und sollen mit Aspiration, Irrigation und Jodoform oder Arthrotomie behandelt werden.

2. Eine grössere Anzahl von Epiphysenerkrankungen (Epiphysitis) ist mit sekundärer Lues vergesellschaftet; hier sind Quecksilber- und Jodpräparate anzuwenden; liegt hereditäre Lues vor, sollte unter keinen Umständen zum Messer gegriffen werden.

3. Viele an Coxitis, an anderen Gelenk- und Knochenerkrankungen leidende Kinder sind hereditär luetisch und mit Jodpräparaten zu behandeln.

4. In allen Fällen von Knochen- und Gelenkerkrankungen sollte Jodkali gereicht werden, gleichviel ob die Krankengeschichte auf hereditäre Lues hinweist oder nicht.

O'Conor (12) geht von der Voraussetzung aus, dass es sich bei dem akuten Gelenkrheumatismus um eine infektiöse Erkrankung handle und schlägt deshalb vor, denselben als akute infektiöse Arthritis zu bezeichnen. Hilft in solchen Fällen Natrium salicyl. nicht, so soll ausgiebig incidirt, irrigirt und drainirt werden. Er beschreibt zwei Fälle von infektiöser akuter Arthritis; in dem einen wurden beide Knie- und Fussgelenke, in dem anderen das linke Knie an zwei Stellen eröffnet; in beiden Fällen wurde trübes Serum entleert. O'Conor legt Werth auf ausgiebige Drainage. Das Ergebniss dieser Behandlung sei bei beiden Kranken ein günstiges gewesen.

In einem weiteren Aufsatze berichtet O'Conor (13) über 14 Fälle von akutem Gelenkrheumatismus, die er mit ergiebigen Incisionen ins Gelenk und in das periartikuläre Gewebe behandelt und bei denen er sehr gute Erfolge, sowohl lokal als allgemein, davon gesehen hat. Gelenkschmerz, Fieber etc. schwanken sehr rasch und niemals treten später Ankylosen auf. O'Conor schliesst besonders aus einem Fall, in dem eine Gelenkfistel mit dauernder Absonderung von klarer Synovialflüssigkeit mehrere Monate bestand und sich dann schloss mit Erhaltung normaler Beweglichkeit, dass Gelenke eine grosse Widerstandskraft gegen sekundäre Infektionen besitzen. Maass.

Widal (14) theilt einen mit Lesné zusammen beobachteten Fall mit: 68jähriger Mann, alter Rheumatiker, erkrankte plötzlich mit Fieber, Kopfschmerzen und mit Schmerzen in der ganzen oberen Extremität linkerseits; am folgenden Tag Lokalisation der Schmerzen im linken Sterno-clavicular-gelenke und auf dem Handrücken linkerseits, an den betreffenden Stellen bildete sich eine Schwellung, die auf dem Handrücken wieder zurückging, während sich am Sternum ein kleiner Abscess bildete, dessen durch Punktion entleerte Eitertropfen eine Reinkultur von Pneumokokken zeigten. Die lokalen Erscheinungen verminderten sich in den folgenden Tagen und verschwanden nach einigen Wochen ganz bis auf eine geringe Verdickung am Sternalende des Schlüsselbeins und des Handrückens. Irgend eine anderweitige Lokalisation der Pneumokokken wurde bei dem Patienten nicht beobachtet, Lungen waren frei.

Ein kleiner Aufsatz, in welchem Drew (15) auf die Häufigkeit der akuten Gelenkerkrankungen im Kindesalter hinweist, ist zur auszugsweisen Wiedergabe nicht geeignet.

IV. Chronische Gelenkentzündungen, Tuberkulose, chronischer Gelenkrheumatismus, Arthritis deformans und Syphilis.

1. Courmont, De la virulence des tuberculoses articulaires. La Province médicale 1899. Nr. 42.
2. Sendler, Therapeutische Bestrebungen auf dem Gebiete der Gelenktuberkulose. Festschrift zur Feier des 50jährigen Bestehens der med. Gesellschaft zu Magdeburg. Magdeburg 1898.
3. Calot, Peut-on guérir les tumeurs blanches en conservant la mobilité des articulations? La Presse médicale 1899. Nr. 77.
4. Kirmisson, De la conservation dans la tuberculose osseuse et articulaire de l'enfance. Société de Chir. 1899. Nr. 36.
5. Maylard, Erasion versus excision in childhood; or the remote effects of excising or erasing tuberculous joints in children. Edinburgh med. journal 1899. June.
6. Horlacher, Ueber Seifenbehandlung bei Gelenktuberkulose. Wiener med. Presse 1899. Nr. 17.
7. S. Ruff, Ueber die Behandlung der Gelenkstuberkulose. Przeglad lekarski. Nr. 19.
8. St. Droba, Die Tuberkulose der Knochen und Gelenke in bakteriologischer, anatomopathologischer und klinischer Beziehung auf Grund des in der Krakauer Klinik im Schuljahre 1898/99 beobachteten Materiales. Przeglad lekarski. Nr. 36–38.
9. J. H. Åkerman, Ueber die operative Behandlung der Arthritis deformans. Nordiskt medicinskt Arkiv N. F. Bd. X. 1899. Nr. 10.
10. Southam, A note on the excision of joints in rheumatoid Arthritis. The Lancet 1899. Dec. 9.
11. Dollinger, Das Prinzip der Konstruktion von Verbänden und Prothesen bei tuberkulöser Entzündung der Knochen und Gelenke. Zeitschrift für orthopäd. Chirurgie 1899. Bd. VII. Heft 1,
12. — Das Prinzip der Konstruktion von Verbänden und Prothesen bei tuberkulöser Entzündung der Knochen und Gelenke. Referat im Auftrage des internationalen med. Kongresses in Moskau. Orvosi Hetilap Nr. 1, 15, 29.
13. *Nichols, The surgical aspect of the pathology of tuberculosis of the bones and joints. Boston med. and surg. journ. CXXXVIII. 4. p. 81. Jan. 1898.
14. *Chlumsky, Die Therapie der Knochen- und Gelenktuberkulose nach Bier. Wien. klin. Rundschau. XII. 14. 15. 1898.
15. *Brackelt, The conservative treatment of tubercular joint-disease. Boston med. and surg. journ. CXXXVIII. 4 p. 83. Jan. 1898.
16. Pielicke, Die syphilitischen Gelenkerkrankungen. Berliner klin. Wochenschrift 1898. Nr. 4, 5.
17. Imbert, Des arthropathics syphilitiques. Gazette des hôpitaux 1899. Nr. 21.

18. Whitfield, On a forme of disease of the joints occuring in the later stages of syphilis. The Practitioner 1899. June.
19. *Rabinowitsch Hirsch, Beitrag zur Kenntniss des Gelenkrheumatismus mit Knötchenbildung (Rheumatismus der Sehnenscheiden). Berlin 1899. Diss.

Courmont (1) und Dor haben nachgewiesen, dass, wenn man Kaninchen eine grosse Menge abgeschwächter Tuberkelbacillen in die Blutbahn bringt, nach circa sechs Monaten Tumor albus sich multipel entwickelt, dagegen keine Tuberkulose der Eingeweide. Durch an 52 Thieren angestellte Experimente beweist Courmont, dass die Gelenktuberkulose des Menschen fast immer bedingt ist durch tuberkulöses Virus, welches das Kaninchen nicht infizirt; und zwar liegt die Ursache hierfür nicht in der geringen Zahl der Bacillen, sondern in der abgeschwächten Virulenz derselben. Die Prognose eines chirurgischen Eingriffes bei Gelenktuberkulose mit Rücksicht auf die Virulenz der Bacillen und die Gefahr einer Allgemeininfektion empfiehlt Courmont durch den Versuch von Arloing zu stellen; man impft zwei Kaninchen und zwei Meerschweinchen; die beiden letzteren werden, wenn Tuberkelbacillen im Impfstoff vorhanden, sicher tuberkulös, die beiden Kaninchen nur dann, wenn die Bacillen stark virulent sind.

Sendler (2) giebt einen kurzen Ueberblick über die Erfolge, welche er bei der Behandlung von 337 Fällen von Gelenktuberkulose erzielt hat. Von diesen 337 Fällen wurden 220, die längere oder kürzere Zeit einer unblutigen konservativen Behandlung unterworfen worden waren, operativ behandelt, und zwar wurde bei den grossen Körpergelenken, in 194 Fällen, entweder die Arthrektomie oder die Resektion ausgeführt, während 57 Fälle rein konservativ, 18 mit Tuberkelinjektionen und 42 mit intraartikulären Injektionen von Karbol und Jodoform behandelt worden waren. Zu bemerken ist, dass Sendler der Indikation für die Arthrektomie beisp. des Kniegelenks weitere Grenzen als es sonst üblich ist, gezogen hat, insofern er dieselbe bei einer grösseren Anzahl von älteren Personen und zwar mit gutem Erfolg in Anwendung gebracht hat. Unter solchen am Knie Operirten befinden sich drei Kranke von 31, je einer von 33, 38, 46, 48, 50 und 55 Jahren, bei denen eine glatte und dauernde Heilung erzielt wurde. Wohl in Uebereinstimmung mit denjenigen Chirurgen, welche durch gründliche operative Behandlung der Gelenktuberkulose gute Erfolge aufzuweisen haben, räumt er entgegen der in letzter Zeit sich auf diesem Gebiete geltend machenden konservativen Richtung der operativen Behandlung der Gelenktuberkulose ein grösseres Feld ein und fasst sein „Glaubensbekenntniss bezüglich der Therapie der Gelenktuberkulose in folgende kurze Leitsätze zusammen:

1. Die Anfänge der Gelenktuberknlose, sowie die Frühformen überhaupt sind zunächst rein konservativ in Angriff zu nehmen.

2. Die zeitliche Ausdehnung dieser Behandlungsweise unterliegt gewissen Beschränkungen, die durch die Form des Leidens und durch den Verlauf, aber auch durch die ökonomischen Verhältnisse des Kranken begründet sein können.

3. Ist in bestimmter begrenzter Zeit (längstens nach Verlauf von zwei bis drei Monaten) eine augenfällige Besserung nicht erreicht, oder tritt gar eine Verschlimmerung ein, so ist das Verfahren aufzugeben. Dann tritt die Operation in ihr Recht.

4. Die schweren Fälle werden am besten gleich operirt; nachweisbare Eiterung erfordert immer die Operation.

5. Welche der hier in Frage kommenden Operationen am Platze ist, muss nach Lage der Verhältnisse in jedem einzelnen Falle entschieden werden. Im Allgemeinen ist zu sagen, dass bei Kindern schonend, bei alten Leuten radikal vorgegangen werden soll, dass aber bei gewissen Erkrankungsformen Erwachsener ein Verfahren angezeigt sein kann, welches nicht nur die Erhaltung des Gliedes, sondern auch die möglichste Wiederherstellung der Funktion des Gelenks als Endziel erstrebt.

Calot (3) empfiehlt, falls man nach Injektionen und Ruhigstellung den tuberkulösen Prozess in Gelenken als ausgeheilt annehmen kann, durch Massage und passive Bewegungen eine möglichst hohe Beweglichkeit zu erzielen. Auch differentialdiagnostisch soll die Massage verwerthet werden, insofern ein Erfolg sicher einen tuberkulösen Gelenkprozess ausschliesst.

Kirmisson (4) tritt für die konservative Behandlung der tuberkulösen Hüftgelenksentzündung bei Kindern im Gegensatz zur Resektion bei Erwachsenen ein und zwar aus folgenden Gesichtspunkten. Zunächst ist bei Kindern aus sozialen Gründen eine längere Behandlungszeit möglich: dann ist die Regenerationskraft bei tuberkulösen Veränderungen selbst nach Eintritt von Eiterung bei jugendlichen Individuen eine sehr grosse; schliesslich ist die Gefahr der Generalisation der Tuberkulose bei Kindern im Allgemeinen und speziell für die Lunge eine geringe, für die Hirnhäute allerdings weniger.

Maylard (5) sucht die Frage zu unterscheiden, ob bei der chirurgischen Behandlung der Gelenktuberkulose im Kindesalter die Auskratzung oder die Excision vorzuziehen sei. Auf Grund seiner an 26 Fällen gemachten Erfahrungen empfiehlt er Ellbogen-, Knie- und Fussgelenk auszukratzen und Hüftgelenk zu excidiren. Das Schultergelenk hat er zwar dreimal excidirt, hält aber hier eine Auskratzung auch für genügend.

Horlacher (6) giebt die kurze Krankengeschichte zweier Fälle von Gelenktuberkulose bekannt, in denen durch die Kollmann'sche Schmierseifenbehandlung Heilung erzielt wurde. In beiden Fällen handelte es sich um Kinder von drei bez. fünf Jahren; beide waren wiederholt operativ behandelt und in beiden Fällen bestanden, in dem einen an der Hüfte, in dem anderen am Ellbogen, Fisteln mit übelriechendem Eiterausfluss. Heilung nach neun bez. acht Wochen. Das fünfjährige Kind mit der Ellbogentuberkulose wurde ungesehen auf Grund des mütterlichen Berichtes behandelt.

S. Rüff (7) berichtet über die an Rydygier's Klinik übliche Behandlungsmethode der Gelenkstuberkulose. Vor allem muss hervorgehoben werden, dass Rydygier eine schablonenmässige, in allen Fällen gleiche Behandlungsmethode perhorreszirt, und, für genaue Individualisirung in jedem Falle plaidirt.

Ueberhaupt ist Rydygier kein absoluter Anhänger der konservativen Therapie und hat mit den verschiedensten gebräuchlichen Methoden nur wenig günstige Erfolge erzielt. In Folge dessen räth er in jedem Falle, in welchem der Verdacht auf Sequester besteht oder die eingeleitete konservative Behandlung von keinem evidenten Erfolge begleitet ist, möglichst bald zu einem blutigen Eingriffe zu schreiten. Von den konservativen Methoden haben sich namentlich Lannelongue's Chlorzinkinjektionen bei periartikulären Prozessen bewährt. Bei intrakapsulären Prozessen wurde sterilisirte Jodoformemulsion benutzt; die Erfolge pflegten aber keine besonders glänzenden zu sein. Besonders gut haben sich Extensionsverbände, sowie nach dem Prinzipe von Lorenz, Hessing und Hoffa konstruirte Gehverbände be-

währt. Die Bier'sche Stase wurde ebenfalls oft verwendet. Im Uebrigen wurde, wie bereits erwähnt, operirt wobei Arthrotomie und Resektion zumeist in Frage kommen. Trzebicky (Krakau).

St. Droba (8) hat 16 Fälle von Tuberkulose der Gelenke genau mikroskopisch und bakteriologisch geprüft und Gewebsstücke sowohl als auch den Gelenksinhalt Meerschweinchen injizirt. Er ist zu folgenden Resultaten gelangt:

1. Die den erkrankten Gelenken entnommenen Gewebsstücke erwiesen sich stets als virulent, da alle hiermit geimpften Meerschweinchen an Tuberkulose verendeten.

2. Die vorgefundenen Tuberkelbacillen waren an Zahl, Grösse und Gestalt sehr verschieden.

3. Wurden den Meerschweinchen Flüssigkeiten aus tuberkulösen Gelenken injizirt, in welchen sich auch weisse Staphylokokken befanden, so blieb der letale Erfolg aus, was auf eine Schwächung des tuberkulösen Virus durch Staphylokokken schliessen liesse.

4. Gelenksinhalt sowie Eiter aus kalten Abscessen waren in allen nicht mit Fisteln komplizirten Fällen steril.

5. Die mikroskopische Untersuchung ergab in allen Fällen das Vorhandensein von Tuberkeln.

6. Durch Mischinfektion wird der Verlauf in ungünstigem Sinne beeinflusst. Trzebicky (Krakau).

Akerman (9) setzt seine schon in diesem Jahresberichte für 1898 (p. 235) referirten Studien über die operative Behandlung der Arthritis deformans fort. Er beschäftigt sich jetzt mit den übrigen grösseren Gelenken. Vom Kniegelenke hat er selbst 4 Fälle behandelt, wozu noch 15 aus der Litteratur gefügt werden. Aus sowohl theoretischen als praktischen Gesichtspunkten spricht er sich bei leichteren Fällen für eine Arthrektomie, bei schwereren für eine Resektion aus.

Von Arthritis deformans humero-scapularis hat er 5 operativ behandelte Fälle zusammengebracht, von Arthritis deformans cubiti 7, und Arthritis deformans carpi 3 (keine eigenen). Bei Behandlung der Ellenbogengelenke ist nach der Ansicht des Verfassers eine Resektion als Normalverfahren zu betrachten, doch kommen Schlottergelenke als Endresultate vor. Schliesslich hebt Verf. hervor, dass die operative Behandlung der deformirenden Gelenkentzündungen in vielen Fällen eine dankbare Aufgabe der Chirurgie sei.

Hj. von Bonsdorff (Helsingfors).

Southam (10) hat in drei Fällen von schwerer Polyarthritis rheumatica eine Anzahl von Gelenken (Knie- bezw. Ellbogengelenke) „excidirt" und in Bezug auf die Gebrauchsfähigkeit der Extremitäten befriedigende Ergebnisse, d. h. steife Knie- und bewegliche Ellbogengelenke erzielt.

Dollinger (11 u. 12). 1. Das wirksamste Mittel zur Bekämpfung der Knochen und Gelenkstuberkulose ist die Fixirung des Gelenkes. Die Bewegung befördert die Verbreitung des tuberkulösen Prozesses, die volle Ruhe bringt ihn zum Stillstande.

2. Die Fixirung geschieht am besten mittelst abnehmbarer Prothesen, im Nothfalle mit erhärtenden Verbänden.

3. Sie kann auch mit distrahirenden Prothesen erreicht werden, aber die Anwendung dieses Prinzips komplizirt die Behandlung überflüssigerweise,

denn das wirksame Agens der Distraktion ist auch nur die Fixirung. Ausserdem hat die Distraktion auch noch gewisse Nachtheile.

4. Bei stark belasteten Knochen, so bei der Wirbelsäule und bei der unteren Extremität muss ausserdem noch zur Verhütung der Druckusur für die Entlastung gesorgt werden.

18 in den Text gedruckte Abbildungen zeigen die von Dollinger, seinen Prinzipien nach konstruirten Apparate. Dollinger.

Die syphilitischen Gelenkerkrankungen theilt Pielicke (16) nach Virchow ein 1. in solche einfach entzündliche Affektionen, welche ohne spezifische Neubildungen und 2. in solche, welche mit der Bildung der für Syphilis charakteristischen Veränderungen einhergehen.

Nr. 1 kommt fast nur in den grossen Gelenken, am häufigsten in den Kniegelenken vor und zwar monoartikulär und polyartikulär; sehr gern sind symmetrische Gelenke befallen und als klinische Symptome finden sich deutlicher Gelenkerguss und spontan wie bei Druck und Bewegungen auftretende starke Schmerzhaftigkeit, welche sich besonders Nachts zu steigern pflegt. Es besteht meist sofort remittirendes Fieber bis zu 40 Grad, die Entwickelung ist ganz akut, woraus sich eine grosse Aehnlichkeit mit dem gewöhnlichen akuten Gelenkrheumatismus ergiebt. In selteneren Fällen ist die Entwickelung eine subakute und die Symptome sind milder.

Die syphilitische Gelenkerkrankung ist selten, und sie neigt sehr zu Recidiven in den einzelnen Stadien der sekundären Periode, in der sie im Allgemeinen aufzutreten pflegt. Als Beispiel führt Pielicke folgenden Fall an: 30jähriger Mann, im November 1893 Ulcus; etwa fünf Wochen später Exanthem. Ende Januar 1894 Schmerzen in der rechten Schulter, im März darauf starke Schwellung. Behandlung mit Salicyl, Salol, Jodkali und Schwitzbädern erfolglos; Schmierkur brachte Besserung. Zwei später auftretende Recidive im Schultergelenke wurden beide Male durch eine dreiwöchentliche Spritzkur geheilt.

Diese unkomplizirten Gelenkentzündungen treten auch bei Kindern in Fällen von kongenitaler Lues auf; die Erscheinungen sind entsprechend dem ganzen Verlaufe der kongenitalen Lues gewöhnlich sehr heftig (lebhafte Schmerzhaftigkeit, meist Schultergelenk). Eine eiterige luetische Gelenkentzündung ohne primäre Betheiligung der Nachbarorgane kommt sehr selten vor, am häufigsten noch bei hereditär syphilitischen Kindern. Die akuten und besonders die subakuten Formen gehen bei Vernachlässigung leicht in die chronische Form (hydarthros) über; hier fallen hohe Schmerzhaftigkeit, Fieber u. s. w. fort; sie ist im tertiären Stadium häufiger als im sekundären und im Verlaufe der hereditären Lues bisher noch nicht beobachtet worden. Der Ausgang der akuten und subakuten Form führt gewöhnlich zur völligen Heilung nach energischer antisyphilitischer Kur; im anderen Falle wird sie chronisch (Kapselschwellung, Pseudoankylose). Der Ausgang in Eiterung ist bisher wohl nur bei hereditären Fällen festgestellt, in denen dann Senkungen mit Fistelgängen auftreten können.

Was die pathologische Anatomie anlangt, so fand man in schweren, länger bestehenden Fällen ausser Vermehrung und Trübung der Synovialflüssigkeit eine allgemeine Verdickung und stellenweise Zottenbildung der Synovialis. Knorpeldefekte befinden sich meist im centralen Theile des Gelenkknorpels, sie sind scharfrandig und bis linsengross. Das diese Defekte

bedeckende Narbengewebe ist nicht gummös; in den eiterigen Fällen findet sich Geschwürsbildung im Knorpel.

Als Ursache für die zweite Form, die sekundären Gelenkerkrankungen sind zu nennen gummöse Entzündungen und Neubildungen der Gelenkkapsel oder des Knochens mit seinem Periost und Knochenmark. Von der Kapsel ist es im Wesentlichen der fibröse Theil, welcher hier in Betracht kommt; der seröse, sowie der Knorpel ist sekundär betheiligt.

Am häufigsten betroffen sind die Knie-, dann die kleinen Gelenke der Finger und Zehen, der Mittelhand und des Mittelfusses, dann die Hand-, Hüft- und Fuss-, und schliesslich die Sternoclaviculargelenke; auch hier treten alle möglichen Formen, akute sowie chronische, eiterige und seröse auf; sie gehören mehr der tertiären Form an und pflegen, dem Charakter dieser Form entsprechend, chronischer als die idiopathischen zu verlaufen. Sie sind naturgemäss leichter erkennbar. Die klinischen Symptome sind wie die vorigen: heftiger Schmerz, besonders Nachts, kein oder stark remittirendes Fieber. Beim Gumma der Kapsel fühlt man meist multiple derbe, weichelastische oder auch fluktuirende Knoten an den Umschlagstellen, den benachbarten und kommunizirenden Schleimbeuteln. Bei dieser Form können selbst nach antisyphilitischer Behandlung Versteifungen zurückbleiben (Finger).

Häufiger als diese mit Gummibildung der Gelenkkapsel einhergehenden Gelenkerkrankungen sind die primär ostalen Formen (Osteomyelitis oder Periostitis). Solche Periostitiden des Gelenks mit Erkrankung der Gelenkhöhle betreffen hauptsächlich die grossen Körpergelenke, während die Gelenkerkrankungen, welche im Anschluss an eine Osteomyelitis auftreten, sich meist auf die kleinen Röhrenknochen der Finger und Zehen, der Mittelhand und des Mittelfusses beschränken. Pielicke hat einen Fall von Gonitis (Periostitis) beobachtet. Der klinische Verlauf solcher Fälle ist gewöhnlich folgender: Unter heftigen, besonders nächtlichen Schmerzen treten in dem Gelenk ein deutlicher Erguss und eine deutliche und ganz besonders druckempfindliche Schwellung der Gelenkknochen, vornehmlich der Kondylen auf; daneben ziemlich hohes Fieber und vollkommene Unbeweglichkeit des Gelenkes wegen der heftigen Schmerzen. Hier lässt selbst das Jodkali im Stiche; nur das Quecksilber bringt eine sofortige Linderung und keinen baldigen Rückgang der entzündlichen Erscheinungen. Diese Form tritt auch bei der kongenitalen Lues auf, wo eine Vereiterung des Gelenkes mit den bekannten Folgezuständen (Senkungen) nicht selten ist. In einigen wenigen Fällen von kongenitaler Syphilis ist ein Zusammenhang dieser Gelenkentzündung mit der bekannten Erkrankung der Epiphysenlinie beobachtet worden. Hier hat sich die Periostitis von dem stets ergriffenen und ringförmig geschwollenen Periost der Epiphysengrenze weiter bis zum Gelenk verbreitet.

Von einer gummösen Knochenmarkentzündung ausgehende Gelenkentzündungen betreffen meist die kleinen Gelenke und verlaufen, dem chronischen Charakter der primären gummösen Osteomyelitis entsprechend, chronisch, ohne Fieber und nennenswerthe Schmerzhaftigkeit. Im weiteren Verlaufe bildet sich eine Spina ventosa heraus, ev. Schlottergelenk, schliesslich ein offenes, eiterndes Hautgeschwür, welches mit der Markhöhle des Röhrenknochens kommunizirt, der auch in seiner Mitte getrennt werden kann, sodass Beweglichkeit zwischen den beiden Hälften besteht.

Der Ausgang aller dieser Fälle ist abhängig von der Anwendung und dem Erfolge einer konsequent durchgeführten antisyphilitischen Behandlung.

Die pathologische Anatomie dieser deuteropathischen syphilitischen Gelenkentzündungen stimmt zum grossen Theile, wenigstens soweit sie die krankhaften Veränderungen der Gelenkhöhle und der Gelenkflächen betrifft, mit der oben, bei den primären Gelenkentzündungen geschilderten überein: Trübung, Schwellung und Röthung der Synovialis, Vermehrung der Gelenkflüssigkeit, in chronischen Fällen Zottenbildung, Knorpeldefekte und schliesslich Eiterung.

Bei Erweichung der gummösen Massen tritt eine Vereiterung des Gelenkes in allen Weich-, Knorpel- und Knochentheilen ein.

Die Therapie muss 1. auf das Allgemeinleiden und 2. auf das örtliche gerichtet sein. Wie die Eiterung zu Stande kommt, ist noch dunkel; im Allgemeinen hat die Syphilis das Eigenthümliche, dass sie meist nicht zur Eiterung führt. Man hat sich in Folge dessen die Fälle von Gelenkeiterung entweder durch sekundäre Mischinfektion entstanden zu erklären, oder man muss annehmen, dass es sich hierbei um eine eiterähnliche, puriforme Entzündung in Folge des eiterähnlichen Zerfalls eines Gummiknotens handelt. Natürlich können zu den eiterähnlichen Erweichungen noch Eitermikroorganismen hinzutreten.

Die bekannten antisyphilitischen Kuren mit Jodkali und Quecksilber pflegen bei den Gelenkerkrankungen, bei denen noch nicht schwerere organische Veränderungen vorliegen, zu genügen. Das Hauptmittel ist und bleibt hier das Quecksilber in Gestalt von Spritz- oder Schmierkur, das Jodkali kommt erst in zweiter Linie in Betracht. In Fällen, wo die angegebenen Quecksilberkuren nicht anwendbar sind, sind sie am besten zu ersetzen durch

Hydrarg. bijod. 0,1 : 180,0
Kal. jodat. 5,0
Vin. Xerens. 20,0
2mal täglich 1 Esslöffel.

Bei schweren chronischen Gelenkveränderungen wie Kapselverdickung, Zottenbildung, bindegewebigen Verwachsungen zwischen den Gelenkenden muss man alle bei solchen arthritischen Affektionen üblichen therapeutischen Hülfsmittel in Anwendung ziehen, wie Bäder, feuchte Einpackungen und Umschläge, Massage- und medico-mechanische Behandlung. In seltenen Fällen von Eiter- und Fistelbildung tritt die chirurgische Behandlung in ihre Rechte.

Imbert (17) theilt die syphilitischen Gelenkveränderungen in zwei Gruppen ein:

1. Veränderungen durch Kongestion und Entzündung, die sich als Arthralgie, Hydarthros oder subakute Arthritis darstellen.
2. Veränderungen gummöser Art, und zwar synoviale und osseale.

Die erste Gruppe ist meist bei sekundärer Syphilis, die zweite bei tertiärer anzutreffen. Während die sekundären Veränderungen meist polyartikulär sind und grosse wie kleine Gelenke befallen, sind die tertiären meist monoartikulär und ergreifen mehr grosse Gelenke, insbesondere das Kniegelenk. Die pathologisch-anatomischen Verhältnisse der sekundären Erkrankungen sind bisher völlig unbekannt. Die tertiären Veränderungen sind dagegen genügend erforscht in den ausgebildeteren Stadien; unklar bleibt jedoch noch in den meisten Fällen der primäre Sitz des Herdes; meist liegt er wohl im Knochen, kann sich aber wahrscheinlich auch in der Synovialis entwickeln. Der Ausgang vom Knorpel, wie ihn auch Virchow für möglich hält, ist bisher noch nicht nachgewiesen. Für die tertiären Veränderungen

will Imbert drei Stadien unterscheiden: Das 1. Stadium zeigt Knochenverdickung mit einem gelatinösen Kern, gelblich-käsigen Nekrosen, kleinen Sequestern; das Ganze ist abgegrenzt durch eine Bindegewebshülle. Der Gelenkknorpel ist noch intakt, das Gelenk frei. Im zweiten Stadium findet man den Knorpel usurirt, das Gelenk kommunizirt mit dem Knochenherde, im Gelenk ist ein trüber, bisweilen seropurulenter Erguss. Dabei fehlen Fungositäten. Das 3. Stadium ist das der Regeneration; der Knochen bleibt allerdings ausgehöhlt und deformirt, bildet sich also nicht neu. Es bilden sich Bindegewebsnarben; der Gelenkknorpel zeigt fibröse unregelmässige Narbenstreifen, die Bänder sind verdickt und verkürzt. — Differentialdiagnostisch gegenüber Tuberkulose spricht höhere Schmerzhaftigkeit im Gelenk, schnell weiterschreitende Muskelatrophie, Fistelbildung und Fungositäten für Tuberkulose; ferner ist die Deformation des Gelenkes bei Tuberkulose viel eher unregelmässig als bei Lues. Bemerkenswerth sind noch zwei Beobachtungen von Defontaine, wonach im luetischen Gelenk eine lokale Hyperplasie der Synovialis statthaben kann, die sich allmählich stielt, sodass wenn auch nicht freie Gelenkkörper, sodoch bewegliche Körper im Gelenk entstehen können.

Whitfield (18) beschreibt an der Hand von vier Fällen eine Form von Gelenkerkrankung, welche im späteren Stadium der Syphilis unter den Erscheinungen des akuten Gelenkrheumatismus aufzutreten pflegt (Schwellung des Gelenkes, Röthung, Oedem, glänzende Haut, Verdickung der Synovialmembranen, mehr oder weniger spärliches Exsudat). Ein im Gebiete eines der dem Gelenke benachbarten Knochen nachweisbares Gumma giebt den Fingerzeig für die Diagnose. Für die Behandlung empfiehlt er Jodkali und Inunktionskur.

V. Gelenkerkrankungen im Anschluss an Tabes, Syringomyelie.

1. Sokoloff, Beitrag zur Kasuistik der Erkrankungen der Gelenke bei der Gliomatose des Rückenmarkes (Syringomyelie). Deutsche Zeitschrift für Chirurgie 1899. Bd. 51.
2. Leclerc, Arthropathie tabétique. Société des sciences médicales. Lyon médical 1898. Nr. 12.
3. Pauly, Considérations pathogéniques sur les arthropathies tabétiques. Société nationale. Lyon médical 1899. Nr. 24.
4. Southam, A note on amputation for charcots joint disease. The Lancet 1898. Nov. 12.
5. J. Spisharni, Ueber Gelenkerkrankungen bei Syringomyelie. Medicinskoje Obosrenije 1899. Januar. Enthält eine ausführliche Darstellung der syringomyelitischen Gelenkaffektionen auf Grund der vorhandenen Literaturangaben. Ausserdem theilt Spisharni drei eigene typische Fälle mit. Wanach (St. Petersburg).

Von Sokoloff (1), der eine Betheiligung der Gelenke bei der Syringomyelie in etwa 10% aller Fälle dieses Leidens annimmt, werden acht Fälle von gliomatösen Arthropathien veröffentlicht. Im Allgemeinen gleicht der klinische Verlauf dieser Gelenkerkrankung allem Anscheine nach in vielen demjenigen der tabischen Arthropathien. Der Hauptunterschied besteht in der Lokalisation und in dem langsamen Verlauf des Leidens. In den Sokoloffschen acht Fällen waren zehnmal die grossen Gelenke und fünfmal die Ellbogen, je zweimal die Schulter und Handwurzel und nur einmal der Sternoclavikulargelenk betheiligt. Entsprechend der bei weitem häufigeren Gliomatose der oberen Abschnitte des Rückenmarks sind es auch die oberen Extremitäten, die mit Vorliebe, und zwar wie Sokoloff meint, in etwa

80% der Fälle erkrankt seien im Gegensatz zur Tabes, bei welcher der gleiche Prozentsatz den unteren Extremitäten zukommt. Was den Verlauf anlangt, so war derselbe in den mitgetheilten Fällen durchweg ein langsamer — in einem zog sich das Leiden 20, in einem anderen 30 Jahre hin — mit Ausnahme eines Falles, in dem die schnelle Entwickelung aber auch nur eine scheinbare war. Im Ganzen und Grossen bestätigen diese acht Fälle das uns bekannte Bild der Gelenkaffektionen und sonstigen Veränderungen bei der Syringomyelie. Als neu und selten muss die Fraktur angesehen werden, die zweimal an der Ellbogenröhre gefunden wurde. Diese und andere zufällige Komplikationen wie Panaritien, Eiteransammlungen in den grossen Gelenken verlaufen aber in der Mehrzahl der Fälle ohne Störung, deshalb kann man nach Sokoloff ziemlich unbesorgt an solchen Kranken operative Eingriffe vornehmen.

Leclerc (2) beschreibt das Hüftgelenk eines 60jährigen Mannes, der an Tabes dorsalis gelitten hat. Die Gelenkpfanne ist erweitert, der Tiefe nach verkleinert, die Oberfläche des Gelenks mit Granulationen ausgekleidet, des Knorpels beraubt; besonders bemerkbar zwei tiefe Geschwürsflächen; in der Dicke der Gelenkkapsel fühlt man Knochenstücke, von denen einer kastaniengross ist. Am Kopfe des Oberschenkelknochens ähnliche Veränderungen; der Hals in Bezug auf die Länge verkleinert; der grosse Trochanter ist geschwunden und zeigt osteophytische Auflagerungen.

Im Anschluss an einen von Pauly (3) mitgetheilten klassischen Fall tabischer Hüftgelenkentzündung bespricht Destot das Röntgenbild des Gelenkes. Es liefert einen Beweis dafür, dass neben dem bei Tabes vorherrschendem progressivem Schwunde und dem Zerfall des Skeletts eine Neigung zur Ossifikation im perostalen Gewebe besteht. Zugleich erwähnt Destot noch einen interessanten Fall neuropathischer Knochenveränderung im Anschluss an eine Beckenfraktur, wo durch Kompression des Nervus ischiadicus. Schwund der Calcaneus bis auf einen kleinen Rest und daneben Verknöcherung des Achillessehne auftrat.

Southam (4) empfiehlt auf Grund seiner an vier Fällen gemachten günstigen Erfahrungen die Amputation bei (Charcot's) neuroparalytischen Gelenkerkrankungen.

VI. Sonstige Gelenkerkrankungen und deren Behandlung.

1. Barth, Die Entstehung und das Wachsthum der freien Gelenkkörper. v. Langenbeck's Archiv 1898. Bd 56. Heft 3.
2. König sen., Zur Geschichte der Gelenkkörper. Deutscher Chirurgenkongress 1899. Diskussion.
3. König, Zur Geschichte der Fremdkörper in den Gelenken. v. Langenbeck's Archiv 1899. Bd. 59. Heft 1.
4. Martens, Zur Kenntniss der Gelenkkörper auf Grund des von Herrn Dr. F. Mertens zusammengestellten Göttinger Materials. Deutsche Zeitschrift für Chirurgie 1899. 53. Bd. 5. u. 6. Heft.
5. Vulpius, Trauma und Gelenkmaus. Monatsschrift für Unfallheilkunde 1899. Nr. 4.
6. Dörner, Zur Kasuistik der Gelenkkörper. Wiener klin. Wochenschrift 1899. Nr. 23.
7. *Wrede, Die Bedeutung des Traumas für die Entstehung freier Gelenkkörper. Berlin 1899. Diss.
8. Ollier, Du traitement des Arthalgies anciennes et rebelles par la résection des extrémités articulaires. La Province médicale 1899. Nr. 19 u. 20.
9. v. Nartowski, Ein Fall von Arthroneuralgie. Wiener med. Wochenschrift 1899. Nr. 21.

10. *Thilo, Zur Behandlung der Gelenkneuralgien. St. Petersburger med. Wochenschrift 1898. Nr. 6.
11. *Jaboulay, Arthralgies et névralgies traitées par des opérations pratiquées sur le sympathique. Société des sciences médicales 1899. Nr. 22.
12. Schlesinger, Hydrops hypostrophos und Hydrops intermittens. Mittheilungen aus den Grenzgebieten 1899. Bd. 5. Heft 3.
13. Weisz, Ueber Hydrops articulorum intermittens. Berliner Klinik 1898. Nr. 119.
14. *Neufeld, Ueber einen Fall von intermittirendem Gelenkhydrops. Freiburg 1899. Diss.
15. Lockword, A series of cases of arthrotomy for the relief of pain. Removal of synovial fringes, loose bodies and fibro-cartilages. Medical Press 1899. May 17.
16. Strauss, Psorias und Arthropathien. Berliner klin. Wochenschrift 1898. Nr. 28.
17. Mayer, Fragliche Dauer des Bestehens einer Arthritis deformans traumatica. Aerztliche Sachverständigen-Zeitung 1898. Nr. 16.
18. Myrtle, Hot-air bath in the treatment of arthritis. British medical journal 1898. Dec. 10.
19. Krause, Erfahrungen über therapeutische Anwendung der überhitzten Luft. Deutsch. Chirurgenkongress 1899. Diskussion.
20. Wilson, Hot air in joint diseases. Annals of surgery 1899. February.
21. — Hot air in joint diseases.
22. Levison, On the diagnosis and treatment of certain chronic joint affections. Practitioner 1898. Sept.
23. *Calot, De la mobilisation des ankyloses. Congrès de Chirurgie 1899. Revue de Chirurgie 1899. Nr. 11.
24. *Gwyer, Observations on the use of the galvanic current in the treatment of false ankylosis. New York surgical society. Annals of surgery 1899. May.
25. *Lucas-Championnière, Mobilisation précoce après toutes les opérations déstinées à restituer le mouvement normal des articulations ou à créer des articulations nouvelles. XII Congrès de Chirurgie. Revue de Chirurgie 1898. Nr. 11.
26. *Forestier, Placards tuberculo-cronteux développés aux membres chez un malade atteint d'orthropathies multiples (polyarthrite déformante). Société de dermatologie. Annals de dermatologie et de syphiligraphie 1898. Nr. 3.
27. *Gally, Arthrite et Periarthrite varicose. Bulletin médical 1898. Nr. 7.
28. *Delcourt, Rhumatisme articulaire voueux chez les enfants. Revue mensuelle des maladies de l'enfance 1898. Juillet.

Ueber die Entstehung und das Wachsthum der freien Gelenkkörper äussert sich Bahrt (1) auf Grund seiner an einem grossen Untersuchungsmaterial gewonnenen Erfahrungen folgendermassen: Die freien d. h. die harten chondralen und osteochondralen Gelenkkörper entstehen entweder durch traumatische Absprengung eines Theiles der Gelenkoberfläche oder durch Arthritis deformans. Andere Entstehungsweisen wie beispielsweise die von König angenommene Osteochondritis dissecans sind pathologisch-anatomisch nicht nachweisbar.

Zur Begründung dieser Behauptung war es nothwendig, die Veränderungen abgesprengter Gelenkstücke genau zu studiren, um einen traumatischen Gelenkkörper histologisch als solchen erkennen und von einem durch einen Sequestrationsprozess gedachter Art entstandenen unterscheiden zu können. Das Thierexperiment musste hierüber Aufklärung geben. Bahrt fand nun, dass mit Ausnahme eines einzigen alle von ihm künstlich erzeugten Gelenkkörper mit der Gelenkkapsel oder mit der Gelenkoberfläche Verwachsungen eingingen, d. h. sie wurden von einem gefässhaltigen, von der Gelenkwand stammenden Bindegewebe nach Art poröser Körper eingeschlossen. Der Gelenknorpel des ausgesprengten Stückes behält dabei zunächst regelmässig seine Vitalität, selbst in dem Fall, dass der Körper nicht zur Verwachsung gelangt oder bald nach der Verwachsung durch Lösung des Stieles zum freien Körper wird; der knöcherne Antheil dagegen stirbt ab und wird im Ver-

laufe der nächsten Wochen durch junges von dem einwachsenden Bindegewebe herstammendes Knochengewebe ersetzt. Ferner erhält die Knochen- resp. Knorpelbruchfläche meist einen Ueberzug aus Knorpelgewebe, welches ebenfalls von dem Bindegewebe der Verwachsungsstelle geliefert wird und leicht von der eigenartigen Struktur des Gelenkknorpels zu unterscheiden ist. Später treten am Gelenkknorpel regressive Erscheinungen und Resorptionsvorgänge auf, denen schliesslich der ganze Körper anheimfällt. Länger als sechs Monate ist es bisher nicht gelungen, solche künstlichen Körper im Gelenke zu erhalten.

Die Untersuchungen von vier menschlichen Gelenkkörpern, deren traumatische Entstehung durch die Anamnese als sicher gelten darf, lieferten Bahrt den Beweis dafür, dass die anatomischen Merkmale der menschlichen Gelenkkörper mit den Befunden des Thierversuches im Wesentlichen übereinstimmten. Auch bei den traumatischen menschlichen Körpern wird die Bruchfläche entweder durch ein osteoides oder noch häufiger durch ein Knorpelgewebe abgeschlossen und von einem Bindegewebsmantel bedeckt, und, während der knöcherne Antheil stirbt, bleibt der Gelenkknorpel erhalten. Gerade der Nachweis von normalem, lebendem Gelenkknorpel erscheint Bahrt für die positive Beurtheilung der traumatischen Entstehung eines Gelenkkörpers als unerlässlich. An der Hand dieser anatomischen Kriterien vermochte er die Entstehung anamnestisch zweifelhafter Fälle noch nachträglich aufzuklären; hierbei ergab sich aber auch, dass das vorausgegangene Trauma ein sehr geringfügiges sein kann und dass die ersten klinischen Erscheinungen nach Aussprengung eines Gelenktheiles durchaus keine stürmischen zu sein brauchen. Ob auch bei den menschlichen Gelenkkörpern ebenso regelmässig wie bei den künstlich bei Thieren erzeugten eine Verwachsung mit der Gelenkwand einzutreten pflegt, muss dahingestellt bleiben; sicher ist, dass jene im Gegensatz zu diesen eine grosse Neigung zur Verkalkung und zur Petrifikation besitzen, was ihre mangelhafte Resorption erklären könnte.

Unter den von Bahrt zusammengestellten Fällen von Gelenkmäusen befinden sich 45, in denen eine Angabe über die ersten Erscheinungen nach den Verletzungen vorliegt; hiervon weisen 39 schwerere Symptome der Gelenkverletzung auf, während in sechs Fällen die klinischen Erscheinungen verhältnissmässig geringfügig waren, so dass die Kranken noch gehen konnten oder die Arbeit gar nicht unterbrachen. In etwa der Hälfte dieser Fälle schlossen sich die Gelenkmaussymptome unmittelbar an die Verletzungserscheinungen an, in 20 Fällen lag eine Zeit von zwei Monaten bis 38 Jahre dazwischen, in welcher die Kranken völlig beschwerdefrei waren.

Für das Kniegelenk, welches in Bezug auf die Gelenkkörper den ersten Platz einnimmt, stellt Bahrt fest, dass die Kondylen des Femur die häufigste Ursprungsstätte der traumatischen Gelenkkörper sind, und zwar vermögen alle Gewalteinwirkungen, welche die grossen Verstärkungs- und Hemmungsbänder des Kniegelenkes oder auch nur Theile desselben in plötzliche über die physiologische Grenze hinausgehende Spannung versetzen, traumatische Gelenkkörper zu erzeugen. Dahin gehören die Ad- und Abduktionsbewegungen des Kniegelenkes und vor allem die Torsionsbewegungen im Sinne der Aussen- und besonders der Innenrotation des Unterschenkels gegen den Oberschenkel.

Dass für das Zustandekommen seiner Osteochondritis dissecans eine gewisse mechanische Einwirkung auf die Gelenke als ätiologisches Moment nicht ganz ausser Acht gelassen werden kann, betont auch König (2 und 3)

in seinem Aufsatze: Zur Geschichte der Fremdkörper in den Gelenken. Das in einer ausführlichen Arbeit von Mertens (8) niedergelegte Beobachtungsmaterial, auf welches sich König mit seinen Anschauungen stützt, ist ein verhältnissmässig sehr grosses. Nach Abzug von 16 zweifellos auf traumatischen Ursprung und 8 auf Arthritis deformans zurückzuführenden Fällen von Gelenkmäusen bleiben noch 36 Fälle übrig, bei denen trotz sorgfältigster Nachforschung eine irgendwie nennenswerthe Verletzung nicht nachzuweisen war. 22 Kranke stellten jede, auch die geringste traumatische Schädigung entschieden in Abrede, die übrigen 14 Patienten geben an, dass sie sich beim Gehen vertreten, oder im Bett herumgedreht hätten, dass sie am Arm gezerrt worden oder anderen ähnlichen nicht ins Gewicht fallenden äusseren Einwirkungen ausgesetzt gewesen wären. Von diesen 36 Fremdkörpererkrankungen entfallen 19 auf die Knie und 17 auf das Ellbogengelenk. Fast ausnahmslos gehören sie den drei ersten Lebensdecennien an und betreffen, abgesehen von drei Fällen, nur das männliche Geschlecht.

Das Leiden beginnt nicht selten mit Schmerzen, die gewöhnlich als rheumatische gedeutet werden und zuweilen in mehreren Gelenken gleichzeitig auftreten. Bald bemerken die Kranken ein Knacken im Gelenk, dessen Leistungsfähigkeit allmählich nachlässt, und hierzu gesellt sich endlich noch ein in seiner Menge wechselnder Gelenkerguss.

Dieses erste Stadium der Osteochondritis dissecans kann verschieden lange dauern. Im zweiten treten dann die bekannten Fremdkörpersymptome mit Einklemmungserscheinungen auf und in zahlreichen Fällen lassen sich die mehr oder weniger beweglichen Fremdkörper nachweisen. Der Prozess spielt sich immer im Gebiete der artikulierenden Gelenkoberflächen ab.

Unter 48 Gelenkmäusen bei 36 Kranken waren 27 frei und 21 verwachsen. Zwei Verwachsungen waren sekundäre Kapselverwachsungen; 12 Körper fanden sich noch mehr oder weniger fest in ihrem Lager, während die gestielten bereits durch Stiele von verschiedener Länge und Dicke fixirt waren; in einer Anzahl ging der Stiel nach dem Defekt, bei anderen liess sich der Sitz des Stieles nicht nachweisen.

Das erste Stadium, in welchem eine Anzahl von Gelenkkörpern beobachtet wurde, zeigt dieselben in Lösung begriffen, mehr oder weniger fest anliegend und umgrenzt von einem Knorpelspalt; nach Entfernung des Körpers erscheint der zurückbleibende Defekt da, wo der Knochen zu Tage liegt, durch Granulationen oberflächlich erweicht. Lässt sich der Körper schwer abheben, so erscheint der bleibende Rand der Ausbruchsstelle zum Theil wie zernagt, während derselbe bereits geglättet ist, sobald die Gelenkmaus mit ihrer Unterlage nur noch in lockerer Verbindung steht. In späteren Stadien verbindet die Mitte des Körpers mit der Mitte des Defekts ein breiter Bindegewebsstiel, der länger und schmäler wird, und schliesslich ausreisst, während der Körper selbst glatter und der Defekt theils mit Knorpel, theils mit knorpelig narbigen Bindegewebe ausgekleidet wird. Gelegentlich finden sich unter dem Körper noch kleine nekrotische Knochenstückchen vor.

Der Knochen des gelösten Körpers ist wohl stets nekrotisch, während der Knorpel bald unverändert erscheint, bald degenerative Vorgänge zeigt und in anderen Fällen Symptome mannigfacher Neubildung bietet.

Bezüglich der Aetiologie ist in diesen Fällen auf Grund des objektiven Befundes sowie ihrer postoperativen Geschichte zunächst eine Arthritis deformans unbedingt auszuschliessen. Ferner waren, wie schon hervorgehoben wurde,

schwere Gewalteinwirkungen, die den Knochen an einer umschriebenen Stelle schwer verstossen und möglichenfalls später eine partielle Nekrose bewirkt haben könnten, in keinem Falle nachzuweisen; auch waren bei den fast stets jugendlichen Individuen die Körper keine mit Bändern, oder der Kapsel oder dem Muskel in Verbindung stehende Randstücke, sondern aus der freien Gelenkoberfläche herausgesprungen. Es konnte also weder aus der Anamnese noch aus dem anatomischen Befunde auf irgend ein nennenswerthes Trauma geschlossen werden. Nichtsdestoweniger will König der mechanischen Einwirkung auf die Gelenke eine gewisse ätiologische Bedeutung nicht absprechen. Denn auffallender Weise sind ja gerade die mit zwei langen Hebelarmen versehenen Mittelgelenke jeder Extremität, das Knie- und Ellbogengelenk besonders betroffen, und zwar bei letzterem fast nur das Humeroradialgelenk, welches beim Arbeiten, beim Stossen mit der Hand besonders in Anspruch genommen wird, und schliesslich fast immer beim männlichen Geschlechte besonders in der Zeit, in welcher die Forderung höherer Kraftleistung zuerst an dasselbe gestellt wird. König nimmt an, dass die gedachten Anstrengungen das Gelenk für seine Ostitis dissecans gewissermassen präpariren.

In wie verschiedener Weise die Gelenkmuskelbildung mit einer Gelenkverletzung in Zusammenhang stehen kann und wie wechselnd die Beurtheilung und Bewerthung der Gelenkmaus als Unfallsfolge sich gestalten muss, zeigt Vulpius (5) an vier Beispielen.

1. Fall: 33jähriges Fräulein. Sprung von einer 60 cm hohen Mauer; sofort bemerkte die Kranke einen Krach im rechten Knie und musste sich darauf hinfallen lassen. Am nächsten Tage Schwellung des Gelenks. 77 Tage später wird durch Operation ein Knorpelknochenstück entfernt, welches auf der hinteren äusseren Seite des Kniegelenks dem Femur angelagert und an der Kapsel festsitzend einem 20pfennigstückgrossen Defekt der patellaren Gelenkfläche entsprach.

Durch Druck am Condyl. extern. femoris wurde hier ein Stückchen von der Patella abgesprengt. Das Zustandekommen der Gelenkmaus war also die unmittelbare Folge eines Traumas.

Auch in dem jetzt folgenden zweiten Falle wird durch einen Stoss ein Gelenkkörper abgesprengt, er unterscheidet sich aber vom vorigen dadurch, dass hier ein bereits erkranktes Gelenk vom Trauma getroffen wird.

2. Fall: 43jähriger Mann mit Arthritis deformans. Stoss mit dem linken Knie gegen einen Wagen; drei Wochen darauf wird ein kreisrunder 3 cm : 3/4 cm messender, mit glänzendem Knorpelüberzug versehener Gelenkkörper entfernt. Der Condyl. extern. femoris war mit höckerigen Wucherungen besetzt.

Während in diesen beiden Fällen der Gelenkkörper direkt und unmittelbar durch den Unfall in Erscheinung trat, handelt es sich in den beiden folgenden Fällen um Gelenkkörper, welche auf dem Boden einer Arthritis entstanden sind, die ihrerseits auf ein Trauma zurückzuführen ist. Es besteht also kein unmittelbarer, sondern ein mittelbarer Zusammenhang zwischen Trauma und Gelenkmaus, und nicht die letztere, sondern die Arthritis ist als Unfallsfolge zu betrachten und zu bewerthen.

3. Fall: 42jähriger Mann fiel vor sieben Jahren, mit einem schweren Sack beladen, auf das rechte Knie. Von da ab blieb das Gelenk geschwollen und in wechselndem Grade schmerzhaft. Dreimal, das letzte Mal vor einigen Monaten, sind dem Kranken schon Gelenkmäuse herausgeschnitten worden. Vulpius entfernte nochmals einige Körperchen und fand in der Fossa intercondyloidea einen bis zur Spongiosa reichenden, anscheinend frischen Defekt von ähnlicher Grösse wie die kleinen Gelenkmäuse. Die Innenfläche der Patella, die Kondylen des Femur, der Gelenktheil der Tibia sind bedeckt mit kranzförmig, dicht an einander gereihten, höckerigen Wucherungen.

Es handelte sich also um eine im Anschluss an eine Verletzung entstandene chronische Entzündung und Neigung zur Knorpelhypertrophie, bei welcher sich in immer neuen Nachschüben die höckerigen Wucherungen abstiessen und wiederholt auf operativem Wege entfernt werden mussten.

4. Fall: 25jähriger Mann bekam als Soldat im zweiten Dienstjahre nach einem besonders anstrengenden Exerzieren eine Schwellung des linken Kniegelenks, die nach längerem Liegen schwand, nach grösseren Ausflügen aber immer wieder auftrat. Im Gelenk fanden sich ausser wenig klarer Flüssigkeit 24 freie Körper von Erbsen- bis Haselnussgrösse, gelblich gefärbt, von Mandel- und Herzform. Synovialmembran mit Zotten besetzt von ähnlicher Grösse und Form, sehr gefässreich und an ihren zugespitzten Enden in wechselnder Ausdehnung gelb gefärbt und etwas durchscheinend, sodass sie als die Vorstufen der freien Körper zu betrachten sind; daneben fanden sich wieder Bilder, die unzweifelhaft für den umgekehrten Vorgang sprachen; fertige und freie Gelenkkörper waren wieder flächenhaft an die Synovialis angewachsen. Exstirpation der Gelenkkapsel.

Auch in diesem Falle nimmt Vulpius an, dass ein Trauma (langsamer Schritt, Parademarsch) den Anstoss zu der chronischen, mit Zottenbildung einhergehenden Gelenkentzündung gab. Es gilt also in den beiden letzten Fällen, das Grundleiden hinsichtlich seines erwerbsschädigenden Einflusses zu beurtheilen, der durch die gelegentliche Gelenkmausbildung noch gesteigert werden kann.

Dörner (6) berichtet über einen Fall von traumatisch entstandenen rein fibrösen Gelenkkörpern.

18jähriger Patient war vor fünf Jahren auf das rechte Knie gefallen. Nach Verlauf von wenigen Tagen schwanden die Schmerzen und Patient ging seiner gewohnten Beschäftigung nach, bis vor 10 Tagen Schmerzen und eine mässige Schwellung im verletzten Kniegelenke wieder auftraten. Da durch Kompressivverbände eine nennenswerthe Besserung nicht erzielt und ausserdem am äusseren Rande der Tibia ein bohnengrosser, beweglicher, platter, harter Gelenkkörper bemerkt wurde, entschloss sich Dörner zur Operation. Neben geringer Gelenkflüssigkeit fanden sich drei Gelenkkörper, welche durch Gerinnsel mit einander verklebt schienen. Die Gelenkkapsel an der Incisionsstelle zeigte Residuen eines älteren Blutergusses. Die mikroskopische Untersuchung der Körper ergab einen fibrösen Bau mit Spindel-, Rund- und Riesenzellen, kein Knorpel- resp. Knochengewebe, keine Verkalkung und spärliche Gefässe mehr in der Peripherie der Gebilde, welche selbst von einer einschichtigen Lage epithelioider Zellen bekleidet waren. Dörner schliesst in Folge dessen die Absprengung eines Knochen-Knorpelstückes aus, und meint, es lägen hier hypertrophische, sarkomatösen (?) Charakter annehmende Gelenkzotten vor, welche längere Zeit mit der Gelenkkapsel in Verbindung geblieben und von dieser aus ernährt worden seien; es habe sich also um einen auf einem Trauma beruhenden irritativen Prozess mit nachfolgenden Wucherungen gehandelt.

Ein zweiter Fall von Kniegelenkkörpern betrifft ein schon vorher pathologisch verändertes, vorübergehend fistulös gewesenes, in der Beweglichkeit stark beschränktes Gelenk und ist durch die bedeutende Anzahl und Grösse der gefundenen Körper bemerkenswerth. Der Befund war folgender: Zahlreiche (14) freie, mehrere (9) von Erbsen- bis über Wallnussgrösse, theils gestielt an der verdickten Synovialis hängende, theils in dieselbe eingebettete Gelenkkörper. Der Knorpelüberzug war theils arrodirt, theils gewuchert in Form von Knollen und Höckern. Die Oberfläche der Körper maulbeerartig. Sie besassen eine mässig harte dünne Schale und einen aus Fettgewebe bestehenden Kern, welches von dünnen, netzartig angeordneten Kalkbälkchen

durchzogen war; das netzartig angeordnete Bindegewebe enthielt theilweise thrombosirte Gefässchen. In den Bindegewebszügen, gelegentlich auch im Fettgewebe fand sich inselartig eingebettetes osteoides Gewebe. Die den Kern bildende Grundsubstanz war von kernreichem Bindegewebe eingehüllt, in der stellenweise hyaliner Knorpel eingelagert war. Der übrige Gelenkbefund sprach für Arthritis deformans. Die Gelenkkörper zeigen somit alle Merkmale einer Mischgeschwulst der Bindegewebsreihe, sie enthalten vorwiegend Fett, aber auch Bindegewebe, Knorpel- und Knochengewebe. Demnach werden sie aus Fettzotten entstanden sein, die aber auch Knorpelzellen enthielten, im Verlaufe ihres Wachsthums Kalksalze aufgenommen haben und im Begriffe waren, eine knöcherne Umwandlung einzugehen.

Auf Grund von vier Fällen hält Ollier (8) bei Arthritiden. welche auf neuralgischer Basis beruhen und jeder inneren sowie nicht eingreifenden chirurgischen Behandlung trotzen, die Resektion für indizirt, obgleich die anatomischen Veränderungen in diesen Gelenken nur ganz geringfügig sind. Aetiologisch spielt die Hysterie die Hauptrolle, welche das Bild der chirurgischen Erkrankung wesentlich beeinflusst. Geringe Veränderungen anatomischer Natur, Vaskularisation und Erosionen im Knorpel etc., sind zwar vorhanden, rechtfertigen aber nicht die schweren Krankheitserscheinungen, bestehend in hochgradigster Schmerzhaftigkeit der Gelenke und deren Folgen. Die Resektion beseitigt die Schmerzen, ist aber nur in den Fällen angebracht, wo die allgemeinen Symptome der Hysterie wenig ausgeprägte sind. Bei sehr ausgesprochener Hysterie, welche den Gelenkerscheinungen voranging, ist auf Erfolg durch Resektion nicht zu hoffen, hier kommt nur die Behandlung der Hysterie als inneres Leiden in Betracht. Wodurch die Auslösung der Schmerzen bedingt wird, steht nicht fest; ein anatomischer Nachweis fehlt. Nach Ollier handelt es sich vielleicht um eine Neuritis oder kleine, unmerkliche Neurome oder auch um Kompression von Nervenfasern durch Knochengewebe.

Die vier Fälle betreffen zwei Schultergelenksresektionen und zwei Kniegelenksresektionen bei Frauen im Alter von 19—25 Jahren. Im ersten Falle traten bei dem hysterischen Mädchen arthritische Erscheinungen nach Fall auf die Schulter ein, verbunden mit Atrophie des Deltoides, jedoch ohne Zeichen einer Gelenkeiterung. Sieben Monate nach dem Unfall wurde, nachdem alle anderen Mittel vergeblich versucht waren, der Humeruskopf resezirt; sofort schwanden die Schmerzen. Die Heilung verlief glatt und erzielte sehr vollkommenes funktionelles Resultat. Sechs Jahre später ging das Mädchen an Tuberkulose der Lungen, des Darmes und des Peritoneum zu Grunde. Weder in den Knochen und Gelenken, noch in dem resezirten Schultergelenk wurden Tuberkel gefunden.

Im zweiten Falle wurde bei einem tuberkulösem, nervös stark erregbaren Mädchen das Schultergelenk sechs Monate nach dem Trauma wegen heftiger Schmerzen resezirt. Am Knorpelrande des Humeruskopfes fanden sich einige leichte Erosionen, die Pfanne war intakt. Sofort liessen die Schmerzen nach, traten allerdings später zeitweise im Gebiete des N. circumflexus wieder auf.

Bei den unter gleichen Bedingungen im dritten und vierten Fall resezirten Kniegelenken war die Synovialis durchaus gesund, jegliche Fungositäten fehlten, nur die Vaskularisation des Knochens war keine gleichmässige, Eiter oder Sequester waren nicht vorhanden. Die Resektion beseitigte die äusserst schmerzhaften arthritischen Erscheinungen vollkommen.

v. Nartowski (9) beschreibt einen Fall von Arthroneuralgie bei einer 32jährigen Frau. Dieselbe stammte aus einer nervösen Familie und zeigte selbst zahlreiche hysterische Symptome, welche sich angeblich seit Ausübung des Coitus interruptus eingestellt haben sollen. Im Anschluss an einen durch Hundegebell hervorgerufenen Schreck traten plötzlich heftige Schmerzen in beiden Kniegelenken auf, dass Patientin nicht weiter gehen konnte. Seit dieser Zeit war sie niemals frei von Schmerzen; in beiden Kniegelenken hatte sie abwechselnd Hitze- und Kältegefühl, manchmal Taubsein und Ameisenkriebeln; beim Eintritt der Menses verschlimmerte sich der Zustand. Beide Kniegelenke erschienen etwas geschwollen und in Extensionsstellung fixirt. Starker Schmerz bei Berühren der Haut und Druckempfindlichkeit an den inneren Patellarrändern, am Condyl. intern. femoris und Kniekehle. Die Haut zeigt Röthung und Temperaturerhöhung, welche besonders bei der Menstruation auftritt.

Durch psychische Behandlung, dann passive Bewegungen und kurze elektrische Behandlung wurde Heilung erzielt, die schon 1/2 Jahr anhält.

„Was das Wesen der Krankheit anlangt, so handelt es sich um eigenthümliche Veränderungen im Centralnervensystem, die noch nicht näher studirt sind. Sie sind aber keineswegs schwer und beruhen wahrscheinlich auf cirkulatorischen Störungen, und wir begegnen bei dieser Affektion keinen anderen Störungen der Funktionen des Rückenmarks."

Bei einer Anzahl der Fälle von Hydrops intermittens sind Begleiterscheinungen beobachtet worden, welche gewisse Schlüsse auf das Grundleiden gestatten. So fand v. Brinken in einem Falle einen mit der Hydrarthrose schwindenden Milztumor, und in der Litteratur sind noch einige ähnliche Fälle bekannt, sodass in seltenen Fällen der intermittirende Hydrops articulorum durch Malaria bedingt zu sein scheint. Als weitere Ursachen für dieses Gelenkleiden werden angenommen: Entzündung (Knochenabscess) eines der angrenzenden Knochen, Infektion (Gonorrhoe). Intoxikation, uretische Diatese, Lues und Tuberkulose, für welche ein einwandsfreier Nachweis noch zu erbringen ist; und schliesslich wird der intermittirende Gelenkhydrops bisweilen als ein Vorläuferstadium einer dauernden anatomischen Gelenkveränderung betrachtet. Es ist also das in Frage stehende Gelenkleiden ätiologisch nicht einheitlicher Natur; und da es fernerhin recht viele Fälle giebt, in denen, abgesehen vielleicht von einem geringfügigen Trauma oder einer allgemeinen Nervosität, keine Ursache zu finden ist, so empfiehlt es sich nach Schlesinger (12) das andere Krankheiten begleitende oder einleitende Gelenkleiden als symptomatischen Hydrops intermittens der idiopathischen Form gegenüber zu stellen, ohne dass für alle Fälle eine so strenge Sonderung durchführbar wäre.

Von den von Schlesinger zusammengestellten 55 Beobachtungen gehörten 14 dem symptomatischen Hydrarthros und 41 derjenigen Form der rekurrirenden Gelenkschwellung an, bei welcher ausser der nervösen keine anderweitigen Affektionen bestanden. In Bezug auf die Betheiligung der Gelenke steht das Kniegelenk an erster Stelle. In 13 Fällen von symptomatischen Hydrops war 8 mal ein Knie, 3 mal beide, 1 mal Knie- und andere Gelenke, 1 mal ein anderes Gelenk befallen. In 35 Fällen von idiopathischem Hydrops waren 12 mal ein Kniegelenk, 15 mal beide, 7 mal die Knie- und andere Gelenke ergriffen. Es erkrankten demnach bei dieser eigenthümlichen Affektion, sei es dass sie symptomatisch oder als selbständiges Leiden auftritt, das eine oder beide Kniegelenke in 94% sämmtlicher Fälle.

Die Krankheit tritt bei Männern fast gerade so häufig auf als bei Frauen, und zwar bei Individuen weiblichen Geschlechts weit häufiger im jugendlichen Alter als dies bei dem männlichen Geschlecht der Fall ist. Vor dem 30. Lebensjahre hatte die Affektion in $^4/_5$ aller Fälle bei Individuen weiblichen, aber nur in der Hälfte bei denen männlichen Geschlechts begonnen; überhaupt scheinen Beziehungen zum Genitale zu bestehen. Bei einem hysterischen Kranken Féré's zeigten sich regelmässig nach einer schweren Erregung Gelenkergüsse und verschwanden, als die Ursache der Erregungszustände beseitigt wurde. Von nervösen Begleiterscheinungen sind zu erwähnen: Tachykardie, Schwindelanfälle mit Brechneigung, tonische Kontrakturen der Flexoren der oberen Extremität, Krampfgefühl in den Waden und Polyurie. Im Harne findet sich weder Eiweiss noch Zucker. Schliesslich fanden sich noch intermittirende Muskelatrophien, welche sich am ehesten als auf reflektorischem Wege zu Stande gekommen — durch Einwirkung auf das Rückenmark vom Gelenk her — erklären lassen.

In Bezug auf ätiologische Momente, Verlauf, Dauer, klinische Bilder besteht nach Schlesinger eine solche Uebereinstimmung zwischen dem Hydrops intermittens und dem akuten wiederkehrenden Oedem — dem Hydrops hypostrophus —, dass er den ersteren als einen besonderen Typus des letzteren betrachtet.

Was die Therapie bei dem nicht symptomatischen Hydrops anlangt, so kann hier auf alle die inneren Mittel, die meist ohne Erfolg angewendet wurden, nicht eingegangen werden. Am häufigsten scheint man noch mit Arsen gute Ergebnisse erzielt zu haben. Immobilisirende Druckverbände, hydropathische Prozeduren, Massage, Gymnastik u. s. w. besserten manchmal die Beschwerden, in anderen Fällen verschlimmerten sie das Leiden. Die elektrische Behandlung, namentlich Galvanisation der Wirbelsäule soll bisweilen überraschende Erfolge bringen. Der Gebrauch von Badekuren in Nenndorf, Teplitz, Karlsbad u. s. w. brachte bisweilen Besserung.

Die Erfolge nach chirurgischen Eingriffen (Injektionen verschiedener Substanzen in oder um das Gelenk, Punktion des Gelenks mit nachfolgender Kompression, Arthrotomie) scheinen ähnliche zu sein wie nach interner Medikation oder externer Lokalbehandlung. Es würde sich in Folge dessen mit Rücksicht auf das häufige Uebersprungen des Prozesses von einem Gelenke auf das andere und den sehr ungewissen therapeutischen Erfolg des operativen Eingriffs wohl empfehlen, ihn erst als ultima ratio für den Fall in Betracht zu ziehen, in welchem ein (nicht symptomatischer) intermittirender Hydrops stets nur ein Gelenk betroffen hat und alle anderen Mittel versagt haben: „am ehesten wäre dann eine Injektion reizender Substanzen in das Gelenk geboten. Der Kranke wäre aber vor dem Eingriffe darauf aufmerksam zu machen, dass es sich um einen therapeutischen Versuch von sehr ungewissem Ausgange handle."

Weisz (13) theilt die Krankengeschichte eines 35jährigen Mannes mit, der im Anschluss an einen im Oktober 1891 acquirirten Tripper mit Schmerzen und Schwellung der Fuss- und Kniegelenke erkrankt war und, nachdem er mit Salicyl, Salol, Jodkali, Gipsverbänden, Dampfbädern, Massage u. s. w. behandelt worden war, schliesslich im April 1892 von seinem Leiden befreit wurde. Im September 1893 aber zeigten sich wieder nach einer schweren Durchnässung des Kranken, abgesehen von einer Fussgelenkschwellung Anschwellungen in beiden Kniegelenken, und zwar traten die Kniegeschwülste

in beiden Gelenken abwechselnd fast immer des Nachts nach einem am Abend vorhergegangenen heftigen Schüttelfroste auf. Dieselben weichen von den gewöhnlichen arthritischen Formen in keiner Weise ab; auffallend waren nur die wie Ebbe und Flut in beiden Kniegelenken abwechselnd auftretenden Anschwellungen.

Weisz hat Messungen der Gelenke an bestimmten Stellen und zu bestimmter Stunde vorgenommen und das Ergebniss derselben graphisch dargestellt. Hieraus ist ersichtlich, dass eine streng gesetzmässige Regelmässigkeit im Sinken und Steigen des Ergusses weder in den einzelnen Perioden noch innerhalb einer und derselben Periode zu finden war. Heilung wurde nicht erzielt, aber Besserung unter Einwirkung der starken Pistyaner Schlammbäder. Bezüglich der Aetiologie bleibt es fraglich, ob es sich um eine Infektion oder um ein auf nervöser Grundlage entstandenes Leiden handelte. Der Kranke hatte nämlich einen mässigen Grad von Exophthalmus, welchen Weisz als ein derzeit isolirtes Zeichen der Basedow'schen Krankheit ansieht.

Lockwood (15) hat eine grössere Anzahl von erkrankten Gelenken mit der Arthrotomie behandelt und dabei recht befriedigende Resultate erzielt. Er theilt die Fälle, auf die nicht näher eingegangen wird, mit Rücksicht auf die Indikation zum operativen Eingriff in vier Gruppen. Bei der ersten Gruppe, zu der zwei Fälle von zweifelhafter Pyämie, ein Fall von Tuberkulose und ein Fall von chronischer Entzündung des Radioulnargelenkes (Arthritis deformans?) gehörten, war es angeblich die Schmerzhaftigkeit, welche zur Operation zwang. In den drei folgenden Gruppen handelte es sich um Entfernung von Synovialzotten, Gelenkmäusen und der Cartilago semilunaris.

Die bei Psoriasis vorkommenden Arthropathien beginnen in der Regel nach längerem Bestehen nnd unter neuen Eruptionen der Psoriasis mit akuten oder subakuten, in Schüben wiederkehrenden und mit Fieber einhergehenden, sich mit dem Hautleiden bessernden und verschlimmernden Schmerzen und Schwellungen der Gelenke. Im Gegensatze zu dem akuten Gelenkrheumatismus werden zu Anfang die kleinen, die Finger- und Zehen-Gelenke befallen; die entzündlichen Erscheinungen treten weniger in den Vordergrund und Herzfehler sind im Gefolge dieses Gelenkleidens bisher noch nicht beobachtet worden. Indem sich auch andere Gelenke der Extremitäten und diejenigen der Wirkelsäule betheiligen, können sich allmählich Deformitäten schwerster Art und dauernde Steifigkeiten ausbilden. In einem von Strauss (16) beschriebenen Falle von Psoriasis nahmen die Arthropathien von vornherein einen mehr chronischen Verlauf. Im Anschluss an einen Hitzschlag traten ganz allmählich Schmerzen, Schwellungen und schliesslich Steifigkeiten und Deformitäten in den Finger-, Hand- und Zehengelenken auf; später betheiligten sich auch in geringerem Grade die Schulter- und Halswirbelgelenke. Die Haut wurde über den befallenen Gelenken dünn und welk; das ganze Krankheitsbild glich dem der Arthritis deformans. Störungen von seiten des Herzens und des Nervensystems fehlten gänzlich. Zu den Gelenkdeformitäten gesellte sich noch eine allgemeine Onychogryphose. Schon Berührung der Nägel war äusserst schmerzhaft. Als Ursache für die Nägeldeformitäten nimmt Strauss trophische Störungen an, wofür auch der Umstand spreche, dass die Schwere der Nagelerkrankungen derjenigen, der Gelenkdeformitäten völlig entspricht, und in Uebereinstimmung mit den Ansichten von Polotelnot, Bourillon, Gerhardt u. a. hält er es für wahrscheinlich, dass auch in seinem eine gemeinsame Ursache sowohl der Psoriasis als auch den mit

Krallenbildung einhergehenden Arthropathien zukommen, für deren Entstehung der Hitzschlag, der, wenn er nicht durch centrale Lähmung zum Tode führt, schwere nervöse Depressionserscheinungen hinterlassen kann, ein begünstigendes Moment gewesen sein mag.

Mayer (17) theilt zwei Fälle mit, in denen sich im Anschluss an eine Verletzung des Daumens im Verlaufe von 5—6 Wochen auffallende Verdickungen dieses Fingers herausgebildet hatten. Es handelte sich in dem einen Falle um Abgabe eines Gutachtens, in dem die Kenntniss der möglichen Dauer jener auf Trauma beruhenden zum Theil arthritischen Veränderungen einen Anhaltepunkt für die Beurtheilung der Frage gewährte, ob etwa eine von anderer Seite behauptete alte Veränderung am Daumen von dem Verletzten bei der Unfallsanzeige verheimlicht und zwecks Erlangung einer Unfallsrente nun als die Folge einer späteren Verletzung angegeben worden war.

Myrtle (18) rühmt die überraschenden Erfolge des Heissluftbades bei Gicht, Arthritis, Ischias, Lumbago, Rheumatismus, geschwollenen und steifen Gelenken. Folgende Punkte sind beachtenswerth. Die Temperatur des Schwitzkastens kann bis zu einer Höhe von 400 Grad F. (etwa bis 151 ° Cels.) gesteigert werden. Niemals soll sie bis unter 300 Grad F. betragen. Myrtle selbst ist bis zu 363 Grad F. gegangen. Dabei wurde an den Patienten eine Temperatursteigerung von 2—3 Grad beobachtet, die Pulsfrequenz kaum jemals beeinflusst. Das eingeschlossene Glied schwitzt nicht so viel, wie man erwarten sollte. Die Dauer des Bades soll 40—45 Minuten betragen, zwischen zwei Bädern soll immer ein Zwischenraum von 2—3 Tagen liegen. Ueble Nebenerscheinungen wurden nicht beobachtet.

Krause (19) hat bei mehr als 100 Kranken wegen der verschiedensten Leiden die Heissluftbehandlung in Anwendung gezogen und zwar mittelst einfacher für jedes Gelenk besonders konstruirter Apparate (siehe diese Jahresberichte, 1898 Seite 232).

In Betracht kommen Arthritis rheumatica, gonorrhoica, deformans, sicca, crepitans, urica, ferner akuter und chronischer Muskelrheumatismus, Lumbago, Ischias, chronische Ostitis und Periostitis, Achillodynie, die nach Verletzungen zurückbleibenden Gelenksteifigkeiten und Gliederschmerzen und die entzündlichen Muskelspannungen des fixirten Plattfusses; endlich erzielte er in einem Falle von Myositis ossificans progressiva, bei welchem er sich der Heissluftbehandlung bediente, um die unter akut entzündlichen Erscheinungen einsetzenden Rückfälle abzukürzen und zum Verschwinden zu bringen, einen guten Erfolg. Im Ganzen sind die Ergebnisse der Heissluftbehandlung befriedigende gewesen; zu hoch soll man aber die Hoffnungen nicht schrauben, denn in einer Anzahl von Fällen blieb jede günstige Wirkung aus, einzelne Kranke konnten überhaupt dem Verfahren nicht längere Zeit hintereinander unterworfen werden, weil sie es einfach nicht vertrugen.

Für das Schwitzbad kann, wie dies auf der neueren Abtheilung des Altonaer Krankenhauses geschieht, als Wärmequelle mit Vortheil der sogenannte elektrische Lichtbogen verwendet werden, dessen Wirkung eine intensivere und schnellere ist als die des alten Schwitzbades und trotzdem weniger unangenehm empfunden werden soll.

Die Ergebnisse, welche Wilson (202) mit der Heissluftbehandlung bei Rheumatismus, Gicht und Arthritis erzielt hat, waren im Ganzen keine zufriedenstellenden, gelegentlich hat er sogar Verschlechterungen beobachtet. Günstig wurden beeinflusst frische Gelenkverstauchungen, Hydrarthros, fibröse

Ankylose der verschiedensten Aetiologie und, wie es ihm schien, auch die Tuberkulose der Gelenke. Im Allgemeinen hatte er den Eindruck, als ob geringere Hitzegrade (bis zu 300° F.) längere Zeit (bis zu zwei Stunden) applizirt wirksamer seien, als höhere Hitzegrade kürzere Zeit angewendet. Höhere Temperaturgrade (360—400° F) können bei Tuberkulosen und Ankylosen mit Erfolg in Anwendung gezogen werden.

Wilson (20). Zur Umhüllung des mit heisser Luft zu behandelnden Gliedes nimmt man besser Flanell als Watte, welche zu leicht Feuer fängt. Um die durch Schwitzen entstehende Feuchtigkeit zu absorbiren, empfiehlt sich humidine, ein von der Pennsylvanio Salt Manufacturing Company hergestelltes Präparat. Die Behandlung giebt befriedigende Resultate bei akuten Distorsionen, Hydrarthros, fibrösen Ankylosen, Plattfuss, bei letzteren beiden mit passiven Bewegungen kombinirt. Weniger günstig scheinen die Erfahrungen mit Knochen- und Gelenktuberkulose gewesen zu sein. Es ist schwer zu entscheiden, ob der günstige Effekt auf Heissluftbehandlung oder Ruhigstellung des Gelenks beruhte. Sehr wenig befriedigend waren die Resultate bei akuten und chronischen, gichtischen und rheumatischen Erkrankungen.

Maass (Detroit).

Levison (22) hat 29 Kranke, welche an chronischer Gicht litten, mit dem galvanischen Strome nach der von ihm nicht näher beschriebenen Methode von Labatut behandelt und damit bei 13 einen wesentlichen, bei elf einen mässigen und bei fünf Kranken keinen Erfolg erzielt. Auf Grund dieser Erfahrungen glaubt er diese Behandlung empfehlen zu müssen unter der Voraussetzung, dass es sich um Gicht und um kein anderes Gelenkleiden handelt. Bei der Besprechung der Differentialdiagnose zwischen Gicht, chronischem Gelenkrheumatismus und Polyarthritis deform. schliesst er sich ganz der Bäumler'schen Ansicht an. Für Gicht sprechen folgende Merkmale: Mehrfache Anfälle, Tophi, Heredität, Nierenkolik, Blasengries, geringe Ausscheidung von Harnsäure, regelmässiges Vorhandensein von hyalinen und granulirten Cylindern und fast stetiges Fehlen von Albumen. Das Röntgenverfahren bildet ein ausgezeichnetes diagnostisches Hilfsmittel. Zum Schluss wurden die übrigen bei der Gichtbehandlung in Frage kommenden Heilmittel wie Diuretica, Bäder, Massage, Heissluft-, Moor- und andere Bäder aufgezählt.

XV.

Verletzungen und Erkrankungen der Schleimbeutel.

Referent: M. Landow, Wiesbaden.

1. *Duret, Tumeurs multiples des bourses séreuses (Endothéliomes peut-être d'origine parasitaire). Bull. et mém. de la soc. anat. 1899. Juillet.

Nachtrag.

Referent: Wanach, St. Petersburg.

1. M. Gundorow, Ein Fall von Blitzschlag mit Ausgang in Genesung. Wojenno-medicinski Shurnal 1899. Februar.
2. N. Jakowlew, Die Behandlung von Wunden und Geschwüren mit Naphthalinkissen (aus dem Riga'schen Gefängnisshospital). Wratsch 1899. Nr. 4.
3. P. Iljin, Die physiologische Narkose nach Schleich. Chirurgia. Bd. V. Nr. 30.
4. A. Martynow, Ueber die durch Pneumokokken hervorgerufenen chirurgischen Erkrankungen. Chirurgia. Bd. VI. Nr. 33.
5. F. Rein, Ueber die kombinirte Bromäthyl-Chloroformnarkose. Chirurgia. Bd. V. Nr. 30.
6. J. Romanin, Ueber die Vorzüge der Lokalanästhesie in der chirurgischen Landpraxis. Wratsch 1899. Nr. 23.
7. F. Sokolow, Die allgemeine Narkose nach Schleich. Wratsch 1899. Nr. 19.
8. K. von Stein, Ein Versuch der Anwendung elektrischen Lichtes bei traumatischen Verletzungen. Bolnitschnaja Gaseta 1899. Nr. 51.
9. Subotin, Die Autoinfektion der Wunden und die subcutane Naht. Wratsch 1899. Nr. 23.
10. M. Trofimow, Die Lokalanästhesie durch Infiltration der Gewebe nach der Methode von Schleich. Chirurgia. Bd. VI. Nr. 35.

Gundorow (1). Ein Soldat wurde vom Blitz getroffen. Es fand sich eine ausgedehnte Verbrennung an der linken Schulter, von der aus ein drei Finger breiter rother Hautstreifen sich bis zur Ferse hinunterzog. Parese der Beine, Patellarreflexe aufgehoben, Bewusstsein erhalten. Heilung nach zwei Wochen.

Jakowlew (2) empfiehlt namentlich Unterschenkelgeschwüre mit Marlysäckchen, die mit Naphthalin gefüllt sind, zu bedecken; darüber kommt ein undurchlässiger Stoff und eine fixirende Binde. Der Verband wird etwa alle 7—8 Tage gewechselt. Die kallösen Ränder des Geschwürs werden weich und die Vernarbung erfolgt relativ schnell.

Iljin (3). Bericht über 135 Narkosen mit dem Schleich'schen Gemisch von Chloroform, Petroläther und Aether sulfur., die v. Stein in seiner Klinik in Moskau anstellen liess. Der Siedepunkt des Gemisches betrug 38° C. Die Narkose trat durchschnittlich nach 10—15—20 Minuten ein, bei Kindern nach 3—5 Minuten. — Bei voller Narkose wird konstant die Athmung frequenter und tiefer, der Puls dagegen langsamer und voller. Excitation wurde 25 mal, Erbrechen 19 mal, krampfhafte Zuckungen 3 mal, Trismus und leichte allgemeine klonische Krämpfe 2 mal notirt. — Das Befinden nach der Narkose ist meist sehr gut, nur 7 mal wurde Erbrechen beobachtet. Nie trat eine Bronchitis auf, auch nicht in einem Fall von Lungentuberkulose.

Martynow (4) referirt die Litteratur der Pneumokokkeneiterungen und theilt drei eigene Fälle mit. Einmal handelte es sich um einen rechtsseitigen subphrenischen Abscess, der nach Pneumonie entstanden und gleichzeitig in einen Bronchus und am rechten Rippenbogen nach aussen durchgebrochen war. Es war eine Fistel nachgeblieben, die trotz zweimaliger Incision und Ausschabung nicht heilte. — Im zweiten Fall hatte sich, ebenfalls nach einer Pneumonie, ein linksseitiger subphrenischer Abscess gebildet, bei intakter

Pleura. Incision am Rippenrand führte zur Heilung. — Im dritten Fall etablirte sich nach rechtsseitiger kroupöser Pneumonie die Eiterung unter dem Periost des rechten Darmbeins und im linken Sternoklavikulargelenk. Nach Incisionen trat auch hier Heilung ein. — In allen drei Fällen wurde im Eiter der Pneumococcus in Reinkultur gefunden. Verf. hebt die relative Gutartigkeit der metastatischen Pneumokokkeneiterungen hervor.

Rein's (5) Erfahrungen mit der kombinirten Bromäthyl-Chloroformnarkose, die er an 167 Kranken gemacht hat, sind sehr günstige. Er leitet die Narkose in der Weise, dass der Kranke zuerst durch wenige auf die Maske gegossene Tropfen Bromäthyl an den Geruch des Mittels gewöhnt wird. Dann werden 5—10 ccm auf einmal aufgegossen; genügt das nicht, um die Narkose herbeizuführen, so werden noch einmal 5 ccm nachgegossen. Mehr als 15 ccm sind nie nöthig. Dann wird mit Chloroform in der gewöhnlichen Weise weiter narkotisirt. Die durchschnittliche Dauer der Narkose betrug 42,6 Minuten und im Mittel wurden 6,7 ccm Bromäthyl und 30,2 ccm Chloroform verbraucht. Der durchschnittliche Chloroformverbrauch betrug in der Minute 0,75 ccm. — Auf ein Kilo Körpergewicht und eine Minute reduzirt betrug die verbrauchte Chloroformmenge: bei Männern 0,015 ccm, bei Frauen 0,013 ccm und bei Kindern 0,021 ccm (also mehr als bei Erwachsenen). Excitation wurde in 31 % der Fälle beobachtet; Alkoholmissbrauch hatte auf die Dauer der Excitation keinen nachweisbaren Einfluss. Erbrechen wurde beobachtet in 28,7 %, Zurücksinken der Zunge in 42,5 %, Asphyxie in 7,2 %, Kleinerwerden des Pulses in 4,8 % der Fälle. Das Erbrechen nach der Narkose war nicht häufiger und dauerte nicht länger als nach reiner Chloroformnarkose. Ein Todesfall war nicht zu verzeichnen. — In der Litteratur findet man einen Todesfall auf 323 gemischte Bromäthyl(-Chloroform)-Narkosen.

Romanin (6) hat seine chirurgische Thätigkeit seit Einführung der Lokalanästhesie bedeutend erweitern können, weil er von der schwer zu beschaffenden Assistenz unabhängiger geworden ist. Er theilt 45 Fälle von nach Bassini radikal operirten Hernien mit. Er gebraucht eine $^1/_2$ %ige Kokainlösung, von der man 10—20 g injiziren kann. Die Injektion geschieht in der bekannten Art schichtweise. Der Bruchsack und der Samenstrang wird vor der Isolirung durch cirkuläre Infiltration am centralen Ende anästhetisch gemacht.

Sokolow's (7) Erfahrungen über die Narkose mit der Schleich'schen Mischung (Chloroform, Schwefeläther und Petroläther) erstrecken sich auf 27 Fälle. Die Narkosen verliefen ausgezeichnet, Puls und Athmung waren normal, die Excitation gering, das Aufwachen erfolgte sehr schnell, Nachwehen waren kaum vorhanden, Erbrechen während der Narkose selten. Im Ganzen hat Sokolow von der Schleich'schen Narkose den günstigsten Eindruck empfangen.

K. von Stein (8) beobachtete bei einem Schüler ein nach Kontusion entstandenes subcutanes und subperiostales Hämatom am Unterschenkel, das bei Behandlung mit Hochlagerung, Eis, Kompressen, Ichthyol und Massage nach anfänglicher Besserung nach aussen durchzubrechen drohte. Die Haut war schon roth und dünn geworden und die Geschwulst hatte sich zugespitzt. Um die Incision zu vermeiden, versuchte Verf. noch das elektrische Licht, indem er die Geschwulst 2 mal täglich je 10 Minuten mit einer flachen elektrischen Lampe, die durch ein Trockenelement zum Glühen gebracht wurde, bestrich. In wenigen Tagen gingen die entzündlichen Erscheinungen zurück

und das Exsudat resorbirte sich, nachdem sich in der fluktuirenden Geschwulst Gas gebildet hatte, auffallend schnell.

Um die Stichkanaleiterung sicher zu vermeiden, schlägt Subotin (9) auf Grund vorzüglicher eigener Erfahrungen vor, die Hauträndер durch eine fortlaufende Naht, die nur das Unterhautgewebe fasst, in Berührung zu bringen. Während der Operation werden die Hauträndер mit Marlystreifen bedeckt und letztere mit Klemmzangen in ihrer Lage erhalten; so wird die Wunde vor der Infektion von seiten der tieferen Hautschichten bewahrt. — Subotin näht nur mit feinstem Katgut, das er durch 24 Stunden währendes Liegenlassen in Aether und 2stündiges Erhitzen auf 140—150° sterilisirt und entweder hermetisch verschlossen trocken, oder in 95 % Alkohol aufbewahrt. Die Wunde wird mit einer dünnen Lage Watte und einer Gummipaste bedeckt (chemisch reines Gummi in Benzin und Aether gelöst). Zur Entspannung der Naht dienen einige quere Heftpflasterstreifen. Ausser der tadellosen Heilung rühmt Subotin seinem Verfahren auch kosmetisch vorzügliche Vernarbung der Wunden nach. — Verbände sind ganz unnöthig.

Trofimow (10) hat die Schleich'sche Methode in 376 Fällen angewandt. Die Resultate haben ihn im Grossen und Ganzen sehr befriedigt, doch giebt es bestimmte Kontraindikationen für die Anwendung der Infiltrationsanästhesie. Die Infiltration entzündeter Gewebe ist zu schmerzhaft, die topographischen Beziehungen werden verwischt, was bei Operationen am Halse und namentlich bei Geschwulstoperationen schwer ins Gewicht fällt, die Wundheilung wird verzögert und die Wundsekretion gesteigert. — Für die Methode sprechen ihre leichte Anwendbarkeit, ihre gänzliche Gefahrlosigkeit und die auch für grössere Operationen genügend lange Dauer der Anästhesie. — Die Methode kann die allgemeine Narkose in sehr vielen Fällen ersetzen, aber sie nicht gänzlich verdrängen.

III. Theil.

Spezielle Chirurgie.

I.

Die Verletzungen und chirurgischen Krankheiten des Schädels und Gehirns.

Referent: E. v. Meyer. Frankfurt a. M.

1. Adams, Two cases of large meningo-encephalocele removed by operation. Glasgow med. chir. soc. Glasgow medical journal 1899. Jan.
1a. A. Abrashanow, Zur Frage der Schädeltrepanation bei der idiopathischen (essentiellen) Epilepsie. Letopis russkoi chirurgii 1899. Heft 4.
2. Adrian, Zusammenstellung der in der Bonner chirurg. Klinik vom Oktober 1895 bis Oktober 1898 angetroffenen Kopfgeschwülste. Dissert. Bonn 1899.
2a. J. Alexinski, Ueber die Möglichkeit operativer Hülfe bei cerebralen Lähmungen. Chirurgia. Bd. VI. Nr. 33.
3. Alois, Ein Fall von Gliosarkom der Basis cerebri und des linken Schläfenlappens im Anschluss an Trauma. Dissert. München 1899.
4. Alt, Ueber Jugularisunterbindung bei otitischer Sinusthrombose. Oesterreichische otologische Gesellschaft. Monatsschrift für Ohrenheilkunde 1889. Nr. 2.
5. Amat, L'épilepsie essentielle et son traitement par la sympathicectomie. Bulletin général thérapeutique 1899. Nr. 18.
6. Ballet, Trépanation et épilepsie. Gazette des hôpitaux 1899. Nr. 45.
7. Bampton, A case in which a bullet was embedded in the brain for nine months. British medic. assoc. Lancet 1899. August 26.
8. — A case of bullet in brain. Abscess; operation, recovery. British medical journal 1899. October 28.
9. Barker, Schussverletzung des Gehirns; Entfernung der Kugel durch Trepanation; Heilung. Deutscher Chirurgenkongress 1899.
10. — Dasselbe. Langenbeck's Archiv. Bd. 59. 3.
11. — Revolver shot of the brain; through the hard palate; operation; recovery. Clinic. society of London. British med. journal 1899. May 6.
11a. F. Bauer, Zwei Fälle von otitischem Gehirnabscess — a) Otitis media supp. mastoiditis et Cholesteatoma Antri et Cavi tymp. Abscessus cerebelli. Trepanation. Tod. b) Otitis med. supp. mastoiditis et Abscessus epiduralis et cerebri (lobi temporalis). Trepanation. Besserung. Chirurgische Kasuistik aus dem Krankenhause zu Malmö. Hygiea 1899. Bd. LXI. Heft 5. p. 550.
12. Bayerthal, Heilung acuter Geistesstörung nach Exstirpation einer Hirngeschwulst. Münchener med. Wochenschrift 1899. Nr. 46.
13. Berezowsky, Untersuchungen über die Bedingungen und Methodik operativer Druckentlastung des Gehirns. Deutsche Zeitschrift für Chirurgie. Bd. 53. 1—4.
13a. S. Beresowski, Die operative Behandlung der traumatischen und essentiellen Epilepsie. Medicinskoje Obosrenije 1899. June. Auszug aus der für die „Deutsche Zeitschrift für Chirurgie" bestimmten ausführlichen Arbeit des Verfassers.
Wanach (St. Petersburg).

14. v. Bergmann, Zur Porencephalie. Deutscher Chirurgenkongress 1899.
14a. Biagi, Della craniectomia nelle psicosi posttraumatiche. Policlinico 15 dic. 1898.
15. de Boucard et Conchet, Coup de revolver de la région temporale droite; hématome de l'orbite; exophthalmie; paralysie du releveur de la paupière et du droit interne; balle au niveau de la region temporale gauche; extraction, guérison opératoire et fonctionelle. Société d'anatomie et de physiologie. Journal de médecine de Bordeaux 1899. Nr. 13.
15a. William G. Le Boutillier, Results and methods of treatment of compound fractures at the Hood Wright Memorial Hospital. Annals of surgery 1899. Sept.
16. Braun, Ueber ausgedehnte Blutextravasate am Kopfe, Halse, Nacken und linkem Arm in Folge Kompression des Unterleibs. Deutsche Zeitschrift für Chirurgie 1899. Bd. 51. Heft 5 und 6.
17. Brewer, Cortical brain abscess following compound depressed fracture of the skull. New York surgical society. Annals of surgery. September.
18. — Cortical brain abscesses following operation. Ibid.
19. — Osteoplastic resection of the skull. Ibid.
20. Brindel, Des lésions de la table interne du crâne dans les suppurations de l'oreille moyenne. Journal de médecine de Bordeaux. Nr. 19.
21. Broca, Abcès temporal d'origine otique. Gazette hebdomadaire. Nr. 95.
22. — Otite et mastoidite chronique avec abcès extradural de la fosse cerebelleuse. Opération par voie mastoidienne. Guérison. Gazette hebdomadaire. Nr. 59.
23. — Abcès temporal d'origine otique. Bullet. et mém. de la société de chirurgie. Nr. 35.
24. Brown, Fibroadenoma of the sphenoid. New York surg. soc. Annals of surgery 1899.
25. — A case of traumatic (tuberculous?) Meningitis. Lancet. November 18.
25a. Richard C. Cabot, Cerebellar tumor or masturbation. The journ. of the Amer. Med. Ass. 1899. May 13.
26. Cahen, Zwei Fälle von intrakranieller Eiterung nach Otitis media. Allg. ärzt. Verein zu Köln. Münchner med. Wochenschrift. Nr. 52.
27. Cange, Cas de nécrose étendue des os du crâne. Gazette hebdomadaire. Nr. 101.
27a. Carle, Sui tumori dei lobi frontali. XIII Cong. d. soc. ital. d. Chir. in Torina 1898.
27b. Cavicchia e Rosa, Ricerche sperimentali sulla patogenesi della commozione cerebrale e spinale. XIII Congr. d. Soc. ital. di Chirurgia 4—7 ottobre 1898.
28. Chiari, Zur Kenntniss der Spaltbildungen am Schädel nach Frakturen im Kindesalter. Prager med. Wochenschrift. Nr. 11. 12. 13.
29. Chipault, Du rôle ossificateur de la dure-mère. Gazette des hôpitaux. Nr. 42.
30. Chlumsky, Zur Kugelextraktion aus dem Gehirn mit Hülfe des Röntgenverfahrens. v. Bruns'sche Beiträge. Bd. 25. Heft 2.
30a. Clementi, Importanza delle alterazioni spontanee o traumatiche dei seni venosi cerebrali. XIII Congr. d. Soc. ital. di Chirurgia 4—7 ottobre 1898.
31. Cohn, Pathogenese und Therapie otitischer endokranieller Erkrankungen. Dissertat. Breslau.
31a. Codivilla, Tecnica della craniotomia esplorativa. XIII Congr. d. Soc. ital. di Chirurgia. Torino 4—7 ott. 1898.
32. Coelho, Ablation du ganglion de Gasser avec arrachement protubérantiel du trijumeau dans un cas de neuralgie faciale cebelle. Revue de Chirurgie. Nr. 5.
33. Collins, A case of compound comminuted depressed impacted fracture of the vault of the skull; wound of the dura mater, elevation by primary operation, recovery. Lancet. October 14.
33a. A. D. McConachie and C. W. Hartwig, Cerebellar abscess of otitic origin. Autopsy. The journ. of the Amer. Med. Ass. 1899. April 8.
34. Mc. Cosh, Trephining for aphasia following injury of the skull. New York surgical society. Annals of surgery 1899. Sept.
35. Cowan and Monks, Two cases of traumatic epilepsie, trephining, recovery. Lancet. November 25.
36. Curtis, Extradural haemorrhagie. New York surgical soc. Ann. of surg. 1899. Sept.
37. Czerny, Ueber Mikrocephalie und die Lannolongue'sche Operation. Münchner med. Wochenschrift. Nr. 8.
37a K. Daschkewitsch, Abscessus extraduralis. Wojenno-medicinski Shurnal 1899. Aug.
38. Dawnie, Frontal sinusitis with several illustrative cases. Glasgow med. soc. 1899. May.
39. Delonglade, Abcès mastoidien extradural et phlébite des sinus. Gazette hebdomadaire. Nr. 40.

40. Delonglade et Broca, Abcès mastoidien extradural et phlébite des sinus. Bullet. et mém. de la société de Chirurgie. Nr. 18.
41. Delore, Mastoidite compliquée de thrombose du sinus latéral et de la jugulaire interne; trépanation de l'apophysie mastoide; drainage du sinus; ligature de la jugulaire interne. Guérison. Gazette des hôpitaux. Nr. 36.
42. Dench, The diagnosis and treatment of epidural abscess. British med. assos. British medical journal. Octob. 17.
43. Dengler, Knochentumor (Osteom des rechten Schläfenbeines mit Druckerscheinungen auf die Gehirnbasis). Dissertat. München 1899.
44. Descos, Tumeur tuberculeuse du lobe droit du cervelet; double trépanation. Lyon médical. Nr. 42.
44a. J. B. Diamont, Cysticercus cellulosae of brain and spindlcord. The journ. of the Amer. Med. Ass. 1899. June 17.
45. Duverger, Sur un cas de fracture de la voute cranienne avec propagation à la base. Soc. d'anatomie et de physiologie. Journal de médecine de Bordeaux. Nr. 37.
45.a Dollinger, Zwei Fälle von Exstirpation des Ganglion Gasseri. Orvosi Hetilap 1899. Nr. 2. 38.
46. Emmanuel, Ein Fall von Angioma arteriale racemosum des Gehirns nebst Bemerkungen zur Frage von dem Bau und der Genese der Hirnsandbildungen. Diss. Heidelberg 1899.
47. Engelhardt, Kasuistischer Beitrag zur Hirnchirurgie. Dissert. Jena 1899.
48. Ernst, Mehrfache Bildungsfehler des Centralvervensystems bei Encephaloide. Beiträge zur pathol. Anatomie und zur allgem. Pathologie XXV.
49. Eschweiler, Ein atypisch verlaufender Fall von Sinusphlebitis. Zeitschrift für Ohrenheilkunde. Bd. 35. Heft 1 und 2.
49a. Eshner, Hemorrhage in to the pons Varolii. The journal of the Amer. Med. Ass. June 24.
50. Esteves, Kyste hydatique du lobe frontal gauche. Le progrès médical. Nr. 51.
51. Feder, Die Tuberkulose der glatten Schädelknochen mit besonderer Berücksichtigung der Kindesalter. Dissert. Breslau 1899.
52. Fenner, Recovery after bullet wound of the head and obstruction of brain tissue. Lancet. February 11.
53. Friedrich, Krankengeschichte und Heilausgänge nach Resektion und Exstirpation des Ganglion Gasseri. Neuralgierecidiv nach Ganglionexstirpation. Deutsche Zeitschrift für Chirurgie. Bd. 52. Heft 3 und 4.
54. le Fur, Fracture de l'étage postérieur et de l'étage moyen de la base du crâne; hémorrhagie extradurmèrienne et surtout piemèrienne. Bull. et mémoires de la société anatomique 1899. Avril.
55. Furet, Stirnhöhlenempyem mit Abfluss nach der Highmorshöhle. Archives internationales de laryngologie. Nr. 6.
55a. de Gaetano, Influenza di alcuni agenti chimici e batterici sulla sostanza cerebrale. XIII Cong. d. soc. ital. d. chir. in Torino 1898.
56. Gallandet, Necrosis of the entire temporal bone. New York surgical society. Annals of surgery 1899. August.
57. Gangolphe et Picey, Contribution à l'étude des lésions du sinus latérale dans les traumatismes du crâne. Révue de chirurgie. Nr. 9.
57a. A. Gabszewicz, Ein intrakranielles Cholesteatom. Gazeta lekarka. Nr. 4.
58. Garré, Ueber Nervenregeneration nach Exstirpation des Ganglion Gasseri als Ursache recidivirender Trigeminusneuralgie. Deutscher Chirurgenkongress 1899.
58a. W. Göttling, Ein Fall von wiederholter Kraniotomie wegen Jackson'scher Epilepsie. Chirurgia. Bd. V. Nr. 29.
58b. A. Grazianow, Ein Fall von Trepanation des Schädels wegen Hirnabscess nach einer Kopfverletzung. Wojenno-medicinski Shurnal 1899. September.
59. Grosser, Ein Fall von Encephalocele sincipitalis naso-ethmoidalis komplizirt durch ein fibromatöses Lymphangiom. Dissert. Berlin 1899.
60. Grünert, Eine neue Methode der Plastik nach der Totalaufmeisselung der Stirnhöhle wegen Empyems. Münchner med. Wochenschrift. Nr. 48.
60a. D. Milton Greene, Report of case of brain and another abscess following tonsillar abscess and non-perforative otitis media. The journ. of the Amer. Med. Ass. 1899. Nov. 11.
61. Guibal, Necrose partielle des os de la base du crâne (vomer, sphénoide, ethmoide, frontal, palatin). Bull. et mém. de la société anatomique 1899. Octobre.

62. Haas, Ueber Trepanation bei Hirntumoren. Bruns'sche Beiträge. Bd. XXV.
63. Haebler, Abgekapseltes Hämatom der harten Hirnhaut. Folge eines Unfalls. Aerztliche Sachverständigen-Zeitung. Nr. 10.
64. Haeckel, Der gegenwärtige Stand der Hirnchirurgie. Monatsschrift für Psychiatrie und Neurologie. Bd. V.
65. Halm, Wiederholte Trepanation. Freie Chirurgen-Vereinigung. Centralblatt für Chirurgie. Nr. 28.
66. Handford, Parietal osteoma treated by trephining; improvement. British medical journal. March 11.
66a. Hausteen, Ein Fall von geheilter Epilepsie. Tidskrift for den norske Lægeforening 1899. Nr. 22. p. 771.
67. Heermann, Ueber akut entstandene Nekrose des Warzenfortsatzes und Felsenbeins nach Scharlachdiphtherie. Münchner med. Wochenschrift. Nr. 33.
68. Hegetschweiler, Empyem der Stirnhöhle. Korrespondenzblatt der Schweizer Aerzte. Nr. 15.
69. Heintze, Präparat eines frischen traumatischen Hirnabscesses. Allgemeine med. Centralzeitung. Nr. 38.
70. — Ein durch Trepanation geheilter Fall von subduralem Bluterguss ohne Schädelbruch. Allgemeine med. Centralzeitung. Nr. 100.
70a. M. W. Herman, Ueber angeborene Gehirnbrüche. Przeglad lekarski. Nr. 19.
71. Herzen, Contribution à la casuistique des fractures du crâne. Revue médicale de la Suisse romande. Nr. 12.
72. Honigmann, Ein Fall von cerebralem Erbrechen nach Kopftrauma, geheilt durch Trepanation. Allgemeine med. Centralzeitung 1899.
73. Howard Marsh, Two cases in which fracture of the skull was complicated by laceration of the middle meningeal artery and in which this vessel was ligatured. Lancet. May 27.
74. Jaboulay et Lannois, Traitement de l'épilepsie par la résection du sympathique. Revue de médecine 1899. Janvier.
75. Jaboulay, Avant d'enlever le ganglion de Gasser. La province médicale. Nr. 22.
76. Jacobs, Ueber eine seltene Missbildung — Encephalomeningocele. Verwachsung der Placenta und des Amnion mit dem Schädeldach; rechtsseitige Cheilognatho palatoschisis, fissura sterni et abdominis; ectopia cordis et intestinorum. Diss. München 1899.
77. Jacob, Un procédé de résection du ganglion de Gasser. Revue de chirurgie. Nr. 7.
77a. *— Cathétérisme du sinus sphénoïdal. Bull. et mém. de la soc. anat. 1899. Nov.
78. Jäger, Trepanation eines Gehirnabscesses. Zeitschrift für prakt. Aerzte. Nr. 3.
79. James, A case of traumatic epilepsy following a compound fracture of the skull sustained eleven years previously. Removal of adherent cicatrix and closure of the opening in the skull by a silver plate; recovery. Lancet. July 22.
80. Jonnesco, Die Resektion des Halssympathicus in der Behandlung der Epilepsie des Morbus Basedowi und des Glaukoms. Centralblatt für Chirurgie. Nr. 6.
80a. Isnardi, Sul cranio bifido e spina bifida. XIII Congr. d. soc. ital. d. Chirurg. in Torino 1898.
81. Ito, Experimentelle Beiträge zur Aetiologie und Therapie der Epilepsie. Deutsche Zeitschrift für Chirurgie. Bd. 52. Heft 3—6.
82. Jürgens, Resektion der mittleren Nasenmuschel und Aufmeisselung der Stirnhöhle wegen Empyem. Wiener med. Wochenschrift. Nr. 2.
82a. A. Kadjan, Ein Abscess im Schläfenlappen des Gehirns. Ljetopis russkoi chirurgii 1899. Heft 5.
83. Kean, Two cases of lateral sinus pyamia. Medical Press. Febr. 8.
84. Kirmisson et Berger, Pathogénie des pneumatocèles de la region mastoïdienne. Bull. et mém. de la société de Chirurgie. Nr. 39.
85. Kirmisson, Abcès du lobe droit du cerveau d'origine otique; hémiplegie gauche. Trépanation, évacuation de l'abcès, massage consecutif, disparition de la contracture des muscles paralysés. Bull. te mém. de la société de Chirurgie. Nr. 33.
86. Kocher, Ueber eine neue Trepanationsmethode. Korrespondenzblatt für Schweizer Aerzte. Nr. 12.
87. — Ueber die Bedingungen erfolgreicher Operationen bei Epilepsie. Deutsch. Chirurgenkongress 1899 und Langenbeck's Archiv. Bd. 59. Heft 1.
88. — Ueber eine einfache Trepanationsmethode für intracerebrale Injektionen. Centralblatt für Chirurgie. Nr. 22.

89. Koebel, Ueber Kombination von Otitis mit rhinogenem Hirnabscess. v. Bruns'sche Beiträge. Bd. 25. Heft 2.
90. Köhl, Pachymeningitis haemorhagica interna traumatica. Korrespondenzblatt für Schweizer Aerzte. Nr. 20.
91. Körner, Intrakranielle Komplikationen bei Ohreiterungen. Münchner med. Wochenschrift. Nr. 14.
91a. Körner, Die eitrigen Erkrankungen des Schläfenbeins. Wiesbaden. b. Bergmann.
92. Körte, Demonstration eines Präparates von Schädeltrepanation. Deutsch. Chirurgenkongress 1899.
92a. A. Koshuchowski, Ein Fall von lineärer Kraniektomie bei Idiotie. Chirurgia. Bd. VI. Nr. 33.
93. Krauss, Ueber Zerreissungen der Art. meningea media ohne nachgewiesene Verletzung des Schädels im Anschluss an einen in der Marburger Klinik behandelten Fall. Dissertation. Marburg 1899.
94. Kronenberg, Ueber einen Fall von Pyämie bei Sinusthrombose, Unterbindung der Vena jugularis. Münchner med. Wochenschrift. Nr. 31.
95. Krönlein, Beitrag zu der Lehre der Schädel-Hirnschüsse aus unmittelbarer Nähe mittelst des schweizerischen Repetirgewehrs. Mod. 1889. v. Langenbeck's Archiv 1899. Bd. 59. Heft 1 und Chirurgenkongress 1899.
96. — Ein einfacher Kraniometer. Centralblatt für Chirurgie. Nr. 1.
97. Kummer, Contribution à l'étude des troubles circulatoires de l'encephale consécutifs à la ligature d'une veine jugulaire interne. Revue de Chirurgie. Nr. 4 (s. Jahrg. 1898. Nr. 136. pag. 329).
98. Kurtz, Ueber Sinusthrombose beim Kinde im Anschluss an Ulceration am Halse. Dissertation. München 1899.
99. Lauenstein, Die Uhrfeder und ihre Verwendung zur Einführung der Gigli'schen Säge bei der Schädeltrepanation. Centralblatt für Chirurgie. Nr. 4.
100. Lehmann-Nitsche, Trois crânes, un trépané, un lésionné, un perforé. Revista del museo de la Plata 1899. Tome X. pag. 1.
101. Lehr, Beiträge zur Kenntniss der otitischen Erkrankungen des Hirns, der Hirnhäute und der Blutleiter. Zeitschrift für Ohrenheilkunde. Bd. 35. Heft 1 und 2.
102. Levy, Ueber metastatische Meningitis nach Verletzungen. v. Bruns'sche Beiträge. Bd. 23. Heft 1.
103. Lothrop, The anatomy and surgery of the frontal sinus and anterior ethmoidal cells. Annals of surgery 1899. January-Febr.
104. Lucae, Operative Heilung eines Falles von otitischer Meningitis purulenta. Berliner klin. Wochenschrift. Nr. 23.
105. Malapert et Gobillot, Sur un cas de pneumatocèle du crâne. Société de Chirurgie. Nr. 38.
105a. Marsh, Zerreissung der Meningea media.
106. Masbrenier, Craniectomie pour hémiplegie. Gazette hebdomadaire. Nr. 16.
107. Martin, Tumeur crânienne. Revue médicale de la Suisse romande. Nr. 10.
108. Matthiolius, Ueber Schädeloperationen bei Epilepsie. Deutsche Zeitschrift für Chirurgie. Bd. 52. Heft 1 und 2.
109. Merkens, Ein Beitrag zur Kenntniss des otitischen Hirnabscesses. Deutsche Zeitschrift für Chirurgie. Bd. 51. Heft 1 und 2.
110. v. Meyer, Ein Fall von otitischer Sinusthrombose, Pyämie mit Ausgang in Heilung. Deutsche Zeitschrift für Chirurgie. Bd. 51. Heft 1 und 2.
111. Meyer, Kasuistischer Beitrag zur chirurgischen Behandlung der Gehirnabscesse. Dissertation. Freiburg 1899.
112. Miles, On a case of cerebral abscess illustrating certain forms of aphasia. No word-deafness. Lancet. April 29.
113. Milligan, Some observations upon the pathology of intracranial suppuration of otitic and rhinitic origin. Medical chronicle. Nr. 4.
114. — Cerebellar abscess secondary to acute suppurative middle ear disease. British medical journal. Decemb. 23.
115. Monestin, Tumeur du crâne comprimant le cerveau; crises épileptiformes. Exstirpation. Bull. et mém. de la société anatom. 1899. Mars.
116. Moser, Zur Kasuistik der Stirnhöhlengeschwülste. v. Bruns'sche Beiträge. Bd. 25. Heft 2.
117. Moure, Abcès sousdural guéri par l'intervention chirurgicale. Rev. de Chir. Nr. 11.


image
not
available

143. Schoengut, Ein operativ geheilter Fall von Hirnsinusthrombose otitischen Ursprungs. Wiener med. Wochenschrift. Nr. 33.
143a. Schjörn, Ein Fall von geheilter Epilepsie. Tidskrift for den norske Laegaforening 1899. Nr. 20. p. 705.
144. Schraga, Sinusphlebitis ex otitide chronica. Operation. Heilung. Monatsschrift für Ohrenheilkunde. Nr. 10.
145. Schwartz, Mastoidite trépanée; abcès cérébelleux. Bull. et mém. de la soc. anat. de Paris 1899. Mars.
146. — Sur un cas d'épilepsie jacksonienne. Trépanation puis suture de la dure mère avec bords du perioste crânien après incision en croix. Amelioration considérable. Bull. et mém. de la soc. de chirurgie. Nr. 27.
147. — et Leguern, Trépanation par la voi transmastoidienne pour un abcès sous durmèrien avec méningite. Bull. et mém. de la soc. de Chirurgie. Nr. 34.
148. Seydel, Ueber den Verschluss von Schädeldefekten bei 16 Trepanationen des Schädels. Deutsche militärärztl. Zeitschrift. Nr. 12.
149. — Bericht über 14 Trepanationen des Schädels. Münchner medizin. Wochenschrift. Nr. 9 und 10.
150. Shaw, Ptosis produced by intracranial lipoma. Lancet. Novemb. 25.
151. Singer, Ueber einen mit günstigem Erfolge operirten linksseitigen otitischen Schleifenlappenabscess. Wiener med. Wochenschrift. Nr. 46—47.
152. Steinbrück, Ueber Erscheinungen und Behandlung des Hirndrucks traumatischen Ursprungs. Berliner klinische Wochenschrift. Nr. 3.
162a. J. A. Stuck, Fractured base, with deafness, tinuitas, vertigo, exophthalmus, facial paralysis, mastoitidis. The journ. of the Amer. Med. Ass. 1899. Nov. 11.
153. Symonds, A discussion on chronic suppuration of the frontal sinus, diagnosis and treatment. British medical journal. Octob. 14.
153a. A. Szulistawski, Ueber Entstehung von Hirnabscessen im Verlaufe von entzündlichen Eiterungen der Augenhöhle. Przeglad lekarski. Nr. 28. Mittheilung eines Falles aus Machek's Augenklinik. Trzebicky (Krakau).
154. Thiem, Eiweissharnen nach Schädelverletzung. Monatsschrift für Unfallheilkunde. Nr. 10.
155. Thomas, Notes on two recent operations upon the Gasserian ganglion and the second and third divisions of the fifth nerve for neuralgia by the Hartley-Krause method. British medic. journal. Octob. 21.
155a. Adolf Thorén, Zwei Fälle von Entzündung des Mittelohres und Warzenfortsatzes mit Thrombosis sinus transv. komplizirt in dem einen Falle mit einem Abscessus epiduralis. Kasuistische Mittheilungen aus dem Krankenhause zu Jönköping (1897—1898). Hygiæa 1879. Bd. LXI. Heft 6. p. 644. Hj v. Bonsdorf (Helsingfors).
156. Tilmann, Die Theorie der Gehirn- und Rückenmarkserschütterung. Langenbeck's Archiv. Bd. 59. Heft 1.
157. Touche, Epilepsie jacksonienne limitée au membre supérieur droit et aux paupières du même côté. Autopsie. Gazette des hôpitaux. Nr. 19.
158. Tubenthal, Drei Fälle von offenen Schädelbrüchen. Deutsche militärärztl. Zeitschrift. Nr. 1.
159. Tuffier, Recherches des projectiles dans le crâne par la radiographie et l'appareil de Contremoulins. La presse médicale. Nr. 101.
160. Tuffier, Modifikation opératoire à la trépanation du crâne avec perte de substance permanente de l'os et de la dure-mère. Présentation du malade. Bull. et mémoires de la soc. de chirurgie. Nr. 14.
161. Vidal, Indications et contraindications de la résection du sympathique dans les épilepsies essentielles généralisées. Revue de Chirurgie. Nr. 11.
162. — Sur les bases physiologiques et les indications de la résection du sympathique dans les épilepsies essentielles. Archives provinciales. Nr. 6.
163. Vincent, Sur un cas d'épilepsie jacksonienne à crises subintrantes, non traumatique, déterminée par un simple épaississement de la dure mère. Trépanation et résection de la dure mère. Guérison. Archives provinciales. Nr. 7.
164. Waggett, Cerebellar abscess secondary to suppurative otitis media; evocuation, recovery. British medic. journal. October 14.
165. Wallace, Old standing middle ear disease giving rise to cerebral symptoms. Operation on mastoid cells, relief. Medical times. Dez. 9.

166. Weinlechner, Operation wegen Jackson'scher Epilepsie mit Erfolg von 21 Tagen. Wiener klin. Wochenschrift. Nr. 13.
167. Whiting, Beitrag zum klinischen Verlauf und zur Operationstechnik der Sinusthrombose. Zeitschrift für Ohrenheilkunde. Bd. XXXV. Heft 3.
167a. Fred. Whiting, Infective sinus thrombosis. The journ. of the Amer. Med. Ass. 1899. Oct. 28.
168. Wittner, Fissura ossis frontalis. Commotio et contusio cerebri. Amnesia. Allgem. Wiener med. Zeitung. Nr. 47.
169. Young, Remarks upon the operative treatment of infective thrombosis of the sigmoid sinus following chronic purulent otitis media. Record of a case successfully treated. Glasgow medical journal 1899. October.
170. Zuccaro, Brevi cenni sul proprio craniotomo perfezionatos. XIII Congr. d. soc. ital. de Chirurgia in Torino 4—7 ott. 1898.

Allgemeines über Trepanation.

Krönlein (96) beschreibt einen einfachen Kraniometer, mittelst welchem die von ihm gegebenen kranio-cerebralen Ortsbestimmungen bestimmt werden können. Der Kraniometer ist eine Verkörperung des Krönlein'schen Liniensystems und seine Anwendung daher leicht verständlich.

Podrez (128) empfiehlt zur Kraniotomie die Gigli'sche Säge, welche mittelst einer Uhrfeder sich leicht durchführen lässt.

Lauenstein (99) hat seinen Uhrfederkonduktor dadurch modifizirt, dass er zum leichteren Gleiten an der Spitze ein kleines Röllchen anbringen liess.

Kocher (86) beschreibt eine einfache Trepanationsmethode für intracerebrale Injektionen. Er hat bei vier Tetanusfällen diese Methode angewandt, um Tetanusantitoxien direkt in den Seitenventikel zu injiziren. Es wird an der Stelle vor der Präcentralfurche in der Höhe der Sulcus zwischen mittlerer und oberer Stirnwindung (an der Schädeloberfläche 2½—3 cm lateral vom Bregma) eine subcutane Kokaineinspritzung gemacht (1%), dann mit dem Drillbohrer Haut und Galea durchstossen und der Knochen durchbohrt. Der Spritzenansatz wird durch die Bohröffnung eingeführt und 5—6 cm in die Hirnsubstanz eingestochen. Einfacher Verband mit Heftflaster. Es traten keinerlei Störungen auf. Es trat Heilung ein, aber es ist unbestimmt, ob dieselbe nur auf die Cerebralinjektion zu beziehen ist.

Ausser den referirten 14 Fällen von Trepanation hat Seydel (148) noch in zwei andere Fälle die Trepanation gemacht und bespricht in einem Vortrag seine Erfahrungen über den Verschluss von Schädeldefekten bei diesen 16 Fällen. In drei Fällen wurde kein Versuch gemacht, die Lücke zu ersetzen und es trat doch knöcherner Verschluss ein, weil zweimal die Gehirnhaut intakt blieb; sie besorgt hauptsächlich die Regeneration des Knochens. Die osteoplastische Schädelresektion nach Wagner wurde zweimal ausgeführt: einmal wegen Epilepsie, einmal wegen Gehirntumor. Der Knochen heilte anstandslos ein. Die Autoplastik nach Müller-König gelang dreimal unter vier Fällen. Dreimal wurde Knochen und Knochenhaut aus dem Schienbein in die Schädeldecke transplantirt. Diese Knochenstücke werden mit der Zeit aufgesaugt, bilden aber die Unterlage und das Nährmaterial für den neuen Knochen. In den zuletzt operirten vier Fällen hat er die Duplicität der Lappen angewendet, indem er sich neben den Defekt einen gestielten, lediglich Knochen und Knochenhaut umfassenden Lappen bildet und diesen in die Lücke einheilt.

Zuccaro (170) hat sein schon im Jahre 1894 bekannt gegebenes Kraniotom modifizirt. Die Achse derselben ist der eines gewöhnlichen

Trepans ähnlich: statt eines Kranzes hat er einen zur Achse senkrechten Arm angebracht, dem ein Schneidezahn angeschraubt wird. Lässt man die Achse, nachdem sie fixirt ist, Kreisbewegungen ausführen, so macht der Schneidezahn einen cirkulären Schnitt in den Knochen. Je nach dem Abstand des angeschraubten Schneidezahns von der Achse lassen sich mehr oder weniger grosse Trepanöffnungen erhalten. Muscatello.

Betreffs der Veränderungen der Hirnblutleiter spricht sich Clementi (30a) dahin aus, dass die Hemmung des venösen Kreislaufes infolge Verengerung des Lumens des grossen Längenblutleiters zu bedeutenden Funktionsstörungen führt, die mit der Wiederherstellung besagten Kreislaufes aufhören. Ist die venöse Kreislaufshemmung von langer Dauer, so führt die venöse Stase zu so schweren trophischen Veränderungen, dass Hämorrhagieherde entstehen, mit bleibenden funktionellen Veränderungen. Die klinischen Fälle, der chirurgische Eingriff, die mikroskopischen Befunde bestätigen die angeführten Erscheinungen; die Experimente an Thieren bestätigen die klinischen Schlussfolgerungen. Muscatello.

Um bei der Probekraniotomie grosse Oeffnungen zu erhalten, hat Codivilla (31a) ein Instrument ersonnen, mit dem sich in wenigen Minuten sehr weite cirkuläre oder elliptische Breschen erzielen lassen. Das sehr empfehlenswerthe Instrument ist in Nr. 16 des Centralbl. für Chirurgie eingehend beschrieben worden. Er berichtet über vier mit diesem Instrumente operirte Fälle: in einem nahm er eine Kraniotomie von 12 cm Durchmesser vor, in den anderen drei Fällen Hemikraniektomien. Mit Ausnahme eines, wegen solitären Tuberkels und tuberkulöser Meningitis operirten Patienten, der nach drei Tagen starb, ohne anscheinend vom Operationsakt gelitten zu haben, kamen die anderen schnell zur Heilung: am siebten Tage hatten sie das Bett, und am 10. das Hospital verlassen. Muscatello.

Seydel (149) berichtet über 14 von ihm ausgeführte Trepanationen. 1. Tuberkulose des Scheitelbeins. Heilung. 2. Epilepsie ohne anatomischen Befund trotz ausgesprochener Herderscheinungen. Tod in einem Anfall. Die Sektion ergab keine pathologischen Veränderungen im Gehirn. 3. Fibrom der Dura mit allgemeinem und Herdsymptomen. Zunächst anscheinend Heilung, dann neue Symptome in Folge von Verwachsungen der Dura mit dem Schädel und Gehirn; nochmalige Operation (in Athen) mit vorübergehender Besserung; Zunahme der Hirnerscheinungen. Tod nach $2^1/_2$ Jahren. Keine Obduktion. 4. Rasch wachsendes Osteom der Orbita. Heilung. 5. Infizirte Stichverletzung mit sofortiger Parese des rechten Armes. Entzündliche Erweichung des Gehirns, welche fortschreitend von oben nach unten in der motorischen Sphäre ihren Fortgang nahm. Erweiterung der Wunde; später fand sich unter der Dura eine haselnussgrosse Höhle in der Hirnsubstanz. Drainage des Gehirns. Starke Eiterung aus dem Hirn. Dann langsames Zurückgehen der Paresen und Paralysen in umgekehrter Reihenfolge wie beim Auftreten, vollständige Heilung, der Defekt im Hirn war verschwunden, die Dura lag glatt auf, pulsirte aber nicht. Sekundäre osteoplastische Deckung. 6. Schussverletzung des Stirnhirns. Drainage eines Abscesses. Vorübergehende Besserung; dann unter Temperatursteigerung allgemeine Hirnsymptome. Multiple Hirnabscesse mit Durchbruch in den Ventrikel. Tod. 7. In sieben Fällen von komplizirten Frakturen. Sechsmal wurde primär trepanirt; einmal erst sekundär, als bei konservativer Behandlung plötzlich Temperatursteigerung, Somnolenz, Erbrechen auftrat. Es fand sich eitrige Infiltration der Diploë und eitrige Pachyme-

ningitis externa. Heilung. 8. Hirndruck in Folge Blutung aus der Arteria meningea media. Heilung.

Bei der Sektion eines unter urämischen Symptomen gestorbenen Nephritikers fand Eshner (49a) zwei etwa 2 Millimeter im Durchmesser haltende Blutungen im Pons. Wie weit diese und wie weit Urämie für die Symptome vor dem Tode verantwortlich, lässt sich nicht entscheiden. Es bestanden Kopfschmerz, Benommenheit, Delirium, Muskelzuckungen, Nackensteifigkeit, Nystagmus, unwillkürlicher Urinabfluss, Schluckbeschwerden, Stupor, Koma etc. Maass (Detroit).

Erkrankungen und Tumoren des knöchernen Schädels und der Weichtheile.

Bei einem 19jährigen Mädchen war plötzlich linksseitige Parese aufgetreten mit Steigerung der Reflexe, Kopfschmerzen und gelegentlichem Erbrechen. In beiden Augen Neuritis optica, das linke Gesichtsfeld war eingeschränkt; dazu kamen leichte psychische Störungen. Handford (66) glaubte an ein Gumma und gab Jodkali in kleinen Dosen. Darauf trat etwas Besserung ein. Die Symptome blieben dieselben, es bildete sich aber Opticusatrophie aus. Als späterhin die Allgemeinbeschwerden heftiger wurden (rechtsseitiger Kopfschmerz), wurde die Trepanation gemacht und eine stark verdickte Knochenscheibe (1 engl. Zoll Dicke, 2 Zoll Durchmesser) entfernt. Die Verdickung sprang gegen das Gehirn vor, welches aber selbst keine Anomalie bot. Darnach Nachlassen der Kopfschmerzen und der Uebelkeit, Besserung der psychischen Störungen. Die Parese der linken Seite wurde nicht ganz gehoben der Augenbefund blieb derselbe.

Guibal (61) beschreibt einen seltenen Fall von partieller Nekrose des Schädelbasis, welche den Vomer, das Keilbein, das Stirnbein und den harten Gaumen betraf. Der siebenjährige Patient war unter heftigen Blutungen aus dem Rachen und unter nicht lokalisirten Hirnerscheinungen begleitet von hohen Temperaturen zu Grunde gegangen. Die Sektion ergab eine Nekrose der genannten Knochen und einen fötiden Abscess an der Hirnbasis, welcher zur Arrosion einer Hirnarterie führte. Die Blutung erfolgte in die beiden Seitenventrikel und in den mittleren Ventrikel, und nach dem Pharyngealraum. Guibal glaubt, dass es sich nicht um einen tuberkulösen, sondern um einen syphilistischen Prozess handelte, weil sich eine kondensirende Ostitis mit Eburneation durch Obliteration der Havers'schen Kanäle vorfand.

Cange (27) beschreibt eine ausgedehnte Nekrose des Schädels von 12 : 8 cm, welche nur die Lamina externa und einen Theil der Diploë betraf, nur im Centrum fand sich eine markstückgrosse totale Nekrose. Dieselbe war durch eine Verbrennung zu Stande gekommen, welche sich ein alter Epileptiker durch Fall an einen heissen Ofen zugezogen hatte. Nach neun Monaten waren die Sequester ausgestossen und die Benarbung vollzogen. Diese zufällige Trepanationsöffnung hatte auf den weiteren Verlauf der Epilepsie keinen Einfluss.

Einen interessanten Fall von intrakraniellem Lipom theilt Shaw (150) mit. Dasselbe wurde bei der Sektion gefunden; es sass der Sella turcica auf, umgriff die Zirbeldrüse und erstreckte sich in die linke mittlere Schädelgrube und reichte nach vorn durch die Fissura sphenoidalis bis zur Orbita, nach aufwärts erstreckt es sich in die Fossa Sylvii und verdrängte den Tem-

porallappen. Merkwürdigerweise hatte der Tumor nur wenig Erscheinungen gemacht; es war nur eine zunehmende Ptosis vorhanden. Der Augenbefund ergab eine partielle Ophthalmoplegia externa und interna und Doppelbilder. Während der Krankheit kam es zu einer Apoplexie, welche vollständig ausheilte und auch die Augensymptome mit Ausnahme der Ptosis zum Verschwinden brachte. Der Tumor war offenbar von dem hinteren Orbitalfett ausgegangen.

Potherat (130) beobachtete bei zwei Patienten eine beträchtliche Vorwölbung der einen Stirnseite, welche angeboren war. Durch Radiographie liess sich feststellen, dass es sich um eine einfache bedeutende Erweiterung des Sinus frontalis handelte.

Payr (125) giebt eine ausführliche pathologisch-anatomische Beschreibung von dem Schädel eines auf der Irrenklinik an Pneumonie Verstorbenen. Es stellte sich dabei heraus, dass offenbar von einer vor langem vorausgegangenen Impressionsfraktur aus sich eine ausgedehnte Ostitis mit Osteophytbildungen und seröser Exsudation am Schädel entwickelt hatte.

Malapert und Gobillot (105) beobachteten eine Pneumatocele der Regio mastoidea und konnten nachweisen, dass dieselbe nach einer Mittelohreiterung durch Perforation entstanden war. Verschiedene Incisionen hatten keinen Erfolg; sie schlagen daher eine osteoplastische Deckung vor, wenn eine Oeffnung vorhanden ist, bei multiplen Oeffnungen eine Abfeilung der Knochenoberfläche.

Reinprecht (134) theilt einen Fall von Tumor des Stirnbeines mit. Derselbe war nach einem Trauma entstanden und hatte die Grösse eines Gänseeies. Bei der Operation, welche wegen starker Blutung zweizeitig gemacht werden musste, zeigte sich, dass der Tumor die äussere und innere Lamelle durchbrochen hatte. Der Defekt im Knochen nach der Exstirpation war 9 : 10 cm. Sekundärer Schluss der Wunde, keine Knochenplastik. Nach einem Jahr Recidiv. Die mikroskopische Untersuchung ergab ein plexiformes Angiosarkom, welches von der perivaskulären Zelllage der Diploe-Gefässe ausgegangen war.

Moreskin (115) operirte mit Erfolg einen halborangegrossen Tumor des Schläfenbeines, welcher durch Druck auf das Gehirn epileptiforme Krämpfe hervorbrachte. Die Operation war durch starke Blutung komplizirt. Glatte Heilung. Die histologische Untersuchung ergab ein Sarkom mit myxomatöser Entartung.

de Quervain (132) beschreibt einen neuen Fall von Aktinomykose des Schädelinneren. Bei einer, abgesehen von einer leichten intermittirenden Otorrhoe, gesunden 38jährigen Patientin tritt unter Fiebererscheinungen heftiger Schmerz hinter dem rechten Auge, dann rechtsseitige Trigeminusneuralgie und kurz darauf Abducenslähmung auf. Trepanation des Antrums und Entfernung der kariösen Gehörknöchelchen. Postoperative Facialisparese, kurzdauernde Besserung der Neuralgie. Dann Trigeminusneuralgie beiderseits, Okulomotoriuslähmung links. Kiefersperre ohne irgendwelche nachweisbare Erkrankung des Kieferskeletts. Dann vorübergehende Besserung, bis Schmerzen im linken Ohr auftraten, begleitet von Schiefhaltung des Kopfes im Sinn eines linksseitigen Torticollis. Bald darauf Erscheinen einer derben Schwellung an der linken Halsseite, in der sich der Aktinomyces in Reinkultur nachweisen lässt. Jodkaliumbehandlung. Die mittlerweile auch rechts auftretende Schwellung geht daraufhin beiderseits zurück mit Zurücklassung von

Fisteln. Auftreten von Stauungspapille. Zunehmende Kachexie. Durchfall. Somnolenz. Tod nach vorübergehender Aufhellung des Bewusstseins. Die Autopsie weist neben alten aktinomykotischen Veränderungen an der Schädelbasis und am Hals eine aktinomykotische Meningitis auf. An den Kiefern keine Anhaltspunkte für eine allfällige Eingangspforte.

Der Autor glaubt, dass eine latente aktinomykotische Infektion durch eine influenzaähnliche Erkrankung zum Ausbruch kam. Der Pilz muss ohne eine primäre Läsion hinterlassen zu haben, in die Cirkulation übergegangen sein und sich im Bereich der Trigeminus angesiedelt haben; anderseits ist auch die Möglichkeit vorhanden, dass der Pilz mit anderen Organismen im Mittelohr latent vorhanden war. Der genaue Sektionsbericht, die bakteriologische Untersuchung von Tavel, sowie die histologische Untersuchung der Ganglien der Keilbeinhöhle, der Halsmuskulatur sind beigegeben. Der Fall ist der 20. der mitgetheilten Beobachtungen.

Gabszewicz (57a) theilt folgenden Fall mit: Ein 38jähriger rüstiger Mann suchte des Verfassers Abtheilung wegen heftiger Kopfschmerzen auf. Die Anamnese ergab, dass er als Kind einen heftigen Schlag gegen die rechte Stirnhälfte erhalten hat. Die Kopfschmerzen haben sich erst vor fünf Wochen eingestellt unter gleichzeitiger Entwickelung einer schmerzhaften Geschwulst über dem rechten Frontalhöcker. Dieselbe wurde anderweitig incidirt, wobei angeblich eine dicke, eiterähnliche Flüssigkeit herausgeflossen sein soll. Bei der Aufnahme wurde vom Verfasser folgender Befund notirt. Am rechten Frontalhöcker in der Mitte einer sagittalen linearen Narbe eine kleine Fisteleöffnung, in deren Umgebung die Haut geröthet und empfindlich war. Das rechte obere Augenlied geschwollen, fluktuirend; bei Druck auf dasselbe fliesst Eiter zur Fistel heraus. Die Sonde gelangt durch die Fistelöffnung auf 5—6 cm innerhalb der Schädelhöhle und ist nach Extraktion mit eiterähnlicher Masse bedeckt.

Mässiges Fieber. Verfasser entschloss sich zur Trepanation. Es wurde in sagittaler Richtung ein Hautschnitt durch das obere Augenlid über die Fistel und noch weiter gegen den Scheitel zugeführt. Nun gewahrte man unter der Haut einen Balg, ähnlich wie er bei Atheromen vorzukommen pflegt. Nach Exstirpation desselben präsentirte sich dem Auge im Knochen eine kleine 3—4 mm im Durchmesser betragende Oeffnung. Der ziemlich dünne Knochen wurde um dieselbe herum in der Grösse eines Markstückes trepanirt, worauf man im Cavum cranii ebenfalls einen atheromähnlichen Balg mit einer der Knochenusur entsprechenden Oeffnung fand. Nach Erweiterung derselben und Entfernung des Atherombreies, wurde der ganze ziemlich dicke Balg exstirpirt, was mangels irgend welcher strafferer Adhäsionen überraschend leicht gelangt. Nun erst konnte man sich überzeugen, dass das knöcherne Dach der Orbita usurirt war und eine Kommunikation zwischen dem Abscesse des oberen Augenlides und dem Atherom bestanden hat. Nach Entfernung der Cyste blieb im Schädelinneren eine hühnereigrosse Höhle zurück, deren Grund normale Dura bildete. Tamponade der Höhle mit Gaze. Die Kopfschmerzen haben von der Operation vollständig aufgehört, ebenso war auch das Fieber gewichen. Die Höhle im Schädelinneren zeigte jedoch Monate lang fast gar keine Tendenz zur Verkleinerung. Der Defekt im Knochen wurde nach König-Müller mit Erfolg geschlossen bis auf eine kleine Oeffnung, durch welche ständig ein Gazestreifen in die postoperative Höhle eingeführt wurde. Trzebicky (Krakau).

Ueber bisher noch nicht beschriebene ausgedehnte Blutextravasate am Kopfe in Folge von Kompression des Thorax berichtet Perthes (116) aus der Leipziger Klinik zwei Fälle. Bei einem 14jährigen Knaben war nach einer hochgradigen Kompression des Thorax, bei dem andern, 36jährigen Mann durch Einklemmen zwischen einem umgeworfenen Wagen und einem eisernen Pfosten, ohne nachweisbare Kopfverletzung, eine dunkelblaue Gesichtsfärbung, mit zahlreichen Blutaustritten in die Kopf- und Halshaut, Sugillation in die Konjunktiven aufgetreten, die allmählich resorbirt wurden.

Diese Symptome erklären sich durch Gewebszerreissungen am Kopf, durch den gesteigerten Thoraxdruck, indem es zu einem heftigen rückläufigen Blutstrom im Bereich der Halsvenen kommt, denen die Venenklappen keinen Widerstand leisten, da sie entweder fehlen oder funktionsunfähig sind. Eine Analogie findet dieses Vorkommniss beim Keuchhusten, wo es bisweilen auch zu kleinen Blutaustritten, namentlich an den Konjunktiven kommt. Bei beiden Patienten war in den ersten Stunden nach der Verletzung Verlust der Sehfähigkeit angegeben. Eine Funktionsprüfung und Augenspiegelbefund war nicht gemacht worden, doch ist diese Blindheit durch venöse Hyperämie und Oedem der Retina zu erklären. Eine ähnliche vorübergehende Blindheit und Herabsetzung der Sehschärfe ist beim Keuchhusten beobachtet worden.

Im Anschluss an diese Publikation giebt Braun (16) eine Beobachtung die er bereits vor 20 Jahren machte, deren Publikation aber bisher unterblieben war. Bei diesem Falle war die Ursache eine starke plötzliche Kompression des Unterleibes. Es kam zu einer bedeutenden Anschwellung des Gesichts, Blutergüsse in die Haut des Gesichts, des Halses, des Nackens und linken oberen Extremität, und zu Exophthalmus. Ferner kam es zu einer längere Zeit dauernden Erweiterung der Pupillen und zu vorübergehender Albuminurie. Versuche, die Braun durch feste Einschnürung des Leibes mit nassen Binden machte, führten zu keinen bestimmten Resultaten. In der Litteratur konnte Braun zwei ähnliche Fälle von Hueter und Vogt auffinden, die von Willers veröffentlicht wurden. Hueter stellte als Möglichkeit der Entstehung zwei Theorien auf, nämlich eine, welche eine mechanische Ursache mit Rückstauung annimmt und eine, welche die Verletzung des Sympathicus in der Bauchhöhle als Veranlassung ausgiebt. Nach Experimenten hält Willers die mechanische Theorie für die wahrscheinlichere und erklärt die Blutaustritte aus dem Gefässreichthum des Gesichts und aus dem Fehlen der Klappen im Bereich der Vena facialis communis. Braun schliesst sich dieser Theorie an, und hält das Auftretens der Blutextravasate nach Kontusion des Bauches für erwiesen, während er dieselben nach Quetschung des starren Thorax wohl für möglich hält, aber es für wahrscheinlicher hält, dass zu gleicher Zeit auch eine Kontusion des Bauches stattgefunden hat.

Schussverletzungen. Radiographie. Schädelbrüche. Hämatome und traumatische Hirnabscesse.

Krönlein (95) theilt fünf interessante Beobachtungen von Schädel-Hirnschüssen aus unmittelbarer Nähe mit, von denen drei eine Ausnahme von der aufgestellten Regel bilden. In zwei Fällen liegt das Ungewöhnliche und Schwerverständliche in dem Verhalten des Gehirns. In dem ersten war das Gehirn in toto aus der Schädelhöhle herausgeworfen, ohne dass es einen Schusskanal zeigte; im zweiten fand sich die ganze rechte Grosshirnhemisphäre

und von der linken noch der Stirn- und Seitenlappen, während die hintere Partie und das Kleinhirn fehlten. Wie die Wirkung zu Stande kam, ist nicht zu erklären, jedenfalls steht fest, dass es in keinem der beiden Fälle Folge eines Wasserschusses war. Ein dritter Fall ist bezüglich der Prognose interessant. Einschuss dicht über dem linken Auge, welches vollständig zerstört ist; die Ausschussöffnung in der rechten Schläfe, aus welcher Hirnmasse tritt. Das Bewusstsein hatte Patient nicht einen Moment verloren. Es erfolgte glatte Heilung; Hirnerscheinungen traten nicht auf. Der Schusskanal hatte nur den vorderen Pol des Schädelsphäroids schräg passirt und nur das Stirnhirn verletzt. Die zwei weiteren Hirnschussverletzungen bestätigen nur die Regel des sofort eintretenden Exitus.

Die Verletzungen waren alle durch das schweizerische Repetirgewehr Modell 1889 hervorgerufen.

Barker (9) theilt folgenden interessanten Hirnschuss mit. Zwei Schüsse mit 7 mm Revolverkugeln in den Gaumen; keine Symptome einer schweren Verletzung, nur starke Blutung aus dem Gaumen. Vollständiges Wohlbefinden. 18 Tage später trat Erbrechen auf, nach weiteren 10 Tagen Parese der linken Körperhälfte, welche nach 32 Tagen ganz gelähmt war. Stauungspapille. Durch Röntgenbilder wurden die Kugeln entdeckt; die eine sass im Körper des Keilbeins, die andere rechts von der Mittellinie auf dem Corpus callosum ca. $4^1/_2$ cm unterhalb des Scheitels zwischen Nasenwurzel und Prot. occipit. Unter einfacher Ruhiglagerung besserte sich der Zustand wesentlich, so dass von einem operativen Einschreiten abgesehen wurde. Am 66. Tage plötzlich unter Bewusstseinsverlust beiderseitig epileptische Krämpfe. Die Anfälle wiederholten sich, jedesmal mit Frösteln und Fieber. Es wurde daher ein Abscess in der Umgebung des Geschosses angenommen und zur Operation geschritten. Nach Bildung eines viereckigen Haut-Periost-Knochenlappens rechts vom Mittelpunkt des Scheitels wurde die Dura eröffnet und einige vergebliche Versuche gemacht mit der Zange in der Fissura sagittalis die Kugel zu fassen. Der der Falx entlang geführte Finger gerieth in einer Entfernung von $2^1/_2$ cm auf die Kugel. Extraktion derselben. Duranaht, Zurückklappen des Lappens, glatte Heilung. Unmittelbar nach der Operation komplete linksseitige Lähmung, speziell auch der Rumpfmuskulatur. Nach einigen Tagen Zurückgehen der Symptome. Am Ende des dritten Monats Heilung; es besteht nur eine geringe Schwäche im linken Bein.

Bampton (7 u. 8) berichtet über einen Fall von Schussverletzung des Gehirns durch die Stirn. Bei der primären Trepanation wurde die Kugel nicht gefunden. Es blieb Kopfschmerz zurück. Die Untersuchung mit Röntgenstrahlen fiel negativ aus. Acht Monate später traten plötzlich Krämpfe, verbunden mit Bewusstlosigkeit auf, dann kam Schwindelgefühl, Verlangsamung des Pulses, Neuritis optica, Parese der Gesichtsmuskeln. Die Diagnose eines Gehirnabscesses wurde durch die Operation von Horsley bestätigt. In der Abscesshöhle lag die Kugel. Eine Hirnhernie bildete sich zurück. Später traten einige Male Attacken von Bewusstseinsstörung auf.

Wegen einer Schussverletzung des Gehirns machte Fenner (52) die primäre Trepanation und entfernte Knochensplitter und zerstörte Hirnmasse. Die Symptome waren Bewusstlosigkeit, Pulsverlangsamung, Blutung aus Nase und Ohr. Anfangs langsame Besserung, dann war Patient etwas reizbar. Er blieb geheilt, es stellte sich aber eine linksseitige laterale Hemianopsie ein.

De Boucard und Cruchet (15) stellten einen Patienten vor, der sich

mit einem Revolver in die rechte Schläfe geschossen hatte. Neben ganz vorübergehender Bewusstlosigkeit, Puls- und Respirationsverlangsamung fand sich als einziges Symptom: Hämatom der Orbita, Exophthalmus, Lähmung des Levator palpeb. und Rectus internus, welche sich jedoch zurückbildeten, so dass eine direkte Läsion der Nerven ausgeschlossen war. Nach einigen Wochen fand sich auf der linken Schläfengegend eine Anschwellung, welche die Kugel, die direkt unter der Haut lag, enthielt. Vollständige Wiederherstellung des Patienten.

Tuffier (159) beschreibt einen Apparat, mit welchem man mit Hülfe der Radiographie den genauen Sitz einer in der Schädelkapsel sitzenden Kugel feststellen kann; es ist ihm einigemal gelungen, an dem Platze die Kugel zu finden und zu extrahiren.

In ähnlicher Weise hat Chlumsky (30) einen Apparat konstruirt, um die Lage des Geschosses zu eruiren. Im Anschluss an einen Fall, in welchem Mikulicz das Geschoss ähnlich wie Mergier bestimmen und extrahiren konnte, wodurch der Patient von epileptoformen Anfällen befreit wurde (die Kugel sass abgekapselt in der Rinde unter der Dura), beschreibt er sein Verfahren. Das Objekt wird von zwei Seiten aus gleichzeitig mit Röntgen'schen Lampen durchleuchtet; durch einige verschiebbare Stangen an einem Stativ werden die Lichtquellen und einige markirte Punkte an der Oberfläche des Objektes fixirt. Nach Entwickelung der Platte werden die Schatten mit den Lichtpunkten durch Drähte verbunden; der Kreuzungspunkt giebt die Lage des Fremdkörpers. Die Entfernung kann von der Platte und den markirten Oberflächenpunkten gemessen werden.

Aus ihren Untersuchungen über die Pathogenese der Hirn- und Rückenmarkserschütterung ziehen Cavicchia und Rosa (27b) den Schluss, dass die Faktoren der Erschütterung im ersten Moment in der Gefässkontraktion und Funktionstorpidität der Nervenelemente, in Folge der von den umliegenden festen und flüssigen Theilen auf sie übertragenen Vibrationen, zu suchen sind, im zweiten Moment in der sekundären paretischen Gefässerweiterung und dem mangelhaften Ernährungszustand der Elemente. Muscatello.

Nach Tilman (156) wird Gehirnerschütterung meist nur beobachtet bei Verletzungen, die in einem Auffallen des Schädels auf einen harten Widerstand bestehen. Es handelt sich demnach um eine plötzliche Hemmung der Bewegung, oder bei ruhendem Schädel um Bewegungsmittheilung durch eine Gewalt. Bei Trepanationen, Hirnschüssen und Gewalteinwirkungen auf den gestützten Schädel ist die Gehirnerschütterung selten. Die Gehirnerschütterung ist Folge des verschiedenen spezifischen Gewichts der einzelnen Theile des Schädelinhalts und des dadurch verschiedenen Beharrungsvermögen derselben. Das Blut mit dem grössten spezifischen Gewicht von 1055 wird durch das grösste Beharrungsvermögen bei der plötzlichen Hemmung zunächst weiterfliegen und die zarten Hirngefässe zerreissen. Die weisse Hirnsubstanz ist schwerer wie die graue, kommt also später zur Ruhe als die graue und es kommt zur Gleichgewichtsstörung zwischen grauer und weisser Substanz. Dieselben Verhältnisse kommen vor, wenn den ruhenden Schädel eine Gewalt trifft. Bei jedem Trauma, wo diese Verhältnisse vorliegen, ist Gehirnerschütterung vorhanden, umgekehrt nicht. Die Theorie ist auf die Rückenmarkserschütterung ohne weiteres anwendbar.

Steinbrück (152) erörtert an Hand von drei Fällen von Hirndruck traumatischen Ursprungs, von denen zwei trotz operativer Entfernung von

Hämatomen zu Grunde gingen, die Berechtigung der operativen Eingriffe trotz der Schwere der Erscheinungen und der Komplikationen. Die charakteristischen Erscheinungen des traumatischen Hirndrucks sind der freie Intervall und die Pulsverlangsamung. In zweifelhaften Fällen kann die Untersuchung des Augenhintergrundes Anhaltspunkte geben. Auch über den Sitz des Hämatoms können Zweifel bestehen; ferner ist das Vorkommen der kollateralen Hemiplegie zu berücksichtigen, was berechtigt ev. auf der anderen Seite das Hämatom zu suchen. Das Verhalten der Athmungsmuskeln ist zur Feststellung des Sitzes des Hämatoms zu verwerthen. Mag der intrakranielle Herd reizend oder lähmend wirken, so bleibt immer die gegenseitige Brusthälfte bei der Athmung zurück. Die Trepanation soll nur bei deutlichen Zeichen zunehmenden Hirndrucks ausgeführt werden, sonst soll niemals ein einfacher Schädelbruch in einen offenen umgewandelt werden. Bei Blutungen aus der Art. meningea media und den Sinus longitudinalis, wenn sie bedrohliche Erscheinungen des Hirndruckes machen, und bei dauernden Hirndruckserscheinungen durch Schädeleindruck ist die Trepanation indizirt.

Die Dehnungsspalten nach Frakturen am Schädel, sowie Meningocele traumatica stellen eine Eigenthümlichkeit des kindlichen Alters dar. Chiari (28) beschreibt zwei sehr genau untersuchte Fälle. Im ersten Fall handelte es sich bei einer 51jährigen Frau um mehrfache Lückenbildung im Schädel nach Fraktur im dritten Lebensjahr, kombinirt mit Residuen schwerer Hirnverletzungen und einer hochgradigen Asymmetrie des Schädels. Die Schädelfraktur war an zwei Stellen eingetreten, nämlich in der Scheitel- und Hinterhauptsgegend (12,4 : 8 cm mit fibröser Masse ausgefüllter Defekt) und in der vorderen Partie der rechten Hälfte der Schädelbasis. Die Hirnverletzung betraf den rechten Occipitallappen, den Oberwurm und den rechten Stirnlappen. Die Frakturen waren, nach Narben zu urtheilen, offenbar mit Weichtheilverletzung komplizirt. Bei beiden Frakturen, sowohl in der Scheitelgegend als an der Basis, war die Dura nicht eingerissen, sodass die schweren Verletzungen des Gehirns (Zertrümmerung mit Blutung) bei unverletzter Dura zu Stande gekommen waren. Diese führten mit der Zeit zu cystischer Höhlenbildung im rechten Occipitallappen, welche mit dem Seitenventrikel kommunizirte, zu Defekten im Wurm und zu Defekten und Höhlenbildung im rechten Stirnlappen. Ausserdem fand sich ein Hydrocephalus subduralis. Die Asymmetrie des Schädels ist während der Wachsthumsentwickelung aufgetreten. Merkwürdig ist, dass die Frau so lange lebte und an Lungentuberkulose zu Grunde ging. Das wesentlichste Moment bei der Entstehung des Leidens ist zweifellos die Dehnung der Bruchstellen gewesen, jedoch können auch Exfoliation von Knochenstücken und Resorption mitgewirkt haben.

Der zweite Fall betraf ein 1½monatliches Kind mit Meningocele traumatica, welche mehrfach punktirt und schliesslich wegen Eiterung incidirt wurde. Tod an Meningitis. Die Meningocele war in Folge Forcepsapplikation entstanden, welche eine Verletzung der Sutura coronaria und des rechten Stirnlappens bedingt. Durch das Hineinreichen der Hirnverletzung in den rechten Seitenventrikel war direkt Ventrikelinhalt unter die weichen Schädeldecken gelangt. Nach den Statistiken geben gerade Geburtstraumen nur relativ selten Veranlassung zur Entstehung von Meningocele spuria; es sind nur vier Fälle sichergestellt.

Schäffer (140) betont in einem Aufsatze gelegentlich eines Gutachtens über den ursächlichen Zusammenhang der Meningealtuberkulose mit einem

stattgefundenen Trauma, dass zur Bestätigung einer traumatischen Meningealtuberkulose die Autopsie aller drei Körperhöhlen unerlässlich sei. Die rein anamnestische Feststellung eines Traumas ist durchaus ungenügend. Ebensowenig, wie sich an eine reine, durch Kontusionseffekte nicht komplizirte Commotio cerebri eine eiterige Meningitis anschliessen kann, kann sich an dieselbe als mittelbarer Folgezustand eine solche tuberkulöser Natur anschliessen. Die Tuberkulose muss nicht nur am Ort der stattgehabten Läsion auftreten, sondern sie muss an dieser Stelle am intensivsten und am weitesten vorgeschritten sein. Von Wichtigkeit ist das zeitliche Abhängigkeitsverhältniss, ein unmittelbares Anschliessen der Meningealtuberkulose an ein Trauma schliesst den ursächlichen Zusammenhang aus; das zeitliche Zusammentreffen von Trauma und Hirnhautentzündung (ohne anatomisch nachweisbare traumatische Läsion des Schädelinhalts) genügt aber nicht, um die Abhängigkeit der Erkrankung von dem Trauma plausibel erscheinen zu lassen.

Köhl (90) trepanirte bei einer Pachymeningitis haemorrhagica interna traumatica mit Erfolg. Es handelte sich nach einem Sturz um eiternde Kopfwunden an der linken Kopfseite, welche heilten ohne irgendwelche Beschwerden. Drei Monate später rapid sich steigernder Kopfschmerz rechts, Paresen der linken Körperseite, Schwindel und Neigung nach links zu fallen. Durch Postfahren rapide Verschlimmerung aller Symptome bis zu zeitweise tiefen Sopor, aber schnell wieder etwas Besserung. Trepanation mit Meissel, 1 Frankstück grosse Oeffnung, Spaltung der Dura, wobei sich sofort ein Strahl sanguinolente Flüssigkeit, flüssiges dunkles Blut entleert. Drainage mit Jodoformgaze. Glatte Heilung in vier Wochen. Köhl glaubt, dass man trotz theoretischer Bedenken solche Fälle operiren soll, selbst wenn die Operation auch nur eine symptomatische sein sollte.

Nach dem Bericht von Honigmann (72) traten im Anschluss an eine Gehirnerschütterung mit Weichtheilverletzung des Schädels, nach mehrtägiger Pause cerebrale Erscheinungen auf, nämlich Kopfschmerzen und fortwährendes Erbrechen, keine Herdsymptome. Da Patient sichtlich herunterkam, wurde die Wunde freigelegt und der oberflächlich usurirte Knochen durch Trepanation entfernt. Man war auf ein Hämatom oder einen beginnenden Abscess gefasst, fand aber nur mangelnde Pulsation der Dura, starke Injektion der Pialgefässe, ungewöhnlich reichliche Sekretion von Cerebrospinalflüssigkeit. Es handelte sich also um einen Kongestionszustand des Gehirns mit vermehrter Flüssigkeitsansammlung in den subarachnoidalen Räumen. Nach der Operation liessen sofort die Erscheinungen nach; es traten aber offenbar als Folge der Punktionen an der rechten Hand cirkumskripte Gefühlsstörungen auf, und speziell war das Muskel- und Gelenkgefühl beeinträchtigt. Diese gingen ebenfalls zurück.

Drei interessante geheilte offene Schädelbrüche theilt Tubenthal (158) mit. In allen drei Fällen handelte es sich um starke Verunreinigung der Weichtheilwunde (zweimal durch Hufschlag, einmal durch stumpfes Werkzeug).

Beim ersten Fall wurde durch die Entfernung des eingedrückten Knochenstücks des Stirnbeines die Erscheinung der Hirnreizung, welche in eintretenden Krämpfen zum Ausdruck kam, beseitigt. Das Bewusstsein blieb lange getrübt, was sich aus der Schwere der Hirnquetschung erklärt. Die dreimarkstückgrosse Lücke schloss sich innerhalb zwei Monaten beinahe vollständig knöchern. Der zweite Fall ist dadurch interessant, dass das aus dem Zusammenhang gelöste Knochenstück nach 24 Stunden wieder eingesetzt wurde,

nachdem es in physiologischer Kochsalzlösung aufgehoben und vor der Wiedereinpflanzung trocken mit Jodoform abgerieben worden war. Durch Jodoformgaze wurde es in seiner Lage zunächst festgehalten und heilte reaktionslos ein. Der dritte Fall war durch eine ausgedehnte Zerstörung des medialen Theils des rechten Stirnlappens ausgezeichnet, wahrscheinlich sogar mit dem Seitenventrikel kommunizirend. Trotz der starken einwirkenden Gewalt war die anfängliche Benommenheit nicht sehr tief und anhaltend. Nach drei Tagen trat wieder Trübung des Bewusstseins auf, wohl als Folge der Resorption der zertrümmerten Hirnmasse. Der Puls war dabei immer gut, nie über 80 Schläge. Der Knochendefekt hat sich bedeutend verkleinert.

Die Brüche des Felsenbeins macht Patel (124) zum Gegenstand seiner eingehenden Untersuchungen. Er unterscheidet zunächst direkte und indirekte Frakturen. Die ersteren werden meist durch verletzende Instrumente zu Stande gebracht, unter denen die Schussverletzungen eine besondere Rolle einnehmen. Die indirekten Brüche sind kombinirt mit Basisfrakturen und Brüchen des Schädeldaches. Die direkten Frakturen betreffen meist den äusseren Gehörgang, und haben meist Fissuren der oberen und inneren Wand der Paukenhöhle, des Proc. mastoideus und der Felsenbeinpyramide, der Basis bis zum Foramen lacerum zur Folge. Direkte Verletzungen des Hirns sind selten, dagegen kommen öfters Zerreissungen des Facialis vor. Bei den Schussverletzungen kommt das Gehörorgan, der Trigeminus, der Oculomotorius, die Carotis und die Jugularis int. in Betracht. Bei den indirekten Frakturen kommen im Wesentlichen drei Typen in Betracht.

1. Frakturen parallel zur Achse. Die Fraktur theilt das Felsenbein in zwei ungleiche Hälften. Die vordere enthält nur wenig Organe, die hintere ist die grössere und enthält alle Gehörorgane, und alle Gefässe und Nerven, welche im Felsenbein liegen.

2. Die transversalen Frakturen. Die Bauchlinie theilt die Aquaeductus Fallopiae, eröffnet das innere Gehör, die halbzirkelförmigen Kanäle; die Art. meningea ist bisweilen zerrissen.

3. Die Schrägbrüche sind selten; sie gehen von der Basis des Felsenbeins aus und erstrecken sich gegen die hintere Partie der Fossa jugularis und eröffnen bisweilen die Zellen des Proc. mastoid. In Betracht kommen dabei: der Aquaeductus Fallop., das innere Gehör und der innere Gehörgang.

Die Brüche sind mehr oder weniger kombinirt und verbunden mit Brüchen der Basis und des Schädeldaches. Die Verletzungen der Weichtheile betreffen das Gehirn, die Dura mater, das Gangl. Gasseri, den Oculomotorius, die Meningea media und den Sinus petrosus.

Die meisten Brüche sind Irradiationsbrüche an der Basis; seltener sind sie unabhängig von dem primären Bruch: Brüche durch Contre-coup. Die Symptome der Felsenbeinbrüche sind:

1. Die Ohrenblutung, welche selten von direkten Verletzungen grösserer benachbarter Gefässe herrührt, sondern mehr von Zerreissung der Mukosa und der Warzenfortsatzzellen; das Trommelfell muss zerrissen sein, oder das Blut entleert sich durch die Tuba Eustachii.

2. Entleerung seröser Flüssigkeit. Damit Cerebrospinalflüssigkeit austreten kann, muss eine Kontinuitätstrennung im inneren Gehörgang und im inneren Ohr vorhanden sein.

3. Austreten von Gehirnsubstanz ist selten.

4. Ecchymosen am Warzenfortsatz.

5. Lähmung des Oculomotorius (äusserer Ast).

6. Facialislähmung, welche entweder direkt auftritt (bei Zerreissung) oder später entsteht (Kallusbildung, Kompression durch Extravasate).

7. Gehörsstörungen.

8. Mitbetheiligung des Trigeminus und des Oculomotorius.

Bei den Komplikationen kommen hauptsächlich die Infektionen von aussen in Betracht, welche zu Meningitis, Gehirnabscess, Sinusthrombose führen.

Die einzelnen Symptome für sich sind nicht immer für die Diagnose eines Felsenbeinbruches massgebend, wohl aber die Kombination verschiedener Symptome.

Die Prognose richtet sich nach der Ausdehnung der Verletzung und der etwaigen Infektion.

Bei der Behandlung ist vorwiegend auf die Desinfektion des Gehörganges zu achten. Bei Fremdkörpern ist die Frage, ob man denselben unter allen Umständen aufsuchen soll, noch Gegenstand der Kontroverse.

Ob eventuell operative Eingriffe nöthig sind, richtet sich nach dem einzelnen Fall (lokalisirte Symptome). Die Komplikationen entziehen sich meist einer direkten Behandlung, soweit sie das Felsenbein direkt betreffen.

Gangolphe und Piecy (57) beobachteten einen 55jährigen Mann, der nach einem Sturz auf den Kopf eine leichte äussere Verletzung zeigte, aber keine Zeichen einer Fraktur bot. Derselbe war komatös und athmete stertorös; die linke Seite war vollständig gelähmt, die rechte zeigte Kontrakturen. Albuminurie, Atheromatose. Die Sektion ergab eine Fraktur des Hinterhauptbeines mit Irradiation bis zum Foramen lacerum posterior rechts. Blutgerinnsel von 100 g zwischen Dura mater und Schädel; im Bereich der Fraktur ein Riss im Sinus lateralis; ausserdem auf der ganzen linken Seite ein subduraler Bluterguss. Da eine Fraktur nicht nachzuweisen war und vielmehr alles dafür sprach, dass man es mit einer Apoplexie zu thun habe, war ein chirurgischer Eingriff nicht unternommen worden. In der Litteratur konnten die Autoren sieben Fälle finden, deren Krankengeschichten mitgetheilt werden. Bei der Schwierigkeit der Differentialdiagnose halten die Autoren es doch für gerechtfertigt, wenn ein genügendes Trauma stattgefunden hat, um eine Fraktur hervorzubringen, die Trepanation zu machen. Aus den Krankengeschichten und Sektionsbefunden stellen sie folgende Schlüsse auf:

Die Verletzungen des Sinus lateralis bei den Schädelverletzungen können auf zweierlei Art zu Stande kommen, durch Zerreissen in Folge eines eingedrungenen Splitters oder Fremdkörpers oder durch Ruptur in Folge der Diastase des frakturirten Knochens.

Die Verletzungen des Sinus bringen eine Blutung zwischen Dura mater und Schädel zu Stande, deren Ausdehnung von den Adhäsionen der Dura abhängig ist.

Die Symptomatologie ist sehr verschieden; es ist nicht immer das reine Bild einer Hirnkompression vorhanden, sondern oft zeigen sich die Symptome einer Apoplexie.

Die Diagnose der Sinusverletzung ist nicht nur schwierig, sondern oft darf man die Existenz eines intrakraniellen Blutergusses durch eine Gefässverletzung nicht annehmen.

In zweifelhaften Fällen wird man sich besser so verhalten, als ob in Folge des Traumas ein intrakranieller Bluterguss vorhanden wäre.

Wenn der Sinus freiliegt, wird man tamponiren, nachdem ev. Splitter oder Fremdkörper entfernt sind.

Ist der Sinus nicht freiliegend, soll man an Stelle des Traumas trepaniren, nicht an der Stelle, wo die Lokalisation des Blutextravasates die Indikation giebt.

Bei der Sektion eines in Folge von Schädelfraktur Verstorbenen fand le Fur (54) einen Bruch, welcher vom Occiput ausgehend sich in die mittlere Schädelgrube fortsetzte und das Felsenbein quer durchsetzte. Es fand sich eine beschränkte extradurale Blutung, welche aus den hinteren Aesten der Meningea media und aus einem Riss des Sinus lateralis stammte, welcher nur auf der Knochenseite war; aus dieser Lokalisation erklärt le Fur die geringe Blutmenge. Die Pia mater dagegen zeigte ausgedehnte Blutungen in Folge hochgradiger Atheromatose und Zerreissung der Piagefässe.

Nach einem Sturz, der zunächst keine Folgen zu haben schien, traten bei einem 9jährigen Jungen am nächsten Tage Artikulationsstörungen auf. Während der Beobachtung durch McCosh (34) kam es zur kompletten Aphasie und zu Erbrechen, allgemeinen Konvulsionen, Zuckungen im rechten Vorderarm und Hand; später rechtsseitige Konvulsionen. Es wurde ein Bluterguss an der Basis der dritten Stirnwindung angenommen und daselbst trepanirt. Nach Incision der Dura fand sich kein Blutcoagulum, das Hirn prolabirte wenig. Probepunktion nach verschiedenen Richtungen negativ. Naht der Dura, Schluss der Wunde. Glatte Wundheilung. Nach drei Wochen fing die Aphasie an langsam zu verschwinden, er lernte wie ein Kind von neuem sprechen.

Curtis (36) operirte wegen einer rechtsseitigen Hemiplegie, welche nach einem Sturz aufgetreten war und fand ein ausgedehntes Blutextravasat bis nahe zur Mitte der Basis. Das Hirn dehnte sich nicht sofort aus. Nach der Operation leichte psychische Störungen; dann glatte Heilung. Das Sehen auf dem linken Auge ging durch Opticusatrophie verloren.

Marsh (105a) theilt zwei Fälle von Schädelfrakturen mit, bei welchen nach einem freien Intervall die Symptome eines intrakraniellen Blutergusses auftraten. Sofortige Trepanation; in beiden Fällen fand man die blutende zerrissene Arteria meningea media, welche ligirt wurde. Der erste Fall genas, während der zweite Fall gleich nach der Operation starb. Trotz der Unterbindung stand die Blutung in dem Pharyngealraum nicht. Die Autopsie ergab eine Fraktur der mittleren Schädelgrube und Zerreissung des Gehirns.

Wegen einer vermeintlichen Schädelfraktur mit inkompletter Hemiplegie wurde nach Mosbrenier (106) ein Kind trepanirt. Dasselbe soll nach einem Fall plötzlich Paralyse des rechten Arms und Facialis bekommen haben. In den nächsten Tagen traten epileptiforme Anfälle in den gelähmten Partien auf. Trotzdem keine äussere Verletzung vorhanden war, wurde doch eine Fraktur mit Blutextravasat auf der Dura angenommen und deswegen trepanirt. Der Knochen und die Dura waren vollständig intakt; nach Incision der letzteren fand sich eine lokalisirte Tuberkulose der Pia mater. Blutstillung mit dem Thermokauter und Zurückklappen des osteoplastischen Lappens. Nach neun Tagen bereits vollständiges Verschwinden der Symptome und gutes Allgemeinbefinden. Nach drei Tagen traten unter Temperatursteigerung Somnolenz, Kopfschmerzen und Erbrechen auf und es starb zu Hause unter Zunahme der Erscheinungen. Masbrenier nimmt an, dass der angebliche Fall

wahrscheinlich die Folge und nicht die Ursache der lokalisirten Tuberkulose war.

Einen subduralen Bluterguss ohne äussere Verletzung, der zu wesentlicher Raumbeengung im Schädelraum führte, operirte Heinze (70) mit Erfolg. Die Diagnose konnte mit Wahrscheinlichkeit auf subdurale Blutung gestellt werden, weil der für Zerreissung der Meningea charakteristische freie Intervall fehlte. Operation nach Wagner, Umschneiden der Dura und Ausräumung von Blutcoagula und Unterbindung von Piagefässen. Drainage mit Jodoformgaze. Nach drei Tagen liess die Benommenheit nach, die gelähmte linke Seite machte Bewegungsversuche. Am vierten Tage wurde das prolabirte Hirn durch den Lappen zurückgedrängt und dieser durch Nähte befestigt. Am hinteren Wirbel bildete sich ein kleiner Hirnprolaps, der abgetragen wurde. Langsame Besserung der Psyche und des Denkvermögens. Schliesslich Heilung, jedoch besteht Schwierigkeit in der Sprache.

Wittner (168) beschreibt einen Fall, wo durch eine tangential wirkende Kraft eine offene Splitterfraktur des Stirnbeins erzeugt wurde, verbunden mit Commotio cerebri und Contusio cerebri (Parese des linken Arms). Im direkten Anschluss entstand eine vollständige Amnesie von dem ganzen Unfall.

Duverger (45) beobachtete einen Fall von komplizirtem Stirnbeinbruch, der erst neun Tage nach der Verletzung dem Hospital übergeben worden war. Es war eine einfache Naht der Hautwunde gemacht worden. Nach einigen Tagen, während der Patient immer komatös war, traten Konvulsionen und Temperatursteigerung auf. Aus der Nase lief fortwährend Blut und Serum (Cerebrospinalflüssigkeit). Bei der Aufnahme vollständige Prostration, allgemeine Konvulsionen. Am Stirnbein liess sich eine Depression fühlen mit einem grossen Blutextravasat. Hohe Temperatur und Pulsfrequenz; irreguläre Athmung. Aus den Symptomen schloss Duverger auf eine Fraktur des Stirnbeins mit Fortsetzung auf die vordere Schädelgrube, komplizirt mit einem cirkumskripten Herd von Meningoencephalitis. Bevor ein Eingriff vorgenommen werden konnte, starb der Patient. Es fand sich die Diagnose bestätigt. Der linke Orbitallappen war vollständig eiterig eingeschmolzen, die ganze Hirnoberfläche eiterig infiltrirt. An der Basis des Schädels waren ausgedehnte Fissuren, namentlich an der Lamina cribrosa, den Keilbeinflügeln und der Sella turcica, bis zum Foramen lacerum post.

Thiem (154) theilt einen Fall von Eiweissharnen nach Schädelverletzung mit. Hufschlag gegen die Nase mit Eintreibung des Nasengerüstes in die Siebbeinzellen und den Schädelgrund. Der Eiweissgehalt trat am fünften Tage auf, war mässig und schwand nach etwa drei Wochen.

An einem genau beobachteten Fall weist Schloffer (142) nach, dass der Symptomenkomplex, der nach einem Schädeltrauma als sicheres Zeichen einer Meningealblutung aufgefasst wird, ausnahmsweise auch vorkommt, ohne dass eine Blutung vorliegt. Es handelt sich dann um tiefsitzende Läsionen der Hirnsubstanz. Bei dem 6jährigen Jungen bestand Bewusstlosigkeit, Pulsverlangsamung, Halbseitenlähmung mit vorwiegender Betheiligung des Arms. Die Trepanation nach Wagner wurde auf beiden Seiten gemacht, jedoch fanden sich keine Veränderungen, trotzdem rasche Besserung, nur im Arm ging dieselbe nur langsam vorwärts. Als das Bewusstsein vollkommen wiederhergestellt war, zeigte sich, dass der Knabe erblindet war; doppelseitige Sehnervenatrophie durch direkte Läsion des Opticus in Folge Basisfraktur. Es hatte sich wahrscheinlich um eine tiefsitzende Hirnblutung gehandelt, die

jedenfalls in der Nähe der motorischen Bahnen, wahrscheinlich nahe der Hirnrinde ihren Sitz hatte, aber dauernde Störung nur in einem Theile der zur oberen Extremität gehörigen Bahnen hervorrief.

Herzen (71) giebt einen kasuistischen Beitrag zu den Schädelfrakturen und der sie begleitenden Commotio und Contusio cerebri. Der eine Fall wurde erst sekundär trepanirt, der andere, eine Basisfraktur, gab keine Veranlassung zu einer Operation.

Bei einem 18monatlichen Kind beobachtete Brown (15) nach einem Fall auf Strassenpflaster ausgesprochene Symptome von Meningitis, mit doppelseitiger Neuritis optica und Blindheit. In guter Hospitalpflege ist das Kind vollständig genesen. Brown lässt unentschieden, ob es eine rein traumatische Meningitis war, oder ob Tuberkulose dabei im Spiel war.

Ueber eine durch primäre Trepanation geheilte Impressionsfraktur des Schädeldaches berichtet Collins (33). Verschiedene Versuche, den Defekt durch decalcinirten Knochen zu decken, waren erfolglos.

Häbler (63) fand bei einer gerichtlichen Sektion eines in Folge zunehmenden Hirndrucks Verstorbenen, ein abgekapseltes Hämatom der harten Hirnhaut. Eine äussere Verletzung war nicht zu konstatiren, auch die Schädelkapsel war intakt; trotzdem wurde im Gutachten als Ursache ein Trauma angenommen, welches ½ Jahr vorher stattgefunden hatte, ohne momentane schwere Störungen zu veranlassen.

Riegner (136) theilt vier Fälle operativer Behandlung intrakranieller Blutung mit und weist darauf hin, dass nur lokal begrenzte traumatische Blutergüsse innerhalb der Schädelkapsel, welche neben wenig ausgesprochenen oder rasch zurücktretenden Zeichen allgemeinen Hirndrucks deutliche Herderscheinungen zeigen, sich zur Operation eignen.

1. Fall aus der Höhe, Schädelbruch mit subduralem Bluterguss. Nach Trepanation sofortiges Zurückgehen der Hirndruckerscheinungen. Heilung.

2. Fall in den Keller, Schädelbruch mit subduralem Hämatom. Osteoplastische Schädelresektion, Tod im Kollaps.

3. Schädelbasisbruch mit extraduralem Bluterguss durch die zerrissene Art. mening. media. Osteoplastische Resektion. Heilung.

4. Schädelbruch. Nach osteoplastischer Resektion findet man die Dura unverletzt, aber einen extraduralen und subduralen Bluterguss. Tod im Kollaps.

Biagi (14a) führt 24 Fälle von posttraumatischer Psychose aus der Litteratur an und theilt einen neuen, von Durante operirten Fall dieser Krankheit mit. Ein 33jähriger Mann, der vor sechs Jahren von einer Art Manie befallen worden war, erlitt eine Impressionsfraktur in der linken Temporoparietalregion, die Hemiparese auf der rechten Seite und bedeutende psychische Störungen (unzusammenhängende Reden, Grössenwahn u. s. w.) zurückliess, derentwegen er in ein Irrenhaus gebracht wurde. Nach 2 Jahren wurde er von Durante operirt; derselbe traf eine kleine Erweichungszone in der aufsteigenden Parietalwindung an, die er auslöffelte. Patient genas von der Operation. Die Parese blieb bestehen, die psychischen Erscheinungen besserten sich bedeutend; es blieb ein Zustand von geistiger Schwäche zurück, der ihn jedoch nicht am Arbeiten verhindert. Muscatello.

Nach einer anderseitig vorgenommenen Trepanation wegen Jacksonscher Epilepsie wurde ein Kranker in bewusstlosem Zustand Brewer (18 u. 19) gebracht. Es fand sich eine Narbe einer osteoplastischen Resektion über

dem rechten Parietale. Bei der Operation wurde nekrotischer Knochen entfernt, im Ganzen vier Fragmente, welche von Eiter umspült waren. Die Sonde führte weiter gegen eine Höhle in dem Parietallappen des Hirns. Trepanation über dieser Stelle legte verdickte Dura frei, welche nach Incision Eiter aus der Rinde entleerte; in der Abscesshöhle fanden sich noch drei kleine Fragmente von nekrotischem Knochen. Tamponade und partielle Vereinigung der Wunde. Genesung.

Nach einer Depressionsfraktur der Stirn trat später allgemeines Muskelzittern ohne Bewusstseinsstörung auf, dann neue Attacken mit Bewusstseinsstörung: Kopfschmerzen und Benommenheit. Brewer (17) fand über der Orbita links eine Depression von zwei Zoll. Bei der Eröffnung fanden sich zwei Fragmente, welche die Dura perforirt hatten und in eine Abscesshöhle des Frontallappens hineinragten. Tamponade, partielle Wundnaht, glatte Heilung.

Jäger (78) heilte durch Trepanation einen Hirnabscess, welcher sich in unmittelbaren Anschluss an eine Schädelverletzung (perforirende Wunde durch Hieb mit einer Kleinkinderhacke) entwickelte. Es handelte sich um ein $4^1/_2$ jähriges Kind. 14 Tage nach dem Trauma rechtsseitig Krämpfe und Hemiplegie. In der Tiefe von $1^1/_2$—2 cm fand sich ein Abscess, der drainirt wurde. Glatte Heilung, obgleich die Operation unter ungünstigen äusseren Verhältnissen auf dem Lande ausgeführt worden war.

Bei einem mit komplizirter Schädelfraktur und rechtsseitiger Lähmung bewusstlos eingelieferten Patienten wurde bei der sofort vorgenommenen Operation von Heintze (69) eine abgebrochene verrostete und verschmutzte 5 cm lange Taschenmesserklinge durch Trepanation entfernt; es entleerte sich altes Blut und Hirntrümmer. Bei dem Patienten hatte die Operation keinen Erfolg, er blieb bewusstlos und starb am nächsten Tag. Die Sektion zeigte, dass die Klinge durch den hinteren Abschnitt des linken oberen Parietalläppchens nach innen und unten gegen das Centrum semiovale eingedrungen war. Der Kanal war mit Blut und Hirntrümmern erfüllt, die Umgebung war gelb-röthlich verfärbt und zeigte zahlreiche punktförmige Hämorrhagien. Ausserdem fanden sich multiple kleine Leberabscesse. In diesen, sowie im Hirnabscess fanden sich Stäbchen, welche an Bacterium coli erinnerten.

Grazianow (58 b) beobachtete in der Ratimow'schen Klinik folgenden Fall: Ein 9jähriger Knabe hatte mit einem eisernen Haken einen Schlag auf die Stirn erhalten. Nachdem er $1^1/_2$ Monate ambulatorisch behandelt worden war, trat er wegen heftiger Kopfschmerzen und Erbrechen mit noch granulirender Wunde in die Klinik. Wegen anhaltender Kopfschmerzen, wiederholten Erbrechens, Pulsverlangsamung und schwerfälliger Sprache wurde die Wunde erweitert und ein Defekt im Knochen entdeckt. Nach Erweiterung dieses Defektes erschien die Dura verdickt und injizirt, pulsirte aber. Die Probepunktion ergab dicken Eiter. Nach Incision der Dura kam man in eine ca. einen Esslöffel Eiter enthaltende Abscesshöhle. Der weitere Verlauf war glatt und Pat. genas. Wanach (St. Petersburg).

Stirnhöhlen.

In einer sehr ausführlichen Arbeit bespricht Lothrop (103) die Anatomie, pathologische Anatomie, Aetiologie und Symptomatologie der Erkrankungen des Sinus frontalis und der vorderen Ethmoidalzellen. Bei der Aetio-

logie kommen Infektionen durch ein Trauma, Infektion von der Nasenhöhle aus, Allgemeininfektionen (Pneumonie, Influenza, Erysipel, Cerebrospinalmeningitis, Peritonitis, Typhus, Variola) in Betracht. Ferner Tuberkulose und Syphilis, Neubildungen.

Die Entzündungen theilte er in folgende Gruppen:

1. Akute Entzündung, charakterisirt durch seröse Infiltration
   a) serös, serösfibrinös, seropurulent, purulent
   b) diphtheritisch.
2. Chronische Entzündung, charakterisirt durch Bindegewebsbildung. Ein Exsudat ist immer vorhanden, welches identisch ist mit dem bei akuten Entzündungen. Die Mucosa geht Veränderungen ein, und zwar
   a) in Narbengewebe oder Bindegewebe,
   b) in Hypertrophie und Polypenbildung.
   c) in Cystenbildung,
   d) in Osteombildung.
3. Tuberkulose.
4. Syphilis.

Die subjektiven und objektiven Symptome werden eingehend besprochen, sowie die Komplikationen, welche bei der Erkrankung auftreten können. Die Prognose muss immer vorsichtig gegeben werden, namentlich mit Rücksicht auf die mögliche Komplikation mit intrakranieller Eiterung. Schliesslich folgen noch die verschiedenen Methoden der Behandlung und einige kasuistische Beiträge.

Jürgens (82) ist der Meinung, dass bei akuter Erkrankung der Stirnhöhle einer Schleim- und Eiterretention durch etwaige Zuschwellung des Ausführungsganges vorgebeugt werden kann. Ausser dem Abtragen von Polypen ist Kokain ein gutes Mittel, um die Abschwellung hervorzubringen. Sind durch abnorme anatomische Verhältnisse die Ausführungsgänge verlegt, so zieht er die Abtragung der mittleren Muschel vor, um den Weg zum Ostium frontale zur Ausspülung frei zu machen. Führt das nicht zum Ziel, dann soll erst die Aufmeisselung von aussen gemacht werden. Im Anschluss daran berichtet er über einen Fall, bei dem er genöthigt war, von aussen zu eröffnen, und ausserdem ein Empyem der Highmorshöhle von den Alveolen aus zu punktiren. Patient ging aber an Atheromatose zu Grunde.

Wegen eines beiderseitigen Stirn-Keilbein und Siebbeinzellenempyems operirte Polyak (129) von der Nase aus, durch partielle Abtragung der hypertrophischen unteren Muscheln, Entfernung der mittleren Muschel. Dadurch gab es Zugang zu beiden Stirnhöhlen und Keilbeinhöhlen, welche durch Irrigation behandelt wurden.

Moser (116) giebt kasuistische Beiträge zu den Geschwülsten der Stirnhöhle. In dem einen Fall handelte es sich um ein abgekapseltes Osteom, welches nur medianwärts mit einem Stiele verbunden war. Nach der Exstirpation trat Erblindung des einen Auges auf. Da die Zahl der Schädlichkeiten, die die Osteome für Leben und Gesundheit bringen, nicht so beschränkt sind, und namentlich das Augenlicht sehr gefährdet ist, so darf eine Operation, die diese Gefahr auch mit sich bringt, deswegen doch nicht von der Hand gewiesen werden. Der andere Fall betraf eine maligne Neubildung, deren Ausgangspunkt sich nicht bestimmen liess. Es war eine ausgedehnte Resektion nothwendig geworden, das Sarkom (oder Endothelion) wurde

exkochleirt. Da sich die Höhle nur wenig verkleinerte, und anscheinend ein Recidiv auftrat, wurde nach 1/2 Jahr die vordere Wand der Stirnhöhle, das Orbitaldach und ein Theil des Margo supraorbitalis entfernt und die Höhle kauterisirt. Später wurde die Granulationsfläche mit Transplantationen gedeckt und schliesslich durch Anfrischung der Hautränder wieder vereinigt. Einige Parallelfälle aus der Litteratur sind angefügt.

Auf dem britischen medizinischen Kongress war unter Vorsitz von Baber in der laryngologischen Sektion eine Diskussion über chronische Eiterung des Sinus frontalis, der einleitende Vortrag wurde von Symonds (153) gehalten. Er bespricht die Diagnose und hebt besonders als differentialdiagnostisch wichtig hervor, dass zahlreiche Polypen und reichliche Eiterung auf Eiterung im Sinus maxillaris hindeuten, während bei Stirnhöhleneiterung weniger Polyen und geringere Eiterung vorhanden ist. Bei reiner Stirnhöhleneiterung finden sich Granulationen an der vorderen Partie der mittleren Muschel. Wenn äussere Schwellung vorhanden ist, ist die Diagnose erleichtert. Zur Behandlung empfiehlt er intranasale Spülungen, und wenn diese versagen, Eröffnung von aussen, gute Reinigung und Einstreuen von Jodoform, direkte Wundnaht.

In der Diskussion theilt Luc einen Fall mit von progressiver Entzündung des Sinus maxillaris und frontalis, welcher trotz verschiedener Operationen an intrakranieller Eiterung zu Grunde ging.

Das Ergebniss der Diskussion war, dass Uebereinstimmung herrschte in folgenden Punkten, 1. dass eine äussere Eröffnung in allen schlechten Fällen gemacht werden müsse, 2. dass die Entfernung des vorderen Theiles der mittleren Muschel ein nützliches Vorgehen ist, und 3. dass Versuche von der Nase aus den Sinus aufzubrechen sehr gefährlich ist.

An Hand eines Falles bespricht Hegetschweiler (68) in einem Vortrag, die Diagnose, Symptomatologie und Therapie der Stirnhöhlenempyämie.

Um ein besseres kosmetisches Resultat nach Totalaufmeisselung der Stirnhöhle zu erzielen, ist Grunert (60) in folgender Weise verfahren. Von den beiden Enden des Schnittes am Margo supraorbitalis wird nach oben 2—3 cm ein Schnitt geführt und der rechtwinklige Lappen abgelöst, heruntergezogen und in die Stirnhöhle gelegt. In ähnlicher Weise wird vom unteren Randen ein Lappen gebildet, der auf den oberen gelagert wird, nachdem demselben mit dem Skalpell die Epidermisschicht weggenommen ist. Fixation durch Nähte, nachdem der untere Lappen keilförmig zugespitzt ist. Diese Methode der Plastik ist nur unter günstigen Bedingungen für Erfolg versprechend, wenn die Stirnhöhle nicht zu tief ist und wenn das Empyem nicht zu sekundären Veränderungen der knöchernen Höhlenwand geführt hat.

Meningocele, Encephalocelen, Meningitis, Cerebrospinalmeningitis, Mikrocephalie.

Auf Grund eines genauen Studiums der Litteratur und mehrerer von Rydygier operirten Fälle gelangt Hermann (70a) zu folgenden Schlüssen: 1. Die Gehirnbrüche verdanken ihr Entstehen mit allergrösster Wahrscheinlichkeit einem kongenitalen inneren Hydrocephalus. 2. Ein operativer Eingriff soll womöglich erst nach dem 10. Lebensjahre und zwar sofern das Kind keine Symptome von Hydrocephalus aufweist, vorgenommen werden. Nur in Ausnahmsfällen soll die Operation in einem früheren Lebensalter vorgenommen werden. — Trzebicky (Krakau).

Bei einem 10 Tage alten Kinde, das Czerny wegen einer grossen Meningoencephalocele occipitalis operirte und das vier Tage später unter Cheyne-Stockes'scher Athmung starb, (es war Punktion von 700 cbm Flüssigkeit und Abtragung des Sackes gemacht worden) hat Ernst (48) genau das Centralnervensystem makroskopisch und mikroskopisch untersucht und es haben sich dabei eine grosse Zahl Abnormitäten ergeben. Hervorzuheben ist der Mangel der Dura, welche unmittelbar hinter dem Schnittrand aufhört; ferner einseitiger Hydrocephalus, Abplattung, Missbildung und Verdrängung der Stammganglien, gleichseitiger Defekt der Pyramiden, welcher nicht Folge einer absteigenden Degeneration, sondern einer mangelhaften Anlage ist. Danach muss die ganze Entwickelungsstörung in den 4. Monat des Fötallebens fallen. Es fehlen der linke Schläfenlappen, der Traktus und Lobus olfactorius; einzelne Hirnwindungen waren undeutlich ausgebildet. Es fanden sich Epithelabschnürungen und Röhrenbildungen, die eine Art von abgesprengten Ventrikeltheilen, eine Analogie doppelter Centralkanäle darstellten: ferner Aplasie und Mikropyrie der Kleinhirns mit insulären Absprengungen von Glia in den weichen Hüllhäuten und eine abweichende Lage des Dachkerns.

Indem Ernst nun die verschiedenen Theorien über Entstehung der Hirnbrüche erörtert und das Zusammentreffen von Hirnbruch, und Bildungsfehlern des Centralnervensystems erwähnt, zieht er aus dem vorliegenden Fall den Schluss, dass sich neben der groben und in die Augen fallenden Missgestalt des Schädels und Gehirns, eine grössere Reihe von an sich vielleicht unbedeutenden und zum Theil erst mikroskopisch festzustellenden Störungen und Strukturveränderungen finden, die aber in ihrer Summe nicht belanglos sind. Sie zeigen, dass man bei Erwägung der Ursachen des Hirnbruches den Schwerpunkt nicht zu einseitig auf äussere Ursachen, auf Zug- und Druckwirkungen legen und dem Gehirn nur einen passiven Antheil zuweisen soll, sondern dass hierin Zeugnisse für eine vielseitige, tiefgreifende und jedenfalls frühzeitige Störung in der Entwickelung des Organs vorliegen. Daher verlangt Ernst, dass ähnliche Fälle ebenso systematisch bearbeitet werden sollen, um den Beweis zu liefern, dass seine Auffassung allgemeine Gültigkeit beanspruchen darf.

Adams (1) beobachtete bei einem sechsjährigen Kinde eine grosse Meningo-Encephalocele an der hinteren Fontanelle. Der Scheitel war der Ruptur nahe, daher wurde durch Punktion 6—8 Unzen blutiges Serum entleert. Nach Eröffnung des Sackes zeigte sich der linke Lobus des Gehirns vorgedrängt. Schluss des Sackes. Tod nach drei Tagen.

In einem zweiten Fall kam es bei der Geburt des Kindes zu einer Verletzung des Sackes. Excision des Sackes. Tod am vierten Tag.

Bei einem 13monatlichen Kinde diagnostizirte Martin (107) eine Meningo-Encephalocele. Der runde Tumor sass in der Regio frontalis in der Mittellinie, war fluktuirend und transparent; eine Depression des Knochens war vorhanden; Puls und Respiration war dem Tumor nicht mitgetheilt. Trotzdem glaubte er doch an eine Meningocele, liess aber die Möglichkeit einer Cyste bestehen. Bei der Operation zeigte es sich, dass es sich um eine Cyste handelte, deren Wandung verhornte Zellen, Fettzellen und Cholestearinkrystalle enthielt.

An Hand von vier Fällen, welche von Levy (102) genau mitgetheilt werden, kommt er zu folgenden Resultaten: 1. Nach Verletzungen, welche entfernt vom Schädel eingewirkt haben, kommt Meningitis als einzige meta-

statische Lokalisation einer stattgehabten Infektion vor, ohne das anderweitige Zeichen von Pyämie oder Sepsis sich nachweisen lassen. 2. Das Exsudat braucht in solchen Fällen nicht nothwendig makroskopisch als Eiter zu imponiren. 3. In den einschlägigen Fällen, welche bisher bakteriologisch untersucht wurden, fanden sich als Erreger Streptokokken. 4. In praktischer Hinsicht ergiebt sich aus den Beobachtungen das Postulat, in jedem Fall, wo nach einer Verwundung der Tod an Meningitis erfolgt, das Exsudat bakteriologisch zu untersuchen. Der Nachweis von Streptokokken wäre im Sinne der traumatischen Entstehung (pyämische Metastase) zu deuten, während das Vorhandensein des Diplococcus Fränkel für genuine Meningitis beweisend wäre.

Diese Thatsache ist namentlich für die Unfallheilkunde wichtig.

Bei Behandlung des angeborenen Hydrocephalus ersetzt De Sanctis (140a) die Keen'sche Operation durch eine permanente Lendendrainage, die besonders dann am Platze ist, wenn die Bauch- oder Lendenpunktion ein negatives Resultat giebt. Zur Herstellung dieser Drainage bedient sich Verf. folgenden Verfahrens. Einschnitt von circa 8 cm Länge den Dornfortsätzen der Lendenwirbel entlang, Freilegung der Wirbelbogen der drei letzten Wirbel, Resektion dieser drei Wirbel in fast ihrer ganzen Ausdehnung. So wird der Endzapfen der Meningen freigelegt, hierauf Einschnitt in diesen und Verstopfen der Wunde. Verf. hat diese Drainage in einem einzigen Falle angelegt: der unmittelbare Erfolg war ein guter, aber das Kind starb nach einer Woche an Erschöpfung. Muscatello.

Bei einem 24jährigen Mann mit Cerebrospinalmeningitis haben Rolleston und Allingham (138) durch Laminektomie und Incision der Dura mater an der unteren Rückenregion Heilung erzielt. Die Symptome waren typisch, auffallend war eine starke Röthung und Schwellung der Hände, was auf eine Paralyse der Vasomotoren zurückzuführen ist. Eine Neuritis optica war nicht vorhanden. Die Aetiologie war unklar, am wahrscheinlichsten handelte es sich um eine epidemische Genickstarre. Die bakteriologische Untersuchung führte zu keinen positiven Resultaten. Die Indikation zum operativen Eingriff war der bevorstehende Exitus. Nach Laminektomie des siebten und achten Dorsalwirbels wurde die Dura incidirt und drainirt. Darauf Besserung bei reichlicher Sekretion, mit leichteren Rückfällen bei Sekretverhaltung, die sich durch erhöhte Temperaturen kennzeichnet. Nach vollständiger Entfieberung trat nach Entfernung der Drainage vollständige Heilung ein. Die Verf. halten die Laminektomie und freie Drainage der Subduralraumes für besser und aussichtsreicher als die wiederholte Lumbalpunktion.

Auf Grund zweier Fälle von Mikrocephalie, wovon der eine erfolglos nach Lannelongue operirt wurde, hält Czerny (37) es für dringend nothwendig, jetzt nach Ablauf von mehreren Jahren die Fälle genau zu untersuchen, um festzustellen, ob und in welchen Fällen ein gewisser Nutzen erzielt zu sein scheint.

Neuralgien.

Friedrich (53) veröffentlicht drei Exstirpationen des Ganglion Gasseri und bespricht dabei in der Hauptsache die grosse Gefahr der Blutung bei der Operation. Der erste Fall brachte nach der Exstirpation Heilung, nachdem zweimal vorher durch Resektion des zweiten und dritten Astes keine eingetreten war. Der zweite Fall betraf eine Neuralgie des ganzen Trigeminusgebietes, die durch vier extrakranielle Operationen unbeeinflusst blieb. Nach

der Exstirpation des Ganglion, welche ganz besonders exakt gelang, Recidiv. Der dritte Fall betrifft eine Neuralgie des zweiten und dritten Astes, ebenfalls durch Voroperationen unbeeinflusst, mit Heilung. Das Ergebniss gestaltet sich demnach so, dass zwei Fälle, bei 18 resp. 19monatlicher Beobachtung dauernd vollkommen schmerzfrei blieben und dass eine Kranke mit Exstirpation des Ganglions heftiges Schmerzrecidiv im ganzen betreffenden Trigeminusgebiet gezeigt hat. In diesem Falle war allerdings die Neuralgie beiderseits aufgetreten, als prognostisch ungünstig. Die erwiesene Thatsache partiell wiedergekehrter sensibler Leitung ist nur zu erklären durch Vorgänge peripherer Regeneration, sei es von Theilen des Trigeminus selbst oder kompensirende Innervation benachbarter Nervengebiete. Er schliesst sich den Ausführungen Garré's an, „dass die Regeneration durch Vermittelung anderer kollateralen Nervenbahnen zu Stande gekommen ist und dass damit das sensible Trigeminuscentrum gewissermassen auf Umwegen sich mit der Peripherie in Verbindung gesetzt hat".

Hinsichtlich der Blutung hat sich gezeigt: 1. dass das Herankommen an das Ganglion sich zu einem geradezu spielend leichten Manöver in dem Falle zeigte, wo in Folge früherer Unterbindung der Maxillaris interna die Meningea verödet war; 2. dass die Meningenblutung im dritten Falle (Abreissen am Foramen spinos.) einen bedrohlichen Umfang annahm, durch Einführen einer Silbersonde ins For. spin. aber sicher zu stillen war und die Entfernung dieser Sonde am zweiten Tage durch die Hautwunde sich ohne jeglichen Zwischenfall vollziehen liess; 3. dass im Fall 2, der nothwendigen Tamponade wegen der venösen Blutungen an der Basis eine Woche lang anhaltende Oculomotorius-Drucklähmung folgte.

Die Beobachtung 1 legt nahe, künftighin durch vorausgehende Unterbindung der Blutzufuhr zum Operationsgebiet die Exstirpation des Ganglion zu erleichtern. Die Unterbindung der Maxillaris interna ist wegen der schweren Zugängigkeit nicht angezeigt. Dagegen kann die Carotis externa freigelegt und mit einer Fadenschlinge umzogen werden, welche temporär so lange das Gefäss komprimirt, bis die Blutstillung der Meningea gelungen ist.

Garré (58) berichtet einen Fall von Trigeminusneuralgie, bei dem nach Resektion des dritten Astes an der Schädelbasis ein Recidio zur Exstirpation des Ganglion Gasseri Veranlassung gab. Als nach ca. drei Jahren die Schmerzen im Gebiet des dritten und zweiten Astes wiederkehrten, wurden die schon resezirten Nervenäste wieder aufgesucht. Sie halten sich regenerirt und mikroskopisch waren normale Nervenfasern ohne Degenerationserscheinungen nachweisbar.

Coelho (32) brachte einen Fall von Trigeminusneuralgie durch totale Ausrottung des Ganglion Gasseri nach der Methode von Hartley-Krause zur Heilung. Es waren vorher einzelne Nervenresektionen, Zahnextraktion, medikamentöse Behandlung ohne Erfolg geblieben. Wegen profuser Blutung bei der Freilegung der verdickten und adhärenten Dura musste in zwei Zeiten operirt werden. Im Verlauf der Heilung kam es zu Trübung und Ulceration der Cornea, trotz der angebrachten Vorsichtsmassregeln. Dieselbe ging bis auf eine kleine Trübung zurück.

Auf Grund dieses Falles kommt der Verf. zu folgenden Schlüssen: die Exstirpation des Ganglion Gasseri darf wegen ihrer Gefahren, besonders durch Verletzung der Carotis interna, des Sinus cavernosus, der Meningea media, und dem nachfolgenden Hirndruck, den Shock und der Möglichkeit einer In-

fektion nur als letztes Mittel in der Behandlung der Trigeminusneuralgie gewählt werden. Sie hat mittelst Ausreissung des Trigeminus an der Protuberanz zu erfolgen, wodurch allein eine radikale Operation und der Nichteintreten von Recidiven gewährleistet wird.

Jaboulay (75) schlägt vor, andere Versuche zu machen, um Recidive nach peripheren Operationen wegen Trigeminusneuralgien zu beseitigen, bevor man zu der gefährlichen Operation des Ausrottung des Ganglion schreite. Es ist ihm dreimal gelungen Heilung zu erzielen 1. durch Discission der Narben, welche von der peripheren Operation herrührte; 2. durch Exstirpation des obersten Ganglion des Sympathicus (es waren vasomotorische und sekretorische Störungen mit Tik's vorhanden); 3. durch einfache Trepanation und Abfluss von Cerebrospinalflüssigkeit. Es war die präliminare Trepanation gemacht worden, um das Ganglion Gasseri zu exstirpiren.

Dollinger (45a) theilt zwei Fälle von Exstirpatiou des Ganglion Gasseri mit: 1. 43 Jahre alte Frau, leidet seit 18 Jahren an Neuralgie des Trigeminus, wurde mehrfach erfolglos operirt. Exstirpation des Ganglion. Dauer der Operation 43 Minuten. Venöse Blutung. Tamponade mit Jodoformmull. Entfernung desselben am dritten Tage; Heilung p. p. Es zeigte sich eine Abducenslähmung, die innerhalb einem Jahre vollkommen ausheilte. 2. 49jähriger Mann. Neuralgie seit 15 Jahren. Wegen venöser Blutung nach Entfernung des Ganglion ebenfalls Tamponade wie vorher. Entfernung am dritten Tag; Heilung p. p. In beiden Fällen wurde nach Krause operirt. In beiden Fällen zeigte sich nach der Operation Myosis, Ptosis und Exophthalmus. Diese Erscheinungen werden auf Sympathicuslähmung zurückgeführt und verschwanden in beiden Fällen in kurzer Zeit. Beide Fälle wurden ophthalmologisch von E. Gross beobachtet. Dollinger.

Thomas (155) beschreibt zwei Fälle von Trigeminusneuralgie, welche er durch Exstirpation des Ganglion Gasseri nach Hartley-Krause geheilt hat. Es waren keine anderen Operationen vorher gemacht worden. Die Operationen wurden in einer Sitzung gemacht. In dem einen Fall wurde der Knochen zurückgelegt; in dem andern musste er schnell entfernt werden, um einer Blutung der Meninigea media Herr zu werden. Als ein neues Verfahren, eine eventuelle Wiedervereinigung der Nerven im Foramen ovale und Foramen rotundum zu verhüten, schlägt er vor, die Löcher, nachdem der durchschnittene Nerv reparirt ist, mit der Horsley'schen Wachsmasse zu „blockiren," welche sehr leicht dem Knochen anhaftet. Wenn es sich zeigen solle, dass das Material resorbirt würde, so solle man versuchen, mit Quecksilberamalgam die Löcher zu verstopfen, ähnlich wie das Plombiren der Zähne.

Jacob (77) beschreibt ein neues Verfahren zur Exstirpation des Ganglion Gasseri, das er bisher nur an der Leiche geübt hat. Durch osteoplastische Resektion des Jochbeins und der äusseren Orbitalwand sucht er den Nervus supramaxillaris auf und verfolgt ihn bis zum Foramen rotundum; sodann wird die äussere Fläche der Basis der Apophysis pterygoidea aufgesucht und der Schädel vom Foramen rotundum bis zum Foramen ovale trepanirt. Von dieser Trepanationsstelle aus wird das Ganglion isolirt und exstirpirt. Er macht selbst auf die Gefahr der Blutung aus der Art. meningea media und ihrer Stillung in dem kleinen Operationsgebiet aufmerksam.

Epilepsie.

Unter eingehender Berücksichtigung der ganzen einschlägigen Litteratur publizirt Schär (141) aus der Kocher'schen Klinik die operirten Fälle von traumatischer und genuiner Epilepsie. Aus der Zusammenstellung geht hervor, wie ungemein verschieden von den Autoren die chirurgische Behandlung der Epilepsie beurtheilt wird. Dem gegenüber giebt Kocher durch verschiedene Arbeiten von sich und seinen Schülern seine Anschauungen über das Wesen und die Therapie der Epilepsie in präciser Form wieder. Die Veranlassungsursachen sind sehr mannigfaltig. Kocher fasst den epileptischen Insult, wie er am Menschen zur Beobachtung kommt, namentlich bei der Jackson'schen Epilepsie, als durch plötzliche intrakranielle Druckschwankungen und daherige Cirkulationsstörungen zu Stande gekommene Commotio cerebri auf bei abnormer, anatomisch begründeter, erhöhter Erregbarkeit bestimmter Hirnabschnitte im Bereich der Hirnrinde. Zwischen der Schwere der Verletzung einerseits und der Zeit des Auftretens des ersten epileptischen Anfalls besteht nicht die mindeste Beziehung, ebensowenig zwischen Schwere der Verletzung und Schwere des epileptischen Anfalls. Es handelt sich um Cirkulationsstörungen, die in ihrer Folge Störungen der Funktion herbeiführen, welche auch anatomisch als Gliose charakterisirt ist; ferner kommen Intoxikationen durch den epileptischen Anfall in Betracht, welche die epileptische Veränderung im Gehirn unterhalten und fördern können (Krainsky). Der Alkohol kann z. B. die epileptische Disposition schaffen.

Um prophylaktisch der Epilepsie zu begegnen, muss man in erster Linie unter aseptischen Kautelen die Möglichkeit schaffen, einen genauen Ueberblick über die unmittelbaren Folgen des Traumas zu gewinnen; und ferner in Erwägung ziehen, dass alle Kopfverletzten eine Veränderung erleiden können, welche eine Disposition zur Epilepsie bedingt. Ausser der Operation ist in den Kocher'schen Fällen auch Bromkali verabreicht worden. Während bei komplizirten Frakturen allgemein ein radikales Vorgehen angenommen ist, sind die Ansichten über die Behandlung der Depressionen bei subcutanen Frakturen getheilt. Kocher verlangt, dass man in allen Fällen von Impressionsfrakturen operiren soll. In allen Fällen ist es nicht von Vortheil, das imprimirte Knochenstück wieder im Defekt zu fixiren.

Ganz verschieden sind die Angaben über den Werth des operativen Vorgehens bei bestehender Epilepsie. An Hand von 20 Fällen der Berner Klinik sucht Schär zu beweisen, dass sich wesentlich andere Schlüsse ziehen lassen, als die in der angeführten Litteratur vertretenen. Bei der Indikationsstellung bereitet schon die Frage, ob traumatisch oder nicht traumatisch, Schwierigkeit. Sehr oft kann die wichtige Diagnose erst bei der Operation gestellt werden und über die Art und Weise des Vorgehens muss man sich oft erst während der Operation schlüssig machen. Jedenfalls ist es ganz unstatthaft, nur an dem nach den Epilepsiesymptomen bestimmten Punkte allein nachzusehen und bei negativem Befunde es dabei bewenden zu lassen; man muss nach anderen Ursachen suchen und daher glaubt Kocher mehr Heilresultate als andere Autoren erzielt zu haben. Die Ursache der Recidive nach Exstirpation von Narben und Cysten erklären sich durch allgemeinere Hirnstörungen, wie sie z. B. nach Commotio cerebri auftreten, und durch tiefere Degenerationszustände, welche sich an Narben anschliessen. Auch die Wechselwirkung zwischen Alkoholismus und Trauma ist zu berücksichtigen.

Die Operation soll möglichst grosse Partien des Hirns freilegen.

Die Arbeit wird mit folgenden Schlussfolgerungen geschlossen:

Eine Operation bei Epilepsie ist immer anzurathen, wenn intern diätetische Massnehmen nicht innerhalb kurzer Zeit zum Ziele führen. Die geringe Möglichkeit eines schlimmen Ausgangs fällt neben den sozialen Unzuträglichkeiten der Epilepsie nicht in Betracht. Lieber zu viel operiren, als zu wenig. Der Arzt, der einen Kranken mit evident traumatischer Epilepsie lange hinzieht, begeht ein Unrecht, wenn er den Versuch einer operativen Hülfe nicht machen lässt. Epileptiker sollen ebenso frühzeitig vom Chirurgen, wie vom internen Kliniker und Psychiater beurtheilt werden. Der Chirurg darf aber nicht vergessen, dass die intern diätetische Nachbehandlung und zwar auf Jahre hinaus wesentlich beiträgt, um wirkliche Heilung zu erzielen, speziell gilt das Gebot von strengster Abstinenz von Alkoholicis. Kinder, welche ein Gehirntrauma erlitten haben, sind nach den gleichen Grundsätzen zu erziehen, wie sie die Nervenspezialisten für einfach erblich neuropathisch veranlagte Kinder fordern. Die Epilepsie nach Schädeltraumen kann in der Mehrzahl von Fällen mit der Sicherheit vermieden werden durch aktives Vorgehen zur Zeit der Verletzung.

Auf dem Chirurgenkongress besprach Kocher (87) über einige Bedingungen operativer Heilung der Epilepsie. Er verfügt über sechs resp. acht vollständige Heilungen bei traumatischer Epilepsie. Aus der Schär'schen Statistik von 175 Fällen ergiebt sich die Bestätigung der Thatsache, dass diejenige Behandlung, welche die Ursache der Epilepsie angreift, auf Heilerfolge rechnen kann. Bei 19 Fällen, wo nach der Trepanation auf die Dura drückende Knochenkanten, Splitter, Abscesse gefunden und beseitigt wurden, sind 68,3% geheilt; 19,0% haben Misserfolge aufzuweisen. Noch besser sind die Resultate, wo die Dura gespalten und Knochensplitter oder ins Gehirn eindringende Narben entfernt wurden; da betragen die Heilungen 88,8 resp. 85,7% und unmittelbare Misserfolge sind gar nicht verzeichnet. Aehnlich sind die Erfolge bei der Tumorentfernung und Abscessentleerung. Weniger gut dagegen bei Beseitigung von Cysten, nämlich 47,8% Heilungen und 26,3% Misserfolge.

Ausser diesen Ursachen, giebt es noch eine, die nicht allgemein bekannt und anerkannt ist, nämlich die lokal oder allgemein erhöhte intrakranielle Spannung. Wenn man die Resultate vergleicht bei den Trepanationen, wo keine der obengenannten mechanischen Ursachen gefunden wurde, ohne und mit Duraspaltung oder -excision, so ergiebt sich eine beträchtliche Differenz, nämlich bloss 14,2% Heilungen gegen 57,1% Misserfolge, ohne Duraspaltung; dagegen 54,7% Heilungen und 9,5% Misserfolge, wo die Dura gespalten worden ist. Es muss demnach die Duraspaltung an und für sich einen wesentlichen kurativen Effekt haben und es ist fraglich, ob nicht bei der Excision gesunder Rindencentren das Wesentliche in der Duraspaltung liegt. Die Statistik der Rindenexcision ergiebt 33,3% unmittelbare Erfolge und 60% Misserfolge; es ist daher gerechtfertigt zu behaupten, dass mit dieser Operation die Ursache der Krankheit nicht beseitigt wird. Durch die Duraspaltung schafft man eine bleibende Druckherabsetzung im ganzen Schädel, und dies wird nachhaltiger durch Entfernung eines grösseren Theiles des Schädelinhaltes z. B. durch Drainage erzielt; zum Theil ist die Duraspaltung aufzufassen als eine Ventilbildung, um Druckschwankungen rasch auszugleichen. Auch der lokalen Druckentlastung kommt eine Bedeutung für die Regulirung der

Cirkulation und Beseitigung von Reizzuständen der Hirnrinde zu. Bei der Untersuchung der geheilten und recidivirten Fälle stellt sich das Resultat heraus, dass die geheilten Epileptiker ein Ventil beibehalten haben. Ein Beweis dafür ergiebt sich aus der Thatsache, dass in 18 Fällen komplizirter und Impressionsfrakturen des Schädels, welche möglichst radikal operirt wurden, nur ein einziger späterhin epileptisch wurde, während ganz leichte Fälle von Schädeltraumen relativ häufig Anlass zur Epilepsie geben. Im Weiteren geht er dann auf die experimentellen Untersuchungen ein, welche Berezowsky und Ito gemacht haben; diese sind für sich Gegenstand eines Referates und werden daher hier nicht nochmals angeführt. Das Wesentliche, des Status epilepticus liegt also in der vermehrten intrakraniellen Spannung; und dieses weist den Chirurgen auf den richtigen Weg der Therapie und veranlasst die Internen nach druckherabsetzenden Mitteln zu suchen. Zur Prophylaxe der Epilepsie sei als wesentlich hervorgehoben, dass häufig nicht die Eröffnung des Schädels bei Kopfverletzungen den grössten Schaden bringt, sondern der Verschluss derselben.

Aus der Kocher'schen Klinik bringt Ito (81) interessante Versuche über die Aetiologie und Therapie der Epilepsie. Die Kocher'sche These: „Wir fassen also den epileptischen Insult, wie er am Menschen zur Beobachtung kommt, namentlich bei der Jackson'schen Epilepsie auf als eine durch plötzliche intrakranielle Druckschwankungen und daherige Cirkulationsstörungen zu Stande gekommene Commotio cerebri bei abnormer, anatomisch begründeter Erregbarkeit gewisser Gehirnabschnitte, speziell im Bereich der Hirnrinde," wird durch Thierexperimente zu beweisen gesucht. Die Versuchsanordnung bestand darin, dass man an Versuchsthieren die Spannung der Cerebrospinalflüssigkeit mass, die Thiere dann künstlich epileptisch machte, dann wiederum die Spannung mass und die Werthe beider Messungen verglich. Dann wurden die epileptischen Thiere einer operativen Druckentlastung des Gehirns unterworfen und deren Wirkung auf die Anfälle konstatirt. Nach einer sehr ausführlichen Mittheilung aller bisher gemachten Experimente zur Erzeugung der Epilepsie ergiebt sich, dass die fast allgemeine Anschauung über das Wesen der Epilepsie in einer gesteigerten Irritabilität gewisser Hirncentren besteht, und dass man eine kortikale, eine medulläre und eine cortico-medulläre Theorie aufstellte. Bei der künstlichen Form der Epilepsie ist zwischen einer akuten und einer chronischen Form zu unterscheiden. Die letztere Form ist der Gegenstand der Ito'schen Experimente. Die Spannung der Cerebrospinalflüssigkeit wurde mit dem Hürthle'schen Membranmanometer, das mit einer Hohlnadel verbunden war, welche an der Membrana atlanto-occipitalis eingeführt wurde, gemessen. Als Mittel ergab sich bei 14 Hunden 175 mm Wasser, mit 300 mm Maximum und 30 mm Minimum.

Bei den Hunden wurde auf die verschiedensten Arten vorgegangen, durch Einführung von Glaskugeln zwischen Dura und Knochen, zwischen Dura und Hirn, in die Hirnsubstanz oder in die Seitenventrikel; ferner durch Einspritzen einer erstarrenden Masse, Einführen von Laminariastiften, künstliche Impressionsfraktur, Auslöffelung von Gehirnsubstanz, Hammerschläge etc. Die Thiere sollten durch diese Eingriffe in den Zustand des latenten Hirndrucks versetzt werden und durch plötzliche Druckschwankungen und daherige Cirkulationsstörungen epileptische Anfälle kriegen, d. h. chronisch epileptisch werden. Leider ist es in keinem Falle eingetreten. Einige Thiere geriethen in den Status epilepticus, aber bloss unmittelbar nach dem Eingriff; andere bekamen

abnorm vermehrte Spannung der Cerebrospinalflüssigkeit, aber sie gingen entweder an schweren direkten Hirndrucksymptomen zu Grunde oder zeigten weiter nichts als einige indirekte Drucksymptome. Die Beobachtungsdauer betrug bis zu 298 Tagen.

Ito kann sich das Misslingen der Versuche nicht recht erklären, glaubt aber nach den Obduktionsbefunden, dass die minimale reaktive Entzündung um den Fremdkörper Schuld haben könne, weil es weder zu einer Erweichung, noch zu einer Verhärtung der Hirnsubstanz gekommen sei.

Günstiger fielen die Versuche mit Meerschweinchen aus, indem es Ito gelang, fünf Meerschweinchen epileptisch zu machen. Er ging nach den Angaben Westphal's vor, d. h. die Thiere wurden durch längere Zeit fortgesetzte Kopfversuche mit dem umgekehrten Perkussionshammer behandelt. Ausserdem wurden vier Meerschweinchen nach Salathé der Centrifugirung unterworfen; zwei derselben, bei welchen der Kopf peripherwärts gerichtet war, zeigten nach dem Losbinden fast keine Erscheinungen und wurden drei Wochen nach der letzten Rotation epileptisch. Die zwei andern, bei denen der Kopf centralwärts gestellt war, verfielen bei der letzten Rotation in Scheintod, aus welchem sie erst durch künstliche Athmung erwachten. Eines davon wurde nicht epileptisch, trotz fortgesetzter Klopfversuche.

Bei den fünf epileptisch gewordenen Meerschweinchen zeigte sich eine bedeutende Vermehrung des cerebrospinalen Drucks. Die Durchschnittsgrösse bei den Thieren war vor den Experimenten 45 mm Wasser, während sie sich nach den Versuchen auf das vierfache, auf 175 mm erhob. Die Thiere hatten zwar in der Zeit zwischen den zwei Messungen durchschnittlich 120 g an Gewicht zugenommen, jedoch ist diese Gewichtszunahme nicht allein für die höhere Spannung ausschlaggebend, denn die bei den epileptischen Thieren gefundene Spannungsgrösse übersteigt diejenige bei grossen kräftigen gesunden Thieren. Die Menge der Cerebrospinalflüssigkeit war dabei nicht vermehrt, so dass sich die Drucksteigerung nur durch den gesteigerten Druck des Blutgefässsystems fortgeleitet erklärt. Es ist daher klar, dass der Blutdruck für die Spannung der Cerebrospinalflüssigkeit sehr viel zu sagen hat; die Hyperämie des Centralnervensystems war demnach die Ursache der abnormen Drucksteigerung, also entgegengesetzt der Gutnikow'schen Ansicht, welche Gehirnanämie annimmt. Als Resumé der Untersuchungen stellt Ito den Satz auf: „Wir haben somit durch leises wiederholtes Klopfen auf den Kopf der Meerschweinchen eine Hyperämie des Centralnervensystems hervorgebracht, welche ihrerseits abnorm intrakranielle Drucksteigerung und epileptische Anfälle bewirkte."

Als Ursache der Hyperämie nimmt Ito eine Störung des lokalen vasomotorischen Mechanismus in Folge der Klopfversuche an.

Bei einigen Thieren wurde durch Trepanation über den Scheitelbeinen festgestellt, dass stark hyperämische Hirnsubstanz aus dem Trepanationsloch hervorquoll. Die Sektionsbefunde ergaben keine Blutungen oder sonstige Veränderung des Centralnervensystems auch keine Vermehrung der Cerebrospinalflüssigkeit. Bei den operirten Thieren ergab sich, dass die Druckentlastung durch die Trepanation günstig auf die epileptischen Anfälle eingewirkt hatte, eine Thatsache, die auch schon klinisch in einer Reihe von Fällen festgestellt wurde.

Bei vier Kranken mit postoperativen Substanzverlusten wurden die Hirnbewegungen aufgezeichnet und die Grösse des Hirndrucks bestimmt, indem

ein Glastrichter direkt auf den Defekt wasserdicht aufgesetzt und mit Wasser gefüllt wurde, und mittelst einer Gummiröhre wurde eine Verbindung mit dem Hurthle'schen Tonographen hergestellt. Bei den drei epileptischen Kranken betrug die Spannung beim Gradsitzen 60 mm Wasser, mit pulsatorischer Schwankung 50 mm und mit respiratorischer 90 mm. Der gesunde Junge hatte im Vergleich dazu einen viel grösseren Werth, d. h. 150 mm Wasser. Bei den Messungen der Cerebralspannungen ist es auffällig gewesen, dass ihre Grösse von der Lage des Kopfes sehr abhing und sogar dabei der negative Werth vorkam.

Der letzte Abschnitt der grossen, die ganze Litteratur umfassenden Arbeit bringt die genauen Protokolle der Versuche und ein Litteraturverzeichniss von 445 Nummern.

Berezowsky (13) macht die Frage, ob die Adhäsionen und Narben, die sich nach einer Kraniektomie entwickeln, mit schädlichen Folgen für das Gehirn verbunden sind, zum Gegenstand seiner Untersuchungen, welche er durch Thierexperimente zu lösen sucht. Zum Vergleich werden ca. 30 klinische Fälle aus der Kocher'schen Klinik herangezogen. Das 1. Kapitel bringt die Experimente über den Einfluss der umfangreichen Kraniektomien auf das Centralnervensystem. Die Schlüsse, welche Berezowsky daraus zieht, sind folgende:

Was die eigentliche Verwachsung zwischen Gehirn und Dura betrifft, sehen wir verschiedene Verhältnisse da, wo die Dura intakt gelassen, gegenüber den Fällen, wo die Dura verletzt worden ist.

Wo die Dura während der Operation intakt geblieben ist, giebt es keine Adhäsionen des Gehirns an die innere Oberfläche der Dura mater.

Wo aber die Dura excidirt oder zufällig incidirt wurde, kommen ausnahmslos Adhäsionen zwischen dem mit weichen Gehirnhäuten bedeckten Gehirn und der den Defekt bedeckenden Haut zu Stande.

Wo die Dura bis an die Ränder des Knochendefektes excidirt wurde und die Ränder des Duradefektes mit den Rändern des Knochendefektes verwachsen sind, ist auch das Gehirn, diesen Stellen entsprechend, mit der inneren Oberfläche der Dura adhärent. Ausserhalb des Operationsfeldes waren keine Adhäsionen zwischen den weichen Gehirnhäuten und der Dura zu bemerken.

Die Dura ist, abgesehen davon, ob sie im Bereiche des Knochendefektes excidirt oder intakt gelassen wurde, immer mit den Knochenrändern verwachsen. Ausser diesem Bereich bleibt die Dura, wenn die Operation aseptisch abgelaufen ist, in normalen Verhältnissen zum Schädel, d. h. sie lässt sich leicht vom Schädel ablösen.

Die Seitenventrikel enthielten in allen Fällen keine abnorme Qualität von Liquor cerebrospinalis. Letzterer war auch in den Subarachnoidalräumen der Gehirnwölbnng und Gehirnbasis nicht vermehrt.

An der Gehirnsubstanz waren mikroskopisch keine wesentlichen Veränderungen bei den Adhäsionen zu konstatiren, wenn Arachnoidea und Pia bei der Operation unverletzt blieben.

In den Fällen, wo Gehirnsubstanz verletzt wurde, entstanden Narben und Cysten.

In den Fällen, wo die Dura bei der Operation vollständig intakt geblieben war, betheiligt sie sich gleich wie das Periost an der Knochenneubildung.

Spaltung, selbst Excision der Dura beim normalen Zustande des Gehirns (Abwesenheit von schon vorher erhöhtem intrakraniellen Druck) führt nicht zu ausgebildetem Prolaps des Gehirns.

Breite Verletzung der Dura mit gleichzeitiger mechanischer, bei der Operation unvermeidlicher Reizung des Gehirns kann zu vorübergehender, spontan verschwindender Ansammlung von serösen Exsudaten führen.

Eine weitere Reihe von Experimenten befasst sich mit der Frage der Knochenneubildung.

Bei der Heilung des Defektes sind Periost, Dura mater und das Markgewebe der Diploë betheiligt. Dura und Periost spielen die Hauptrolle.

Die Knochenneubildung kommt durch Apposition aus osteoidem Gewebe und durch direkte periostale und durale Verknöcherung zu Stande.

Damit die Knochenneubildung normal verlaufen kann, ist es nöthig, dass die genannten Organe bei der Operation ihre normalen topographisch-anatomischen Verhältnisse beibehalten. Dabei zeigt sich, dass unter entgegengesetzten Umständen die Dura ihr Produktionsvermögen viel stärker einbüsst als das Periost.

Die von Periost und Dura entblössten Ränder fallen der Resorption anheim. Wo der Defekt nicht von Knochen ausgefüllt wird, wird er durch Bindegewebe ersetzt.

Die Beobachtungen haben ihre Bestätigung bei der Untersuchung von alten Trepanationsöffnungen bei Menschen.

Das 2. Kapitel giebt die klinischen Beobachtungen über die Heilungsvorgänge bei umfangreichen, zufälligen oder operativen Verletzungen des Schädeldaches, des Gehirns und der Gehirnhäute. Es wurden zu diesem Zwecke 29 gewesene Patienten der Kocher'schen Klinik untersucht und die Krankengeschichten mitgetheilt. Die Tabellen enthalten 1. die Fälle genuiner Epilepsie, 2. Fälle von Impressionsfrakturen, 3. Fälle traumatischer Epilepsie.

Daraus geht hervor: 1. Wo die Dura excidirt wurde, war selbst bei jungen Individuen keine Verknöcherung des Defektbodens zu finden.

2. Wo die Dura intakt blieb, kam früher oder später vollständige Verknöcherung selbst bei sehr grossen Defekten zu Stande.

3. Wo der Boden des Defektes theilweise mit der Dura bedeckt war, sah man entsprechende Theile des Defektbodens mit neu gebildeten Knochen bedeckt, der übrige Theil blieb weich und meistens pulsirend.

Zum Beweis der Knochenbildung von Dura mater giebt Berezowsky die Krankengeschichte, wo sich bei der Operation einer alten Impressionsfraktur zwischen Dura und Sequester eine 4 cm grosse Knochenlamelle fand, die nur als Produkt der Dura betrachtet werden konnte.

Die Resultate der klinischen Untersuchungen stimmen vollständig mit den Resultaten der Experimente überein, d. h. die Verknöcherung geht sowohl von der Dura als vom Periost aus. Wo es einen Defekt der Dura giebt, da reicht der Prozess der Knochenneubildung nur bis an den Rand desselben. Die Excision der Dura kann die Verknöcherung des Defektes abschwächen oder auch aufheben, eine Thatsache, welche therapeutisch späterhin verwerthet wurde. In der Frage von Folgen der Adhäsionen ergiebt sich als Resultat, dass von allen Impressionsversuchen (13 Fälle) keiner der Patienten später Epilepsie bekam. Die Beobachtungsdauer betrug im Durchschnitt 7 Jahre. Ebenso fand sich bei allen wegen Epilepsie Operirten, trotzdem

umfangreiche Adhäsionen sich entwickelt haben mussten, nach langer Zeit Genesung. Demnach können die Adhäsionen, selbst bei gewesenen Epileptikern nicht als Ursache des Recidivs betrachtet werden, wenn dieselben nach aseptisch verlaufener Operation zu Stande gekommen sind.

Beim Heilen der Wunden auch bei grossen Verletzungen des Schädels und der Dura mater, wenn nur die Heilung p. prim. vor sich geht, haben wir keinen Grund, Entwickelung der traumatischen Epilepsie wegen Adhäsionen des Gehirns zu befürchten. Die Infiltration der Umgebung der Gehirnwunden bleibt ganz spärlich, demgemäss wird die daraus sich bildende Narbe wenig massiv und es giebt wahrscheinlich keine weit um sich greifende sekundäre Degeneration. Gehirnabscesse aber, die sich in Folge der infektiösen Komplikationen der Schädelfrakturen in der Gehirnrinde entwickeln können, führen zu weitgehenden eitrigen Infiltrationen mit darauf folgenden destruktiv-degenerativen Prozessen, die derbe, tief ins Gehirn eindringende Narben bewirken. Diese Narben können zur Entwickelung traumatischer Epilepsie Anlass geben.

Bei keinem der klinischen Fälle von ausgedehnter Beschädigung in der Schädelhöhle konnte das von Bergmann beschriebene progredirende Oedem konstatirt werden. Bei den Experimenten waren dagegen Erscheinungen, welche dem Anschein nach dem Oedem entsprechen konnten. Es handelte sich aber immer nur um ein seröses Exsudat, das sich spontan resorbirte, ohne pathologische Symptome hervorzurufen.

Als Ursache der traumatischen Epilepsie fanden sich Vermehrung der cerebrospinalen Flüssigkeit, Cystenbildung, Erweiterung des Seitenventrikels und chronisches Oedem der weichen Gehirnhäute (13 Fälle). Aus den Beobachtungen geht hervor, dass, sobald bei der Operation traumatischer Epilepsie eine so grosse Erweiterung der Seitenventrikel durch Vermehrung des Liquor cerebrospinalis konstatirt wird, die Drainage nicht entfernt werden darf. Die Kranken müssen vielleicht für immer die Drainageöffnung behalten. Die Drainage macht Kocher mit einem silbernen Drain. Die Sekretion ist mässig, sodass etwas aufgelegte Gaze genügt, das Sekret aufzufangen. Unter 11 Fällen fanden sich 6mal Cysten, und es zeigte sich, dass in allen diesen Fällen Narben oder grosse vernarbte Defekte der Dura vorhanden waren.

Die Cysten sind oft die nächsten Ursachen der Entstehung der traumatischen Epilepsie.

Die Entstehung der Cysten hängt zusammen mit den Verletzungen der Schädeleingeweide bei der Impressionsfraktur. Die Narben geben Anhaltspunkte für das Aufsuchen der Cyste, und die Erfolglosigkeit nach Excision der Narben erklärt sich daraus, dass die Cyste nicht gesucht und entfernt worden ist. Die Cysten entstehen durch Zerquetschung der Hirnsubstanz mit gleichzeitiger Eröffnung des Subarachnoidalraumes. Dabei muss sich der Dura-riss schliessen und den Liquor cerebrospinalis vermehren, um ein progressives Wachsen der Cyste herbeizuführen.

Da in den klinischen Fällen, sowie im Experiment bewiesen, dass ein Prolaps resp. eine Vorwölbung des Defektbodens vor der Lage des Defektes im Schädel unabhängig war, muss man annehmen, dass diese Erscheinung durch die Stauung des Blutes in den Gehirnvenen, während des Liegens und der Senkung des Kopfes hervorgerufen wird.

Bei der Untersuchung der pathologischen Erscheinungen, welche vom verknöcherten Defekt und vom weichen Defekt herrühren, ergaben sich folgende Schlusssätze:

1. Es entstehen keine irgend erhebliche Nachtheile, wenn der Defekt offen bleibt.

2. Bedeckung des Defektes führt häufiger zu pathologischen Belästigungen (5 von 8 Fällen) als Offenlassen desselben (6 von 17 Fällen).

3. In Folge dessen kann die Indikation zur osteoplastischen Deckung des Schädeldefektes nur in ganz speziellen dringenden Fällen in Frage kommen.

4. Um den Prolaps zu bekämpfen, muss man die Ursache des intrakraniellen Drucks beseitigen, aber nicht bloss durch die Deckung des Defektes das gewünschte Resultat zu erreichen suchen. Osteoplastische Bedeckung des Defektes kann selbst schädlich wirken, denn sie bedingt Vergrösserung des intrakraniellen Druckes für den Fall, dass die ätiologischen Momente des Prolapses nicht beseitigt sind. Man muss daher bei der traumatischen Epilepsie nicht nur nicht osteoplastische Deckung machen, sondern die selbstständige Ossifikation durch Periost- und Duraexcision bekämpfen.

5. Wenn Schmerzen bei offenen Defekten auftreten, muss man nach ihren ätiologischen Momenten suchen und die letzteren beseitigen (scharfe Defektränder, Knochensplitter u. s. w.). Man darf sich nicht mit einfacher Erklärung der Schmerzen durch Adhäsionen und durch Vorwölbung des Defektbodens begnügen.

Das dritte Kapitel handelt von der operativen Behandlung der Impressionsfrakturen und der traumatischen Epilepsie. Die Endresultate bei traumatischer Epilepsie ergeben, dass von 11 Patienten 6 als recidivfrei gelten, im Durchschnitt von 5 Jahren 8 Monaten. Bei den recidivfreien Fällen konnte man immer eine palpable Ursache intrakraniellen Druckes finden und sie beseitigen. Bei diesen Fällen ist kein einziger, wo der Defektboden vollständig verknöchert war; umfangreiche Adhäsionen hinderten nicht, dass die Fälle geheilt blieben.

Von den wegen Impressionsfrakturen Operirten ist keiner epileptisch geworden. Die Operation darf nicht zu konservativ, sondern muss möglichst radikal gemacht werden. Das operative Trauma, wie schwer es auch sein mag, tritt an und für sich niemals als ätiologisches Moment der traumatischen Epilepsie auf. Letztere entsteht entweder als Folge der tiefen Narben nach einem Gehirnabscess oder in den Fällen, wo bei der Operation die Ursachen des Druckes auf die motorische Zone nicht oder nicht ganz beseitigt worden sind oder denselben nicht vorgebeugt wurde. Sind keine Veränderungen im Quantum des Liq. cerebrospinalis und keine Infektion der Schädelwunde zu konstatiren, so sind nur die Ursachen des Gehirndruckes zu beseitigen. Ist Eiter oder reichlich vermehrter Liquor cerebrospinalis entdeckt, so darf man nie an eine osteoplastische Deckung denken, im Gegentheil, man muss der Verknöcherung des Defektes entgegenarbeiten, indem man am Defektrand das Periost etwas zurückschiebt, und die Dura bis ca. $^1/_2$ cm von demselben excidirt. Die Grundzüge der operativen Behandlung der traumatischen Epilepsie decken sich im Wesentlichen mit dem vorhin Gesagten, nur ist die Excision der Dura und des Periostes dabei absolut nöthig, während sie bei den Impressionsfrakturen als provisorisches Verfahren wünschenswerth ist. Pathologisch veränderte Gehirnpartien sollen möglichst radikal entfernt werden. Bei Narben der Dura soll man auf Cysten fahnden. Bei Kommunikation mit dem Seitenventrikel soll die Drainage möglichst lang erhalten werden.

Das vierte Kapitel bespricht die Entlastungsoperationen für die Epilepsia genuina. Die chirurgische Behandlung derselben ist viel ungünstiger als bei der traumatischen Epilepsie, weil man noch nicht genau mit der Pathogenese der Epilepsie bekannt ist. Es werden die verschiedenen Operationen kurz beschrieben. Um alle Fehler dieser Methoden zu vermeiden, wurden in der Berner Klinik Versuche gemacht, die Verwachsung des resezirten Knochenlappens mit dem übrigen Schädel zu verhindern, um eine dauernde Entlastung des intrakraniellen Druckes zu erreichen. 1. Temporäre Schädelresektion mit ringförmigem Defekt, welcher den Knochenlappen von allen Seiten umfasst. Vier Fälle genuiner Epilepsie wurden so operirt. Die Verknöcherung trat trotzdem ein, nur in einem Falle war sie nach vier Monaten nicht vollständig; dieser hatte bis dahin nicht recidivirt. 2. Versuche den Knochenlappen durch eingelegte Silberplatten vom übrigen Schädel zu isoliren, wurden experimentell gemacht. Es zeigte sich, dass die Einführung der Fremdkörper an und für sich bei den Schädeloperationen unschädlich ist, aber dieselben werden doch so stark fixirt und regen Knochenneubildung an, dass die Resultate ungünstig sind. 3. Bildung eines freiliegenden Knochenlappens durch peripherische Excision der Dura am Boden des ringförmigen Defektes, welcher den Knochen umfasst. Kocher hat in drei Fällen von genuiner Epilepsie nach dieser Methode operirt und hat dabei unmittelbare Resultate erzielt, die Prognose hängt von der weiteren Beobachtung ab.

Im Anhang der grossen Arbeit sind die Krankengeschichten in Tabellenform mitgetheilt.

Ballet (6) macht bekannt, dass er bereits 1889 und 1890 die Excision der Dura gemacht habe zur Druckentlastung. Da aber keine Resultate erzielt worden seien, sei die Publikation unterblieben.

Abrashanow (1a) berichtet über drei Fälle, in denen die Trepanation mit Incision der Dura ohne jeden endgültigen Erfolg gemacht wurde. Nur in den ersten Tagen, bis die Wunde noch offen war und Liquor cerebrospinalis abfloss, waren die Anfälle etwas weniger häufig.

Wanach (St. Petersburg).

Nach dem Vorschlag von Berezowsky-Kocher hat Tuffier (160) einen Epileptiker trepanirt. Die Oeffnung wurde handtellergross gemacht, die Dura excidirt und deren freier Rand mit dem Periost umsäumt, einerseits um die Blutstillung der Diploë zu machen, andererseits um einen glatten, nicht drückenden Rand zu erzielen. Er spricht sich sehr zu Gunsten des Verfahrens aus, während Lucas-Championnière sich dagegen äussert und nicht an eine Knochenneubildung von der Dura aus glaubt. Picqué (127) hält von Trepanation bei essentieller Epilepsie, um eine Druckentlastung zu erzielen, nichts, und Tuffier schliesst sich ihm in dieser Richtung an.

Bei einem neuropathisch und tuberkulös belasteten Individuum, welches nach einem Fall auf den Kopf die Zeichen einer Jackson'schen Epilepsie aufwies, machte Schwartz (146) über einer sehr empfindlichen Stelle (in der Gegend der Rolando'schen Furche) eine Trepanation von 4—5 cm Durchmesser. Es fand sich eine Exostose. Trotzdem keine Besserung, täglich neue Anfälle. Daher in zweiter Sitzung Vergrösserung des Defektes, auch ohne Erfolg. Schliesslich nach einem Vierteljahr machte Schwartz nach dem Vorschlage Berezowsky's eine kreuzweise Spaltung der Dura und umsäumte diese mit dem Periost. Seitdem eine wesentliche Besserung. Die

Dura war entzündlich verdickt. Es handelt sich wahrscheinlich um eine Kombination von traumatischer und essentieller Epilepsie.

Chipault (29) bestätigt ebenfalls die Bedeutung der Dura für die Knochenneubildung und die Wichtigkeit, dieselbe zu excidiren, um den knöchernen Verschluss angelegter Trepanationsöffnungen zu vermeiden.

Matthiolius (108) ergänzt in einer grösseren Arbeit die im vergangenen Jahre von Braun veröffentlichten Erfolge der operativen Behandlung der Epilepsie, indem er die Untersuchungen auf die nach Trauma entstehende allgemeine Epilepsie und die bei Hirnerkrankungen auftretende Jackson'sche Epilepsie ausdehnt. Die Arbeit umfasst die im letzten Decennium gemachten Beobachtungen. Zunächst werden vier von Braun operirte Fälle mitgetheilt.

1. Nicht traumatische Jackson'sche Epilepsie — elektrisch bestimmte Centren des Krampfbeginnes entfernt. Keine Besserung. Linksseitige Krämpfe mit dem Ausgangspunkt im Centrum der Bewegungen des Gesichtes. Fünf Jahre nach dem Beginn Operation. Excision des Centrums in 1 cm Breite, $1^1/_2$ cm Höhe und $^1/_2$ cm Tiefe. Glatte Wundheilung mit vorübergehender Facialisparese.

2. Nicht traumatische Jackson'sche Epilepsie. Eröffnung des Schädels nach Wagner. Ausgedehnte Geschwulst (Sarkom). Versuch der Exstirpation wegen Blutung abgebrochen. Krämpfe nicht beeinflusst.

3. Traumatische allgemeine Epilepsie. Beseitigung eines mit der Dura verwachsenen Knochensplitters der Tabula interna. Heilung.

Sieben Jahre nach einem Trauma Beginn von epileptischen Krämpfen. Allgemeine klonische Zuckungen, die rechts stärker sind, Bewusstseinsverlust. Linksseitiger Kopfschmerz und Zucken in der Narbe. Nach drei Jahren Operation. Heilung nach einem Jahre konstatirt; später ist Patient verschollen.

4. Traumatische allgemeine Epilepsie. — Wagner'scher Lappen abgeklappt. Einlegen von Protektiv. — Zu kurz beobachtete Besserung.

Vor sieben Jahren Verletzung an der Stirn, drei Jahre später allgemeine Krämpfe. Operation an der Narbe. Dura zeigt sich intakt. Nach einem Monat keine Anfälle mehr konstatirt; aber Kopfschmerzen. Weitere Mittheilungen fehlen. An diese vier Fälle anschliessend bringt Matthiolius eine Zusammenstellung von 160 Fällen und zwar:

I. Nicht traumatische Jackson'sche (partielle) Epilepsie Fall 1—87.

II. Traumatische allgemeine Epilepsie „ 88—137.

III. Nicht traumatische allgemeine Epilepsie „ 138—160.

Die Resultate dieser 164 Fälle werden mit denen der 169 Fälle von traumatischer Jackson'scher Epilepsie (Braun, Graf) verglichen.

Die gefundenen Zahlen hat Meinhard-Schmidt in seinem Referat im Centralblatt Nr. 45 in übersichtlicher Weise tabellarisch dargestellt, sodass ich dieselben hier folgen lasse.

	Traumatische Jackson'sche Epilepsie	Andersartige Epilepsien in Summa	Nicht traumat. Jackson'sche Epilepsie	Traumatische allgemeine Epilepsie	Nicht traumat. allgemeine Epilepsie
Zahl der Operirten . .	169	164	89	52	23
davon mit cerebralem Eingriff operirt . .	23	—	61 (33 Geschwulst)	20	2
Gestorben	9 (5,3%)	31 (18,9%)	25 (28,1%)	3 (5,8%)	3 (1%)
Zu kurz beobachtet .	61 (36,1%)			12	4
Keinen Erfolg . . .	30 (17,8%)		25 (28,1%)	16 (53,9%)	10
Vorübergehende Besserung	9 (5,3%)		1	1	1
Dauernde Besserung .	21 (12,4%)		9 (11,2%)	10 (21,1%)	3 (17,4%)
Heilung 1/2—1 Jahr .	17 (10,1%)	8 (4,9%) 24	6	6	
„ über 1 Jahr .	12 (7,1%)	13 (7,9%) 14,8 %	(13,5%)	10	2 (8,7%)
„ über 3 Jahre .	10 (5,9%)	3	6	3 (19,2%)	
Also Erfolg	40,8%		23,7%	40,3%	26,1%
Misserfolge	59,2%		75,3%	59,7%	59,3%

	Traumat. Fälle zusammen	Nicht traumat. Fälle zusammen	Partial-Epilepsie in Summa	Allgemeine Epilepsie in Summa
Zahl der Operirten	221	112	258	75
Davon mit cerebralem Eingriff operirt	—	—	—	—
Davon gestorben	12 (5,4%)	28 (25,0%)	34 (13,2%)	8%
Zu kurze Zeit beobachtet	—	—	78 (30,2%)	56%
Keine Einwirkung auf die Epilepsie	—	—	55 (21,3%)	
Vorübergehende Besserung	41 (18,5%)	14 (12,5%)	10	
Dauernde Besserung			13 (15,5%)	
Heilung 1/2—1 Jahr			23	36%
„ über 1 Jahr	49 (22,2%)	14 (12,5%)	18 (19,8%)	
„ über 3 Jahr			10	
Also Erfolge	40,7%	25%	35,3%	36%
Misserfolge	59,3%	75%	64,7%	64%

Aus der Statistik geht hervor, dass die Erfolge besonders bei traumatischer allgemeiner Epilepsie denen bei der Jackson'schen Epilepsie sehr nahe stehen, sodass die Operation bei dieser Form als berechtigt angesehen werden kann.

Die Sterblichkeit war bei der traumatischen Jackson'schen Epilepsie wesentlich geringer als bei allen übrigen Epilepsieformen.

In Bezug auf die Prognose findet auch bei den übrigen Epilepsiearten der von Braun für die traumatische Jackson'sche Epilepsie aufgestellte Satz seine Berechtigung, dass dieselbe nicht von einem kürzeren Bestehen der Krankheit abhängig ist; unter den Geheilten finden sich drei Fälle, bei denen die Epilepsie 10 Jahre bestand. Auch bezüglich des Alters geht hervor, dass die Annahme, mit dem 30. Lebensjahre sei eine gewisse Grenze für die Operation gezogen, nicht zu Recht besteht, denn eine ganze Reihe der Geheilten hatten das 30. Jahr überschritten. Die Altersstufen variiren zwischen dem 3. und 64. Lebensjahr.

Bei den 24 Geheilten der 164 mitgetheilten Fälle waren 4mal einfache Trepanation ohne Eingriff am Gehirn, 6mal Operationen an der Dura und

14mal am Gehirn gemacht worden. Von letzteren waren 4 Probestiche und Excisionen, 3mal Entleerung von Cysten, einmal Excision des elektrisch bestimmten krampfbeginnenden Centrums und 6mal Geschwulstexstirpationen. Die Resultate der Excision des elektrisch bestimmten Krampfcentrums (14 Fälle) giebt 7,1% Heilung (1 Fall) und 14,3% (2 Fälle) Besserung, also 21,4% Erfolge gegenüber 78,6% Misserfolgen.

Aus der Art der Ausführung der Operation, ob Trepan oder Meissel, oder Säge, osteoplastische Methode etc. lässt sich bei den geheilten Fällen kein Schluss ziehen, dass eine der Methoden zu bevorzugen wäre.

Bei dem 50 Jahre alte Patienten Götling's (58a) hatten sich etwa ein Jahr nach einer schweren Kopfverletzung typische Anfälle von Jackson'scher Epilepsie eingestellt, die im Laufe von acht Jahren immer häufiger wurden. Ein von Professor Bobrow im Bereich der Narbe — in der linken Scheitelgegend — vorgenommene Trepanation brachte nur eine ganz vorübergehende Besserung. 10 Monate später operirte Prof. Klein zum zweitenmal, und zwar wurde diesmal auf das Rindencentrum des rechten Armes und Beines eingegangen, da nach den klinischen Erscheinungen hier der Sitz der Läsion gesucht werden musste. Es fanden sich in der That Verwachsungen der Dura mit der Arachnoidea, die mit dem Finger leicht zu lösen waren. Die Hirnsubstanz war unverändert. Der Effekt war ein vollständiger: die Anfälle hörten auf, die vorher bestehenden Paresen der rechten Extremitäten, des Nervus facialis und abducens sin. schwanden, ebenso die Kopfschmerzen, das gedrückte Wesen des Kranken etc. Götling hebt besonders hervor, dass bei der Operation wegen Jackson'scher Epilepsie nicht die Lage der Narbe, sondern einzig das aus den klinischen Symptomen erschlossene affizirte Hirnrindengebiet für die Wahl des Ortes der Trepanation den Ausschlag zu geben hat. Wanach (St. Petersburg).

Hahn (65) stellte einen Patienten vor, der von ihm wiederholt trepanirt worden ist. Einmal wegen Blutung aus der Arteria mening. media und das andere Mal wegen Epilepsie. Der Patient war mit einer kleinen Wunde am Hinterkopf bewusstlos eingeliefert worden. Es stellten sich dann ein: Krämpfe im rechten Bein und Arm, Konvulsionen und Aussetzen des Pulses. Bei der ersten Trepanation am linken Os parietale fand er eine extradurale und intradurale Blutung, das Gehirn blutlos. Hahn entfernte das extradurale Blutgerinnsel und nach Spaltung das intradurale Blut. Vorerst Besserung des Zustandes, dann bald Entwickelung epileptischer Anfälle, Kopfschmerzen, ungleiche Pupillen. Ein Jahr später nochmalige Trepanation in der linken motorischen Region. Aufklappen des Hautknochenlappens, Auffinden einer wallnussgrossen Cyste. Die Krampfanfälle kehrten jedoch bald wieder, bis Hahn nunmehr von dem ursprünglichen Haut-Knochenlappen den Knochen entfernte und die Wände nur mit Haut bedeckte. Danach dauernde Besserung des Zustandes.

Brewer (19) machte bei einem Patienten, der seit einigen Jahren Jackson'sche Epilepsie, ausgehend von der rechten Hand und Arm, hatte eine osteoplastische Resektion, nachdem Parese der rechten Seite aufgetreten war. Es fand sich eine ausgedehnte Pachymeningitis chronica mit entzündlichem Exsudat zwischen Pia und Dura. Nach Incision der Dura drängte sich das blau verfärbte Hirn stark hervor, sodass eine Cyste oder Tumor angenommen wurde. Probepunktion negativ. Wegen starker Blutung aus einem Piagefäss, die durch Ligaturen durch die Rinde zum Stehen gebracht

wurde, musste von weiterem Eingriff abgesehen werden. Naht der Dura. Glatte Heilung. Bedeutende Besserung der Lähmung.

Einen schweren Fall von nicht traumatischer Jackson'scher Epilepsie hat Vincent (163) durch Operation geheilt; die Beobachtungsdauer der Heilung beträgt erst 12 Monate. Bei der Trepanation fand sich nur eine geringe Verdickung der Dura, aber ein ausgedehntes Oedem der weichen Hirnhäute. Die Dura wurde excidirt, worauf das Oedem sich bald zurückbildete. Aetiologisch ist keine Erklärung für den Fall zu geben. Der Patient hatte vor dem Einsetzen epileptischer Krämpfe eine Spitzenpneumonie und Influenza durchgemacht.

Touche (157) beschreibt einen Fall Jackson'scher Epilepsie, der sehr schnell tödtlich endete. Genaue Beobachtung konnte nicht gemacht werden. Die klinischen Symptome und die Autopsie ergeben folgendes:

Abwechselnde Flexion und Extension der Figur, forcirte Pronation des Vorderarmes, Abmagerung des Armes. Rhythmisches Oeffnen und Schliessen der Augenlider.

Meningitische Narben der mittleren Partie der aufsteigenden Parietalwindung und auf der ersten Occipitalwindung.

Schjorn (143a) berichtet folgenden Fall: 19jähriger Mann, hatte sich als siebenjähriger Knabe einen Bruch des Craniums zugezogen. Nach zwei Jahren entwickelte sich eine Epilepsie. Er genas nachdem eine tiefe Impression entfernt wurde. H. v. Bonsdorff (Helsingfors).

Heilung einer traumatischen Epilepsie erzielte James (79). Ein 24jähriger Mann hatte vor elf Jahren eine komplizirte Fraktur des Schädels, und bekam jetzt epileptische Anfälle. Die Anfälle begannen mit einem allgemeinen Tremor, Herzklopfen und Athmungsbeschwerden, keine Herdsymptome. Alles erschien ihm dunkel vor den Augen, dann kam Bewusstlosigkeit. Am Kopf fand sich eine Narbe von $4^1/_2$ Zoll (engl.) Länge, auf der rechten Seite nahe der Medianlinie mit der Richtung nach aussen und hinten. Am vorderen und hinteren Ende fanden sich Depressionen, welche durch eine Knochenbrücke getrennt waren; am hinteren Ende war das pulsirende Hirn zu fühlen, während am vorderen eine auf Druck schmerzhafte Stelle war, von wo sich die Symptome des Zitterns und Verdunkelung des Gesichtes auslösen liessen. Das Gesichtsfeld war namentlich links eingeengt, sonst kein ophthalmoskopischer Befund. Es wurde die Trepanation gemacht, um die Narbe zu excidiren mit dem Plane, neue Adhäsionen durch Einlegen einer Silberplatte zu verhüten. Das hintere Fragment war lose und liess sich leicht heben, im vorderen Winkel dagegen war eine starke fibröse Masse mit zerstörter Dura, sie wurde möglichst ausgiebig entfernt. Dann wurde eine dünne Silberplatte eingelegt, jedoch nicht direkt auf dem Niveau des Gehirns. Hautnaht. Primäre Heilung; am neunten Tage traten Konvulsionen auf, als deren Ursache eine Sekretverhaltung konstatirt wurde; nach Drainage glatte Heilung. Da der Fall noch 18 Monate später geheilt war, hofft James, dass es zu einer definitiven Heilung kommt.

Raw (133) operirte einen Kranken, der zehn Monate nach einem Fall auf den Kopf lang dauernde Bewusstlosigkeit und epileptische Krämpfe, die vom linken Daumen ausgingen, bekam im Stadium absoluter Bewusstlosigkeit ohne Narkose. Es fand sich eine Depressionsfraktur, welche eine ausgedehnte Resektion des Knochens nothwendig machte. Glatte Heilung.

Esteves (50) giebt die genaue Krankengeschichte und die Entwickelung

einer Jackson'schen Epilepsie bei einem 13jährigen Mädchen. Es handelte sich um einen Echinococcus, welcher nach den Angaben von Esteves auf dem Lande bei Buenos-Aires sehr häufig vorkommt. Das Leiden hatte sich innerhalb eines Jahres entwickelt, und begann mit partiellen Konvulsionen, dann kamen heftige Kopfschmerzen namentlich in der linken Fronto-parietal-Gegend, Brechen, rechtsseitige Krämpfe, und rechtsseitige Facialisparalyse: Es wurde die direkte Naht gemacht ohne Drainage; es kam zu einer sekundären Oeffnung in den Seitenventrikel, welche innerhalb neun Tagen ca. 800 Gramm Cerebrospinalflüssigkeit entleerte. Im Ganzen sind dort zehn Fälle von Echinokokken des Gehirns operirt worden, sechs mit glücklichem Ausgang. Esteves hält eine exakte Naht ohne Drainage für vortheilhaft. Vinas hat versucht, den Cysteninhalt auf seine Toxicität zu prüfen. Von zehn Fällen waren sieben keimfrei, in drei anderen fanden sich Staphylokokken.

Cowan und Monks (35) haben folgende zwei Fälle von Jackson'scher Epilepsie operirt und geheilt. Im ersten waren gleich nach einem Trauma die epileptischen Krämpfe aufgetreten, es wurde ein subdurales Hämatom gefunden. Dasselbe war nicht an der Stelle der Verletzung, sondern auf der anderen Seite, also durch Contrecoupwirkung entstanden. Der andere Fall hatte seit drei Jahren sich mehrende epileptische Anfälle. Bei der Trepanation fand sich keine Veränderung der Hirnoberfläche. Trotzdem sind die Anfälle seit 2½ Jahren weggeblieben. In beiden Fällen wurde der trepanirte Knochen nicht in den Defekt zurückgebracht.

Weinlechner (166) operirte einen Fall von Jackson'scher Epilepsie mit günstigem Erfolg, jedoch sind es erst drei Wochen her. Nach einem Schlag sofortige Lähmung der kollateralen Seite und Beginn epileptischer Krämpfe, die mit Zuckungen im linken Facialis begannen, dann auf die linke obere Extremität übergingen und schliesslich generalisirten. Postepileptisches Koma und Verworrenheit. Bei der Operation fand sich an der Stelle des Facialiscentrums ein halbwallnussgrosse Cyste, welche ihrem rostfarbenem Beschlage nach von einem durch Contrecoup entstandenen hämorrhagischen Herde entstanden war. Operation nach Wagner; Drainage. Am Operationstage sieben Anfälle. Die Ataxie und Parese der linken Hand verloren sich ganz, sodass seit 16 Tagen normales Befinden vorhanden ist.

Vidal (162) will durch experimentelle Untersuchungen beweisen, dass die Sympathikektomie eine physiologische Berechtigung hat. Er geht von der Thatsache aus, dass dem Sympathicus eine Bedeutung für Gefässregulation im Gehirn zukommt. Wenn einem Thier (Meerschweinchen) toxische Substanzen injizirt werden, welche nicht genügen einen Anfall zu erzeugen, so tritt derselbe doch auf, wenn der Halssympathicus elektrisch gereizt wird; ebenso wenn eine oder mehrere der Hirnarterien unterbunden werden. Umgekehrt waren grosse Dosen toxischer Substanzen nöthig, wenn die Thiere auf der Centrifuge mit mittlerer Geschwindigkeit mit dem Kopf nach der Peripherie rotirt wurden, während sie bei der entgegengesetzten Lagerung sich ebenso wie oben verhielten. Vasodilatorische Substanzen injizirt, machten ebenfalls grössere Dosen krampferzeugendes Mittel nothwendig. Die Resektion des Halssympathicus vermehrte die Widerstandsfähigkeit der Thiere gegen konvulsive Gifte. Aus diesen Experimenten schliesst er, dass eine Resektion des Sympathicus da gerechtfertigt ist, wo die Sympathicusreizung eine Rolle bei der Erregung der Hirnrinde spielt, also am ehesten bei den toxischen Epilepsien. Günstig sind die Fälle, welche vorübergehend gut auf Amylnitrit

reagiren. Bei Erwachsenen sind die Erfolge gut. Bei Kompression der Hirnrinde als Ursache der Epilepsie ist kein Erfolg zu erwarten.

Jonnesco (80) bespricht die Erfolge der Resektion des Halssympathicus in der Behandlung der Epilepsie, des Morbus Basedowi und des Glaukoms und betont namentlich, dass die einfache Durchschneidung ungenügend und irrationell sei, dass nur Sympathikektomie mit den Ergebnissen der Anatomie und Physiologie übereinstimmen. Bei der Epilepsie wollen wir eine tiefgehende Aenderung der Hirncirkulation herbeiführen, indem wir die cerebrale Anämie in eine permanente Kongestion umwandeln — eine Kongestion, die die schlechte Ernährung der Nervenzellen verändert oder dieselben von den toxischen Produkten befreit. In anderen Fällen, bei der Reflexepilepsie, wollen wir den Weg der Transmission der von den Visceren zum Hirn laufenden Reizungen ändern. Um dieses Resultat zu erreichen, sind verschiedene Operationen von verschiedenen Operateuren gemacht worden; diese partiellen Resektionen können nur einen Theil der gefässverengenden Nerven des Hirns beeinflussen. Die Resektion des oberen Ganglions hebt die Vasomotoren des Carotisgebietes auf, der untere Ganglion dieselben Nerven des vertebralen Gebietes; man muss also beide entfernen, um eine möglichst vollkommene Zerstörung der Vasomotoren beider vaskulären Gebiete des Hirns zu Stande zu bringen. Auch muss man, um die Unterdrückung der Leitungswege der visceralen Reizungen des Hirns zu erhalten, sowohl die prävertebralen wie auch die intravertebralen (Nerv. vertebrales), den ganzen Halssympathicus entfernen.

Bei der Epilepsie sind von 45 Operirten — darunter ein Epileptiker mit Morb. Basedowi — 42 der totalen beiderseitigen Resektion unterzogen worden, einer der totalen Resektion auf der einen und der Exstirpation der beiden oberen Halsganglien auf der anderen Seite, sieben der einseitigen Totalresektion und einer der beiderseitigen Exstirpation der beiden oberen Halsganglien. Sechs starben nach kurzer oder längerer Zeit, sei es im epileptischen Anfall, sei es in Folge einer unterlaufenden Krankheit. Von den übrig bleibenden 39 sind die einen zu frisch, um von ihnen sprechen zu können, während die andern nicht weiter beobachtet werden konnten. Es bleiben also 19 Operirte mit längerer Beobachtungsdauer: zehn sind geheilt; sie hatten keinen Anfall seit 2 Jahren (5), seit 19 Monaten (1), seit 18 bez. 15 Monaten (3) und seit sechs Monaten (1 Fall). Sechs Operirte sind bedeutend gebessert. Folglich sind 55 % geheilt, 28 % gebessert und 15 % ohne Erfolg.

Nach Jonnesco soll daher die Operation in allen Fällen versucht werden, nur bei veralteter Epilepsie mit Manie und Demenz sind keine Resultate zu erwarten. Bei frischer Epilepsie, mit oder ohne Manie, kann die Operation im Gegentheil glänzende Resultate liefern, sowohl vom Standpunkt der Anfälle wie auch der tieferen Veränderungen der cerebralen Vorgänge, die sich bedeutend bessern. Eine wissenschaftliche Kenntniss der Ursachen und der Formen der Epilepsie könnte präcisere Indikation liefern über diejenigen Fälle, die von der Resektion Gutes zu erhoffen haben: die reflexen gastrointestinalen Epilepsien, wo die Suppression des Sympathicusstranges den Weg des Reflexes unterbrechen kann und die anämischen oder toxischen Epilepsien, wo die Resektion des Sympathicus durch die von ihr hervorgerufene Hirnkongestion die Ernährung der Nervenzellen modifiziren kann und sie von den sie umringenden toxischen Produkten zu befreien im Stande ist.

Des weiteren enthält die Arbeit den Einfluss der Sympathicusresektion auf den Morb. Basedowi und das Glaukom.

Amat (5) verwirft auf Grund der physiologischen Experimente von Laborde die Sympathicusresektion als Heilmittel der Epilepsie und des Morbus Basedowii. „Die Ideen der Sympathicusresektion konnte nur entstehen und sich entwickeln durch eine vollständige Ignoranz der Ursachen und der Natur des Leidens. Wenn auch die Pathogenese noch in einer gewissen Dunkelheit ist, so besteht kein Recht, die Epilepsie in den Sympathicus zu verlegen". Bei der essentiellen Epilepsie ist daher die beste mit der medikamentösen Behandlung fortzufahren, welche, wenn sie auch nicht heilt, doch oft Besserung bringt und jedenfalls nichts schadet. Dabei hat eine allgemeine Hygiene des Verdauungs- und Cirkulationssystems eine wesentliche Rolle in der Behandlung.

Postempsky und Sciamanna (129a) haben in sechs Fällen von Epilepsie die Exstirpation des oberen Hirnknotens des Sympathicus auf beiden Seiten vorgenommen. Das beste Operationsverfahren ist nach den Verff. das Chipault'sche, da man bei demselben weniger Gefahr läuft, das Gefässnervenbündel der Carotis zu verletzen und bei einiger Achtsamkeit auch die Verletzung der oberflächlichen Aeste des Hirngeflechts leicht vermeiden kann. Nie haben sie sensorische oder trophische Störungen in den Innervationsgebieten des Hirnsympathicus beobachtet, und nie sind Gefässe oder Nerven auf dem Wege bis zum Sympathicus verletzt worden. In fünf Fällen war die leichte Besserung in der Durchschnittszahl der wöchentlichen Anfälle und der freien Tage eine so unwesentliche, das sich nicht behaupten lässt, sie sei durch die Operation bewirkt worden. Der bedeutende Unterschied, der im sechsten Falle in der Zahl der Anfälle und in deren Verlauf, wenn auch über drei Monate lang, wahrgenommen wurde, lässt doch nicht ausschliessen, dass das ruhige Leben im Hospital, das chirurgische Trauma und die Gemüthsruhe die Besserung des Kranken bewirkt hatten. Muscatello.

Eine 33jährige Frau, die seit 18 Jahren an Epilepsie litt, hatte anfangs leichtere später oft sowohl des Tags als des Nachts auftretende Anfälle. Dieselbe trug am Zeigefinger eine am Knochen fixirte Narbe, und wurde, nachdem Hausteen (66a) die Narbe excidirt und nachdem sie eine längere Zeit Bromkalium und Zinkoxyd eingenommen hatte, vollständig geheilt. — In vier Jahren keinen Anfall. Hj. von Bonsdorff (Helsingfors).

Otitis media. Intrakranielle Eiterungen. Sinusthrombose.

Körner (91a) giebt auf Grund seiner eigenen umfangreichen klinischen Erfahrungen eine eingehende Besprechung der eiterigen Erkrankungen des Schläfenbeins. Im allgemeinen Theil bespricht er die Anatomie des Schläfenbeins mit spezieller Berücksichtigung der Verhältnisse, die für die Entstehung und Verbreitung von Krankheiten im Schläfenbein wichtig sind, und die einen Durchbruch des Eiters nach aussen begünstigen, ferner derjenigen, welche den Durchbruch nach innen begünstigen und schliesslich derjenigen, die Einfluss auf das chirurgische Vorgehen haben, sei es zum Erreichen oder Vermeiden bestimmter Theile. Des weiteren folgen Kapitel über die Untersuchung des Schläfenbeins beim Kranken und über die Operationstechnik und Verband. Das erste Kapitel des speziellen Theils handelt von den Erkrankungen des Schläfenbeins durch die gewöhnlichen Eiterkokken. Er unterscheidet da die akute Ostitis und Osteomyelitis des Schläfenbeins und die chronische Ostitis des Schläfenbeins. Bei ersterer werden wiederum getrennt besprochen die

akuten Einschmelzungsprozesse, wie sie selbständig auftreten oder im Anschluss an akute Infektionskrankheiten. Die Aetiologie, pathologische Anatomie, der klinische Verlauf, die Prognose der nicht operirten Fälle und die Komplikationen finden eingehende Besprechung. Von 81 von ihm operirten Fällen fand sich die Einschmelzung des Knochens bis in die Fossa sigmoidea 17 mal = 21 %, die Einschmelzung bis in die mittlere Schädelgrube 6 mal = 7,4 %.

In 24 von 81 Fällen (29,6 %) war die Erkrankung bis zum Schädelinhalte vorgeschritten und in 15 derselben (18,5 %) war der Schädelinhalt bereits erkrankt. Nur in 4 von diesen war die Erkrankung vor der Operation festgestellt, während sie in den übrigen 11 Fällen unvermuthet aufgefunden wurde.

Unter den 15 Fällen mit intrakraniellen Komplikationen hatten 6 kein einziges äusseres sicht- oder fühlbares Zeichen am Warzenfortsatze aufgewiesen, das die Knochenerkrankung verrathen hätte. Dieselben betrafen fast alle das höhere Lebensalter. Aus seinen Erfahrungen geht hervor, dass die akuten Einschmelzungsprozesse im Warzenfortsatze schneller und häufiger bis zur hinteren als bis zur mittleren Schädelgrube vorschreiten und öfter zu Pyämie und Sepsis als zu den übrigen intrakraniellen Eiterungen führen.

Die Hauptschwierigkeit bei der Diagnose liegt in der Entscheidung der Frage: Handelt es sich um ein, noch der Resorption fähiges Empyem der pneumatischen Hohlräume oder um einen Einschmelzungsprozess im Knochen? Je später die Spontanperforation erfolgte oder je später die Paracentese gemacht wurde, desto grösser ist die Wahrscheinlichkeit der Knochenerkrankung. Bei profusen Eiterungen, die nach vier Wochen nicht deutlich abgenommen haben, fanden sich stets Zerstörungen im Knochen. Bei der Prophylaxe hebt er hervor: Wer den Spontanbruch des Trommelfells abwartet, quält und gefährdet den Kranken. Es folgt dann die Besprechung der verschiedenen Operationsmethoden und die Operationsresultate der 81 Fälle. Die Nekrose im Anschluss an akute Mittelohreiterung komme sicher vor, nicht wie sonst angenommen nur bei der chronischen Eiterung. Die akute Eiterung ist stets die Ursache der ausgedehnten Nekrose, sie ist aber seltener als die Einschmelzung (6 : 100). Neben der Nekrose des Warzenfortsatzes findet man nicht selten gleichzeitig Nekrose des Labyrinths. Auch hier ist wegen der drohenden intrakraniellen Komplikation ein sofortiges Operiren angezeigt; auch wenn die Grenze des nekrotischen Theils nicht sicher zu erkennen ist.

Bei der chronischen Ostitis des Schläfenbeins werden zwei Gruppen unterschieden:

a) Die Erkrankungen des Schläfenbeins durch chronische Ohreiterungen ohne Epidermiseinwanderung in die Mittelohrräume und ohne Cholesteatom. Auch hier werden die Aetiologie, pathologische Anatomie, Komplikationen, der Verlauf und die Symptome, die Diagnose und die Indikation zur Operation eingehend besprochen. Die Radikaloperation ist indizirt, sobald die Diagnose der chronischen Knochenerkrankung feststeht. Er betont, dass er die Indikation zur Operation gegenüber anderen Autoren wesentlich einschränkt, indem oft unnöthigerweise Fälle operirt werden, wo es sich nur um Entzündung der Schleimhaut im Antrum, ohne jegliche Betheiligung der knöchernen Wandung handelt, welche recht oft durch lokale Behandlung ausheilen. Es kommen dann Kapitel über die Operationsmethode und die Plastik, die ungewöhnlichen Vorkommnisse bei der Operation und dem Heilungsverlauf und über die Heilresultate.

b) Die Epidermis-Einwanderung in eiternde Mittelohrräume (Otitis media desquamativa, Pseudo-Cholesteatom) und das wahre Cholesteatom des Schläfenbeins. Diese beiden Fälle sind genau auseinander zu halten, denn sie sind nicht nur genetisch verschieden, sondern auch in ihrem klinischen Verlauf. Es kommen zwar Fälle vor, die klinisch und anatomisch nicht sicher zu ermitteln sind, diese müssen zunächst wie die wahren Cholesteatome beurtheilt und behandelt werden.

Die Resultate der Radikaloperation scheinen bei der Epidermiseinwucherung dieselben zu sein, wie bei den unkomplizirten chronischen Mittelohreiterungen.

Das wahre Cholesteatom ist ein kongenital angelegter Tumor. In Folge der fast stets frühzeitig eintretenden Infektion und Vereiterung vorhandener Cholesteatome finden sich bei Kindern und jungen Leuten oft schon sehr grosse Cholesteatome, meistens im zweiten Decennium. Die Diagnose ist erst möglich, wenn das Cholesteatom in die Paukenhöhle, in den Gehörgang oder an die Aussenseite des Schläfenbeins durchgebrochen ist. Ein mit Eiterung komplizirtes Cholesteatom erfordert die Radikaloperation. Er spricht sich gegen die permanente retroaurikuläre Oeffnung aus und operirt in zwei Zeiten; zuerst die Radikaloperation und dann nach 3—4 Wochen die Plastik, um eine weite Gehörgangsöffnung zu erzielen.

c) Die isolirte Nekrose der Schnecke kommt am häufigsten nach Scharlach vor. Der zweite Abschnitt handelt von der Tuberkulose des Schläfenbeins; die verschiedenen Formen derselben, die Wege der Infektion, ihre Beziehungen zur Lungentuberkulose werden ausführlich erörtert und schliesslich die Krankengeschichte des bereits vergangenen Jahres referirten Falles angeführt, nämlich die Tumorform der Tuberkulose im Ohr und Schläfenbein.

Der dritte Abschnitt behandelt die Aktinomykose; die Kasuistik ist zu spärlich, um eine genaue Schilderung des Krankheitsbildes zu geben.

Im Anhang bespricht er dann die bösartigen Geschwülste des Schläfenbeins und die hysterischen Erscheinungen, die eine Erkrankung des Schläfenbeins vortäuschen, die sogen. Knochenneuralgie des Warzenfortsatzes.

Röpke (137) hat sich der dankenswerthen Aufgabe unterzogen, den weiteren Verlauf der wegen otitischer Gehirnabscesse Operirten durch Umfragen bei den Operateuren zu eruiren, um speziell den Heilwerth der Operation festzustellen. Seiner Statistik liegen 142 Fälle zu Grunde. Zunächst macht er auf die Körner'sche These aufmerksam, dass ein grosser Theil der Grosshirnabscesse mit dem primären Krankheitsherd in direkter Verbindung steht, sodass man jetzt systematisch den Eiter aufsuchen kann, auf demselben Wege, auf dem er vom kranken Ohr oder Schläfenbein aus in das Gehirn gelangt ist. Man braucht nicht mehr abzuwarten, bis Herdsymptome eine exakte Diagnose zulassen, sondern man kann den vermutheten Abscess ohne Nachtheil für den Patienten suchen, und eine noch symptomlose Hirneiterung unvermuthet finden. In stürmisch auftretenden Fällen mit Verdacht auf Hirnabscess soll sofort nach einem Abscess gesucht werden, dabei aber, wenn möglich, vor der Trepanation das primäre Ohrleiden in Angriff genommen werden, sonst in direktem Anschluss an die Trepanation. Bei weniger akuten Fällen soll zuerst die Radikaloperation des Ohres gemacht werden und im Uebrigen sich nach dem Befund bei der Operation richten. Finden sich kariöse Stellen, so soll die mittlere Schädelgrube freigelegt und nach extraduralen und event. intracerebralen Eiterungen gesucht werden. Reicht der

kariöse Herd nicht bis zur Dura, so soll man abwarten, ob sich die Hirnsymptome nicht spontan verlieren. Des weiteren bespricht er die verschiedenen Operationen. Als Vorzüge der Eröffnung vom Tegmen tympani aus gelten: 1. die Operation ist nur eine Erweiterung der Radikaloperation; 2. sie eröffnet den Abscess an der tiefsten Stelle, schafft also die günstigsten Bedingungen für den Sekretabfluss; 3. grössere Aeste der Art. meningea media kommen nicht in Betracht; 4. sie führt mit relativ grösster Sicherheit auf den Abscess; 5. sie macht nach der Heilung keine Schutzvorrichtung nothwendig. Für die Punktion ist das Messer der Aspirationsnadel vorzuziehen; die Dura muss vorher incidirt werden, um nicht event. Infektionskeime in die Tiefe zu bringen. Zur Drainage ist lockere Tamponade mit steriler Gaze zu empfehlen.

Spontanheilungen von Abscessen sind mit Sicherheit noch nicht beobachtet worden. Ob sich alte Abscesse in Cysten umwandeln, ist nicht einwandsfrei. Spontaner Durchbruch nach aussen durch Knochenfisteln ist beobachtet.

Von den 142 operirten Grosshirnabscessen, welche tabellarisch geordnet sind, sind 59 Patienten quoad vitam als geheilt zu bezeichnen, bei 82 trat kürzere oder längere Zeit nach der Operation der Tod ein, in einem Fall ist das Resultat nicht bekannt. Es starben an Unglücksfällen im Zusammenhang mit der Operation (6), an bereits bestehendem Durchbruch in die Seitenventrikel (5), an Durchbruch nach der Operation (7), an Meningitis (7), an Meningitis nach der Operation (10), an Encephalitis und Meningitis (8), an zweitem uneröffneten Abscess (6), an Meningitis und zweitem uneröffneten Abscess (1), an Encephalitis und uneröffnetem zweiten Abscess (8), an Sinusphlebitis mit Pyämie-Metastasen (6), an Hirnprolaps mit Meningitis (1), an neuen Abscessen (2), an Apoplexie (1), an Pneumonie (3), an Unterleibserkrankung (1), an unbestimmter Ursache (1), unbestimmt (5), ohne Sektion (4). Die meisten starben in den ersten Tagen oder Wochen. Von den als geheilt betrachteten starben nachträglich noch 8. Nach den bisherigen Beobachtungen kann man den Heilungsprozess der Hirnabscesse nach spätestens einem Jahre nach der Entleerung als abgeschlossen betrachten. Von den verwerthbaren 141 Fällen sind 59, also 41,8 % als geheilt zu betrachten. 33 Kleinhirnabsesse ergaben 16, also 48,4 % Heilung. Von den 59 Geheilten sind 42 sicher am Leben, 8 wahrscheinlich. Bei den Geheilten ist bei 35 auch das primäre Ohrleiden ausgeheilt, in 4 Fällen besteht es noch weiter, in 20 Fällen ist nichts erwähnt. Von den 59 scheiden noch 2 aus, sodass von 141 57 absolute Dauerheilungen sind, gleich 40,4 %.

Von den durch akute Ohreiterung induzirten 26 Abscessen sind geheilt: 11 = 42,3 %.

Von den durch chronische Ohreiterung induzirten 109 Abscessen sind geheilt: 47 = 43,1 %.

Folglich ist es für die Prognose gleich, ob das primäre Ohrleiden akuter oder chronischer Natur ist. Dagegen bieten die akut oder subakut verlaufenden Abcsesse eine bedeutend günstigere Chance als die chronischen:

Von 58 akut verlaufenden Abscessen wurden geheilt 30 (51,7 %),
„ 16 subakut „ „ „ „ 8 (50 %),
„ 11 chronisch „ „ „ „ 2 (18,1 %).

Ob man vor der Operation Herdsymptome findet oder nicht, ist für den voraussichtlichen Verlauf von keiner Bedeutung.

Von sämmtlichen operirten Patienten hatten 62,2% Herdsymptome, 37,8% keine.

Von den geheilten Patienten hatten 62,4% Herdsymptome, 37,6% keine.

Die Seite des Abscesses und das Geschlecht der Patienten spielen keine Rolle, dagegen die Grösse, der Sitz und der Inhalt des Abscesses.

Für die verschiedenen Operationsmethoden ergiebt die Statistik folgendes:

Von 81 von der Schuppe aus operirten Fällen wurden geheilt 31 = 38,3%,
„ 43 „ Tegmen „ „ „ „ „ 18 = 40,2%,
„ 7 „ Schuppe und Tegmen aus operirten Fällen wurden geheilt 5 = 70,1%.

Demnach scheint die Methode der doppelten Eröffnung des Grosshirnabscesses die günstigsten Resultate zu liefern.

Körner (91) erläutert an drei erfolgreich operirten Fällen, dass intrakranielle Komplikationen bei Ohreiterung auch dann aufgefunden und beseitigt werden können, wenn eine exakte Lokaldiagnose noch nicht gestellt werden kann. Man muss zunächst die ursächliche Eiterung im Schläfenbein aufdecken und den Weg verfolgen, den der Eiter in das Schädelinnere genommen hat. Im ersten Falle handelte es sich um eine Sinusthrombose, im zweiten um einen Abscess im rechten Schläfenlappen, der nur allgemeine Hirnsymptome machte und im dritten um einen enormen extraduralen Abscess der mittleren und hinteren Schädelgrube, der von einem vereiterten Cholesteatom des Schläfenbeins ausgegangen war.

Bei einem Kranken mit intermittirenden Kopfschmerzen, Arbeitsunfähigkeit und zeitweiser Somnolenz fand Moure (117) einen beträchtlichen Extraduralabscess, welcher hinter der Apophyse durch einen kleinen Fistelgang nach aussen führte. Mittelohr und Apophyse waren intakt. Er nimmt an, dass nach einer akuten Mittelohrentzündung durch Perforation der hinteren Wand des Antrums der Abscess entstanden ist und dass die Mittelohrentzündung geheilt ist.

Daschkewitsch (37a) theilt einen Fall von intrakranieller Eiterung otitischen Ursprungs mit. Der Pat. litt seit Jahren an intermittirender Otorrhoe und Blutungen aus dem Ohr. Schliesslich traten Gehirnerscheinungen ein: Coma, Pulsverlangsamung, Hemiplegie der entgegengesetzten Körperhälfte. Prof. Skliffosowski trepanirte den Warzenfortsatz und die Schläfeschuppe, ohne auf Eiter zu stossen; endlich wurde hinter und über dem Proc. mastoideus trepanirt an einer Stelle, die druckempfindlich gewesen war, und ein grosser, zwischen Knochen und Dura gelegener Abscess geöffnet. Im weiteren Verlauf traten bei im Ganzen profuser Eiterung wiederholt schwere Hirnerscheinungen durch Eiterretention auf (die Trepanationsöffnung war „nicht mehr als 4—5 mm im Durchmesser"!), schliesslich heilte die Wunde, dann begann wieder Otorrhoe, in der Narbe bildeten sich Fisteln, die wiederholt ausgekratzt wurden. Erst neun Monate später (!) wurde ausgiebig trepanirt, doch starb Pat. am nächsten Tage. Bei der Sektion fand sich ein Abscess im Temporallappen. Wanach (St. Petersburg).

Koebel (79) beschreibt einen diagnostisch sehr interessanten Fall von Otitis media mit rhinogenem Hirnabscess. Es bestand seit Jahren eine Naseneiterung ohne jegliche Beschwerden, dabei eine sehr profuse Ohreiterung. Als allgemeine Hirnerscheinungen auftraten und schliesslich Zuckungen der linken Hand und des linken Arms dazukamen, wurde ein otitischer Abscess ange-

nommen und das Ohr eröffnet; die mittlere und hintere Schädelgrube wurde vergebens nach einem Abscess abgesucht. Bald darauf Tod im Kollaps. Bei der Sektion fand sich ein Empyem der Stirnhöhle mit Perforation in der hinteren Wand und im rechten Stirnhirn eine hühnereigrosse Abscesshöhle. Die lokalisirten Zuckungen sind demnach nur als Fernwirkung aufzufassen. Des weiteren stellt er 18 Fälle von intrakranieller Eiterung bei Stirnhöhlenempyem zusammen, wovon 6 Stirnlappenabscesse zu verzeichnen sind.

Cahen (26) publizirt folgende zwei Fälle von intrakranieller Eiterung bei Otitis media.

1. In der dritten Woche nach einer Radikaloperation wegen Cholesteatom Auftreten von unregelmässigem Fieber, Pulsherabsetzung, schneller Kräfteverfall, Benommenheit, Erbrechen, Kopfschmerzen, Sprachstörungen. Diagnose: Hirnabscess. Operation nach Bergmann durch die Schläfenschuppe und Entleerung von 200 ccm stinkenden Eiters. Ausheilung unter fortgesetzter Tamponade.

2. Ohreiterung mit Schüttelfrösten, schmerzhafter Schwellung am Proc. mastoideus und längs der Vena jugularis, Kontraktur des Sternocleidomastoideus. Diagnose: Sinusthrombose. Der Sinus transversus und das mittlere Drittel der V. jugularis erwiesen sich bei der Operation unversehrt, man nahm daher an, dass die Thrombose ihren Sitz in einem kleinen Sinus oder im oberen Drittel der Jugularis habe. Es fand sich ein Extraduralabscess, der vom kariösen Tegmen tympani ausgegangen war. Doppelte Jugularisunterbindung. Ungestörte Rekonvalescenz.

Dench (42) bespricht die Diagnose und Therapie des Epiduralabscesses bei Otitis media. Neues enthält die Arbeit nicht.

Delanglade (39 und 40) entleerte bei einem 10jährigen Kinde, welches nach chronischer Ohreiterung plötzlich eine sehr akute Mittelohreiterung mit hohen Temperaturen bekam, durch Trepanation des Proc. mastoideus einen estraduralen Abscess. Trotzdem keine Besserung und Auftreten von Schwellung der Halsseite und Schläfengegend. Nach Erweiterung der Wunde fand sich eine Sinusthrombose. Tamponade. Jugularisunterbindung wurde nicht gemacht; am nächsten Tage trat nach Osteomyelitis des Femur auf, welche unverzüglich die Trepanation des Knochens nöthig machte. Danach schnelle Heilung.

Bei einem 7jährigen Kinde traten nach Mittheilung von Broca (12) bei doppelseitiger chronischer Otorrhoe plötzlich grosse Schmerzen im linken Ohr und im ganzen Kopfe, die später sich nur auf die Stirn beschränkten, auf, dazu kam dann Erbrechen und Gleichgewichtsstörungen. Broca diagnostizirte einen intrakraniellen Abscess der Kleinhirngrube wegen der Gleichgewichtsstörungen. Trepanation des Warzenfortsatzes, dessen Zellen, sowie das Antrum mit fötidem Eiter gefüllt waren. Es bestand eine Ostitis des Felsenbeins. Trotzdem keine Fistel auf die Dura führte, meisselte er von der Hinterfläche des Felsenbeins längs des Sinus den Knochen fort und entleerte einen nussgrossen extraduralen Abscess. Die Dura war verfärbt aber nicht perforirt. Schnelle Besserung und Heilung.

Muck (119) theilt einen Fall von chronischer Mastoiditis mit Empyem des Saccus endolymphaticus und perisinuösem Abscess mit. Eröffnung des Mittelohrs. Sekundäre Plastik. Heilung.

Miles und Sherman (112) beobachteten in einem Fall von sekundärem Hirnabscess im Temporosphenoidallappen nach Mittelohreiterung Para-

phasie. Nach der Mittelohreiterung war zunächst ein Abscess im Temporallappen entstanden, im Anschluss daran eine Hirnhernie und schliesslich sekundäre Abscesse in der äusseren Kapsel, welche hauptsächlich gegen den Linsenkern und die Hirnbasis der Hernie gelegen waren. Rings um die Hernie war Oedem, sodass Patient an Kompressionserscheinungen zu Grunde ging.

Körte (92) machte wegen Otitis media die Radikaloperation. Ein Vierteljahr später traten vermehrte Kopfschmerzen auf, Lähmung der rechten Facialis, des rechten Armes und motorische Aphasie. Kein Fieber. Es wurde ein Abscess im linken Schläfenlappen angenommen und deswegen eine osteoplastische Eröffnung des Schädels vorgenommen. Es wurde jedoch kein Eiterherd gefunden. Der zurückgeklappte Lappen heilte reaktionslos ein. Tod nach $2^1/_2$ Monaten an zunehmender Kachexie. Bei der Sektion fand sich, dass ein tuberkulöser Prozess des Felsenbeins bis zum Canalis caroticus gedrungen war. Die Carotis war thrombosirt und in Folge dessen fanden sich multiple, nicht eitrige Erweichungsherde in der linken Grosshirnhemisphäre.

Milligan (114) operirte mit Erfolg einen Kleinhirnabscess bei akuter Mittelohreiterung, Drainage. Gute, aber langsame Rekonvalescenz.

In Form eines Vortrages bespricht Milligan (113) die verschiedenen intrakraniellen Erkrankungen, wie sie im Gefolge von Mittelohreiterungen und Eiterungen der Nase und ihrer Nebenhöhlen auftreten.

Nicoll (122) operirte einen 26jährigen Mann, der seit 10 Jahren eine alte Mittelohrentzündung mit Taubheit hatte, nachdem wieder Ohrschmerzen, Kopfschmerzen und Facialisparalyse aufgetreten waren. Als später Brechen und Benommenheit auftrat, wurde der Proc. mastoideus aufgemeisselt und Eiter entleert. Später entwickelte sich Nystagmus und Pupillendifferenz und vollständige Apathie, Neuritis optica links; subnormale Temperatur, Puls 96.

Deswegen Freilegung des Sinus, der frei von Eiter war; Trepanation über dem Meatus auditorius und am Winkel des Hinterhauptbeins. An letzterem Platz wurde ein Abscess entleert. Langsame Heilung.

Kirmisson (85) operirte ein 3jähriges Kind, welches nach Scharlach eine Otitis media bekommen hatte; 3 Monate später stellte sich eine linksseitige Paralyse ein mit beträchtlichen Muskelkontrakturen. Es wurde über dem Temporallappen trepanirt und nach Incision der unveränderten Dura aus dem Gehirn 60 g Eiter entleert. Drainage. Der Eiter enthielt lange Ketten von Streptokokken. Anfangs entleerte sich viel Cerebrospinalflüssigkeit; dann glatte Heilung. Die Kontrakturen wurden durch systematische Massage beseitigt.

Schwarz (147) referirt über die von Leguern ausgeführte Trepanation vom Processus mastoideus aus, um einen otitischen subduralen Abscess zu entleeren. Es handelte sich um eine Mittelohreiterung nach Scharlach, welche nach Paracentese bedeutende Besserung zeigte, als plötzlich Hirndrucksymptome auf eine intrakranielle Eiterung hinwiesen. Eröffnung des Proc. mastoideus und von da aus Freilegen der Dura. Sofortige Besserung und definitive Heilung.

Im Anschluss daran berichtet er über einen ähnlichen Fall bei chronischer Mittelohreiterung, bei welcher er auch wegen vermutheten subduralen Abscesses mit Kompression den Weg vom Proc. mastoideus aus wählte. Es fand sich nur Oedem der Meningen, die Punktion entleerte aus dem Seiten-

ventrikel 60 g Cerebrospinalflüssigkeit. Drainage des Ventrikels. Anfangs Wohlbefinden, nach 4 Tagen Tod im Koma.

Autopsie wurde nicht gemacht; Schwarz glaubt, dass es sich um eine tuberkulöse Meningitis mit Hydrocephalus gehandelt hat.

Merkens (109) beschreibt einen Fall von otitischem Hirnabscess. Der 32jährige war kurze Zeit vorher von einem Ohrenarzt wegen Ohreiterung radikal operirt worden, wurde geheilt entlassen, obgleich er über heftige Kopfschmerzen klagte. Er wurde in komatösem Zustand ins Krankenhaus Moabit gebracht, wo gleich ein Hirnabscess (Ungleichheit der Pupillen und gekreuzte Parese der Extremitäten) konstatirt wurde. Eröffnuug der Temporalschuppe und Entleerung eines gänseeigrossen Abscesses. Während der Operation künstliche Athmung und Tracheotomie. Am nächsten Morgen Exitus unter Anstieg von Puls und Temperatur. Als Todesursache fand sich Hirnödem, kein Durchbruch in den Seitenventrikel, keine Meningitis. Die bakteriologische Untersuchung ergab Bacillen, welche sehr ähnlich den Typhus- oder Colicommunebacillen waren. Merkens hält sie den Typhusbacillen sehr nahe verwandt.

Singer (15) beschreibt einen von Urbantschitsch resp. Hochenegg operirten Fall von Temporallappenabscess in unmittelbarem Anschluss an eine wegen chronischer Otorrhoe gemachte Radikaloperation. Es fand sich ausgesprochene sensorische und optische Aphasie, bei Erscheinungen des steigenden Eindrucks, Pulsverlangsamung, Kopfschmerz, Obstipation, Unbesinnlichkeit, Brechneigung, allgemeine Schwäche. Punktion von der Ohrwunde aus negativ, daher Eröffnung der Schläfengegend nach Bergmann. Kreuzweise Spaltung der Dura, worauf das Hirn prolabirt und plötzlich spontan Eiter ca. 30 g entleert. Tamponade mit Jodoformgaze. Allmähliches Zurückgehen der Erscheinungen. Ein Hirnprolaps geht zurück, sodass der Weichtheildefekt sekundär geschlossen werden soll. Die Eiterung ging vom Tegmen tympani aus, auf welchem Wege die Infektion des Gehirns erfolgte, ist unbestimmt. Der Eiter enthielt Staphylococcus pyogenes aureus und Streptokokken.

Kadjan (82a) berichtet folgenden wegen der Vollständigkeit des Symptomenkomplexes interessanten Fall, der einen 31 Jahre alten Arzt betraf. — Patient erkrankte am 18. Juli 1898 an einer Angina follicularis. 26. Juli Otitis media sin. mit Perforation des Trommelfells und Otorrhoe. Später entzündliche Erscheinungen im Processus mastoideus. 2. September Trepanation desselben, wobei die Schädelhöhle eröffnet wurde (die Operation wurde in der Provinz ausgeführt). Vom 18. September an deutlichere Entwickelung der schon vorher angedeuteten Hirnerscheinungen. Der Kranke kam am 5. Oktober in Kadjan's Behandlung. Aus dem ausführlich mitgetheilten Befund sind hervorzuheben: Parese des unteren Astes des rechten N. facialis, Parese, Anästhesie und Verlust der Reflexe auf der rechten Hälfte des Gaumensegels, Parese des rechten Armes und Beines, Muskelreflexe und Fussclonus rechterseits erhöht; Agraphie, Worttaubheit, sensorische Aphasie. — Am 7. Oktober wurde die alte Operationswunde nach allen Richtungen erweitert, Incisionen in die Dura über dem Schläfenlappen und Punktionen des Gehirns in verschiedenen Richtungen förderten keinen Eiter zu Tage. — Bedeutende Verschlechterung aller Symptome. Am 10. Oktober Patient fast moribund. Beim Verband erschien die Dura mater ca. 2 cm über und nach vorne vom äusseren Gehörgang gelblich verfärbt. Bei Druck mit der Pincette auf diese Stelle zeigte sich stinkender Eiter; die erweiterte Wunde führte in

einen kleinapfelgrossen, ca. 150—180 ccm Eiter enthaltenden Abscess im Schläfelappen. Fast momentane Besserung, die bis zur völligen Genesung rapide Fortschritte machte. Die Erinnerung an die ganze Krankheitsperiode war dem Patienten völlig entschwunden. Wanach (St. Petersburg).

Lucae (104) operirte einen 14jährigen Jungen wegen einer akut gewordenen chronischen Ohreiterung, als heftige Kopfschmerzen und Nackensteifigkeit die Komplikation deutlich machten. Es fand sich eine auf den rechten Schläfenlappen begrenzte eitrige Basilarmeningitis. Zunächst nach der Operation keine Besserung, eher Zunahme der Hirnerscheinungen. Erst nach reichlicher Eiterung aus der Duraeröffnung allmähliche Ausheilung. Auffallend war im Verlauf das Auftreten von Schwerhörigkeit im andern Ohre, welche Lucae durch eine Hyperämie im Labyrinth erklärt. Er theilt einige solche Beobachtungen mit.

Einen gashaltigen jauchigen Hirnabscess beobachtete Sacquépée (139) bei Otitis media. Der Kranke litt seit 15 Jahren an chronischer Otorrhoe und wurde in komatösem Zustand, stertorösem Athmen in die Klinik gebracht. Sofortige Radikaloperation nach Stacke, dann Trepanation der Schläfegegend; nach Incision der Dura entleerte sich gleich ein kleiner subduraler Abscess, und das Hirn stülpte sich herniös hervor. Bei der Incision entleerte sich putrider, stinkender, gashaltiger Eiter. Tod einige Stunden später. Die Sektion ergab eine jauchige Abscesshöhle im Centrum ovale, welche mit dem subduralen Abscess und dem Seitenventrikel durch eine feine Oeffnung kommunizirte. Im Eiter befand sich ein Coccobacillus, der nicht nach Gram färbbar war; die Kulturen erzeugten denselben fötiden Geruch.

Panzer (123) operirte ein Kind wegen Cholesteatom mit ausgedehnter Karies, speziell nach hinten zu, und entleerte einen perisinuösen extraduralen Abscess. Darnach vorzügliches Allgemeinbefinden, nach 12 Tagen plötzlich Somnolenz und Tod. Bei der Sektion fand sich im Schläfenlappen ein kleinapfelgrosser alter Abscess. Merkwürdigerweise war die mittlere Schädelgrube frei von kariösen Prozessen, während dieselben sich nach der hinteren Schädelgrube erstreckten. Herdsymptome waren nicht vorhanden. Die Ventrikel waren frei.

Heilung eines Cerebellarabscesses nach Otitis berichtet Wagget (164). Alte jauchige Mittelohrentzündung, bei welcher Schwindel und Facialisparalyse auftrat. Zunächst Entfernung eines Ohrpolypen und dann Schwarze-Stacke'sche Operation. Keine wesentliche Besserung, aber keine bestimmte Anhaltspunkte für eine intrakranielle Erkrankung. 19 Tage später trat heftiger Schwindel und Erbrechen auf, subnormale Temperatur und Herabsetzung der Pulsfrequenz, leichte Koordinationsstörung auf der rechten Seite. Trepanation, zahlreiche Probepunktion ergaben nirgends Eiter. Zustand unverändert; 5 Tage später trat Neuritis optica auf, daher nochmalige Explorativoperation. In der Nähe des Meatus auditorius internus konnte eine fluktuirende Anschwellung konstatirt werden, welche incidirt fötiden Eiter entleert. Drainage des Abscesses. Anfangs bestanden nach der Operation Symptome, als ob der vierte Ventrikel rupturirt wäre, danach aber trat glatte Rekonvalescenz ein.

Einen Temporalabscess bei akuter Otitis media operirte Broca (21) mit Erfolg. Es war von vornherein ein Zustand von Schwindel, der mit dem Ohrbefund nicht allein erklärt war. Als die Somnolenz zunahm und Fieber eintrat, wurde die Eröffnung des Proc. mastoideus gemacht; es fanden sich

fungöse Massen und ein perisinuöser Abscess. Danach sofortige Besserung und Temperaturabfall. Bald trat wieder Somnolenz auf, leichte Bewegungen in den Fingern der linken Hand. Keine Temperatursteigerung, keine Pulsverlangsamung; im Weiteren kam es zu cerebralen Störungen und Schwierigkeit im Sprechen. Es wurde eine intrakranielle Eiterung angenommen, und von der Operationswunde aus deswegen die Dura weithin blossgelegt, aber weiter nichts gemacht. Zunehmende Verschlimmerung nöthigten nach einigen Tagen im tiefen Koma zur Incision des Hirns, aus welchem sich in der Tiefe von 1—2 cm seröser Eiter entleerte. Drainage. Sofortiges Nachlassen der Symptome und baldige Heilung.

Müller (120) stellte zwei Patienten vor, wovon der erste wegen otitischem Kleinhirnabscess, der andere wegen otitischem Schläfenlappenabscess operirt worden war. Beide sind geheilt. Beide Fälle sind früher, 1898 und 1897 operirt und bereits referirt.

Brindel (20) konnte unter 142 Operationen wegen Otitis media aus den letzten 5 Jahren 36 Fälle auffinden, bei denen bei chronischer Otorrhoe Läsionen der Tabula interna zu konstatiren waren. Es fanden sich Otitis oder Nekrose mit Sequestern und Fungusmassen, Eiteransammlung etc. Es kamen vor bei:

Eitriger Phlebitis des Sinus lateralis (1), cerebralen Komplikationen (5), Otorrhoe mit Schwindel (2), Otorrhoe ohne Schwindel (7), Mastoiditis mit Thrombose des Sinus lateralis (1), einfache Mastoiditis (15), Bezold'sche Mastoiditis (5).

Von den 36 Kranken sind 5 gestorben, 31 geheilt.

Bei 18 Kranken war die Radikaloperation gemacht, bei 10 wurde der Warzenfortsatz ausgekratzt.

Bei keinem Kranken war eine postoperative Facialislähmung vorhanden.

Gallandet (56) beobachtete nach Otitis media eine Nekrose des ganzen Schläfenbeins mit allgemeiner Septicämie. Die Entfernung machte keine nennenswerthe Schwierigkeiten. Das Allgemeinbefinden besserte sich, aber die lokalen Wundverhältnisse blieben schlecht und nach 14 Tagen trat der Tod ein an chronischer Septicämie.

Heermann (67) beobachtete bei einer Scharlachdiphtherieepidemie zwei Fälle von mit entstandener Nekrose des Warzenfortsatzes und des Felsenbeins, die beide operirt wurden. Der erste, bei welchem der Prozess einseitig war, starb an Meningitis, der zweite, mit doppelseitiger Affektion, genass, aber zweifelhaft für die Funktion. Von einem dritten Fall bespricht er das anatomische Präparat. Aus diesen drei Fällen schliesst er, dass im Verlauf von Scharlachdiphtheroid sich weiter nekrotische Vorgänge im Warzenfortsatz und Felsenbein entwickeln können, welche zur totalen Zerstörung zu führen vermögen. Denselben ist mit Aussicht auf einigen Erfolg operativ entgegenzutreten. Die Indikationen zur Operation sind gegeben, wenn sich plötzlich, obwohl keine Anzeichen einer Eiterretention bestehen, Schmerzen hinter dem Ohr einstellen, die von lebhaften Fieberbewegungen begleitet sind.

Eine akute Osteomyelitis des Schläfenbeines nach Influenza operirte Moure (118). Eiterung der Paukenhöhle fehlte, aber schwere meningitische Erscheinungen und schmerzhafte Auftreibung des Warzenfortsatzes machten am 7. Tag eine Operation nöthig. Es fanden sich nur wenig Tropfen Eiter, aber eine ausgedehnte Nekrose der Wände der Warzenfortsatzzellen, besonders an der Decke, sodass eine breite Kommunikation mit der Schädelhöhle ent-

stand. Die äussere Wand war gesund. Die Erscheinungen gingen schnell zurück und es trat Heilung ein. Moure glaubt, dass die Infektion von der Tuba Eustachii aus durch die Paukenhöhle in die Warzenfortsatzzellen gegangen ist, wo die Infektionserreger ihre volle Virulenz erlangt haben. Man soll in diesen Fällen nicht auf Durchbruchserscheinungen an der äusseren Wand des Knochens warten, weil die innere Wand bisweilen dünner ist und nachgiebt.

Young (169) beschreibt einen Fall von Otitis media nach Masern bei einem $2^1/_2$jährigen Kind. Am auffälligsten war enormer subperiostaler Abscess am Proc. mastoideus, aber der Spasmus der Masseteren, die Schläfrigkeit, und die dilatirten Pupillen liessen auf einen intrakraniellen Prozess schliessen. Einerseits konnte man an einen Abscess im Kleinhirn denken, anderseits sprach ein Oedem im Halsdreieck dafür, dass es sich um eine Thrombose am Knie des Sinus sigmoides handle, welche von einer Erosion am hinteren Wall des Centrums ausging. Bei der Operation wurde der Abscess entleert und das Centrum und die Paukenhöhle mit Eiter und Granulationsgewebe gefüllt gefunden. Der hintere Rand des Centrums war verdickt gegen die Fossa sigmoidea. Der Sinus wurde $1^1/_2$ Zoll (engl.) freigelegt; er war mit einem harten Thrombus ausgefüllt. Es wurde die Dura des Kleinhirns freigelegt, um genau zu inspiziren, sie fand sich geröthet und verdickt. Der Sinus wurde gespalten. Tamponade der ganzen Wundhöhle mit Jodoformgaze. Zunächst Abfall der Temperatur; nach einigen Tagen muss das Knie des Sinus geöffnet werden, um jauchige Zerfallsmasse zu entfernen. Nachher baldige Rekonvalescenz.

Der Verfasser betont als Methode, nur eine einfache Incision des Sinus zu machen, und vorsichtig die jauchigen Massen zu entfernen, aber nicht zu versuchen den ganzen Thrombus zu entfernen, weil dadurch der Dissemination des infektiösen Materials in den Blutstrom Vorschub geleistet würde.

v. Meyer (110) operirte mit Erfolg einen Fall von otitischer Sinusthrombose mit Pyämie. Der Kranke war als Typhus überwiesen, jedoch wiesen die Symptome Schüttelfröste, Kopfschmerzen, Schwindel auf eine pyämische Erkrankung hin, die auf eine in der Jugend bestanden habende rechtsseitige Otitis zurückzuführen war. Freilegung des Sinus, wobei einige Kubikcentimeter Eiter entleert wurden. Abfall der Temperatur, Besserung des Allgemeinbefindens, aber Fortdauer der Schüsselfröste. Es wird daher nach der vorausgeschickten Jugularisunterbindung die typische Eröffnung des Antrum und Mittelohrs vorgenommen, wobei ein loser der Dura aufliegender Sequester entfernt wurde. Vereinigung der beiden Trepanationsöffnungen wodurch der Sinus 3 cm breit freigelegt wird. Eröffnung des Sinus und Entfernung eines eitrig zerfallenen Thrombus. Tamponade. Danach war das Allgemeinbefinden ausgezeichnet, aber die Fröste dauerten fort, sodass im Ganzen 65 Schüttelfröste auftraten, welche allerdings nach der 2. Operation an Intensität nachliessen. Die Wundhöhle blieb 14 Tage lang vollständig trocken, begann dann serös eitrig und beim Wegfall der Fröste profus und stinkend zu secerniren. Völlige Heilung. Meyer erklärt das Fortbestehen der Schüttelfröste dadurch, dass er einen zur Zeit der Operation noch nicht völlig gelösten und demarkirten Jaucheherd im Bereich des Foramen jugulare annimmt, der sich später nach der Operationswunde hin ausstiess. Dass unter diesen Umständen eine Allgemeininfektion ausblieb ist hauptsächlich der Jugularisunterbindung zu verdanken.

Delore (41) brachte eine chronische Mittelohreiterung mit Sinusthrombose und Thrombose der Jugularis, durch Aufmeisselung, Drainage des Sinus und Jugularisunterbindung zur Heilung. Er räth die Jugularis nicht vorher zu unterbinden, sondern nur, wenn sie thrombosirt nach der Operation am Sinus.

Einen operativen Fall von Hirnsinusthrombose otitischen Ursprungs theilt Schoengut (143) mit. Die Diagnose war erschwert, weil der pyämische Fiebertypus ebenso gut auf Retention des eitrigen Sekrets in den dem Mittelohr gehörenden Höhlen, speziell im Antrum und in den Warzenzellen hätte schliessen lassen können. Nachdem Paracentesen sowohl rechts wie links Eiter entleerten, die pyämischen Schüttelfröste aber nicht aufhörten, wurde eine intrakranielle Komplikation angenommen. Es war nur schwierig zu unterscheiden ob rechts oder links; bis sich rechts die thrombosirte Jugularis palpiren liess, und rechtsseitige Hyperämie der Pupille auftrat. Aufmeisselung des Processus mastoideus und Freilegen des Sinus, der einfach incidirt und drainirt wurde. Keine Jugularisunterbindung. Sofortiges Aufhören der pyämischen Erscheinungen und glatte Heilung.

Schraga (144) eröffnete den Sinus am 3. Tage nach der Eröffnung des Mittelohrs, nachdem stürmische pyämische Symptome aufgetreten waren. Bei der ersten Operation fand sich eine perisinuöse Eiterung. Der Sinuseröffnung wurde die doppelte Ligirung der Jugularis vorausgeschickt. Es trat schliesslich Heilung ein, obgleich die Pyämie zunächst fortdauerte, metastatische Herde in der Lunge, periphlebitische Eiterungen am Halse, welche durch kollaterales Oedem Stenosenerscheinungen an der Larynx machten, vorhanden waren.

Alc (4) referirt die Ansichten der verschiedenen Autoren betreffs der Jugularisunterbindung bei otitischen Prozessen.

Whiting (167) unterscheidet drei Stadien der Sinusthrombose. 1. Das Vorhandensein eines Thrombus, wandständig oder das Lumen ausfüllend, ohne Zerfall und von leichtem, mässig hohen Fieber begleitet, während Schüttelfröste gewöhnlich unbedeutend sind oder ganz fehlen. Dieser Befund ist meistens das Resultat das wegen Mastoiditis vorgenommenen Operation. 2. Das zweite Stadium ist charakterisirt durch den Zerfall des Thrombus mit folgender Allgemeininfektion welche sich durch Schüttelfröste und septicopyämische Temperaturschwankungen auszeichnet. Das 3. Stadium ist durch die centralen und peripheren embolischen Metastasen charakterisirt. Der Ausgang erfolgt meist durch septische Pneumonie oder Enteritis.

Die infektiöse Sinusthrombose lässt sich nach Whiting (167a) in drei Stadien theilen, welche durch folgende lokale und allgemeine Zustände gekennzeichnet sind. Im ersten Stadium ist der wandständige oder vollständige Thrombus hauptsächlich aus Fibrin, rothen Blutkörperchen, abgestossenen Endothelien, Leukocyten und homogenen Protoplasmazellen zusammengesetzt. Da eine Zersetzung des Thrombus noch nicht stattgefunden hat, besteht nur leichtes Fieber, während Schüttelfröste nur angedeutet sind oder ganz fehlen. Im zweiten Stadium hat der wandständige oder vollständige Thrombus angefangen sich zu zersetzen. Die dadurch bedingte Absorption macht sich kenntlich durch häufige Schüttelfröste und ausgesprochene septicopyämische Temperaturschwankungen. Im dritten Stadium traten centrale oder periphere embolische Metastasen hinzu, welche gewöhnlich in septische Pneumone, Enteritis oder Meningitis auslaufen. — Im ersten Stadium wird Thrombose meist nur ge-

legentlich der Mastoideusoperation durch Zufall erkannt. Man ist daher auf die Symptome des zweiten Stadiums angewiesen, um rechtzeitig einzugreifen. Der operative Eingriff soll den Thrombus entfernen und gleichzeitig durch Unterbindung der Jugularis interna die Fortschwemmung der zersetzten Massen verhüten. Maass (Detroit).

Im weiteren wird die Pathologie und Symptomatologie der einzelnen Formen genau besprochen und schliesslich genau die Technik wiedergegeben, wie der Sinus freizulegen und zu eröffnen ist und wie die Blutung aus dem Sinus gestillt wird.

Kronenberg (94) berichtet über einen Fall von Sinusthrombose mit Pyämie. Es wurde die Jugularisunterbindung gemacht. In Folge der perivaskulären entzündlichen Infiltration kam es anfangs zu einer Reizung und schliesslich zu einer kompleten Lähmung des Nervus recurrens.

Tumoren.

Haas (62) stellt 84 Fälle von Trepanation wegen Hirntumoren aus der Litteratur zusammen und publizirt 5 weitere Fälle aus der Czerny'schen Klinik.

1. Spindelzellensarkom von der Dura ausgehend, Exstirpation; geheilt mit Zurückbleiben von Störungen.

2. Vermuthliche intrakranielle Geschwulst; Operationsbefund negativ. Tod an Meningitis. Keine Sektion.

3. Vermuthliche intrakranielle Geschwulst. Operationsbefund negativ. Dauernde Heilung.

4. Alveoläres Rundzellensarkom der Dura. Enukleation. Tod an Pleuropneumonie.

5. Hirntuberkel (Recidiv) nicht mehr operabel. Tod. Tuberkulöse Meningitis.

Die Krankengeschichten und Operationen sind sehr genau beschrieben.

Im Ganzen sind von Czerny 7 Hirntumoren operirt worden, von denen 3 als geheilt oder gebessert gelten können. Die Mortalität beträgt 57%. Da die Heilung nur 43% beträgt, so ist die Prognose noch sehr ungünstig.

Die Diagnose war nur 3mal mit Sicherheit gestellt worden; in den übrigen 4 Fällen war Jackson'sche Epilepsie wahrscheinlich in Folge eines Tumors angenommen und 3mal die Diagnose bei der Operation bestätigt worden.

Im Weiteren bespricht er dann die Symptome im Allgemeinen, welche die Diagnose eines Tumors veranlassen, nämlich die Merkmale des gesteigerten intrakraniellen Druckes und die Herdsymptome.

In allen Fällen wurde die Operation mit dem Wagner'schen Hautknochenlappen ausgeführt.

Carle (27a) berichtet über einen Fall von Geschwulst des Stirnlappens. Patient litt an sehr schweren Verstands- und Gedächtnisstörungen; es wurde eine so ausgedehnte Geschwulst des linken Stirnlappens bei ihm angetroffen, dass eine sehr ausgedehnte Abtragung nothwendig erschien. Bei der Operation trat eine so bedeutende Hämorrhagie ein, dass die Höhle verstopft werden musste. An den folgenden Tagen traten paretische Erscheinungen auf der entgegengesetzten Seite auf; das Wunderbare dabei war, dass der Verstand und das Gedächtniss allmählich wieder zurückkehrten und

Patient genas und psychisch wieder normal wurde. Die paretischen Erscheinungen waren von kurzer Dauer und Patient erfreut sich jetzt der besten Gesundheit. Verf. hält den Fall für interessant mit Bezug auf die bekannte Frage von der Funktion der Stirnlappen und dem Sitze der intellektuellen Phänomene. Muscatello.

Ueber einen interessanten Fall von Heilung akuter Geistesstörung nach Exstirpation einer Hirngeschwulst berichtet Bayerthal (12). Es handelte sich um einen 29jährigen Patienten, bei dem im Verlauf von 1¾ Jahren eine Lähmung der linken Extremitäten auftrat, welcher Jackson'sche Epilepsie vorausgegangen war. Schliesslich kam dazu ein auf Grund von Gesichtshallucinationen sich ausbildender Verfolgungswahn bei nahezu vollständiger Klarheit des Bewusstseins. Die Diagnose lautete auf einen Tumor im Lobus paracentralis, und zwar nach anamnestischen Daten auf einen Solitärtuberkel. Die von Heidenhain ausgeführte Operation zeigte zunächst an der Hirnoberfläche nichts, aber in der Tiefe von 2½ cm gelangte man auf einen harten Tumor, der sich mit dem Finger leicht ausschälen liess. Lose Tamponade der Höhle, Duranaht, Fixation des Hautknochenlappens. Der Tumor war wallnussgross und war ein subkortikal im Paracentralläppchen gelegener Solitärtuberkel. Der Erfolg zeigte sich zunächst in der günstigen psychischen Veränderung des Patienten, die vollständig normal wurde. Im Laufe eines Jahres waren auch die Lähmungserscheinungen beinahe verschwunden, es bestanden nur Parästhesien und vorübergehendes Erstarrungsgefühl in den linken Extremitäten, es trat aber bald Jackson'sche Epilepsie auf, die Bayerthal auf kortikale Vernarbungsvorgänge bezieht. Diese sowohl wie die tuberkulöse Natur trüben die Prognose.

Bezüglich der Diagnose der Hirntumoren sagen Obici und Bollici (122a), dass die Schädelknochen nicht gänzlich undurchsichtig gegen die X-Strahlen seien und dass die Radiographie eines, in eine bestimmte Lage gebrachten, normalen Kopfes wegen der verschiedenen Dichtigkeit der Wandungen und der Hirntheile eine bestimmte Anordnung von hellen und dunklen Stellen zeige. Intrakranialgeschwülste modifiziren, wie jeder Fremdkörper, diese Anordnung von hellen und dunklen Stellen. Die ersten Versuche wurden an dem Kopfe eines an einer grossen sarkomatösen Geschwulst des rechten Schläfenlappens gestorbenen Mannes gemacht. In den in verschiedenen Lagen des Kopfes ausgeführten Radiographien liessen sich grosse, die Form der Geschwulst wiedergebende Schatten erkennen. Bei der Autopsie wurde die Geschwulst dort gefunden, wo sie die Radiographien angedeutet hatten. Bei den Versuchen an Köpfen von Leichen, in welche verschieden grosse Würfel von Hirnsubstanz gelegt worden waren, erhielten sie stets positive Resultate, denn die Würfel liessen sich alle deutlich erkennen. Im Kopfe von Kindern ist die Konfiguration der Hirnwindungen, besonders in der Fronto-Parietalregion deutlich sichtbar. Die Würfel von Hirnsubstanz lassen sich, bei direkter Untersuchung, auch mit dem Kryptoskop erkennen. Muscatello.

Diamond (44a) berichtet Krankengeschichte und Sektionsbefund eines Falles von multiplen Cysticerken im Hirn und Rückenmark, die nach den Symptomen zu urtheilen, etwa 12 Jahre lang im Körper anwesend waren bis unter Konvulsionen der Tod eintrat. Im Urin fand sich reichlich Eiweiss, wenig hyaline Cylinder und kein Zucker. Maass (Detroit).

Bei einem 15jährigen Knaben stellte sich nach einer Mittheilung von Cabot (25a) allmählich zunehmende Kopfschmerzen, Stolpern nach rechts, un-

regelmässiges Erbrechen, Abnahme der Sehkraft, zeitweiliger Opistotonus, Schwäche des Arms ein. Es bestand Verdacht auf Kleinhirntumor (Tuberkel) und wurde die Frage der Operation ventilirt. Patient erholte sich von all diesen Symptomen ohne besondere Behandlung. Er gestand später zu, dass er zur Zeit seiner Erkrankung sehr der Masturbation ergeben gewesen sei und dass er sich erholt, sobald er dem Laster entsagt habe. Hat es sich hier wirklich um Folgen der Masturbation oder um einen rückgängig gewordenen Kleinhirntuberkel bei tuberkulös belastetem Patienten gehandelt?

Maass (Detroit).

Varia.

Koshuchowski (92a) beschreibt einen Fall von Idiotie bei einem Kinde von 1 Jahr und 10 Monaten; das Kind litt seit seinem 6. Monat an häufigen epileptiformen Krämpfen, zeigte keine Spuren irgendwelcher psychischer Thätigkeit, während die vegetativen Funktionen normal waren. Der Schädel von ausgesprochen mikrocephalem Typus, die Schädelknochen sklerosirt. — S. Fedorow führte die beiderseitige longitudinale lineäre Kraniektomie aus; es wurden $^1/_2$ cm breite Knochenstreifen entfernt, die Dura incidirt und die Hautwunde vernäht. Resultat nach 6 Monaten: Die Krämpfe haben seit der Operation ganz aufgehört, die psychischen Funktionen schienen sich anfangs etwas zu bessern, dann trat aber Stillstand ein.

Wanach (St. Petersburg).

Die Thatsache, dass diejenigen Muskeln, welche gewöhnlich auf beiden Seiten des Körpers gleichzeitig funktioniren (Stirn-, Augen-, Kau- und Athemmuskeln) bei cerebralen Hemiplegien nie vollständig gelähmt werden, erklärt sich nach Alexsinski (2a) am besten durch Annahme einer doppelseitigen Innervation dieser Muskeln von den beiderseitigen psychomotorischen Centren aus. Eine solche doppelseitige Innervation steht für den N. facialis fest, für die motorischen Nerven der Musculi ileopsoas, extensor cruris u. a. ist sie nach Strümpell wahrscheinlich. Die Ueberlegung, dass für die Thätigkeit eines Muskels, der von beiden psychomotorischen Centren innervirt wird, die Erhaltung nur eines dieser Centren genügen muss, brachte Alexsinski auf die Idee, dass es vielleicht möglich ist, durch operative Verbindung der Nerven der durch eine Hemiplegie gelähmten Muskeln mit den psychomotorischen Centren der gesunden Hirnhemisphäre die Lähmung zu beseitigen. Um die Ausführbarkeit dieser Idee zu prüfen, unternahm er eine Reihe von Thierexperimenten, die im Wesentlichen darin bestanden, dass er in mannigfacher Variation die Wurzeln des Plexus brachialis auf beiden Seiten durchschnitt und die centralen Stümpfe der einen Seite mit den peripheren Stümpfen der anderen Seite zwischen Wirbelsäule und Oesophagus vernähte. Die interessanten Einzelheiten dieser Experimente können hier nicht referirt werden; es geht aber jedenfalls aus ihnen hervor, dass in der That die gewünschte Uebertragung der Innervation auf die andere Seite erzielt werden kann.

Wanach (St. Petersburg).

II.

Verletzungen und chirurgische Krankheiten des äusseren Auges, des äusseren Ohres und der Nase.

Referent: G. Stetter, Königsberg.

Die mit * bezeichneten Arbeiten sind nicht referirt worden.

Verletzungen und chirurgische Krankheiten des äusseren Auges.

1. Ahlström, Exstirpation eines retrobulbären Orbitaltumors mit Beibehaltung des Auges, osteoplastische Resektion des temporalen Theiles der Orbitalwand. Hj. von Bonsdorff.
2. Becker, Ueber eine neue Methode der temporären Resektion des Jochbeins. Zeitschrift für Chir.
2a. Bodan, Die chirurg. Behandlung des Exophthalmus pulsans durch einseitige resp. doppelseitige Unterbindung der Carotis communis. Deutsche Zeitschr. f. Chirurgie 1899. Bd. 51. Heft 5, 6.
3. Baron Karoly, Die chirurg. Behandlung des Exophthalmus pulsans traumaticus durch ein- resp. beiderseitige Ligatur der Carotis commun. Orv. Hetilap. p. 35, 51, 65.
4. Denault et Milian, Cylindrome de la paupière inférieure. Bull. et mém. de la soc. anat. Mars.
4a. S. Golowin, Die operative Behandlung des pulsirenden Exophthalmus. Chirurgia. Bd. VI. Nr. 39.
5. *Hermann, Ueber chron. entzündliche endotheliale Lidgeschwulst. Diss. Jena.
6. *Hollman, Ueber Entstehung von Orbital-Geschwülsten nach traumatischen Einwirkungen. Diss. Leipzig.
7. *Mactier, Note on the operative treatment of ectropion. The Lancet. Febr. 4.
8. Meighan, Carcinoma of the orbit. Glasgow med. journ. Febr.
9. Preindlsberger, Ein Fall von Sarcoma orbitae mit Durchwachsung des Orbitaldaches in die Schädelhöhle. Exstirpation. Heilung. Wiener klin. Wochenschrift. Nr. 6.
10. Silex, Fall von Blepharoplastik. Deutscher Chirurgen-Kongress.
11. Terson, Affections de l'orbite chez les enfants; deux cas de kystes dermoides; deux cas de phlegmon de l'orbite au début arrêtés par les émissions sanguines. Journ. de méd. prat. Nr. 2.
12. Weiss, Exstirpation eines grossen retrobulbären Tumors nach der Krönlein'schen Methode. Münch. med. Wochenschrift. Nr. 39.

Weil die Grundursache des Exophthalmus pulsans ein Einriss der Carotis int. im Sin. cavernosus ist, so giebt die Ligatur der Carotis communis an der betreffenden Seite eventuell auch die doppelseitige Ligatur Gewähr der Heilung. Bodan (2a) theilt zwei Fälle mit, welche Professor Dollinger erfolgreich operirt hat und bespricht kurz die Litteratur.

Ahlström (1) hat aus der Augenhöhle eines 7jährigen Mädchens ein 5 cm messendes Fibrosarkom durch eine osteoplastische Resektion der äusseren Orbitalwand (nach Krönlein) entfernt. Das Sehvermögen des Auges wurde durch die Operation gar nicht beeinflusst. Hj. v. Bonsdorff (Helsingfors).

Becker (2). Bei einem 14jährigen Knaben bestand eine Hyperostose des linken Jochbeins, welches Becker entfernte, nachdem er das Jochbein

umschnitten und herausgesägt hatte. Die genaue Beschreibung muss im Original nachgelesen werden. Resultat gut.

Golowin (4a) verwirft die schablonenhafte Unterbindung der Carotis communis und interna bei dem pulsirenden Exophthalmus. Die Therapie hat sich nach der anatomischen Ursache dieses Symptoms zu richten. Die Unterbindung der Carotis ist indizirt bei schweren intrakraniellen Erscheinungen, wie sie namentlich durch Aneurysmen der Carotis interna im Sinus cavernosus hervorgerufen werden. Bei Erkrankungen, die in der Orbita lokalisirt sind, hat die Operation hier anzugreifen. Bei orbitalen Aneurysmen ist die Ligatur der Vena ophthalmica von einem Schnitt unter der Augenbraue aus oder noch besser nach temporärer Resektion der äusseren Orbitalwand (Krönlein) indizirt. In schweren Fällen oder bei Recidiven ist das letztere Verfahren mit der Unterbindung der Carotis zu kombiniren. Bei Verdacht einer intraorbitalen Neubildung ist immer von der Orbita her einzugehen. — Verf. theilt zwei interessante Fälle mit: 1. Bei einem 19jährigen Mädchen hatte sich im Verlauf von 6 Jahren ohne besondere Ursache ein Aneurysma arteriovenosum in beiden Orbitae entwickelt. Die Venen der Augenlider und in der Umgebung der Augen bildeten pulsirende geschwulstähnliche Knoten. Operation von Schnitten am oberen Orbitalrand aus. Exstirpation einiger variköser Knoten und Unterbindung der kleinfingerdicken Venae ophthalmicae möglichst tief in der Orbitalhöhle. Heilung. — 2. Eine 31jährige Frau hatte einen Revolverschuss in die rechte Schläfe bekommen. Erblindung des rechten Auges, Exophthalmus pulsans, neuropathische Keratitis, Anästhesie und motorische Lähmung im Gebiet des N. trigeminus, besonders des 2. und 3. Astes. Die Kugel sass im Oberkiefer (Röntgendurchleuchtung). Temporäre Resektion der äusseren Orbitalwand nach Krönlein, Unterbindung und Excision der stark erweiterten und pulsirenden Vena ophthalmica sup. Langsame Heilung. — Verf. nimmt in beiden Fällen eine Kommunikation der Carotis interna mit dem Sinus cavernosus an. Wanach (St. Petersburg).

Baron Karoly (3). Prof. Dollinger unterband bei Exophth. pulsans traumaticus in zwei Fällen die Carotis communis. Während beim ersten Falle vollständige Heilung eintrat (auch der Visus besserte sich von $^5/_{70}$ auf $^5/_5$), blieb im zweiten Fall das Sausen und der Kopfschmerz bestehen. Selbst die Unterbindung der zweiten Carotis hatte keinen bleibenden Erfolg. Erst als ein im inneren Augenwinkel befindliches pulsirendes Gefäss unterbunden wurde, stellte sich dauernde Heilung ein, wahrscheinlich in Folge fortschreitender Thrombose bis zum Sinus cavernosus.

Es ist dies der sechste publizirte Fall, bei welchem wegen Exophth. pulsans beide Carotiden ligirt wurden. Dollinger.

Denault et Milian (4). Das Cylindrom hatte sich im Laufe von 7 Jahren bei einer 72jähr. Frau entwickelt und schien seinen Ausgang vom Pflasterepithel der Epidermis genommen zu haben.

Meighan (8). Der Tumor hatte sich bei einer 57jährigen Wittwe in 18 Jahren entwickelt. Exophthalmus, keine Lichtempfindung bestand. Die mikroskopische Untersuchung eines excidirten Stückes ergab Scirrhus.

Preindlsberger (9). Pat., 24 Jahre alt, mit ca. gänseeigrosser Geschwulst der rechten Supraorbital-Gegend, Bulbus nach abwärts gedrängt, schwer beweglich; bei der Operation (Enukleation) zeigte sich, dass ein Theil des Orbitaldaches fehlte, in 3 cm Tiefe lag die unverletzte Dura bloss. Heilung. Mikroskop. Diagnose: Fibrom mit Uebergang in ein Spindelzellen- oder Fibrosarkom. Nach 3 Jahren noch ohne Recidiv.

Silex (10) stellte eine Patientin vor, die durch Lues heredit. tarda am ganzen Gesicht narbige Schrumpfungen der Haut zeigte. Die Augen

konnten nicht geschlossen werden, die Hornhäute waren von einem dicken Pannus überzogen. Patientin war im praktischen Sinne blind. Durch Bildung neuer Oberlider aus der ganzen Dicke der Armhaut mittelst stielloser Lappen ist es nun der Patientin möglich, in der Nacht die Augen zu schliessen. Die Corneae haben sich aufgehellt und Patientin kann lesen und schreiben.

Weiss (12). Bei dem 32 Jahre alten Patienten wurde der retrobulbäre Tumor mittelst der Krönlein'schen temporären Resektion der äusseren Orbitalwand entfernt. Auge und Sehkraft wurden erhalten. Weiss spricht sich sehr zu Gunsten der Krönlein'schen Methode aus, weil sie bei bestehendem Exophthalmus die eventuell unsichere Diagnose ganz sicher macht, weil sie einen Einblick in die Orbitalhöhle gestattet, wo man früher eventuell den Bulbus opferte, um sich Zugang zu einem retrobulbären Tumor zu verschaffen. Sie kommt bei allen Operationen in der Tiefe der Orbita in Betracht, bei welchen man die begründete Hoffnung hat, das Auge erhalten zu können.

Terson (11). Die Dermoid-Cysten der Orbita dürfen nicht mit denjenigen der Augenbraue zusammengeworfen werden. Letztere sind leicht zu diagnostiziren, erstere hauptsächlich par exclusion. Sehr selten arrodiren sie die Wände des Sinus frontalis, trotz langer Dauer fehlt die Nasen-Sekretion, das Wachsthum ist langsam, ohne Entzündungserscheinungen, wodurch sie von Tuberkulose, Syphilis und selbst Aktinomykose zu unterscheiden sind. Die Dermoidcyste der Orbita hat ihren Sitz gewöhnlich im inneren oberen Winkel, sie ist häufiger bei Frauen als bei Männern beobachtet. Ein lokales Trauma existirt oft, das Alter spielt keine Rolle; Exophthalmus oder Neuritis optica sind sehr selten, während sie eine seröse Cyste schnell hervorbringt; Fluktuation ist gewöhnlich nicht vorhanden, der Inhalt lässt sich leise eindrücken. Differential-diagnostisch kommen noch in Betracht Exostosen, gewisse bewegliche Fibrome, endlich eine aberrirte und flottirende Thränendrüse. Die Behandlung soll in der Exstirpation bestehen.

Die wahre Orbital-Phlegmone ergiebt eine totale Atrophie des Nerven in sehr zahlreichen Fällen einseitige Blindheit, selbst dann, wenn die Operation rechtzeitig gemacht wurde.

Für die Behandlung giebt Terson den Rath, Blutegel an die Schläfe zu setzen, um so früh wie möglich einen abortiven Erfolg zu erzielen, ehe schlimme, nicht reparable Folgen für den Nerven eingetreten sind.

Verletzungen und chirurgische Krankheiten der Nase.

1. Bergeat, Erwiderung zur Rhinoscopia externa. Monatsschr. f. Ohrenheilk. 1899. Nr. 6.
1a. *Brisson, Pathogénie des déformations de la face dans les polypes naso-pharyngiens. Arch. provinciales. Nr. 10.
2. *Brühl, Zur anatomischen Darstellungsweise der Nebenhöhlen der Nase. Zeitschrift für Ohrenheilkunde. XXXVI. Heft 1 und 2.
3. *M. H. Cryer, Anatomie variations of the nasal chamber and associated parts. The journ. of the Americ. Med. Ass. Oct. 14.
4. *Eiler, Sarkom der Nasenscheidewand. Diss. Würzburg.
5. Fein, Eine vereinfachte Methode der Abtragung der hinteren Muschelhypertrophien. Wiener med. Wochenschrift. Nr. 21 und 22.
6. *Gradenigo, Sull' empiema etmoidale cronico. Accad. med. di Torino 21 genn. 1898.
7. Grosskopf, Beschreibung eines Falles von einem Nasenrachenpolypen, behandelt und geheilt mittelst Elektrolyse. Therap. Monatshefte. Heft 12.
8. Holländer, Zur Behandlung des Nasenlupus. Deutscher Chirurgenkongress.
9. *Joél, Zur Lehre von dem angeborenen Choanalverschluss. Zeitschrift für Ohrenheilk. Bd. 34. Heft 1.

10. *Knüppel, Ueber einige Fälle von Rhinoplastik. Diss. Greifswald.
10a. Küttner, Ueber die Lymphgefässe der äusseren Nase und der zugehörigen Wangenlymphdrüsen in ihrer Beziehung zu der Verbreitung des Nasenkrebses. v. Bruns'sche Beiträge 1899. Bd. 25. Heft 1.
11. *Ligorio, Un caso di cisti dermoide mediana del naso. Clinica moderna 1898. Nr. 32.
12. Lossew, Ein Fall von Septikopyämie in Folge von Nekrose der Knochen der Nasenhöhle. Chirurgia. Bd. V. Nr. 26.
13. *Lothrop, Howard, A.. The anatomie and surgery of the frontal sinus and anterior ethmoidal cells. Annals of surgery. Jan. and Febr.
14. Marschalko, Demonstration von Rhinosklerom-Präparaten. Allgem. med. Centr.-Ztg. Nr. 56.
15. Martin, De la rhinoplastie sur charpente métallique. Revue de chir. Nr. 8.
16. Magenan, Zur Rhinoscopia externa Bergeat's u. Bergeat, Erwiderung zur Rhinoscop. ext. Monatsschrift für Ohrenheilkunde. Nr. 6.
17. Manauch, A case of epistaxis due to a leech. The Lancet. Sept. 16.
18. Merry, Idiopathic perforation of the bones of the nasal septum. The Lancet. Nov. 4.
19. *Meyer, F., Ein Beitrag zur Frage der Entstehung der Nasensteine. Archiv für Laryngol. IX. Heft 1.
20. Preindelsberger, Zur partiellen und lokalen Rhinoplastik nach v. Hacker. Wien. klin. Wochenschrift. Nr. 6.
21. — Zur partiellen Rhinoplastik. Wiener klin. Wochenschrift. Nr. 24.
21a. W. Sakchejew, Ein Fall von besonders grossem Fremdkörper (Rhinolith) in der Nase. Chirurgia. Bd. VI. Nr. 31.
22. *Scarenzio, Rinoplastica totale a lembo frontale pieghettato duplicato (Blasius) e con pedunculo orbitale (Lallemand). XIII. Congr. d. Soc. ital. di Chir. 4.—7. Ott. 1898.
23. *Schlagenhaufer, Ein Fall von cystischer Entartung der Schleimhaut der Nase und ihrer Nebenhöhlen. Wiener klin. Wochenschrift. Nr. 35.
24. *Schreiter, Ueber die operative und prothetische Behandlung der Defekte und Difformitäten der äusseren Nase. Diss. München.
25. Seifert, Tuberkulose des Thränen Nasen-Kanals. Münch. med. Wochenschr. Nr. 52.
26. Siebenmann, Nasenhöhle und Gaumenwölbung bei den verschiedenen Gesichts-Schädel-Formen. Wiener med. Wochenschrift. Nr. 2.
27. Stokes, A clinical lecture on the Rhinoplastic operation. Brit. med. journ. Febr. 11.
28. Suarez de Mendoza, Sur la cure radicale de l'obstruction nasale. Revue de Chir. Nr. 11.
29. *Ullmann, Zur Kasuistik des angeborenen doppelseitigen Choanenverschlusses. Diss. Greifswald.
29a. P. Urbanowitsch, Zur Frage der partiellen Rhinoplastik. Chirurgia. Bd. VI. Nr. 32.
30. Vautrin, De la rhinoplastic sur support métallique. Rev. de Chir. Nr. 9.
31. *Wladimiroff, Eine Schlinge zur Extraktion von Fremdkörpern aus der Nase bei Kindern. Centralblatt für Gynäkol. Nr. 24.
32. *Woolen, Some phases of intranasal surgery. The journal of the Americ. Med. Ass. Decbr. 30.

Küttner (10a). Man kann drei Lymphgefässgruppen unterscheiden: Die erste stammt von der Nasenwurzel und verläuft direkt unter dem Margo supraorbit. zu den auf und in der Parotis liegenden Lymphdrüsen. Die zweite stammt ebenfalls von der Nasenwurzel und den oberen Seitentheilen der Nase, verläuft am Margo infraorbit. und endet in den auf dem unteren Parotisende liegenden Drüsen. Die dritte entstammt allen Theilen der äusseren Nase, verläuft theils mit der Vena facialis, theils mit der Art. maxill. ext. und münden in die submaxillaren Lymphdrüsen. Im Verlauf der dritten Gruppe sind Wangendrüsen eingeschaltet. Für die Praxis ergiebt sich daraus die Nothwendigkeit bei jedem Carcinom der Nase die Weichtheile der Wange auf diese Lymphdrüsen hin genau zu untersuchen.

Um den Schwierigkeiten zu entgehen, welche manchmal mit der Schlingenoperation verbunden sind, hat Fein (5) eine Doppelscheere konstruirt, mittelst der er die Hypertrophien abschneidet. Die Operation kann leicht

von jedem Arzte ausgeführt werden. Nur wenn es sich um gestielte, nicht allzu derbe Hypertrophien handelt, ist die Schlinge anzuwenden; sehr derbe, breit aufsitzende, in den mittleren Theil der Muschel übergebende Hypertrophien sind mit der Scheere zu entfernen.

Grosskopf (7). Fibröser Nasenrachenpolyp bei einem 25jähr. Lehrer. Kathoden-Nadel durch den unteren Nasengang in den Tumor eingestochen, Anode auf die Brust. In 17½stündlichen Sitzungen allmählich steigend bis 12 Milliamp. vollständige Entfernung. Vor jeder Sitzung Pinselung mit 10% Kokainlösung.

Holländer (8) unterscheidet zwei Gruppen von Nasen- und Gesichtslupus. In der einen bleiben die Schleimhäute intakt, obgleich es sich oft um weite Verbreitung des Lupus im Gesicht und am Halse handelt, in der zweiten ist die Schleimhaut mitaffizirt. Der Prozess beginnt gewöhnlich in der Nase der Kinder mit Schnupfen, Borkenbildung, Nasenbluten und geht von hier auf die Umgebung, erst in Form disseminirter Herde, über, ergreift weiter auch die Schleimhaut des Rachen- und Kehlkopfeinganges. Diese letztere Form ist die schlimmere, weil sie zu den ausgedehntesten Destruktionen führt. Holländer hat mit gutem Erfolge die Heissluft-Kauterisation angewendet, „um eine Ischämie zu erzielen und dadurch eine Erhitzung des ganzen Gewebes bis zu einem Grade, bei welchem die Tuberkelbacillen und das tuberkulöse Gewebe nekrotisiren, während sich das gesunde und reaktionär Kranke wieder erholen soll.“ Wichtig für die Behandlung ist, dass man sie zeitig beginne, obgleich auch alte ulceröse Prozesse in glatte weisse Narben verwandelt werden können.

A. Lossew (12). Die 36jährige Patientin hatte vier Jahre an Ozäna gelitten und kam pyämisch in die Klinik. Bei der Sektion fanden sich ausgedehnte Nekrose der Knochen der Nasenhöhle, alle Nebenhöhlen mit Eiter gefüllt, eitrige Otitis media und zahlreiche metastatische Eiterherde in den Gelenken, Weichtheilen etc. Die Schädelhöhle war intakt.

Wanach (St. Petersburg).

Marschalko (14) kommt auf Grund seiner Untersuchungen der Rhinosklerom-Präparate zu folgenden Schlüssen: Die spezifischen Momente des Rhinoskleroms sind — ausser den Bacillen — nur die Mikulicz'schen Zellen, welche in Folge der Einwirkung der Bacillen eigenartig degeneriren und später ganz zu Grunde gehen, sodass sich die Bacillen frei ins umgebende Gewebe ergiessen können. Die sogenannten hyalinen Zellen sind Zelldegenerations-Produkte.

Ein Hautcarcinom des Nasenflügels, nach dessen Entfernung ein bis zum knöchernen Nasengerüst reichender viereckiger Defekt nachblieb, gab Urbanowitsch (29a) Anlass, eine bisher nur an der Leiche erprobte Methode der partiellen Rhinoplastik, die Hermann angegeben hat, anzuwenden. Der Erfolg war sehr gut. Zur Deckung des Defektes wurde ein 7—7½ cm langer und um ⅓ den Defekt an Breite übertreffender horizontal gerichteter Hautlappen aus der Wange, mit der Basis an der Uebergangsstelle der Wangenhaut in die Nasenschleimhaut am äusseren Rand des Defektes geschnitten, durch Aneinanderlegen seiner wunden Fläche gedoppelt und in den Defekt am oberen Rand eingenäht. Nachdem der Lappen hier eingeheilt war, wurde sein medialer Rand nach Anfrischung mit dem medialen Rand des Defektes vernäht. Die durch das Abpräpariren des Lappens auf der Wange entstandene Wunde liess sich leicht direkt vernähen und hinterliess nur eine horizontale lineäre Narbe. — Der neugebildete Nasenflügel schrumpfte, da er

keine Wundfläche hatte, fast gar nicht und war derb genug, um nicht einzusinken oder bei der Athmung aspirirt zu werden.

Wanach (St. Petersburg).

Gegen die Einwendungen, welche Berger, Péan und Delorme gegen Martin's (15) Methode der Verwendung einer Platin-Stütze bei der Rhinoplastik gemacht haben, wendet sich Martin. Er bespricht die drei Möglichkeiten:

1. Dass der Apparat blossgelegt werden könnte durch Perforation des Lappens auf dem Nasenrücken oder in Folge Aufsteigens des unteren Randes des Lappens durch Fehlen oder Zerstörung des unteren Theiles des Septums! —

2. Lageveränderung des Apparates.

3. Eiterung und andauernde Schmerzen.

Ad 1. Der Lappen muss von vornherein sehr gross gemacht werden, sodass er unter Umständen einmal veritabel elephantiastisch aussehen kann. Später lässt er sich leicht verkleinern aber nicht vergrössern. Am schwersten ist das untere Ende des Septums zu ersetzen. Martin räth, nach Versuchen am Kadaver, zwei Lappen zu bilden, um damit ein solides Septum, Lobulus und Nasenflügel zu erhalten und zwar einen perinasalen und einen frontalen.

Ad 2. Sie ist möglich wegen mangelhafter Befestigungsmittel oder wegen Fortbestehens des Krankheitsprozesses.

Hauptbedingung ist absolute Unbeweglichkeit des Apparates. Er muss so fest sitzen, dass seine Entfernung nur mit Mühe gelingt. Bei Syphilitischen ist der Erfolg nicht immer sicher.

Ad 3. Hier handelt es sich mehr um ein theoretisches, als um ein wirkliches Ereigniss. —

Unter folgenden Bedingungen ist die Wiederherstellung der Nase über einer metallischen Stütze zu versuchen:

1. Heilung des pathologischen Prozesses.

2. Möglichkeit einen genügend grossen Lappen zu schneiden, der sowohl die unmittelbare Retraktion aushält, als auch bei der folgenden nirgends komprimirt wird.

3. Möglichkeit der Errichtung eines genügend soliden unteren Theiles des Septums. —

4. Vorhandensein eines ausreichend gesunden knöchernen Stützpunktes zur Fixation des Apparates.

Magnan (16) theilt mit, dass in der Jurasz'schen Poliklinik schon seit vielen Jahren die Untersuchung des Naseneinganges mit kleinen Spiegelchen gemacht würde und glaubt nicht, dass die von Bergeat gewählte Bezeichnung allgemein Anklang finden wird. Er hält es für überflüssig die Rhinoscop. externa als eine besondere Methode hinzustellen, da ein praktisches Bedürfniss eigentlich nicht vorhanden sei.

Bergeat (1) erwidert, dass er auf der Unterscheidung zwischen der Untersuchung des Recessus apicis nasi (der Inspektion) und der derzeitigen Rhinoscop. anterior bestehen bleiben müsse; denn zwei Untersuchungsarten, verschieden durch die Instrumente und durch die Lage und Beschaffenheit der zu untersuchenden Stellen, müssen verschieden bezeichnet werden und die Nasenärzte müssen dazu erzogen werden dem Rec. apicis nasi mehr Beachtung zu schenken.

Manauch (17). Kind leidet an Nasenbluten aus der rechten Nasenhälfte; bei der Untersuchung des Mundes sah man einen Blutegel aus dem Pharynx herabhängen. Nach Entfernung mittelst Zange sistirte die Blutung.

Merry (18). Kurze Krankengeschichte einer 40jähr. Patientin, bei welcher sich die Perforation im Anschluss an eine Choryza ausgebildet hatte mit gleichzeitiger Schleimhaut-Hypertrophie der linken unteren Muschel.

Preindelsberger (20). 1. Lupus-Defekt des rechten Nasenflügels bei einer 38jähr. Patientin. Rechteckiger Wangenlappen, umgeklappt, eingenäht. Wangendefekt vernäht. Ueberhäutung der Wundfläche des Lappens nach Thiersch.

2. Pat., 20 Jahre alt, Defekt der Spitze, eines Theils beider Flügel und des knöchernen Gerüstes bis auf einen kleinen Rest. Totale Rhinoplastik mit Verwendung eines eine Periostknochenspange enthaltenen Stirnlappens nach v. Hacker.

Preindelsberger (21). Defekt fast des ganzen linken Nasenflügels und eines Theils der angrenzenden Wangenhaut. Lappenbildung aus dieser nach dem Vorgange von Hacker's. Kosmetisch sehr gutes Resultat.

Seifert (25) will die Frage entscheiden, ob v. Michel Recht hat, wenn er behauptet, dass das Nasenleiden das primäre sei. Es scheinen ihm drei Möglichkeiten für den Infektionsweg zu bestehen: 1. von den knöchernen Wandungen des Thränenschlauches; 2. von der Nase aus; 3. von der Bindehaut des Auges aus. Der zweite Weg scheint der häufigere zu sein und daher die rhinologische Behandlung solcher sekundärer Thränenschlauchtuberkulosen also zweckentsprechend zu empfehlen.

Die Untersuchungen Siebenmann's (26) und seine Schüler haben ergeben, dass der hohe Gaumen keine Folge der behinderten Nasenathmung ist: denn alle an adenoiden Vegetationen Leidenden ergeben für den hohen Gaumen seine hohe Frequenzziffer, alle hochgaumigen Schädel zeigen auch in anderen Dimensionen Veränderungen, die unmöglich von einer behinderten Nasenathmung abhängen können, nämlich hohe schmale Augenhöhlen, schmale Nasenwurzel und enganliegende Jochbogen, also alle jene Eigenthümlichkeiten, welche bei den Leptoprosopen bestehen. Kranke mit angeborenem Choanal-Verschluss hatten vielfach einen flachen Gaumen. Den Gegensatz der Leptoprosopen bilden die breiten Gesichter Chamaeprosopen. Ihnen gehören die manifesten Fälle von Ozaena an u. z. deswegen, „weil die grössere Nasenweite dem ozänösen Prozess Vorschub leistet und die Muschelatrophie begünstigt. Zugleich nimmt in Folge der abnorm breiten Kommunikation mit der Aussenluft die Schleimhaut ähnlich wie beim Cholesteatom epidermisähnlichen Charakter an und die Trockenheit der Muschelschleimhaut begünstigt die Atrophie des Knochens. — Bei Leptoprosopen kommen auch Borkenbildung und Schleimhautumwandlungen vor, aber es handelt sich dann in der Regel um eine Rhinitis sicca non foetide also: „Die Epithelmetaplasie der Nase führt nur da zu dem charakteristischen Bilde der fötiden, atrophischen Rhinitis, wo die Nase von vornherein weit war."

Nach einer geschichtlichen Einleitung und Besprechung der italienischen und indischen Methode fügt Stokes (27) zwei selbst operirte Fälle an, deren gute Resultate durch Photographien erläutert sind.

Suarez de Mendoza (28) zählt kurz die Instrumente und den Gang der unter Lokal-Anästhesie anzuführenden Operation auf.

Vautrin (30) meint, dass weder durch die italienische, noch indische, noch französische Methode befriedigende Resultate erreicht worden sind und dass man daher bereits seit einigen Jahren begonnen, neue Methoden zur Stütze der Lappen zu ersinnen. Die Periost-Knochen-Lappen haben auch zur Herstellung ästhetisch schöner Formen nicht genügt. Vautrin hat durch Unterfütterung einer bleibenden Prothese ein sehr gutes Resultat erzielt.

Sakchejew (21a). Der Kern des 6 cm langen Rhinolithen bestand aus einem Stück eines Baumzweigess, da dem Pat. bei einem Fall auf's Gesicht vor 19 Jahren in die Nase gedrungen war. Die Extraktion gelang leicht.

Wanach (St. Petersburg).

Verletzungen und chirurgische Krankheiten des Ohres.

1. Alibert, Oreillons suppurés. La France méd. Nr. 30.
2. Baratoux, Des indications de l'ouverture large des cavités de l'oreille mojenne dans les suppuratives chroniques. Le Progrès méd. Nr. 46.
3. Bérard, Otite ancienne; crises épileptiformes; trépanation de l'apophyse mastoide; guérison. Lyon méd. Nr. 15.
4. Bloch, Ein Fall von Empyema antri mastoid. Monatsschrift f. Ohrenheilk. Nr. 4.
5. Brewer, Complete removal of the external ear for epithelioma. Annales of surg. April.
6. Brindel, Malformation congénit. du rocher et de la borte cranienne. Ecchondroses et exostoses du pavillon de l'oreille et du conduit cartilag. et oss. chez un enfant de 13 ans. Journ. de méd. de Bordeaux. Nr. 3.
7. Broca, Otite et mastoidite chron. avec abcès extra-dural de la fosse cérebelleuse. Opération par voie mastoid. Guérison. Bullet. et mém. de la soc. de Chir. Nr. 28.
8. — Trépanatian de l'apophyse mastoide. Journ. de méd. prat. Nr. 10.
9. Bull, Ole B., Ueber Behandlung der Knochenaffektionen des Cavum tympani und Meatus osseus mit Salzsäure. Norsk magazin for Laegevidenskaben. Bd. 14. p. 38.
10. Bulson, A case of mastoiditis. The journ. of Americ. Med. Ass. Jan. 7.
11. Carle, De la dégénérescence cancroidale des oreilles otites suppurées. Gaz. hebdom. Nr. 27.
12. Delore, Trepanation de l'apophyse mast. Lyon méd. Nr. 16.
13. Eitelberg, A., Praktische Ohrenheilkunde. Wien. Hölder.
14. *Eulenstein, Bewegliches spongiöses Osteom des knorpeligen Theiles des äusseren Gehörganges. Zeitschrift für Ohrenheilk. Bd. 34. Heft 1.
15. *Friedrich, Drei Fälle von diabetischer Mastoiditis. Ibid. Bd. 36. Heft 1 und 2.
16. Gavello, Un caso di plastica parziale del padiglione dell' orecchio. Rif. med. 1898.
17. Gonnard, Otitis externa tropica. The Lancet. Sept. 23.
18. Halasz, Trepanirung des Warzenfortsatzes mittelst zahnärztl. Bohrmaschine. Monatsschrift für Ohrenheilk. Nr. 11.
19. Hammerschag, Die operative Freilegung der Mittelohrräume bei den chronischen Mittelohreiterungen. Wiener klin. Wochenschrift. Nr. 43.
20. Hasslauer, Akute Periostitis des Warzenfortsatzes im Gefolge von chronischem trockenem Mittelohrkatarrh. Monatsschrift für Ohrenheilkunde. Nr. 6.
21. Henke, Excessivbildung der Ohrmuschel. Monatsschrift für Ohrenheilkunde. Nr. 2.

21a. Heyer, Ueber einen Fall von Ohrcarcinom, behandelt mit Resektion des Felsenbeins. Deutsche Zeitschrift für Chirurgie 1899. Bd. 50. Heft 5 u. 6.

22. Jarowizki, W., Mastoiditis Bezoldi; caries partis petr. et mast. ossis temporal. et occipit. — Abscessus colli. Wojenno med. Shurnal. Decbr.
23. Rob. Dwyer Joyce, The topography of the Facial Nerve in its relation to Mastoid Operations. The Dublin journal. Novbr.
24. Korteweg, Onderbinding der V. jugularis by de otitische Pyaemie. Nederl. tijdschr. v. Geneeskunde. I.
25. Küster, Osteoplastische Aufmeisselung des Warzenfortsatzes. Centralblatt für Chir. Nr. 43.
26. Kumberg, Zur Frage des chirurg. Eingreifens bei der otitischen Pyämie. Wojenno med. Shurnal. Novbr.
27. *Maczewski, W., Ueber operative Behandlung der Eiterung im Mittelohre. Gaz. lekarska. Nr. 51.
28. Meier, Ueber otitische Pyämie. Münchener med. Wochenschrift. Nr. 43.
29. Milligan, The operative treatment of post influenzal suppurative mastoiditis. Brit. medical journal. Oct. 14.
30. — Some observations upon the pathology of intracranial suppuration of otitis and rhinitis origin. The med. chron. Nr. 4.

31. Milligan, Recent progress in the treatment of some of the dangerous complications of suppurative middle ear disease. The med. chron. Nr. 4.
32. *Milton Greene, Fifty-one mastoid cases. The journ. of the Americ. Med. Ass. May 20.
33. v. Mosetig-Moorhof, Plastischer Verschluss von Knochendefekten am Warzenfortsatz durch einen falzartig unterponirten, eingelegten Hautlappen. Monatsschrift für Ohrenheilkunde. Nr. 1.
34. Moure et Liarras, Traitement chir. de quelques paralysis faciales d'origine otique. Gazette des hôpitaux. Nr. 25.
35. *Okada, Zur oto-chirurgischen Anatomie des Schläfenbeins. v. Langenbeck's Archiv. Bd. 58. Heft 4.
36. Panse, Zu Prof. Küster's osteoplastischer Aufmeisselung des Warzenfortsatzes. Centralblatt für Chirurgie. Nr. 50.
37. Passow, Küster's osteoplastische Aufmeisselung des Warzenfortsatzes. Münchener med. Wochenschrift. Nr. 49.
38. Pautet, Du cholesteatome de l'oreille. Lyon méd. Nr. 46.
39. — Idem. Lyon méd. Nr. 44.
40. Picqué, Opération par voie mastoidienne. Bull. et mém. de la soc. de Chir. Nr. 29.
41. Politzer, Die operative Freilegung der Mittelohrräume bei den chronischen Mittelohreiterungen. Wiener klin. Wochenschrift. Nr. 46, 47 und 48.
42. Rauch, Eine abgetrennte und nach Vereinigung per primam wieder angeheilte Ohrmuschel. Allg. Wiener med. Zeitung. Nr. 52.
43. *Rieländer, Ueber die Beziehungen des Cholesteatoms zur Tuberkulose des Mittelohres. Marburg. Diss.
44. *Seitz, Ein Fall von Otitis media, komplizirt mit Kleinhirnabscessen. Göttingen. Diss.
45. *Spira, R., Ueber künstlichen mechanischen und organischen Verschluss der Perforation des Trommelfells. Przeglad lekarski 29.
46. Stangenberg, E., Ueber die jetzigen Behandlungsmethoden der Eiterung des Mittelohres. Hygiaea. Bd. LXI. p. 443.
47. Stanculeanu et Baup, Septicémie d'origine otitique sans thrombophlébite des sinus. Le Progr. méd. Nr. 34.
48. *Treplin, Zur Kasuistik der schweren Fälle von Empyem des Warzenfortsatzes. Greifswald. Diss.
49. *Vogt, Die Paralyse des Nerv. fac. im Anschluss an Otitis med. acuta. Heidelberg Dissertation.

Heyer (21a). Krankengeschichte einer 67jährigen Patientin, die an einem Recidiv eines Ohr-Carcinoms litt, das die ganze Basis des Warzenfortsatzes zerstört hatte. Auch vor dem Ohre derbe Infiltration. Durchmeisselung der Schläfenbeinschuppe, breite Eröffnung des gesunden Kiefergelenks, Entfernung des knöchernen Gehörganges, des Pars mastoid. des Felsenbeins unter Freilegung des Sin. transvers. bis zur Schädelbasis und Resektion der Felsenbeinpyramide bis zur Mitte der Schnecke. Die freigelegte Dura-Oberfläche sah normal aus. — Glatter Wundverlauf. — Nach ca. ½ Jahr Recidiv in dem sehnigen Ansatz des M. sterno-cleido-mastoid. Daher nochmalige Operation mit Entfernung des ganzen Sternocleido und diverser Lymphdrüsen auf der Scheide der grossen Gefässe. In 8 Wochen Vernarbung. Nach ca. 3 Monaten Recidiv, anscheinend von der Dura ausgehend. Abkratzen derselben, sowie des Narbenepithels der grossen Narbe. Heftige, häufige Kopfschmerzen deuteten auf Gehirnmetastasen, weshalb von weiteren operativen Eingriffen Abstand genommen wird. „Wenn dem Kranken noch geholfen werden sollte, so müsste das ganze Felsenbein entfernt werden."

Alibert (1). Sehr protrahirter Verlauf einer Ohreiterung bei einem 7jährigen Kinde, komplizirt mit hohem Fieber, Schmerzen, Diarrhöen, Erbrechen, Abscess in der Reg. parotidea.

Baratoux (2) bespricht zuerst die Indikationen zur breiten Eröffnung der Ohr-Räume in Fällen von Komplikationen der Otorrhoe: als Meningitis,

Gehirn-Abscess und Thrombophlebitis; zweitens behufs Heilung der chronischen, eitrigen Media, wenn eine Fistel auf dem Proc. mastoid oder Facialis-Lähmung besteht, wenn die obere Wand des Gehörganges herabgesunken ist, wenn Cholesteatom oder Polypen vorliegen. Baratoux betont mit Recht, dass auf den Sitz der Perforation sehr zu achten sei, da von ihm ein Schluss auf eventuelle Karies der Knöchelchen erlaubt sei. Aber selbst bei ihrer Anwesenheit, bei viel und fötidem Eiterausfluss räth Baratoux zur lokalen Behandlung durch den Gehörgang mit Irrigationen und Antiseptiticis. Gelangt man damit nicht zum Ziele, so treten die Extraktion der Knöchelchen und die Curettage des Attikus in ihre Rechte mit folgender Tamponade mit Gaze. Wenn dann der Eiter wieder fötid wird, die Granulationen und käsigen Massen wieder erscheinen, so ist dann die Radikaloperation angezeigt.

Bérard (3). Die Trepanation und das Evidement des Proc. mast. brachten nur vorübergehende Besserung, weshalb Bérard eine Kraniektomia in der Reg. temporalis anschloss, da Patient über Schmerzen oberhalb des Ohres klagte. Die Meningen waren gesund; durch einen Kreuzschnitt entleerte sich Cerebrospinalflüssigkeit. Nach dieser Operation verschwanden Schmerzen und Anfälle.

Bloch (4). 10jähriges Mädchen mit einer Influenza-Exacerbation einer alten Mittelohreiterung. Heilung nach Eröffnung des Antrum und Entfernung von Mittelohrpolypen.

Brewer (5) stellt einen 64jährigen Patienten vor, dem er das linke Ohr wegen eines Epithelioms entfernt hatte. Der Defekt wurde durch einen ovalen, aus der Reg. parietalis und occipitalis gewonnenen Lappen gedeckt. Heilung.

Brindel (6). Die Gehörsuntersuchung ergab Integrität des linken Nerven, obgleich die in der Ueberschrift genannten Anomalien auf der linken Seite bestanden, Luftleitung war sehr herabgesetzt, so dass die Uhr nur in contactu auriculae gehört wurde. Das Kind zeigte ferner eine frontale Asymmetrie, Verstrichensein der Stirnhöcker und eine vorspringende Knochenleiste, welche von der Nasenwurzel schräg nach aussen und links verlief, ferner eine Knochenauftreibung an der Vereinigungsstelle des Scheitelbeines mit dem Stirnbein. Aus dem linken Ohr floss Eiter. Durch eine Operation wurden die Difformitäten des Ohres so weit wie möglich gehoben und die Eiterung beseitigt; es blieb jedoch eine geringe Gehörgangs-Atresie zurück.

Broca (7) stellt der Société de Chir. ein 7½jähriges Kind vor, das er wegen eines Kleinhirnabscesses nach der Methode von Mignon (procédé transmastoïdien total) operirt hatte.

Broca (7). Kurze Anleitung zur Trepanation des Proc. mastoid. Bei einer chronischen Media muss die Trepanation durch die Eröffnung des Mittelohres vervollständigt werden. Die Nachbehandlung ist von grosser Wichtigkeit. Bei alten Otitiden kann es vorkommen, dass man das Antr. mastoid. nicht findet, dann soll man die Stacke'sche Operation machen, welche zum Zwecke hat, „den Atticus zu eröffnen". Die Operation wird kurz beschrieben. Einige Abbildungen sind beigegeben.

Bull (9) theilt die Erfahrungen mit, die er durch Behandlung der Knochenaffektionen in dem Mittelohr und Meatus osseus durch Salzsäure gemacht hat. Da er nur die Fälle mitnimmt, wo in der Zeit von zwei Jahren kein Recidiv entstand, hat er in 37% der Fälle eine bestehende Heilung erhalten. Werden noch dazu 11 Fälle gezählt, von deuen er keine Nachrichten erhielt, die aber als geheilt aus der Behandlung entlassen wurden, steigt die Prozentzahl zu 60. Die Salzsäure wird in 2prozentiger Lösung durch Wattetampons eingeführt. Hj. v. Bonsdorff (Helsingfors).

Bulson (10) eröffnete bei einem 45jährigen Manne den Proc. mastoid. wegen Eiterung. Nach Beendigung der Operation schien überall gesunder

Knochen vorzuliegen. Zunächst Besserung für etwa drei Wochen, dann langsame Verschlimmerung bis zu hohem Fieber, Schüttelfrost aber etwa 5 Wochen nach der Operation. Die unter der Diagnose Sinusthrombose und Meningitis vorgenommene Operation führte zur Entdeckung und Entfernung einer Knochennekrose von gut $1^1/_2$ Zoll Durchmesser. Der Sinus erschien hart und roth, doch fehlten Zeichen von Eiter. Abgesehen von mässigem Temperaturabfall hatte die Operation keinen günstigen Effekt. Am vierten Tage trat wieder hohes Fieber, Schüttelfrost nnd Erbrechen ein. Beim Verbandwechsel entleerten sich einige Tropfen Eiter zwischen Dura und Schädel oben hinten. Die Sondirung ergab einen Abscess in der Richtung nach oben hinten. Da Patient jede weitere Operation zur Freilegung ablehnte, wurde zwischen Knochen und Dura ein Rohr eingeschoben und so rasche Heilung erzielt.

Maass (Detroit).

Carle (11). Die Fälle der carcinösen Entartung alter Mittelohreiterungen sind selten und Verwechselungen mit gutartigen Polypen möglich, wenn man die mikroskopische Untersuchung unterlässt. Die ausführliche Mittheilung betrifft eine 65jährige Patientin, welche in ihrem 8. Lebensjahr in Folge von Scharlach eine Mittelohrentzündung acquirirt hatte. Der Ausfluss war bald mehr, bald weniger stark, wurde ärztlich nie behandelt; oft — besonders zwischen dem 20. und 30. Lebensjahre — trat Fieber auf, das Gehör schwand allmählich ganz. Im August 1898 trat eine vollständige Facialis-Lähmung hinzu. Bald danach musste ein Abscess in der Schläfegegend gespalten werden. Beim Eintritt ins Hospital bestanden heftige Schmerzen, viel blutig-eitriger Ausfluss, den Gehörgang verstopften viele kleine graue papillomähnliche Granulationen.

Therapie: Eröffnung und Ausräumung des Antr. mastoid., das sich trotz minutiöser Antisepsis bald wieder mit Wucherungen füllt. Daher nochmaliges Ecrasement, aber auch ohne Erfolg; denn Schmerzen und Wucherungen kehren bald wieder, ein Abscess vor dem Ohre muss gespalten werden und wegen der überhand nehmenden Wucherungen schritt Bérard zu einer dritten radikalen Ausräumung inklusive Resektion der erkrankten hinteren Hälfte des Proc. condyloid. maxillae inf. — Der Zustand besserte sich nur wenig und vorübergehend, die Kräfte schwanden schnell und der Tod trat ein. Die mikroskopische Untersuchung ergab, dass ein Epitheliom vorgelegen hatte, das weite Knochenzerstörungen hervorgerufen hatte.

Carle schliesst hieran noch eine zweite von Bérard gemachte Beobachtung. Auch hier bezeichneten die rapide auftretenden Neuralgien, die Facialis-Paralyse und das Ergriffensein der Reg. mastoid. den Uebergang der alten chronischen eitrigen Media in Carcinose.

Delore (12). 20jähriger Patient litt seit zwei Monaten an einer rechtsseitigen eiterigen Media, die plötzliche heftige Kopfschmerzen, Erbrechen, Fieber und Schwellung der Reg. mast. veranlasste. Durch die Trepanation des Proc. mast. wurde Eiter entleert, ein Drüsenpacket unter dem Proc. mast. wurde entfernt, dabei die Jugularis blossgelegt und unterbunden, weil sie schlaff war und sich nach einer Kompression nicht wieder blähte. Vollständige Heilung nach 30 Tagen.

A. Eitelberg (13). Unter der Fülle der Hand- und Lehrbücher der Ohrenheilkunde steht das vorliegende Werk Eitelberg's insofern an hervorragender Stelle, als es den Gegenstand nicht trocken abhandelt, sondern den gelungenen Versuch gemacht hat, die ganze Materie in lebhafter, bilderreicher Weise mit hinreichender Vollständigkeit zu besprechen. Referent wurde nicht selten an „Dieffenbach's operative Chirurgie“ erinnert,

deren Studium auch durch die lebendigen Schilderungen zu einem so überaus anziehenden gemacht wird.

Der praktische Arzt findet in dem Werke Eitelberg's alles Wissenswerthe vereint, denn nicht nur auf die genaue Beschreibung der Pathologie ist Gewicht gelegt, sondern auch die Hörprüfungs- und Untersuchungsmethoden sind geschildert.

Beim Kapitel: Krankenexamen ist mit Recht darauf hingewiesen, „den Blick immer aufs Ganze zu richten".

Im Einzelnen wäre wohl über die angeborene Atresie des Gehörganges mehr zu sagen gewesen, ebenso über die Alkohol-Behandlung der Gehörgangsentzündungen. Die chronische trockene Form der Myringitis ist gar nicht erwähnt. Bei der Besprechung der Erkrankungen des Proc. mastoideus in Folge chronischer Media hat Eitelberg die Phlegmone streng von der Periostitis getrennt. Nach des Referenten Ansicht ist diese Trennung nicht glücklich; besonders wenn Verfasser so definirt, dass Phlegmone die Entzündung der den Warzenfortsatz bedeckenden Weichtheile ist und Periostitis die Entzündung des äusseren Periostes. Referent hält es für ausreichend, alle die hier in Frage kommenden Entzündungen unter Periostitis zu subsumiren. Der augenblicklich besonders im Vordergrunde stehenden medikamentösen und operativen Behandlung der schon eitrigen Media ist ein breiter Platz eingeräumt, nachdem vorher alle Komplikationen Erwähnung gefunden haben, deren Therapie gleichfalls eingehend geschildert wird.

Es folgen weiter die Erkrankungen des Labyrinthes und des Nerven in sehr ausführlicher Darstellung, ferner Einiges über Hörrohre, Taubheit und Taubstummheit und methodische Hörübungen. Zwei für jeden Arzt sehr wichtige Kapitel schliessen das Werk, nämlich: Vorschriften über die Wehrpflicht Ohrenleidender in Oesterreich und Deutschland, sowie die Erkrankungen des Gehörorganes und das Versicherungswesen. — Referent meint, dass Eitelberg's Werk mit vollem Recht den Titel: „Praktische Ohrenheilkunde" verdient.

Gavello (16) berichtet über einen Fall von partieller Plastik des äusseren Ohres. Ein 19jähriger Mann litt seit 4 Jahren an einer Affektion am rechten äusseren Ohr, die für eine Ekzemform gehalten und dementsprechend behandelt wurde. Das Ohrläppchen hatte das Aussehen einer wallnussgrossen, knotigen Geschwulst angenommen, auf welcher gesunde Haut und geröthete, aufgetriebene, fibromatöse Konsistenz besitzende Haut mit einander abwechselten. Die histologische Untersuchung des abgetragenen Stückes that dar, dass es sich um Lupus handelte. Die Operation wurde nach folgendem Verfahren ausgeführt: 1. Abtragung des ganzen Ohrläppchens und eines Theiles des Ohrmuschelknorpels; 2. Plastik mit einem vom Halse genommenen Hautlappen, der doppelt so gross war wie das Ohrläppchen, in der Medianlinie zusammengelegt und mit dem oberen Rande an das Ohr angenäht wurde, und zwar so, dass die Hautfläche nach aussen die andere nach innen zu liegen kam; 3. Deckung des Hautverlustes am Halse mittelst eines verschiebbaren Lappens. Heilung per primam. Muscatello.

Gennard (17) hat an sich selbst und Einwohnern von Singapora und eingeborenen Malayen eine eitrige, schmerzhafte Otit. ext. beobachtet und im Eiter einen Bacillus gefunden, der in Grösse dem Tuberkel-Bacillus gleich war, aber schmäler und mit abgerundeten Enden, gleich dem Diphtherie-Bacillus. Mit Löffler'schem alkalischem Methylen-Blau färbte sich die

Mitte hellblau und an jedem Ende die Sporen dunkelblau. Incisionen in die Pusteln und Karbolöl brachte Heilung. 10% Argt. nitr.-Lösungen blieben erfolglos.

Halasz (18), der zugleich zahnärztliche Praxis treibt, erzählt die Krankengeschichte eines Patienten, dem er mit der Bohrmaschine den Proc. mastoid. eröffnete. Er hebt als grosse Vorzüge vor Hammer und Meissel hervor, die absolute Ruhe und Sicherheit bei der Führung des Instrumentes, ferner die Schnelligkeit (die dem Verfasser allerdings sehr in die Augen springen musste, wenn er angiebt, dass selbst der geübte Operateur 1 bis 2 Stunden meisselt und hämmert, bis er in die Tiefe des Antrums oder bis zur Trommelhöhle gelangen kann. Ref.). Auch zur Entfernung von Exostosen im Meatus und Erweiterung einer knöchernen Atresie würde Halasz die Bohrmaschine benützen und zwar den sogenannten Querhieb-Bohrer.

Hammerschlag (19) hebt Küster's Verdienst Schwartze gegenüber hervor, beschreibt alle Methoden und Indikationen nach Erfahrungen an 113 Operirten.

Im Anschluss an die wenigen ähnlichen Fälle, welche in der Litteratur niedergelegt sind, berichtet Hasslauer über einen 58jährigen Patienten, der einen subperiostalen Abscess an der Basis des Proc. mast. im Anschluss an einen trockenen chronischen Mittelohrkatarrh bekommen hatte. Er bespricht die verschiedenen Wege, welche die Entzündung vom Mittelohr zur Aussenfläche des Proc. mast. genommen haben kann: erstens durch die Incisura Rivini auf das Periost des Meat. und dann weiter, zweitens in die Schleimhaut der Warzenfortsatzzellen und von da durch Lücken in der Corticalis auf den Knochen, drittens durch die offen gebliebene Fissura mast. squamosa, viertens durch Lücken und Spaltbildungen in der hinteren Wand des äusseren Gehörganges, fünftens durch die zuerst von Zuckerkandl beschriebene Dehiscenz der Schuppe an Stelle des kleinen Grübchens über der Spina supra meatum.

Henke (21) beschreibt eine scheinbare Verdoppelung der oberen Partie der rechten Ohrmuschel durch auffallende Verbreiterung der zwischen Helix und Anthelix gelegenen Fossa scaphoidea und ihre Trennung in zwei gesonderte Gruben durch eine abnorme Leiste, welche weit nach hinten in den Helix überging und dessen Randkontur einkerbte. Dasselbe Ohr zeigte zwei deutlich entwickelte Tubera Darwin. und einen aussergewöhnlich langen Lobulus. Auch an der rechten Hand des Kindes bestanden Excessiv-Bildungen; denn an der Stelle des Daumens sassen zwei je dreiphalangige Finger.

Der Fall von Jarowizki (22) betrifft einen Soldaten, bei dem im Anschluss an eine akute Mittelohrentzündung eine eitrige Mastoiditis entstanden war. Der Eiter war an der Innenfläche des Processus mastoideus durchgebrochen, hatte das Periost von der Unterfläche der Schläfebeinpyramide und der Hiuterhautschuppe abgelöst und sich unter den tiefen Halsmuskeln fast bis zur Wirbelsäule ausgebreitet. Incisionen, Abmeisselung des Warzenfortsatzes; Heilung. Wanach (St. Petersburg).

Dwyer Joyce (23) hat an 30 Schläfebeinen Untersuchungen angestellt über den Verlauf der N. facialis und gelangt zu Schlüssen, über welche, ohne die sehr mangelhafte Figur zu sehen, schwer zu referiren ist. Es muss daher auf's Original verwiesen werden, das aber keine Neuigkeiten enthält.

Korteweg (24) liefert einen Beitrag, um gegen die allzu häufige Ueberschätzung neuer Operationen zu warnen, auch wenn sie sehr rationell scheinen. Die Erfahrung müsse entscheiden. — Bei einer alten linksseitigen Otorrhoe waren vor 10 Tagen Ohrenschmerzen und steigendes Fieber gekommen, pyämischer Typus mit heftigen Schüttelfrösten. Metastasen nicht zu finden. — Symptome für Thrombose anderer Blutsinus nicht nachweisbar, also zu schliessen auf Thrombose des S. transversus. Dafür sprechen: Druckschmerz hinter dem Processus gegenüber dem Emissarium, obwohl kein Oedem. Weiter Druckschmerz im hinteren Halsdreieck, hinter dem M. st.-cl.-mast. (Em. concyloïdeum posterius). Der Kopf wurde steif nach rechts unten gehalten. Eine thrombosirte V. jugularis war als solche nicht zu fühlen, wohl aber ein vermehrter Widerstand zwischen St.-cl.-mast. und Kieferwinkel. Der Fall war deutlich genug. Doch lehrte ein Umsehen in der Litteratur, dass die V. jugularis-Unterbindung nicht nur öfter keinen Erfolg hatte, doch sehr wahrscheinlich das Ausbrechen der Pyämie in die Hand bewirkte (Ballance, Krogius), weil Umkehrung des Stromes bei theilweise obturirender (wandständiger) sehr leicht, auch bei völliger Verstopfung noch sehr wohl möglich sei, da es nicht angehe, die V. so nahe am Thrombus zu ligiren, dass keine Kollaterale mehr zwischen diesen und Ligatur bestehen. Doch aber sprechen statistische Zahlen zu Gunsten der Unterbindung, welche bei genauerer Betrachtung kein volles Vertrauen verdienen. — Korteweg meisselte bei seinem Patienten das kranke Mastoid (Cholesteatom) fort, öffnete einen stinkenden subduralen Abscess rings um den Sinus, und eine vereiternde Sinusthrombose. Mit Jodoformglycerin wurde von hier aus der Eiter aus der Wunde geführt. Zu Anfang Verbesserung, nachher wieder pyämische Erscheinungen. Darauf wurde die V. jugularis geöffnet und mit Eiter gefüllt gefunden. Reinigung. Durchspritzen. Seitdem ungestörte Heilung. Dieser Verlauf hat so viel Uebereinstimmung mit gut verlaufenen Fällen der Litteratur, dass er meint: man unterbinde nicht die freie Jugularis, sondern incidire die eventuell mit Thrombe gefüllte. Rotgans.

Küster (25) umschneidet einen Lappen, der etwa der Fläche des Proc. mast. entspricht, mit nach oben am Anfang des Warzenfortsatzes liegender Basis, meisselt dann eine dünne Knochenplatte von der Oberfläche des Proc. mast. ab, welche im Zusammenhang mit dem Haut-Periostlappen bleibt. Nach Beendigung der eigentlichen Operation wird der Lappen zurückgeklappt und mit fortlaufender Naht befestigt, bis auf eine Stelle, an welcher ein Jodoformmullstreifen aus der Wundhöhle herausgeleitet wird. Nur eine feine Narbe bleibt sichtbar, keine tief eingezogene breite Knochennarbe. Ausserdem nennt Küster als Vorzüge seiner Methode: schnellere Heilung und Sicherheit der antiseptischen Tamponade bei Verletzungen des Sinus und der harten Hirnhaut (was dem Ref. nicht ganz verständlich ist).

E. Kumberg (26). Wegen eiteriger Mastoiditis im Verlauf einer chronischen Otitis media wurde der Warzenfortsatz trepanirt. Nach acht Tagen Eiterung im rechten Kniegelenk. Arthrotomie. Fortdauer der pyämischen Temperaturen, Kräfteverfall. Eine Woche später Unterbindung der Vena jugularis und Freilegung des Sinus transversus, der aber flüssiges Blut enthielt. Der Allgemeinzustand besserte sich trotz fortdauernder Schüttelfröste und Temperatursteigerungen. In der Folge traten noch Metastasen im linken Schultergelenk (ohne Eiterung und ohne Operation), in der Gesässgegend und

in der rechten Wade auf. Nach Eröffnung dieser Abscesse dauernder Temperaturabfall und schliessliche Genesung mit guter Gelenkfunktion.

Wanach (St. Petersburg).

An der Hand eigener Beobachtungen erklärt sich Meier (28) im Einverständnisse mit den Untersuchungen Leutert's dahin, dass ohne Thrombus keine otitische Pyämie entstehe. Es sind vor allen Dingen die randständigen, in Folge der Durchlässigkeit der Sinuswand entstandenen und infizirten Thromben, auf welche sich die Untersuchung zu richten hat und der Bulbus der Vena jugul. ein Prädilektionspunkt. Dem Zerfall des Thrombus folgt die septische Allgemeininfektion, besonders wenn es sich um akute Ohreiterungen handelt, weil hier Mikroorganismen von starker Virulenz den Thrombus überfallen. Sind dagegen die vom primären Herd eindringenden Keime nicht von grosser Virulenz, wie es speziell bei der chronischen Ohreiterung der Fall ist, so braucht es nicht zum Zerfall zu kommen, der Thrombus kann zum obturirenden auswachsen und Veranlassung zur Meningitis oder Hirnabscess geben. Es können dann von ihm Partikelchen in den Blutstrom gelangen, die in den Lungen bei Mangel an Keimen Infarkt bilden, anderenfalls einen Lungenabscess. Die Therapie hat sich danach zu richten. Ist eine diffuse Meningitis auszuschliessen (denn dann wäre jeder operative Eingriff aussichtslos), so ist zuerst der primäre Knochenherd auszuschalten mit subtilster Verfolgung der Eiterstrasse zum intrakraniellen Herde. Der Sinus ist prinzipiell freizulegen und seine Wand genau zu untersuchen und das weitere Vorgehen von seinem Zustand und dem des Individuums überhaupt abhängig zu machen — wenn nur auf Grund der hohen Temperaturen operirt wurde ohne deutliche pyämische Symptome. Der Sinus ist aber stets breit zu spalten und zu tamponiren, wenn sich im Eiter überwiegend Streptokokken finden, denn sie geben die schlechteste Prognose.

Wenn bei ausgesprochener Pyämie die breite Spaltung des Sinus keinen Thrombus ergiebt, so sitzt er im Bulbus der Vena jugularis, und ihm ist dann durch Tamponade des Sinus und Unterbindung der Jugularis entgegenzutreten. „Prinzipiell ist aber eine Probepunktion des Sinus zu verwerfen.“ Ist das Ende des Thrombus von oben nicht zu erreichen, so ist die Unterbindung der Vena jugularis indizirt, ebenso wenn sie selbst thrombosirt ist.

Milligan (29). Die Intensität der Entzündung, die Heftigkeit der Schmerzen und die Tendenz zum schnellen Gewebszerfall charakterisiren die Influenza-Otitis media und Mastoiditis. Die Behandlung muss schnell eingreifen, um die rapide Knochenzerstörung mit ihren gefährlichen Folgen aufzuhalten und um die Mittelohrtheile gesund zu erhalten. Kurze, nichts Neues enthaltende Bemerkung.

Milligan (30) bespricht die cirkumskripte eiterige Meningitis, den Extradural-Abscess, den intraduralen oder subduralen Abscess, die allgemeine Meningitis, den Gehirn-Abscess, die eiterige Encephalitis und die Thrombose des Hirnsinus im Anschluss an Krankenbeobachtungen. Nichts Neues.

Milligan (31) bespricht, ohne einen neuen Gesichtspunkt zu erwähnen, die Folgen einer chronischen Mittelohreiterung. Er ist der Ansicht, dass temporo-sphenoidale Abscesse da vorzukommen pflegen, wo der Ursprung der Eiterung im Mittelohr lag, cerebellare Abscesse dann, wenn er in der Cellul. mastoid. bestanden hatte. Die Extradural-Abscesse, Meningitis suppurat., Gehirn-Abscesse, Thrombosen und Sepsis werden kurz besprochen ohne für deutsche Otologen irgend etwas Neues zu bringen. Bei allgemeiner Sepsis

scheint Antistreptokokken-Serum manchmal genützt zu haben, wovon aber Milligan bisher selbst nichts sah.

v. Mosetig (38) formte einen zungenförmigen Lappen, dessen breite Brücke am unteren Defektrand lag, die Randzone des Lappens wurde sofort angefrischt, ebenso der Defektrand und dieser dann mit flach geführter Klinge ein wenig unterminirt, dann der Lappen nach oben umgeschlagen und sein Rand unter den abgehobenen Defektrand untergeschoben und angenäht, endlich der durch die Lappenbildung entstandene Defekt linear vereinigt. — „Eine vorgängige Epilation der Lappenhaut ist sehr zu empfehlen."

Moure und Liarras (34). Man hat es gewöhnlich mit Kompressions-Erscheinungen zu thun, hervorgebracht durch Granulationen oder einen Sequester. Da man vorher den Ort der Kompression nicht bestimmen kann, genügt es das Antr. mastoid. zu öffnen, auszukratzen und alles vom Knochen zu entfernen, was krank erscheint, besonders in der Gegend des Can. Fallopii.

Panse (36) wendet sich energisch gegen die Küster'sche osteoplastische Methode, weil sie einen „erheblichen Rückschritt" gegen Stacke's Operation bedeute; denn die Technik ist schlecht und auch in kosmetischer Beziehung ist das Resultat schlechter als es nach Stacke's oder Panse's Plastik ist. Panse hält es ferner für ungünstig, dass der Lappen eine sichere und feste Tamponade erlaubt, weil bei der Unsicherheit, alles Kranke zu entfernen, event. Cholesteatome von Neuem wuchernd, den osteoplastischen Verschluss widerstandsfähiger finden könnten als Sinuswand, Gehirn oder inneres Ohr. Warum der Lappen „antiseptisch" tamponirt, versteht auch Panse nicht (siehe Referat über Küster's Aufsatz).

Auf Grund seiner Erfahrungen an 6 Cholesteatomen, die Pautet (38) vorstellt, kommt er zu dem Schlusse: Das Cholesteatom ist kein Neoplasma, sondern ein Tumor, der durch Epithelproliferation entstanden ist.

Picqué (40) ist der Ansicht, dass die von Broca (l. c.) gewählte Operation („die von Wehler") geeignet sei zur Eröffnung der antero-extern gelegenen Extradural-Abscesse, nicht der postero-intern gelegenen. Hier führt allein die occipitale Kraniektomie zum Ziele.

Stangenberg (46) giebt eine ausführliche Darstellung des jetzigen Standpunktes sowohl der medikamentösen, d. h. konservativen als auch der operativen Behandlungsmethoden der chronischen Mittelohrentzündung, und theilt 12 mit gutem Erfolg mit Formalin behandelte Fälle dieser Krankheit mit. Hj. von Bonsdorff (Helsingfors).

Stanculeanu und Baup (47). Beschreibung zweier Fälle, welche durch otitische Pyämie tödtlich endeten. Die Autopsie ergab weder in den Sinus noch in den Jugularvenen einen Thrombus oder Veränderungen an der Innenwand der Gefässe.

III.

Die Verletzungen und chirurgischen Krankheiten der Wange, Speicheldrüsen, Mund, Mundhöhle, Zunge, Gaumen, Mandeln, Kiefer und Zähne.

Referent: C. Partsch, Breslau.

Die mit * bezeichneten Arbeiten sind nicht referirt worden.

Erkrankungen des Gesichts.

1. Allen, Epithelioma of the lower lip. New York derm. soc. Journal of cut. and gen.-ur. diseases 1899. Dec.
2. — Keratosis of the lip. Precancerous (?). New York derm. soc. Journal of cut. and gen.-ur. diseases 1899. Dec.
3. Angelucci, Nuovo processo di plastica totale di ambedue le palpebre. Acc. medico-chir. Universit. di Palermo. 6 marzo 1898.
4. Bahans, Sur un cas de tumeur épithéliale de la face. Société d'anatomie et de physiologie. Journal de médecine de Bordeaux 1899. Nr. 10.
5. Bedenck, 63 in der Erlanger chir. Klinik beobachtete Fälle von Lippencarcinom aus den Jahren 1893—97 inkl. Diss. Erlangen 1899.
6. Berger, Die Exstirpation des Angioma arteriale racemosum am Kopfe. Bruns'sche Beiträge. Bd. 22. Heft 1.
7. Buchbinder, Ueber die Lage und die Erkrankungen der Wangenlymphdrüsen. v. Bruns'sche Beiträge 1899. Bd. 25. Heft 1.
8. Swan M. Burnett, Gangrenous ulcerations: Affecting the face, including the lids of both eyes and destroying the eyeballs the results of fites by a man. The journ. of the Amer. Med. Ass. 1899. June 24.
9. *Crohn, Ein Fall von Ulcus rodens. Diss. Kiel 1899.
10. Dollinger, Aneurysma cirsoideum. Orvosi Hirtelap 1899. p. 595.
11. Ferrari, Contributo alle plastiche della fascia e specialmente della guamia. Durante's Festschrift. vol. II.
12. *Förster, Ueber Elephantiasis der Lippe. Diss. München 1899.
13. Fricke, Beiträge zur Statistik des Lippenkrebses. Deutsche Zeitschrift f. Chirurgie 1899. Bd. 50. Heft 1 und 2.
14. Guizzetti, Per la etiologia e la patogenesi del noma. Terza serie di ricerche. Policlinico 15 ottobre — 15 nov. 1898.
15. Hinsberg, Die klin. Bedeutung der Endotheliome der Gesichtshaut. v. Bruns'sche Beiträge 1899. Bd. 24. Heft 1.
16. *Jeaubran, Un cas d'hémo-lymphangiome caverneux fissuraine de la lèvre supérieure. Bull. et mém. de la soc. anat. 1899. Octobre.
17. A. Knipers, Twee gevallen van Lupus faciei, genesen door Röntgen-Stralen. Nederl. Tijdschr. v. geneesk. Amsterdam 1899. II. 869. Rotgans.
18. Lafarelle, Corps étranger enkysté sous la peau du front et pris pour un kyste sébacé. Société d'anatomie et de physiologie. Journal de médecine de Bordeaux 1899. Nr. 15.
19. Lange, Lymphangioma cavernosum of the face. New York surgical society. Annals of surgery 1899. February.
20. *Manz, Ueber ein Aneurysma der Schläfenarterie. Ziegler's Beiträge 1899. Bd. 24. Heft 3.
21. Neuber, Ein Pseudocarcinom der Unterlippe. 71. Naturforscherversamml. München. Münchener med. Wochenschrift 1899. Nr. 42.

22. *Pevoin, Actinomycose cutanée de la face. Soc. de Derm. Annales des maladies de derm. 1899. Nr. 5.
23. Prat, Erisipèle de la face chez un negre. Lyon médical 1899. Nr. 33.
24. Princeteau, Les ganglions lymphatiques de la joue. Société d'anat. et de phys. Journal de médecine de Bordeaux. Nr. 32 et 41.
25. Raviaut et Marlier, Emphysème sous-cutané de la face, du cou et du tronc. Gazette hebdomadaire 1899. Nr. 38.
26. Schuster, Ueber einen Fall von Erysipelas faciei mit eiteriger Meningitis. Dissert. München 1899.
27. *Shepherd, A strange case of granuloma of the face and extremities. Journal of cut. and gen.-ur. diseases 1899. Jan.
28. Sick, Hyperplasie der Lippenschleimdrüsen. Aerztl. Verein Hamburg. Münchener med. Wochenschrift 1899. Nr. 20.
29. Silberberg, Eine neue Modifikation der Cheiloplastik. Centralbl. für Chirurgie 1899. Nr. 21.
30. Richard Stoeckle, Die Behandlung der Kankroide des Gesichts und das Auftreten der Recidive nach den Ergebnissen der Würzburger Klinik. Dissert. inaug. Würzburg 1899.

Buchbinder (7) lenkt die Aufmerksamkeit auf die im Allgemeinen wenig beachteten Lymphdrüsen der Wange, den Poncet und seine Schüler Albertin und Vigier näher beschrieben haben. Diese Lymphdrüsen sind schon Masgani bekannt gewesen. Buchbinder hat die Drüsen anatomisch darzustellen versucht und hat zunächst die beiden gefunden, welche auf der äusseren Fläche des Unterkiefers vor dem Rande des Masseters neben der Vena facialis anterior gelegen sind, zwei andere konnte er auf dem Musculus buccinator nachweisen, lateral vom Mundwinkel medial von der Vena facialis und endlich noch zwei andere, die lateral und unterhalb der Durchbruchstelle des Ductus stenoinanus neben einer dem Speichelgange der anliegenden Drüse zu finden sind. Buchbinder schlägt für die Drüsen als Bezeichnung vor Glandulae lymphaticae maxillares superiores und buccinatoriae anteriores und posteriores. Erkrankungen der Lippen, der äusseren Nasenöffnungen entzündliche Prozesse der Zähne können akute Entzündungen dieser Lymphdrüsen herbeiführen. Ebenso können sie von Tuberkulose befallen werden. So sah Verf. bei einem achtjährigen Mädchen, welches tuberkulös hereditär belastet war, auf der Wange ein kleines rothes Knötchen, das von selbst aufbrach und eitrig wurde. Die Anschwellung lag 2 cm seitwärts vom Mundwinkel, die Haut darüber war geröthet und fluktuirte. In der Nähe waren eine grössere Zahl Lymphdrüsen fühlbar geschwollen.

In diesem Falle, sowie in zwei anderen konnte Verf. durch Excision der Lymphdrüse rasche Heilung erzielen. Verf. empfiehlt ebenso wie die Unterkiefergegend und vordere Ohrgegend auf Drüsenschwellung zu untersuchen, auch die Wangenlymphdrüsen in das Bereich der Untersuchung zu ziehen, in all den Fällen, in denen es sich um metastatische Prozesse in den Lymphdrüsen handeln kann.

Princetau (24) hat sich mit dem anatomischen Studium der Lymphdrüsen der Wange beschäftigt. Dieselben finden in den meisten anatomischen Handbüchern so gut wie gar keine Erwähnung. Poncet hat ihre tuberkulöse Veränderung beschrieben. Nach den Studien des Verf. verfolgen die oberflächlichen Lymphgefässe des Gesichtes, der Stirn und der Schläfe drei sehr verschiedene Wege, um sich zum oberen Theil des Halses zu begeben in die unterhalb des Unterkiefers gelegenen Drüsen. Der hintere Weg begleitet die temporalen Gefässe, dringt mit ihnen in die Parotiden-Nische und

tritt hier in eine kleine Zahl von Lymphdrüsen ein, welche als parotideale beschrieben werden. Der vordere Weg ist viel kürzer, ein oder zwei Lymphgefässstämme steigen vertikal von der Mitte der Unterlippe gegen die oberhalb des Zungenbeines gelegene Gegend, um sich hier in zwei Drüsen zu erheben. Diesen Weg nennt Verfasser den Kinnweg. Der faciale Weg verfolgt die Richtung der Vena facialis und geht von der Mitte der Stirn um den inneren Augenwinkel über die Wange fort. Er setzt sich aus 4—5 Lymphstämmen zusammen, welche von Nasenflügel, Oberlippe Lippenkommissur, äusserem Drittel der Unterlippe, unterem Augenlid herkommen. Bei der Präparation dieser Gegend legt ein schiefer Schnitt von oben nach unten das Unterhautfettgewebe blos. Erst unter demselben in dem Niveau der Muskulatur findet man die Stämme. Die Zahl der Drüsen, die hier gelegen sind, wechselt von 1—3, ihre Grösse bis zu der einer Erbse, ihre Lage ist nicht immer regelmässig, sie liegen in einem Dreieck, dessen Basis von der Vena facialis gebildet wird, dessen beiden anderen Seiten durch die beiden Schenkel der an der Lippenkommissur endigenden Arterie. Verf. theilt die Drüsen in buccale und supramaxillare. Die buccalen auf der äusseren Fläche des Buccinator gelegen decken stets den vorderen Rand der Vena facialis. Die supramaxillaren Drüsen liegen auf der äusseren Fläche des Unterkiefers. Sie sind verdeckt durch das Platysma und liegen auf der äusseren Fläche des Unterkiefers und sind ebenfalls in ihrer Zahl wechselnd bis zu drei. Endlich findet sich in der Wange noch ausnahmsweise Drüsen in der Nasolabialfurche und an der Lippenkommissur.

Lafarelle (18) zeigt einen Eisensplitter von 2—3 mm Durchmesser, der bei einem 55jährigen Mann in der Stirn sich abgekapselt hatte, nachdem er zwei Jahre vorher in die rechte Stirngegend einen Hufschlag bekommen hatte. Während die übrige Wunde vernarbt war, hatte sich 3—4 Monate später eine linsengrosse Schwellung entwickelt, die dann dauernd stehen geblieben war. Sie erwies sich bei der Untersuchung als ein kleiner derber auf Druck leicht empfindlicher Tumor, der der Haut zu adhäriren schien. Man vermuthete eine Dermoidcyste. Bei der Excision fand sich der genannte Fremdkörper eingekapselt vor.

Bei einem 22jährigen jungen Mann, mit Lungentuberkulose, ausgesprochenen Kavernen in den Spitzen, tuberkulösen Geschwüren der Zunge, Stimmlosigkeit und Schluckbeschwerden trat, wie Raviaut (25) mittheilt, plötzlich eine Schwellung des Gesichtes, besonders der Augenlider, der Wangen und der Halsregion auf mit deutlicher knisternder Empfindung. Die Schwellung hatte sich an einen Hustenanfall angeschlossen und unter pfeifendem Geräusch war die Luft in das Bindegewebe eingedrungen. Bei näherer Betastung zeigten sich auch Schulter Rücken und Brust vom Emphysem ergriffen. Der Kranke starb vier Tage später. Bei der Obduktion konnte man die Muskeln unter dem Zungenbein durchbrochen finden von einem käsigen Eiter, sodass hier ein Abscess entstanden war, welcher sich von dem Zungenbein bis zum Brustbein 12 cm lang ausdehnte. Durch denselben war der Kehlkopf vollständig entblösst. Der Thyroidknorpel von seinem Ueberzug befreit, zeigte einen Durchbruch in der Nähe des Adamsknotens; die Membrana thyreohyoidea wies ein 6 mm langes 3 mm breites Loch auf. An der Innenseite des Kehlkopfes befanden sich umfangreiche Geschwüre unter den Stimmbändern. Diese selber waren intakt, ebenso die Schleimhaut oberhalb. Zahlreiche Ge-

schwüre fanden sich auch in der Trachea, wo theilweise die Knorpel blossgelegt waren.

Prat (23) beschreibt ein Erysipel bei einem Neger. Ein 18jähriger junger Mann trat in das Hospital ein mit den Erscheinungen von Halsschmerzen, sehr ausgiebigem eitrigem Sekret aus der Nase, Kopfschmerzen und Ohrschmerzen. Der Kranke hatte den Appetit verloren und war verstopft, Gaumen, Mandeln und Zäpfchen waren stark geröthet die Zunge stark belegt, Drüsenschwellung am Halse. Temperatur war 39,8°. Der Kranke delirirte. Am anderen Tage liess sich eine Schwellung über das ganze Gesicht, Augenlider und Nasenwurzel konstatiren, mit Blasenbildung auf derselben. Dabei stieg die Temperatur auf 40. Die Kultur des Inhalts der Blase wies Streptokokken nach. Das Erysipel verlief innerhalb 10 Tagen. Verf. hält dadurch für bewiesen, dass die Annahme, dass die Neger gegen Erysipel immun seien, nicht mit Recht bestehe. Der beobachtete Krankheitsfall verlief vollständig unter dem Bilde eines Erysipels, nur mit dem Unterschiede, dass sich die Röthung der Haut nicht nachweisen liess.

In einer dritten Arbeit über die Aetiologie und Pathogenese des Noma berichtet Guizzetti (14): 1. über einen neuen Fall von Noma (der sechste von ihm bakteriologisch untersuchte), 2. über die Untersuchung des Zustandes der Blutgefässe in allen von ihm beobachteten Fällen, 3. über die Untersuchung des Nervensystems seines sechsten Falles, 4. über die mit dem Pseudodiphtheriebacillus des sechsten Falles ausgeführten Experimente, 5. über die mit dem Diphtheriebacillus von einem Falle von ulceröser Stomatitis ausgeführten Experimente, 6. über die Experimente, die er ausführte: a) um festzustellen, in welcher Weise die Mundbakterien die in der Mundhöhle verbliebenen organischen Substanzen invadiren, b) um festzustellen, in welcher Weise die genannten Bakterien die durch Verbrennungen oder durch Kreislaufunterdrückung sowohl bei Thieren als beim Menschen hervorgerufenen Gangrän invadiren.

Die bakteriologische Untersuchung that dar, dass in der Grenzzone zwischen dem nekrotischen und dem lebenden Gewebe der vom Verf. in zwei anderen Fällen angetroffene Pseudodiphtheriebacillus anwesend war, dagegen der von ihm in zwei früheren Fällen angetroffene Babes und Lambilovici'sche Bacillus nicht vorkam. Betreffs der histologischen Untersuchung traf Verf. in seinen sechs Fällen dieselben Erscheinungen an wie in den früheren von ihm studirten Fällen von Noma und geht nur auf folgende Einzelheit näher ein: im letzten, dem vitalen Theil zunächst gelegenen Gangränschichten sind mitten in dem gänzlich kernlosen Gewebe die Arterien und Venen, die Nervenbündel, die Drüsen jeder Art (die Schleimdrüsen in der Schleimhaut, die Schweiss- und Talgdrüsen in der Cutis), die Haarzwiebeln alle noch mit gut gefärbten und also noch vitalen Kernen versehen. Bei aufmerksamer Betrachtung lässt sich ganz deutlich erkennen, dass sie von ihren äusseren nach ihren inneren Lagen progressiv der Gangrän verfallen. Das kann nach Verf. nur von der Natur des die Gangrän hervorrufenden Erregers und von den Wegen, auf welchen er sich verbreitet, abhängen.

Die Veränderungen der Blutgefässe bei Noma bestehen in fibrinösen Thromben, welche die Gefässe von einem gewissen Kaliber zum grössten Theil verschliessen; in den Kapillaren findet sich keine Spur von hyaliner Thrombose, ebenso sind die grossen Gefässe (Carotis, A. occipitalis, A. lingualis, A. facialis) nicht verschlossen. Nur in einem Falle traf Verf. obliterirende

Endoarteritis an, die er als prädisponirende und nicht als bestimmende Ursache der Gangräne ansieht.

Die vergleichende Untersuchung des Nervensystems der gesunden und der mit Gangrän behafteten Seite gab ihm folgende Resultate: der Sympathicus in seinen Strängen und Ganglien, die Gesichtsnerven und die Ursprungskerne auf beiden Seiten normal, die von der Gangrän in Mitleidenschaft gezogenen Trigeminusäste wiesen eine zerbröckelte Markscheide auf, die Schwann'sche Scheide und der Achsencylinder waren normal.

Die Experimente, die er an Meerschweinchen und Kaninchen vornahm, um festzustellen: 1. wie sich der Pseudodiptheriebacillus in der Vergesellschaftung mit dem pyog. Streptococcus und dem Staphylococcus aureus, mit denen er in der Gangrän vereinigt war, verhielt, und 2. ob er bei Thieren, bei denen er vorher Nerven- und Cirkulationsveränderungen hervorgerufen worden waren, auch für sich allein eine nekrotisirende Wirkung entfaltete, gaben folgende Resultate: Injektion des Pseudodiphtheriebacillus allein rief nur eine seröse Oedemplatte hervor, Injektion des Staphylococcus aureus eine ähnliche Erscheinung, Injektion des Streptococcus dagegen zuerst eine purulente Infiltrationsplatte, die aber nach zwei Tagen in Gangrän überging, abfiel und heilte. Injektion aller drei Mikroorganismen zusammen erzeugte zuerst eine purulente Infiltration und dann eine Gangränplatte; Injektion der beiden Kokken hatte dieselbe Wirkung, kurz und gut von den drei Mikroorganismen war es der Streptococcus allein, der die Gangrän hervorrief. Die Ligatur der Arterie des äusseren Ohres, die Resektion des Halssympathicus u. s. w. veränderten das pathogene Vermögen des Pseudodiphtheriebacillus nicht.

Verf. hielt sodann Stückchen von rohem Kalbfleisch 18—30—42—54 Stunden im eigenen Munde zwischen der Wangenschleimhaut und dem Zahnbogen und fand dieselben, als er sie dann mikroskopisch untersuchte, von den gewöhnlichen Mundbakterien, nämlich Leptothricheen und Mikrokokken invadirt, die in die Zwischenräume und die oberflächlichen Bündelchen eingedrungen waren; während er in den Fleischstückchen, die er, in sterilisirten Schälchen, mit Speichel vermischt im Thermostat gehalten hatte, nur unregelmässig vertheilte dicke Bacillen antraf.

Ein weiteres Experiment bestand darin, dass er bei Kaninchen die Zunge an der Basis mit einem Seidenschnürchen zusammenschnürte und die Thiere dann nach einem zwischen 14 und 72 Stunden variirenden Zeitraum tödtete. Er konstatirte, dass die Mikroorganismen an den Stellen eingedrungen waren, wo sich das Epithel losgelöst hatte, dass hier in den ersten Stunden ein Gemisch von verschiedenen Bakterien vorhanden war, die Invasion aber, je tiefer man ins Gewebe eindrang, immer einfacher wurde, bis zuletzt nur eine einzige Species vorkam, die von einem Fall zum anderen verschieden war. In der Folge drang das ganze Bakteriengemisch immer tiefer ins Gewebe und wurde zuletzt überall angetroffen.

Bei den auf der Wangenschleimhaut von Thieren und einigen Kranken mittelst einer heissen Glasröhre hervorgerufenen Verbrennungen in den Brandschorf ein langsames und stets spärliches war und dass es sich bei den eingedrungenen Arten entweder um die gewöhnlichen Mundbakterien oder vielleicht um den Mikroorganismus eines besonderen Prozesses (Skorbut) handelte.

Aus allen diesen Untersuchungen zieht Verf. folgende Schlüsse: 1. in dem experimentell hervorgerufenen Brandschorf kommt der in den Fällen von Noma isolirte Bacillus nicht vor; 2. die Bakterien, welche die durch

Verbrennungen oder durch Kreislaufsunterdrückung hervorgerufene Gangrän invadiren, verbreiten sich viel langsamer als der in der Grenzzone des Noma vorkommende Bacillus, 3. bei durch Kreislaufsunterdrückung hervorgerufene Gangrän ist die Invasionszone eine schnell transitorische, bei durch Verbrennung hervorgerufener Gangrän widersteht sie, aber nicht so beim Noma. Alle diese Unterschiede stützen die Annahme, dass der Bacillus der Grenzzone die Ursache des Noma ist. Was nun die als Ursache des Noma anzusehende Mikroorganismenart betrifft, bemerkt Verf., dass bis jetzt nichts Sicheres festgestellt ist, dass sich aber aus den bakteriologisch studirten Fällen annehmen lasse, es seien nekrotisirende Mikroorganismen: 1. der von Babes und Lambilovici gefundene Bacillus, 2. der Staph. pyog. aureus, 3. der Strept. pyog. Muscatello.

J. Dollinger (10). Aneurysma cirsoideum wahrscheinlich angeboren, welches jetzt den grösseren Theil der linken Häfte des beharrten Kopftheiles einnimmt und sich von hier auf die Schläfengegend und das obere Augenlid erstreckte. Patientin ist jetzt 21 Jahre alt. Exstirpation der Geschwulst in drei Sitzungen. Das Doyen'sche Verfahren der Blutstillung wurde versucht, jedoch nutzlos. Dollinger umnähte daher die Geschwulst mit starker Seide. Die Nähte drangen bis auf den Knochen. Die Blutung ward dadurch vermindert aber nicht ganz gestillt. Dollinger wendet diese Umnähung bei Angiomata cavernosa schon lange an. Pat. geheilt.

Berger (6) veröffentlicht einen von Krause (Altona) operirten Fall von Rankenangiom am Kopf. Bei einem 9jährigen Knaben hat eine Geschwulst seit der Geburt bestanden, welche periodenweise wuchs. Da sie in letzter Zeit auf das Auge übergriff, wurde eine Ausschälung für nothwendig gehalten. Bei dem sonst gesunden Knaben fand sich auf der rechten Kopfseite, flächenhaft ausgebreitet, über den Knochen verschieblich, ein aus zahlreichen geschlängelten, pulsirenden Gefässschlingen zusammengesetzter Verschluss. Die Schläfenarterie war bis zu Bleistiftdicke erweitert und an ihr, sowie in der ganzen Umgebung der Geschwulst Pulsation sichtbar. Die Geschwulst reicht vom rechten Tragus bis über das Augenlid an die Nasenwurzel, der Sagittalnaht entlang, bis zum Scheitelbein. Mit einem Schnitt, der vom rechten äusseren Augenwinkel zum Tragus führte, werden die ihm zuführenden Gefässe freigelegt, doppelt unterbunden und durchschnitten. Ebenso die Gefässe in der Gegend des Augenlides und der Nasenwurzel und nach Unterbindung der Gefässe der ganze Tumor im Zusammenhang mit der Haut von der Unterlage abgelöst. Dabei mussten direkt aus dem Knochen spritzende Gefässe mit spitzen Haken zum Stillstand gebracht werden. 113 Unterbindungen waren nothwendig. Wegen Verschlechterung des Befindens des Kranken musste die Operation abgebrochen und durch Tamponade der Wunde beendet werden. Nach drei Tagen wurde die Exstirpation fortgesetzt und namentlich nun in der Sagittallinie abgetragen. Dann hing der ganze Tumor an einem Hautlappen, dessen Ernährungsbrücke zwischen Tragus und Scheitelbeinhöcker lag. Von diesem Hautlappen wurde die Geschwulst, allerdings sehr mühsam, abpräparirt und nun die Haut auf den Defekt aufgelegt und vernäht. Im Ganzen waren 189 Ligaturen erforderlich. Ein Theil der Haut wurde nekrotisch und, da Narbenverziehung eintrat, der Defekt plastisch gedeckt. Die Augenbrauen durch einen Krause'sche Hautlappen ersetzt, die Heilung ist vollkommen erfolgt, ein Recidiv ist nicht bemerkt worden. Bei der Abwägung der Exstirpation mit den anderen für die Behandlung vorgeschlagenen Methoden kommt Verf.

zu dem Schluss, dass die Exstirpation vorzuziehen ist, namentlich wenn man sie zweizeitig ausführt, weil dann die Blutung zu beherrschen und keine lebensgefährliche Höhe bekommt. Da der Knochen in diesen Fällen nicht angefressen erscheint, kann das Periost sehr häufig erhalten werden, der Weichtheilverlust lässt sich durch Transplantation ersetzen.

Sick (28) stellte einen jungen Mann vor, bei dem sich an Ober- und Unterlippe hinter dem normalen Wulst ein zweiter gebildet hatte, der sich, ohne Schleimabsonderung, aus rosenkranzartig angeordneten, sehr beträchtlich entwickelten Schleimdrüsen bei der Exstirpation zusammengesetzt erwies. Die Heilung trat glatt mit gutem kosmetischen Effekt ein. In der Besprechung des Falles hob Wiesinger hervor, dass er mit Ausschneidung eines länglichen horizontalen und dazu senkrecht gestellten Keiles mit querer Vernähung bessere Resultate erzielt habe. Unna erwähnt eine Schwellung der Lippendrüsen, die er bei älteren Damen anfallsweise, später aber konstant werden sah. Sie soll auf einfachen Druckverband verschwinden. Die anatomische Untersuchung ergab lediglich eine Wucherung der einzelnen Schleimdrüsen bis auf das Zehnfache des Volumens ohne alle entzündlichen Erscheinungen. —

Jeanbrau (16) beschreibt ein Hämolymphangioma cavernosum der Lippe. Bei einem 23jährigen Mädchen war vom 7. Jahre an an der linken Hälfte der Oberlippe eine stärkere Hervorragung zu bemerken gewesen, ohne wesentliche Verfärbung der Haut. Der Versuch, durch Ignipunktur die Geschwulst zu verkleinern, hatte keinen Erfolg. Die linke Hälfte der Oberlippe war von einem wallnussgrossen Tumor eingenommen, der weich, nicht gut abgegrenzt, von homogener Konsistenz, schmerzlos und mit der Haut verwachsen war. Die umgebenden Gefässe erscheinen nicht erweitert. Schreien und körperliche Anstrengung vermehren sein Volumen nicht, dagegen soll er zur Zeit der Menstruation grösser werden. Forgue entschloss sich zur Exstirpation von der Schleimhautseite der Lippe aus, dabei wurde eine sehr gefässreiche Masse blossgelegt, die unter den Pincetten leicht zerriss. Die Operation wurde durch Naht der Wunde rasch geendigt. Um die Umgebung trat eine leichte Blutung ein, nach drei Monaten war der Tumor gerade wieder so gross wie früher vorhanden. Die Patientin konnte sich zu einem nochmaligen Eingriff nicht entschliessen. Die Geschwulst zeigt auf dem Durchschnitt ein gestreiftes Aussehen und ziemlich derbe Konsistenz. In ihrer hinteren Partie liess sich eine grössere Zahl von Hohlräumen erkennen. Die Gefässe waren sehr erweitert, mit Blut gefüllt und in ihrer Wand verdickt. In dem Bindegewebe waren zahlreiche Lymphspalten vorhanden, mit Endothelien ausgekleidet. Kapillare Blutgefässe sind stellenweise in die Lymphräume eingebrochen und haben sie mit Blut angefüllt. Da und dort sind einzelne Knoten von embryonalem Bindegewebe mit Riesenzellen eingeschlossen, die wahrscheinlich mit den interstitiellen Hämorrhagien zusammenhängen.

Bahans (4) stellte einen 70jährigen Landarbeiter vor, bei dem sich rechts vor dem Ohr, in der Höhe des Tragus, ein kleiner harter Knoten entwickelt hatte, der in kurzer Zeit geschwürig geworden war und sich allmählich vergrössert hatte. Jetzt findet man bei dem Kranken einen über die Schläfen-, Masseter- und Parotisgegend fortziehende runde Tumormasse von 15 cm Durchmesser mit geschwürigem Grunde, leicht blutenden warzigen Erhabenheiten. Dabei ist der Tumor noch verschieblich gegen die Unterlage. Drüsenschwellung besteht nicht. Der Tumor ist zweifellos ein Epitheliom.

Rechterseits besteht in der Augenbrauengegend ein kleiner verhornter Tumor, ebenfalls epithelialer Natur.

Allen (1) zeigt einen 64jährigen Mann vor, bei dem er ein rasch sich verbreitendes Unterlippencarcinom mit Arsenpaste und Aristolsalbe vor sieben Jahren beseitigt hatte. In der Diskussion bestreiten Robinson und Lewes die Wirksamkeit des Mittels. Elliot fand noch zwei kleine verdächtige Lymphdrüsen, die ihm für entzündete zu hart erschienen. Robinson hält die Gefahr für vorliegend, dass durch die kaustische Behandlung die Lymphzufuhr zu dem Geschwür vergrössert und damit die Gefahr der Sekundärinfektion begünstigt würde. Ganz besonders wenn nur milde Caustica, wie Höllenstein oder Karbolsäure verwendet würden.

Allen (2) stellte einen 24jährigen verheiratheten Schneider, der nie syphilitisch gewesen war, vor, wegen eines an der Unterlippe sitzenden Geschwürs. Es war als öfters blutende Fissur entstanden, schmerzte zeitweise und hat sich im Grunde verhärtet. Caustica hatten auf den Verlauf keinen wesentlichen Einfluss. Fordyce sprach es als eine dem Krebs vorausgehende Verschwärung an. Fox hält trotz der Jugend des Patienten die Affektion für ein Epitheliom, wie er solche bei jugendlichen Personen namentlich im Gesicht gesehen hat. Klotz erwähnt einen von Hartzel, New York med. Journ. 1898 p. 311 publizirten Fall von Epitheliom bei einem Kinde.

Robinson hat noch Fälle von Epitheliom unter 30 Jahren gesehen. Allen wird die Diagnose durch mikroskopische Untersuchung klarstellen.

Lange (19) beobachtete bei einem 13jährigen Knaben eine an der linken Wange bald nach der Geburt entstandene weiche, schmerzlose Geschwulst, welche im achten Lebensjahre nach einer Ohrfeige lebhaft gewachsen sein soll. Trotz Elektropunktur verkleinerte sie sich nicht. Fast die ganze linke Wange war von einer weichen, elastischen, nur leicht kompressiblen Geschwulst eingenommen, an deren Oberfläche erweiterte Venen entwickelt waren. Der Tumor schien mit der Parotis verwachsen. Da aber der Tumor in den letzten Jahren rapid gewachsen war, entschloss sich Lange zur Entfernung nach Unterbindung beider äusseren Carotiden durch Abtragung vom Jochbogen nach dem Kieferwinkel zu. Der Tumor bestand aus schwammartigem Gewebe mit zahlreichen Cysten, deren aus dünner Wand bestehender Hohlraum mit lymphoider Flüssigkeit gefüllt war. Er war zum Theil in die Gesichtsmuskeln eingewachsen. Die oberen Aeste des Facialis mussten durchschnitten werden. Lange empfiehlt die von ihm wiederholt in verschiedenen Fällen von grossen blutreichen Gesichtsgeschwulsten ausgeführte Unterbindung beider äusseren Halsschlagadern, obgleich er ein Kind an Nachblutung verloren. Daucbarn empfiehlt zur Beschränkung des Wachthums von Geschwülsten die Excision der Carotis externa, die er 5mal beiderseitig, 1mal einseitig vorgenommen hat. In einzelnen Fällen hat sie Verkleinerung und Stillstand der Geschwülste bewirkt.

Neuber (21) berichtet über einen 30jährigen Patienten, der mit einem anscheinend krebsigen Geschwür der Unterlippe in Behandlung trat. $3^1/_2$ cm lang durchsetzte es den Mittelsaum und setzte sich gegen die Umgebung durch eine infiltrirte Zone ab, die Kieferdrüsen waren stark geschwollen. Lues war nie vorhanden gewesen. Bei dem Versuch, ein Stück des Geschwürgrundes zum Zweck der mikroskopischen Untersuchung zu entfernen, liess sich das schwammige Gewebe vollständig mit dem scharfen Löffel fortnehmen. In den Wucherungen wurden atypisch gewucherte Epithelzellen nachgewiesen.

Als man aber den nach Abschabung des Geschwürs angelegten Verband entfernen wollte, zeigte sich die Wunde in guter Heilung und vom Rande vernarbend. Neuber hält die Geschwulst für ein geschwürig zerfallenes Epitheliom der Oberlippe. In der Besprechung betont v. Bergmann, dass nicht selten eine solche Heilung nur vorübergehend sei und später doch Recidive auftreten. Die von Garre gemachte Annahme, dass es sich um ein lupöses Geschwür handelt, entkräftet Neuber dadurch, dass Tuberkelbacillen nicht nachzuweisen gewesen wären.

Stoeckle (30) hat die von Ohren begonnene Arbeit über die Endresultate der Gesichtscarcinome in der Würzburger Klinik fortgesetzt, insofern er die von 1887—1897 beobachteten Fälle zusammengestellt und verfolgt hat. Von den 86 beobachteten Fällen sind 9 Kranke bald nach der Operation, 17 an lokalem Recidiv, 2 an Carcinom anderer Organe gestorben, 7 leben mit lokalem Recidiv, 46 sind recidivfrei geblieben, 3 waren inoperabel.

Von 601 Fällen von Gesichtscarcinomen, welche aus den verschiedenen Statistiken zusammengestellt sind unter Weglassen der Lippencarcinome, entfallen 176 auf die Nase, 163 auf Kinn und Wange, 131 auf die Augenlider, 98 auf Stirn und Schläfe, 33 auf das Ohr.

Die Bevorzugung des männlichen Geschlechts gegenüber dem weiblichen tritt bei den Gesichtscarcinomen nicht so deutlich als bei den Lippenkrebsen hervor, ist aber ausgesprochen. Die Altersklassen von 66—70 Jahren waren am meisten befallen. Bläschen, Warzen, Flechten, Borken, Geschwüre bildeten den Ausgangspunkt; in 13 Fällen schloss sich die Geschwulstbildung an ein Trauma an. Nur in zwei Fällen war hereditäre Belastung vorhanden. Die durch umfangreiche Operationen gesetzten Defekte machten Verschluss durch Lappenbildung oder Thiersch'sche Implantation nothwendig. Oft wurden Knochenresektionen, Eröffnungen von Höhlen nothwendig, 6 mal wurde der Bulbus exstirpirt. Der Tod erfolgte 3 mal an Meningitis, 3 mal an Herzschwäche, 1 mal an Lungenödem, 1 mal an Pneumonie. 1 mal kamen Metastasen im Herzen und in den Mesenterialdrüsen vor. Von 32 Recidivkranken sind 17 mit Recidiv gestorben, 2 an Carcinomen innerer Organe, 7 leben mit lokalem Recidiv, 6 sind nach wiederholter Operation recidivfrei. Die Recidive pflegen innerhalb der ersten drei Monate aufzutreten; nach drei Jahren sind Recidive selten.

Frei sind von Recidiv geblieben 1877—1887 von 72 Kranken 23 = 31,9%, 1887—1897 von 86 Kranken 38 = 44,19%.

Fricke (13) berichtet über 137 Fälle von Lippenkrebs, welche in der Göttinger chirurgischen Klinik in den Jahren 1874—1896 zur Behandlung kamen. Von 127 Kranken bekam er Nachricht über das weitere Schicksal. Gleichzeitig hat er aus den Arbeiten von Wörner, Maiweg und Regulski für einzelne Fragen das Material herangezogen, sodass er für diese ein Gesammtmaterial von 1338 Lippenkrebsen zur Verfügung hatte. Von ihnen waren 1219 gleich 91,1% männlichen und 119, 8,9% weiblichen Geschlechts. Die Unterlippe war 19 mal häufiger erkrankt als die Oberlippe, die Jahresklasse von 55—65 Jahren stellte die meisten Patienten, 75% der lippenkrebskranken Männer beschäftigte sich mit Bodenbenutzung und Thierzucht. Heredität, Tabak und Alkoholgenuss haben als ätiologische Momente keine Bedeutung. Oefters kommen Verletzungen der Lippe als Ursache des Krebses in Frage. Die Lymphdrüsen werden früh mitbetheiligt und können, auch wenn sie nur klein und undeutlich fühlbar sind, krebsig entartet sein. Ist

der Lippenkrebs auf den Kiefer übergegangen, ist definitive Heilung fast vollkommen ausgeschlossen. Jede Warze bei einem höher bejahrten Individuum, welche wächst, ist, als des Carcinoms verdächtig, zu entfernen. Ebenso sind die Unterkiefer- und Unterkinndrüsen fortzunehmen. Man muss sie jedoch vor der Entfernung der Lippengeschwulst operativ angreifen. Eingreifendere Kieferoperationen hält Verf. als höchst gefährlich und fast zwecklos. Erysipel hat auf den Verlauf des Krebses keinen besonderen Einfluss. An den Folgen der Operation starben von 124 Unterlippenkrebskranken 8, von den 13 Oberlippenkrebskranken 1. Ein Recidiv trat in 32,5% der Fälle ein, bei 37 Unterlippenkrebskranken von 114 Patienten. Bei 4 Oberlippenkrebskranken von 17 Patienten = 30,8%. Von 114 Fällen wurden 45 ohne Erfolg, 69 mit Erfolg operirt.

Bedenck (5) bespricht in seiner Doktordissertation 63 in der Erlanger chirurgischen Klinik beobachtete Fälle von Lippencarcinom. Von den 63 Fällen wurden sechs bei Frauen, die übrigen bei Männern konstatirt, die zu 40% der arbeitenden Landbevölkerung angehörten. Nur 9 von ihnen erklärten sich als Raucher, 3 davon trugen den Krebs an der Stelle, an welcher sie die Pfeife hielten. 4 Patienten führten die Entstehung der Geschwulst auf das Reiben scharfer Kanten der Zähne, 5 auf ein Trauma, 1 auf einen Bienenstich, 1 auf Erfrieren der Unterlippe zurück. 3mal sass der Tumor an der Oberlippe. Eigenartig ist die Beobachtung, dass die sechs Fälle, in welchen nach der Operation ein Erysipel auftrat, sämmtlich an Carcinom gestorben sind.

7 der 63 Fälle traten als Recidive in die Behandlung. Von 58 Fällen konnte Bedenck Nachrichten über ihr ferneres Schicksal erhalten. 34 waren noch am Leben, 24 waren gestorben. Von den Lebenden sind alle bis auf einen recidivfrei. Es wurden 37 mit Erfolg operirt; davon leben ohne Recidiv 33, 4 sind an anderen Krankheiten gestorben. 21 sind ohne Erfolg operirt. 1 lebt mit Recidiv, 16 sind gestorben an Carcinom, 4 an der Operation. Während zwischen erster Operation und erstem Recidiv im günstigsten Falle ein Zwischenraum von 4¼ Jahren lag, geht er zwischen zweiter Operation und zweitem Recidiv nicht über vier Monate hinaus. Erwähnenswerth ist das Auftreten einer rechtsseitigen Facialislähmung nach Exstirpation eines Unterlippencarcinoms mit Recidiv.

Silberberg (29) giebt eine Modifikation der Cheiloplastik an, zunächst für die Fälle, wo kleine, den Mundwinkeln anliegende Partien der erkrankten Lippe bei der Excision der Neubildung erhalten werden können. Man durchsticht nach der keilförmigen Excision mit einem doppelschneidigen Messer 1—1½ cm vom Mundwinkel entfernt die Oberlippe an der Grenze des rothen Saumes und führt den Schnitt nach aussen zum Mundwinkel weiter in schräger Haltung zur Mukosa, um einen recht breiten Lippensaum zu erhalten. Von dort aus geht der Schnitt nach der Wange hinein in der Mundrichtung und wird dann parallel dem Wundrande abwärts geführt. Ebenso wird auf der anderen Seite des Defektes ein Schnitt gemacht, dann werden in der Mittellinie des Defektes die beiden neugebildeten Lappen vernäht, bei viereckigem Defekt wird die Methode entsprechend modifizirt. Auch lässt sich die Methode für Defekte der Oberlippe verwenden.

Die von pathologisch-anatomischer Seite nachgewiesene Thatsache, dass ein grösserer Theil der Hautcarcinome sich als Endotheliome erweisen, hat Hinsberg (15) veranlasst, vom klinischen Standpunkte zu prüfen, ob sich hier ein Unterschied bemerken lasse. Er war in der glücklichen Lage, die

an der Strassburger Klinik operirten 97 Fälle von Gesichtscarcinomen, die in dem Institut von Recklinghausen nachuntersucht sind, einer Durchsicht zu unterziehen und fand, dass von 97 Geschwülsten der Gesichtshaut 84 als Carcinome, 13 als Endotheliome befunden waren. Zunächst liess sich konstatiren, dass die Geschwülste der Lippe und Gesichtshaut stets Carcinome waren, während an der Nase die Endotheliome doppelt so häufig, an den Augenlidern ebenso häufig als Carcinome waren. Das erste Bild beider Geschwulstarten ist, soweit die Beschreibung der Krankengeschichten vorlagen, ein gleiches, ein mehr wenig ausgedehntes Ulcus, mit Borken bedeckt, mit derb infiltrirten Rändern, selten mit knolligen, höckerigen Wucherungen. Ein Unterschied im Alter der Patienten war nicht vorhanden, ebensowenig in dem Geschlecht, noch in der Form des Wachsthums. Die Neigung tiefergreifender Zerstörungen kommt ebenso wie die Recidivfähigkeit beiden Geschwulstformen zu. Nach alledem lässt vorläufig nur der Sitz auf die Art der Geschwulst schliessen.

Angelucci (3) hat die totale Plastik an beiden Augenlidern nach folgendem Verfahren ausgeführt. Er schnitt die Augenlider in ihrer ganzen Ausdehnung bis zum Orbitalrand aus. Von der Region des inneren Augenlidrandes führte er dann einen Einschnitt der Nasal- und Nasolabialfurche entlang, der, schräg nach unten und nach aussen gehend, an der Labialkommissur, in 1 cm Entfernung von derselben, vorüberzog und mit einer nach oben und nach aussen konkaven Kurve etwa 1 cm vom Kinnbackenwinkel entfernt endigte. Einen anderen Einschnitt führte er von der Region des inneren Augenlidbandes nach oben bis zur Mitte der Stirn und beschrieb hier eine nach aussen leicht konkave Kurve von etwa 10 cm Länge, die sich in der Parietalregion verlor. Die so abgegrenzten Lappen präparirte er dann von ihrer Unterlage los: den oberen vom Periost, den unteren von der Muskelschicht. Diese Lappen lassen sich leicht gegen die Orbita ziehen und können hier so vernäht werden, dass die Augenbraue in unmittelbaren Kontakt mit dem unteren Lappen, die horizontale Medianlinie der Orbitalhöhle einnimmt. Wenn der Fall die Schliessung der Orbita zulässt, werden die Orbitalenden der Lappen bis auf eine kurze Strecke am äusseren Orbitalwinkel vernäht: durch die gelassene Oeffnung lässt man ein Ende eines langen in die Orbita versenkten Gazestreifens hindurchgehen. Nach 7—8 Tagen wird die Gaze entfernt und die kleine Kontinuitätstrennung der Lappen vernäht. Nach erfolgter Heilung wird der die Orbitalhöhle überdeckende Hautlappen, theils den beständigen Zug, den er von seiten der Haut der angrenzenden Regionen erfährt, theils durch seine Dicke, am Einsinken verhindert. Die Haare der Augenbraue, die die Stelle der Wimpern einnehmen, verlarven die Mutilation; das ästhetische Resultat ist noch vollkommener, wenn dort, wo sich normalerweise die Augenbraue befindet, die Haut tätowirt wird. Sollen, bei Erhaltung des Auges, die Augenlider rekonstruirt werden, so wird die zurückgelassene Conjunctiva mit dem Orbitalrande der Lappen vernäht. Das Auge leidet bei dieser Substition nicht. Das Resultat ist, dank der Schliessbewegung, deren die neuen Augenlider fähig sind, ein ausgezeichnetes; die Bewegung ist zwar eine rudimentäre, aber ausreichende und beim oberen Lappen durch die Mm. superciliaris und frontalis, beim unteren Lappen durch die Aufheber des Nasenflügels und den grossen und kleinen Jochbeinmuskel bewirkt. Muscatello.

Ferrari (11) berichtet über einen Fall von Plastik am Gesicht.

Ein 5½jähr. Kind wies infolge von Noma einen enormen Substanzverlust auf, der die ganze rechte Wange vom vorderen Rande des Masseter bis zur Basis der Nase, den rechten Nasenflügel, einen Theil der Haut seitwärts von der Nase und ausserdem fast die ganze rechte Hälfte der Oberlippe umfasste. Unten war die Grenze des Substanzverlustes von der stark nach aussen gezogenen Unterlippe gezeichnet und oben reichte er bis zu dem stark nach unten gezogenen unteren Augenlid. Die Funktion der Kinnbacken wurde durch die Narbe, die die übrigen Gewebe der Wange und die Unterlippe am Masseter fixirte, stark behindert. Verf. nahm die Plastik in folgender Weise vor; etwas nach aussen von der Mitte der Unterlippe machte er einen 3 cm langen vertikalen Einschnitt durch die ganze Dicke der Lippe hindurch; so bildete er aus dem adhärirenden Lippenabschnitt einen mit Schleimhaut versehenen dreieckigen Lappen, den er von der narbigen Insertionsstelle am Masseter und von seiner normalen Insertion am Zahnfleisch trennte und mobilisirte. Nachdem er dann den Rand des Substanzverlustes der Oberlippe ausgeschnitten hatte, wobei er die obere Adhärenz des Randes, aus welchem nachher ein kleiner Lappen zur Deckung des Nasenlochrandes gebildet wurde, unberührt liess, vernähte er den vorspringenden inneren Winkel des Unterlippenlappens mit dem eintretenden Winkel der an der Oberlippe gemachten Anfrischung, sowie die ganze Anfrischungsslinie der beiden Lippen mit der vertikalen der Unterlippe, wobei er den Unterlippenlappen etwas nach oben anzog, um dessen innere Schleimhaut soviel wie möglich nutzbar zu machen. Der übrige Substanzverlust wurde mit einem Stirnlappen ausgefüllt. Das Endresultat war, was die Aesthetik anbelangt, ein ausgezeichneter.

Muscatello.

Erkrankungen der Gesichtsnerven.

1. Ackermann, Ein Fall von Neuralgia trigemini, bedingt durch einen überzähligen Mahlzahn. Klin.-therap. Wochenschrift 1899. Nr. 36.
2. Bérard et Delore, Traitement opératoire de la névralgie faciale par le procédé de Krönlein. Société des sciences médicales. Lyon médical 1899. Nr. 14.
3. Coelho, Ablation du ganglion de Gasser avec arrachement protuberantiel du trijumeau dans un cas de névralgie faciale rebelle. Revue de chirurgie 1899. Mai.
4. J. Dollinger, Resektion des Nervus lingualis und mandibularis wegen Neuralgie. Orvosi Hetilap 1899. p. 134. Stellt im Aerzteverein zwei Kranke vor, bei denen er vor einem resp. zwei Jahren die Resektion obiger Nerven nach der Methode Horsley's ausführte; seither Heilung. Empfiehlt die Methode.
5. Fraenkel, Zur Technik der Resektion des zweiten Astes des Trigeminus an der Schädelbasis. Centralblatt für Chirurgie 1899. Nr. 9.
6. v. Friedländer, Zur Technik der Neurektomie des zweiten Trigeminusastes. Deutsche Zeitschrift für Chirurgie 1898. Bd. 48. Heft 2 und 3.
7. Krause, Die operative Behandlung der schweren Occipital-Neuralgien. Deutscher Chirurgenkongress 1899.

7a. N. Lyssenkow, Ueber die Excision des 3. Astes des N. trigeminus am Foramen ovale. Chirurgia. Bd. VI. Nr. 32.

8. Monnier, De l'utilité de l'intervention chirurgicale dans la paralysie faciale d'origine auriculaire. Journal de médecine de Paris 1899. Nr. 10.
9. Poirier, Nouveau procédé pour la resection du nerf maxillaire supérieur. Bulletins et mémoires de la société de chirurgie de Paris 1899. Nr. 14. Avril.
10. Potherat, Résection du nerf maxillaire supérieur. Bulletins et mémoires de la société de chirurgie 1899. Nr. 15.
11. Rose, On the practical value of extensive removal of nerve trunks in the operative treatment of trigeminal neuralgia. The Practitioner 1899. March.

Ackermann (1) theilt einen Fall von Trigeminus-Neuralgie mit, der hervorgerufen wurde durch einen überzähligen Mahlzahn. Eine 33jähr. Dame litt seit 17 Jahren an anfallsweise auftretenden Gesichtsschmerzen. Sie gingen von einer Stelle dicht unter dem Unterkiefergelenk aus, an welcher Patientin selbst einen bohnengrossen Knoten fühlte. Die Anfälle traten meist Abends auf, hielten einige Stunden an und waren mit ausstrahlenden Schmerzen der ganzen rechten Kopfhälfte verbunden. In der letzten Zeit waren die Anfälle häufiger geworden und hatten zuletzt einem dauernden Kopfschmerz Platz gemacht. Dabei hatte sich der Knoten langsam vergrössert. Nur durch grosse Dosen Phenacetin war einige Erleichterung geschaffen worden. Bei der Aufnahme erwies sich die rechte Gesichtshälfte durch eine Geschwulst oberhalb des rechten Unterkieferwinkels verunstaltet, die Haut mässig geschwollen, auf dem aufsteigenden Unterkieferast eine harte Erhabenheit von der Grösse einer Krone. Die Zähne sind gesund und vollzählig. Von innen her ist die Anschwellung am aufsteigenden Kieferast fühlbar, die Gegend der Eintrittsstelle des Nerven ausserordentlich empfindlich. Professor Trzebitzky legte in Narkose den Unterkieferwinkel bloss und löste die Weichtheile ab: der aufsteigende Ast war verbreitert aufgetrieben, nahe dem hinteren Rande befand sich in seiner Mitte eine linsengrosse, von Granulationen ausgefüllte Oeffnung. Von ihr aus drang die Sonde in eine Höhle, in deren Innerem ein freier Knochen gefühlt wurde. Schon beim ersten Meisselschlage brach der Unterkieferast durch in Folge übermässiger Verdünnung der buccalen Wand. Der vermuthete Sequester kam dabei zum Vorschein und erwies sich als die abgebrochene Wurzel eines Mahlzahnes. Bei weiterer Eröffnung der Höhle fand sich auch die Krone vor, mit der Kaufläche gegen die Mundhöhle gerichtet. Das obere Bruchstück des Kiefers wurde, um die Wundverhältnisse möglichst einfach zu gestalten, aus dem Gelenk ausgelöst, die Wunde mit Jodoformgaze tamponirt. Die Schmerzen verschwanden von der Stunde ab und auch die Funktion des Kiefers hat sich zu vollkommener Zufriedenheit wieder hergestellt. Die Neuralgie muss durch den Druck auf die durch den überzähligen Zahn aufgeblähte innere Wand des aufsteigenden Unterkieferastes erklärt werden.

Coelho (3) führte bei einer 40jährigen Patientin, welche bereits wegen einer über alle drei Aeste der Trigeminus sich verbreitenden Neuralgie Extraktion sämmtlicher Zähne, Resektionen des N. infraorbitalis und mandibularis ohne Erfolg durchgemacht hatte, die Resektion des Ganglion Gasseri nach Hartley-Krause aus. Er begann damit, das rechte Auge mit einer aus Ober- und Unterlid genommenen Falte zu vernähen; den Hautschnitt liess er vom Orbitalrande konvex nach oben 5 cm über den Jochbogen bis an den Tragus gehen; der Jochbogen wurde eingeschnitten, aus Hart- und Weichtheilen ein Lappen gebildet, der nach unten umgeschlagen wurde. Der Knochen wurde mit Doyenschem Trepan eröffnet, und der Schnitt erweitert, um die Dura mit einem besonders gearbeiteten Spatel abzuheben, der innen Licht auf die Knochenfläche warf, und so kräftig war, dass man die festen Adhärenzen der Dura ablösen konnte. (36 mm lang, 24 mm breit, im Winkel abgebogen). Eine stärkere Adhäsion rief beim Lösen eine reichliche Blutung hervor, welche viel Mühe machte und dazu zwang, zunächst die Operation abzubrechen. Ein Gazetampon wurde eingelegt und mit einzelnen Nähten der Weichtheillappen fixirt. Am dritten Tage wurde die Operation fortgesetzt. Es gelang nun leicht den zweiten und dritten Ast zu finden und zu durch-

schneiden; leichter Erguss von Cerebrospinalflüssigkeit und kleine Blutung. Es gelang mit zwei Elevatorien das Ganglion zu umgehen und es vom Sinus cavernosus ohne Blutung abzulösen. Dem Zuge mit einer Unterbindungspincette folgte es sammt dem Ursprung der Nerven. Mikroskopisch liessen sich in den Ganglienzellen Verfettung und schwarze Pigmentirung und Zellneubildung nachweisen. An der Cornea, die fünf Tage nach der Operation, zum erstenmal blossgelegt wurde und sich klar vorfand, trat schon am sechsten Tage eine Trübung mit Neigung zur Geschwürsbildung auf. Es trat aber Heilung ein, sodass einen Monat nach der Operation die Hornhaut nur einen kleinen Fleck zeigte. Die Hauptschuld an der Cornealaffektion schreibt Coelho der Insensibilität und demgemäss den traumatischen Reizen zu.

Berard (2) und Delore operirten einen Kranken wegen einer seit 18 Jahren bestehenden, allen Mitteln trotzenden, rechtsseitigen Gesichtsneuralgie. Bei dem 47jährigen Manne ohne konstitutionelle Erkrankungen hatten die Schmerzen vor dem rechten Ohre begonnen. Die anfangs seltener auftretenden Anfälle hatten in letzter Zeit so zugenommen, dass der Kranke des Schlafes ganz beraubt war und weder feste Nahrungsmittel, noch kalte Flüssigkeiten zu sich nehmen konnte. Wegen der Ausbreitung der Schmerzen und der Dauer derselben schritt man sofort zur Operation der Nerven an der Schädelbasis nach der Methode von Krönlein mit temporärer Resektion des Jochbogens und Resektion der Nerven bei ihrem Austritt aus der Schädelbasis. Sie erleichterten sich die Operation durch die vorausgeschickte Ligatur der Carotis externa. Dadurch konnten sie fast trocken operiren. Das periphere Nervenstück wurde herausgezogen. Drei Tage nach der Operation hatte Patient keinerlei Schmerzen mehr und die Schmerzen sind auch seit zwei Monaten, die nach der Operation verflossen, nicht mehr wiedergekehrt. Es besteht geringe Behinderung beim Kauen, durch die Narbenbildung am äusseren Flügelmuskel. Ein leichtes Oedem der Haut und eine Lähmung des Musculus frontalis und superciliaris.

Monnier (8) spricht warm dafür, dass die Facialisparesen, die vom Ohr aus entstehen, einer chirurgischen Behandlung unterworfen werden. Man sieht solche Lähmungen sowohl nach akuten Ohrentzündungen als nach chronischen Eiterungen des Ohrs. In den beiden Fällen ist der chirurgische Eingriff das einzige sichere Mittel, um rasch nicht nur die Entzündung, sondern auch die Lähmung zu beseitigen. Durch eine frühzeitige Operation ist auch den Veränderungen vorzubeugen, welche sonst unheilbare Lähmung im Gefolge haben. Vernachlässigte Ohrentzündungen können zu sehr schweren Lähmungen führen.

Zur operativen Behandlung der schweren Occipital-Neuralgien hat Krause (7) ein neues Verfahren angegeben, indem er in der Mittellinie des Hinterhauptes 3 cm unterhalb der äusseren Hervorragung des Hinterhauptbeins bis zum Warzenfortsatz einen Schnitt führt, der nun vorn nach unten am hinteren Rand des Kopfnickers entlang abwärts zieht bis etwa unterhalb der Höhe des Zungenbeins. Der Schnitt geht zunächst nur durch die Haut und das Unterhautfettgewebe. Beim Abpräpariren des Lappens trifft man den Nervus occipitalis major. Durch die Sehne des Kappenmuskeln gehend, verfolgt man ihn nach der Tiefe zu, so trifft man den Occipitalis tertius, einen Zweig des dritten Halsnerv und kann sich ferner den Stamm des zweiten Halsnerven zugänglich machen und das ihm zugehörige Ganglion ohne Knochenoperation entfernen, da zwischen Atlas und Drehwirbel kein Intervertebralloch

vorhanden ist. Ebenso kann man von dem Schnitt den Auricularis magnus noch treffen, der meist aus dem dritten Halsnerven entspringt. Durch Ausschneidung dieser Nerven kann man die Neuralgie beseitigen, ohne dass man allzu grosse Störungen durch Verletzung der motorischen Aeste zu besorgen hätte.

In einem längeren Aufsatz weist Rose (11) darauf hin, dass bei Bekämpfung der Neuralgien und Vermeidung von Recidiven gerade die Beseitigung der Nervenstämmen von sehr wesentlichem Vortheil ist gegenüber den operativen Eingriffen, welche lediglich an den Aesten vorgenommen werden. Er glaubt deshalb, dass gegenüber den viel schwereren und gefährlicheren intrakraniellen Operationen die Erweiterung der operativen Technik wesentlich nach dieser Richtung hin stattfinden müsse; er hat zur Freilegung des Stammes des zweiten Trigeminusastes, um ihn centralwärts vom Meckel'schen Ganglion zu treffen, eine Modifikation der Lossen-Braun'schen Methode wiederholt ausgeführt. Er legt zuerst nach sorgfältiger Reinigung des Operationsfeldes, Ausspülung des Konjunktivalsackes und Vernähung der Augenlider, den Nerven am infraorbitalen Loch bloss und schlingt dort den Nerven mit einem Faden an. Dann führt er einen Hautschnitt aus, der ein wenig hinter dem äusseren Winkel des Stirnbeinfortsatzes beginnt und entlang dem Jochbein bis in die Gegend des Ohres hinzieht, um dort umzubiegen und am aufsteigenden Ast des Kiefers bis 2 Zoll vor dem Kieferwinkel zu endigen. Dieser Lappen wird nach vorn umgeschlagen und enthält nur Haut und subcutanes Bindegewebe, so dass der Speichelgang und die Aeste des Facialis geschont werden. Der umgeschlagene Lappen wird seitlich von der Naht angeheftet und mit Gaze bedeckt. Die Weichtheile über dem Jochbein werden durchtrennt, zwei Bohrlöcher an der Wurzel des Jochbeinfortsatzes angelegt, zwei weitere durch das Jochbein selbst. Die Löcher müssen so gross sein, dass sie für starken Silberdraht durchgängig sind. Mit der Säge wird dann das Jochbein durchtrennt und nach hinten unten abwärts gedrängt, während es in Zusammenhang mit den Fasern des Masseter bleibt. Die nun freigelegte Sehne des Schläfenmuskels wird nach hinten gezogen, das Fett etwas beiseite geschoben, der Kronenfortsatz, wenn zu gross, mit einer Knochenzange durchtrennt, die innere Kieferarterie nach Möglichkeit geschont. Der Zeigefinger fühlt nun nach den beiden Spalten zwischen Oberkiefer und Keilbein und Flügelbein. Meistens müssen Fasern des äusseren Flügelmuskels beiseite geschoben werden, damit die Fläche des Flügelbeins zum Vorschein kommt. Ein kleiner Knochenfortsatz, welcher den Eintritt zur Sphenomaxillargrube deckt, muss fortgenommen werden, dicht unter ihm liegt dann der Nerv. Er wird mit einer feinen Zange gefasst und gedreht, so dass er möglichst nahe den Ganglien abreisst. Dann wird durch Drehung am infraorbitalen Loch der ganze Nervenast herausgewunden. War die Ablösung des Kronenfortsatzes nothwendig, soll man ihn lieber entfernen; der Jochbogen wird wieder in seine Stellung gebracht und an die temporale Fascie angenäht. Ebenso muss die Haut genau vernäht werden. Die Heilung der Wunde ist meistens in 5—6 Tagen vollendet. Dann werden auch die Nähte in den Augenlidern entfernt und die Watte im Gehörgang gewechselt. Verf. hat nur einen Fall von 20 Operationen nicht günstig verlaufen sehen, bei welchem die Oberkieferhöhle deshalb eröffnet wurde, weil von einem Chirurgen von früher die Kieferhöhle eröffnet worden war. Das Jochbein heilt immer wieder gut ein. Manchmal können die Bewegungen des Kiefers leiden durch narbige Verdichtungen um den Kronen-

fortsatz herum. Deshalb empfiehlt es sich, denselben sammt einem Theil der Sehnen mitfortzunehmen. Rose sah in einem Fall eine starke Kieferklemme auftreten; da gleichzeitig Beschwerden im dritten Ast vorhanden waren, nahm er den Kronen- und Gelenkfortsatz weg und gelangte dann leicht zum dritten Ast, den er am Foramen ovale abdrehte. Dadurch erhielt Patient ein bewegliches Kiefergelenk und war frei von Schmerzen. Verf. meint, dass bei ausgiebiger Entfernung der Nervenstämme sowohl des zweiten wie des dritten, die doch immerhin gefährliche intrakranielle Operation einzuschränken sein würde. Recidive hat er in seinen Fällen nicht beobachtet.

Poirier (9) will an die Stelle der Lossen-Braun'schen Operation zur Resektion der supramaxillaren Nerven ein anderes Verfahren setzen, welches eine Schädigung des Gesichtsschädels nicht herbeiführt. Im normalen Zustande erhebt sich der obere Rand der Pterygomaxillargrube einige Millimeter, 2—6, über die horizontale Ebene des oberen Randes des Jochbogens. Der äussere Flügel des Pterygoidfortsatzes und die Tiefe der Grube ist 4 cm im Mittel von dem Jochbogen entfernt. Es wird ein Einschnitt senkrecht zum Jochbogen 1 cm hinter dem Winkel, den er mit der Orbitalfläche bildet, gemacht, in der Höhe des Kiefergelenks. Der Schnitt wird ungefähr 4 cm lang gemacht. Die Schläfenarterie kann nicht immer vermieden werden. Die Fascie des Schläfenmuskels wird bis zum oberen Rande des Bogens eingeschnitten, soweit dass ein Elevatorium an dem oberen Rande des Jochbogens Platz finden kann. Das unter der Fascie gelegene Fettpolster wird beiseite geschoben, bis der Muskel erscheint, der ebenfalls eingeschnitten oder verzogen wird. Dann wird mit einem leicht gekrümmten 3 cm breiten und mit einer 4 cm unter seiner stumpfen Spitze versehenen markirten Elevatorium, welches dauernd an dem oberen Rand des Jochbogens liegen bleibt, eingegangen, durch die Muskelfasern des Temporalis. Durch Senken des Handgriffes werden einzelne Fasern des äusseren Flügelmuskels am Ansatzpunkt abgetrennt und in der Tiefe von 4 cm die Lamina pterygoidea erreicht. Beim weiteren Vordringen kommt man in die Flügelgaumengrube. Dabei berührt man sicher den zweiten Ast des Trigeminus an seinem Eintritt in die Grube. Durch dehnende Bewegungen am Nerven wird der Winkel mehr und mehr frei gemacht; dann kann man das Elevatorium durch einen Haken ersetzen, mit dem man den Nerv anziehen kann. Hat man ihn fixirt, kann er durchschnitten werden oder mit einer feinen Zange ausgedreht werden. Poirier hat das Verfahren oft an der Leiche versucht und hat stets den Nerv sich zugängig machen können. Der Nerv wird dabei so nahe als möglich an seinem Austritt aus dem runden Loch; dass das Ganglion spheno-palatinum, wie behauptet wird, mit entfernt würde, ist nicht anzunehmen, da dasselbe mehr einen Plexus darstellt, der in eine besondere Grube eingelassen ist. Um dasselbe zu zerstören, muss man nach Durchschneidung des Nerven in den hinteren Abschnitt der Flügelgaumengrube eindringen. In jenen Fällen, in denen der Nerv nicht in derselben Höhe mit dem oberen Rand des Jochbogens gelegen ist, ist die Operation etwas schwieriger und man muss etwas Knochen am Jochbogen fortnehmen, um das Elevatorium in das richtige Niveau zu bringen. In der Diskussion hebt Guinard hervor, dass das Lossen-Braun'sche Verfahren mehr Platz bietet und dass er selbst die Ausräumung der Flügelgaumengrube immer sehr umfangreich gemacht habe, ohne dass er eine stärkere Blutung bekommen habe. Poirier entgegnet, das es ihm nie möglich gewesen sei dabei etwas Deutliches in der Tiefe zu erkennen.

Potherat (10) spricht sich gegen die Einwände aus, welche Poirier gegen die Lossen-Braun'sche Operationsmethode zur Trigeminusresektion angegeben. Die Heilung des Knochens komme gut innerhalb acht Tagen zu Stande, die Narbe sei wenig im Gesicht sichtbar; eine Behinderung des Kauakts sei nicht direkte Folge der Operation. Das Auffinden des Nerven sei nicht schwierig; man suche ihn gut in der Tiefe der Wunde und könne ihn am Tuberculum pterygoideum bis zum Loch in der Schädelbasis verfolgen.

Poirier behauptet dagegen, dass die Resektion des Jochbogens die Operation zumeist verlängere, dass nicht immer eine Vereinigung der temporär verlagerten Stückes eintrete, sondern dass derselbe durch Sprech- und Kaubewegungen öfters nach unten dislocirt werden. Ausserdem eröffne die Resektion wohl einen Raum sehr gut, aber in diesem Raum liege nicht der Nerv, sondern erst dahinter.

Fraenkel (5) hat nach Angabe des Prosektors Dr. Tandler, welcher den basalen Anteil des zweiten Astes des Trigeminus von der Kieferhöhle aus zu demonstriren gewohnt ist, denselben Weg zur operativen Freilegung beschritten und will dieses Verfahren als rein buccale Methode eingeführt wissen. Die Mundschleimhaut wird im Mundvorhof eingeschnitten und zurückpräparirt, die vordere Wand der Kieferhöhle durch Ausschneiden eines mukös ossalen Lappens eröffnet und nun bei künstlicher Beleuchtung der Nerv seitlich an der hinteren Wand durchschimmernd gefunden. Die Schleimhaut wird dort eingeschnitten, die hintere Wand durchmeisselt, der Nerv mit einem Häkchen erfasst und bis nahe an das Foramen rotundum verfolgt und resezirt. Der Knochenlappen wird zurückgelegt, die Schleimhaut vernäht, mit Jodoformgaze drainirt. Fraenkel rühmt der Operation nach, dass sie keine kosmetische Entstellung und andererseits keine grosse Blutung hervorruft; allerdings ist künstliche Beleuchtung erforderlich.

Friedländer (6) hat die Gussenbauer'sche Methode zur Freilegung des zweiten Astes des Tigeminus in der Weise modifizirt, dass er einen Hautschnitt vom äusseren Ende des Augenbrauenbogens längs des hinteren Randes des Jochbeinfortsatzes bogenförmig bis zum vorderen Ende des Jochbeinfortsatzes des Schläfenbeins führt. Die Verbindung zwischen Jochbogen und Schläfenbein wird durchtrennt; dann wird der Processus frontalis des Jochbeines freigelegt und die Orbita bis zur Fissura orbitalis inferior frei gemacht. Ein Meissel trennt die Verbindung des Stirnbeins mit dem Jochbein, das sich nun mehr nach aussen umlegen lässt. Es gelingt dann leicht den zweiten Ast vom Austritt aus dem Schädel bis zum unteren Orbitalrand sichtbar zu machen. Nach Resektion des Nerven lässt sich der Knochenlappen zurückschlagen, ohne dass eine Verschiebung zu bemerken war. Diese Operationsmethode bietet eine bequeme Zugängigkeit zu den gesuchten Nerven, ohne dass dabei der Facialis gefährdet wird. Der Schnitt hat den Vorzug, dass auch die Aufsuchung des dritten Trigeminusastes am ovalen Loch erleichtert ist. Selbst für die Aufsuchung des Ganglion Gasseri glaubt Friedländer seine Methode empfehlen zu können.

Lyssenkow (7a) theilt zwei mit gutem Erfolg operirte Fälle der Operation mit. Beide Fälle wurden nach Krönlein mit temporärer Resektion des Jochbogens operirt (einer von Prof. Djakonow, der andere vom Verf.). — Lyssenkow schliesst daran eine kritische Besprechung der Operationsmethoden; im Allgemeinen zieht er die am Jochbogen angreifenden Methoden den Eingriffen am Unterkiefer und von der Wange her vor und betont be-

sonders, dass leicht die nach unten abgehenden Zweige des Nervenastes bei der Durchschneidung übersehen werden können. Wanach (St. Peterburg).

Die angeborenen Defekte des Gesichtsschädels.

1. Armstrong, Persistent thyro-glossal duct. Annals of surgery 1899. December.
2. Fein, Ueber die Ursachen des Wolfrachens und der hinteren Gaumenspalten. Wiener klin. Wochenschrift 1899. Nr. 4. — Medizin. Rundschau 1899. Nr. 56. — Zahnärztliche Rundschau 1899. Nr. 358.
3. *F. Kaijser, Ein Fall von Colobonia faciei nebst einigen anderen Fällen von Missbildungen des Gesichts. Hygiæa 1899. Bd. LXI. Heft 12. p. 577.
4. Neuber, Zur Hasenschartenoperation. 71. Naturforscherversammlung 1899. Münchener med. Wochenschrift 1899. Nr. 42.
5. Redard et Michel, Sillon médian profond de la lèvre inférieure et du menton; division médiane du maxillaire inférieur; malformation de la langue. La Presse médicale 1899. Nr. 78.
6. Schwalbe, Die Entstehung der Hasenscharte nach den Anschauungen des vorigen Jahrhunderts. Münchener med. Wochenschrift 1899. Nr. 43.
7. Tandler, Zur Entwickelungsgeschichte des Uranoschisma. Wiener klin. Wochenschrift 1899. Nr. 7.

Von der Auffassung ausgehend, dass die angeborene Spaltbildung entweder durch vermehrte Wasseransammlung oder widernatürliche Vergrösserung einzelner Organe, die innerhalb der sich schliessen sollenden Höhle liegen, oder durch Prolabieren einzelner Theile zwischen die zu vereinigenden Falten zu Stande kommen, hat sich Feinnäher mit den Körpern beschäftigt, welche das Zusammenwachsen der beiden Gaumenhälften behindern. Die Anschauung Virchow's, dass es Entzündungsprodukte seien, hält Fein (2) für nicht sehr wahrscheinlich. Die Annahme Panums, dass es Kindestheile wären, welche das hemmende Element abgeben, könnte doch nur für die vordere Gaumenspalte nicht aber für die hintere zutreffen. Fein beschuldigt das adenoide Gewebe der Rachentonsille als Ursache. Sie soll sich nach Ganghofner nach dem sechsten Monat entwickeln. Stöhr allerdings fand sie schon bei einem 16 Wochen alten Fötus. Uebereinstimmend wird angegeben, dass hintere Gaumenspalten sehr häufig mit vergrösserter Rachentonsille zusammentreffen. Sowohl die Rachenmandeln als auch die Zungenmandeln sind nach Angabe der verschiedenen Autoren häufig verknüpft mit Gaumenspalten. Diese klinische Thatsache konnte Fein auch bestätigen bei der Durchmusterung mehrerer pathologischer Präparate, die er dem pathologischen Museum in Wien entnahm. Auch die Untersuchung einer grösseren Anzahl von Patienten mit solchen angeborenen Fehlern ergab, das namentlich die jugendlichen Patienten meist eine bedeutende Vergrösserung der Rachenmandel aufwiesen; bei älteren konnte er noch Reste von adenoider Substanz nachweisen. Er glaubt deshalb zu den bisher angenommenen Ursachen, welche für die Entstehung der hinteren Gaumenspalten angegeben werden, die Vergrösserung der Rachenmandeln hinzufügen zu können. Der Beweis aber, dass bei einer Frucht in den ersten Lebensmonaten die entwickelte Rachenmandel zwischen den Gaumenhälften liegt und damit das Hinderniss der Verwachsung abgiebt, bleibt noch zu liefern übrig.

Tandler (7) bekämpft die Theorie Fein's, dass die Pharynxtonsille die Ursache für das Entstehen der Gaumenspalten abgebe. Die Entwickelung der Pharynxtonsille geht erst nach dem fünften Monat vor sich, während

der Gaumenschluss bereits im dritten Monat vollendet ist. Ausser Schmidt, Schwabach, Stöhr ist es besonders Killian, der nach Untersuchung von 75 menschlichen Embryonen festgestellt hat, dass die Rachentonsille im sechsten Monat erst ihre Entwickelung beginnt. Zwischen der vollendeten Entwickelung des Gaumens und dem ersten spurweisen Auftauchen adenoider Substanz verstreichen fast zwei Monate embryonalen Lebens, sodass zur Zeit der Entwickelung der Pharynxtonsille nicht mehr von einer werdenden Gaumenmissbildung, sondern nur von einem bereits fertigen Gaumendefekt gesprochen werden kann. So dankenswerth auch der Hinweis Fein's auf die fast stets vorhandene Vergesellschaftung von Vergrösserung der Rachentonsille und Wolfsrachen ist, so wenig beweisend ist diese Coincidenz für den Kausalnexus beider Vorkommnisse. Tandler weist auf die Zunge als ursächliches Moment des Uranoschismas hin, da diese dicht dem Septum narium anliegt und nur mit ihrem Zurückziehen ein Zusammenschliessen der Gaumenbögen möglich ist. In der That hat Tandler bei einem Kinde mit Mikrognathie die Zunge in einem Gaumendefekt liegend gefunden. Natürlich können auch andere Momente besonders amniotische Stränge zum Uranoschisma führen.

Schwalbe (6) theilt Einiges aus der 1744 erschienenen Dissertation eines seiner Ahnhern mit, die unter Heister an der alten Universität Helmstädt gearbeitet haben. Die Gesichtsmissbildungen wurden damals auf das Versehen in der Schwangerschaft zurückgeführt. Es wird in der Dissertation ein Anencephalus beschrieben mit einer Hasenscharte. Schwalbe und Heister bekämpften die schon von Harvey geäusserte Anschauung, dass die Missbildung durch Behinderung des Zusammenwachsens der Oberlippe entsteht und vertheidigt die Anschauung, dass das Versehen an der Missbildung schuld sei.

Neuber (4) empfiehlt zur Beseitigung des nach Hasenschartenoperationen zurückbleibenden Missverhältnisses zwischen Ober- und Unterlippe nach Spaltung der Oberlippe im Verlauf der Operationsnarbe einen aus der Unterlippe gebildeten dreieckigen Lappen in die Oberlippe einzusetzen, der um eine im Lippensaum liegende Ernährungsbrücke nach oben gedreht eingenäht wird. Auf der Seite dieser Brücke wird durch ein Gummirohr die Ernährung bewerkstelligt. Nach Einheilung des Lappens wird die Ernährungsbrücke durchtrennt. Neuber hat die Operation vor acht Jahren zum erstenmal und seitdem öfters mit gutem Erfolg ausgeführt.

Armstrong (1) beobachtete bei einem sechsjährigen Knaben einen erbsengrossen Knoten in der Mittellinie der Oberfläche des Halses 3 cm unter dem Zungenbein; dieser wuchs, und die Haut über ihm wurde roth und entzündet. Der Knoten bewegte sich beim Schlucken mit; von der Geschwulst zog ein harter Strang zum Mittelpunkt des unteren Randes des Zungenbeines. Der Tumor war weich und fluktuirend. Von einem kurzen Einschnitt aus wurde die Geschwulst mit dem scharfen Löffel der nicht eitrige, dick gelatinöse, kolloidähnliche Inhalt ausgeräumt. Trotzdem recidivirte die Geschwulst. Bei der zweiten inzwischen mit genauerer Kenntniss wiederholten Operation wurden die Cyste ausgeschält und mit einer feinen Sonde ein Gang bis zum Zungenbein verfolgt, und mit der Cyste exstirpirt. Der Gang war 3 cm lang. Seither sind Zeichen eines Recidivs nicht bekannt geworden.

Rédard und Michel (5) theilen einen Fall seltener medianer Spaltung der Unterlippe mit bei einem achtmonatlichen Knäblein aus gesunder Familie. Das Kinn erwies sich von oben nach unten durch eine Furche in zwei abge-

rundete Vorsprünge getrennt. Die Furche hört am Rande des Unterkiefers auf und verläuft in der Haut. In der Haut münden nahe der Tiefe der Furche zwei kleine blindendigende Gänge, der eine 2 mm unter dem Lippenrande, der andere in der Mitte der Furche zwischen Lippe und Kieferrand. Sie sind stets feucht vom Speichel, sondern selbst aber nicht ab. Es handelt sich um eine intrauterin verheilte Spalte. Der Unterkiefer ist nicht vereinigt; beide Hälften lassen sich gegeneinander verschieben. Die Zunge ist mit der Unterlippe durch eine Schleimhautfalte fixirt; eine mittlere Furche setzt sich auf die Oberfläche der Zunge fort, mehr ausgesprochen als Falte, entstehend durch den Zug, welchen das Befestigungsbändchen ausübt. Sonst ist die Zunge frei in der Mundhöhle beweglich. Vermehrte Speichelsonderung ist vorhanden. Demgemäss rechnet der Fall zu den schwereren Formen der Spaltbildung, bei denen Kiefer und Zunge mitbetheiligt sind, wie in den von Lannelongue und Wölfler berichteten Fällen.

Erkrankungen der Mandeln.

1. Abadie, Tumeur primitive de l'amygdale. Société d'anatomie. Journal de médecine de Bordeaux 1899. Nr. 32.
2. Carrel, Cancer de l'amygdale. Société des sciences médicales. Lyon médical 1899. Nr. 32.
3. Connal, Carcinoma of the tonsil. British medical journal 1899. March 25.
4. Hirigoyen, Calcul de l'amygdale. Société d'anat. et de Chir. Journal de médecine de Bordeaux 1899. Nr. 18.
5. Labbé et Levi-Sirugue, Recherches sur la structure des amygdales. Bull. et mém. de la soc. anat. de Paris 1899. Juillet.

5a. *Labbé et Lévi-Sirugue, Étude sur les lésions de l'amygale dans quelques cas de tuberculose. Bull. et mém. de la soc. anat. 1899. Nov.

6. Ozeki, Die Tuberkulose d. Tonsilla palatina. Diss. Würzburg 1899.
7. W. H. Peters, Excision of tonsils. The journ. of the Amer. Med. Ass. 1899. March 11.
8. Reinhard, Ein Fall von Tonsilla pendula. Wiener klinische Wochenschrift 1899. Nr. 14.
9. Robertson, On tonsillar calculi. British medical journal 1899. Jan. 7.
10. Vordelet, Calcul de l'amygdale. Société d'anatomie. Journal de médecine de Bordeaux 1899. Nr. 98.
11. Walsham, A note on the occurrence of epithelial pearls in the tonsil. The Lancet 1899. April 29.
12. *Wex, Beiträge zur normalen und pathol. Histologie der Rachentonsille. Dissertat. München 1899.

Labbé und Levi-Syrugue (5) haben in eingehender Weise die Struktur der Mandeln studirt und zwar besonders die des Kaninchens. Sie wurden in Sublimat-Essigsäure gehärtet, in Paraffin eingeschlossen und zum Theil durch Hämatin-Eosin-Turantia, zum Theil mit Karbolthionin gefärbt. Die nähere anatomische Beschreibung ist im Original nachzusehen. Was die physiologische Bedeutung der Mandel anlangt, so bekennen sich die Verff. zu der Anschauung, dass die in den Mandeln gebildeten Leukocyten vor allem dazu bestimmt sind, durch die ausführenden Lymphgefässe in die Cirkulation zu gelangen. Jeder Reiz bewirkt eine Leukocytose, die in der Mandel ihren Ausgangspunkt hat. Das Epithel in den Krypten verleiht Schutz gegen Fremdkörper und gegen Mikroben, die regelmässig in den Krypten gefunden werden. Netter sah den Pneumococcus in Verbindung mit dem Streptococcus, Cornil den Tuberkelbacillus. Die Leukocyten haben nicht allein die Rolle, die Mikroben aufzuzehren, sondern sie zerstören auch ihre Giftstoffe, indem sie

Nukleine produziren, welche antitoxische Wirkung haben und andererseits eine chemotaktische Wirkung auf die Lymphocyten ausüben.

Walsham (11) macht auf das Vorkommen von Epithelperlen in den Mandeln neugeborener Kinder aufmerksam. Er hat sie aber auch bei älteren Leuten im Alter von 27, 31 und 35 Jahren gesehen. Seiner Meinung nach können diese Epithelperlen Veranlassung zu Steinbildungen abgeben, wenigstens hat er in einer dieser Perlen deutliche Verkalkung gefunden. Die Perlen sind aus verhornten, schuppenartigen Epithelzellen zusammengesetzt und ähneln vollkommen den im Carcinom gefundenen Nestern. Sie liegen meistens um die Mitte eines der Follikel und haben keine Beziehung mit dem die Krypten auskleidenden Epithel. Verf. betrachtet sie nicht als Produkte der Retention und Inklusion, sondern als vollkommen normal entwickelte.

Robertson (9) sah bei einem 50jährigen Mann, der seit ungefähr sechs Jahren an wiederholten Anginen litt, die oft in Eiterung übergingen, und seit drei Jahren eine Schwellung der Unterkieferdrüsen mit Fistelbildung am Halse herbeigeführt hatten, einen Erstickungsanfall auftreten, der sich anscheinend an eine leichte Erkältung anschloss. Bei demselben fühlte der Patient einen grossen Fremdkörper im Schlunde. Er sprang aus dem Bette auf, in dem Glauben, dass sein Gebiss ihm in den Schlund gerutscht sei und brachte durch Husten einen grossen länglichen, ovalen Stein heraus. Eine Blutung trat dabei nicht auf. Bei der Untersuchung des Halses, die einige Tage nachher vorgenommen wurde, fühlte man hinter dem rechten Gaumenpfeiler eine höckerige Fläche mit einer Vertiefung in der Mitte, wo wahrscheinlich der Stein gesessen hatte. Der Stein ist von blassgelblicher Farbe, hatte frisch einen üblen Geruch, misst 1¾ Zoll in der Länge und 1½ Zoll in der Breite und ein Gewicht von 26,88 Gramm, er zeigt konzentrische Schichtung. Dieser Stein ist von ganz absonderlicher Grösse, er hat, wie in den meisten Fällen, zu den wiederholten entzündlichen Attacken in der Mandel Veranlassung gegeben. Die Annahme, dass eine gichtische Disposition die Ursache für die Steinbildung abgebe, traf bei dem Patienten nicht zu. Wahrscheinlicher ist wohl die Annahme, dass käsige Pfröpfe in den Krypten der Mandel die Ursache für die Schleimbildung abgegeben haben. Der Stein bestand zum grössten Theil aus phosphorsaurem Kalk und Magnesia und zwar so, dass 50 % Phosphorsäure, 28 % Kalk und Magnesiumoxyde, 18,40 % organische Substanzen in demselben nachgewiesen wurden. Wäre der Stein ein wenig kleiner gewesen, hätte er sehr leicht beim Patienten einen Erstickungsanfall herbeiführen können.

Verdelet (10) demonstrirte der anatomischen Vereinigung einen Mandelstein, der einem 69jährigen Manne entstammte, bei dem sich allmählich anginöse Beschwerden eingestellt hatten. Trotzdem Schling- und Athembeschwerden sich dazu gesellten, verweigerte der Patient ärztliche Hülfe und gestattete nur seiner Frau, ihm in den Schlund zu sehen. Dabei gewahrte sie den Fremdkörper, den sie entfernte. Der Stein wiegt 12 cg, sieht grau aus, und enthält kohlensauren und vor allem phosphorsauren Kalk.

Hirigoyen (4) sah bei einer 48jähr. Frau, die sich bis auf eine Ischias wohl gefühlt hatte, 4 oder 5 Tage lang einen heftigen Schmerz im Schlunde eintreten, welchen die Patientin auf einen Abscess in der Mandel bezog. Fieber und Schwellung der Halsdrüsen bestand nicht. Bei der Untersuchung des Schlundes sah man gegenüber der rechten, verkleinerten Mandel eine sehr vergrösserte linke, stark geröthet, mit einem linsengrossen, weissen Fleck auf

der Vorderseite. Der Zeigefinger fühlte einen sehr harten, von der linken Tonsille eingenommenen Fremdkörper, der auf Druck schmerzhaft war und dem gegenüber sich die Tonsille verschieben liess. Die durch den weissen Fleck auf der Vorderfläche eingeführte Sonde ergab das klingende Geräusch eines Steines. Patientin verweigerte jeden Eingriff, indem sie sagte, dass sie Steine nicht verschluckt hätte. Die Beschwerden steigerten sich bei der Patientin so, dass sie sich nach drei Tagen zur Extraktion des Steines entschloss. In der Absicht, mit Kokaïn zu anästhesiren, konstatirte Hirigoyen zu seiner Ueberraschung eine vollkommene Empfindungslosigkeit des Gaumens. Durch einen Einschnitt liess sich der Fremdkörper entfernen, er wog 2 g 70 mg, seine Entleerung war mit einem ausserordentlich unangenehmen Fötor verbunden.

Ozeki (6) hat in dem pathologischen Institut von Würzburg sich mit der Tuberkulose der Mandeln beschäftigt und seine Untersuchungen in einer fleissigen Arbeit niedergelegt. Er behandelt die anscheinend primäre latente Tuberkulose der Mandeln, berichtet ausserdem über einen Fall primärer Tuberkulose und über eine grössere Zahl sowohl latenter als auch manifester sekundärer Tuberkulose der Mandeln. Von letzterer hat er zwei Fälle makroskopisch erkennbarer Mandeltuberkulose durch direkte Infektion gesehen, sechs Fälle doppelseitiger Mandeltuberkulose im Anschluss an hochgradige Lungentuberkulose, einen Fall frischer einseitiger Lungen-, Mandel- und Gehirntuberkulose, einen Fall beiderseitiger Lungen-, Mandel- und Mittelohrtuberkulose, einen Fall frischer einseitiger Mandeltuberkulose bei Lungen- und Darmtuberkulose, einen Fall ausgesprochener Mandeltuberkulose bei latenter Lungentuberkulose, zwei Fälle aufsteigender beiderseitiger Mandeltuberkulose und einen Fall disseminirter Mandeltuberkulose bei primärer Tuberkulose des Urogenitaltraktus. Der Fall primärer Mandeltuberkulose betrifft einen 47 Jahre alten Mann, der nach einem Schädelbruch mit Blutung unter die Dura und Zertrümmerung der Hirnrinde unter den Zeichen eines Deliriums an einer frischen Pleuritis und Bronchitis zu Grunde ging. Die linke Gaumenmandel ragte aus den Bögen stark hervor, sie war von weicher Konsistenz, 3 cm lang, ½ cm breit. Für das unbewaffnete Auge bot sie keine Zeichen von Tuberkulose. Die Lymphdrüsen am Halse aber waren vergrössert und der oberste Theil derselben mit verschiedenen kleinen weisslichen Punkten durchsetzt. Mikroskopisch liessen sich bei erhaltenem Epithelüberzug in den Follikeln Tuberkeln in frühen Stadien der Entwickelung nachweisen. Wo sie reichlich neben einander liegen, fand sich starker, körniger Zerfall in der Mitte. Riesenzellen waren nur vereinzelt vorhanden, Bacillen spärlich in den meisten Tuberkeln nachweisbar; auch die Lymphdrüsen des obersten Theiles am Halse liessen frühe Stadien der Tuberkulose erkennen.

Nach diesen Untersuchungen ist erwiesen, dass die Mandeln eine wichtige Eingangspforte für die Tuberkulose darstellen. Durch ihren anatomischen Bau, durch ihre Einlagerung zwischen die Muskeln, die beim Schlucken in Thätigkeit treten, durch das eigenartige Verhalten des in den Tiefen der Krypten nur sehr dünnen Epithels, durch das stete Durchwandern von Leukocyten sind sie dafür disponirt. Die Tuberkulose tritt in Form disseminirter Tuberkeln oder in Form von Tuberkelhaufen oder Tuberkel haltenden Granulationen in den Follikeln der Mandeln auf und zwar nicht nur als Theilerscheinung tuberkulöser Infektion, sondern auch als isolirte Form. Klinisch macht sie so gut wie keine Symptome. Sie ist in Folge dessen nur durch

histologische und bakteriologische Untersuchungen festzustellen. Wichtig ist der Hinweis, dass vergrösserte Tonsillen möglichst abgetragen und, wenn sie sich tuberkulös erweisen, auch die Lymphdrüsen am Halse zu entfernen sind. Umgekehrt sind auch bei Entfernung tuberkulöser Lymphdrüsen die Tonsillen mit fortzunehmen.

Carrel (2) demonstrirte einen von Vallas operirten Kranken, der an einer von der Mandel auf das Gaumensegel, die Zungenbasis und den Unterkiefer übergreifende Neubildung gelitten hatte. Der 62jährige Mann erkrankte mit Schmerzen im rechten Ohr und Schluckbeschwerden und stellte sich mit dem bereits ausgedehnten Tumor vor. Die Geschwulst sass sowohl am Innenrande des aufsteigenden wie horizontalen Astes auf. Vallas operirte mit Resektion des aufsteigenden, des hinteren horizontalen Astes des Unterkiefers und konnte auf diese Weise die Mandel, die rechte Hälfte des Gaumensegels und der Zungenbasis entfernen. Wahrscheinlich handelte es sich um ein bösartiges Epitheliom. Es wurde eine Immediatprothese nach Martin eingelegt und eine Schlundsonde in der Nase fixirt. Die Prothese musste leider nach wenigen Tagen entfernt werden, erst dann verschwand der Schmerz und die Narbenbildung begann. Der Kranke überstand die Operation ganz gut und konnte gut sprechen und schlucken.

Abadie (1) beobachtete bei einer 35jährigen Frau eine unter Schlingbeschwerden entstandene Geschwulst der linken Mandel, die frühzeitig geschwürig wurde und den Raum zwischen beiden Gaumenpfeilern ausfüllte. Die Geschwulst verengte den Eingang des Schlundes immer mehr und stieg an der Seitenwand des Schlundes herab, sodass sie in der Unterkiefergegend sichtbar wurde. Da das Schlucken immer schlechter wurde, nur noch flüssige Nahrung genommen werden konnte, suchte die Patientin chirurgische Hülfe nach. Bei der Untersuchung fand man einen grossen, den Schlundeingang einnehmenden Tumor von röthlichem Aussehen; er dehnt sich gleichmässig nach beiden Seiten aus, ist sehr empfindlich auf Druck, drückt die Uvula bei Seite. Er lässt sich von Zungengrund und Gaumenpfeiler abgrenzen. Er ist von der Unterkiefergegend her fühlbar. Drüsenschwellung fehlt. Blutungen waren nie vorhanden, Schmerzen sehr mässig. Die Abmagerung war sehr erheblich. Die starke Druckempfindlichkeit ist abweichend gegenüber der gewönlichen Indolenz der malignen Tumoren des Schlundes. Die Natur des Tumors ist noch nicht festgestellt, ob Epitheliom oder Lymphosarkom. Das schlechte Befinden der Patientin gestattet nur eine palliative Auskratzung oder Abtragung mit der Glühschlinge.

Connal (3) beschreibt bei einer 60jährigen Frau einen taubeneigrossen Tumor am Kieferwinkel, der sich hinter dem aufsteigenden Ast nach rechts ausdehnt. Die rechte Mandel war vergrössert und an ihrer Oberfläche ulcerirt. Schmerzen oder Schluckbehinderung waren nicht vorhanden. Die Mutter der Patientin war an Brustkrebs gestorben, ein Bruder an einer rechtsseitigen Geschwulst des Brustkorbes. Eine Probeexcision aus der Geschwulst der Mandel ergab den krebsigen Charakter der Geschwulst. Unregelmässig solide Zellmassen von erheblicher Grösse und deutlich epithelialem Charakter, eingebettet in einem bindegewebigen Stroma mit zahlreichen Blutgefässen. In verschiedenen Sitzungen wurden Theile der Mandeln entfernt. Das weitere Schicksal der Patientin ist nicht bekannt.

Reinhard (8) sah bei einem 16jährigen jungen Mann der Schrötterschen Klinik am Eingang des Schlundes eine rothe kugelrunde, 2 cm Durch-

messer haltende Geschwulst, die unter Schlingbeschwerden, Athemnoth, Verminderung des Gedächtnisses gewachsen war. Sie sass der linken hypertrophischen Tonsille auf und verdrängte die Uvula nach rechts. Auf ihrer Oberfläche waren einzelne kegelförmige, leicht gelblich durchscheinende Höcker und kraterförmige Vertiefungen zu sehen. Sie sass auf dem hinteren Gaumenbogen, ½ cm breit, auf. Bei der mit der Glühschlinge vorgenommenen Entfernung entleerte sich aus dem Höcker gelblich-breiiger Inhalt. Der Tumor erwies sich mikroskopisch von einer 2 mm dicken, derben Kapsel umgeben, von der aus dickere und dünnere Scheidewände in das Innere drangen, so ein Fachwerk darstellend, dessen Maschen mit leicht auszulösenden, atheromartigen Massen erfüllt waren. Es musste die Geschwulst als accessorische Mandel aufgefasst werden. Man muss sie unter die Tonsilla pendula einreihen, wie sie von Morgan, Jurasz und Ellermann am rechten Gaumenbogen, in anderen Fällen auch links beschrieben sind. 2mal waren bei Rethi und Clairborne angeborene Defekte vorhanden. Gleichzeitig theilt Verf. noch einen bei einer 42jährigen Frau beobachteten Fall von Cyste der linken Tonsille durch Follikelektasie mit. Sie platzte bei der Abtragung und enthielt Fett, Cholestearin, abgestossene Epithelien und Leukocyten. Auch einen Fall von Follikelektasie der Zungentonsille konnte Reinhard beobachten.

Erkrankungen des Gaumens.

1. Barbier, Tuberculose de la gorge. Perforation du voile du palais (Tuberculose d'inoculation directe probable). Gazette des hôpitaux 1899. Nr. 14.
2. Baumgarten, Ein bisher nicht beschriebenes Geschwür des harten Gaumens. Monatsschrift für Ohrenheilkunde 1899. Nr. 9.
3. Chiari, Ueber eine Modifikation der Anlegung der Nähte bei der Uranoplastik behufs Schliessung erworbener Defekte. Wiener klin. Wochenschrift 1899. Nr. 1.
4. Körner, Zur Kenntniss der Uvula bifida. Zeitschrift f. Ohrenheilkunde 1899. Bd. 35. Heft 1 und 2. — Annales des maladies de l'oreille etc. 1899. Nr. 5.
5. Möller, Ein neuer Gaumenhaken. Monatsschrift für Ohrenheilkunde 1899. Nr. 6.

Körner (4) hat beobachtet, dass der geringste Grad der Spaltung eine schwache Einkerbung an der Spitze des Zäpfchens bei kleinen Kindern häufig und bei alten Leuten gar nicht vorkam. Bei der Untersuchung von 347 Patienten nahm er die Sondirung der Narbe mit einer erwärmten Sonde zu Hülfe, da dadurch keinerlei Empfindungen ausgelöst und andererseits die aneinander klebenden Hälften getrennt werden können. Körner unterscheidet drei Grade, 1. geringe Einkerbung der Spitze, 2. tiefere Einkerbung mit Aneinanderliegen der beiden Spitzen, 3. Fischschwanz- oder Schwalbenschwanzform. Durch die Untersuchung konnte er nachweisen, dass die bei der Geburt noch nicht vollkommene Verschmelzung beider Hälften in den ersten Lebensdecennien zu Stande kommt. 54,71 % aller Fälle kamen in dem ersten Lebensdecennium zur Beobachtung, während über 30 Jahre nur noch 0,98 %, über 60 Jahre kein Fall zur Beobachtung gelangte.

Diese Thatsache steht im Einklang mit den schon früher von Salomon gemachten Angaben.

Bei einer 32jährigen weiblichen Person, welche nicht hereditär belastet war, aber mit einem tuberkulösen Manne 4 Jahre lang geschlechtlichen Umgang pflegte, beobachtete Barbier (1) ein nach längerer Bronchitis mit Schluckweh aufgetretenes, halbmondförmiges, 20 Centimesstück grosses Geschwür am rechten vorderen Gaumenpfeiler mit weissgelblichen Knötchen. Die rechte

Mandel war unregelmässig ulcerirt, mit gelblichen Flecken besetzt. Das Schlucken ist sehr schmerzhaft, die Speichelabsonderung beträchtlich. Die mikroskopische Untersuchung der Schleimmassen ergab keine Bacillen. Bald griff das Mandelgeschwür rasch um sich und durchbrach den Gaumen in Grösse einer Linse: mit zunehmendem Zerfall entstand ein den Gaumen quer durchtrennender Substanzverlust. Auch am hinteren Gaumenbogen und linkerseits trat Knötchenbildung ein. Die Behandlung mit Milchsäure schien den raschen Fortschritt des Geschwürs zu hemmen. Eine zweite Untersuchung wies noch sparsame Bacillen nach. In letzter Zeit haben sich zu der anfangs bestehenden Pharynxtuberkulose, die mit Drüsenschwellung einsetzte, auch Lungenerscheinungen hinzugesellt, trotzdem das körperliche Befinden sonst ein gutes ist, das Körpergewicht bei gutem Appetit steigt. Der Fall macht den Eindruck einer primären Inokulation von Tuberkulose am Gaumen. Lues ist ausgeschlossen.

Baumgarten (2) beschreibt einen seit drei Jahren beobachteten Fall eines Geschwürs am harten Gaumen, das sich trotz aller Hülfsmittel der Untersuchung nicht hat diagnostiziren lassen. Ein 17jähriger junger Mann klagte über Schmerzen beim Essen und über das Gefühl des Rauhigkeit am harten Gaumen. In der Mitte des harten Gaumen, fand sich ein 3 cm langes, $2^1/_2$ cm breites, flaches gelbliches Geschwür ohne bestimmte Form aber scharf abgegrenzt, ein ähnliches 3 cm langes lag mehr nach rückwärts in der Nähe der rechten Zahnreihe, die Halsdrüsen sind stark an der rechten Seite faustgross vorliegend, Lues wird geleugnet. Das Suchen nach Tuberkelbacillen war vergeblich, eine antiluetische Kur blieb erfolglos; da man doch das Geschwür für luetisch hielt, wurde nochmals eine Schmierkur gemacht, die aber wegen Mundentzündung bald eingestellt werden musste. Auch die Thatsache, dass nach $1^1/_2$ Jahren der Knochen intakt geblieben war, sprach gegen Lues. Vorübergehend verschlimmerte sich das Geschwür und es traten papillomatöse Wucherungen am Zahnfleisch auf. Der Verdacht, dass es sich um ein Lymphosarkom handelt, musste ebenfalls fallen gelassen werden, da das Geschwür nunmehr von selbst geheilt ist. Da Patient an nervösen Störungen litt, das Geschwür bei Berührung mit kalter oder warmer Sonde nicht empfindlich war, hält Verf. das Geschwür für ein neuoparalytisches, giebt aber nicht an, wie bei dieser Auffassung das Geschwür zur Heilung kommen konnte.

Chiari (3) behandelte einen 1 cm im Durchmesser haltenden Defekt, der durch luetische Nekrose der Gaumenplatten entstanden war und sich durch Aetzungen und Galvanokaustik nicht schliessen wollte und dem Patienten das Tragen einer Prothese lästig war mit Uranoplastik. Sie stiess dadurch auf Schwierigkeit, dass der Defekt gerade an der Umbiegungsstelle des Gaumens und Alveolarfortsatz gelegen war und die Anlegung der Nähte nur mittelst einer langegestielten Nadel gelang. Trotzdem misslang die Operation und musste nach zwei Monaten wiederholt werden, dabei wurde das bei der ersten Operation den Misserfolg hervorrufende frühzeitige Verkleben der Entspannungsschnitte durch Einlegen von Jodoformgazetampons vermieden. Diesmal heilte der Defekt gut. Zur Naht verwendete Chiari eine angelhakenförmig gestielte Nadel, welche man von hinten nach vorn durch die Lappen führt. Chiari erwähnte zugleich eine Nahtmethodik Gersuny's, der bei so kleinen Defekten ebenfalls eine angelhakenförmig gestielte Nadel benützt, welche er von hinten nach vorn durch den Wundrand stösst. Wird dann an der konvexen Seite der Nadel das Fadenende herausgezogen, so lässt sich die

Nadel zurückschieben, umdrehen und nun auch durch den anderen Wundrand von hinten nach vorn durchstossen. Wird der Faden durch das Oehr der Nadel ganz durchgezogen, dann ist die Nadel vom Faden frei und lässt sich ohne Weiteres entfernen.

Möller (5) giebt für die Rhinoscopia posterior einen aus gebogenem Neusilberdraht gefertigten Gaumenhaken an, der nach dem Modell des Türck'schen Depressors mit doppelter Biegung so geführt wird, dass er zwischen Daumen und Zeigefinger der linken Hand zu liegen kommt, während die übrigen drei Finger den Handgriff des Depressors möglichst weit nach unten fassen. Der Daumen vermag dem Instrument eine hebelnde Bewegung um den Zeigefinger als Drehungspunkt zu ertheilen, durch welche die Spitze des Hakens nach oben und vorn geht und dabei das Gaumensegel zweckmässig fixirt.

Erkrankungen der Zunge.

1. Balzer et Gauchery, Lymphangiome ou hémangiome kystique de la langue. Soc. de derm. et de syphil. Annales de Derm. et de Syphil. 1899. Nr. 3.
2. Downie, Two cases of primary sarcoma of the tongue; one pedunculated, the other interstitial. Brit. med. assoc. British med. journal 1899. Oct. 21.
3. *Fisk, Carcinoma of tongue; no recurrence three years after excision. New York surgical society. Annals of surgery 1899. March.
4. *Heath, A case of epithelioma of the tongue: survival for over 23 years after removal of the growth. The Lancet 1899. May 20.
5. Arbuthnot Lane, Operation for congenital hypertrophy of the tongue. Medical Press 1899. March 22.
6. Lichtwitz, Ein Fall von gestieltem Sarkom der Zunge und dessen Abtragung mittelst galvanokaustischer Schlinge. Allgem. Wiener med. Zeitung 1899. Nr. 5.
7. Melchior Robert, Contribution à l'étude du sarcome pédiculé de la langue. Revue de Chirurgie 1899. Nr. 4.
8. Murray, Excision of the tongue for epithelioma. Medical Press 1899. April 12.
9. Paulnig, Zur Kenntniss der Zungentuberculose. Diss. Jena 1899.
10. Ransohoff, Decortication of the tongue in the treatment of lingual psoriasis. Annals of surgery 1899. May.
11. Jacob A. Schaddle, Accessory thyroid tumors at the base of the tongue. The journ. of the Amer. Med. Ass. 1899. Aug. 12.
12. Sibley, Neurotic ulcers of the mouth. Stomatitis neurotica chronica. British medical journal 1899. April 15.

Sibley (12) theilt drei Fälle von neurotischen Geschwüren der Mundschleimhaut mit, wie sie gewöhnlich als Pemphigus beschrieben werden. Sie unterscheiden sich aber von demselben durch die lange Dauer, durch das fieberlose Auftreten und den Mangel der Blasenbildung. Sie beginnen vielmehr als kleine oberflächliche röthliche Geschwüre mit einem stark entzündlichen Hof. Manchmal geht denselben die Bildung eines kleinen durchscheinenden Knötchens voran. Immer begleiten sie eine erhebliche Stomatitis, brennende Empfindungen, starke Salivation, grosse Beschwerden, leichtes Oedem. An Zunge und Lippe kann die Schwellung recht beträchtlich werden. Verf. hält sie für trophoneurotischen Ursprungs. Psychische Erregungszustände scheinen meist vorauszugehen. Sie spotten meist jeder Behandlung, manchmal bringen Tonica Nutzen. Die lokale Heilung wird durch Jodtinktur besser als durch Höllenstein herbeigeführt. Opium besonders nachts in kleinen Dosen bringt Erleichterung, Gebirgsaufenthalt pflegt besser wie See zu wirken. Beseitigung der Zähne hat keinen Einfluss.

Balzer und Gauchery (1) beobachteten bei einem 16jährigen jungen Mann eine nicht angeborene, seit zehn Jahren bestehende, an der Unterfläche der Zunge sich ausbreitende Erkrankung. Die Zunge hat ihr normales Volumen. Die Läsion reicht vom freien Rande der Spitze bis $1^1/_2$ cm auf den Mundboden, etwas mehr nach rechts als nach links. Sie scheint aus cystischen Bläschen zu bestehen, die himbeerartig zusammengestellt sind, die einen roth wie Blut, die anderen weiss und durchsichtig wie Lymphe. Die beiden Arten der Bläschen sind unregelmässig vertheilt, in der Form eines Hufeisens gestellt. Die sublingualen Drüsen sind merklich hypertrophirt; der Tumor greift auf die Rückenfläche der Zunge nicht über. Die Papillen der Zunge erscheinen vergrössert, Schleimabsonderung ist nicht vermehrt. Es erscheint zweifelhaft, ob die Neubildung ein cystisches Hämangiom oder ein einfaches Lymphangiom ist. Lyret hat einen ähnlichen Fall als Lymphvaricen beschrieben.

Ransohoff (10) unterscheidet unter den Fällen von Leukoplakie solche, bei denen der Fleck klein, erhaben, und weich ist, von jenen, bei denen die Hypertrophie der Papillen überwiegt. Letztere scheinen besonders zum Carcinom zu neigen. Die syphilitischen Ursprungs haben die Eigenthümlichkeit, dass sie nicht fest auf einer Stelle bleiben, sondern sich fortschieben. In einem Falle festsitzender Flecke hat Ransohoff eine operative Behandlung, welche er als „Dekortikation" bezeichnet, eingeleitet. In Chloroformnarkose wurde an der vorgezogenen Zunge die Schleimhaut um den Fleck umschnitten und die Schleimhaut mit gekrümmter Scheere sammt den unterliegenden Muskeln abgeschnitten. Die Blutung war mässig und liess sich mit heissem Wasser und Druck beherrschen. Die Wundfläche wurde mit übermangansaurem. Kali bestreut. In drei Wochen war die neue Epithelisation beendet. Zwei Jahre nach der Operation fühlt sich der Patient noch vollkommen gesund. Ransohoff hat dann die Operation noch an einem Kinde mit angeborener Leukoplakie und bei einem 18jährigen vorgenommen — mit demselben guten, andauernden Erfolge. Er zieht diese Methode der Ingalls'schen galvanokaustischen vor.

Paulnig (19) theilt verschiedene Fälle von Tuberkulose der Zunge mit, welche in der Jenenser Klinik zur Beobachtung kamen und bespricht an der Hand dieser Fälle verschiedene Punkte, die bei der Frage der Zungentuberkulose von Wichtigkeit sind. So geht er insbesondere auf die Verwechselung des tuberkulösen Geschwürs mit luetischen und carcinomatösen ein. Auch die Aktinomykose kann diagnostische Schwierigkeiten bedingen, wie einer der beobachteten Fälle sehr deutlich beweist. Besonders betont Verf. den Umstand, dass die Zungentuberkulose meist fieberlos verläuft und das Hinzutreten von Fieber immer eine Lungenaffektion anzeigt und dass dann auch meistens der Exitus letalis nicht mehr fern ist. In diesen Fällen pflegt auch die Excision nicht von Erfolg begleitet zu sein, sondern die anfangs gebildete Narbe rasch wieder tuberkulös zu zerfallen. Drei der Fälle betrafen sehr junge Individuen, einen Knaben von 9 Jahren, ein Mädchen von 13 Jahren und ein Mädchen von 17 Jahren. Auffällig war in einem Fall das gleichzeitige Vorkommen von einem tuberkulösen Geschwür der Zunge mit einer tuberkulösen Analfistel. In einem Falle bot die Erkrankung eine merkwürdige Form dar, insofern drei kirschgrosse derbe grauweisse Knoten dicht unter der Schleimhaut des Zungenrückens vorhanden waren, welche durch 2—3 mm dicke 1 cm lange runde weisse Stränge mit einander verbunden waren. Diese eigenthümliche Art des Auftretens in der Form eines Rosenkranzes liess die

Diagnose auf ein Fibrom stellen, aber erst die mikroskopische Untersuchung ergab unzweifelhafte Tuberkulose. Verf. tritt nach den gemachten Erfahrungen für die operative Behandlung der Zungentuberkulose auch in jenen Fällen ein, in denen bereits andere Herde nachweisbar sind und räth nur dort von einer Operation ab, wo dieselbe ausserordentlich umfangreich gemacht werden müsste.

Schaddle (11) berichtet über drei Fälle von blutreichen Geschwülsten an der Zungenwurzel, welche sich in den Rachenraum verwölbten. Zwei derselben wurden entfernt, einer vom Mund aus unter Vorziehen der Zunge, der andere vom Hals aus. Letztere Operation wird als sehr blutig geschildert. Die mikroskopische Untersuchung ergab bei beiden Uebereinstimmung mit dem Bau der Glandula thyreoidea. Alle drei Patienten waren weiblichen Geschlechtes. Bei einer zeigte sich durch Wechseln der Grösse Zusammenhang mit der Menstruation. Ausser den eigenen sind Fälle aus der Litteratur erwähnt. Schaddle machte seine Mittheilungen in einem Vortrage, bei dessen Diskussion ein ähnlicher Fall berichtet wurde, der nach Verabreichung von Jodkalium rückgängig wurde. Mikroskopische Untersuchung ist in diesem Fall nicht gemacht. Später traten Zeichen von Syphilis auf. Es sind nicht alle veröffentlichten Fälle mit vollständiger Exstirpation behandelt, sondern zum Theil nur ausgelöffelt oder theilweise mit Galvanokauter zerstört worden. Die gebliebenen Reste scheinen nicht gewachsen zu sein.

Maass (Detroit).

Lane (5) operirte bei einem 14jährigen Knaben wegen einer sehr beträchtlichen Vergrösserung der Zunge, die sich zwischen den Zähnen nach aussen schob, das Aussehen und die Sprache des Kleinen stark beeinträchtigte; die stete Mundathmung hatte andauernden Ausfluss aus der Nase zur Folge, welcher die Oberlippe entzündete und zur Anschwellung brachte. Ein dreieckiges Stück mit der Basis nach vorn wurde aus der Zunge ausgeschnitten, bis dieselbe ihre normale Grösse und Form hatte. Durch genaue Vereinigung der Ränder gelang eine so gute Heilung, dass man in wenigen Tagen kaum mehr etwas von der Operation sah. Mit der Möglichkeit den Mund zu schliessen hörte der Nasenkatarrh auf und die Oberlippe gewann ihr normales Aussehen wieder.

Downie (2) berichtet über zwei Fälle von Zungensarkom. Von den beiden Formen unter denen das Zungensarkom auftritt, dem gestielten, und dem interstitiellen geben beiden Fälle entsprechende Beispiele. Der eine Fall betrifft einen 34jährigen Mechaniker, der fünf Wochen vor seiner ersten Konsultation unter Fiebererscheinungen Schmerzen und Schwellung und Trockenheit des Mundes bekam. Die Schwellung besserte sich auf Spülungen nicht, brach von selbst auf, blutete und wurde auch durch eine Incision nicht im Wachsthum beeinflusst. Als dann der Patient, der sichtlich verfiel, sich vorstellte, sass an der linken Seite des Zungenrückens eine Geschwulst, welche beim Vorstrecken der Zunge gleichsam aus derselben herausspräng. Die Geschwulst sass fest der Zunge auf, quoll etwas über sie weg und liess sich auf der Oberfläche verschieben. Wurde die Zunge zurückgezogen, so fiel der Tumor nach hinten, nach dem Kehldeckel zu. Drüsenschwellung bestand nicht. Unter Chloroform wurde eine Spaltung der Wange vom Mundwinkel bis zum Masseter vorgenommen und die Zunge durch einen durch sie gelegten Faden vorgezogen, der Tumor keilförmig ausgeschnitten, der Wangenschnitt wieder vernäht. Die Heilung erfolgte ohne nennenswerthen Zwischenfall.

Der entfernte Tumor wog 28 Gramm und mass 13 cm im Umfang und 4,3 cm von der Oberfläche der Zunge bis an den oberen Rand. Er erwies sich mikroskopisch als Spindelzellensarkom. Der zweite Fall betraf einen 23jährigen Mann, der zwei Monate bereits stechende Schmerzen im Hals und Schlunde und am Zungengrunde hatte. Das Schluckweh beschränkte sich auf die rechte Seite der Zunge und des Schlundes. Bei der Untersuchung fand sich die rechte Mandel stark vergrössert, der rechte Rand der Zunge besonders an der Basis stark verdickt, so dass die Zunge die Zähne berührte. Da der Patient angab, er hätte die Affektion bekommen durch Eindringen einer Fischgräte, glaubte man, dass es sich um eine Entzündung um einen Fremdkörper handelte. Aber später stellte sich heraus, dass sich ein Tumor unter dem rechten Zungenrande bildete, auf welchem der Druck der Zähne bereits ein Geschwür hervorgerufen hatte. Der Tumor wurde von Macewen operirt und war ein Rundzellensarkom. Im Gegensatz zum ersten Fall entwickelte sich das interstitielle Sarkom langsamer und unter erheblichem Oedem der Zunge. Auch betheiligten sich im zweiten Fall die umgebenden Weichtheile mit.

Melchior Robert (7) beschreibt ein gestieltes Spindelzellensarkom der Zunge. Eine 64jährige Frau, Russin, hat drei Monate vor ihrer Aufnahme in das Hospital einen Schmerz an der rechten Seite der Zuge gespürt, der allmählich zunahm und auch nach Herausnahme zweier Zähne nicht nachliess. Schon damals beobachtete die Patientin eine Geschwulst am rechten Zungenrande, welche der Sitz lebhafter Schmerzen war. Eine Punktion entleerte nur Blut. Die Geschwulst war nussgross 3—4 cm von der Spitze entfernt und sass mit einem schmalen Stiel der Zunge auf. Auf der Oberfläche waren kleine flache, leicht absondernde Geschwüre vorhanden, welche durch Reiben an den Zähnen entstanden zu sein schienen. Der Tumor bewegt sich wie ein Glockenklöppel, die Geschwulst ist derb ohne Spur einer Fluktuation. In der Umgebung hat die Zunge ihre normale Konsistenz. Eine kleine, nicht schmerzhafte Drüse liegt in der Unterkiefergegend. Die Operation wurde mit Jäger'schem Horizontalschnitt ausgeführt, die Geschwulst liess sich leicht fassen. Aus der Zungensubstanz wurde der Stiel der Geschwulst keilförmig ausgeschnitten, die Blutung wurde durch den Thermokauter gestillt. Sechs Tage nach der Operation trat eine sehr erhebliche Blutung auf, infolge deren der Kranke stark kollabirte. Die Heilung hatte dann keine Schwierigkeiten mehr und war nach drei Wochen beendet. Die mikroskopische Untersuchung der Geschwulst ergab Züge aus Spindelzellen bestehend, mit denen zum Theil Rundzellen untermischt sind. Es ist die Geschwulst den gestielten Sarkomen der Zunge nach Marion zuzurechnen. Der Kranke ist 2½ Jahr nach der Operation noch gesund.

Lichtwitz (6) theilt den eine 25jährige Frau betreffenden Fall von gestieltem Sarkom der Zunge mit. Am Zungenrücken, 2 cm hinter der Zungenspitze 4 mm nach links von der Medianlinie, fand sich ein gestielter Tumor von der Grösse einer Haselnuss. Die schmutziggraue Schleimhaut war nicht ulcerirt; der Tumor hatte feste Konsistenz. Die Untersuchung des mit der Glühschlinge entfernten Tumors ergab rundliche und spindelförmige Zellelemente von zahlreichen Gefässen umgeben, kein Lymphgefäss, keine Riesenzellen. Sabrazes fasst ihn als Angiosarkom von den perivaskulären Bindegewebszellen ausgehend auf. Nach zwei Jahren war der Kranke noch gesund.

Murray (8) entfernte bei einem 71jährigen Mann die Zunge wegen

Carcinom. Der Kranke hatte im 16. Lebensjahr Lues gehabt. Sieben Jahr vor seiner jetzigen Erkrankung wurde die Zunge schmerzhaft und bekam kleine weisse Flecken auf der linken Seite. Vor einem Monat entstand ein Geschwür an der linken Seite der Zunge und gleichzeitig eine Schwellung am Hals. An der Grenze zwischen mittlerem und hinterem Drittel des linken Zungenrandes sass ein hartes unregelmässiges Geschwür mit aufgeworfenen Rändern. Der Mundboden war nicht ergriffen, dem vorderen Rande des Kopfnickers entlang und dicht hinter dem Kieferwinkel liessen sich einige Drüsen fühlen. Nach vorausgeschickter Laryngotomie wurde von einem Schnitt der von der Mitte des Kinns über das grosse Zungenbeinhorn am Rande des Kopfnickers bis hinter das linke Ohrläppchen verlief Haut, Fascie und Platysma gespalten und der so gebildete Lappen nach oben geschlagen. Einige geschwollene Drüsen, die früher in der Parotis lagen, wurden entfernt. Die Carotis externa wurde verbunden, dann submaxillare und sublinguale Speicheldrüsen entfernt. Nachdem die Zungenspitze mit einem Faden angeschlungen war, und ein Schwamm in den Schlund gebracht worden war, wurde die Schleimhaut des Mundbodens jederseits dicht am Unterkiefer durchtrennt; nach Unterbindung der Lingualarterie wurde die linke Hälfte der Zunge nach aussen hin zum Munde gezogen und hinter dem vorderen Gaumenbogen dicht vor der Epiglottis abgetrennt. Zwei Nähte vereinigten den Stumpf der Zunge mit der Schleimhautauskleidung des Mundbodens. Durch den genähten Hautlappen wurde eine Drainage in den Mund geführt. Die Geschwulst erwies sich als ein Carcinom, welches durch eine chronische Glossitis entstanden war, wahrscheinlich in Folge von Syphilis. Verf. hebt den Werth der vorausgeschickten Laryngotomie hervor, insofern sie die Narkose ungestört eintreten lässt, jeden Eintritt von Blut in den Schlund vermeidet, und damit dem Chirurgen besseres Uebersichtsfeld giebt. Die Unterbindung der Carotis ist leichter als die ihrer Aeste und hemmt besser die Blutung. Der Patient musste künstlich ernährt werden, zuerst durch Nährklystiere später durch die Schlundsonde. Er konnte am fünften Tage schon zum Theil das Bett verlassen.

Erkrankungen der Mundschleimhaut.

1. Biondi, Contributo alla plastica endorale. Riforma medica 1898. vol. I. n. 9.
2. Dopter, Sur un cas de Zona du nerf maxillaire inférieur. Gazette des hôpitaux 1899. Nr. 138.
3. Hinsberg, Beiträge zur Entwickelungsgeschichte und Natur der Mundspeicheldrüsengeschwülste. Deutsche Zeitschrift f. Chirurgie 1899. Bd. 51. Heft 3 u. 4. Vgl. Jahresbericht für 1898.
4. Horber, Ueber das Mundbodencarcinom. Diss. Strassburg 1899.
5. Mintz, Glandula sublingualis und Ranula. Deutsche Zeitschrift für Chirurgie 1899. Bd. 51. Heft 1 und 2.
6. Morestin, Cancer du frein de la langue et du plancher de la bouche; extirpation par la voie sous-maxillaire. Bull. et mém. de la soc. anat. de Paris 1899. Juin.
7. — Épithélioma de la face interne de la joue, propagé au maxillaire. Bull. et mém. de la soc. anatomique 1899. Octobre.

Dopter (2). Ein Kanonier, über welchen Dopter berichtet, erkrankte an einer leichten Angina ohne Herpes, mit Schwellung und Röthung der Mandeln, des Zäpfchens und der Gaumenpfeiler, er genas in wenigen Tagen von diesen Beschwerden. Einen Tag, nachdem er seinen Dienst wieder aufgenommen, klagte er über neuralgische Schmerzen in den linken Zähnen, aus-

strahlend nach Wange und Schläfe. Die Schmerzen wurden so heftig, dass an Schlaf nicht zu denken war, das Kauen der Nahrungsmittel wurde äusserst schmerzhaft; während im Bereich des Rachens die Schleimhaut wieder ganz normal geworden, zeigten das Zahnfleisch, die linke Unterlippe, die Innenseite der Wange eine diffuse Röthe. Inselförmige, unregelmässig zerstreute Flächen treten auf, bald rund, bald oval, im Grunde lebhaft injizirt. Ihre Grösse überschreitet die einer Linse nicht. In der Unterkiefergegend besteht leichte Drüsenschwellung, die Körpertemperatur ist normal. Am anderen Tage erschienen auf den rothen Flecken weisse stecknadelkopfgrosse Bläschen, sie nahmen die vorderen $^2/_3$ der Hinterfläche der Zunge, ihren freien Rand und ihre untere Fläche ein, andere sind auf das Zahnfleisch und auf die innere Fläche der linken Wange zerstreut. Aehnliche Eruptionen bestanden weder an der Haut, noch am Rumpf, noch auf anderen Schleimhäuten. So wurde allmählich die ganze Schleimhaut des Mundes, der Zunge, des Zahnfleisches, der Lippen und Wangen rechterseits ebenfalls mit Bläschen besetzt. Wenn sie platzten, hinterliessen sie einen gelblichen Fleck mit einem ziemlich festhaftenden Belage. Verf. bringt diese Eruption nicht in Beziehung mit einem Herpes, sondern hält sie entsprechend der Ausbreitung der Nerven für eine neuropatische Affektion. Die Doppelseitigkeit, die Symmetrie der Flecken und die ausschliessliche Lokalisation auf die Mundschleimhaut sind für den Verfasser hinlängliche Beweise für diese Annahme.

Mintz (5) hat an einem Präparat einer 26jährigen Person die Hippelschen Angaben über die Entstehung der Ranula aus der Unterzungenspeicheldrüse bestätigen können. Er konnte die rechtsseitige Glandula sublingualis als einen 2 cm langen Rest in die Substanz der Cystenwand übergehen sehen. Eine Epithelbekleidung der Innenwand des Cystenbalges war nicht vorhanden, auch nicht oder nur andeutungsweise die von Hippel beschriebene Innenschicht zu Grunde gegangener Epithelien. Die Cystenwand selbst war aus fibrösem Bindegewebe aufgebaut und reich an Kapillaren. Hier und da waren in den dickeren Partien der Wand Reste von Speicheldrüsensubstanz vorhanden; das Bindegewebe wuchert den Ausführungsgängen entlang in die Drüsenreste hinein, während die Ausführungsgänge öfters etwas erweitert mit gewuchertem Epithel in dem Bindegewebe übrig bleiben. In der Drüse selbst liess sich die allmähliche Cirrhose in den einzelnen Stadien auffinden, von der Verbreiterung der interacinösen Septa bis zur Erweiterung und stellenweisen Einschnürung der Ausführungsgänge und dem Schwund des Epithels in den stark komprimirten Acinis. Die Epithelien derselben gehen in einer eigenartigen Degeneration zu Grunde. Verf. sieht in diesen Ergebnissen eine Bestätigung der Auffassung der Entstehung der Ranula aus der Unterzungendrüse und der primären Cysten aus den kleinen Ausführungsgängen der Drüsen. Er tritt demgemäss für die gleichzeitige Mitentfernung der Unterzungendrüse ein, von dem submentalen Wege aus, zwischen Mylohyoideus und Biventer. Er fürchtet sonst zu leicht Recidive, weil aus den Drüsenresten immer wieder neue Cysten sich bilden können. Der Frage, ob die Cirrhose der Sublingualis nicht eine Folge des Druckes der Ranula auf den Ausführungsgang sein kann, tritt Mintz nicht nahe, obgleich andere Beobachtungen von Kompression des Ductus Warthonianus durch Carcinome des Mundbodens mit sekundärer Cirrhose der Submaxillaris die Annahme nicht ganz unwahrscheinlich machen.

Horber (4) hat an der Hand von drei in der Strassburger Klinik operirten Fällen und unter Heranziehung von 12 aus der Litteratur gesammelten

Fällen das klinische Bild des primären Mundbodencarcinoms zu entwerfen versucht. Soweit es die geringe Zahl der Fälle erlaubt, lässt sich auch für dieses, ebenso wie für das Zungen- und Lippencarcinom sagen, dass die Frauen nur sehr selten von dem Uebel befallen werden. Unter den 15 Fällen befand sich keine einzige Frau. Meist beginnt die Erkrankung mit einem Knoten in der Schleimhaut, der den Kranken erst zum Arzt führt, wenn er schon bedeutende Grösse erreicht hat. Behinderung bei Bewegung der Zunge, Empfindlichkeit bei Genuss von Speisen, ausstrahlende Schmerzen nach dem Ohr begleiten die Entwickelung des Leidens. Meist ist auch eine hochgradige Speichelabsonderung vorhanden. Die Infiltration der Lymphdrüsen in der Submaxillargegend und am Halse abwärts erfolgt ebenso rasch wie beim Zungenkrebs. In Folge dessen ist auch der Verlauf meistens ein rascherer und auch bei Operation die Recidive häufiger. Bei der mikroskopischen Untersuchung erwiesen sich fast alle Fälle als Plattenepithelkrebs. In zwei Fällen waren Cylinderzellen nachweisbar, die sehr wahrscheinlich von den Ausführungsgängen der Speicheldrüsen stammen. Bei der Behandlung kann es sich nur um die Frage handeln, ob die Geschwulst schon so auf den Kiefer übergegriffen, dass derselbe mit entfernt werden muss, oder ob es möglich ist denselben zu erhalten. Bei einigermassen umfangreicher Verbreitung dürfte wohl die gleichzeitige Resektion vorzuziehen sein, wenngleich dadurch der Wundverlauf komplizirter und die Operation schwieriger wird.

Morestin (6) hat bei einem dem Trunke ergebenen Kellner unter der Zunge einen seit drei Monaten bestehenden harten Knoten gesehen, welcher beim Sprechen, Essen und Trinken hinderlich war. Die Geschwulst nahm das Zungenbändchen ein, reichte aber etwas mehr nach der rechten Seite hinüber in den Mundboden. Die Geschwulst hatte die Grösse einer Wallnuss, war von harter Konsistenz und abgegrenzt gegen die Umgebung. Sie erreichte nach vorn und den Seiten das Zahnfleisch nicht, nach hinten ging sie bis zur Umschlagfalte der Zunge in den Mundboden. Die mit ihr verwachsene Schleimhaut zeigte eine tief violette Farbe. In der Gegend der Mündung des Wharton'schen Ganges war sie in der Grösse eines Fingernagels geschwürig zerfallen, unregelmässig warzig. Die Geschwulst ist noch beweglich, mit der Zunge nicht verwachsen und nicht fest am Kiefer und auch verschieblich gegenüber den Muskeln des Mundbodens. Sie ruft nur leichte Beschwerden hervor, geringe Störungen bei der Sprache, Schmerzen beim Kauen und Behinderung desselben. In der rechten Unterkiefergegend war eine harte, bewegliche, auf Druck nicht empfindliche Drüsenschwellung vorhanden. Am 9. Juni wurde von der Zungenbeingegend aus die Entfernung des Tumors vorgenommen. Ein Schnitt entlang dem unteren Rande des Unterkiefers legte die Unterkieferdrüsen bloss. Die Vena facialis, die Arteria maxillaris externa und die Submentalis wurden durchschnitten, Speichel- und Lymphdrüsen ausgeschält. Sie blieben in Zusammenhang mit dem Wharton'schen Gange. Der vordere Bauch des Biventer und des Mylohyoideus wurden dann durchschnitten, die Zunge mit Hakenzangen angezogen, nachdem der Mundboden parallel dem Kieferrande eingeschnitten war. Dadurch wurde die Geschwulst sichtbar und konnte sehr ausgiebig excidirt werden. Ein grösserer Theil der Schleimhaut des Mundbodens wurde entfernt und ebenso der Zunge rechts und links neben dem Ansatz des Zungenbändchens. Die blutende Fläche der Zunge wurde unten durch Nähte geschlossen und die Zunge wieder in die Mundhöhle zurückgelegt. Die Hautwunde bis auf eine kleine Partie

zur Tamponade vereinigt. Der Verlauf bot keine besonderen Komplikationen: die anfangs bestehende Schwellung und Röthung der Zunge verschwand bald, am achten Tage liessen sich die Nähte entfernen, die Drainagenöffnung besteht noch.

Die mikroskopische Untersuchung der Geschwulst ergab deutlich, dass es sich um ein Plattenepitheliom mit Hornkugeln handelte, eingebettet in die Geschwulst finden sich die Drüsenbälge der Sublingualis, zwar von erkranktem Gewebe umschlossen, selbst aber ziemlich normal. Die Geschwulst ging zweifellos von dem Mundepithel aus; für die Exstirpation empfiehlt Morestin den Weg über dem Zungenbein, weil dadurch einmal die ganze Drüsengegend frei wird und etwaige infiltrirte Drüsen entfernt werden können, andererseits die Operation ausführbar ist ohne die Ueberfüllung der Mundhöhle zu befürchten. Eine etwaige Resektion des Unterkiefers erschwert den Eingriff sehr und Morestin räth, lieber den Unterkiefer zu erhalten und aus ihm das verdächtige Stück auszuschneiden.

Morestin (7) sah bei einem 62jährigen Kutscher eine Schwellung der linken Wange, die seit drei Monaten bestand. Sie hatte sich sehr rasch mit Röthung, Spannung und Schmerzhaftigkeit der Wange entwickelt, sodass sie den Eindruck einer Knochenhautentzündung machte und deshalb zu drei Einschnitten Veranlassung gab. Nähere Erkundigungen aber ergaben, dass diese Schwellung nur zu einer schon bestehenden Krankheit hinzugetreten war, sodass auch die Einschnitte nur einen vorübergehenden Erfolg hatten. Bei der Aufnahme ins Hospital war die linke Wange stark geschwollen, hauptsächlich in ihrer unteren Partie. An den aufgeworfenen Rändern der früheren Einschnitte floss reichlich Speichel aus, die starre Haut war fest mit dem Kiefer verwachsen; der Mund konnte kaum geöffnet werden, aber der in den Mundvorhof geführte Finger gewahrte eine breite Geschwürsfläche mit unregelmässigem Grunde. Der horizontale Ast des Unterkiefers erweist sich fast in seiner ganzen Ausdehnung von einer Neubildung ergriffen. Die Mahlzähne sind aus den Alveolen gedrängt, Schneide- und Eckzähne wackeln, das Geschwür dehnt sich über die Schleimhautfläche der Unterlippe aus und lässt nur den Lippenrand frei. Nach hinten zu scheint es sich bis dicht an den vorderen Gaumenpfeiler zu verbreiten. Die Unterkiefergegend ist von einer harten, durch geschwollene Drüsen gebildeten Geschwulst eingenommen. Morestin nahm die Exstirpation der Geschwulst und der Drüsen vor mit gleichzeitiger Entfernung eines erheblichen Stückes des Unterkiefers. Der Unterkiefer wurde unmittelbar unterhalb der S-förmigen Furche durchtrennt, es gelang, den Tumor sammt den geschwollenen Drüsen gemeinsam zu entfernen. Der umfangreiche Defekt wurde durch Vernähung der Schleimhaut des Mundbodens mit der Wangenschleimhaut gedeckt. Trotzdem blieb eine fünffrankstückgrosse Oeffnung zurück. Die mikroskopische Untersuchung liess ein Plattenepitheliom erkennen, welches anscheinend von der Furche zwischen Zahnfleisch und Kinn ausgegangen war. Die Heilung trat ohne Zwischenfall ein, es blieb aber ein zweifrankstückgrosses Loch zurück, durch welches man den linken Rand der Zunge sah. Durch eine plastische Operation, welche die Mobilisirung der Schleimhautränder zum Zweck hatte, und durch Lappenbildung auf der Aussenseite liessen sich die Verhältnisse vollständig ausgleichen. Leider trat schon zwei Monate nach der Operation ein Recidiv ein. Verf. empfiehlt der eigentlichen Operation des Tumors die Ausschälung der Drüsen voranzuschicken.

Erkrankungen der Speicheldrüsen.

1. Battistini, Contributo allo studio dei tumori della glandula sottomascellare. Durante's Festschrift vol. III.
2. Briddon, Carcinoma of the parotid gland. New York surgical society. Annals of surgery 1899. August.
3. Fenwick, Pulsating tumour in the submaxillary region. Brit. med. journal 1899. June 17.
4. A. Gabszewicz, Ein operativ geheilter Fall von Fistel des Ductus Stenonianus. Gazeta lekarska. Nr. 34.
5. Goller, Ein Fall von kongenitalem, reinem Sarkom der Parotis. Diss. Würzburg 1899.
6. Kermannor, Zur Kenntniss des makroskopischen Baues der Parotis. Archiv f. klin. Chirurgie 1899. Bd. 59. Heft 4.
7. Küttner, Ueber die entzündlichen Tumoren der Submaxillarspeicheldrüsen. Langenbeck's Archiv 1898. Bd. 57. Heft 4.
8. *Lackmann, Ein Beitrag zur Kasuistik der Sarkome der Glandula submaxillaris. Diss. München 1899.
9. Meslay, Tuberculose de la glande parotide. Gazette des hôpitaux 1899. Nr. 18.
10. Morestin, Calcul du canal de Sténon. Sténonite et parotidite. Débridement du canal de Sténon et extraction du calcul par la bouche. Guérison. Société anatomique 1899. Octobre.
11. — Kyste hydatique de la parotide. Bull. et mém. de la soc. anatomique de Paris 1899. Février.
12. Sébileau, Tumeur de la région parotidienne et volumineuse adénopathie du cou. Bulletins et mémoires de la société de Chir. 1899. Nr. 11.

Gabszewicz (4). Bei einem 33jährigen Manne hat sich in Folge mehrfacher Verletzung und Eiterung eine Fistel des Stenon'schen Ganges in seinem masseteren mit kompleter Obliteration des peripheren Theiles gebildet. Da der centrale Theil des Ganges in dem kompakten Narbengewebe nicht aufzufinden war, dagegen aber in dem mittleren vorderen Theile der Parotis eine gut bohnengrosse Eiterhöhle vorhanden war, entschloss sich Verf. zu folgenden Verfahren. Nach vorheriger Excochleation der erwähnten kleinen Eiterhöhle wurde am vorderen Rande derselben der M. masseter in querer Richtung 1 cm weit gespalten. Die Mundschleimhaut wurde von demselben Schnitte aus ebenfalls in der Nähe des letzten unteren Mahlzahnes eröffnet, die Schleimhaut daselbst vorgezogen und die Muskelwundränder hiermit umsäumt. Durch den hierdurch neu gebahnten Weg wurde ein dünnes Drainrohr vom Munde aus bis in die Wundhöhle in der Parotis eingeführt und mittelst Naht fixirt. Die Hautwunde wurde exakt genäht. Voller Erfolg.

Trzebicky (Krakau).

Von dem praktischen Gesichtspunkte der Operation der Speichelfisteln hat Kermanner (6) im Auftrage Nicoladonis das Verhalten des Ausführungsganges und die genauere Verhältnisse der Parotis einer anatomischen Untersuchung unterzogen. Er hat Injektionen des Stenon'schen Ganges mit Teichmann'scher Injektionsmasse gemacht, nachdem ihm das Schiefferdecker'sche Kaolin-Celloidingemisch schlechte Resultate ergeben.

Verf. schildert die Verhältnisse an Säugern (Pferd, Rind, Schaf, Reh). Der Ductus Stenonianus zieht beim Menschen als gerader Gang von allmählich abnehmendem Kaliber mitten durch die Drüse. Vorher giebt er an kleine Läppchen, die unter sich zusammengefasst als accessorische Parotis oder mit dem Drüsenkörper verschmolzen sind, mehrere kleine Aeste ab. Dann teilt er sich in einen den präaurikularen und in einen den retroaurikularen Abschnitt versorgenden Gang. 4—6 nach unten abgehende Aeste traten zum Bulbus inferior. Der eine besonders entwickelte Gang von diesen kann auch

öfters nach oben liegen, und hinter dem Unterkiefer aufsteigen. Die Parotis scheint als eine langgestreckte Drüse angelegt, die an der unteren Wand des Gehörganges endet. Die Vertheilung der Aeste und damit der einzelnen Drüsenlappen unterliegt mannigfachen Abweichungen.

Der N. facialis liegt zwischen einige, ihn umwachsende Lappen eingesunken immer medial von den Hauptgängen und theilt sich im hinteren Abschnitt der Drüse in den oberen und unteren Ast. Zwischen diesen fand sich stets ein Verbindungsast. Die Theilungsstelle der Nerven liegt stets in der Drüse und ist stets leicht dadurch zu finden, dass man zwischen präund postaurikulärem Drüsenlappen am Stenon'schen Gange eindringt.

Die Gefässe liegen auch so in der Drüse eingebettet, dass sie bereits vor der Parotis angelegt und entwickelt erscheinen, und die Parotis den übrig gebliebenen Raum eingenommen hat. Sie wird ja auch hauptsächlich von den Transversa faciei, nicht von der Carotis ext. versorgt.

Küttner (7) berichtet über fünf Fälle einer wahrscheinlich durch Entzündungsprozesse von der Mundhöhle ausgehenden, sich durch den Ausführungsgang auf die Speicheldrüse fortsetzenden entzündlichen Tumorbildung in der Submaxillaris, welche das Bild einer malignen Geschwulst vertäuschen kann. Sie stellen hühnerei- bis apfelgrosse Geschwülste, die sich derb anfühlen, mit der Umgebung stark verwachsen sind, dar. Schlingbeschwerden, Behinderung beim Sprechen und Gähnen begleiten sie. Bei der Entfernung mit dem Messer stösst man manchmal auf Schwierigkeiten. Rasches Wachsthum drängt meist zum Vornehmen der Operation. Küttner analogisirt die durch chronische interstitielle Entzündung bedingte tumorartige Vergrösserung der Submaxillaris mit den von Riedel für die Bauchspeicheldrüsen und der Thyreoidea beschriebenen Veränderungen. Ein Zusammenhang mit einer Affektion der Lymphdrüsen soll vollkommen ausgeschlossen sein.

Morestin (19) sah bei einer 39jährigen Dame eine schmerzhafte Schwellung der Wange, die seit einigen Tagen bestehen sollte. Sie war unter sehr heftigen Schmerzen enstanden, von der Wange nach dem Ohr ausstrahlend und die ganze Hälfte des Kopfes einnehmend. Gleichzeitig mit der Schwellung röthete sich die Haut und die Temperatur stieg, sodass man an ein Erysipel dachte. Da sich aber am nächsten Tage eine leichte Kieferklemme dazu gesellte, sah man die Krankheit als eine Knochenhautentzündung an. Bei der Aufnahme nahm die Schwellung der Wange hauptsächlich die Gegend der Parotis ein. Dort ist auch die Haut geröthet und ödematös. Die Schwellung setzt sich bis in die obere Halspartie fort. Die Schwellung ist ziemlich gleichmässig hart, ganz ähnlich wie bei den Ohrspeicheldrüsenentzündungen. Nirgends merkt man Fluktuation. Wenn man die Wange mit zwei Fingern von aussen und innen abtastete, fühlte man einen harten vor dem Masseter gelegenen Knoten. Die Kranke gab auch an, dass sie schon seit langer Zeit an der Stelle etwas Abnormes gefühlt habe. Bei der Sondirung des Stenon'schen Ganges floss eine Art gelblichen fadenziehenden Schleims aus, hinter welchem ein kleiner Tropfen Eiter nachfloss. Mit einem durch Schmelzen an der Lampe rasch in eine Sonde verwandelten Silberdraht wurde der Speichelgang untersucht und dabei ein rauher Stein gefunden. Deshalb wurde vom Munde aus der Stenon'sche Gang gespalten, bis zum vorderen Rand des Masseter, gelblicher Eiter floss dabei aus. Der Stenonsche Gang erwies sich erweitert. Im Grunde dieser Tasche fand sich ein gelblich weisser, länglicher, wenig voluminöser Stein. Diese Wunde heilte

rasch, die Speicheldrüse hatte ihre normale Konsistenz eingebüsst, bei genauerer Betastung kann man kaum einen leichten Unterschied zwischen rechts und links fühlen. Der Stein hat 12 mm Länge und wiegt 50 cg und hat eine Einschnürung in seiner mittleren Partie. Sein Kern enthält keinen Fremdkörper, sondern nur eine etwas dunkel gefärbte Substanz. Kohlensaurer und phosphorsaurer Kalk setzt ihn zusammen. Steine des Ductus stenonianus sind selten. Die plötzliche Entzündung ist wahrscheinlich durch eine Infektion hervorgerufen worden. Sie kam durch die Spaltung des Stenon'schen Ganges sofort zum Stillstand, indem der Einschnitt wie eine Drainage wirkte.

Morestin (11) sah bei einer 56jährigen Frau eine unter dem rechten Ohr sitzende Geschwulst, die seit 15 Monaten bestand und sich langsam und beschwerdelos vergrössert hatte. Sie sass in der Gegend der Parotis hinter dem aufsteigenden Ast des Kiefers, war bei Druck nicht empfindlich, deutlich abgrenzbar und hatte das Aussehen der bekannten gutartigen Parotistumoren. Einige Tage nach der Aufnahme röthete sich die Haut über der Geschwulst, sie nahm an Grösse rasch zu und liess deutliche Fluktuation erkennen. Bei der am 7. Februar vorgenommenen Operation mit einem unter dem Ohrläppchen beginnenden Bogenschnitt durch Haut und Fascie, kam man in eine mit Flüssigkeit gefüllte, mit einer Membran ausgekleidete Höhle. Der Sack liess sich leicht ausschälen und erwies sich als Echinococcussack. Nach Ausspülung der Wunde wurde der Einschnitt mit 5 Knopfnähten geschlossen, es trat primäre Heilung ein und nach kurzer Zeit konnte die Patientin das Hospital geheilt verlassen.

Aehnliche Fälle von Echinococcus der Parotis sind von Vieusse und Piechaud beschrieben worden, ebenso von Pfüster und von Salzer.

Meslay und Parent (9) geben einen Ueberblick über unsere Kenntniss von der Tuberkulose der Parotis. Nach den bis jetzt vorliegenden Beobachtungen unterscheiden sie zwei Formen, die disseminirte und die konfluirende. Bei der ersteren Form, die viermal bei sechs Fällen beobachtet worden ist, findet man die Herde durch gesundes oder nur wenig verändertes Gewebe getrennt; die Knoten erscheinen blassgrau verschmolzen, während ihre Mitte sich käsig umwandelt. So sieht man auf der Schnittfläche dann 4—5 käsige Plaques, hirsekorn-haselnussgross. Bei der konfluirenden Form besteht nur eine Masse mehr geschwulstähnlich, die durch Zerfall sich in eine buchtige Höhle umwandelt. Die Wand ist verdickt, die Innenfläche mit kleinen blaurothen Knötchen besetzt. In der Höhle findet man milchartigen Eiter oder eine viscöse Flüssigkeit, die mehr dem Speichel ähnelt. Die mikroskopische Untersuchung fällt in beiden Fällen ziemlich gleich aus; während die Drüsenläppchen und die Ausführungsgänge deutlich erkennbar sind, lassen sich in dem Zwischengewebe reichlich embryonale Zellen nachweissen, welche sich in das Innere der Drüsenläppchen vorschieben. Im fortgeschritteneren Zustande sind dieselben dann so infiltrirt, dass man kaum mehr Spuren der Ausführungsgänge erkennen kann und in den Läppchen Riesenzellen antrifft. Diese diffuse Infiltration des interstitiellen Bindegewebes zu gleicher Zeit mit der Riesenzellenbildung sind das charakteristische Zeichen der Tuberkulose; dann folgt sehr bald das Stadium der Verkäsung, bei dem man dann die einzelnen Elemente durch die Färbung nicht mehr nachweisen kann. Auch die Gefässe erweisen sich verändert, vor allem die Arterien, die Endothelien proliferiren, die Wand zeigt kleinzellige Infiltration. Es kann zur Obliteration

des Lumens kommen, die Nervenscheiden betheiligen sich ebenfalls an der Entzündung. Tuberkelbacillen findet man meistens in den Riesenzellen, auf feinen Schnitten. Die Annahme, dass die Tuberkulose von den eingeschlossenen Lymphdrüsen auf das Gewebe übergreift, halten die Verfasser nur für selten vorliegend. In Bezug auf das Zustandekommen der Krankheit kann man der Meinung sein, dass die Bacillen im Stenon'schen Gange aufwärts steigen oder durch die Blutgefässe der Drüse zugeführt werden. So scheidet man eine ascendirende und eine descendirende Form. Im Allgemeinen dürften die ascendirende die häufigere sein, wie das namentlich die Arbeiten von Girondel wahrscheinlich gemacht haben. Die übrigen Bemerkungen der Verf. über die Aetiologie, die Symptome und Diagnose enthalten nichts besonders Bemerkenswerthes.

Bei einer 25jährigen Frau beobachtete Briddon (2) einen seit sieben Jahren bestehenden, dicht vor dem Ohr gelegenen kleinen Tumor der Parotis. Entzündliche Erscheinungen bestanden nicht. Da die Geschwulst allmählich bis zur Grösse einer Citrone wuchs, wurde sie ausgeschnitten und erwies sich bei der mikroskopischen Untersuchung als ein Gemisch von Sarkom und Carcinom. Nach einem Jahre recidivirte die Geschwulst, wurde wieder excidirt, um nach einem halben Jahr mit bedeutend rascherem Wachsthum wieder zu recidiviren und auf die Weichtheile hinter dem Ohr überzugreifen. Dann traten auch dumpfe Kopfschmerzen auf, ohne Störung des Gehörs. Der 3 cm im Durchmesser haltende, zum Theil vor, zum Theil hinter dem Ohr gelegene, mit der Haut leicht verwachsene, leicht bläulich gefärbte Tumor knollig, von verschiedener Konsistenz musste mit dem äusseren Gehörgang ausgeschnitten werden. Der anfangs granulirende Defekt wurde nach Thiersch implantirt und heilte in drei Wochen. Komplette Facialisparalyse bestand. Die Geschwulst war ein kleinzelliges, stellenweise plexiformes Carcinom.

Battistini (1) hat eine Geschwulst der Submaxillardrüse untersucht, die in der Klinik Durante's exstirpirt worden war. Die Geschwulst war zehn Jahre vorher an der linken Submaxillardrüse entstanden und hatte allmählich die Grösse eines Hühnereies erreicht, und, mit ihrem grösseren Durchmesser parallel dem horizontalen Unterkieferast gelagert, nahm sie fast den ganzen Raum zwischen den beiden Bäuchen des Unterkiefermuskels ein. Drüseninfiltration bestand nicht. Makroskopisch erschien die Geschwulst mit einer fortlaufenden Kapsel bekleidet und auf dem Durchschnitt zeigte sie eine gleichmässige grauweisse Färbung, die hier und da von helleren, perlfarbenen, eine knorpelartige Konsistenz aufweisenden Streifen und begrenzten Zonen unterbrochen war; ausserdem sah man disseminirte cystische Bildungen mit serumartiger Flüssigkeit. Mikroskopisch erschien die Geschwulst aus homogen aussehendem Gewebe bestehend, das von carcinomatös aussehenden Zonen durchzogen war, sodass sich verschieden gestaltete, meistens aber rundliche, von zwei oder drei Zellenreihen umgebene Räume mit einer amorphen Substanz im Centrum wahrnehmen liessen. An anderen Stellen waren die Elemente zu Inseln von verschiedener Form und Grösse angeordnet, an noch anderen Stellen zu in verschiedener Richtung sich kreuzenden Strängen von verschiedenem Durchmesser. Zwischen diesem und dem homogenen Gewebe bestand ein allmählicher Uebergang. Die Zellenelemente waren von verschiedener Form und Grösse. Hier und dort hatten die im homogenen Gewebe eingebetteten Zellen das Aussehen von Knorpelzellen. Um einige Blutgefässe herum gewahrte man deutlich eine vom Gefässendothel herrührende

Proliferation. Auf Grund der histologischen und chemischen Untersuchung meint Verf., es handle sich um ein Endotheliom, das seinen Ursprung vom Endothel der Lymphräume und von den Perithelien der Blutgefässe genommen hatte. Muscatello.

Fenwick (3) beobachtete bei einem 32jährigen Mann einen pulsirenden Tumor in der linken Unterkiefergegend. Zehn Jahre vorher war er gefallen und hatte sich gegen das Kinn geschlagen und seit der Zeit beobachtete er diesen langsam an Grösse zunehmenden Tumor. Die Geschwulst in der Grösse eines Golfballes lag hinter dem linken aufsteigenden Ast des Kiefers, pulsirte deutlich, stärker am vorderen Ende, konnte aber durch Druck leicht zusammengepresst werden, um bald wieder die alte Grösse anzunehmen. In der Querrichtung war die Geschwulst beweglich. Druck auf die Arterie konnte die Pulsation nicht aufheben. Die Maxillararterie liess sich nicht fühlen. Bei der Discision der Haut und der Fascie liess sich unter den verdünnten Muskeln die Geschwulst blosslegen; diese erwies sich als eine Masse pulsirender variköser Venen. Die Exstirpation stiess auf Schwierigkeiten, da die Geschwulst weit hinter den Unterkiefer ging und mit seinem unteren Rande fest verwachsen war. Genau liess sich der Ausgangspunkt der Geschwulst nicht feststellen, Verf. glaubt, dass dieser Tumor den Zungenvenen entstammt.

Sébileau (12) hat einen Tumor der Parotisgegend mit umfangreicher Drüsenerkrankung des Halses, die sich unter dem Kopfnicker vom Kieferwinkel bis zum Schlüsselbein ausbreitet, beobachtet. Die Geschwulst im Bereich des Gesichts war bereits geschwürig zerfallen und mit der Tiefe mässig verwachsen. Die Drüsen bildeten eine zum Theil mit dem Kopfnicker verwachsene gemeinsame Masse. Die mikroskopische Untersuchung ergab ein Lymphosarkom.

Einen seltenen Fall eines angeborenen Sarkoms der Parotis theilt Goller (5) mit. Er betraf ein Mädchen, welches bald nach der Geburt vor dem rechten Ohre rothe Flecke bekam, welche ständig wuchsen und trotz wiederholter Kauterisationen an Volumen zunahmen. Bei der Aufnahme des vier Monate alten Kindes bestand eine Zweimarkstück grosse Geschwulst, die mit der Parotis zusammenhing und bis an den Hals herabreichte. Die zerklüftete Geschwürsfläche an der Oberfläche rührte von den Kauterisationen her. In Chloroformnarkose wurde die Geschwulst ausgeschnitten und von der Unterlage gelöst. Sie reichte bis an die Parotis. Die wallnussgrosse Geschwulst war leicht höckrig, von weicher Konsistenz, aus einzelnen Knollen zusammengesetzt. Die eigentliche Geschwulstmasse bestand aus spindelförmigen Elementen, welche dicht aneinander gedrängte Bündel darstellen, deren Verlauf durch zwischen gelagerte Blutgefässe und Drüsenausführungsgänge bestimmt wird. Bindegewebige Scheidewände trennen die Geschwulst in rundliche, oft mehr flaschenförmige Läppchen, welche den Läppchen der normalen Parotis ähneln. In sie hinein lassen sich die mit Cylinderepithel bekleidete Ausführungsgänge verfolgen. Man gewinnt den Eindruck, dass die Entwickelung des Sarkomgewebes den Entfaltungsprozess der einzelnen Acini gehemmt hat. Was die Blutgefässe anlangt, sind die Arterien stark verdickt, die Muskularis ist dick und ringförmig zusammengezogen, ähnlich wie die Arterien in den kavernösen Geschwülsten. Die Venen sind sehr dünnwandig und gehen öfters ohne Grenzen in das Bindegewebe der Nachbarschaft über. Ferner finden sich in der Geschwulst verschiedene schwarze Pigmentkörper-

chen, sowohl in den Zellen der Gefässe wie in denen des Parenchyms. Wahrscheinlich stammen dieselben von den wiederholten Kauterisationen. Es ist somit diese Geschwulst als ein Sarcoma fusocellulare teleangiektodes pigmentatum zu bezeichnen.

Erkrankungen der Kieferhöhle.

1. L. C. Cline, Diseases of the antrum of Highmore. The journ. of Amer. Med. Ass. 1899. Sept. 23.
2. Cords, Zur Behandlung der Keilbeinhöhlenerkrankungen. Monatsschrift für Ohrenheilkunde 1899. Nr. 5.
3. Hajek, Pathologie und Therapie der entzündlichen Erkrankungen der Nebenhöhlen der Nase. Wien 1899. F. Deuticke. Wiener med. Wochenschrift 1899. Nr. 19—24.
4. Körner, Zur Technik der Kieferhöhlenpunktion. Zeitschrift für Ohrenheilkunde 1899. Bd. 34. Heft 1.
5. — Die zufällige Eröffnung der Kieferhöhle bei Zahnextraktionen. Wiener med. Blätter 1899. Nr. 4 und 5.
6. Nissle, Die Erkrankungen der Keilbeinhöhle. Diss. Freiburg 1899.
7. St. von Stein, Eine neue Nadel für die Punktion der Highmorshöhle und ihre diagnostische und therapeutische Bedeutung. Chirurgia. Bd. V. Nr. 29.
8. Wł. Wróblewski, Ueber das akute Empyem der Highmorshöhle. Gazeta lekarska. Nr. 37.

In einer längeren Reihe von Artikeln bespricht Hajek (3) die Therapie des Kieferhöhlenempyems. Sie muss zwei Anforderungen entsprechen: der Entfernung der Krankheitsursache und dem ungehinderten Abfluss des in der Kieferhöhle angesammelten Sekretes. Der ersten Anforderung kann für gewöhnlich nur in den Fällen dentalen Ursprunges Genüge geleistet werden durch Entfernung der erkrankten Zahnwurzel, der Spaltung des periostalen Abscesses und event. Entfernung eines nekrotischen Knochenstückes. In den meisten anderen Fällen sind die Ursachen für das Empyem einer direkten Behandlung nicht zugänglich. Die verschiedenen vorgeschlagenen Methoden kann man in die konservativen und die operativen eintheilen. Erstere besteht in der Ausspülung der Kieferhöhle von dem Ostium maxillare oder accessorium aus, seltener in der Probepunktion mit nachfolgender Spülung. Diese Methode kann nur in Frage kommen, wenn durch sie eine gründliche Entfernung des Sekretes der Kieferhöhle durch die Ausspülung möglich ist. Bei engem Ausführungsgange keilt sich die Kanüle ein und der grössere Theil des Eiters bleibt in der Kieferhöhle zurück, namentlich dann, wenn der Eiter klumpig geballt ist. Dadurch, dass die Methode nur durch den Arzt ausführbar, nicht von dem Kranken selbst zu handhaben ist, schränkt sich ihre Verwerthbarkeit ein. Im Allgemeinen haben sich über den Werth derselben die Meinungen jetzt dahin geklärt, dass sie in allen Fällen akuter Empyeme anzuwenden und in der Mehrzahl der Fälle ausreichend, dass aber chronische Empyeme nur ausnahmsweise durch dieselbe zur endgültigen Heilung gebracht werden. Von den operativen Methoden bespricht Verf. zuerst die Eröffnung der Kieferhöhle vom Alveolarfortsatz aus. Für die geeignetste Stelle bringt er die Alveole des zweiten Backzahnes und des ersten Mahlzahnes in Vorschlag. Vom Eckzahn aus ist nur bei mässiger Dicke des Alveolarfortsatzes und bei schräger Richtung des Bohrloches die Kieferhöhle zu erreichen. Bei abnormen Bildungen, so bei hoher Gaumenwölbung, Einfallen der Fossa canina, Verengerung der unteren Partie der Kieferhöhle durch zu starke Ausbuchtung der lateralen Wand des unteren Nasenganges, ist von der Operation abzusehen. Entweder wird der Kanal zu lang, oder der Bohrer gelangt in die

Fossa canina oder gar in die Nasenhöhle. Bei vollständig geschwundenem Fortsatz muss Schleimhaut und Periost am Rande abgelöst werden, um dem Instrument Halt zu bieten. Kokain-Anästhesie nützt nicht zur Ausführung der Operation. Die Durchbohrung wird mit einem vierkantigen Handbohrer ausgeführt oder mit dem Elektromotor. Die eröffnete Höhle wird mit Jodoformgaze tamponirt, schon nach 3—4 Tagen eine Verschlussplatte mit einem in die Kieferhöhle ragenden Stifte angefertigt. Verf. hält den dauernden Abfluss des Sekretes aus dem schmalen, sich rasch verengenden Kanal für möglich. Referent hat leider in vielen Fällen die Methode nicht zum Ziele führen sehen. Der Kanal wird so eng und häufig durch wuchernde Granulationen verlegt, dass er dickes Sekret nicht austreten lässt. Trotz genügender Ausspülung konnte bei Eröffnung oberhalb des Alveolarfortsatzes noch reichlich dickes zusammengeballtes Sekret aus der Höhle entfernt werden. Von der Eröffnung der Kieferhöhle durch den unteren Nasengang ist Verf. kein Freund, sie geht nicht immer glatt von statten; bei hohem Alveolarfortsatz oder hoher Lage des unteren Bodens der Kieferhöhle drückt man den Troikar in den Oberkiefer hinein, ohne in die Kieferhöhle zu gelangen. Abnorme Gestalt der Muschel kann das Einführen des Instruments in den unteren Nasengang sehr erschweren. Einmal drang der Troikar nicht nur durch die Nasenwand, sondern sogar in die Fascia hinein. Der von Thornwald angegebene Ring, der dieses Ereigniss verhüten soll, erschwert die Verwendung des Instruments. Schuld scheint eine gelegentlich vorkommende spaltförmige Verengerung des vorderen Abschnittes der Kieferhöhle zu sein. Selbst bei gelungener Operation müssen die weiteren nothwendigen Ausspülungen fast immer unter Kokainanästhesie ausgeführt werden und nicht immer ist die alte Oeffnung ohne Anregung neuer Blutungen wieder zu finden. Ausserdem gestattet die Methode keine Uebersicht über das Innere der Höhle. Deshalb ist die Eröffnung der Kieferhöhle von der Fossa canina aus für alle schwereren Fälle weitaus vorzuziehen. Die von Küster hauptsächlich ausgebildete Methode Desault's gestattet in allen durch die einfache Methode nicht zu behandelnden Empyemen durch breite Eröffnung nicht nur genügenden Eiterabfluss, sondern auch genaue Orientirung in der Höhle. Durch einen 2—3 cm langen Schnitt wird über dem zweiten Backzahn unter Kokainanästhesie Schleimhaut und Periost durchtrennt und die Kieferwand freigelegt. Durch den Elektromotor wird ein Trepan von 5 mm Durchmesser durch die faciale Wand in die Höhle eingetrieben. Dann wird die Höhle ausgespült und tamponirt. In den Fällen, in welchen keine besondere Uebersicht über die Höhle erforderlich ist, wird die Eröffnung ausreichen. Bestehen aber hochgradige Veränderungen der Schleimhaut, wird ein Trepan von 12 mm Durchmesser gewählt. Dann kann auch der kleine Finger die Höhle nach etwaigen Geschwülsten abtasten, oder die Schleimhaut direkter Behandlung zugängig gemacht werden, indem kleine Spiegel von 6—7 mm Durchmesser die Veränderungen der Schleimhaut erkennen lassen. Wucherungen, Polypen, Granulationsmassen lassen sich auf diese Weise entfernen. Nicht selten verlegt sich die Oeffnung durch Granulationen vom Rande her. Eine Ausschabung der Schleimhaut, wie sie Jansen vornimmt, hat Verf. noch nicht nöthig gehabt und ihm erscheint die sorgfältige Erhaltung des Epithels für die Ausheilung der Affektion besonders wichtig. Er kann aus demselben Grunde auch der Methode von Bönnighaus nicht zustimmen und hält sie nur in sehr verzweifelten Fällen, bei vollkommener Degeneration der Schleimhaut für berechtigt. Die Nach-

behandlung hat zum Zweck die regelmässige und möglichst häufige Entleerung des Sekretes und ferner die Kontrolle über das Vorhandensein von Störungen der Heilung. Die Ausspülungen werden am besten mit physiologischer Kochsalzlösung oder schwacher Borlösung vorgenommen. Bei starker Sekretion kann man zu dem Durchfliessenlassen mehrerer Liter von Flüssigkeit übergehen. Die Zahl der Ausspülungen richtet sich nach der Menge des Sekretes. Schwierig ist die Kontrolle des Nachlassens der Sekretion, weil sehr leicht Recidive der Eiterung eintreten. Erst wenn nach 8—14 Tagen keine Absonderung mehr stattfindet, kann der Kanal geschlossen werden. In hartnäckigen Fällen macht Verf. von 2—10%iger Höllensteinlösung Gebrauch, die er erwärmt und durch einen kleinen Glastrichter oder eine besondere Hartgummikanüle in die Kieferhöhle führt. Schwerere Störungen der Heilung werden durch gleichzeitige Eiterung in Siebbein- oder Stirnhöhlen bedingt oder durch Polypen und Verdickungen im mittleren Nasengang. Hier muss man selbst zur Resektion der Muschel seine Zuflucht nehmen. Die Frage der Indikation der Operation beantwortet Verf. dahin, dass man die akuten Empyeme mit Ausspülung, von natürlichen Oeffnungen aus, behandeln soll. Tritt nach mehrwöchentlicher Ausspülung keine Heilung ein, so ist eine künstliche Oeffnung anzulegen und Verf. hat noch alle akuten Empyeme, die nicht länger als 6—8 Wochen gedauert hatten, durch die operative Methode heilen sehen. Dagegen geben die chronischen Empyeme eine schlechtere Prognose, sie werden nur ausnahmsweise durch Ausspülungen geheilt; bei ihnen ist fast immer die Küster'sche Methode zu empfehlen, da die Eröffnung vom Alveolarfortsatz aus keine Uebersicht über die Höhle gewährt. Die Küster'sche Methode ist der Cooper'schen weit vorzuziehen. Referent kann dieser Auffassung nur zustimmen, glaubt aber, dass eine sehr breite Eröffnung der Kieferhöhle und eine Eröffnung nahe der Crista maxillaris externa der Eröffnung von vorn vorzuziehen sei, weil nicht so rasch eine Verkleinerung der angelegten Oeffnung erfolgt. Näheres über die Operationsmethode im Jahrgang 1899 der Monatsschrift für Zahnheilkunde.

Auf Grund eigener beobachteter Fälle entwirft Wroblewski (8) ein genaues Bild der akuten Eiterung in der Highmorshöhle. Das Leiden entsteht am häufigsten im Anschlusse an eine Verkühlung, oder im Gefolge einer Rhinitis oder schliesslich im Verlaufe akuter Infektionskrankheiten (Influenza, Typhus, Pneumonie). Es tritt sowohl einseitig wie auch beiderseits auf. Eine einmalige Affektion prädisponirt zu Recidiven. Die Symptome des Leidens entsprechen jenen eines heftigen Katarrhs: Kopfschmerzen, Spannungsgefühl im Kiefer und ein mehr oder weniger reichlicher, selten übelriechender Ausfluss aus der Nase. Eine Schwellung der entsprechenden Gesichtshälfte pflegt nur selten aufzutreten. Die Durchleuchtung ist für die Diagnose entscheidend, da der affizirte Kiefer ganz dunkel erscheint. Die Therapie besteht nach Verf. im Stadium der Akme in Darreichung von antifebril wirkenden Mitteln und Applikation von warmen Umschlägen auf das Gesicht, später in Verabreichung von Jodkali. Trzebicky (Krakau).

Körner (5) behandelt die zufällige Eröffnung der Kieferhöhle bei Zahnextraktionen. Wenngleich ein grosser Theil dieser Fälle unbemerkt und ohne Folgen bleibt, können doch solche gelegentlich in recht unangenehmer Weise eintreten. Körner selbst sah in den letzten zwei Jahren in fünf Fällen diese Komplikation. In einem Falle, der einen Studenten im Alter von 23 Jahren betraf, machte sich die Eröffnung der Kieferhöhle durch Schwellung

der Wange und Austritt blutigen Sekretes 24 Stunden nach der Extraktion aus dem linken Nasenloche geltend. Im zweiten Falle wurde die Eröffnung bei Sondirung nach Zurückbleiben einer Palatinalwurzel zufällig bemerkt. Mehrtägige Tamponade liess, unter Entleerung getrübter seröser Flüssigkeit, die leicht salzig schmeckte, nach zwei Wochen Heilung eintreten. Aehnlich verlief der dritte Fall. Im fünften Falle wurde die Patientin erst ungefähr sechs Wochen nach der Extraktion durch ein, beim Schnauben und Athemholen auftretendes, eigenthümliches Gefühl in Mund und Nase auf die Eröffnung der Kieferhöhle aufmerksam. Die Extraktionswunde war durch einen Granulationspfropf ausgefüllt, liess aber die Sonde mit Leichtigkeit in die Kieferhöhle gleiten. Trotz Tamponade trat eine mässige Eiterung in der Kieferhöhle auf. Eigenthümliche anatomische Verhältnisse, entweder an den Zähnen oder an der unteren Wand der Kieferhöhle, bedingen die Möglichkeit des Eintrittes dieser Komplikationen. Zuckerkandl hat diese Verhältnisse eingehend beschrieben. Meistens sind es die Wangenwurzeln, bei deren Extraktion die Kieferhöhle eröffnet wird. Die Gefahr einer Infektion wird natürlich in den Fällen grösser sein, in welchen die Entfernung des Zahnes wegen eiteriger Prozesse an den Wurzeln vorgenommen werden muss. Das Vorhandensein einer Alveolarbucht macht die Verhaltung von Sekret möglich. Wird die Kommunikation längere Zeit übersehen, so wird das Zustandekommen eines eiterigen Katarrhs der Kieferhöhle begünstigt. Die zufällige Eröffnung der Kieferhöhle wird sich nicht immer vermeiden lassen, da die anatomischen Verhältnisse einer Beurtheilung von aussen entgegenstehen. Manchmal wird man durch die Nachgiebigkeit des Bodens der Kieferhöhle auf die Möglichkeit einer Eröffnung hingewiesen. Ob eine Vertiefung der Unterwand des Antrums vorliegt, wird sich schwer sagen lassen, da auch der Stand der Crista Zygomatico-alveolaris nicht immer ein sicheres Merkmal abgiebt. In allen verdächtigen Fällen schlägt Körner vor, mit einer feinen Sonde die Alveolen genau abzutasten und auf die Kommunikation zu fahnden. Mich hat der Austritt von Blut aus dem Nasengang der entsprechenden Seite, nasaler Beiklang der Sprache und das Durchtreten von Luft durch die Alveole beim Pressen der geschlossenen Nase auf den Eintritt des in Rede stehenden Ereignisses hingewiesen. Ich stimme mit dem Verf. überein, dass die Tamponade mit Jodoformgaze das zweckmässigste Mittel ist, um üble Nachwirkungen zu verhindern.

Cordes (2) hat sich eingehender mit den Eiterungen der Keilbeinhöhle beschäftigt. Während ihm die von Schäffer beschriebene akute katarrhalische Entzündung plötzlich, nach einem Schnupfen mit Schmerzen im Hinterkopf einsetzend, und mit Schwellung der vorderen Wand der Keilbeinhöhle verbunden, selten vorgekommen, hat er die chronische Form im Anschluss an andere chronische Erkankungen der Nase und des Nasenrachenraumes öfter beobachtet. Auch hier spielt ein an verschiedenen Stellen, im Hinterkof, in der Mitte des Kopfes, hinter und über den Augen lokalisirter Kopfschmerz, ferner ein übler Geruch, eiterige Absonderung und Borkenbildung in der Nase und im Nasenrachenraum eine Hauptrolle. Im Spiegelbilde sieht man im hinteren Theile der Nase oder am Rachendach rahmigen Eiter; gesichert wird die Diagnose, wenn es bei der Sondirung der Höhle gelingt, Eiterabfluss oder kariösen Knochen nachzuweisen. Die Sondirung stösst leider wegen der wechselnden Lage der Ausführungsöffnung und der wechselnden Grösse derselben auf Schwierigkeiten. Auch die Enge des Raumes zwischen mittlerer Muschel

und Septum hindert oft daran, mit einer Sonde tief einzudringen. Die Grösse der Höhle ist sehr verschieden und man muss sich, ehe man an operative Eingriffe denken kann, mit der Sonde über die vorliegenden Verhältnisse erst genügend orientiren. Die vordere Wand des Sinus wird blossgelegt, indem man die mittlere Muschel eindrückt und lateralwärts drängt. Im Nothfalle wird der vordere Theil der eingebrochenen Muschel mit Glühschlinge oder Löffelzange entfernt. Die Entfernung der Muschel ist durch Erkrankung derselben häufig zu gleicher Zeit angezeigt. Die Eröffnung der Höhle nimmt Cordes mit einem Doppelmeissel vor, der aus einem Handgriff und einem feststehenden und einem, sich gegen diesen verschiebenden Hohlmeissel besteht, die das zu entfernende Stück der vorderen Keilbeinhöhlenwand zwischen sich fassen. Durch Verstellbarkeit der Meisselflächen ist das Instrument in verschiedener Weise verwendbar, zuerst wird die natürliche Oeffnung der Höhle erweitert und dann, je nach den Verhältnissen, die Höhle so weit blossgelegt, dass es möglich wird, durch Ausspülungen und Einpuderungen die Höhle zu behandeln. Das Instrument ist von H. Windler in Berlin zu beziehen.

Körner (4) verwendet zur Punktion der Kieferhöhle einen mit seitlichem, durch einen besonderen Hahn abschliessbaren Ansatz versehenen Troikart. Während nach Zurückziehen der Punktionsnadel die Aspirationsspritze angesetzt werden kann, lässt sich mit dem seitlichen Abflussrohr ein mit einem Trichter armirtes Gummirohr verbinden, durch welches die Kieferhöhle ausgespült und ausgehebert werden kann.

Die kräftig gebaute stählerne Hohlnadel v. Stein's (7) zeichnet sich durch die starke halbbogenförmige Krümmung ihres Endes aus, durch welche die Punktion der Kieferhöhle vom unteren oder mittleren Nasengang aus bedeutend erleichtert wird und unerwünschte Nebenverletzungen vermieden werden. Wanach (St. Petersburg).

Nissle (6) hat in seiner Doktordissertation die Erkrankungen der Keilbeinhöhle behandelt. Er schickt der Besprechung eine kurze anatomische Schilderung voraus, in der ganz besonders auf die von Zuckerkandl schon hingewiesenen Anomalien aufmerksam gemacht wird. Rechts fehlt die Keilbeinhöhle, manchmal ist sie abnorm weit. Ebenso mannigfach ist das Verhalten der Scheidewand und das Auftreten von Nebenscheidewänden und Auswüchsen. Man darf wohl annehmen, dass die Keilbeinhöhle mit Riechschleimhaut ausgekleidet war und auch Riechschleimhaut enthielt. Verletzungen können durch direkte und indirekte Gewalteinwirkungen zu Stande kommen. Schussverletzungen sind öfter bei Selbstmördern zu finden als auf dem Schlachtfelde. Indirekte Verletzungen sind Begleiterscheinungen der Schädelbasisfrakturen, aber auch dabei nicht sehr häufig, weil die Querfrakturen des Türkensattels nur sehr vereinzelt vorkommen. Das Hauptsymptom der Verletzung ist Ausfluss von Blut aus der Nasen- und Rachenhöhle. Bei Eröffnung der Schädelhöhle kann auch Liquor cerebrospinalis oder Gehirnmasse ausfliessen. Auch Sehstörungen durch Läsion oder Druck auf den Opticus können dabei zu Stande kommen. Meningitis schliesst sich häufig an. Ob dieselbe durch rechtzeitiges antiseptisches Verfahren vom Nasenracheuraum aus zu bekämpfen ist, bleibt fraglich. Von Fremdkörpern ist ein Strohhalmstück beobachtet worden. Auch sind Rhinolithen dort gefunden worden. Akute Entzündungen der Keilbeinhöhlenschleimhaut schliessen sich an Fremdkörpern und Verletzungen an. Andererseits aber auch an akute Infektionskrankheiten, wie

Schnupfen, Diphtherie, Scharlach, Pneumonie und Influenza. Man kann zwei Formen von Entzündungen unterscheiden, die einfache und die fibrinöse; die einfache kann ein schleimiges, eiteriges oder auch blutig seröses Exsudat zeigen. Die fibrinöse Form braucht nicht immer nur die Diphtherie zu begleiten, sondern kann auch bei der Meningitis vorhanden sein. Als wichtigstes Symptom ist die Absonderung aus der Nase zu betrachten; meistens heilen akute Fälle innerhalb zwei Monaten ab. Meningitis kann sich an die Erkrankung anschliessen. Chronische Entzündungen begleiten die Ozaena, die Entzündung der hinteren Siebbeinzellen und event. Geschwülste. Tuberkulose, Lupus und Syphilis sind bis jetzt nicht beobachtet. Die chronische Entzündung hat ein ödematöses und ein fibröses Stadium. Die Entzündung kann sich ausbreiten nach der Nase hin in die Orbita, in die Schädelhöhle. Erweitert sich die Keilbeinhöhle, so kann es zu Exophthalmus und chronischer Sehnervenatrophie kommen. Die Therapie besteht in der Erweiterung des Zuganges und dadurch bewirkter Erleichterung des Abflusses. Ausspülungen und Auslöffelungen sind nur mit äusserster Vorsicht zu machen. Bei schwereren Erkrankungen kommen grössere operative Eingriffe in Betracht. Aufklappungen der Nase oder Operationen an der Orbita, Cysten und Polypen sind nur in Begleitung von chronischen Entzündungen gesehen worden. Von Geschwülsten sind Osteome, Sarkome und Carcinome beobachtet.

Erkrankungen der Kiefer und Zähne.

1. Baudouin, Ostéo-périostite orbitaire consécutive à une sinusite maxillaire d'origine dentaire. Le Progrès médical 1899. Nr. 35.
2. *Becker, Ueber eine neue Methode der temporären Resektion des Jochbeines. Langenbeck's Archiv 1899. Bd. 54. Heft 1 und 2.
3. Berger, Kyste dentifère du maxillaire supérieur. Bull. et mém. de la soc. de Chir. 1899. Nr. 14. Gazette des hôpitaux 1899. Nr. 47.
4. — Kyste dentifère du maxillaire supérieur. La Presse médicale 1899. Nr. 99.
5. Boucaud et Cruchet, Ostéomyélite du maxillaire inférieur. Soc. d'anat. et de phys. Journal de méd. 1899. Nr. 24. — Société d'anatomie et de physiologie. — Journal de médecine de Bordeaux 1899. Nr. 15.
6. Bush, A plea for more extensive operations in the treatment of malignant disease of the jaws. British med. association Portsmouth. British medical journal 1899. Oct. 21. Medical Press 1899. Sept. 27.
7. Catterina, Cisti dentifera multiloculare. Durante's Festschrift vol. II.
8. A. Czarnowski, Ueber Zubereitung des Gipsabdruckes und Modelles. Przeglad dentystyczny. Nr. 7.
9. Le Dentu, Sur un mémoire de M. Baudon concernant l'hypertrophie diffuse des os de la face et du crâne; discussion. Bulletin de l'académie de médecine 1899. Nr. 16.
10. *Eckhard, Die Retentionscysten der Kiefer. Diss. München 1899.
11. Eckert, Zur Kenntniss der Osteome des Unterkiefers. Bruns'sche Beiträge 1899. Bd. 23. Heft 3. Diss. Breslau 1998. cf. Jahresbericht 1898.
12. Eichel, Eine Schussverletzung des linken Gaumens und Auges. Centralbl. f. Chirurgie 1899. Nr. 4.
13. S. Essigmann, Ueber Orthoform in der Zahnheilkunde. Przeglad dentystyczny. Nr. 4. Auf Grund eigener Erfahrungen gelangt Verfasser zu folgenden Schlüssen: 1. Das Orthoform wirkt vorzüglich anästhesirend auf normale als auch auf endzündlich affizirte Schleimhäute; 2. es eignet sich vorzüglich sowohl als Anästhetikum wie auch als Desinfiziens zur Applikation in die Alveolen nach erfolgter Zahnextraktion.
Trzebicky (Krakau).
14. Frech, Ueber einen Fall von centraler, epithelialer, solider Oberkiefergeschwulst. Deutsche Zeitschrift für Chirurgie 1899. Bd. 52. Heft 5 und 6.
15. Gallaudet, Sarcoma of the upper jaw. New York surgical society. Annals of surgery 1899. August.

16. Greig, On temporo-maxillary ankylosis and its relief by excision of the neck and condyle of the lower jaw. The Practitioner 1899. December.
17. Gumpert, Beitrag zur Statistik der Epulis. Diss. Heidelberg 1899.
18. Hofmeister, Ueber Exostosen des Unterkiefers. Bruns'sche Beiträge 1899. Bd. 23. Heft 3.
18a. *Jacob, Cause rare de constriction permanente des mâchoires (hyperostose de l'os malaire gauche avec articulation corono-malaire). Bull. et mém. de la soc. anat. 1899. Nov.
19. Karewski, Beitrag zur Heilung der narbigen Kieferklemme. Berliner klin. Wochenschrift 1899. Nr. 20.
20. W. Lepkowski, Versuche über die Verwendung von 40%igem Formalin, Formagen und Jodoformagen in der Zahnheilkunde. Przeglad lekarski. Nr. 36—38.
21. Loos, Ein Satz von Wurzelhebeln für den Unterkiefer. Wiener med. Blätter 1899. Nr. 36.
22. Mabé, Note sur un cas de fracture compliquée du maxillaire inférieur traité par l'appareil de Kingsberg. Revue de Chirurgie 1899. Nr. 5.
23. Makuna, Multiple neuritis through necrosis of the lower jaw caused by an ill fitting denture; easy removal of sequestrum; rapid recovery. The Lancet 1899. June 24.
24. Page, A case of ankylosis of the right temporo-maxillary articulation; excision of the right condyle; recovery. The Lancet 1899. June 17.
25. Preindlsberger, Zur temporären Resektion des Oberkiefers nach v. Langenbeck. Wiener klin. Wochenschrift 1899. Nr. 10.
26. — Ein Fall von Fibroma maxillae superior. Wiener klin. Wochenschrift 1899. Nr. 3.
27. *Réthi, Ein weiterer Fall von Tuberkulose der Kieferhöhle. Wiener med. Presse 1899. Nr. 51.
28. S. Rossberger, Karies der Zähne bei unserer Schuljugend sowie die Stigmata der Zähne und deren Bedeutung im Verlaufe allgemeiner Krankheiten. Przeglad lekarski. Nr. 42.
29. L. Scheller, Ueber Glasplomben. Przeglad dentystyczny. Nr. 6. (Werden bestens empfohlen.)
29a. W. Schmidt, Operation einer Ankylose des Unterkiefers mit Ueberpflanzung eines Muskellappens. Chirurgia. Bd. VI. Nr. 31.
30. Seggel, Ein Fall von Kieferklemme, bedingt durch interstitielle Myositis des Masseters. Deutsche Zeitschrift für Chirurgie 1899. Bd. 51. Heft 5 und 6.
31. N. Snamenski, Die Radikalbehandlung der Pyorrhoea alveolaris. Ljetopis russkoi chirurgii 1899. Heft 4. Verf. empfiehlt sorgfältige und energische Auslöffelung der kariösen Zahnalveole und der Granulationen des Zahnfleisches.
Wanach (St. Petersburg).
32. Stokes, Clinical remarks on the amputation of the lower jaw. British med. journal 1899. June 17.
33. Stockmann, On the cause of so-called phosphorus necrosis of the jaw in match-workers. British medical journal 1899. Jan. 7.
34. *Stolper, 28 Fälle von Empyem der Nasennebenhöhlen. Diss. Bonn 1899.
35. Stubenrauch, Experimentelle Untersuchungen über Phosphornekrose. Deutscher Chirurgenkongress 1899.
36. Wolf, Ein Beitrag zur Extraktion tief abgebrochener Wurzeln und Einiges über die Anatomie des Kiefers und der Zähne. Wiener med. Blätter 1899. Nr. 40 und 41.
37. C. Zbořil, Porzellan und Emaille in der Zahnheilkunde. Przeglad dentystyczny. Nr. 9.

Eichel (12) beobachtete eine Schussverletzung bei einem 20jährigen Soldaten, der sich mit einer Platzpatrone in den Mund geschossen hatte. Das linke Auge ist vorgetrieben, vollständig unbeweglich, die Pupille mittelweit und reaktionslos. Einschussöffnung an der linken Seite des Gaumens, wo ein 5 cm grosses Loch sich vorfindet, durch welches man in die Nasenhöhle und in den Nasenrachenraum gelangt. Da keine Hirnsymptome eingetreten waren, wurde die Orbita nach Krönlein freigelegt, gleichzeitig aber auch der Oberkiefer von dem Dieffenbach'schen Schnitt aus. Die äussere Orbitalwand wurde zurückgeklappt, hinter dem Bulbus fand sich eine wallnussgrosse schwarze Masse aus zerfetzter Muskulatur, Blut, Knochen- und Holztheilen

bestehend. Nach ihrer Entfernung gewahrte man den 1 cm von seinem Eintritt in den Bulbus eingerissenen Sehnerven. Die hintere untere Orbitalwand war vollkommen zerstört. Der Bulbus wurde enukleirt, die äussere Orbitalwand zurückgelegt und die Weichtheilwunde vernäht. Die Gaumenwunde heilte langsam, da immer noch eine erhebliche Eiterung bestand, die erst aufhörte, nachdem einen Monat später ein grösserer Holzsplitter aus der Wunde entfernt worden war. Später wurde der Gaumendefekt plastisch geschlossen. Die osteoplastische Resektion der äusseren Orbitalwand ergab in diesem Falle einen vorzüglichen Einblick in die Tiefe der Orbita.

Mahé (22) veröffentlicht einen Fall von komplizirter Unterkieferfraktur, der mit dem Kingsley'schen Apparat behandelt worden ist. Ein 45jähriger Mann fiel zwei Stock hoch herunter und zog sich ausser einer Wunde am Brustkorb eine Verrenkung des Schlüsselbeines, einen Bruch des linken Vorderarmes, eine Kontusion des Gesichtes und eine Wunde in der Unterkinngegend zu. Er verbleibt einige Tage in einem soporösen Zustand und erst am siebenten Tage (! Ref.) erkennt man den Bruch des Unterkiefers. Es werden zwei Bruchlinien vorgefunden, von denen die eine zwischen den mitteleren Schneidezähnen die andere unmittelbar hinter dem linken Eckzahn verläuft. Das mittelere Bruchstück ist nach unten verzogen. Der Mund befand sich in schlechtem Zustand, ein grosser Theil der Zähne fehlte. Es bestehen nur die Schneide- und Eckzähne und der linke zweite Molar, aber auch diese noch mit starker Atrophie des Zahnfleisches. Am elften Tage wurde ein Abdruck genommen, aber der Mangel an Zähnen, namentlich hinter der Bruchlinie, macht die Reduktion sehr schwer. Zehn Tage später wird der Kingsley'sche Apparat eingelegt mit einer Platte unter dem Kinn, die mit Jodoformgaze gedeckt ist. Dadurch konnte aber eine nekrotisirende Periostitis nicht aufgehalten werden. Infolge derselben kommt es nach zwei Monaten zu einer Sequesterbildung, welche die Konsolidation der Fragmente natürlich verhinderte. Durch blutige Operation von einer Incision am Unterrande des Kiefers gelangt man auf den überraschender Weise vollkommen konsolidirten Knochen. Die Lockerung der Zähne hatte die Pseudarthrose vorgetäuscht (? Ref.). Ein Sequester wurde nicht vorgefunden, sondern nur eine leichte Ostitis an der Stelle des linken centralen Schneidezahnes. Der Apparat wurde jetzt fortgelassen, es kam zu vollständiger Heilung. Man gewinnt aus der Schilderung des Verlaufes den Eindruck, dass die Heilung nicht auf irgend einen Apparat zurückzuführen, sondern auch ohne einen solchen eingetreten wäre. Verf. vergleicht die Apparate Kingleys und Martins und giebt dem ersteren den Vorzug, weil er namentlich die bessere Wundheilung garantirt.

Le Dentu (9) berichtet über eine Mittheilung Baudon's über diffuse Hypertrophie der Gesichts- und Schädelknochen. Baudon sah 1886 eine 52jährige Dame, die seit länger als 20 Jahren eine über die Knochen des des Schädels und Gesichtes sich verbreitende Hypertrophie hatte. Das Gesicht war monströs geworden, in Wirklichkeit ein Löwenkopf; der Oberkiefer stand mehrere Centimeter über den nicht vergrösserten Unterkiefer vor. Er trug nur einen, locker gewordenen, Schneidezahn die anderen Zähne waren bereits ausgefallen oder nur noch in Wurzelresten vorhanden. Der Kopf hatte oberhalb der Augenlider einen Umfang von 68 cm. Von der Nasenwurzel bis zum Hinterhaupt mass er 44½ cm von einem Ohrläppchen zum anderen über die Höhe des Schädels 46, durchschnittlich überall 10 cm mehr als

ein normaler Schädel. Nach drei Jahren schien die Erkrankung still zu stehen. Schwerhörigkeit gesellte sich zu einer bestehenden Myopie hinzu. Geschmack und Geruch sind verloren gegangen, die rechte Gesichtsseite ist unempfindlich; leichter Dic douloureux, Gleichgewichtsstörungen, Schwindelzufälle mit Verlust des Bewusstseins traten auf, die Ursache war vollkommen dunkel, da weder Rheumatismus noch Lues, noch Chlorose, noch lokale Knochenentzündung vorgelegen hatte. Während die Erscheinungen an den Knochen nicht zugenommen hatten, zwangen die immer stärker auftretenden Hirnsymptome in Folge einer Hirnerweichung zur Aufahme in eine Anstalt, in welcher die Patientin verstorben ist. Le Dentu hebt hervor, dass nach seinen Erfahrungen die Affektion nicht immer symmetrisch auftritt, sondern dass sie auch oft von einzelnen Knochen, namentlich vom Oberkiefer aus, ausgehen kann. Oefters beginnt sie auch am Schädel, so sah er bei einem 18jährigen Mädchen an dem linken Schläfenbein eine erhebliche Hypertrophie, welche auch auf den grossen Flügel des Keilbeines übergriff. Gleichzeitig waren damit Konvulsionen verbunden, die erst wichen, nachdem es gelungen war, durch Jodkali und ein resorbirendes Regime die Schwellung zum Schwinden zu bringen. Die Entwickelung der Erscheinungen erfolgte im Allgemeinen langsam, manchmal jedoch aber auch mit einer grossen Schnelligkeit. Mit der Annahme, dass auch jene Fälle, in denen fibröse und embryoplastische, ja auch sarkomatöse Beimischungen in den Fällen angetroffen werden, kann sich Ref. nicht befreunden, da der Ausdruck Hypertrophie wohl nur auf jene Fälle angewendet werden kann, in denen wirklich nur Knochensubstanz sich nachweisen lässt, während die Fälle, die andere Elemente noch enthalten, den Knochentumoren werden zugerechnet werden müssen. Allerdings muss zugegeben werden, dass die Grenze zwischen der Hypertrophie und der Geschwulstbildung öfters recht labil sein kann.

v. Stubenrauch (35) hat zur Kontrolle der Wagner'schen Befunde eine grössere Reihe von Experimenten, namentlich an Hunden, ausgeführt, um die Einwirkung von Phosphordämpfen auf unverletzte und verletzte Knochen zu studiren. Aus denselben ergab sich, das Phosphordämpfe auf das blossliegende Periost oder den Knochen keinen Einfluss ausübt. Auch war es ihm nicht möglich, ein der Phosphornekrose des Menschen analoges Krankheitsbild bei Thieren zu erzeugen. Verf. ist mit Kocher und Riedel der Ansicht, dass die Phosphorintoxikation allein die Nekrose des Knochens nicht bedingt, sondern nur die Disposition für die Infektion abgiebt. Die Disposition sucht Verf. in einer auf Gefässveränderungen beruhenden Neigung zur Thrombose der Markgefässe.

Stockman (33) hat wiederholt den Eiter bei Phosphornekrose untersucht und hat ausser den Streptokokken auch durch die Färbung Tuberkelbacillen nachweisen können, namentlich wenn er den Eiter centrifugirte. Nicht selten lagen die Bacillen in grösseren Gruppen zusammen, beim Thierexperiment verlief die Impfung erfolglos. Verf. erinnert auch daran, dass in vielen Fällen von Phosphornekrose Lungentuberkulose nachgewiesen werden kann. Im Allgemeinen steht Verf. auf dem Standpunkt, dass der Phosphor die Disposition für die eigentliche Entzündung am Knochen setzt. Einfache Phosphordämpfe bewirken bei einem blossgelegten Knochen keinen Reiz. Ebenso wie andere Mikroorganismen scheinen sich bei der Disposition durch Phosphor auch die Tuberkelbacillen anzusiedeln.

Baudouin (1) sah bei einem jungen Soldaten unter mässigem Fieber,

Schüttelfröste, Kopfschmerz, trockene Zunge, ein Oedem der Augenlieder auftreten und Chemose der Conjunctiva, Exophthalmus und Doppelbilder. Die Untersuchung der Nase ergab leichte Hypertrophie der unteren Muschel. Der zweite Bikuspis musste wegen Schmerzhaftigkeit und Schwellung extrahirt werden. Bei der Ausspülung der durch die Extraktion entstandenen Abscesshöhle floss aus der Nase ein Schleimhautpfropf aus, das Fieber fiel ab, die Erscheinungen im Auge gingen zurück. Verf. ist geneigt die Augensymptome durch eine Knochenentzündung zu erklären, welche im Anschluss an die Eiterung der Kieferhöhle entstanden war. Aehnliche Beobachtungen sind schon von Ziem und Parinaud gemacht worden und schon im Jahre 1848 hat Teierlinck auf die sympathischen Erkrankungen des Auges bei Zahnerkrankungen aufmerksam gemacht. In einem zweiten Abschnitt der Arbeit behandelt Baudouin die Symptome des Exophthalmus, die wohl hier Besprechung nicht bedürfen.

Makuna (23) beobachtete bei einer 25jährigen Frau, die schon mehrere Jahre an einer Neuralgie litt, spontan Ausfall einiger Zähne, welche sich die Patientin durch ein schlecht sitzendes Gebiss ersetzen liess. Sie erlitt dadurch lebhafte Störungen, welche sich in Schlaflosigkeit, Verdauungsschwäche, Reizbarkeit und Abnahme des Körpergewichts äusserten. Als sie Makuna zum erstenmal sah, hatte sie ausser einer motorischen Lähmung und Ueberempfindlichkeit am linken Oberschenkel eine Schwellung des rechten Unterkiefers, welche sich von der äusseren Seite bis zur Mitte erstreckte. Die vier anderen Schneidezähne waren noch leidlich erhalten, aber die zwei Eckzähne waren durch die Klammern des Gebisses bereits stark zerfallen. Unter einer elektrischen Kur und einer tonischen Behandlung nahm die Empfindlichkeit des Oberschenkels ab und die Lähmungserscheinungen besserten sich. Gleichzeitig wurde am rechten Unterkiefer ein Einschnitt gemacht und Eiter entleert. Aus der Höhle liess sich später ein Sequester extrahiren. Mit der Ausheilung dieser Affektion und Entfernung sämmtlicher Zähne verschwanden alle hysterischen Symptome und Patient nahm sehr bald wieder an Körpergewicht zu.

Hofmeister (18) beschreibt eine eigenartige Exostose am linken Unterkiefer, die seit 13 Jahren besteht und unter lebhaften Schmerzen aufgetreten war. Die anfangs weiche Geschwulst soll innerhalb vier bis fünf Wochen steinhart geworden sein, rief lebhaft bohrende Schmerzen hervor, brach auf, entleerte dicken gelben Eiter und blieb dann in ziemlich gleicher Weise fünf Jahre lang bestehen. Eine grössere Zahl von Knochensplittern stiess sich ab. Bei der Aufnahme zeigte sich die ganze linke Wange und Unterkiefergegend bedeutend geschwollen und geschwürig verändert. Man fühlt eine längsovale knochenharte Geschwulst, welche nach aussen von der linken Unterkieferhälfte beginnt, bis in die Gegend des Warzenfortsatzes sich erstreckt und und unter den Unterkieferrand herabreicht. Die Oberfläche der Geschwulst ist höckrig, die Haut darüber theilweise geschwürig verändert und aus den Geschwüren ragen platte oder rundliche Knochenzacken von der Grösse einer Linse hervor. Die Knochenstücke sind schon schwarz verfärbt, die Sonde dringt durch die Fistelgänge auf entblössten, aber glatten unbeweglichen Knochen. Die Kaubewegungen sind stark behindert. Die Geschwulst wird durch Resektion des Unterkiefers entfernt. Die resecirte Unterkieferhälfte zeigt auf der Innenseite bis zum ersten Mahlzahn völlig normale Verhältnisse, von da an nach rückwärts eine unförmige höckrige Knochenmasse, aus der nur der Gelenkfortsatz noch hervorragt. In einer Höhle liegt ein stark ange-

fressener Sequester; das Gewicht des Präparates beträgt 250 g. Dieses Osteom des Unterkiefers hat einen ausgesprochenen entzündlichen Ursprung und ist wahrscheinlich hervorgegangen aus einer spontanen akuten Osteomyelitis; es ist aber in diesem Falle nicht wie gewöhnlich zu diffuser Hyperostose, sondern zu knollig warzigen Excrescenzen und massenhaften Osteomen in den schwielig verdickten Weichtheilen gekommen.

Frech (14) hat einen der grade am Oberkiefer selten vorkommenden Fällen centraler, epithelialer, solider Geschwulst untersucht, welche, von den Mallassez'schen Resten stammend, den Aufbau der Epitheliome haben, wie sie von Kruse und Bennecke beschrieben worden sind. Auch hier mischten sich Anhäufungen von Plattenepithel- und Stachelzellen, Wucherungen des Schleimhautepithels, Kankroidperlen mit derbem, fibrösem, zellarmem Bindegewebe. Vereinzelt führen Degeneration der Epithelanhäufungen zu cystischen Bildungen.

Preindelsberger (14) theilt den Fall eines Fibroma des Oberkiefers mit, wie er jetzt nur noch bei Menschen, die vom Verkehr fast abgeschlossen sind, vorkommt. Eine 35jährige Mohammedanerin trug bei verhülltem Gesicht eine, am Alveolarfortsatz des Oberkiefers mit 10 cm breiter Basis aufsitzende, unförmige Geschwulst, die bei geschlossenem Munde denselben vollständig überdeckte und die Nasenöffnung zusammendrückte. Die Geschwulst hatte ungefähr die Gestalt einer Birne, war von der Schleimhaut überkleidet, die oberflächlich eine derbe Beschaffenheit angenommen hatte. An der nach der Mundhöhle zu gelegenen Seite waren kleine Geschwüre vorhanden. Die Geschwulst wurde an der Basis umschnitten und mit Meisselschlägen abgetrennt, die Blutung zum Theil durch Umstechung, zum Theil durch Verschorfung gestillt und die taschenförmige Wunde zwischen Lippe und Oberkiefer mit Jodoformgaze tamponirt. Zwei Tage später wurde die Patientin von einem gesunden Kinde entbunden. Sieben Tage später konnte die Pat. entlassen werden. Der Tumor erwies sich bestehend aus grauweissem, derben, faserigen Gewebe, hier und da mit kleinen, erbsengrossen Hohlräumen, durchsetzt. Ein Stück Knochensubstanz ist keilförmig in den Tumor hineingewachsen.

Gumpert (17) hat die in der Heidelberger Klinik innerhalb 13 Jahren beobachteten 43 Fälle von Epulis zusammengestellt und hat unter denselben 39 Fälle von Sarkom, 2 Fälle von Fibrom, 1 Fall von Carcinom und einen Fall von Enchondrom gefunden. 21 Fälle sassen am Oberkiefer, 23 am Unterkiefer. Der Warnung, aus solchen statistischen Zahlen einen zu weit tragenden Schluss zu ziehen, kann nur beigestimmt und darauf hingewiesen werden, dass in dieser Hinsicht der Zufall stark mitspielt. Ob irgend eine der Kieferseiten für Geschwulstbildungen mehr disponirt, ob dabei einer stärkeren Bevorzugung der einen Seite beim Kauen oder einer, in dem sicher beobachteten häufigeren Vorkommen der Spaltbildungen der linken Seite, angedeuteten Disposition ein Einfluss zuzusprechen ist, muss dahin gestellt sein. Auffällig erscheint in der Zusammenstellung das starke Ueberwiegen der Sarkome. Die Carcinome scheinen erst später, wenn sie bedeutendere Grösse erreicht haben, zur Beobachtung zu kommen. Bei dem einen Falle von Carcinom war der Ausgang vom Alveolarfortsatz sicher. Reichlicher Tabaksgenuss ist vielleicht ätiologisch wichtig; die Erkrankung der regionären Lymphdrüsen ergänzte das schon auf den ersten Augenblick deutliche klinische Bild. Die Diagnose rechtfertigte die Fortnahme des ganzen Kiefers; trotzdem trat schon 17 Tage

nach der Operation das Recidiv auf, dem der Patient innerhalb eines Jahres erlag. —

Die von Weber betonte Gutartigkeit der Carcinome der Kieferränder kann nach den Beobachtungen in der Litteratur nicht festgehalten werden. Es dürfte auch besser sein, die Carcinome überhaupt nicht zu den Epuliden zu zählen. Von den 39 Sarkomen waren 22 Riesenzellensarkome, 4 Fibrosarkome, 2 gemischtzellige und ein Spindelzellensarkom. Von 10 Fällen fehlen die Angaben. Ober- und Unterkiefer waren je 20mal Sitz der Geschwulst, da in einem Falle Ober- und Unterkiefer gleichzeitig befallen waren. 15 Fälle betrafen Männer, 24 Weiber; das Durchschnittsalter der Patienten betrug $31^3/_4$ Jahre. Die meisten der Patienten gehörten dem niederen Stande an. Vernachlässigung der Mundpflege, Zahnsteinbildungen, dauernde Reibung durch scharfkantige Zähne scheinen eine Ursache für die Epulis zu geben. Zahnschmerzen gehen der Entwickelung der Geschwulst voran. In zwei Fällen wurde ein Trauma als Ursache der Entwickelung der Geschwulst angegeben. Ein Fall konnte als Metastase eines Oberschenkelsarkoms angesehen werden. Eigenthümlich ist die Beziehung des Auftretens der Epulis mit dem Eintritt der Schwangerschaft in vier Fällen. Sie scheint ein günstiges Moment für die rasche Entwickelung eines schon vorhandenen oder eines zurückgebliebenen Restes von Geschwulstkeimen zu bilden. Heredität war nicht nachzuweisen. Meist sass die Geschwulst gestielt oder breitbasig an der Aussenseite; Grösse und Konsistenz wechseln. Die Oberfläche wird meistens durch die Eindrücke der Antagonisten modellirt. Lokale Beschwerden sind im Allgemeinen gering, öfters werden stärkere Blutungen beobachtet, namentlich in den Fällen bestehender Schwangerschaft. Die oft nachgewiesenen Lymphdrüsenschwellungen werden wohl mehr auf den geschwürigen Zerfall der Oberfläche als wie auf Metastasenbildung zu beziehen sein. Die Dauer des Bestehens ist häufig überraschend lange, ein Patient trug sie bereits 10 Jahre. Ausgiebige partielle Resektion mit Extraktion der Zähne, Auskneifen des Alveolarfortsatzes mit der Lüer'schen Knochenzange, Verschorfung des Grundes der Wunde mit dem Thermokauter reichten zur Entfernung hin. Bei Drüsenschwellung wurden diese mit exstirpirt. Ein Fall ging unter Erscheinung von Lungenentzündung am sechsten Tage zu Grunde. Von den 38 bis zum Jahre 1897 entlassenen Patienten sind bis Ende November 1898 35 recidivfrei geblieben. In zwei Fällen trat Recidiv und Metastasenbildung in Gehirn und Lunge ein, in einem Falle wurde ein lokales Recidiv eines Riesenzellensarkoms nachgewiesen. Gründliche Operation scheint Vorbedingung für das Ausbleiben des Recidivs zu sein. Auffälligerweise war nur zweimal die Epulis fibrös, von blasserer Farbe und derberer Konsistenz; die Neigung zur Einlagerung von Kalkkonkrementen oder Knochennadeln, die Neigung zur starken Gefässentwickelung scheint sie vor dem Sarkom auszuzeichnen. Sarkome und Fibrome scheinen den anderen Kiefertumoren gegenüber ein wesentlich verschiedenes und so genau abgrenzbares klinisches Verhalten zu zeigen, dass die Bezeichnung dieser Tumorarten mit einem besonderen Namen geradezu als praktisches Bedürfniss erscheint.

Bush (6) beobachtete bei einem 16jährigen Mädchen ein ziemlich rasch wachsendes Sarkom am Oberkiefer. Das Wachsthum hatte besondere Fortschritte gemacht, als ein Einschnitt in die Geschwulst gewagt worden war. Es hatte sich eine Geschwulst ausgebildet, welche bereits vom linken auf den rechten Oberkiefer übergriff, und zwar vom ersten linken Mahlzahn bis zum

ersten rechten Bicuspis. Die Geschwulst hatte sich auf den Nasenboden und den Gaumen verbreitet, schien auch bereits in die Kieferhöhle vorgedrungen zu sein. Alle Zähne wurden lose, lebhafte Schmerzen traten auf und die Geschwulst nahm sichtlich zu. Die Geschwulst wurde entfernt durch einen zu beiden Seiten der Nase und durch die Mittellinie geführten Schnitt. Nach Aufklappung der Nase und Durchmeisselung der Nasenfortsätze des Oberkiefers wurden beide Oberkieferkörper mit dem Tumor durch den Gaumen schräg durchtrennende Schnitte aus dem Gesichtsskelett ausgelöst. Jodoformgazetamponade stillte die beträchtliche Blutung. Eine vorübergehend eingesetzte Prothese verhinderte das Einfallen der Nase. Nach Ablösung der Oberlippenschleimhaut gelang es später, eine gutsitzende Prothese einzufügen, wodurch der Entstellung endgültig vorgebeugt wurde. Die Geschwulst erwies sich als ein kleinzelliges Spindelzellensarkom. Die Geschwulst schien von dem Zwischenkiefer ausgegangen zu sein. In einem zweiten Falle fand Bush bei einem 70jährigen Mann ein ausgedehntes Carcinom der vorderen Hälfte der Zunge, des ganzen Mundbodens, beider Submaxillardrüsen und beider Halslymphdrüsen. Schlingen war nur unter grossen Beschwerden möglich. Unter Chloroform wurde eine Incision durch die Mitte der Unterlippe bis zum Zungenbein gemacht und von da bis zum Kieferwinkel. Beide Lingualarterien wurden unterbunden. Dann wurde der Unterkiefer, jederseits nach vorn vom Winkel desselben, und die ganze Zunge von ihrer Befestigung an der Epiglottis sammt dem Mundboden und den infizirten Drüsen fortgenommen. Plötzliche Athemnoth machte das Anschlingen der Weichtheile vor der Epiglottis nothwendig, sodass ein Assistent dieselben dauernd nach vorn ziehen konnte. Der Kranke musste künstlich ernährt werden, machte aber die Operation ganz gut durch. Der Patient nahm bald an Gewicht zu und hat schnell gelernt, sich mit einem schmalen Tubus zu ernähren. Zeichen eines Recidivs bestehen nicht.

Gallaudet (15) berichtet über einen Fall eines 60jährigen Mannes, bei dem wegen Sarkom schon von der Nase aus eine partielle Resektion gemacht war, und der inzwischen Morphinist geworden, eine Trübung des Auges mit Verschlechterung des Sehens aufwies. Nach Unterbindung der äusseren Halsschlagader wurde der ganze linke Oberkiefer entfernt. Nach rascher Heilung blieb der Patient zwei Jahre lang ohne Recidiv. Aber bald nach der Operation trat vollkommene rechtsseitige Lähmung ein mit maniakalischen Zuständen. Während sich die Lähmung besserte, verfiel Patient in Melancholie. Die Erklärung der Lähmung war schwierig. Man konnte daran denken, dass bei der Unterbindung ein Thrombus sich in der inneren Carotis gebildet und von ihr in das Gehirn geschleppt worden. Wahrscheinlicher ist es jedoch, den Fall als centrale Narkosenlähmung aufzufassen, wie sie von Garrigues (American journal of the medic. sciences 1897) und von Casse (Bulletin of the royal academy of medicine of Belgium 1897) beschrieben worden sind. Die folgende Manie spricht dafür.

In der Diskussion betont Abbé besonders, dass die Carotisunterbindung auch das Wachsthum inoperabler Geschwülste sehr beeinflusse. Besonders werthvoll hätte sich diese Wachsthumsbeschränkung erwiesen in einem operativ nicht angreifbaren Falle von pulsirendem Angiom. Briddon sah ebenfalls einen mit Exophthalmus verbundenen Tumor nach Ligatur der Carotis verschwinden. Er erwies sich bei der Autopsie als ein Aneurysma. Gewöhnlich macht die Entwickelung des Kollateralkreislaufs die Wirkung der Unter-

bindung illusorisch. Johnson erwähnt einen Fall, in welchem nach dreimaligem Recidiv die vierte Operation doch Erfolg brachte. Die temporäre Ligatur der Carotis externa empfiehlt sich besonders bei Unterkiefertumoren. Die Gefahr der Thrombose der Carotis interna führt nicht selten zum tödtlichen Ausgang. Coley betont noch die Gefahr der Carotisunterbindung; ausser der Thrombose ist noch die Gefahr der Blutung bei nicht primär heilenden Wunden zu berücksichtigen.

Parker Syms hat bei Oberkiefertumoren nie die Carotis externa unterbunden. In Gallaudet's Fall dürfte Embolie die Lähmung verschuldet haben; vielleicht durch direkte Verletzung der Schädelbasis. Ihm ist vor kurzem ein Fall zu Ohren gekommen, in welchem nach Excision der Muscheln eine intrakranielle Hämorrhagie zum Tode führte.

Page (24) hat bei einem jungen Mann mit einer Ankylose des Kiefergelenks, hervorgerufen durch eiterige Entzündung, rechterseits die Resektion des Condylus von einem Querschnitt aus vorgenommen und hat damit ein, nach acht Monaten noch beobachtetes, sehr gutes Resultat in Betreff der Oeffnung des Kiefers erzielt. Er hält nach seinen Erfahrungen, die sich auf drei Fälle erstrecken, die Operation für die beste Methode.

Karewski (19) konnte bei einem schweren Falle von Kieferklemme, hervorgerufen durch einen schon 14 Jahre bestehenden Wangendefekt und umfangreicher knöcherner Verwachsung der Kiefer mit Wachsthumsstörungen, durch Kombination der Resektion mit Wangenbildung nach Israel eine Mundöffnung bis zu 3 cm Weite erreichen. Gleichzeitig ist durch die Operation die Sprache verbessert und die Ernährung wesentlich erleichtert worden.

Greig (16) bespricht an der Hand von fünf selbstoperirten Fällen die Behandlungsmethoden der Ankylose des Kiefergelenks. Sie kann traumatischen Ursprungs sein, sei es, dass die Weichtheile um das Gelenk ihre Verschieblichkeit verloren haben, oder dass das Gelenk selbst durch Bruch oder Quetschung oder durch Verwachsungen verödet ist. Eiterungen können extraartikulär durch Tuberkulose oder septische Infektionen hervorgerufen sein oder auch das Gelenk selbst betreffen in Folge von Pyämie, eiteriger Ohrspeicheldrüsenentzündung oder Ohrentzündung. Nicht eiterige Entzündungen können durch Affektion des Knochens oder durch Gonorrhoe zu Stande kommen. Praktisch ist häufig nicht leicht zu entscheiden, welches Kiefergelenk verödet ist und oft genug muss man sich für Operation an beiden Gelenken vorbereiten. Was die Behandlung anlangt, so kann nur die Entfernung des Halses und des Gelenkfortsatzes in Frage kommen, weil diese viel bessere Resultate giebt als die anderen Methoden. Nach einigen anatomischen Betrachtungen schildert Verf. diese Operationsmethode in der Weise, dass er einen Schnitt in der Höhe des oberen Randes der Orbita über das Jochbein nach hinten bis dicht vor den Gehörgang führt und einen Finger breit vor ihm ihn nach unten umbiegen lässt bis in das Niveau des Ohrläppchens. Der dadurch umschnittene Lappen wird nach unten und vorn umgeschlagen, die oberflächliche Schläfenarterie wird durchschnitten und muss oft umstochen werden, da die Dicke der Fascie die Unterbindung erschwert. Die Fascie des Masseters wird entlang dem Knochenrande abgetrennt und mit der Parotis nach unten geschlagen. Dann gelingt es vom Kopf aus den Kiefer bis zur S-förmigen Grube frei zu machen und den Hals quer zu durchschlagen. Verf. legt Werth darauf, dass der Knochen an seiner unteren Grenze zuerst durchschlagen wird, weil die Ausmeisselung dann leichter gelingt. Von derselben Wunde aus kann

man auch den Kronenfortsatz durchtrennen. Verf. führt seine operirten Fälle an; der erste betraf einen 5jährigen Knaben, bei welchem die Kieferankylose nach eiteriger Parotitis zu Stande gekommen war. Damals operirte Verf. nur mit einem Vertikalschnitt und nahm ein zu kleines Stück des Knochens fort. In Folge dessen konnte nach drei Jahren der Knabe den Kiefer kaum $^1/_2$ Zoll weit öffnen. In einem zweiten Fall bei einem 28jähr. jungen Mann machte er, ebenfalls nach Parotitis, eine grössere Incision, durchschnitt aber dabei zahlreiche Facialäste. Der dritte Fall betraf ein 10jähr. Mädchen, welches nach Typhus eine Eiterung bekam. In diesem Falle hatte die Zerstörung der Weichtheile so um sich gegriffen, dass auch der Kronenfortsatz mit entfernt werden musste. Das Resultat war ein gutes. Im vierten Falle war bei einem 12jährigen Knaben durch Ueberfahren die Ankylose zu Stande gekommen; auch hier liess sich ein gutes Resultat herstellen. Bei einer 30jährigen Frau, bei der die Ankylose in Folge eines Falles auf das Kinn schon 27 Jahre bestand, mussten beide Gelenke angegriffen werden und auch hier trat ein guter Erfolg ein, ohne Lähmung des Facialis.

Seggel (30) berichtet ausführlich über einen von Angerer operirten Fall von Kieferklemme, welche durch eine interstitielle Myositis des Masseter bedingt war. Nach wiederholter Zahnextraktion trat Schwellung der Wange ein; es kam eine harte, auf kein Mittel weichende Schwellung der Regio masseterica hinzu, die allmählich so zunahm, dass Patient die Klinik aufsuchte. Die Geschwulst schien fest dem aufsteigenden Ast aufzusitzen; die Kieferreihen sind nur 4 mm weit von einander zu entfernen. Es wurde zunächst ein Sarkom des Unterkiefers angenommen. Bei dem vorgenommenen Einschnitt erwies sich der Muskel von weisslichen Strängen durchsetzt; der aufsteigende Ast des Unterkiefers wurde im Gelenk ausgelöst. Nach der Operation vollkommene Facialislähmung. Durch Prothese wird eine Verschiebung des restirenden Kieferstückes zu vermeiden gesucht.

Der Masseter ergab bei der mikroskopischen Untersuchung vollkommen das Bild der interstitiellen Myositis, wie es von Kader für den Kopfnicker bei Caput obstipum beschrieben ist. Verf. liefert daher ausführlich den Beweis, dass diese Affektion nicht luetisch war; anatomischer und klinischer Befund sprechen dagegen. Auch die verschiedenen Formen der Kieferklemme geht Verf. genau durch und kommt zu dem Schluss, dass auf Grund der wiederholten Zahnextraktion eine starke, reaktive Entzündung der gesammten Weichtheile eintrat. Der immer weitergehende Ersatz von Muskelgewebe durch fibröses Gewebe führt dann zur fortschreitenden Kieferklemme. Mit der Zunahme des Bindegewebes und dem Verlust an Muskelfasern hört auch jede Möglichkeit auf, durch irgend welche resezirende Mittel eine Besserung herbeizuführen.

Bei der 18 Jahre alten Patientin Schmidt's (29a) war die vollständige Ankylose des Kiefers vor 12 Jahren entstanden; nach einer akuten Krankheit, wahrscheinlich Scharlach, hatten sich Abscesse um das linke Ohr und Kiefergelenk gebildet, aus denen sich nekrotische Knochenstücke entleerten. Links knöcherne, rechts fibröse Ankylose der Kiefergelenke. Die Operation auf der linken Seite machte Schmidt nach der Methode von Rochet. Schnitt am unteren und hinteren Rande des Unterkiefers. Vom Masseter wurde durch einen Vertikalschnitt die hintere Hälfte in Form eines Lappens mit oberer Basis abgetrennt, danach, nach Ablösung des Periosts mit den Weichtheilen, ein $1^1/_2$—2 cm breites viereckiges Knochenstück aus dem aufsteigen-

den Kieferast oberhalb des Foramen mandibulae internum ausgemeisselt, und der Masseterlappen in die Knochenlücke hineingeklappt und durch Nähte am M. pterygoides internus befestigt. Nach einem Monat war das Resultat vorzüglich, das Kauen frei und schmerzlos, die Schneidezähne konnten auf $2^3/_4$ cm von einander entfernt werden. Wanach (St. Petersburg).

Stokes (32) behandelte ein 29jähriges Dienstmädchen wegen eines langsam wachsenden Tumors am linken Unterkiefer. Er bestand bereits 4 Jahre, als die Patientin mit Schmerzen und Schwellungen im Unterkiefer sich vorstellte. Bei Beginn der Erkrankung hatte sie sich den ersten Molaren entfernen lassen, aber trotzdem hatte die Schwellung Fortschritte gemacht und sich auch auf den zweiten verbreitet. Bald trat auch eine Auftreibung des Kiefers mit Verdünnung desselben ein; als später die Schmerzen wieder zunahmen, glaubte man, sie auf den noch nicht durchgebrochenen Weisheitszahn beziehen zu müssen. Da aber der zweite Mahlzahn bis auf die Wurzel zerstört war, glaubte man zunächst, ihn entfernen zu müssen. Dabei bemerkte man, dass der Weisheitszahn keine ausgebildete Wurzel hatte und dass man mit einer Sonde in einen Hohlraum kam. Bei der letzten Vorstellung war zu beobachten, dass die Geschwulst vom Kinn aus über den Winkel hinaus ging, nach dem Munde zu sich vorwölbte und die Zunge nach der rechten Seite drängte; während sich die Geschwulst aussen ziemlich hart anfühlte, war sie innen theilweise weicher und knirschend. Stokes operirte mit einem Einschnitt vom Kieferwinkel bis zum Kinne durch die Lippe bis nahe an den Kieferrand. Von ihm aus wurden die Flächen des Knochens freigelegt und der Knochen durchsägt. Es zeigte sich, dass sich die Geschwulst bereits auf den Kronenfortsatz verbreitet hatte. Stückweise mussten diese Theile des Knochens entfernt werden. Die Blutung war dabei wegen Verletzung grösserer Aeste der Innenkieferarterie recht beträchtlich. Die Wundhöhle wurde tamponirt und durch Naht geschlossen. Die Geschwulst erwies sich als eine multilokuläre Cyste. Stokes hält es für eine Seltenheit, dass auch die Fortsätze des Kiefers mit ergriffen werden. Ueber die Entstehung dieser cystischen Geschwülste herrscht noch Streit. Heath glaubt, dass sie dem Knochenmark entstammen. Salter bringt sie mit den Zähnen in Zusammenhang. Bemerkenswerth ist auch in diesem Falle das vollkommene Fehlen der Zahnwurzel ohne deutliche Resorptionserscheinungen.

Boucaud und Cruchet (5) stellten einen 17jährigen jungen Mann vor, mit einem sehr beträchtlichen, am linken Unterkiefer sitzenden Tumor. Es bestand bei ihm weder Skrofulose noch Lues. Vor ungefähr zwei Jahren hatte er eine vom ersten Molaren ausgehende Schwellung, bei dem Versuch den Zahn herauszunehmen, brach derselbe ab. Es entwickelte sich an der Stelle eine leichte schmerzhafte Schwellung mit geringem Eiterabfluss; später nahm dieselbe an Umfang zu, griff auf das Zahnfleisch über und wurde auch aussen am Kiefer sichtbar. Druck auf die Geschwulst entleerte inwendig Eiter. So blieb der Zustand ungefähr $1^1/_2$ Jahre, dann nahm die Geschwulst rapide zu und wurde der Sitz namentlich nachts heftig auftretender Schmerzen. Es gesellte sich dann noch eine neue nussgrosse Schwellung linkerseits hinzu. Bei der Aufnahme fand sich eine birnengrosse, in zwei Hälften getheilte, bis zum Ohrläppchen reichende Geschwulst der linken Wange vor. Die glatte Hautdecke war nicht verwachsen, noch verfärbt. Nach vorn reichte die Geschwulst zwei Finger breit über die Mittellinie. Die Geschwulst fühlt sich hart an, fast knöchern, ist unbeweglich mit dem Kiefer verwachsen. Unter-

halb der Geschwulst liegen zwei olivengrosse Drüsenschwellungen. Bei Untersuchung des Mundes sind die Zähne vorhanden, aber zum Theil kariös; 3, 4 und 5 wackeln und sind mit ihren Kronen nach der Mundhöhle zu geneigt. Am ersten Mahlzahn macht sich eine Schwellung bemerkbar, welche der von aussen zu beobachtenden entspricht. Sie lässt auf Druck Eiter austreten. Eine ähnliche Schwellung besteht am oberen Mahlzahn, Fieber ist nicht vorhanden; Schlucken, Kauen und Sprache sind normal. Es musste demgemäss auf eine einfach entzündliche Affektion geschlossen werden, die von dem kariösen Zahn ihren Ausgangspunkt genommen hat. Aktinomykose lag nicht vor, wenigstens war die wiederholte Untersuchung erfolglos.

Berger (34) theilt einen Fall einer zahntragenden Cyste am Oberkiefer eines 13jährigen Knaben mit. Rechts neben der Mittellinie sass auf der Vorderfläche des Oberkiefers etwas nach der Nasolabialfurche und nach dem harten Gaumen sich verwölbend, eine seit $2^1/_2$ Jahren beobachtete, unter leicht ausstrahlenden Schmerzen entstandene Geschwulst. Der Oberkiefer trug alle Zähne, aber der erste und zweite waren nach vorn deviirt, und etwas gelockert. Die Geschwulst, die dunkel aussah, fluktuirte deutlich sowohl auf der Vorder- als auch auf der Gaumenseite. Bei Ausschneidung der Vorderwand, die von einer dünnen Knochenschicht gebildet wurde, floss dicke, gelatinöse Flüssigkeit aus. Der eingeführte Finger konstatirte, dass die Höhle sich über die Mittellinie hinüber fortsetzte, der harte Gaumen verdünnt war, und die Unterwand der Kieferhöhle nach der Orbita zu verlagert war. In der Wand der Cyste sass fest ein fester harter weisser Körper, der sich als ein überzähliger Zahn an der Unterwand der Cyste entwickelt entpuppte. Der Zahn wurde erst nach einigen Tagen extrahirt. Er hatte bei vollkommener Schmelz- und Dentinentwickelung eine verkümmerte Wurzel. Die Cyste wurde nach den vom Ref. angegebenen Grundsatze behandelt und hat sich fortdauernd verkleinert. So stellt der Fall eine seltene Beobachtung einer von einem überzähligen Zahn entstandenen follikulären Cyste dar. Berger tritt warm für die breite Eröffnung der Cyste durch Resektion der Wand ein und hält diese Methode für die einzig richtige. Er steht von der Auskratzung von Aetzung der Wand ab und hat wie der Ref. stets eine Verkleinerung und allmähliche Schrumpfung der Cystenhöhle gesehen.

Catterina (7) beschreibt eine multilokuläre Zahncyste. Eine 25jährige Frau erhielt im Alter von 15 Jahren von einem Esel einen Hufschlag in den linken Unterkieferwinkel, der ihr ausser einem leichten vorübergehenden Schmerz keinen weiteren Schaden zufügte. Zwei Jahre darauf entstand an der getroffenen Stelle eine weiche, indolente Schwellung, die sich (Verf. giebt nicht an nach wie langer Zeit) in die Mundhöhle öffnete. Es trat eine zähe, mit einigen Gewebsfetzen vermischte Flüssigkeit aus. Seit der Geburt fehlten ihr am Unterkiefer einige Zähne. Die Schwellung wurde in der Folge härter und grösser, und drei Jahre nach erlittenem Trauma konnte Patientin die Kinnbacke nicht mehr ganz schliessen; die über der Schwellung stehenden Backenzähne fingen sich zu bewegen an und mussten wegen der heftigen Schmerzen ausgezogen werden. Neun Jahre nach dem Trauma fing die Haut auf dem Tumor sich zu verändern an und es bildete sich ein Fistelgang, aus welchem eine seröse Flüssigkeit austrat. Zehn Jahre nach dem Trauma vom Verf. untersucht, wies Patientin eine bis zu den Mandeln sich erstreckende Schwellung auf, die den ganzen Mundvorhof und die ganze linke Hälfte des Unterkiefers einnahm. Der linke Oberkiefer war atrophisch und

der entsprechende Alveolarfortsatz bis zur Medianlinie gedrängt. — Einschnitt nach Lisfranc, Gelenkzerlegung der linken Unterkieferhälfte, Abtragung der grossen Geschwulst, Heilung. —

Das abgetragene Stück wog 284 g. Der Unterkiefer war absolut unkenntlich, der Rest des Gelenkknopffortsatzes war kaum wahrzunehmen, während der Kronenfortsatz durch die Geschwulst ersetzt war. Die Wandungen der Geschwulst erschienen wie eine an gewissen Punkten mehr oder weniger verdünnte knöcherne Schachtel; bei Druck vernahm man an einigen Stellen ein, jedoch nicht sehr deutliches, knitterndes Geräusch, wie das von Pergament. Im Innern der Geschwulst bestanden zahlreiche eirunde, erbsen- bis beinahe hühnereigrosse Cysten, von denen einige ganz dünne häutige, andere 1—2 mm dicke knöcherne Wandungen hatten. Innen waren die Cysten mit einer blassen schieferartigen Schleimhaut ausgekleidet. Die mikroskopische Untersuchung bestätigte die auf multilokuläre Zahncyste gestellte Diagnose.

Muscatello.

Wolf (36) giebt ein sehr einfaches Verfahren an, um Wurzeln und Wurzelreste, an denen bereits Zange und Hebel ihre Dienste versagt hatten, auf sehr einfache Weise aus dem Kiefer zu entfernen. Er führt, nachdem die Alveole sorfältig ausgetupft ist, eine möglichst dicke Donaldsons'sche Nadel in die sondirbare Wurzelkanalöffnung ein, dreht sie fest und hebt den Wurzelrest an derselben heraus. Es gelingt dies oft erst nach mehreren Versuchen. Er erklärt den Erfolg hauptsächlich daraus, dass jenes Gewebe, welches zwischen der Wurzel und der Wand der Alveole aufgespannt ist, durch die Entzündung oder die Lockerung des Zahnes nachgiebig geworden ist. Es bietet für den Zahn eine nicht so erhebliche Befestigung wie das fest um den Hals als „Zahnfleischring" liegende Zahnfleisch. Als zweites Befestigungsmittel dient die Verdickung des Randes der Alveole, welche aber durch Dehnung überwunden werden kann. Das schwierigste Hinderniss für die Extraktion bieten Umfangsvergrösserungen der Wurzeln durch abnorme Entwickelung, Verwachsungen der Wurzeln, Verkrümmungen, Cementwucherungen u. s. w. Bieten alle diese Momente für die Extraktion eine erhebliche Schwierigkeit, so steigert sich dieselbe, wenn der Zahn abbricht und in der Alveole selbst durch Instrumente von oben her nicht mehr zu fassen ist. Gerade für solche Fälle empfiehlt Wolf sein Verfahren mit der Donaldsonschen Nadel. Die Serre'sche Schraube zertrümmert den Zahn zu häufig, während die Nadel eine Pressung auf das Zahngebilde nicht ausübt. Wolf geht noch genauer auf die Verstärkung des Limbus alveolaris ein, der nach seiner Meinung in seiner Bedeutung zu wenig betont wird und der als halbmondförmiges, aus kompakter Knochensubstanz bestehendes Wülstchen, den Lippen- resp. Wangenrand jeder Alveole umrandet. Manchmal, besonders am Oberkiefer kann dieser Limbus geradezu hyperostotisch verdeckt sein.

Loos (21) hat auf Grund seiner anatomisch physikalischen Studien einen neuen Satz von Hebeln für den Unterkiefer konstruirt. Er besteht aus vier Hebelpaaren, zwei Hebel dienen zur Extraktion von Weisheitszähnen. An einer bajonnetförmig gebogenen Stange befindet sich eine konvexkonkave Scheibe. Die konkave Fläche derselben wird an den zu extrahirenden Zahn gelegt, die konvexe an den Stützzahn. Ein pistolenförmiger Griff gestattet bequeme und sichere Führung, die Scheibenform des Schnabels ein tiefes Eindringen in die Alveole. Zwei andere Hebel sind bestimmt, um die Wurzeln an ihrer mesialen resp. distalen Fläche anzugreifen; die Hebelstange ist gerade

und der Schnabel setzt sich im stumpfen Winkel nach unten ab in Form eines gebogenen Keils, der auf der konkaven Fläche fast gehöhlt ist. Diese Hebel unterscheiden sich wohl nicht erheblich von den Vajna'schen, wenn sie, wie ich schon wiederholt angegeben, in der eben genannten Weise an der Wurzel applizirt werden. Ganz ähnlich ist das dritte Hebelpaar konstruirt, welches die Wurzel buccal oder lingual angreift; während sich der eine derselben vom Geissfuss kaum unterscheidet, wirkt der lingual zu applizirende wie ein Haken, welcher um den lingualen Kieferrand als Drehungspunkt die Wurzel nach oben heraushebt. Das vierte Hebelpaar soll ganz besonders dann Verwendung finden, wenn eine der beiden Molarenwurzeln extrahirt wurde, die andere stehen blieb. Ihr Schnabel setzt sich zur Stange im rechten Winkel ab und stellt ein nach der Kante gebogenes Messer vor, dessen Rücken breit und konvex, dessen Schneide scharf und konkav ist. Der Hebel soll von der leeren Alveole aus durch Drehung das Wurzelseptum durchtrennen und dann bei weiterer Drehung die Wurzel nach oben befördern. Alle Hebel werden nach Art einer Pistole in die volle Faust gefasst und immer buccal eingeführt. Die linke Hand sichert dabei ein Abgleiten des Hebels und eine dadurch entstehende Verletzung. Am rechten Unterkiefer steht der Operateur rechts und etwas hinter dem Patienten, die linke Hand greift über den Kopf mit Zeigefinger und Daumen in den Mund und der Zeigefinger hält die Wange beiseite. Der Daumen liegt auf der lingualen Fläche des Alveolarfortsatzes.

Auf Grund von Thierversuchen gelangt Lepkowski (20) zu folgenden Schlüssen: Wenn die ganze Zahnpulpa von dem entzündlichen Prozesse ergriffen ist, so ist vom Formalin und den anderen zwei im Titel genannten Mitteln keine Heilung zu erwarten, da von diesen Mitteln bloss der Kronentheil der Pulpa beeinflusst wird, während im Wurzeltheil der Prozess weiter fortschreitet. Eine Heilung ist nur im Anfang des Leidens bei partieller Pulpitis möglich, bei totaler ohne vorherige komplette Entfernung der ganzen Pulpa nicht denkbar. In solchen Fällen muss zuerst die Pulpa mit Arsenikpasta vernichtet und erst nach kompletter Entfernung derselben kann Formalin, Formagen oder Jodoformagen applizirt werden. Trzebicky (Krakau).

Bush (6) empfiehlt in einem kurzen Artikel unter Schilderung schon anderweitig beschriebener Fälle eingreifende Operationen am Kieferskelett. Er entfernte bei einem 16jährigen Mädchen die Alveolarfortsätze beider Oberkiefer, bei einem 16jährigen Mann den ganzen Unterkieferbogen mit der Zunge. Beide Patientin befinden sich wohl und zeigen vorläufig kein Recidiv.

Preindlsberger (25) giebt einen Beitrag zur temporären Resektion des Oberkiefers nach Langenbeck. In dem einen Falle wurde bei einem 16jährigen Bauern wegen eines seit $^1/_2$ Jahre bestehenden, häufig blutenden, den weichen Gaumen nach unten verdrängenden Tumors in Chloroformnarkose bei herabhängendem Kopfe ein Nasenrachentumor mit gekrümmter Scheere ausgeschnitten und die Wundfläche tamponirt. Er erwies sich mikroskopisch als ein Fibrom. Dasselbe recidivirte ziemlich rasch und unter zunehmenden Kopfbeschwerden und Schwindelanfällen, sodass Patient äusserst abgemagert und blutarm mit Eiweiss im Urin wieder aufgenommen werden musste. Der bis an die Schädelbasis sich ausbreitende Tumor, der von der rechten Flügelgaumengrube ausging, bis zum Keilbeinkörper reichte und breite Fortsätze in die Choanen geschickt hatte, wurde durch Resektion des Oberkiefers freigelegt, die Wundhöhle tamponirt und der Knochen zurückgelagert. In einem

zweiten Falle wurde bei einem 19jährigen Diener mit Schleich'scher Chloroformäthernarkose ebenfalls durch die temporäre Resektion ein derber Tumor, der gestielt am Rachendach aufsass, entfernt. Die Tracheotomie wurde bei beiden Operationen nicht vorausgeschickt, ebensowenig die Unterbindung der Carotis externa. Von den Vorschriften Langenbecks wich Preindlsberger nur dadurch ab, dass er die Durchtrennung des Oberkiefers hinter den Alveolarfortsätzen als letzten Akt vornahm, weil er der blutigste ist und die Blutung beim Aufklappen rascher sich stillen lässt.

IV.

Verletzungen und chirurgische Krankheiten des Halses und der Schilddrüse.

Referent: O. Lanz, Bern.

Die mit * versehenen Arbeiten sind nicht referirt worden.

Schilddrüse.

1. Abadie et Coriveaud, Tumeur solide pédiculée du corps thyroïde. Société d'anat. et de physiol. Journal de médecine de Bordeaux 1899. Nr. 17 et 18.
2. *George E. Armstrong, Persistent thyroglossal duct. Annals of surgery 1899. December.
3. *Barker, Sequel to a case of papilliferous carcinoma of the thyroid gland. Pathol. soc. of London. British medical journal 1899. Jan. 21.

3a. Benjamins, Struma op den wortel der Terg. Nederl. tijdschr. v. geneeskunde. Amsterdam 1899. II. 194.

4. *Berry, Consecutive cases of goitre treated by operation (extirpation or enucleation). British med. association. Lancet 1899. Aug. 26.
5. Blum, Die Schilddrüse als entgiftendes Organ. Berliner klin. Wochenschrift 1898. 24. Okt.
6. *Böhme, Ein Fall von Struma cystica substernalis. Diss. München 1899.
7. Boissou, Interventions sur le sympathique cervical. Thèse de Paris 1898.
8. *Bornemann, Der Kropf nnd seine Operationen. Diss. Bonn 1899.
9. Bornholdt, Beitrag zur Statistik und chir. Behandl. des Kropfes. Diss. Kiel 1899.
10. *Brase, Ueber die Resultate der Kropfexstirpation. Diss. Halle 1898.
11. *Cahen, Strumektomie bei M. Basedowii. Allgem. ärztl. Verein Köln. Münchener med. Wochenschrift 1899. Nr. 39.
12. *Carranza, Ueber maligne Tumoren der Schilddrüse und ihre Behandlung. Dissert. Strassburg 1898.
13. *Chiari, Zwei Fälle von Cystengeschwülsten in der Regio hyothyreoidea. Wiener laryngologische Gesellschaft. Wiener klin. Wochenschrift 1898. Nr. 49.
14. *Clerc, Goitre volumineux. Bull. et mém. de la société anat. de Paris 1899. Février.
15. Dubué, De l'évolution clinique du goitre malin. Thèse de Bordeaux 1897/1898.
16. *Firth, A case of primary sarcoma of the thyroid; thyroidectomy, relief of symptoms. Lancet 1899. Aug. 26.

17. Fürst, Ein Fall von Struma congenita bei elterlicher Syphilis. Berliner klinische Wochenschrift 1898. Nr. 46.
18. Gautier, Symptomes de myxoedème au début chez une femme antérieurement atteinte de goître exophthalmique. Revue médicale de la Suisse romande 1898. Nr. 11.
19. Genevet, Goître suffocant chez un nouveau-né; exothyropexie. Société des sciences médicales. Lyon médical 1899. Nr. 44.
20. Hahne, Ein Fall von Struma carcinomatosa. Diss. Würzburg Dez. 1898.
21. *Hampel, Beitrag zur chirurgischen Behandlung von Morbus Basedowii mit besonderer Berücksichtigung von 7 in der Greifswalder chirurg. Klinik zur Operation gelangten Fällen. Diss. Greifswald 1898.
22. *Heinlein, Struma substernalis. Aerztlicher Verein Nürnberg. Münchener medizin. Wochenschrift 1899. Nr. 6.
23. *Holzmann, Ein Fall von Struma cystica ossea mit Fistelbildung. Dissert. Würzburg 1898.
24. Housell, Metapneumonische Strumitis. Bruns'sche Beiträge 1898. Bd. 20. Heft 3.
25. — Ueber gutartige metastasirende Strumen. v. Bruns'sche Beiträge 1899. Bd. 24. Heft 1.
26. Jaquet, Ueber Schilddrüse und Schilddrüsenpräparate. Korrespondenzblatt f. Schweizer Aerzte 1899. Nr. 8.
27. Jaunin, Jodisme constitutionnel, thyroïdisme of maladie de Basedow. Revue médical de la Suisse romande 1899. Nr. 5.
28. Jennet, Contribution à l'étude du traitement du goître exophthalmique par la section ou résection du sympathique cervical. Thèse de Paris 1897/1898.
29. *Leonh. Jores, Ueber Erkrankungen der Arterien der Struma. Ziegler's Beiträge zur pathol. Anatomie und allgemeinen Pathologie. Bd. XXII. Heft 2.
30. Juvara, Technique des interventions sur les sympathiques cervicaux. La Presse médicale 1899. Nr. 73.
31. Kapsammer, Cystenkropf, ausgehend von einem papillären Cystadenom einer Nebenschilddrüse. Wiener klin. Wochenschrift 1899. Nr. 17.
32. Katzenstein, Ueber einige experiment. Beobachtungen an der Schilddrüse. Deutsche med. Wochenschrift 1899. Nr. 48.
33. Knecht, Ueber Struma intrathoracica. Münchener med. Wochenschrift 1898. Nr. 8.
34. Kraske, Ueber Kropfbehandlung. Verein Freiburger Aerzte. Münchener medizin. Wochenschrift 1898. Nr. 35.
35. Kummer, Sacro-adénome du corps thyroïde ayant simulé une strumite simple. Revue médicale de la Suisse romande 1898. Nr. 12.
36. Küttner, Struma syphilitica. Bruns'sche Beiträge 1898. Bd. 22. Heft 2.
37. *Lacombe, Des sutures hémoststiques perdues; leur emploi dans la chirurgie thyroïdienne: opérations pour goître. Thèses de Clermont 1898.
38. Lassalle, Goître exophthalmique. Thèse de Montpellier 1898.
39. Legnani, Un caso di gozro parenchimatoso stenosante guarito colla tiroidina. Riforma medica 1898.
40. Löscher, Ueber die in den letzten Jahren in der Erlanger chir. Klinik zur Beobachtung gelangten Fälle von Schilddrüsengeschwülsten. Diss. Erlangen 1898.
41. *Menke, Schilddrüse und Myxödem. Berliner klin. Wochenschrift 1898. Nr. 51.
42. Möbius, Ueber die Operation bei Morbus Basedowii. Münchener med. Wochenschrift 1898. Nr. 1.
43. Morestin, Goître basedowifie! Gazette des hôpitaux 1899. Nr. 72.
44. Morello, Opoterapia — Tiroidoterapia. Riv. Veneta di Sc. med. 1898.
44a. Paul F. Morf, Sarcoma of the thyreoid gland. Journal of the Amer. Med. Ass. 1899. April 29.
45. George Murray, On the pathology of the thyroid gland. Medical Press 1899. April 12, 19.
46. *Notys, Contribution au traitement du goître exophthalmique par la section bilatérale du sympathique cervical. Thèses de Clermont 1898.
47. Oophorectomy and thyroid treatment in cancer. Medical Press 1899. April.
48. *Paul, A fatal case of thyroidectomy. British medical journal 1898. Jan. 1.
49. *Parker, Thymus extract in exophthalmic goitre. British medical journal 1899. Jan. 7.
50. *Pollard and Lake, Notes of a case of exophthalmic goitre: operation, cure. British med. association Portsmouth. British medical journal 1899. Oct. 14.
51. *Pfeifer, Struma maligna (sarcomatosa). Diss. Würzburg 1898.

52. *Phillimore, Acute thyroiditis: suppuration, operation, recovery. British med. journal 1899. June 17.
53. *Poucet et Rivière, Cancer thyroïdien. Congrès de Chirurgie 1899. Revue de Chir. 1899. Nr. 11.
54. Ranzy, Intoxication thyroidienne. Thèse de Lyon 1898.
55. Reinbach, Ueber das Verhalten der Temperatur nach Kropfoperationen. Mittheilungen aus den Grenzgebieten 1899. Bd. 4. Heft 4.
56. *— Weitere Beiträge zur Gewebssaft-, spez. zur Thymustherapie der Kröpfe. Mittheilungen aus den Grenzgebieten der Medizin 1898. Bd. 3. Heft 2.
57. — Ueber accessorische retroviscerale Strumen. Bruns'sche Beiträge 1898. Bd. 21. Heft 2.
58. Roger et Garnier, La glande thyroide dans les maladies infectieuses. La Presse médicale 1899. Nr. 31.
59. *Rolleston, Caseous tubercle in the thyroid gland; tuberculous abscesses nupturing into the oesophagus. Pathol. soc. Transact 1897. XLI. p. 197.
61. *De Santi, A case of parathyroid tumour causing symptoms of malignant disease of larynx — operation and recovery. Medical Press 1899. Sept. 6.
62. Schenk, Ueber die Beziehungen der Schilddrüse zum Wesen und zur Behandlung des Morbus Basedow. Diss. Berlin 1898.
63. *Schilling, Ueber Tetanie nach partieller Strumektomie. Münchener med. Wochenschrift 1899. Nr. 8.
64. *Sheen, A case of secondary thyroid growth. British med. association Portsmouth. British med. journal 1899. Oct. 21.
65. *Veslin et Leroy, Synchrome goître exophthalmique survenu chez un goîtreux. Guérison par l'électricité. La Presse médicale 1899. Nr. 47.
66. *Wiesinger, Echinococcus der Schilddrüse. Hamburger ärztl. Verein. Münchener med. Wochenschrift 1899. Nr. 24.
67. *Wolfram, Behandlungsmethoden der in der chirurg. Klinik zu Würzburg in den letzten 10 Jahren operirten Strumen, und Erfolge derselben. Diss. Würzburg 1898.

Katzenstein (32) schneidet eine Schilddrüse heraus und eliminirt die andere auf verschiedene Weise mehr oder weniger. Er verwundert sich dann, dass vier Hunde an Schilddrüsenkrankheit starben, „trotzdem noch eine Schilddrüse im Körper war.“ (Aber eine in Staniol eingewickelte!! Ref.) Auch seinen Durchschneidungen von Schilddrüsennerven ist jeder Werth abzusprechen. Mit seiner Schlussfolgerung „dass die Schilddrüse kein lebenswichtiges Organ ist, sondern entbehrt werden kann, befindet sich Katzenstein heute wohl mit Munk allein auf weiter Flur.“ Ref.)

Wenn Herr Katzenstein in einer Diskussion im Verein für innere Medizin in Berlin meint, „die Thatsachen, welche klinisch und diejenigen, welche experimentell über die Schilddrüse, das Myxödem und die Cachexia strumipriva festgestellt sind, stehen vielfach in einem fast unüberbrückbaren Verhältniss zu einander“, so übersieht eben Katzenstein diese Brücke; sie steht schon lange, doch ist sie nicht von Munk gebaut worden. Ref.

Aus den Ausführungen Murray's (45) in seiner Goulstonian Lecture möge als einziges, nicht allgemein bekanntes Faktum hervorgehoben werden, dass mit der Zunahme der Obduktionsbefunde von Basedow-Kranken die Beobachtungen von gleichzeitiger Vergrösserung der Thymus und Hypophyse sich mehren.

Blum (5) ist auf Grund seiner Schilddrüsenexperimente zu der Auffassung gekommen, dass die Schilddrüse ein entgiftendes Organ sei und glaubt, mit dieser Auffassung eine neue Wahrheit zu verkünden.

Aus den Untersuchungen von Roger und Garnier (58) geht hervor, dass die Schilddrüse den verschiedenen Infektionskrankheiten nicht so indifferent gegenübersteht wie man bis dato annahm. Sie haben 33 Schild-

drüsen von Scharlach-, Masern-, Variola-, Typhus-, Meningitis-Patienten untersucht und fanden deren Schilddrüsen im Allgemeinen etwas vergrössert und kongestionirt. Namentlich bei Scarlatina greifen schwere mikroskopische Veränderungen Platz: Hypersekretion von Kolloid, welches aus den Bläschen austritt, Zeichen vermehrter, später veränderter und geschädigter Drüsenthätigkeit. Aehnliche Veränderungen riefen Roger und Garnier experimentell namentlich durch Injektion von Diphtherietoxin in die A. carotis bei Thieren hervor.

Jaquet (26) kommt nach einer gedrängten Zusammenstellung unseres Schilddrüsenwissens auf die Schilddrüsenpräparate zu sprechen, die er kritisch beleuchtet. Eigene Thierversuche mit dem Jodothyrin brachten ihn zu dem Ergebniss, dass die Jodothyrinwirkung mit derjenigen der Gesammtschilddrüse nicht identifizirt werden könne. Versuche mit der von Lanz angeregten, von Schaerges ausgeführten Tanninfällung, dem Aiodin, ergaben ein bedeutend besseres Resultat: Während unter Jodothyrin von fünf thyreoidektomirten Hunden drei an Tetanie eingingen, hat Jaquet von fünf mit Aiodin behandelten Hunden nach Thyreoidektomie nur einen an Tetanie verloren.

Jaunin (27) theilt mehrere von ihm beobachtete Fälle mit, bei denen in Folge Jodtherapie das mehr oder weniger ausgesprochene Bild des Morb. Basedowii zur Entwickelung kam. Des Ferneren erwähnt er einen Fall von Exophthalmus nach Jodoforminjektionen in eine Struma. Auf Grund dieser Erfahrungen tritt er für die Identität der Begriffe Jodo-Thyreoidismus oder Morb. Basedowii ein.

Hermann (47) hat von blosser Kastration bei Carcinoma mammae keine Vortheile erlebt, wohl aber von Kombination der Kastration mit Schilddrüsenfütterung.

Genevet (19) stellt der Lyoner med. Gesellschaft ein Kind vor, dem Pollosson am Tage nach der Geburt wegen eines tiefliegenden Kropfes mit Erstickungserscheinungen eine erfolgreiche Exothyreopexie gemacht hat. (Es erhebt sich eine Diskussion über die Priorität des Verfahrens zwischen Bonnet und Jaboulay; wohl mit Unrecht, denn die Idee einer solchen — im Gegensatz zu der Jaboulay'schen Exothyreopexie — rationellen operativen Verlagerung des Kropfes gehört Wölfler. Ref.)

Fürst (17) berichtet über einen Fall von Struma congenita, die er in Zusammenhang zu elterlicher Syphilis und deren Zurückgehen auf Rechnung der Quecksilberbehandlung der graviden Mutter setzt.

Reinbach (55) hat an Hand des Kropfmateriales der Breslauer Klinik das Verhalten der Temperatur im Anschluss an Kropfoperationen studirt. Trotzdem das Ziel aseptischen Operirens an der Mikulicz'schen Klinik erreicht ist, blieb das Phänomen der Temperatursteigerungen nach Kropfoperationen. Auf diese Erscheinung hat schon Bergeat an der Bruns'schen Klinik aufmerksam gemacht, nach dessen Ausführungen unter 249 Kropfoperationen nur drei im strengsten Sinne des Wortes fieberfrei blieben; er betont, dass es kein septisches Fieber sei, vermag aber die Ursache nicht präzis zu beantworten. Von 151 Kropfoperationen verliefen nach Reinbach nur sieben afebril. Meist liegt die höchst erreichte Temperatur um 38,5, das Fieber ist stets ein mässiges, tritt gewöhnlich am zweiten Tage nach der Operation auf und fällt lytisch ab. (Die von Ranzy gemachten Angaben über Schilddrüsenfieber stimmen mit diesen Beobachtungen nicht überein.) Die Pulskurve entspricht der Temperaturkurve. Als Ursache des Fiebers

sieht Reinbach das Spezifische der Kropfoperation, nämlich die Verletzung der Drüse selbst und deren Folgen an; er geht in dieser Auffassung einig mit den Angaben und Erklärungsversuchen der Poncet'schen Schule. (Ref. ist auf Grund seiner persönlichen Erfahrungen mit dieser Deutung nicht einverstanden, weil er Fieber nach Kropfoperationen lange nicht in so hohem Prozentsatz beobachtet. Reinbach meint, die Dauer der Sekretion sei für die Beurtheilung der Wundheilung nach Kropfoperationen nicht massgebend wegen der gesetzten Drüsenläsion; nach unserem Dafürhalten ist aber die Sekretion auch hier absolut massgebend, weil uns eben thatsächlich keine Drüsenabsonderung bekannt ist. Das Fieber ist nach persönlichen Untersuchungen zumeist ein septisches (— wenn auch ohne klinische Erscheinungen —) oder dann ein antiseptisches (in Folge Sublimatirrigation der Wunde), oder es ist doch schliesslich dem austretenden Kolloid keine wesentlich grössere Bedeutung zuzuschreiben, als dem bei und nach der Operation austretenden Blut, den Gewebetrümmern und den Ligaturen. Lanz.)

Kraske (34) wendet sich gegen die Schilddrüsenbehandlung des Kropfes, die eine Inaktivitätsatrophie des gesunden Schilddrüsengewebes verursache, das erkrankte Gewebe, die Cysten und Kolloidknoten dagegen nicht verkleinere. Nach seinen Erfahrungen bedeute die der Operation vorausgeschickte Thyreotherapie keine Erleichterung sondern vielmehr eine Erschwerung derselben.

27 Strumen, die in den Jahren 1890—93 in der Erlanger Klinik zur Beobachtung kamen, bilden das Material der Löscher'schen (40), 59 Kröpfe aus der Würzburger Klinik dasjenige der Wolfram'schen (67) Dissertation. Unstatthaft ist es, im Jahre 1899 noch von Totalexstirpationen zu sprechen.

Abadie und Coriveaud (7) stellten in der ärztlichen Gesellschaft von Bordeaux einen ca. 2 kg schweren, gestielt herabhängenden Kropf vor und demonstriren in einer folgenden Sitzung das gewonnene Präparat.

An der Kieler chirurgischen Klinik sind innerhalb der Jahre 1875 bis 1897 27 Kropfoperationen ausgeführt worden, welche in der Dissertation Bornholdt's (9) verwerthet werden. Punktion mit folgender Jodinjektion wurde bei Cysten achtmal gemacht, eine parenchymatöse Injektion, drei Totalexstirpationen, eine halbseitige Excision, fünf Enukleationen, vier Resektionen, zwei Ligaturen.

Schäfer. Jod wirkt auf alle Kröpfe, die durch innere Behandlung beseitigt werden können, kräftiger als aus den Schilddrüsen gewonnene Präparate oder die Drüsensubstanz selbst. Er giebt von folgender Lösung eine Stunde nach jeder Mahlzeit einen Theelöffel in einem Glas Wasser.

Jod (crystalle)	gr. 11	(Gran)
Jodkali	gr. IV.	„
Alkohol	3 I	(Drachme)
Syr. simpl.	3 I	„
Aq. dest.	3 II	(Unze)

Gleich im Anfang oder 14 Tage nach Beginn der Behandlung wird Eisen gegeben. Besserung pflegt nach drei Wochen zu beginnen. Für unbeeinflusste Fälle ist ein dreimonatlicher Versuch genügend. Bei cystischen, fibrösen und solchen Kröpfen, welche die Respiration und Herzaktion stören und bei Basedow wird operirt, wenn keine besonderen Kontraindikationen bestehen. Maass (Detroit.)

Benjamins (3a). 25jähriger Mann, als Kind nicht besonders klein, aber dick. Nach dem 12. Jahre wuchs er wenig in die Länge, blieb aber dick. Jetzt von gedrungener Gestalt, anämisch; ohne Myxödem. Haut wenig behaart. Muskeln mässig entwickelt: an Knochen keine Ueberreste früherer Rachitis. — Geistig zurückgeblieben. Seit drei Jahren öfters Bluthusten ohne nachweisbare Lungenaffektion. Im September eine Blutung, die 14 Tage anhielt. Auf dem Zungenbein ein Tumor vergeblich mit Elektrolyse behandelt. Profuse Blutungen zur Anämie führend. Der Tumor ist glatt, kugelförmig mit Schleimhaut, worin ektatische Venae fest elastisch nicht verschieblich sich ausbreiten zur Basis der Epiglottis. Gl. thyreoidea nicht zu fühlen. — Theilweise Extirpation geplant aber wahrscheinlich total ausgeführt. Myxödem und Innervationsstörungen mit Extr. thyreoideae verbessert. — Tumor mikroskopisch sehr verändertes Thyreoidgewebe. Rotgans.

Legnani (39) berichtet über einen Fall von stenosirendem parenchymatösen Kropf, der durch Thyroidin geheilt wurde. Es handelte sich um einen parenchymatösen Kropf bei einem 14jährigen Mädchen. Der Tumor bestand seit zehn Monaten und hatte ganz die Form der Schilddrüse, nur dass der rechte Lappen mehr vorsprang als der linke. Der Isthmus sprang ebenfalls etwas vor, jedoch in geringerem Grade als die Lappen. Diese bildeten einen rundlichen Vorsprung, rechts hatte der Vorsprung die Grösse und Form eines von vorn nach hinten etwas abgeplatteten Hühnereies. Die subcutanen Venen der vorderen Halsregion waren aufgeschwollen und traten deutlich hervor. Patientin konsultirte den Verf. weniger wegen der Verunstaltung als wegen der durch die Geschwulst hervorgerufenen Beschwerden, namentlich der besonders nachts auftretenden Athembeschwerden. Er verordnete ihr Schilddrüsensubstanz per os, und zwar in einer Dosis von zwei Plättchen täglich. Diese Kur hatte einen schnellen und staunenswerthen Erfolg. Die Dyspnöe nahm schon in den ersten Tagen ab und der Kropf wurde allmählich kleiner. Nach etwa zwei Monate langer Kur waren nur noch Spuren vom Kropf vorhanden und alle Beschwerden hatten aufgehört. Dieses Mittel hatte nur den Uebelstand, dass es etwas Tachykardie hervorrief.

Muscatello.

An der Hand von drei Mikulicz'schen Beobachtungen ergeht sich Reinbach (57) über die accessorischen retrovisceralen Strumen. Ein Zusammenhang der Geschwulst mit der Schilddrüse lässt sich klinisch nicht nachweisen. Charakteristisch für die Gesammtgeschwulst ist das Bestreben, durch Vordringen nach der Tiefe und gegen die Mittellinie hin den retrovisceralen Raum mehr und mehr auszufüllen und dadurch die Halseingeweide von der Wirbelsäule abzudrängen. Kaufmann ist der erste, welcher bei den retrovisceralen Kröpfen scharf unterscheidet zwischen accessorischen (von Nebenschilddrüsen ausgehenden) Strumen und solchen, bei denen es sich um Kropfbildung in einem hinteren Horn der Schilddrüse handelt. Als einzige Möglichkeit, die Diagnose mit Sicherheit zu stellen, sieht Reinbach die Probepunktion im Falle vorhandener Fluktuation an. Bei der durch Incision am Vorderrande des Kopfnickers ausgeführten Operation bietet die exakte Blutstillung die Hauptschwierigkeit. Die histologischen Untersuchungsergebnisse des dritten Falles bestätigen die Anschauung, dass es sich bei der Kolloidbildung in Kolloidkröpfen im Wesentlichen um einen degenerativen Vorgang handelt.

Kapsammer (31) beschreibt ein, offenbar von einer Nebenschilddrüse

ausgehendes, papilläres Cystadenom am Halse bei intakter Schilddrüse. Ein kaum haselnussgrosses, hinter der Articulatio sternoclavicularis sinistra gelegenes Geschwülstchen musste als primärer Tumor angesehen werden; damit im Zusammenhang stand ein grosses Cystengebilde am Halse. Zwar zeigten die Cystenwände nirgends der primären Geschwulst analoge Zellenauskleidung, allein an einzelnen Stellen zeigten sich Auflagerungen, die in ihrem histologischen Bau identisch waren.

Der Kasuistik der gutartigen metastasirenden Strumen fügt Honsell (24) einen weiteren, in der Tübinger chirurgischen Klinik beobachteten Fall hinzu. An Stelle einer bereits vor sieben Jahren operirten, über der Haargrenze auf der Stirne gelegenen Geschwulst hatte sich eine neue gebildet, nachdem der Trägerin in der Zwischenzeit eine Kolloidstruma operirt worden war. Der im Stirnbein gelegene metastatische Tumor war von Taubeneigrösse, weicher Konsistenz, den Knochen durchsetzend, zeigte aber weder Pulsation noch stärkeres Vortreten beim Husten etc.; mikroskopisch zeigte er genau denselben Aufbau einer Kolloidstruma wie der Tumor am Halse. Im Anschluss an seine Beobachtung giebt Honsell die 11 ihm aus der Litteratur bekannten Fälle kurz wieder, bei denen die Metastasenbildung das einzige atypische Merkmal der Strumen gebildet hat, in allen anderen Punkten aber, im histologischen wie im klinischen Bilde die Struma von sonstigen gutartigen Kröpfen nicht zu unterscheiden war. Die erhöhte Proliferationskraft der Strumazellen, die im primären Tumor zur Invasion des Gefässsystems geführt hat, erhält sich in den Metastasen weiter, indem Zerstörung und Substitution des Mutterbodens stattfindet. Die Prognose des Leidens ist immer eine ernste.

Eine von Krecke (33) beschriebene Struma intrathoracica bot die bekannten Zeichen einer solchen: Athembeschwerden, geringe Kropfgeschwulst am Halse, Druckgefühl in der oberen Thoraxpartie, Vorwölbung des entsprechenden Thoraxabschnittes, Dämpfung an dieser Stelle, Rekurrenslähmung, seitliche Verdrängung und Abplattung des Kehlkopfes und der Trachea, Tiefstand des Kehlkopfes und Erweiterung der Venen an der vorderen Thoraxwand. Die Operation bestand in Entleerung der gewaltigen Cyste und stumpfer Lösung des dünnen Cystensackes.

Kummer (35) beschreibt einen Fall von Adenosarkom der Schilddrüse und belegt denselben mit histologischen Abbildungen. Entzündungserscheinungen hatten an eine gewöhnliche Strumitis denken lassen; in der That lag aber eine Strumitis maligna vor.

Der Dissertation Hahne's (20) liegt der Obduktionsbefund eines 82jähr. Weibes mit Struma carcinomatosa zu Grunde.

Morf (44a) hat 39 einwandsfreie Fälle von Sarkom der Thyreoidea aus der Litteratur gesammelt. Von einem dieser Fälle giebt er nachträglich den histologischen Befund. Ausserdem bringt er die eingehende klinische und histologische Beschreibung eines von ihm selbst beobachteten Falles von Rund- und Spindelzellensarkom der Thyreoidea. Die meisten Fälle sind aus Kropfgegenden veröffentlicht, doch lässt sich bei den 40 gesammelten Fällen nur 22mal vorheriges Bestehen von Kropf nachweisen. Diese Thatsache steht in Widerspruch mit der Aeusserung Braun's, dass Struma maligna sich nur selten unabhängig vom Kropf entwickelt. Während die grösste Mehrzahl der 40 Kranken zwischen 40 und 60 Jahren stand, beobachtete Lücke Struma sarcomatosa meist bei jungen Leuten. Die Geschwulst entwickelt sich meist einseitig und häufiger rechts als links. Erblichkeit spielt keine nachweisbare

Rolle, sowohl in Rücksicht auf bösartige Geschwülste als Kropf in aufsteigender Linie. Die Krankheit nimmt einen raschen Verlauf und endet meist tödtlich innerhalb eines Jahres. Die Rundzellensarkome sind der häufigste Typus, 10 von 40. Metastasen, abgesehen von Lymphdrüsen, finden sich am häufigsten in den Lungen (11 Fälle) und Knochen (6 Fälle). Eine Statistik von Limacher giebt 27mal Lungenmetastasen unter 44 Fällen.

Maass (Detroit).

Auch die Arbeit von Duboé (15) behandelt die Struma maligna. Was bei diesen französischen Dissertationen immer wieder auffällt, ist die totale Unkenntniss der ausserfranzösischen Litteratur bei ihrem meist enormen, für einen Referenten geradezu qualvoll in die Länge gezogenen Umfange. So ist im vorliegenden Falle im historischen und kasuistischen Theil eine einzige deutsche Beobachtung erwähnt, während doch z. B. die einzige Arbeit Kaufmann's für diesen Gegenstand wichtiger ist, als die ganze hier angeführte Litteratur zusammen. Ref.

Honsell (24) beschreibt einen Fall von metapneumonischer Strumitis aus der Tübinger chirurgischen Klinik und stellt die bis dahin beobachteten acht Fälle von Pneumokokken-Strumitis zusammen. Die Behandlung in seinem Falle bestand in Incision mit Drainage.

Küttner (36) beschreibt zwei Fälle von Struma syphilitica aus der Tübinger chirurgischen Klinik. Beide Male wurde die Diagnose wegen der Derbheit und Unverschieblichkeit der Struma auf Struma maligna gestellt. Im zweiten Falle Unmöglichkeit die Operation auszuführen wegen der Verwachsungen; das speckige Aussehen der bedeckenden Schichten legt die Diagnose auf Syphilis nahe, die durch Probeexcision und prompte Reaktion auf Jodkali erhärtet wird. Im zweiten Fall ergab die mikroskopische Untersuchung die einfache fibröse Form der Schilddrüsensyphilis, im ersten Fall gummöse Entartung. Vorübergehende Schwellungen der Schilddrüse in der Frühperiode der Syphilis sind nicht selten; die eigentliche Syphilis der Thyreoidea in den späteren Stadien der Lues acquisita und bei hereditärer Lues dagegen gehört zu den grössten Seltenheiten. Die ganze bekannte Kasuistik umfasst 11 Fälle.

Gautier (18) beschreibt einen Fall von typischem Morbus Basedowii, der, nach einem Recidiv, drei Jahre später das klassische Symptomenbild der Cachexia thyreopriva darbot. An Stelle des früheren voluminösen, pulsirenden Kropfes war eine sehr derbe, der normalen Grösse der Drüse entsprechende Thyreoidea getreten. Dieser Uebergang des Basedow'schen Symptomenbildes in Myxödem ist in den letzten Jahren mehrfach beschrieben worden. Der Steigerung der Schilddrüsenfunktion, dem vaskulären Kropf, ist eine Depression gefolgt, die durch die fibröse Atrophie der Drüse bedingt ist.

Ranzy (54) bespricht die Schilddrüsenintoxikation nach Kropfoperationen. Eine konstante Folge der Kropfoperationen Poncet's ist das Ansteigen der Temperatur bis 39° und 40°; erst nach 10—12 Tagen ist zuweilen die Norm wieder erreicht. 15 sehr inkomplet mitgetheilte Beobachtungen bestätigen das Gesagte und sollen als Beweis dienen, dass diesem Phänomen die Resorption von Schilddrüsensekret zu Grunde liegt. Unter anderem ist aber unbegreiflich, dass zu dieser Beweisführung Operationen mit „pinces à demeure" mitverwerthet werden. Auch ist es unrichtig, die Tetanie hierher zu rechnen, denn dieselbe ist im Gegentheil eine Ausfallserscheinung

und plötzliche, nicht völlig aufgeklärte Todesfälle sind doch nur bei Basedowkröpfen, nicht aber bei gewöhnlichen Strumen zur Beobachtung gekommen.

Mit Injektionen von Kropfsaft an Kaninchen sucht Ranzy seine Behauptungen zu stützen. Eingriffe an der Schilddrüse bei Morb. Basedowii werden als völlig unstatthaft dargestellt; die Sektion des N. sympathicus anempfohlen.

Direkt falsch und völlig irreführend ist die in den „Conclusions" aufgestellte Behauptung 4: „Toutes les fois qu'après une énucléation intra-glandulaire on constatera une récidive, il faudra affirmer un goitre malin."

Möbius (42) erwähnt eine neue Beobachtung bei einer Basedowpatientin, die eine Art von Paraphasie zeigte. Je mehr Basedow-Patienten Möbius sieht, desto mehr überzeugt er sich von der Unzulänglichkeit der internen Therapie. Dass im Allgemeinen die Operation die erfolgreichste Therapie der Basedow'schen Krankheit ist, kann nicht mehr bezweifelt werden. Die Regel ist, dass Thyreoidin und Jod die Krankheit verschlimmern. Von internen Mitteln nützen indirekt nur die Bromsalze. Die meisten Basedowfälle sind gutartig, erfordern aber Jahre zu ihrer Heilung; die Hauptgefahr ist die Schädigung des Herzens. Leider ist zur Stunde die Operation noch gefährlich; gegen die Gefahr der Herzlähmung giebt es nur den Ausweg, zu operiren, so lange das Herz noch widerstandsfähig ist. Gegen die akute Basedowvergiftung bei der Operation müsste die Misshandlung der Schilddrüse möglichst vermieden werden.

Schenk (62) belegt den ungünstigen Einfluss von Schilddrüsendarreichung auf Basedow-Kranke durch zwei Beispiele.

Morestin (43) giebt die Krankengeschichte einer Patientin wieder, zu deren seit Jahren bestehendem Kropf Basedow-Erscheinungen hinzutraten: „goitre basedowifié"; Kropfoperation brachte prompte Heilung.

In einer über 200 Seiten starken Dissertation giebt Boissou (7) alles wieder, was bis jetzt über Sympathico und Sympathikektomie bei Morb. Basedowii geschrieben und behauptet worden ist. Die Meinungen und Erfahrungen der verschiedenen Autoren sind ungemein widersprechende: „Tot capita, tot sensus!"

Eine Parallele der mit Eingriffen am Kropf und solchen am Halssympathicus erzielten Erfolge zieht Lassalle (38) in seiner Dissertation. Nach ihm ist die Sympathikektomie eine in ihrer Ausführung und in ihren Folgen leichte Operation, deren Resultate — wenigstens die unmittelbaren — besser seien als diejenigen der Thyreoidektomie. Ausschliesslich in Frage komme die Sympathikektomie bei Morbus Basedowii ohne Kropf und mit beträchtlichem Exophthalmus. Bei „falschem Basedow", das heisst „basedowifizirten Kröpfen" bestehe dagegen die Indikation zur Thyreoidektomie.

Juvara (30) bespricht in ausführlichster Weise die Technik der Sympathicusresektionen und begleitet seine Ausführungen mit topographisch-anatomischen Figuren.

Die Interventionen am N. sympathicus gegen die Basedow'sche Krankheit sind Gegenstand einer weiteren sehr ausführlichen französischen Dissertation. Jeunet (28) stellt zwei Fälle Faure's und einen solchen von Peugnier zusammen, in denen die unmittelbaren Folgen der Operation sehr befriedigende waren; zwei nicht aufgeklärte Todesfälle im Anschluss an den Eingriff warnen aber vor demselben.

Thymus.

1. Bonnet, Thymus et mort subite. La Province médicale 1899. Nr. 36, 37, 38.
2. Purrucker, Zur Pathologie der Thymusdrüse. Fall von Exstirpation des Thymus. Marburger med. Gesellschaft. Münchener med. Wochenschrift 1899. Nr. 28.

Bonnet (1) studirt die Beziehungen zwischen Hypertrophie der Thymus und plötzlichem Tode. Der plötzliche Tod von Säuglingen in Folge Vergrösserung der Thymus wurde bereits 1723 von Richa signalisirt, von Friedleben 1858 bestritten, bis 1888 Grawitz unzweideutige positive Fälle publizirte. 50 seither mitgetheilte Beobachtungen werden aufgezählt. Neben Fällen von plötzlichem Tode giebt es solche von zunehmender Asphyxie durch Kompression der Thymus. Für den Morbus Basedowii sind sechs Fälle von plötzlichem Tode bekannt, von denen vier eine Thymushyperplasie darboten. Bonnet hat im Ganzen in der Basedowlitteratur 28 Fälle von persistirender Thymus gefunden und hält dafür, dass für die plötzlichen Basedow-Todesfälle die Thymus zum grössten Theil verantwortlich sei. Auch zur Erklärung einer Reihe von Narkose-Todesfällen ist die Thymus herbeigezogen worden und Bonnet glaubt, dass daran auch bei den plötzlichen postoperativen Basedow-Todesfällen zu denken sei neben der Ueberschwemmung des Körpers mit Schilddrüsensaft. Es bestehen Beobachtungen von sicherer Abplattung der Trachea durch eine grosse Thymus, während die „lymphatische Konstitution" Paltauf's sehr oft nicht konstatirt wurde. Kompression der grossen Gefässe, Nerven, auch Hyperthymisation sind mit als Todesursache angesprochen worden. Die zwei Fälle Rehn's von operativer Thymusluxation, wonach die Dyspnöe dauernd schwand, sind Beweise für die mechanische Erklärung. Eine Beobachtung von Perrin de la Touche beweist, dass auch kongenitale Asphyxie auf Thymusvergrösserung beruhen kann. Beim Glottiskrampf der Neugeborenen hat man sehr oft eine vergrösserte Thymus gefunden; immerhin kann Glottiskrampf mit normaler Thymus einhergehen, weshalb die Thymustheorie des Laryngospasmus nicht acceptabel ist. Die Thymushypertrophie hat den Glottiskrampf nicht verursacht, hat ihn aber zum tödtlichen Symptom gemacht. Leichte prästernale Dämpfung ist eigentlich das einzige diagnostische Zeichen; Muskelzuckungen sind nach Paltauf prämonitorische Erscheinungen des Thymustodes; Exstirpation oder Luxation und Fixation der Thymus sind die rationellen therapeutischen Massnahmen.

In einem Falle von inspiratorischem Stridor, Athemnoth und Heiserkeit bei einem 2½jährigen Kinde fand Purrucker (2) als Ursache eine vergrösserte Thymus, deren Exstirpation die Beschwerden hob und keinerlei nachtheilige Folgen hatte.

Andere Halsorgane.

1. Bieback, Die angeborenen Halsfisteln und ihre Behandlung. Diss. Greifswald 1899.
2. Bonnavue, Contribution à l'étude de la septième côte cervicale; étude anatomique, diagnostic clinique et radiographique. Thèse de Paris 1897/1898.
3. *Discussion: Tumeur ganglionnaire du cou. Soc. de méd. et de chir. Journal de méd. de Bordeaux 1899. Nr. 27.
4. *Bottini, Die Chirurgie des Halses. Eine klinische Studie. Deutsche Uebersetzung von Arkal. Leipzig. S. Hirzel 1898.
5. Brintet, Cancer branchiogènes. Thèse de Montpellier 1898.
6. *Coquet, Tumeur congénitale du sternomastoïdien. Société de médecine et de Chirurgie. Journal de médecine de Bordeaux 1899. Nr. 13.

7. *Dalziel, Four cysts from the neck. Glasgow path. and clin. soc. Glasgow med. journal 1899. Jan.
8. Dehler, Beitrag zur Kenntniss der sogenannten tiefen Atheromcysten am Halse. Bruns'sche Beiträge 1898. Bd. 20. Heft 2.
9. Dowd, Tubercular cervical lymph-nodes. Annals of Surgery 1899. May.
10. Fick, Ein Beitrag zur Pathologie der Halsrippen. Inaug.-Diss. Berlin 1898.
11. Fischer, Der Halsbubo, besonders im Verlaufe des Scharlachs. v. Langenbeck's Archiv 1899. Bd. 58. Heft 2.
12. Gronnauer, Côte supplémentaire cervicale. Revue médicale de la Suisse romande 1898. Nr. 1.
13. Halter, Ein Fall von Zungenbeinaktinomykose. Diss. Greifswald 1898.
14. Jastrowitz, Zur Kenntniss und Behandlung der Neuralgia occipitalis. Deutsche med. Wochenschrift 1898. Nr. 14. p. 15.
15. *Jessop, Imprisoned tooth: an obscure cause of cervical abscess. The Lancet 1898. Jan. 15.
15a. P. F. C. Koch, Aetiologie van Caput obstipum. Nederl. tijdschr. v. Geneeskunde. Amsterdam 1899. II. 855.
16. König, Aneurysma der Carotis. Freie Chirurgen-Vereinigung. Centralblatt für Chirurgie 1899. Nr. 9.
17. Krause, Die operative Behandlung der schweren Occipitalneuralgien. v. Bruns'sche Beiträge 1899. Bd. 24. Heft 2.
18. Kusnetzoff, Ueber die Holzphlegmonen des Halses. v. Langenbeck's Arch. 1899. Bd. 58. Heft 3.
19. *Legueu et Salmon, Actinomycose cervico-faciale. Société de derm. et de syphil. Annales de Derm. et de Syphil. 1899. Nr. 3.
19a. Lesniowski, Verletzung des Ductus thoracicus. Medycyna. Nr. 1—3.
20. *Marchese de Luna, Un cas d'angine de Ludwig (phlegmon sublingual). Gazette des hôpitaux 1899. Nr. 144.
21. Martens, Lungenhernie, Gefässgeschwulst. Deutscher Chirurgenkongress 1899.
22. Mollard et Regaud, Lésions du muscle cardiaque consécutives à la section des neufs vagues. Lyon médical 1899. Nr. 24. n. 25.
23. Munter-Samter, Schnittverletzung des Ductus thoracicus. Deutsche med. Wochenschrift 1899. Nr. 48.
24. Nieny, Zur Pathologie und Therapie der Halskiemenfisteln. v. Bruns'sche Beiträge 1899. Bd. 23. Heft 1.
25. — Zur Pathologie und Therapie der Halskiemenfisteln. Diss. Rostock 1899.
26. *Opp, Beitrag zu den branchiogenen Geschwülsten. Diss. Würzburg 1899.
27. A. Phillips, Notes on a case of angina Ludovici; operation, recovery. The Lancet 1898. Aug. 13.
28. Parry, Cases of spasmodic torticollis. 66 meeting of the British medical association. British medical journal 1898. Nov. 5.
29. Preyss, Ueber die Operation der diffusen Lipome des Halses. Diss. Tübingen 1898.
30. — Ueber die Operation der diffusen Lipome des Halses. Bruns'sche Beiträge 1898. Bd. 22. Heft 2.
31. de Quervain, Ueber die Fibrome des Halses. v. Langenbeck's Archiv 1899. Bd. 58. Heft 1.
32. Rehns, L'adéno-lipomatose. Thèse de Paris 1898.
33. *Robertson, A case of torticollis and after spasmodic disorder. Path. and clin. society. Glasgow medical journal 1899. June.
34. Reich, Ein Fall von Echinococcus des Halses. Münchener med. Wochenschrift 1898. Nr. 49.
35. Ritter, Ein eigenartiges Fibro-Sarkom am Halse. Kasuistischer Beitrag zur Kenntniss der retropharyngealen Tumoren. Virchow's Archiv 1899. Bd. 157. Heft 2.
36. *Rivet, De la contusion des carotides. La semaine médicale 1898. Nr. 13.
37. Robin, Tumeurs fibreuses de m. sterno-mastoïdien. Thèse de Paris 1898.
38. *Sala, Ueber Lymphangioma colli nebst einem differential-diagnostischen Beitrag. Diss. Bonn 1899.
39. Schmidt, Zur Frage der Ursachen des angeborenen Schiefhalses. Diss. Kiel 1898.
40. Siegrist, Ligatur der grossen Halsschlagader. Korrespondenzblatt für Schweizer Aerzte 1899. Nr. 22.

40a. Albert Sundholm, Ueber Lymphangiome des Halses. (Aus der chirurg. Klinik zu Helsingfors.) Finska Läkaresänskapets Handlingar 1899. Bd. XLI. p. 1.
41. *Vaughan, Persistance of branchial clefts. British medical journal 1899. Jan. 21.
42. Völcker, Beitrag zur Kenntniss der tiefen Lipome des Halses. Bruns'sche Beiträge 1898. Bd. 21. Heft 1.
43. Wetzel, Abscess im M. sternocleidomastoideus. Münchener med. Wochenschr. 1899. Nr. 22.
44. Roques, Kystes congénitaux médians de l'espace thyrohyoidien. Thèse de Montpellier 1898.

Siegrist (40) wirft die Fragen auf: 1. Ist die Ligatur der A. carotis communis oder interna beim gesunden Menschen physiologischer Weise mit Gefahren für das entsprechende Auge verbunden? 2. Wie verhält es sich mit den Gefahren dieser Ligatur unter pathologischen Verhältnissen? Beim gesunden Menschen bedingt die Ligatur nur eine vorübergehende Abnahme des intralokularen Druckes, Abblassung der Papille. Ueber die unter pathologischen Verhältnissen ausgeführten Carotisligaturen hat Siegrist eine Statistik von ca. 1000 Fällen gesammelt; in 4,1% derselben resultirten Störungen des Sehorgans. Bei zwei eigenen Beobachtungen gelang es Siegrist am anatomischen Präparat oder mit Hülfe des Augenspiegels Aufschluss über die Ursache der konsekutiven Erblindung zu gewinnen. In dem ersten Falle handelte es sich um Embolie der Centralarterie (— die erste anatomisch nachgewiesene —). Auch das ophthalmoskopische Bild des zweiten, wegen Exophthalmus pulsans ligirten Falles lässt sich am ungezwungensten unter Zuhülfenahme einer anfänglichen Embolie eventuell Thrombose der A. ophthalmica oder Centr. ret. erklären.

Lesniowski (19a). Zur Bereicherung der ziemlich spärlichen Kasuistik der Verletzung des Ductus thoracicus tragen folgende zwei Fälle des Verfassers bei.

Bei einer 30jährigen mit zahlreichen Lymphdrüsentumoren am Halse behafteten und bereits vor zwei Jahren wegen desselben Leidens einmal operirten Frau führte Verfasser die Exstirpation der Drüsen aus. Die grössten Schwierigkeiten bereitete die Entfernung der hinter dem Schlüsselbeine in narbigem Gewebe gelagerten Drüsen, wobei die V. jugularis int. verletzt wurde. Ausserdem wurde daselbst auch ein grösseres Lymphgefäss, wahrscheinlich der Brustgang selbst verletzt, was sich durch Ueberschwemmung des ganzen Operationsfeldes mit einer milchig-trüben Flüssigkeit manifestirte. Das verletzte Gefäss konnte nicht gefunden werden und so musste sich Verf. damit begnügen, durch Gazetamponade der Wunde die Beherrschung der Lymphorrhoe zu versuchen. Der Versuch gelang nur theilweise, da trotz Tamponade Lymphe fast durch 14 Tage zur Wunde hervorsickerte und sich an den Wundrändern als käseartiger Belag niederschlug. Der allgemeine Zustand der Patientin erlitt hierbei wesentliche Einbusse. Erst nach Ablauf des erwähnten Zeitraumes cessirte die Lymphorrhoe, worauf die Wunde anstandslos heilte und Patientin sich rasch erholte. Im zweiten Falle wurde der Ductus thoracicus ebenfalls anlässlich einer Drüsenexstirpation über dem Schlüsselbeine verletzt, aber allsogleich in eine Klemme gefasst und ligirt. Anstandslose Heilung.

Trzebicky (Krakau).

Munter (23) hat eine durch einen Axthieb verursachte Schnittverletzung des Ductus thoracicus beobachtet und dieselbe mit promptem Erfolg durch Ligatur geschlossen.

Kusnetzoff (18) giebt in erster Linie die Anschauungen Reclus' über Holzphlegmonen am Halse wieder unter Mittheilung der Reclus'schen Krankengeschichten. Er fügt diesen fünf eine weitere, eigene Beobachtung hinzu: brettharte Infiltration am Halse, die sich an eine Angina anschloss, während vier Monaten andauerte, den Verdacht eines Carcinoms aufkommen liess, sich aber dann mit Abscessbildung in der Dicke der infiltrirten Gewebe löste.

In sehr eingehender Weise behandelt Fischer (11) namentlich die im Verlaufe des Scharlachs auftretenden Lymphangiten, Lymphadeniten und phlegmonösen Prozesse am Halse, deren frühzeitige Spaltung er befürwortet.

In seiner unter Cornil gearbeiteten Dissertation über „fibröse Geschwülste" des Sternocleido nimmt Robin (37) einen vermittelnden Standpunkt ein. Man treffe z. B. häufig im Sternocleido Neugeborener im Moment der Geburt oder kurze Zeit nachher harte Knoten an, die entweder als Folgen eines Trauma als solchen oder dann einer Myositis traumatischen Ursprungs gedeutet werden müssen. Kongenitale Syphilis könne ausserdem die Ursache sein und wo all dies nicht zutreffe und der bindegewebige Vernarbungsprozess bereits zu völligem Abschluss gediehen sei, müsse eine intrauterine Ursache angenommen werden.

Auf Grund der Observationen, bei zwei Neugeborenen gemacht, meint Koch (15a), dass das Caput obstipum nicht aus einer einzigen, sondern aus mehreren Ursachen entstehen kann. So aus Zerrung und Hämatose mit darauffolgender Verkürzung des M. sternocleido mastoideus (bei seinem eigenen Kinde, das in Steisslage geboren war, wahrgenommen) und durch Druck der Uteruswände, angedeutet bei einem Fall von Zwillingen mit wenig Fruchtwasser. Das eine Kind hatte Caput obstipum und Subluxation der Hände, das andere Kontraktur in Händen und Füssen, alles abhängig von der Position, in welcher diese beim Fötus gelegen hatten. Rotgans.

Schmidt's (39) Arbeit ist eine Polemik gegen die Anschauung der infektiösen Genese des angeborenen Schiefhalses. Sie wendet sich namentlich gegen die Ausführungen Kader's und stellt sich, von Petersen angeregt, auf den mechanischen Standpunkt des letzteren.

Dehler (8) hat eine von Prof. Schönborn excidirte tiefe, sehr grosse Atheromcyste am Halse histologisch genau untersucht, die er als Dermoid des Vorderdarms bezeichnen möchte. Das Hauptinteresse des Falles sieht er in dem sehr ausgesprochenen Bilde der Durchwanderung der Lymphkörperchen durch das Epithel von den unter dem Epithel befindlichen Lymphfollikeln aus, das genau dem Vorgang an der Tonsille entspricht.

Im Anschluss an eine persönliche Beobachtung eines Fibroms im vorderen oberen Halsdreieck stellt de Querrain (31) 25 Fälle von Fibromen des Halses zusammen und bespricht das Kapitel der relativ selten zur Beobachtung kommenden Halsfibrome, namentlich nach der differentialdiagnostischen Seite hin sehr erschöpfend.

Ritter (35) beschreibt einen Retropharyngealtumor vom Charakter eines Fibrosarkoms, bei dem die Diagnose zwischen Retropharyngealabscess, aberrirter Struma und versprengter Speicheldrüsengeschwulst schwankte. Der Tumor war langsam gewachsen und von einer Kapsel eingeschlossen, weshalb er leicht auszuschälen war.

Völker (42) sieht die Eintheilung der Lipome in subcutane und subfasciale als die beste der aufgestellten Klassifikationen an; von der letzteren sind 20% kongenital. Ein tiefes, von Czerny operirtes, 1 kg schweres,

subseröses Lipom des Halses, das mit einem festen, knöchernen Stiel an den Processus transversus des 5. Halswirbels bindegewebig fixirt war und gegen den Wirbelkanal vordrang, wird in extenso beschrieben. Der knöcherne Stiel erwies sich als rudimentäre Halsrippe; der Zusammenhang des Tumors mit einer Entwickelungsstörung ist dadurch direkt bewiesen. Der Knochenstiel ist nicht nur ein wirkliches, sondern auch ein geistiges, ein ätiologisches Bindegebe zwischen dem Tumor und der Wirbelsäule.

Rehns (32) hat die „diffuse Adeno-Lipomatose" zum Gegenstand einer Monographie gemacht, welcher in 12 Tafeln die von verschiedenen Autoren beobachteten prägnantesten Fälle in Abbildungen beigegeben sind. Im klinischen Theil fügt er dem zuerst von Madelung definitiv gezeichneten Bilde nichts Wesentliches bei. An den von diesen diffusen Lipomen umgebenen Muskeln hat Rehns keine charakteristischen histologischen Veränderungen wahrnehmen können, ebensowenig an Nerven, die völlig vom Fett umwachsen waren, wohl aber zeigten die Gefässe endo- und periarteriitische, endo- und periphlebitische Veränderungen. Die durch den charakteristischen Madelungschen Fetthals ausgezeichnete klassische Adeno-Lipomatose findet sich fast ausschliesslich beim männlichen Geschlecht; symmetrische diffuse Lipome sind gelegentlich auch bei Frauen zur Beobachtung gekommen. Bekanntlich sind dagegen die cirkumskripten Lipome beim weiblichen Geschlechte häufiger als beim männlichen. Der Alkoholismus spielt eine gewisse Rolle in der Aetiologie der Affektion; von dem geringeren oder grösseren Fettreichthum des übrigen Körpers ist dieselbe aber völlig unabhängig. Die von Madelung vermuthete Abhängigkeit von der Schilddrüse hat sich nicht bestätigt; am meisten Anhänger hat zur Zeit noch die Theorie der nervösen Natur des Leidens, obgleich die Fälle von nervösen Störungen dabei recht spärlich sind. Rehns selbst steht auf Seite derjenigen, welche einen Zusammenhang der Krankheit mit Erkrankungen der Lymphdrüsen annehmen. Die chirurgische Intervention ist nur gerechtfertigt, wenn die Deformation monstruöse Dimensionen annimmt, oder wenn Kompressionserscheinungen von seiten der Halseingeweide eintreten; die Schilddrüsentherapie hat meist im Stich gelassen, Abstinenz von Alkohol gelegentlich genützt; der konstante Strom sollte in Anwendung gebracht werden.

Preyss (29) bespricht die Operation bei diffusem Lipom des Halses. Seiner Beschreibung liegen vier Fälle der v. Bruns'schen Klinik zu Grunde. Im ersten Fall wurden in fünf Sitzungen die sämmtlichen fünf Fettwülste mühsam entfernt mit vollem Erfolg, der durch Abbildung belegt wird. In den anderen drei Fällen wurde nur die Exstirpation der Nackenlipome für nöthig befunden. Auch in den von Preyss zusammengestellten 20 Fällen von Exstirpation diffuser Lipome wurde meist nur partiell operirt, meist nur die Nackenlipome. Die Haut ist mit dem Fettgewebe stets innig verwachsen, sodass die Hautlappen mit dem Messer abpräparirt werden müssen. Eine bindegewebige Begrenzungsmembran fehlt stets; vielmehr sind die Tumoren mit dem umgebenden Gewebe so innig verbunden, dass sich nur schwer eine Grenze finden lässt. Die Bewegungshinderung des Kopfes, die Entstellung, seltener die Schmerzen geben die Indikation für die Operation. In späteren Stadien kommen bedrohliche Kompressionserscheinungen vor, weshalb eine weitgehende, womöglich frühzeitige Exstirpation befürwortet wird.

Fünf Fälle von Lymphangiom des Halses aus der chirurgischen Klinik zu Helsingfors werden von Sundholm (40a) mitgetheilt. Aus der Litteratur

hat er 94 derartige Fälle zusammengestellt und auf diesem Materiale fussend wird das Krankheitsbild dieser Affektion beschrieben. Besonders beschäftigt der Verf. sich mit der Frage der Pathogenese dieser Krankheit, wobei die verschiedenen Ansichten in dieser Beziehung vorgelegt werden. Auf eine genaue mikroskopische Untersuchung der Geschwulst in einem der operirten Fälle gestützt, schliesst er sich der schon von Nasse und Ritter ausgesprochenen Ansicht an, dass ein Lymphangiom sich aus einem während des Fötallebens abgetrennten Keim oder Theil eines Lymphgefässes oder einer Lymphdrüse oder beiden entwickelte. Bei der Besprechung des Zuwachsens des Lymphangioms behauptet Sundholm im Gegensatze zu Ritter, dass dasselbe in der Weise vorhergehe, dass die Lymphe in das Fettgewebe eindränge und die dadurch neu entstandene Cyste sich mit Endothel bekleide, unter welches fibrilläres Bindegewebe nachher einwachse.

Hj. von Bonsdorff (Helsingfors).

Auf Grund von 36 Operationen tuberkulöser Halsdrüsen macht Dowd (9) treffliche Ausführungen über dieses so häufige chirurgische Leiden und räth zu möglichst weitgehender Ausräumung.

Nach sehr eingehender mikroskopischer Analyse eines Falles der Rostocker Klinik wendet sich Nieny (24 u. 25) der Frage der Therapie der Halskiemenfisteln zu. Während man früher für das Leiden konservativen Ansichten huldigte, kommt in neuester Zeit immer mehr das operative Vorgehen zur Geltung, weil man nicht erst den Eintritt von Komplikationen einer bestehenden Halsfistel abwarten will. Die kurzen äusseren und die unvollständigen inneren Fisteln werden selten das Objekt eines operativen Eingriffs. Alkohol und Jodinjektionen die Bottini'sche Galvanokauterisation nach Erweiterung mit Laminaria sind unsichere Verfahren namentlich wegen des öfteren Vorkommens mehrerer Lumina. Bei einem mit dem scharfen Löffel ausgekratzten Falle der Rostocker Klinik trat nach drei Monaten Recidiv ein. Das rationellste Verfahren ist die totale Exstirpation des gesammten Fistelganges.

Roques (44) stellt aus der Litteratur 33 Kongenitale Halscysten zusammen neben zwei eigenen Beobachtungen zweier medianer Halscysten, die eine dermoiden, die andere „mukoiden" Charakters.

Die Dissertation Bieback's (1) fusst auf einem Falle von kompleter angeborener Halsfistel, welche von Helferich nach Analogie des Hackerschen Verfahrens mittelst einer an einem Seidenfaden befestigten Glasperle total umgestülpt wurde.

Brintet (5) stellt 21 Fälle von branchiogenen Carcinomen zusammen, worunter zwei unveröffentlichte seines Lehrers Tédenat. Brintet schliesst sich den für diese Tumoren grundlegenden Ansichten Volkmann's an. Dieselben gehen von Kiemengangsresten aus; ihr histologischer Bau ist meist ein mehrschichtiges Plattenepithel. Die Diagnose ist meist schwierig, ihr Verlauf gewöhnlich ein rascher mit frühen Beziehungen zu den grossen Halsgefässen; die Prognose eine sehr ungünstige.

Reich (34) hat in seinem Falle von Echinococcus am Halse die Exstirpation ausgeführt, die sich ohne weitere Schwierigkeiten machen liess.

König (16) stellt ein Aneurysma der Carotis vor, das ihm als bösartige Geschwulst der Schilddrüse überwiesen worden war; das Skiagramm ergab, dass das Aneurysma bis auf den Aortenbogen hinunterreichte.

Martens (21) stellt einen Patienten aus der König'schen Klinik vor, bei dem sich zwischen den Ansätzen des rechten Sternocleido beim Pressen

eine weiche Geschwulst hervorwölbt, die bei der Inspiration wieder verschwindet. Der für eine Lungenhernie angesprochene Tumor erwies sich bei der Operation als ein kavernöses Angiom, das mit der Vena subclavia in Verbindung zu stehen schien.

Bei den grossen anatomischen Verschiedenheiten im Verlauf der Halsnerven und im Hinblick auf die Erfahrungen im Trigeminusgebiet empfiehlt Krause (17) den N. occipitalis major, minor und auricularis magnus in schweren Fällen gemeinsam zu reseziren und belegt sein Vorgehen durch drei mitgetheilte Fälle.

Nach Besprechung der anatomischen Verhältnisse giebt Jastrowitz (14) 6 Fälle von Neuralgia occipitalis seiner eigenen Beobachtung wieder und macht Angaben, wie den affizirten Nerven operativ am leichtesten beizukommen sei.

Fettige Degeneration des Herzens nach Sektion der Vagi ist zuerst von Eichhorst beobachtet worden. Mollard und Regaud (22) haben die Folgen experimenteller Vagusdurchschneidung einer Nachprüfung unterzogen und kommen auf Grund ihrer an Hunden und Kaninchen ausgeführten Vagotomien zu folgenden Schlüssen: Die einseitige Vagotomie verursacht beim Kaninchen geringe, aber zweifellose Veränderungen des Herzmuskels. Dieselben — zwei Wochen nach dem Experiment sehr deutlich — repariren sich in der Folge fasst völlig. Beim Hunde sind die Veränderungen weniger kontakt und weniger ausgesprochen. Die trophische Bedeutung des Vagus für den Herzmuskel bestreiten die beiden Autoren.

Der Dissertation Halter's (13) liegt ein von Tilmann operirter Fall von Aktinomykose des Zungenbeins zu Grunde.

Drei Beobachtungen von Halsrippen bilden den Ausgangspunkt der These von Bonnarme (2). In keinem der drei Fälle wurde operirt; zwei Radiographien sind beigegeben.

Gronnauer (12) referirt über eine von Prof. Roux operirte Halsrippe, deren Resektion wegen leichter Druckerscheinungen auf den Plexus brachialis geboten erschien.

Fick (10) giebt einen von Nasse operirten Fall einer Halsrippe in extenso wieder und bespricht in Kürze die bisher operirten Fälle. Er redet der subperiostalen Resektion der Halsrippe das Wort, weil die Gefahr der Pleuraverletzung für die Wahl des Operationsverfahrens massgebend sei und nicht die Furcht vor einer Knochenneubildung: „Mindestens müssten dann doch sehr grosse Mengen neuen Knochens entstehen, und dafür lassen sich aus der Litteratur keine Belege herbeischaffen".

V.

Kehlkopf, Luftröhre und Bronchien.

Referent: F. Schultze, Duisburg.

Die mit * versehenen Arbeiten sind nicht referirt worden.

I. Allgemeines.

1. W. Dubrowo, Zehn Tracheotomien. Chirurgia. Bd. VI. Nr. 31.
1a. Gluck, Kehlkopfchirurgie und Laryngoplastik. Die Therapie der Gegenwart 1899. Bd. 4.
2. *Louys, Des kystes intralaryngés en particulier des kystes laryngés bronchiogènes. Revue de Chirurgie 1899. Nr. 12.
3. Most, Ueber die Lymphgefässe, Lymphdrüsen des Kehlkopfes. Anat. Anz. Bd. XV. Nr. 21. 1899.
4. *Poncetti, Ueber den peritracheo-laryngealen Abscess im Kindesalter. Allgem. med. Zeitung 1899. Nr. 48.
5. Scheier, Ueber die Ossifikation der Larynx. Arch. nation. de laryngologie 1898. Nr. 6.
6. *J. Sedziak, Ueber laryngeale pathologische Symptome im Verlaufe von Erkrankungen des centralen Nervensystems. Gazeta lekarska Nr. 21—23.

Gluck (1a) giebt eine Uebersicht über die Entwickelung und den gegenwärtigen Stand der Kehlkopfchirurgie. Er verwirft die endolaryngeale Methode als nicht ausreichend und verlangt bei bösartigen Geschwülsten die totale oder partielle Exstirpation als „logisches, nützliches, legitimes", radikal chirurgisches Verfahren. Gluck verfügt über ein eigenes, zum Schluss angeführtes Material von 45 Fällen. Bei den letzten 26 Fällen sind 23 Heilungen zu verzeichnen. Wesentlich bespricht Gluck die Technik, besonders die Verlagerung der Trachea um die Schluckpneumonie auszuschalten, ferner der Erfolge in phonetischer Beziehung.

Most (3) kommt in seinen Untersuchungen über die Lymphgefässe und Lymphdrüsen des Kehlkopfes zu nicht unwesentlichen Abweichungen von den Berichten Teichmann's und Sappey's.

Die Lymphgefässe des Kehlkopfinnern sind besonders dicht und von stärkerem Kaliber im Bezirk der seitlichen Epiglottis, der falschen Stimmbänder und Morgagni'schen Taschen, ferner an der hinteren Fläche des Kehlkopfinnern und unterhalb der wahren Stimmbänder. Auf den wahren Stimmbändern sind die Lymphgefässe am spärlichsten. Die wahren Stimmbänder theilen das Kehlkopfinnere in zwei scharf getrennte Lymphgebiete; es besteht überall Kommunikation mit der Nachbarschaft Pharynx, Trachea, Zungengrund etc.

Scheier (5) hat an 70 männlichen und weiblichen Leichen den Kehlkopf mittelst Röntgenstrahlen untersucht. Schon im 19. Lebensjahre beginnt beim Manne die Verknöcherung der Schildknorpel über dem Cornu inf. und von da nach oben sich ausbreitend; beim Weibe schreitet die Verknöcherung gleichmässig in der Richtung von hinten nach vorn. Im Allgemeinen ist die

Verknöcherung um so weiter, je älter das Individuum; es giebt grosse Schwankungen. Zuerst zeigt sich die Verknöcherung am Schildknorpel, dann am Ringknorpel, Aryknorpel und Trachea.

Dubrowo (1) berichtet über seine 10 Tracheotomien, die aus verschiedenen Indikationen ausgeführt wurden und nichts Bemerkenswerthes bieten, um seine Stellung zu der Frage über die Berechtigung lebensrettender Operationen an Kindern ohne Einwilligung der Eltern zu illustriren. Er meint, dass schliesslich wohl immer die Erlaubniss zur Tracheotomie im Fall der äussersten Noth zu erlangen ist. Sind die Eltern abwesend, so wird man in dringenden Fällen operiren, ohne sie zu fragen. Wird die Operation direkt verweigert, so lässt sich die zwangsweise Ausführung derselben nicht rechtfertigen. Wanach (St. Petersburg).

II. Technik.

1. *Albertin, Fistule trachéale consécutive à une trachéotomie faite vingt ans auparavant. La Province médicale 1899. Nr. 46.
2. G. Aue, Die plastische Deckung von Defekten der Trachea. Ljetopis russkoi chirurgii 1899. Heft 3.
3. *Botey, Einige kleine Modifikationen der Tracheotomiekanülen. Revue hebdomadaire de larynx 1898. Nr. 52.
4. Föderl, Zur Technik der Larynx-Exstirpation. v. Langenbeck's Archiv 1899. Bd. 58. Heft 4.
5. Gluck, Ueber Kehlkopfchirurgie und Laryngoplastik. Deutscher Chirurgenkongress 1899.
6. W. S. Jones and W. W. Keen, Surgery of the trachea. The journ. of the Americ. Med. Ass. June 10. 1899.
7. *William Williams Keen, The technique of Laryngectomy. Annals of surgery. 1899. July.
8. von Mangoldt, Ueber Knorpelübertragung in den Kehlkopf zur Heilung schwerer Stenosen und Defekte. Deutscher Chirurgenkongress 1899.

G. Aue (8). Der Fall war schwierig, weil ausser einem 5 cm langen Defekt der vorderen Trachealwand das Lumen der Trachea durch einen queren Narbenwulst verengt und der Kehlkopf in der Entwickelung stark zurückgeblieben war. Dem 14jährigen Knaben war, als er 2½ Jahre alt war, die Tracheotomie gemacht worden (wegen Verbrühung des Kehlkopfs mit heissem Wasser). Seitdem trug er eine Kanüle. Sein Kehlkopf entsprach dem eines 6jährigen Kindes, die Stimmbänder waren paretisch, die Schildknorpel verkrümmt. Im Februar 1897 wurde der fingerbreite quere Narbenwulst an der hinteren Fläche der Trachea excidirt und auf die Wunde ein vom Halse genommener gestielter Hautlappen gepflanzt. Dann wurde im Verlauf von über einem Jahr der Kehlkopf durch eine Schornsteinkanüle und durch methodisches Bougiren erweitert. Zugleich musste Patient allmählich daran gewöhnt werden, mit geschlossener Trachealöffnung durch den Kehlkopf zu athmen. Als das dauernd gut von statten ging, wurde der Trachealdefekt durch einen Knochen-Hautlappen von der Brust geschlossen. Schnitt durch die Weichtheile am linken Sternalrand, von da horizontal nach rechts; Abmeisselung einer 4—5 cm langen, 2—3 cm breiten Knochenspange vom Sternum. Die Knochenplatte wurde mit dem Hautlappen umwickelt, die Ränder des letzteren vernäht. Nach 10 Tagen wurde der rechte Rand des Sternallappens, der die allseitig mit Haut bedeckte Knochenlamelle enthielt, durchschnitten, der Lappen hinaufgedreht und in den angefrischten Trachealdefekt eingenäht. Nach Einheilung hierselbst endlich wurde der Stiel des Lappens durchschnitten

und der Defekt auf dem Sternum gedeckt. — Vollständige Heilung. — Alle Operationen wurden von Prof. Sklifossowski ausgeführt.

Wanach (St. Petersburg).

Föderl (4), welcher wegen Obliteration nach Verletzung mit Erfolg eine Resektion der Trachea ausführte, berichtet über eine Resektion wegen malignen Tumors. Der Zusammenhang des Respirationsweges wurde in der Weise wieder hergestellt, dass er das Os hyoides mit der Cart. cricoidea wieder vernähte, nachdem die Luftröhre genügend frei präparirt war. Ernährung durch Nasenkatheter. Nach 14 Tagen verliess Patient die Klinik.

Gluck (5) berichtet unter Vorstellung eines Patienten über sein Verfahren der Ausschaltung der Trachea von der Rachenhöhle nach Totalexstirpation des Kehlkopfes, ausgeführt in 23 Fällen. Die Luftröhre wurde in den unteren Wundwinkel eingenäht und nach dem Rachen hin alles abgeschlossen. Der künstliche Kehlkopf wurde in das Luftröhrenende eingeführt und verbunden mit einem durch die äussere Nase in den Nasenrachenraum reichendes Kautschukrohr. Die Sprache des Patienten ist zwar monoton, aber verständlich.

W. S. Jones und W. W. Keen (6) haben zwei Fälle von Striktur, resp. Verschluss der Trachea durch Operation von aussen geheilt. Bei einem Kranken war nach Verletzung der Luftröhre ein vollständiger Verschluss unterhalb des Kehlkopfes entstanden. Bei dem Versuch, die abschliessende Membran zu spalten, gerieth das Messer in die Speiseröhre, welche durch narbige Verziehung sackförmig in das Lumen der Luftröhre hineingezogen war. Die Eröffnung des Oesophagus wurde sofort entdeckt, weil der Kranke brach, und die Wunde durch Katgut geschlossen. Nachdem die verschliessende Membran entfernt war, wurden die Enden der Trachea durch Seidennähte vereinigt, welche liegen blieben und später keine Störungen verursachten. Aus den anatomischen Verhältnissen schliessen die Verfasser, dass ein Versuch, die Membran vom Munde aus zu durchstossen, wahrscheinlich ebenfalls den Oesophagus statt des unteren Endes der Trachea eröffnet haben würde. Im zweiten Falle handelte es sich um eine spontan entstandene Striktur, die bei stärkerer Körperbewegung Athembeschwerden machte. Exstirpation und Naht der Enden mit Seide führte zu vollständiger Heilung. In Fall 1 wurde für einige Tage eine Kanüle getragen und in Fall 2 wurden Luftröhre und Hautwunde sofort durch Naht geschlossen.

Maass (Detroit).

v. Mangoldt (8) liefert durch die Mittheilung eines Falles den Beweis, dass es möglich ist, ein von seinem Mutterboden ganz gelöstes Stück Rippenknorpel bei Erhaltung seines Perichondriums auf den Kehlkopf zu übertragen.

Es handelte sich um eine Larynxstenose im ersten Lebensjahre nach Exstirpation multipler Papillome, welche fünf Wochen später eine Tracheotomie nothwendig machte. Dilatationsversuche führten nicht zum Ziel, sodass im fünften Lebensjahr durch Knorpelübertragung Heilung erreicht wurde.

Verfahren: Uebertragung eines entsprechenden Stückes Rippenknorpel aus der VIII. Rippe unter die Halskinnhaut. Acht Wochen später erfolgte die Weiterpflanzung des im Hautbrückenlappen enthaltenen Knorpelstückes in den Kehlkopf, welcher vorher gespalten. Naht des Knorpels am Zungenbein und Ringknorpel, und zu beiden Seiten am Schildknorpel. Der unbedeckte Lappen sieht in das Innere, damit die Schleimhaut überwuchern kann. Nach sechs Wochen Dilatation des nun wieder verengten Kehlkopfes von der Trachealfistel aus durch Gummirohr, später durch O. Dwyer'sche Tuben. Im

ersten Jahre ist eine in Wochen und Monaten noch zu wiederholende Dilatation zur Sicherung des Erfolges zu empfehlen.

III. Verletzungen. Fremdkörper.

1. J. Borzymowski, Fraktur des Kehlkopfes. Medycyna Nr. 12—13.
2. *Egidi, Contributo alla statistica dell' aquiso peritracheo-laringeo nei bambini. Durantes Festschrift Vol. I.
3. Havemann, Glückliche Entfernung einer Bohne aus dem rechten Bronchus eines fünfjährigen Mädchens. Deutsche Zeitschrift für Chirurgie 1899. Bd. 50. Heft 3 und 4.
4. *Huismans, Ueber die Entfernung von Fremdkörpern aus Trachea und Oesophagus. Bonn 1899. Diss.
5. *Kreuzer, Ueber Arrosion grosser Gefässe nach Tracheotomie. Bonn 1899. Diss.
6. Choffat, A cartridge in the right bronchus. British medical journal 1899. March. 4.
7. J. E. Platt, Fractures of the hyoid bone and of the laryngeal cartilages. Med. chronicle 1899. Dec.
8. W. Prjanischnikow, Ueber die Naht der Kehlkopfwunden ohne vorhergehende Tracheotomie. Chirurgia. Bd. VI. Nr. 33.
9. K. Reimer, Ein Fall von Fremdkörper in der Trachea bei einem 3jährigen Mädchen. Bolnitschnaja Gaseta 1899. Nr. 35.

J. Borzymowski (1). Ein 40jähriger athletisch gebauter Knecht wurde durch einen Pferdehufschlag in den Hals an eine Wand gepresst. Es stellten sich gleich bedeutende Athembeschwerden ein, wobei am Schlusse eines jeden Inspirium ein „Schnackerl"-artiges Geräusch hörbar wurde. Es stellten sich häufige Hustenanfälle ein, wobei blutige Sputa expektorirt wurden. Die Stimme war völlig klanglos. Die Palpation unmittelbar nach dem Unfalle ergab eine abnorme Beweglichkeit des Schilddrüsen- und Ringknorpels. Bei jedem Schlingversuche stellten sich krampfhafte Hustenanfälle ein. 40 Stunden nach dem Unfalle entschloss sich Patient wegen zunehmender Dyspnoe zur Tracheotomie. Die unmittelbar vor derselben ausgeführte laryngoskopische Untersuchung ergab ein negatives Resultat. Nach Blosslegung des Kehlkopfes präsentirte sich an demselben rechts eine etwa $1/2$ cm lange, sämmtliche Schichten, die Mukosa mit inbegriffen, penetrirende, von rückwärts und oben nach vorne und unten hauptsächlich im Bereiche des Schilddrüsenknorpels verlaufende Oeffnung. Dieselbe wurde etwas gegen die Mittellinie zu erweitert und eine Trachealkanüle eingeführt. Die Ernährung des Patienten erfolgte in der ersten Zeit mittelst Sonde. Im weiteren Verlaufe haben sich nekrotische Knorpelstücke abgestossen. Das Dekanülement war erst nach dreimonatlicher Dilatation mittelst Bolzen möglich.

An diesen Fall reiht Verfasser eine genaue Besprechung dieser übrigens relativ seltenen Verletzung an, bringt jedoch diesbezüglich nichts Neues.

Trzebicky (Krakau).

Prjanischnikow (8) spricht sich, im Gegensatz zu der von den meisten Lehrbüchern vertretenen Ansicht, durchaus für die primäre Naht der Schnittwunde des Kehlkopfes aus. Die Gefahr der Aspiration von Blut lässt sich durch sorgfältige Blutstillung vermeiden, Nachblutungen kommen viel eher bei offener Wundbehandlung wegen des stärkeren Hustenreizes zu Stande; ein bedrohliches Glottisödem hat Prjanischnikow ebenso wenig gesehen wie progressive Eiterungen im Halsbindegewebe. Besonders wichtig ist, nächst der sorgfältigen Blutstillung, der genaue hermetische Verschluss der Wunde durch Etagennaht. Zunächst wird der Knorpel, resp. das Ligamentum cricothyreoideum oder thyreo-hyoideum dicht vernäht, dann werden die Muskeln

und Fascien und schliesslich die Haut vereinigt. Die Schleimhaut soll nicht in die Naht gefasst werden. — Prjanischnikoff's Erfahrungen erstrecken sich auf sechs Fälle. Zweimal heilten die Wunden per primam. In den übrigen Fällen liess sich die entzündliche Reaktion durch rechtzeitiges Entfernen der Nähte, nöthigenfalls durch Incisionen, leicht beseitigen. Die Heilungsdauer betrug auch in den durch Eiterung und vorübergehender Fistelbildung komplizirten Fällen nicht 3—5 Wochen.

Wanach (St. Petersburg).

Havemann (3) förderte nach erweiterter Tracheotomie und wiederholten Stickanfällen eine an der Bifurkation sitzende Bohne zu Tage. Wiederholte Versuche mit Sonden und Zangen lockerten den Fremdkörper, welcher erst unter Hülfe eines langgestielten scharfen Löffels nach aussen gelangte und zur Genesung führte.

Bei Reimer's (9) Patientin traten plötzlich ohne nachweisbare Ursache Erstickungsanfälle auf, wie sie nur bei Fremdkörpern in den Luftwegen unterhalb der Stimmbänder vorkommen. Zwischen den Anfällen war das Kind ganz gesund. Während eines Anfalles starb die Patientin. Bei der Sektion fand man einen grossen Käseherd in den Bronchialdrüsen, der in die Trachea durchgebrochen war; ein Stück der käsigen Masse sass an der Bifurkation der Trachea und verschloss beide Bronchen. Der primäre, zum Theil verkalkte tuberkulöse Herd sass in der Thymusdrüse.

Wanach (St. Petersburg).

J. E. Platt (7). Bei einem 58jährigen Manne, welcher durch Ueberfahren einen Unterkieferbruch erlitt, musste wegen Athemnoth die Tracheotomie vorgenommen werden. Exitus. Sektion ergab Bruch des Zungenbeins und vertikalen Bruch des Schildknorpels.

Nach der Statistik der englischen Litteratur bedingt der Bruch des Zungenbeins eine Mortalität von 50%, der des Kehlkopfknorpel von 76—80%, der des Ringknorpels von 100%.

IV. Diphtherie und Kroup.

1. Rierens deltoon, De Uitkomsten der Serum-behandeling van Diphtherie van her Leidsche Ziekenhuis (1894—99). Nederl. Tijdschr. voor geneesk. Amsterdam 1899. II. 289.
2. *A. Malinowski, Zur Behandlung der skarlatinösen Diphtheritis. Gazetta lekarska Nr. 42 und 43.
3. *F. Sachs, 14 Fälle von diphtheritischen Kroup, behandelt mittelst Intubation. Medycyna Nr. 36—38. (Bringt nur Bekanntes.) Trzebicky (Krakau).
4. *Sargnon, Six nouveaux cas de tubage pour des sténoses non diphtériques chez l'adulte. Modifications des tubes d'O'Dwyer pour adultes. Archives provinciales Nr. 2 et 3.
5. Thornton, Tracheotomy in diphteria. The Lancet 1899. July 8.

Bierens deltoon (1). Uebersicht der Resultate mit Serumbehandlung der Diphtherie der Leidener Klinik, wo immer auf gleiche Weise die Tracheotomie ausgeführt wird (Tr. inferior mit Ausputzen der Larynx). Nach der Einführung der Serumbehandlung wird aber die Indikation zur Operation erst gestellt, wenn die Stenose-Erscheinungen wirklich dringend werden. — Aus der ausführlichen, nach den Jahren und dem Alter der Kinder kombinirten Tabelle sieht man: Mortalität der gesammten 224 Fälle 10%. Hiervon tra-

cheotomirt 106 mit 21% Todesfällen, während die Mortalität der Tracheotomirten von 1882—1889 45% und der von 1889—94 35% betrug.

Rotgans.

Thornton (5) betont die Wichtigkeit der grossen Serumgaben. Er verlor von 151 Serumpatienten 49. Von 115 Kindern unter 5 Jahren starben 34,7%.

V. Larynxstenose.

1. Alapi Henrik, Mit Thiersch'scher Transplantation geheilte narbige Larynxstenose. Orvosi hetilap. Nr. 295.
2. Bókay János, a) Operirter und geheilter Fall von narbiger Larynxstenose, b) Fremdkörper im Larynx, komplizirter Heilungsverlauf, Heilung. Orvosi hetilap. Nr. 112.
3. *Dörner, Ein Fall von Trachealstenose durch ein Aortenaneurysma. Tracheotomie. Wiener klin. Wochenschrift 1899. Nr. 23.
4. L. Fischer, The cause and treatment of securring laryngeal stenosis following inturbation. New-York med. record 1899. Decemb. 2.
5. *Nisenson, Ein Fall von akuter Kehlkopfstenose in Folge Verbrühung mit einem heissen Erdapfel. Medycyna Nr. 15.
6. Reinhard, Zur Kenntniss des Auftretens von Trachealstenose nach Tracheotomie. Monatsschrift für Ohrenheilkunde 1899. Nr. 6.
7. Alfred Rundström, Die chronischen Stenosen des Kehlkopfes und des oberen Theiles der Luftröhre. Hygiaea 1899. Bd. LXI. H. 4. pag. 355.
8. St. von Stein und K. Kasparjanz, Ein Fall von seltener bedeutender Narbenstenose des Kehlkopfes und des oberen Theiles der Trachea beinahe bis zu vollständiger Undurchgängigkeit. Laryngo-Tracheofissur. Entfernung des Narbengewebes mit nachfolgender Dilatation. Heilung. Chirurgia. Bd. VI. Nr. 32.
9. Stoerk, Mittheilungen aus der laryngologischen Klinik. Wiener med. Wochenschrift 1899. Nr. 1.

Alapi Henrik (1). Die Ursache der Striktur scheint theils auf diphtheritischen, theils nach Intubation auftretenden Dekubitalgeschwüren zu beruhen. Nach Entzweiklappen der Larynx entfernt Verfasser die Narbe und deckt den ca. 1 cm hohen cirkulären Substanzverlust mit vom Oberschenkel genommenen Thiersch'schen Lappen, die er mit auswärtsgekehrter Wundfläche um eine Jodoformgaze-Rolle wickelt und in die Larynx eindrückt. Mit zwei provisorischen Nähten vereinigt er sonach die Larynx. Nach einer Woche fand er die Lappen angeheilt, entfernte die Rolle und verschloss den Kehlkopf definitiv. Patient ist geheilt.

Loltan Zenart operirte nach derselben Methode ebenfalls eine undurchgängige Larynxstenose. Dollinger.

Bókay János (2). An zwei geheilten Individuen demonstrirt Verf., welche Erfolge man mit methodischen Intubationen bei schwierigen Dekanulements aufweisen kann. Dollinger.

L. Fischer (4). Nach O'Dwyer ist der Gebrauch zu breiter Tuben die Ursache für spätere Stenosen; vor allem ist es das forcirte Intubiren in die ödematöse oder infiltrirte Schleimhaut. Da die geringste Gewalt die Gewebe verletzt, soll jede Tube schonend eingeführt werden; letztere wird jeden dritten, mindestens jeden fünften Tag entfernt.

P. Reinhard (6) sah bei einem 18jährigen Mädchen, welches vor zwölf Jahren tracheotomirt war, eine seit drei Monaten zunehmende Athemnoth. Die Untersuchung ergab zwei dicke Wülste in Höhe des fünften Trachealringes, welche sich aneinanderlegten und die Luftrährenlichtung auf einen schmalen dreieckigen Spalt verengten. Erfolgreiche Behandlung mit Schrötterschen Bougies. Patientin hat ausserdem Schilddrüsenvergrösserung, welche mit

der früheren Tracheotomie für die Entstehung der Stenose geltend gemacht werden könnte.

v. Stein und Kasparjanz (8). Die Ueberschrift sagt das Wesentliche. Erwähnt sei noch, dass v. Stein die geringe Neigung der Trachea zur Verengerung nach erfolgter Heilung dem Ferropyrin zuschreibt, mit dem die Tampons getränkt wurden; das Mittel soll die Granulationsbildung einschränken und die Narbe elastisch machen. Patient wurde ohne Kanüle entlassen.

Wanach (St. Petersburg).

Rundström (7) hat sich die Mühe gegeben, aus der Litteratur eine vollständige Sammlung sämmtlicher, nach den verschiedenen Methoden behandelter Fälle von chronischen Stenosen des Kehlkopfes und des oberen Theiles der Trachea zu bewerkstelligen. Durch den Vergleich der mit den verschiedenen Behandlungsmethoden gewonnenen Resultate mit einander gelangt er zu folgenden Schlüssen: Wo nicht nur das Lumen des Kehlkopfes hochgradig verengt, sondern auch das ganze Organ durch Knorpelnekrose deformirt ist, soll eine Resectio laryngis zur Ausführung kommen.

Bei den Stenosen, wo schon vor einer längeren Zeit eine Tracheotomie gemacht worden und das Larynxlumen zu klein ist, um eine genügend weite Tube einführen zu lassen, soll erst mit Schrötter'schen Bolzen dilatirt und nachher mit der Intubation fortgesetzt werden. In übrigen Fällen soll die Intubation zur Ausführung kommen. Die mechanische Behandlung soll durch endolaryngeale Operation unterstützt und verkürzt werden.

Hj. von Bonsdorff (Helsingfors).

Stoerk (9) behandelte einen 24jährigen Patienten mit Kehlkopfstenose nach einer im fünften Lebensjahre wegen Kroup ausgeführten Tracheotomie. Der Glottisspalt war durch eine weissliche Membran vollständig geschlossen. Zwischen den Schildknorpelplatten in der Mittellinie ist eine 1 cm breite Diastase. Nach Spaltung der Membran Sondirung, welche nach 10 Wochen bis auf 30 Charrière gebracht wurde. Patient wurde mit Schornsteinkanüle entlassen.

VI. Papillome Tuberkulose.

1. *Baumgarten, Ueber die Kehlkopfpapillome der Kinder und ihre Behandlung. Archiv für Laryngologie und Rhinologie 1899. Bd. 8. Heft 1.
2. Chiari, Ueber die Tuberkulose der oberen Luftwege. Berl. klin. Wochenschr. 1899. Nr. 45, 46, 47.
3. Massei, Contributo alla cura dei papillomi laryngei nei bambini. Durante's Festschrift. Vol. I.

Chiari (2) erstattet in der Tuberkelose-Kommission der Naturforscherversammlung in München sein Referat. Er behandelt darin die Tuberkulose der einzelnen Abschnitte der oberen Luftwege für sich, indem zunächst die Häufigkeit dieser Lokalisation erörtert wird, ihr primäres Vorkommen, ihre Form, die Art der Infektion und endlich die Ausbreitung der Tuberkulose von diesen Oertlichkeiten auf andere Organe. Weiterhin bespricht Verf. die Therapie.

In einem „Beitrag zur Behandlung der Kehlkopfpapillome bei Kindern" sagt Massei (3), dass er vergeblich versucht hatte, das Papillom eines achtjährigen Kindes ohne und mit Narkose zu entfernen, bis es ihm gelang, dasselbe mit der O'Dwyer'schen Intubationskanüle zu beseitigen. Dieselbe hat eine bohnenförmige Oeffnung mit schneidenden Rändern und endigt blind.

Ein Holzgriff dient zum Einführen des Instruments. Eine Schraube verbindet Griff und Kanüle und ermöglicht es, die Schneide der Geschwulst zuzukehren. Die Kanüle wird für diejenigen Operationen des Kehlkopfs empfohlen, welche auf intralaryngealem Wege vorgenommen werden.

VII. Tumoren der Larynx.

1. *Brewer, Total laryngectomy for épithelioma. New York academy of surgery. Annals of surgery 1899. Sept.
2. Chiari, Das Schicksal meiner Kranken mit Larynxcarcinom. Revue hebdomadaire 1898. Nr. 52.
3. *Mc. Feely, An inoperable case of epithelioma of the larynx and neck trated with formalin injections. British medical journal 1899. July 29.
4. Keimer, Carcinom nach Gumma des Kehlkopfes. Monatsschrift für Ohrenheilkunde 1899. Nr. 2.
5. Leech, A case of intrinsic cancer of the larynx; total laryngectomy; recovery. The Lancet 1899. February 18.
6. Rutsch, Die Kocher'schen Radikaloperationen des Larynxcarcinoms seit 1890. Deutsche Zeitschrift für Chirurgie 1899. Bd. 50. Heft 1 und 2.
7. Semon, Die Thyrektomie bei bösartigen Kehlkopfneubildungen. Die Therapie der Gegenwart 1899. Heft 4.
8. *Semon, Einige Bemerkungen zu der neuen Sendziak'schen Statistik über die operative Behandlung des Larynxkrebses. Monatsschrift für Ohrenheilkunde 1899. Nr. 11.
9. *Thomson, Case of laryngeal tumour in an old woman. Removal, recovery. British med. Journal 1899. Nov. 4.
10. Sedziak, Zur operativen Behandlung des Kehlkopfkrebses. Noviny lekarsky Nr. 1 und 2.
11. N. Wolkowisch, Einige spätere Daten über einen Fall von totaler Kehlkopfexstirpation wegen Krebs. Dazu eine Bemerkung über die Bedeutung der Vergrösserung der Lymphdrüsen nach Entferung von Carcinomen. Ljetopis russkoi chirurgii. Bd. IV. Heft 2.

Chiari (2) bringt an der Hand von 83 Kehlkopfcarcinomen einen statistischen, kritischen Bericht, in dem er für die Radikaloperation eintritt. In inoperablen Fällen plaidirt Chiari, um die späteren dyspnoischen Störungen zu verhüten, für die Tracheotomie.

Keimer (4) beobachtete 2 Fälle von verschleppter Lues des Kehlkopfes mit nachfolgendem Carcinom. In einem Falle wurde die Totalextirpation gemacht. Exitus in der dritten Woche. Der andere lehnte Eingriff ab.

Rutsch (6) giebt einen Ueberblick über die verschiedenen Operationsmethoden und lässt dann eine Statistik der verschiedenen Autoren folgen.

Kocher hat in den 80er Jahren unter 8 Fällen primären Larynxcarcinoms 5 mal totalexstirpirt, 1 mal partiell, 1 mal Pharyngotomie subhyoidea, 1 mal Thyreotomie mit Excision von Weichtheilen, welch' letzterer Fall allein 9 volle Jahre bis jetzt ohne Recidiv.

Seit 1890 hat Kocher 12 Radikaloperationen gemacht. 1 Totalexstirpation bei einem Recidiv nach Partialexstirpation, 6 halbseitige Operationen, 3 partielle kleinere Resektionen, 1 Thyreotomie mit Weichtheilexcision, 1 Pharyngotomia subhyoidea mit Excision der Epiglottis. 3 Todesfälle an Pneumonie, 3 an Recidiv. Die recidivfreie Zeit bewegt sich zwischen 5, 6, 7, 10 Monaten und 2½ und 4½ Jahren.

Kocher operirt ohne Narkose und ohne Tamponkanüle, welche erst zum Schluss eingeführt wird. Lage: Trendelenburg'sche Schräglage mit

Rose'scher Hängelage des Kopfes. Kokainästhesie und Bepinselung der Larynxschleimhaut mit Kokain, Antipyrinlösung und Stein.

Jodoformtamponade und Ernährung per os vom ersten Tage an.

F. Semon (7) tritt bei malignen Erkrankungen des Kehlkopfes für die Thyreotomie ein.

Bedingung für den Erfolg sind Frühdiagnose, gründliche Operation. Das phonetische Resultat kommt erst in zweiter Linie. Bei Infiltration des Knorpelgerüstes ist aus der Thyreotomie eine partielle Extirpation des Kehlkopfes zu machen.

Semon verfügt über 16 Fälle; davon sind 12 zwischen 1891 und 1898 operirt mit 8 Heilungen von $7^3/_4 - 1^3/_4$ Jahren mit guter Stimme. 2 Patienten starben im Anschluss an die Operation.

Wolkowitsch (11) fand seinen Fall von totaler Exstirpation des Kehlkopfes nach zwei Jahren recidivfrei. In beiden Unterkiefergruben waren Packete von vergrösserten, aber weichen Lymphdrüsen vorhanden. Wolkowitsch glaubt, dass es sich um eine kompensatorische Hypertrophie handelt und hat Aehnliches an den Supraclaviculardrüsen nach Ausräumung der Achselhöhle und an den Iliacaldrüsen nach Ausräumung der Leistengrube beobachtet. Man hüte sich vor Verwechselung mit carcinomatöser Degeneration der Drüsen. Wanach (St. Peterburg).

J. Sedziak (10). Die Statistik des Verfassers basirt auf 640 in der Litteratur bekannten Fällen von Operationen des Carcinoma laryngis. Hiervon wurden 36 endolaryngeal in Angriff genommen, die Laryngofissur 136, die Resektion des Kehlkopfes 201, und die Extirpation des ganzen Organes 267 mal ausgeführt. Die endolaryngealen Operationen ergaben 14 günstige Resultate (39%) und 14 Recidive (39%); in den übrigen Fällen war die Dauer der Observation zur Fällung eines definitiven Urtheiles eine viel zu kurze.

Durch Laryngofissur wurden 34 definitive Heilungen (25%) erzielt. 78 mal entwickelte sich ein Recidiv, 12 Patienten erlagen der Operation (2,2%); in den übrigen Fällen fehlt eine genaue und präcise Observation. Von den halbseitig Resezirten genasen 46 (23%), starben in Folge der Operation 44 (21,8%) und 63 (31,3%) wurden recidiv. Der Rest stand nicht genügend lang in Beobachtung. Die Kehlkopfexstirpation ergab 36 (13,4%) definitive Heilungen, 94 (35,2%) Todesfälle, 81 (30,3%) Recidive. Bei den übrigen sind bezüglich des Dauererfolges unsicher.

Sedziak kommt zu denselben bereits in seiner Monographie 1897 niedergelegten Schlüssen.

1. Bei Larynxkrebs ist die Operation allein berechtigt.
2. Dieselbe giebt im frühesten Stadium vollständig günstige Resultate.
3. Zu den erfolgreichsten Methoden gehört Laryngofissur und die partielle Resektion.
4. Mit der Totalexstirpation kann man bei frühzeitiger Operation und guter Auswahl günstiges Resultat erzielen. Trzebicky (Krakau).

VI.

Verletzungen und chirurgische Krankheiten des Thorax.

Referent: C. Bötticher, Giessen.

Die mit * versehenen Arbeiten sind nicht referirt worden.

1. N. Altuchow, Ein Fall von unvollständiger Entwickelung des grossen Brustmuskels. Chirurgia. Bd. VI. Nr. 36.
1a. Cavazzani, Accesso del mediastino posteriore diagnosticato e operato con Toracotomia dorsale. Riforma medica 1898.
2. Chavannaz, Ostéosarcome costal, exstirpation, ouverture accidentelle du péricarde chez une femme ayant subi, 3 ans auparavant, la résection du maxillaire supérieur gauche pour sarcome de cet os. Guérison. Gaz. hebdomadaire de médecine et de chirurgie 20 Juill. 1899. Nr. 58. Vgl. auch Bull. et mém. de la soc. de chir. 1899. Nr. 27.
3. *Corner, The influence of the shape of the thorax upon fractures of the ribs. The Lancet 1899. Jan. 7.
4. Delorme, Plaie pénétrante de poitrine par arme à feu; discussion. Bull. de l'académie de méd. 1899. Nr. 24.
5. Felkl, Ueber eine neue Art der Drainage bei Empyem-Operationen. Prager medizin. Wochenschrift 1899. Nr. 27.
6. *Flügel, Autoplastische und resorptive Vorgänge bei Carcinom der Rippe. Dissert. Würzburg 1899.
7. Gallaudet, Penetrating stab-wound of thorax, diaphragm and stomach. Annals of surgery 1899. August.
8. Gerulanos, Beitrag zur Behandlung alter Empyeme mittelst Thorakoplastik. Deutscher Chirurgenkongress 1899.
9. *Giordano, D., Un caso di lussazione della apofisi xifoide. Arch. di ortopedia 1898. Nr. 1.
10. *Giordano, E., Nuovo metodo di apertura del mediastino anteriore. Gazz. degli ospedali 1898. n. 136.
11. Heidenhain, Ueber einen Fall von Mediastinitis suppurativa postica nebst Bemerkungen über die Wege, ins hintere Mediastinum einzudringen. Deutscher Chirurgenkongress 1899.
12. *Lafarelle, Sarcome de la paroi thoracique. Soc. d'anatomie. Journal de médec. de Bordeaux 1899. Nr. 29.
13. Lampe, Ueber die Entzündung der Rippenknorpel nach Typhus abdominalis. Deutsche Zeitschrift für Chirurgie. Bd. 53. Heft 5 und 6.
14. Levy, A case of arrested developpement of the third and fourth ribs. British medical journal 1899. May 13.
15. Morestin, Violent traumatisme du thorax. Fractures multiples de presque toutes les côtes et enfoncement de la paroi thoracique. Déchirure du poumon. Emphysème. Pneumonie traumatique. Collection hémopneumatique réductible, infectée secondairement. Mort quasi-subite sept semaines après l'accident. Bull. et mém. de la soc. anatom. 1899. Octobre.
16. Parham, Thoracic resection for tumors growing from the bony wall of the chest. New Orleans 1899.
16a. Rasumowski, Ein Fall von Mediastinitis acuta purulenta postica in Folge von Schussverletzung des Oesophagus mit Ausgang in Genesung. Ljetopis russkoi chirurgii. Bd. VI. Heft 2.
16b. A. Rawitsch-Schtscherbo, Eine Messerverletzung der Brust- und Bauchhöhle. Wojenno-medicinski Shurnal 1899. April.

17. *Scalzi, Palla di revolver penetrata nel torace. Durante's Festschrift vol. I.
18. Timmer, Trechterbrost. Nederl. Tijdschr. v. Geneesk. Amsterdam 1899. II. 1185.
19. Tixier, Sarcome primitif de la cage thoracique. Soc. des sciences médicales. Lyon médical 1899. Nr. 18.
20. Williams, Intercostal neuralgia. British medical journal 1899. Oct. 28.

Altuchow's (1) Fall betrifft einen 22 Jahre alten, schwach gebauten und schlecht ernährten jüdischen Mann. Der untere Theil der Portio sternocostalis (von der 3. Rippe abwärts), des linken M. pectoralis major und der ganze M. pectoralis minor fehlten. Sonst waren keine weiteren Entwickelungsstörungen vorhanden. Wanach (St. Petersburg).

A. Rawitsch-Schtscherbo (16b). Ein Soldat hatte bei einer Rauferei zwei Messerstiche erhalten; der eine hatte im 5. rechten Interkostalraum die Pleura verletzt und war in die Lunge gedrungen, der zweite Stich war am rechten Rippenbogen in die Bauchhöhle und durch das Zwerchfell ebenfalls in die Pleurahöhle gedrungen. Heilung unter Tamponade.

Wanach (St. Petersburg).

Cavazzani (1a) operirte einen Abscess des hinteren Mediastinum mittelst dorsaler Thorakotomie. Eine verheirathete 26jährige Frau litt seit sechs Monaten an Schmerzen im Thorax, die sich bis zur Wirbelsäule verbreiteten und bei Bewegung zunahmen. Seit drei Monaten nahm sie eine Schwellung am Halse, auf der linken Seite über dem unteren Abschnitt des M. sternomastoideus wahr, welche Wallnussgrösse erreichte und von leichten Fieberparoxismen begleitet war. Da die Fluktuation und andere Zeichen auf einen Abscess schliessen liessen, wurde sie eröffnet, und es trat viel Eiter aus. Statt aber Erleichterung zu fühlen, kam Patientin von Kräften und wurde bettlägerig, bis sie schliesslich das Hospital aufsuchte, wo sie vom Verfasser untersucht wurde. Zwischen dem mittleren und unteren Drittel des M. sternocleidomastoideus linkerseits wurde das Bestehen einer 3 mm weiten Fisteleöffnung konstatirt, aus welcher beständig Eiter austrat; mit der Sonde liess sich feststellen, dass sich der Fistelgang nach oben fortsetzte. Nach in der Narkose vorgenommener Erweiterung der Fisteleöffnung sah Verf., dass der Gang oben blind endigte, während nach unten eine Nelaton'sche Sonde Nr. 16 bis zum Pavillon drang und einem dicken, geruchlosen Eiter leicht Ausgang verschaffte. Die Sonde wurde in situ fixirt und der Zustand der Patientin besserte sich bedeutend, sodass sie nach einem Monat das Hospital verlassen konnte. Nach einigen Tagen fing sie jedoch wieder an zu leiden und kehrte ins Hospital zurück, wo sie etwa zwei Monate lang, jedoch ohne Erfolg mit den gewöhnlichen Mitteln behandelt wurde. Man beschloss nun einen chirurgischen Eingriff und in der Narkose wurde zwischen dem linken Schulterblatt und der Wirbelsäule, nach aussen vom Bündel der Mm. erectores, 5 cm von der Schulterblattgräte, ein 16 cm langer Einschnitt gemacht: nach Durchschneidung der Mm. trapezius, latissimus dorsi und rhomboideus und nach Entfernung der Längsfasern des tiefen Bündels des M. sacro-lumbalis und des M. longissimus dorsi gelangte man auf das die Rippen umgebende Bindegewebe. Durch einen Einschnitt in dieses wurden die 5. und 6. Rippe freigelegt, die dann etwa 5 cm nach aussen vom Rippenhöcker resezirt wurden. Nach Lösung der Pleura gelangte man gleich hinter die Brustaorta, ohne jedoch den Abscess wahrzunehmen. Eine Sonde, die durch den von der Fisteleöffnung aus eingeführten Drain gesteckt wurde, trat aus der Wunde heraus. Nach Auswaschung der Wunde wurden die Muskellagen in zwei Etagen ver-

näht und dann auf $^4/_5$ des Einschnitts die Hautvernähung vorgenommen. Das letzte, untere Fünftel wurde tamponirt und der Drain oben und unten mit zwei langen Sicherheitsnadeln befestigt. Am achten Tage wurden die Nähte entfernt. Der Zustand der Patientin bessert sich zusehends und die Sekretion wird von Tag zu Tag geringer. Muscatello.

Einen dem eben angeführten ganz ähnlichen Fall von eiteriger Mediastinitis postica beobachtete Heidenhain (11) bei einem 26jährigen Arbeiter, der anderthalb Jahre vorher einen Knochen verschluckt hatte, nur dass sich im Heidenhain'schen Falle der mediastinale Abscess an der rechten Halsseite bemerklich gemacht hatte. Heidenhain drang von einem bogenförmigen Querschnitt über dem rechten Schlüsselbein aus in die Tiefe vor, und zwar wurde die clavikuläre Portion des Musc. sternocleidomastoideus dabei durchtrennt. Der Kranke gelangte auffallend schnell zur Heilung. — Heidenhain knüpft an diesen Fall sehr beachtenswerthe Bemerkungen über die Wege, auf denen man ohne Nebenverletzungen ins hintere Mediastinum einzudringen im Stande sei. — Zum Schluss empfiehlt er, periösophageale Phlegmonen operativ anzugreifen. Die Aussichten auf Heilung seien bei den im oberen Mediastinum sich abspielenden Prozessen nicht allzuschlecht, weil die Möglichkeit bestehe, das obere Mediastinum gleichzeitig von oben und vorn und von unten und hinten her so weit zu eröffnen, dass der Eiter leidlich freien Abfluss finden könne. Im unteren Abschnitte des Mediastinum, wo sich zwischen Oesophagus und Wirbelsäule die Aorta schiebe, stosse ein derartiger operativer Eingriff schon auf viel grössere Schwierigkeiten.

Ein 12jähriger Gymnasiast erhielt in sitzender und vornübergebeugter Stellung aus naher Entfernung einen Revolverschuss in den Hals. Der Schusskanal verlief links von vorne oben nach hinten unten und ging durch den Musc. sternohyoideus und sternothyreoideus, durch die Schilddrüse in den Thorax. Unter starken Schluckbeschwerden entwickelte sich eine tiefe Phlegmone. Bei der Incision fand Rasumowski (16a) die Wand des Oesophagus im Niveau der oberen Thoraxapertur kontusionirt; er incidirte an dieser Stelle und nähte den Oesophagus in die Wunde ein. Weiter nach unten fand sich eine Abscesshöhle, die mit Eiter und Speisetheilen gefüllt war und 15 cm weit in das Mediastinum posticum reichte. Die Kommunikation dieser Höhle mit dem Oesophagus lag also unterhalb des Oesophagotomieschnittes; ausserdem kommunizirte der Abscess mit den Luftwegen — Trachea oder Bronchus (beim Spülen der Wunde gerieth die Flüssigkeit in die Luftwege). Der dritte Brustwirbel war entblösst und von ihm ein Knochensplitter abgegrenzt, der extrahirt wurde. — Durch die Oesophagotomiewunde wurde eine Sonde à demeure in den Magen geführt, die Abscesshöhle drainirt und der Kranke nach Trendelenburg gelagert. Das Drainrohr wurde erst nach 8 Monaten entfernt, nachdem die Kommunikation mit den Luftwegen sich geschlossen hatte, die Magensonde blieb 9 Monate liegen. Schliesslich genas der Kranke. Wanach (St. Petersburg).

Delorme (4) führt aus, dass der grösste Theil der Lungenverletzungen, soweit sie durch die gewöhnlichen Revolver, durch blanke Waffen oder durch spitze, schneidende Instrumente hervorgerufen würden, einen durchaus guten, einfachen Heilungsverlauf nehmen. In erster Linie habe man für eine Immobilisirung des Thorax und des Verletzten überhaupt, sowie für einen antiseptischen Occlusivverband zu sorgen; sodann sei — je nach den beobachteten Erscheinungen — die Anwendung von Morphium, Aether und Coffein

geboten. — Wenn irgend angängig, soll ein Transport des Verwundeten, wenigstens in den ersten Tagen, vermieden werden. Ein solcher Transport verursache lebhafte Schmerzen und begünstige accidentelle Blutungen. — Ein vortreffliches Mittel, die traumatische Anämie zu bekämpfen, sieht Delorme in Seruminjektionen. Dieselben dürfen jedoch weder zu reichlich noch zu schnell erfolgen. Allzureichliche Injektionen würden stärkeren Blutandrang zu den Lungen herbeiführen, die Dyspnoe vermehren und vielleicht die Blutung verstärken. — Bei profusen Lungenblutungen, bei bedrohlichem Hämothorax lassen die gewöhnlich zur Blutstillung benutzten Mittel häufig in Stich, sodass man direkt eingreifen müsse. Unterbindung, Naht, Tamponade, Kompression können hier in Frage kommen. Um schnell und in gerader Richtung zum Ziele zu gelangen, sei es nöthig, die Brusthöhle breit zu eröffnen und so die verletzte Partie sich zugänglich zu machen. Die Furcht vor einem totalen Pneumothorax dürfe den Operateur nicht zurückschrecken, denn je nachdem pleuritische Verwachsungen beständen oder nicht, sei dieser Pneumothorax schon da oder werde sich auch nicht bilden. Nach gehöriger Freilegung der Lunge lasse sich auch die Behandlung des traumatischen Pneumothorax (Naht oder antiseptische Tamponade) ins Auge fassen.

Gallaudet (7) berichtet über einen Fall von Stichverletzung des Thorax, Zwerchfells und Magens bei einem 25jährigen Manne, der sechs Stunden nach stattgehabter Verwundung in das Hospital gebracht wurde. Der Magen war an seiner vorderen Wand gerade unter der Einmündungsstelle des Oesophagus in einer Länge von 1 Zoll aufgeschlitzt. Durch eine im Diaphragma befindliche Oeffnung war Mageninhalt in die Pleurahöhle getreten. Sorgfältige Toilette der Pleura- und Bauchhöhle. Magenwunde durch Naht geschlossen. Zehn Stunden nach Beendigung der Operation starb der Patient an Shock. Bei der Autopsie wurde festgestellt, dass Herz und Lungen nicht verletzt waren. Dagegen fanden sich noch grosse Mengen Mageninhalt in der Pleurahöhle vor, obwohl diese doch am Schluss der Operation ausgespült worden war. — Zeichen von Pleuritis oder Peritonitis bestanden nicht.

Die von Morestin (15) beobachtete Verletzung war durch Ueberfahren entstanden. Interessant war dabei die Fraktur so zahlreicher Rippen. Trotz seiner schweren Verletzung und trotz der schweren Folgezustände, worüber bereits die Ueberschrift der Arbeit Aufschluss giebt, lebte Patient noch sieben Wochen.

Felkl (5) glaubt bei frischen, primären, unkomplizirten Empyemen mit Hülfe seines Drainageverfahrens die Rippenresektion umgehen zu können; letztere verlängere die Dauer des Eingriffs sowie der Narkose; ferner liege die Verletzung einer Rippenschlagader im Bereich der Möglichkeit; endlich müsse das Instrumentarium ein grösseres sein. Das anzuwendende Drainrohr soll da, wo es dem Druck der Rippe ausgesetzt ist, genügend fest sein, ohne selbst einen zu grossen Druck auszuüben. Ferner soll es elastisch sein, um die Lunge nicht zu reizen. Es darf weder hinein- noch hinausschlüpfen können; endlich darf es sich nicht verlegen. — Felkl benützt, um Solches zu erreichen, ein 8 mm starkes, dickes Gummidrain und schiebt in das eine Ende ein 5 cm langes Glasrohr von ebenfalls 8 mm Durchmesser, welches er durch Abschmelzen an den Bruchenden glättet und ferner so zusammendrückt, dass der Querschnitt überall eine Ellipse bildet. Das ca. 35 cm lange Drain wird umgebogen und das nichtmontirte Ende an das montirte mit einer Sicherheitsnadel fixirt. Die Elastizität des gefensterten Drains bewirkt, dass dasselbe

hinter der Vereinigungsstelle auseinanderstrebt. Dadurch wird eine weite Schlinge gebildet, gleichzeitig aber auch das Drain am Herausgleiten gehindert. — Felkl will diese Drainage in drei Fällen mit gutem Erfolge angewendet haben. —

Gerulanos (8) berichtet über einen Patienten mit altem tuberkulösen Empyem, bei welchem Helferich mit bestem Erfolge eine ausgedehnte Thorakoplastik — fast die ganze linke Hälfte des Brustkorbs wurde entfernt —, ausgeführt hatte. Gerulanos hält gerade dieser Art von Empyemen gegenüber die Thorakoplastik im Sinne Schede's nicht allein zur Beseitigung der grossen Eiterhöhle für indizirt, sondern er schreibt derselben auch eine günstige Einwirkung auf den primären Lungenprozess zu. Die Thorakoplastik begünstige die weitere Schrumpfung und Vernarbung des tuberkulös erkrankten Gewebes in derselben Weise, wie solches bei Spitzenerkrankungen durch die Mobilisation der Brustwand angestrebt werde. — Schliesslich zieht Gerulanos aus der von ihm beobachteten Krankengeschichte den Schluss, dass bei nicht tuberkulösen Prozessen, selbst wenn die Lunge vollkommen geschrumpft sei, doch durch Beseitigung der grossen Eiterhöhle vollkommene Heilung eintreten könne.

An der Hand eines Falles von sog. Perichondritis costarum post typhosa hat Lampe (13) eingehendere anatomische Untersuchungen anstellen können. Er kommt auf Grund derselben zu folgenden Schlüssen:

1. Die Knorpelentzündung der Rippen nach Typhus habe ihren Sitz im Knorpel selbst. Die Betheiligung des Perichondrium, die von den klinischen Symptomen in erster Linie sich bemerkbar mache, sei eine sekundäre. Lampe hält es deshalb für richtiger, den in Rede stehenden Krankheitsprozess als Chondromyelitis zu bezeichnen.

2. Die nothwendige Vorbedingung für das Zustandekommen der typhösen Rippenknorpelentzündung sieht Lampe in Uebereinstimmung mit Helferich in Altersveränderungen des Knorpels, wie sie sich dort in Form von Vaskularisation und Markraumbildung dokumentiren.

3. Der Krankheitsprozess zeigt nach Lampe drei Arten des Verlaufs. Bei der ersten und leichtesten Form komme es zu einer harten, empfindlichen Verdickung des Knorpels, die sich allmählich zurückbilde. Bei der zweiten Form erweiche die ursprünglich harte Knorpelauftreibung, nehme teigige Konsistenz an, um dann langsam wieder zu induriren. Die Therapie dieser beiden nicht suppurativen Formen sei eine exspektative; als Therapie der dritten dagegen, wo der aufgetriebene Knorpel erweiche und zur Eiterung und Fistelbildung Anlass gebe, empfiehlt Lampe die Resektion des erkrankten Knorpels als einziges die Heilung garantirendes Behandlungsverfahren.

Bei einem ziemlich dürftig entwickelten 13jährigen Knaben beobachtete Levy (14) eine auffallende Wachsthumsstörung der 3. und 4. rechten Rippe. Von der ersteren war nur ein kleiner, etwa $^1/_2$ Zoll langer Stumpf, von der 4. Rippe ein etwa $2^1/_2$ Zoll langer, schmaler, gebogener Streifen vorhanden. Die rechte vordere Thoraxwand war an der entsprechenden Stelle stark deprimirt; Musc. pector. major und minor waren dort nicht zu entdecken. An der Wirbelsäule ausgesprochene Verbiegung. Levy betont, dass man wohl häufiger das Fehlen einer oder mehrerer Rippen beobachte. Dass jedoch Rippen unvollständig entwickelt seien, finde man viel seltener.

Timmer (18) berichtet über hochgradige Trichterbrust bei einem Kinde, das Rachitis durchgemacht hatte. Therapie: Hebung der gestreckten Beine

in Rückenlage mit Widerstand bei Fixation des Thorax. Hierbei sieht man den Trichter sich abflachen. Rotgans.

Parham (16) bringt eine Zusammenstellung der bislang bekannt gewordenen Fälle von Tumoren der knöchernen Thoraxwand, bei denen man die Thorakotomie ausgeführt hat. Er theilt die Tumoren des Brustbeins und der Rippen ein in primäre (Fibrome, Chondrome, Sarkome und daraus hervorgehende Mischgeschwülste) und in sekundäre (Sarkome und Carcinome) Geschwülste. — Parham führt dann 26 Fälle an, in welchen die Pleurahöhle unversehrt blieb, und 52 Fälle, in denen die Pleura bei der Operation entweder zufällig oder absichtlich eröffnet wurde. Die Arbeit bringt wichtige statistische Angaben über die Resultate der Operation, ferner Bemerkungen über den Einfluss von Traumen auf die Entstehung bezw. Umwandlung dieser Geschwülste, über die Diagnose und Behandlung, Punkte, bezüglich deren auf das Original verwiesen werden muss. Hervorgehoben sei, dass zwischen der Mortalität nach extrapleuralen Operationen und der Mortalität nach Operationen mit Eröffnung der Pleurahöhle kein nennenswerther Unterschied besteht, obwohl doch bei der letztgenannten Kategorie von Operationen sich häufig eine Verletzung des in die Geschwulstbildung mit hineingezogenen Zwerchfells nicht vermeiden liess.

Der von Chavannaz (2) publizirte Fall betrifft eine 46 Jahre alte Frau, bei der sich schon 8 Jahre vorher im Bereich der linken Fossa canina eine kleine, nicht druckempfindliche Geschwulst gebildet hatte. Dieselbe wuchs sehr langsam. 1895 wurde die totale Resektion des linken Oberkiefers ausgeführt. Es handelte sich um ein Sarcome embryonnaire. — 3½ Jahre blieb die Frau recidivfrei. Erst im September 1898 zeigte sich, ohne dass ein Trauma vorausgegangen war, über der linken sechsten Rippe eine kleine indolente Geschwulst. Dieselbe wuchs langsam unter mässigen Schmerzen. Bei der Entfernung des Tumors durch Rippenresektion wurde das Perikard eröffnet, aber sofort wieder durch vier Katgutnähte geschlossen. Trotzdem Heilung. — Der zuletzt entfernte Tumor erwies sich ebenfalls wieder als ein Sarcome embryonnaire à petites cellules.

In der Société des sciences médic. de Lyon demonstrirte Tixier (19) einen Tumor, der von Polloson als primäres Sarkom des Brustkorbs angesprochen und operirt worden war. Die Geschwulst war sehr schnell gewachsen unter ziemlich heftigen, in die Nachbarschaft ausstrahlenden Schmerzen. Polloson hatte, um den Tumor entfernen zu können, drei Rippen im Bereich der hinteren Axillarlinie resezirt. Pleura und Diaphragma wurden, soweit sie in Mitleidenschaft gezogen waren, ebenfalls exstirpirt.

Williams (20) berichtet über einen 54jährigen Mann, der schon seit 12 Jahren an heftigen neuralgischen Schmerzen in der linken Brusthöhle litt und schon fünf Jahre vorher wegen eines Abscesses, bedingt durch Karies der Dorsolumbarregion von ihm punktirt worden war. Die neuralgischen Schmerzanfälle waren ausserordentlich heftig. Sie traten fast stündlich auf, hielten einige Minuten an, um dann unter Zurücklassung einer lokalen Druckempfindlichkeit zu verschwinden. Williams resezirte grössere Stücke von 2¼—3½ cm Länge aus dem 4.—7. Interkostalnerv. Am nächsten Morgen war Patient zum erstenmal wieder vollkommen schmerzfrei. Er starb jedoch sehr bald nach der Operation unter den Erscheinungen allgemeiner Paralyse. Williams meint, dass vielleicht eine frühzeitigere Operation gänzliche Heilung gebracht haben würde.

VII.

Die Verletzungen und chirurgischen Krankheiten der Brustdrüse.

Referent: C. Bötticher, Giessen.

Die mit * versehenen Arbeiten sind nicht referirt.

a) Angeborene und entzündliche Störungen der Brustdrüse.

1. Carle, Tuberculose mammaire. Gaz. hebdomadaire 1899. Nr. 77.
2. Carrel, Tuberculose mammaire. Gaz. des hôpitaux 1899. 14. Jan.
3. Courtin, Un cas de mammite subaiguë simulant une tumeur maligne du sein. Journal de méd. de Bordeaux 1899. Nr. 44.
4. D'Arcy Power, Case of cystic disease of the breast in a boy, aged 3 years. British med. journal 1899. April 29.
5. *Ehrhardt, Ueber Paget's disease. Langenbeck's Arch. 1899. Bd. 54. Heft 1 u. 2.
6. *Fraikin, Tuberculose mammaire. Journal de médecine de Bordeaux 1899. Nr. 13.
7. Freund, Zur Kenntniss der Seifencysten der Mamma. Virchow's Archiv 1899. Bd. 156. Heft 1.
8. Mintz, Eine histogenetisch neue Form der Mastitis chronica cystica. Berliner med. Wochenschrift 1899. Nr. 47.
9. Platt, Tuberculous disease of the breast, with report of a case. The medical chronicle 1899. November.
10. Roger et Garnier, Note sur un cas de mammite gangréneuse. La Presse médicale 1899. Nr. 58.
11. Roloff, Ueber chronische Mastitis und das sogenannte Cystadenom. Langenbeck's Archiv 1899. Bd. 54. Heft 1 und 2.
12. Traitement de la galactophorite suppurée par l'expression du sein. Gaz. des hôpitaux 1899. Nr. 107.
13. *Ubenosky, Zur Aetiologie und Geschichte der Behandlung der Mastitis. Dissert. Berlin 1899.

D'Arcy Power (4) bringt die Krankengeschichte eines dreijährigen Knaben, bei welchem die Mutter schon seit 18 Monaten eine langsam vorschreitende, schmerzlose Vergrösserung der linken Brustgegend bemerkt hatte. D'Arcy Power stellte im Spital einen weichen runden Tumor fest etwa von der Grösse einer halben Orange. Die Brustwarze war normal. Die Achseldrüsen waren nicht geschwollen. — Der herausgeschälte Tumor erwies sich als eine einfache Cyste mit klarer, gelber Flüssigkeit angefüllt. Das Innere der Cyste war durch mehrere Septa geschieden. — Das Vorkommen von Cysten an jener Stelle bei männlichen Individuen so jugendlichen Alters ist nach D'Arcy Power sehr selten. — Power entfernte in Rücksicht auf den lymphatischen Ursprung der Cyste die ganze Mamma nebst Pektoralfascie; letztere war siebartig durchlöchert von Lymphräumen.

Carle (1) berichtet über 3 weitere Fälle von Tuberkulose der Brustdrüse, bei denen er eingehende pathologisch-anatomische Untersuchungen angestellt hat.

Nach einem geschichtlichen Ueberblick bespricht Carrel (2) zunächst die Aetiologie der Tuberculosis mammae, von welcher bisher etwa 120 Fälle publizirt worden seien. Der Koch'sche Bacillus dringe bei diesem Leiden auf demselben Wege wie bei anderen derartigen Affektionen in den Organismus ein. Man könne deshalb nur nach begünstigenden Momenten fragen. Hierbei spiele zunächst das Geschlecht eine grosse Rolle. Fast ausschliesslich werde das weibliche Geschlecht befallen. Bisher bestehe nur eine einzige sichere Beobachtung von Poirier über das Vorkommen der Tuberculosis mammae beim Manne. In den übrigen bekannt gewordenen Fällen habe es sich höchstwahrscheinlich nur um einfache Mastitis chronica gehandelt. Vorzugsweise würden Frauen im Alter von 20—30 Jahren befallen während der Zeit der activité génitale. In diesem Lebensalter bestehe in Folge der Menses, Gravidität und Laktation ein reichlicherer Blutafflux zu den Brustdrüsen, ein Moment, welches vielleicht die Ansiedlung der Tuberkelbacillen begünstige. — Dem Trauma sei wohl nur eine prädisponirende Rolle bezüglich der Lokalisation der Erkrankung zuzuschreiben. — Anderweitige bestehende Tuberkulose (in den Lungen, Gelenken, auf der Pleura und dem Peritoneum, kalte Abscesse) begünstige natürlich ebenfalls das Zustandekommen der Tuberculosis mammae. —

Pathologisch anatomisch unterscheidet auch Carrel zwei Formen: eine disseminirte und eine confluirende. — Die Infektion finde auf drei Wegen statt, 1. auf dem Lymphwege, 2. per continuitatem, 3. durch den Blutstrom. —

Prognostisch müsse die Tuberculosis mammae auch quoad vitam als eine ernste Affektion gelten aus dem Grunde, weil auch eine zunächst auf die Brustdrüse lokalisirte tuberkulöse Erkrankung Anlass zu einer Infektion des Gesammtorganismus geben könne. Da bei einer mit Brustdrüsentuberkulose behafteten Wöchnerin mit der Möglichkeit zu rechnen sei, dass das Kind durch die Milch angesteckt werde, thue man gut, solchen Frauen das Stillen ihres Kindes ganz zu verbieten. — Sodann bespricht Carrel eingehender die Differentialdiagnose. Bei der disseminirten Form der Tuberculosis mammae kommen in Betracht 1. die Maladie kystique 2. die Mastitis chronica à noyaux multiples (Phocas), bei der konfluirenden: 1. solide Geschwülste der Drüse, 2. Mastitis chronica, 3. Fibrom, Enchondrom, Myxom, Lipom, 4. Adenom, 5. maligne Tumoren u. a. — Die einzig rationelle Behandlung des Leidens erblickt Carrel in der Ablatio mammae mit Ausräumung der Achselhöhle. — In weniger vorgeschrittenen Fällen könne man sich mit einer keilförmigen Amputation begnügen.

Ein Fall von Tuberculosis mammae bei einer 27jährigen Frau wird von Platt (9) mitgetheilt. Nach diesem Autor existiren drei Wege, auf welchen die Tuberkelbacillen in die Drüse eindringen:

1. Durch direkte Einimpfung durch eine Hautwunde oder durch die Milchgänge.

2. Durch Autoinfektion von einem entfernt gelegenen Krankheitsherde her durch den Blutstrom. Dies sei nach Scudder der häufigste Modus der Infektion.

3. Durch direktes Uebergreifen tuberkulöser Erkrankung benachbarter Theile (Rippen, Brustbein, Achseldrüsen, tuberkulöses Empyem, Lungentuberkulose. — Letzteres war in dem von Platt mitgetheilten Fall erfolgt).

Handle es sich um eine Primärerkrankung, so erhalte man gute Heilungsresultate, wenn der ganze lokale Krankheitsherd durch Excision oder gründliche Auskratzung entfernt werde. Durch einfache Incision werde man höchstwahrscheinlich die Weiterausbreitung der Erkrankung nicht verhindern können, oder im günstigsten Falle erfolge die Ausheilung des Prozesses doch nur sehr langsam. — In Fällen, wo die Tuberkulose der Drüse sofort begrenzt sei, sei es unnöthig, die ganze Drüse zu entfernen. Bei diffuser Infiltration der Mamma oder da, wo die Achseldrüsen geschwollen seien, könne man einzig und allein von der Ablatio der Brustdrüse mit Ausräumung der Axilla gute Heilungsresultate erhoffen. — Handle es sich um sekundäre Tuberkulose der Brustdrüse, so sei die Prognose in erster Linie von der Ausdehnung der Primärerkrankung abhängig.

Freund (7) hat einen in der Königsberger chirurgischen Universitäts-Klinik operirten Fall von Seifencyste der Mamma genauer untersucht und gelangt zu dem Schluss, dass die Ansicht von Klotz, wonach sich die Milch- und Buttercysten nur zur Zeit der physiologischen Funktion der Milchdrüse durch Retention normalen Sekrets, die Seifencysten aber auch ausserhalb und unabhängig von dieser Periode entwickeln sollen, nicht absolut richtig sei. — Der von Freund untersuchte Tumor war ein Fibro-Adenom, also eine hauptsächlich aus Bindegewebe bestehende Geschwulst mit zum Theil sicher neugebildetem Drüsengewebe, in welchem bei der makroskopischen Untersuchung mehrere Cysten wahrnehmbar waren. Und zwar handelte es sich bei diesen Cysten nicht um Hohlräume mit einer eigentlichen, ihnen zugehörigen Wandung, sondern um Gebilde, an deren Bildung Nekrose und Zerfall des nekrotischen Gewebes in hervorragender Weise betheiligt sind. Freund nimmt an, dass es sich um eine primäre Nekrose mit sekundärer Cystenbildung gehandelt habe. — Der Inhalt der Cysten wurde zum grössten Theil durch Kalkseifen, ferner durch Magnesiaseifen, durch Fett, freie Fettsäure und Spuren von Cholestearin gebildet.

Mintz (8) untersuchte einen klinisch als Mastitis chronica cystica verlaufenden Fall genauer. Indem er die Histogenese der von ihm beobachteten Erkrankungsform mit den Untersuchungsergebnissen von König, Brissaud, Schimmelbusch, Sasse und Maly vergleicht, kommt Mintz zu folgenden Schlüssen:

In beiden Formen seien die Drüsenläppchen der Boden, auf dem sich die Cysten entwickeln.

Die bisher bekannte Form der Mastitis chronica cystica beruhe auf einer Epithelwucherung der Drüsenacini mit sekundärem Zerfall der neugebildeten Epithelmassen. Hierdurch entstehen primäre mit Epithel ausgekleidete Hohlräume.

Was die von Mintz selbst beobachtete Entstehungsform anbetreffe, so beruhe dieselbe auf einem Wucherungsprozess der intralobulären Bindegewebssepta, welcher mit einer Nekrobiose der Drüsenzellen einhergehe. Letztere sollen keine Wucherungsprozesse aufweisen.

Die entstandene Primärcyste sei mit Granulationsgewebe ausgefüllt.

Roloff (11) hält den Versuch von Schimmelbusch, das anatomisch gut charakterisirte Cystadenoma mammae als eine den Geschwülsten zuzurechnende Erkrankung sui generis hinzustellen, nicht für glücklich. Er begründet dies näher an der Hand des anatomischen Befundes, welchen er bei 3 aus der Praxis von Oberst entstammenden Fällen erhoben hat. Roloff

neigt deshalb zur Ansicht König's, nach welcher man derartige Fälle als chronisch-interstitielle Mastitiden aufzufassen habe. — Sodann betont Roloff, dass man auch bei der Untersuchung carcinomatös erkrankter Brustdrüsen dieselben Veränderungen vorfinde, welche als Ausdruck chronischer Mastitis beim Cystadenom angetroffen würden. Als Belag hierfür werden weitere drei Fälle angeführt. — Die Ansicht Billroth's, dass bisher keine einwandsfreien Beobachtungen existiren, auf Grund welcher man die Entstehung von Carcinom auf dem Boden eines chronisch-entzündlichen Prozesses annehmen könne, entkräftigt Roloff durch Anführung zweier Fälle, in welchen sich das Carcinom einmal aus einer 24 Jahre lang bestehenden Fistel, das andere Mal aus einer Narbe der Brüstdrüse entwickelt hatte. — Was die Aetiologie der chronisch-entzündlichen Mammaerkrankungen anbetrifft, so meint Roloff, dass nach allen bisherigen Erhebungen den vielleicht als prädisponirend anzusehenden Momenten: Jungfräulichkeit, mehrfache Mutterschaft, Wochenbett, Stillen oder Nichtstillen, Pubertät etc. eine wirklich entscheidende Rolle bei der Entstehung des Leidens nicht zufalle. Es müsse hierzu noch ein von ausserhalb an die Drüse herantretendes Agens mitwirken. Nach Roloff sind dies wahrscheinlich Irritamente bakterieller Natur, welche auf dem Wege der Invasion durch die Warze und vermittelst der Milchgänge in das Lumen der Drüse hineintreten.

Roger und Garnier (10) berichten über einen Fall von Mastitis gangraenosa bei einer Wöchnerin, welche gleichzeitig an schwerer Scarlatina erkrankt war. Möglicherweise habe diese letztgenannte Infektion beim Zustandekommen der gangränösen Mastitis eine Rolle gespielt. Die Berichterstatter isolirten und züchteten aus dem Eiter einen bisher noch nicht aufgefundenen Mikrococcus, welcher sich für Kaninchen und Meerschweinchen pathogen erwies. Roger und Garnier sehen in diesem Coccus den Erreger der gangränösen Brustdrüsenentzündung.

Einen in seinem Verlauf eigenthümlichen Fall von subakuter Mastitis erwähnt Courtin (3). Man hatte zuerst an einen malignen Tumor der Brustdrüse gedacht.

In dem unter Nr. 12 angeführten Aufsatz wird das Budin'sche Behandlungs-Verfahren für das Anfangsstadium der Mammaabscesse empfohlen. Da wo die Milchgänge noch allein affizirt seien, lasse sich durch eine nach bestimmten Regeln geübte Expression der Drüse die Abscessbildung meist koupiren. Die Entzündungserscheinungen kämen fast in allen Fällen zum Stillstand, und binnen einigen Stunden sei Heilung erzielt.

b) Geschwülste der Brustdrüse.

1. Albert, Bilaterales Mammacarcinom. Wiener med. Wochenschrift 1899. Nr. 2.
2. Assaky, Ueber breite Amputation mit nachfolgender Autoplastik bei Brustkrebs. Münchener med. Wochenschrift 1899. Nr. 10.
3. Barker, The after history of excision of the entire breast. A record of 100 consecutive cases operated on by Barker. The Lancet 1899. July 8.
4. *Bereck, Resultate der in den letzten 5 Jahren in der Kgl. chir. Klinik zu Greifswald operirten Fälle von Mammacarcinom. Diss. Greifswald 1899.
5. *v. Bergmann, Zur Diagnose und Therapie des Brustkrebses. Petersburger medizin. Wochenschrift 1898. Nr. 45.
6. Boyd, Remarks on Oophorectomie in the treatment of cancer of the breast. British medical journal 1899. Febr. 4.

7. Braquehaye, De l'amputation du sein par le procédé de Halsted modifié. Congrès français de Chir. Revue de Chir. 1899. Nr. 11.
8. *Buday, Proliferirendes Adenocystom der Mamma mit Flimmerepithelien. Virchow's Archiv 1899. Bd. 156. Heft 2.
9. Cornil et Schwartz, Sur une tumeur du sein encapsulée à caractères cliniques bénins chez une femme de 75 ans. Revue de Chir. 1899. Nr. 10.
10. Dahlgren, Karl, Ueber Carcinoma mammae vom klinischen Standpunkte aus nebst einer Zusammenstellung von 74 in den Jahren 1888—1897 in der chirurg. Klinik zu Upsala operirten Fällen. Hygiæa 1899. Bd. LXI. Heft 3. p. 231.
11. Dromont, Note sur une tumeur ulcérée du sein de diagnostic difficile. La France médicale 1899. Nr. 26.
12. Ehrhardt, Ueber Geschwülste der weiblichen Brustwarze. Zugleich ein Beitrag zur Histogenese des Carcinoms. Deutsche Zeitschrift f. Chirurgie 1899. Bd. 30. Heft 3 u. 4.
13. Fantino, Sul carcinoma della mamella. Riforma medica 1898. Vol. II. p. 567.
14. *Grossbecker, Ein Fall von Rundzellensarkom der weiblichen Brustdrüse. Diss. Würzburg 1899.
15. Hansy, Bilaterales Mammacarcinom. Wiener med. Wochenschrift 1899. Nr. 7.
16. Hermann, A second case in which recurrent mammary cancer disappeared after treatment by oophorectomy and thyroid extract. The Lancet 1899. April 22.
17. Heurtaux, Apparition de noyaux carcinomateux multiples métastatiques plus de trente ans après l'ablation d'un carcinome du sein. Archiv. provinciales de Chir. 1899. Nr. 2.
18. *Jesset, Some remarks on the operative treatment of malignant diseases of the breast and uterus. The medical chronicle 1899. May.
19. *Kelly and d'Este Emery, A case of colloid carcinoma of the breast; recurrence and dissemination. The Lancet 1899. May 13.
20. W. Klimenko, Ein Fall von Fibroadenom beider Brustdrüsen bei einem Mann. Ljetopis russkoi chirurgii 1899. Heft 3.
21. *Klose, Ueber die Recidive bei Mammacarcinom. Diss. Würzburg 1899.
22. Leven, Épithélioma pavimenteux d'origine cutanée ayant envahi la totalité de la glande mammaire, et myome sous-cutané de la cuisse, chez un même sujet. Bull. et mém. de la société anat. de Paris 1899. Janvier.
23. Maiss, Zur Plastik nach Amputation einer carcinomatösen Mamma. Münchener med. Wochenschrift 1899. Nr. 40.
24. *Milian and Herrenschmidt, Papillome corné pédiculé du mamelon. Bull. et mém. de la soc. anat. 1899. Octobre.
25. Milian et Ravanier, L'adéno-fibrome du sein chez l'homme. Bull. et mém. de la soc. anat. de Paris 1899. Mars.
26. Patteson, A note on fibro-adenoma of the male breast. British medical journal 1899. March 25.
27. Pearce Gould, Spontaneous cure of recurrent carcinoma of the breast. Clinical soc. of London. The British medical journal 1899. May 6. pag. 1093.
28. Kr. Poistrus, Studier over Mammacancer. Hospitalstidende Nr. 24—25. Kopenhagen 1899.
29. Rotter, Zur Topographie des Mamma-Carcinoms. Archiv für klin. Chirurgie 1899. Bd. 58. Heft 2.
30. *Schnizlein, Ein Beitrag zur Statistik und Aetiologie der Mammatumoren. Dissert. München 1899.
31. *Scott, Gleichzeitiges Auftreten von Carcinom und Tuberkulose in der Brustdrüse. American journal of the med. sciences 1899. Juli.
32. Senn, Amputation of the breast by means of the anterior axillary incision. The journal of the Americ. Med. Assoc. 1899. May 27.
33. *Stiles, On the dissemination of cancer of the breast and the necessity for its treatment by extensive operation. The British medical journal 1899. June 17.
34. Watson Cheyne, Further statement as to results obtained by operation for cancer of the breast. The Lancet 1899. March 18.
35. *Wolf, Beiträge zur Kenntniss der Tumoren der Mamma, insbesondere des Cystadenoms und der mehrfachen Geschwülste in einer Brustdrüse. Diss. Rostock 1899.

Auf das sehr seltene Vorkommen bilateraler Erkrankungen der Mammae an Carcinom weist Albert (1) hin. Er beobachtete solches

unter den vielen hunderten Fällen von Brustdrüsenkrebs, die er gesehen, nur vier Mal. Albert beschreibt diese Fälle genauer. Es handelte sich stets um Frauen. In zwei Fällen wurde nicht operirt; auch fehlte bei ihnen der mikroskopische Nachweis. Indess lassen, wie Albert ausführt, die makroskopischen Zeichen keinen Zweifel darüber bestehen, dass wirklich ein bilaterales Carcinom vorlag.

Ein bilaterales Mammacarcinom bei einem 61 Jahre alten Manne beobachtete Hansy (15). Beide Tumoren waren exulcerirt. Der rechtsseitige Tumor sowie die Lymphdrüsen in beiden Achselhöhlen wurden am 6. 9. 97 radikal entfernt, das linksseitige Geschwür wurde nur gründlich excochleirt und yaquelinisirt. Pat. wurde wieder arbeitsfähig, ging jedoch am 1. 5. 1898 an inneren Krebsmetastasen und allgemeinem Marasmus zu Grunde. — Der mikroskopische Nachweis, dass es sich um Carcinom gehandelt habe, wurde nicht erbracht.

Der Aufsatz von Cornil und Schwartz (9) bringt genaue pathologisch-anatomische Untersuchungsergebnisse über einen abgekapselten, anscheinend gutartigen Tumor in der Brustdrüse einer 75 Jahre alten Frau ohne besonderes klinisches Interesse.

Aus der Brustdrüse einer 37jährigen Frau entfernte Leven (22) ein Épithélioma pavimenteux. Während sonst diese Tumoren immer als wenig voluminöse, sehr oberflächlich sitzende Gebilde beschrieben werden, war in L's Falle die Brustdrüse in toto ergriffen.

Milian und Ravanier (25) theilen einen Fall von Adeno-Fibrom der Brustdrüse bei einem 14jährigen Knaben mit. Drüsenschwellung war nicht vorhanden. Exstirpation. Nach den beiden Autoren ist das seltene Vorkommen solcher Tumoren bei männlichen Individuen mehr ein scheinbares als wirkliches. Manches Adenofibrom der männlichen Brustdrüse bleibe unbeachtet, einmal, weil diese Tumoren meist keinen grösseren Umfang annehmen und die Patienten in Folge dessen selten ärztliche Hülfe nachsuchen, sodann weil die Adenofibrome selten operirt und deshalb auch selten pathologisch-anatomisch untersucht würden, schliesslich, weil die Adenofibrome der männlichen Mamma häufig für andere Affektionen angesprochen würden, z. B. würden sie nicht selten mit hypertrophischen Prozessen oder mit chronischer Mastitis verwechselt.

Ueber ein gleichfalls beim Manne (24 Jahre alt) beobachtetes Fibro-Adenom der Brustdrüsse berichtet Patteson (26). Dasselbe hatte sich im Laufe eines Jahres bis Bohnengrösse entwickelt, war ausserordentlich druckempfindlich und lag unmittelbar unter der Brustwarze. Bei der Exstirpation zeigte sich, dass die Geschwulst mit der Pektoralfascie innig verwachsen war.

Klimenko (20) berichtet über einen Fall von Fibroadenom beider Brustdrüsen bei einem Mann.

Bei einem 24 Jahre alten Soldaten hatte sich in der linken Brustdrüse im Verlauf von 3 Monaten eine hühnereigrosse Geschwulst gebildet, die zuweilen schmerzte. In der rechten Mamma eine walnussgrosse Geschwulst. Beide Geschwülste waren hart, höckerig, mit der Brustwarze verbacken, unter der unveränderten Haut frei verschieblich. Keine Lymphdrüsenschwellungen. Ein Trauma war nicht vorhergegangen. Pat. litt an Malaria. Exstirpation beider Mammae, Heilung. — Die mikroskopische Untersuchung ergab, dass die Geschwülste aus derbem gefässarmen Bindegewebe bestanden, das im Ganzen

ziemlich gut gegen die Nachbarschaft abgegrenzt war, stellenweise aber in das umgebende Fettgewebe überging. In diesem Bindegewebe lagen vereinzelt oder gruppenweise Durchschnitte von Drüsengängen, die theils rund und mit kubischem Epithel, theils sternförmig und mit Cylinderepithel ausgekleidet waren. Um die Drüsendurchschnitte geringe kleinzellige Infiltration und stellenweise konzentrische Anordnung der Bindegewebszüge. — Nach zwei Jahren war Pat. recidivfrei. Wanach (St. Petersburg).

An der Hand eines Falles von ulcerirter Geschwulstbildung der Brustdrüse bespricht Dromont (11) eingehend die Differentialdiagnose solcher Fälle. Er kommt zu dem Schluss, dass es sich in seinem Falle um ein tuberkulöses Geschwür gehandelt habe.

Der spärlichen Kasuistik der von der Mamilla ausgehenden Tumoren reiht Erhardt (12) zwei neue Fälle an, welche in der chirurgischen Universitätsklinik zu Königsberg zur Beobachtung gelangten. Im ersten Fall ergab die Untersuchung der degenerirten, vergrösserten, hängend gewordenen Brustwarze einer 59jährigen Frau, dass es sich um eine echte Hypertrophie der Mamilla handle, welche sich im Anschluss an das Säugeschäft entwickelt hatte. — Im zweiten Falle hat man es nach Ehrhardt's Ansicht zu thun mit einem primären, weichen, alveolären Krebs der weiblichen Brustwarze, welchen Ehrhardt vorläufig von der Paget's disease of the nipple trennen zu müssen glaubt, obwohl er in der letztgenannten Erkrankung in Uebereinstimmung mit Karg von vornherein einen sehr oberflächlichen Hautkrebs erblicken zu müssen glaubt, welcher jedoch genug ihm eigenthümliche anatomische und klinische Besonderheiten besitzt. — Die als Parasiten gedeuteten Zellen, durch welche Darrier veranlasst wurde, die Paget'sche Erkrankung als eine Psorospermose cutanée zu bezeichnen, traf Ehrhardt auch in seinem Fall von Carcinom an. Er glaubt in Folge dessen, dass diesen Coccidien ein diagnostischer Werth für Paget's disease überhaupt nicht zuzumessen sei.

Senn (32) empfiehlt für die Amputation der Brustdrüse eine neue Schnittführung. Die Mamma wird durch zwei bogenförmige Incisionen umschnitten. Vom oberen Schnittpunkt aus wird der Schnitt weiter nach oben bis ungefähr 2—3 cm über den höchsten Punkt der Achselhöhle und von da bogenförmig nach auswärts geführt. Der Endpunkt des Schnittes entspricht dem höchsten Punkte der Achselhöhle. Die Vortheile dieser Schnittführung bestehen nach Senn u. a. darin, dass die Drüsen leichter und radikaler entfernt werden, dass eine Verletzung der Vena axillaris leichter zu vermeiden sei, dass die Heilung schneller und ohne die bei gewöhnlicher Schnittführung nicht selten vorkommenden Fistelbildungen vor sich gehen und schliesslich, dass die Bewegungen des Arms sehr bald wieder ungehindert ausgeführt werden können.

Gestützt auf eingehende Studien der topographischen Lage und des Baues der Brustdrüse, der pathologischen Anatomie des Brustkrebses, deren klinische Zeichen u. s. w. kommt Dahlgren (10) bei Besprechung der operativen Eingriffe bei Carcinoma mammae zu folgenden Schlüssen: Wenn man eine vollständige Exstirpation ausführen will, muss nicht nur die Drüse und die bedeckende Haut vollständig entfernt werden, sondern auch das subcutane Fettgewebe nach oben bis zur Clavicula, nach innen bis zum Sternum, nach unten bis 2—3 cm unterhalb der Befestigung des M. serratus ant. und M. obliquus abdominis ext. und nach hinten bis zur mittleren Axillar-

linie, die Portio sternalis musc. pectoralis maj. nebst dem Bindegewebe der hinteren Seite derselben, die Theile der die MM. serratus ant. und obliquus abd. extern. bedeckenden Fascie, welche der grössten Ausdehnung der Brustdrüse entsprechen. Dazu kommt noch eine vollständige Ausräumung der Achselhöhle mit Entfernung der fascialen Wände. Die auf diesen Prinzipien aufgebaute Operationsmethode wird ausführlich besprochen. 74 in der chirurg. Klinik Lennander's durch mikroskopische Untersuchung genau bestimmte Fälle von Brustkrebs werden mitgetheilt, von denen bei 60 Fällen mehr als 3 Jahre seit der Operation verflossen waren. Von diesen 60 Fällen leben ohne Recidiv 26 (43%). Werden dazu noch 4 Fälle gezählt, die später als nach drei Jahren ohne äusseres Recidiv starben, so steigt die Prozentzahl auf 50. Die Fälle, die mehr als drei Jahre ohne Recidiv blieben, betragen 32 (53,3%).

Hj. von Bonsdorff (Helsingfors).

Barker (3) liefert einen Bericht über das Schicksal von 100 Kranken, bei welchen wegen bösartiger Neubildung die Amputatio mammae ausgeführt worden war. Von 90 derselben waren am Leben 1 Jahr nach der Operation 70, 2 Jahre später 49, 3 Jahre später 33, 4 Jahre später 19, 6 Jahre später 8, 10 Jahre später 3 und nach 11 Jahren nur noch 1.

Poistrus (28) liefert eine Statistik über 402 operirte Fälle von Mammacancer:

8 sind an der Operation gestorben,
314 „ „ Cancer „
1 ist an unbekannter Ursache gestorben,
13 sind an interkurrenten Krankheiten gestorben,
66 sind noch am Leben.

Von diesen letzteren haben 28 während 10 Jahre oder darüber sich ohne Recidiv gehalten. Die Statistik giebt keinen Aufschluss über den Werth der verschiedenen Operationsmethoden. Schaldemose.

Fantino (13) hat die in der chirurgischen Klinik zu Turin behandelten Fälle von Mammacarcinom zusammengestellt, die sich auf 228 belaufen; 76 davon wurden von ihm operirt. Die statistischen Daten sind folgende: Der am häufigsten vorkommende Mammatumor ist der Krebs (81,5%); nur einmal wurde er beim Manne angetroffen, er hatte hier einen sehr schnellen Verlauf und rief trotz einer zweiten Operation den Tod des Patienten hervor. Das Carcinom wird am häufigsten in dem Alter zwischen dem 40. und 60. Lebensjahre angetroffen; bei einem Alter von mehr als 68 und weniger als 22 Jahren wurde kein Fall beobachtet. Die Fälle, in denen Erblichkeit mit Sicherheit festgestellt wurde, machten 10% aus. Das Fehlen von Schmerzen wurde nur in 12% der Fälle beobachtet. Die Zahl der nach drei Jahren eingetretenen Recidive belief sich auf 6%. Die meisten Recidive (80 auf 110) fanden im 1. und 2. Semester nach der Operation statt. Als Index für die Heilung den Zeitraum von drei Jahren annehmend, machen die dauernden Heilungen in der Carle'schen Klinik 36% aus. Recidiv des Tumors findet ausserordentlich häufig in der Narbe statt; in den Muskeln selten, ebenso in den Ganglien.

Bei jeder Tumorform, in welchem Stadium man auch die Operation vornehmen mag, muss die Hautexcision eine sehr ausgedehnte sein, und um die ganze Aponeurose des Pectoralis mit einzubegreifen, thut man gut, auch die oberflächlichen Muskelschichten mit auszuschneiden. Vom Pectoralis trägt Carle die äusseren Fascien vollständig ab, da dadurch die Exstirpation der

Lymphstränge und ersten Axillarganglien gesichert und die Ausräumung der Achselhöhle erleichtert wird. Die weite Scharte, die oft zurückbleibt, wird, wenn der Zustand des Patienten es erlaubt und die Blutung keine zu grosse ist, durch sofort auszuführende Implantation ausgefüllt. Die Ausräumung der Achselhöhle, die einen Hauptakt der Operation bildet, muss mit der grössten Sorgfalt ausgeführt werden. Hat jedoch die Affektion schon die tiefen Cervikalganglien ergriffen, mit Oedem und Schmerzen dem Plexus entlang, so ist durch den chirurgischen Eingriff keine Hülfe mehr möglich. Nur in sechs Fällen hat Carle die supraklavikularen Drüsen exstirpirt, in zwei Fällen fiel jedoch die Operation nothwendigerweise unvollständig aus, und es trat nach einigen Monaten durch Recidiv der Tod ein. In einem einzigen Falle wurden die inneren zwei Drittel des Schlüsselbeins resezirt, aber auch hier war die Operation eine unvollständige und von keinem therapeutischen Nutzen. Solche Versuche haben also im Allgemeinen keinen ermuthigenden Erfolg.

Muscatello.

Watson Cheyne (34) hat Nachforschungen angestellt über das spätere Schicksal von 61 Patientinnen, welche er drei Jahre vorher und noch früher wegen Carcinoma mammae operirt und über welche er schon einmal im The Lancet 1896 Bericht erstattet hatte. In 51% der Fälle ist das Resultat ein gutes. Die Operirten leben und sind recidivfrei. — Bei der Besprechung des von ihm geübten Operationsverfahrens legt Watson Cheyne u. A. einen grossen Werth auf eine möglichst ausgiebige Entfernung der Haut. Stets solle die ganze Haut über der Brustdrüse entfernt werden, unbekümmert um die Grösse der Geschwulst und ohne Rücksicht auf die Möglichkeit der späteren Deckung des Defektes. Wenn der Tumor mehr an der Peripherie der Drüse sitze, soll man an dieser Seite entsprechend mehr Haut fortnehmen. Durch vier Abbildungen wird dieses näher erläutert. Am Schlusse seiner Ausführungen stellt Watson Cheyne den Satz auf: Das Wohl und Wehe der Kranken hängt von der ersten Operation ab. Führt diese nicht zum Ziel, entweder in Folge unvollständiger Entfernung des Erkrankten oder in Folge schon allzuweit vorgeschrittener Erkrankung, so haben weitere operative Eingriffe, sie mögen noch so radikal sein, nur selten Erfolg.

Rotter (29) hat sämmtliche Präparate, welche er in den Jahren 1896 und 1897 durch die mit Entfernung des ganzen Musc. pectoralis major verbundene Exstirpation von Brustkrebsen — es handelt sich um 40 Präparate von operablen und um einige von nicht operablen Carcinomen — einer sorgfältigen anatomischen Untersuchung unterworfen. An der Hand seiner Forschungen ist er bezüglich der Bedeutung des Musc. pectoralis beim Carcinoma mammae zu anderen Resultaten als Heidenhain gelangt. Während nach Heidenhain's Ansicht dieser Muskel erst sehr spät, wenn das Carcinom in ihn hineinwächst, Sitz von carcinomatösen Metastasen wird, kann nach Rotter's Untersuchungen kein Zweifel darüber bestehen, dass in etwa der Hälfte der Fälle die pektoralen Metastasen bereits sehr frühzeitig entstehen. Und zwar geht nach Rotter der Modus der Verbreitung des Carcinoms nicht in Form einer alles imprägnirenden Dissemination vor sich, sondern die Krebskeime infiziren, indem sie den grossen Lymphgefässen folgen, für gewöhnlich die kleinen retropektoralen Drüsen, seltener die Lymphgefässe selbst. —

Braquehaye (7) hat das aus 15 Akten sich zusammensetzende Operationsverfahren von Halsted auf 5 reduzirt. Nach dieser modifizirten Methode hat er sieben Patientinnen operirt. Eine derselben erlag 12 Tage nach der Operation einer Bronchopneumonie. Zwei andere überlebten den Eingriff nur ein Jahr; sie gingen an visceralen Metastasen zu Grunde. Ein lokales Recidiv liess sich bei ihnen nicht entdecken. Die übrigen Operirten sind länger als ein Jahr recidivfrei. Braquehaye spricht sich dahin aus, dass der Halsted'schen Operationsmethode nur ausnahmsweise ein Recidiv folge. Man würde Dauerheilungen erzielen, wenn man möglichst früh, d. h. vor dem Beginn der Generalisation der Erkrankung operire.

Das von Assaky (2) angewandte Operationsverfahren, den nach der Halsted'schen Operation entstandenen Hautdefekt durch Autoplastik zu decken, ist nichts anderes als das von Franke-Braunschweig 1897 angewandte, in der deutschen Zeitschrift für Chirurgie, Bd. 49 beschriebene Verfahren. Die Methode habe folgende Nachtheile: Erstens sei die Verlagerung der gesunden Brust sehr wenig ästhetisch, sodann schneiden, wenn es sich um einen etwas ausgedehnten Lappen handle, leicht einige Fäden an der Oberfläche des freien Randes durch. — Nach Assaky ist die Operation zu widerrathen, wenn die Erkrankung nahe der Mittellinie, zwischen den Brustwarzen sitze, ferner beim Hautkrebs, selbst wenn klinische Zeichen nicht vorhanden sind, welche für die Miterkrankung der anderen Seite sprechen.

Maiss (23) berichtet über zwei Patientinnen der Dresdener Frauenklinik, bei denen Leopold nach dem Vorgange von Assaky die Autoplastik mit bestem Erfolge ausgeführt hat; die Heilung ging in überraschend kurzer Zeit vor sich. Die Entstellung sei eher eine geringere als nach anderen Arten der Plastik. — Drainröhren dürften nur in den äusseren Wundwinkeln und zwar am unteren und seitlichen Wundrande eingelegt werden, weil sonst in Folge starker Zerrung der Mamma der obere Wundrand in seiner Mitte zum Klaffen gebracht werde.

Pearce Gould (27) berichtet über Spontanheilung eines Carcinomrecidivs der Mamma einer 49 Jahre alten Frau. Bei der Patientin war im Jahre 1890 eine kleine Geschwulst der linken Brustdrüse entfernt worden, die sich bei mikroskopischer Untersuchung als Scirrhus erwiesen hatte. — Zwei Jahre später Recidiv in der linken Achselhöhle. Exstirpation. 1894 Recidiv an derselben Stelle; gleichzeitig Knötchen an der rechten Brustdrüse. 1895 neues Recidiv in der Narbe, Knoten in der anderen Brust und Drüsenschwellung in der rechten Achselhöhle. Gleichzeitig Dyspnoe; Dämpfung über der Basis der rechten Lunge. Die Frau wurde, da ihr Zustand als hoffnungslos angesehen wurde, auf die Krebsabtheilung verlegt. — Im März 1896 konstatirte Pearce Gould, dass sämmtliche Krebsknoten sowie die Dyspnoe ohne weiteres Zuthun verschwunden waren; im Januar 1895 waren die Menses zum letzten Mal aufgetreten; mehrere Monate später setzte die Besserung ein. Im April 1899 stellte Pearce Gould die Frau als geheilt vor.

Boyd (6) referirt über sieben eigene Fälle und fünf Fälle anderer Autoren von Oophorektomie bei Carcinoma mammae. Auf Grund seiner Erfahrungen glaubt er dieselbe als palliative Operation empfehlen zu können, wenn auch ihre Leistungsfähigkeit bis heute noch nicht zur Genüge studirt und bekannt sei. In den von ihm selbst operirten Fällen war zweimal ein zweifellos günstiger, zweimal ein wahrscheinlich günstiger Erfolg zu konstatiren. In den drei übrigen Fällen fehlte ein solcher oder war doch sehr zweifelhaft.

— Von der Anwendung der Thyroid-Präparate hat Boyd nur wenig Erfolg wahrgenommen. Er räth, dieselben erst dann zu verordnen, wenn man annehmen dürfe, dass der Erfolg der Oophorektomie erschöpft sei.

Hermann (16) hatte im The Lancet vom 11. 6. 1898 über eine Patientin Mittheilung gemacht, bei welcher ein recidivirender Brustkrebs nach Oophorektomie und beständigem Gebrauch von Thyroid-Extrakt verschwunden war. Die Kranke befindet sich, wie Hermann am 22. 4. 1899 berichtet, auch weiterhin wohl und ohne Recidiv. Sie hat seit der ersten Berichterstattung fünf Pfund an Gewicht zugenommen. Gleichzeitig berichtigt Hermann seine frühere Angabe, dass der exstirpirte Tumor nicht mikroskopisch untersucht worden sei, dahin, dass solche Untersuchung doch ausgeführt worden sei und zweifellos „Krebs“ ergeben habe. — Hermann berichtet weiter über einen zweiten Fall von Carcinoma mammae, in welchem durch eine ähnliche Behandlung ein gleich gutes Resultat erzielt worden war. Es handelte sich um eine Patientin, bei welcher im Mai 1895 die rechte Brustdrüse nebst Pektoralfascie und vier vergrösserten Axillardrüsen entfernt worden war. Die mikroskopische Untersuchung des Tumors bestätigte die Diagnose: Krebs. Bereits am 21. 10. 1895 Recidiv in der Narbe und neue Drüsenschwellung. Exstirpation der erkrankten Partien. — Im November 1897 steinharter Knoten in der linken Brustdrüse; geschwollene Drüsen in der linken Achselhöhle. Geschwür im Bereich der rechts gelegenen Narbe. — Am 12. 7. 1898 Entfernung beider Ovarien und sofortige Darreichung von Thyroid-Extrakt, 3 mal täglich 5 Gran. — Schon am 25. 9. war das Geschwür ausgeheilt. Die linke Brustdrüse war wesentlich weicher. Mitte Oktober war ein deutlicher Knoten nicht mehr wahrnehmbar, ebensowenig Drüsenschwellung. Nur die Warze der linken Mamma war noch eingezogen. Gleichzeitig hatte die Patientin erheblich an Körpergewicht zugenommen. — Nach Ansicht von Hermann hat die Kombination von Oophorektomie und innerlicher Darreichung von Thyroid-Extrakt in diesen beiden Fällen Resultate gezeitigt, welche von keiner anderen Behandlungsart bei recidivirenden Mammacarcinomen bisher erreicht worden sind.

Jesset (18) äussert sich zu der operativen Behandlung der malignen Geschwülste der Mamma und des Uterus. Bei Frauen unter 35 Jahren sei die Prognose wesentlich ungünstiger als nach Eintritt der Menopause. Die Prognose richte sich einmal nach der Operation; je gründlicher die erkrankten Theile entfernt würden, umsoweniger sei Recidiv zu befürchten. Sodann hänge sie von der Art der Neubildung ab. Sie sei z. B. zweifellos günstig bei frühzeitig operirtem Sarkom. Bei atrophischem Scirrhus könne die Operation schaden; jedenfalls müsse man im Falle eines Recidivs auf schnelleres Wachsthum gefasst sein. — Jesset räumt jedesmal die Achselhöhle aus, opfert aber nicht in allen Fällen den Musc. pectoralis. Er entfernt stets die ganze Fascie bis auf den Muskel, nimmt aber vom Muskel nur so viel fort, als es der einzelne Fall, die Ausdehnung der Erkrankung erfordern. — Auch die Schnittführung zur Entfernung der erkrankten Mamma lasse sich nicht ein für alle Male festlegen; sie werde erst bei der Operation selbst bestimmt. Es soll jedoch Regel sein, sich so weit als möglich vom Tumor entfernt zu halten. Bezüglich der Nachbehandlung hat Jesset auch seine Ansicht geändert. Früher fixirte er den Arm eine Zeit lang nach der Operation; danach sehr oft adhäsive Synovitis des Schultergelenks. Zur Lösung der Adhäsionen sei oft neue Narkose

erforderlich gewesen. Jetzt fixirt Jesset den Arm etwa 8 Tage lang mittelst einer Bandage an das Kopfende des Bettes, sodass der Arm im rechten Winkel zum Thorax stehe. Die Bewegungsfähigkeit sei danach eine recht gute. — Von seinen Fällen seien mindestens 20% über drei Jahre nach der Operation recidivfrei geblieben.

Heurtaux (17) publizirt die Krankengeschichte einer Frau, an der er 1868, als sie 47 Jahre alt war, wegen Carcinoma mammae die Ablatio der Drüse mit Ausräumung der Achselhöhle ausgeführt hatte. Nach dreissig Jahren vier Monaten trat Recidiv auf, und zwar bildeten sich zahlreiche Knoten in der Haut, um und in der Narbe, in der Achselhöhle, im Musc. pectoralis major, an der Wirbelsäule und auf der linken Pleura. Es handelte sich also nicht etwa um eine neue carcinomatöse Erkrankung bei einem Individuum, das früher schon einmal an Krebs gelitten hatte, sondern um wirkliche Metastasen, welche sich zum Theil in dem oberflächlichen, zum Theil in dem tieferen Lymphgefässnetz, zum Theil endlich in entfernter gelegenen Organen entwickelten. — Sehr auffallend war der Gegensatz zwischen dem langen Schlummer der Krebskeime und ihrer rapiden Evolution, als ihre Entwickelung erst einmal eingesetzt hatte. — Nach Heurtaux's Ansicht ist es deshalb unrichtig, von definitiver Heilung bei einem Krebs zu sprechen, wenn das betreffende Individuum erst 8, 10 Jahre oder auch noch länger freigeblieben sei.

VIII.

Verletzungen und chirurgische Krankheiten der Pleura und Lunge.

Referent: F. Schultze, Duisburg.

Die mit * versehenen Arbeiten sind nicht referirt worden.

I. Allgemeines.

1. A. Bobrow, Chirurgische Hülfe bei einigen Formen der Lungenentzündung. Chirurgia. Bd. V. Nr. 25.
2. *Ferrari, Zur Kenntniss der Bronchialdrüsen-Erkrankungen. Wiener klin. Wochenschrift 1899. Nr. 36.
3. Gross, Erfahrungen über Pleura und Lungenchirurgie. v. Bruns'sche Beiträge 1899. Bd. 24. Heft 2.
4. Kälble, Untersuchungen über den Keimgehalt normaler Bronchiallymphdrüsen. Diss. München 1899.
5. *F. König sen., Lungenchirurgie. Handbuch der praktischen Medizin. Ferd. Enke. Stuttgart 1899.
6. D. Pomeranzew, Die chirurgische Behandlung von Lungenkrankheiten. Chirurgia. Bd. V. Nr. 28.

7. K. Ssapeshko, Zur Lungenchirurgie mit Berücksichtigung der Diagnostik pleurale Verwachsungen. Ljetopis russkoi chirurgii 1899. Heft 1.
8. *Symes, The bacteriology of some suppurations complicating pulmonary disease Bristol medico chir. journal 1899. March.
9. *Terrier et Reymond, Chirurgie de la plévue et du poumon. Alcan 1899.

A. Bobrow (1). Der Kranke hatte innerhalb der letzten zwei Jahre dreimal eine rechtsseitige Pneumonie überstanden. Die letzte Attacke begann vor einem Monat. Bei dem Eintritt in die Klinik fand sich Dämpfung, abgeschwächtes Athmen und fehlender Stimmfremitus in der unteren Partie der rechten Thoraxseite, sehr reichliches übelriechendes Sputum ohne Tuberkelbacillen und elastische Fasern. Die Probepunktion ergab Eiter. — Bei der Operation — Thorakotomie und Resektion der 7. Rippe fanden sich feste Verwachsungen der Lunge mit der Brustwand; Probepunktion der Lunge ohne Resultat, nur im 9. Interkostalraum erhielt man 1/3 ccm blutige stinkende Flüssigkeit. Nach Resektion der 10. Rippe wurden die pleuritischen Schwarten durchtrennt und ein tiefer Schnitt in das Lungengewebe gemacht, das von jauchiger Flüssigkeit durchtränkt war. Unter Tamponade der Lungenwunde sehr günstiger Verlauf. In kurzer Zeit stellte sich normales Atheimgeräusch, Stimmfremitus etc. wieder ein, die Temperatur wurde normal. — Bobrow bezeichnet den Fall als interstitielle Pneumonie mit putrider Bronchitis. Es ist in Erwägung zu ziehen, ob man nicht die septischen Lungenentzündungen, wenn pleuritische Verwachsungen bestehen, nach Analogie der septischen Infiltration anderer Gewebe ebenfalls mit Incision (Pneumotomie) behandeln soll. Wanach (St. Petersburg).

Gross (3) giebt einen die letzten 6 1/2 Jahre umfassenden Bericht der Lungen- und Pleurachirurgie des Altonaer-Krankenhauses.

Bei chronischen Empyem wurde 7 mal die Thorakoplastik gemacht mit 5 Heilungen und 2 Todesfällen (Shock. und tub. Meningitis). Bei nicht sehr alten Fällen genügt die mehrfache Rippenresektion, bei sehr dicker Schwarte kommt die Dekortikation Delorme's in Frage, bei ausgedehnten Schwielen die Thorkoplastik, nach Schede, welche Krause durch Bildung 2 kleinerer Lappen statt des einen grossen Lappens günstig modifizirte. Bei den schwersten Fällen wurde die Methode Schede und Delorme zweckmässig kombinirt.

Bei penetrirenden Thoraxverletzungen, 12 Schuss- und 4 Stichwunden, hat sich die konservative Behandlung bewährt.

Bei Eröffnung der gesunden Pleura liess sich der Shock durch rasches Vorziehen und Fixiren der Lunge koupiren, ebenso durch Einlegen grosser Mullstücke.

Von Interesse sind 9 Pneumotomien wegen eitriger Lungenerkrankungen mit 5 Heilungen und 4 Todesfällen.

Krause benutzt schneidendes Instrument, keinen Thermokauter und räth womöglich zweizeitige Operation an. Zum Schluss berichtet Gross noch über 4 günstig verlaufende Echinokokken, von denen 2 in den Lungen lokalisirt waren, und 2 von der Leber aus die Pleura durchbrochen hatten.

Käble (4) führt durch ernste Untersuchung den Nachweis, dass Krankheitserreger bei ganz gesunden Menschen in die Lunge gelangen und von hier, ohne Schädigung zu hinterlassen, auf dem Wege durch die Lymphgefässe in den Bronchialdrüsen sich ablagern können. Bei gesunden tuberkulosefreien Menschen, die an akuten Krankheiten oder durch Unfall gestorben waren, fanden sich 8 % virulente Tuberkelbacillen.

Nach Käble's Ansicht müssen neben dem Krankheitserreger noch sekundäre Schädlichkeiten mitwirken, um die Bronchialdrüsen krank zu machen. Passiren die Infektionskeime das natürliche Filter der Bronchialdrüsen, so können sie entweder in der Blutbahn zu Grunde gehen oder an irgend einem Locus min. resistentiae sich festsetzen, welches Käble als bedeutungsvoll für die Pathogenese solcher Infektionskrankheiten hält, deren Eingangspforte bisher nicht gefunden wurde.

Pomeranzew (6) bespricht ausführlich den jetzigen Stand der Lungenchirurgie und theilt folgende 6 Fälle mit.

1. 23 jähriger Mann 3 Wochen nach dem Beginn einer kroupösen Pneumonie beginnt Gangrän des linken Unterlappens, die sich nach aussen einen Weg bahnt und zu einer phlegmonösen Schwellung auf der vorderen unteren linken Thoraxwand führt. Incision, Drainage und Tamponade. Heilung.

2. 41 jähriger Mann. Beginnende Lungengangrän im linken Unterlappen am 11. Tage einer kroupösen Pneumonie. Thorakotomie. Cirkumskripter Pleuraabscess, aus dem sich nekrotische Lungenstücke entleeren. Heilung.

3. 19 jähriger Mann. Kroupöse Pneumonie der ganzen linken Lunge. Ca. 3 Wochen nach dem Beginn der Pneumonie Gangrän im linken Unterlappen. Cirkumskripte jauchige Pleuritis. Thorakotomie; es entleeren sich nekrotische Lungenfetzen. Tod 3 Wochen nach der Operation.

4. 34 jähriger Mann. Kroupöse Pneumonie der ganzen linken Lunge. Gangränöser Herd im Oberlappen. Thorakotomie. Die Pleurablätter verwachsen. Eröffnung des Lungenherdes. Tod nach 10 Tagen.

5. 33 jährige Frau. Cirkumskriptes Empyem der linken Pleura nach kroupöser Pneumonie. Thorakotomie. Beim Spülen der Pleurahöhle wird eine Kommunikation mit einem Bronchus konstatirt. Heilung.

6. 29 jähriger Mann. Bronchialfistel nach einer vor $1^1/_2$ Jahren ausgeführten Thorakotomie. Vielfache Versuche die Fistel zu schliessen misslangen. Endlich wird der Bronchus im Lungengewebe umschnitten und resezirt. Naht der Lungenwunde. Tod nach 9 Tagen.

Wanach (St. Petersburg).

An der Hand einer grösseren Anzahl eigener Fälle bespricht Ssapeshko (7) fast das ganze Gebiet der Lungenchirurgie. Die häufigen Misserfolge führt er hauptsächlich auf folgende Ursachen zurück: 1. Die Unsicherheit der Diagnose bei Herderkrankungen der Lungen. 2. Die Unmöglichkeit pleurale Verwachsungen genau zu diagnostiziren und ihre Grenzen zu bestimmen. 3. Die Unmöglichkeit solche Verwachsungen künstlich zu erzeugen. In Bezug auf die beiden letzten Punkte theilt Verf. einiges Neue mit. — Zur Bestimmung pleuraler Verwachsungen bedient er sich einer Hohlnadel, deren stumpfes Ende geschlossen ist; 1—2 mm. von diesem blinden Ende hat die Nadel ein seitliches Fenster. Das andere Ende der Nadel ist durch einen Gummischlauch mit einem, mit Kochsalzlösung gefüllten Manometer verbunden. An der zu untersuchenden Stelle wird die Haut mit einem Messer durchstochen und die Nadel in der Wunde langsam vorgeschoben; sie dringt leicht durch die Muskeln und die Pleura costalis, wobei es einen charakteristischen Krach giebt. Beim weiteren Vorschieben drängt die Nadel bei freier Pleura die Lunge etwas ab; sobald nun die Seitenöffnung der Nadel in den Pleuraraum gelangt, wird durch den hier herrschenden negativen Druck die Flüssigkeit im Manometer aspirirt. Bleibt die Flüssigkeit unbewegt, so ist das ein Beweis, dass an der untersuchten Stelle keine freie Pleurahöhle existirt, d. h.

dass die Pleurablätter verwachsen sind. Das Verfahren hat Ssapeshko immer richtige Resultate gegeben. — Die künstliche Erzeugung von Pleuraverwachsungen (Aetzpaste, Tamponade, Acupunktur, Ignipunktur, Elektrolyse, Harponage, Naht) ist bisher immer misslungen. Bei Thieren hat Ssapeshko durch Einspritzen geringer Mengen (1 qcm) von 5% Formalin-, 10—20% Aetzkali- oder 10% Höllensteinlösung mit Sicherheit feste Verwachsung der Pleurablätter in ihrer ganzen Ausdehnung erzeugen können. Beim Menschen empfiehlt er folgendes, allerdings noch nicht erprobte Verfahren: 3—4 Querfinger oberhalb der Stelle, wo man die Verwachsungen zu haben wünscht, spritzt man mit Hülfe der eben beschriebenen Hohlnadel 5—10 Tropfen 5% Kokainlösung und nach einigen Minuten 5—6 Tropfen 1—2% Formalinlösung in die Pleurahöhle. Nach 5—7 Tagen sind genügend feste Verwachsungen zu erwarten.

Die mitgetheilte Kasuistik umfasst Fälle von Gangrän, Lungenabscess, tuberkulösen und bronchiektatischen Kavernen. Die Resultate sind, dank der trefflichen Auswahl der Fälle und der sorgfältigen Indikationsstellung, ausgezeichnet. Wanach (St. Petersburg).

II. Verletzungen, Lungenhernien, Pneumothorax, Chylothorax.

1. *Arnold, Ein Fall von Pneumotomie wegen Fremdkörpers, ehe Eiterung eingetreten. Mittheilungen aus den Grenzgebieten 1899. Bd. 4. Heft 3.
2. *Delorme, Plaie pénétrante de poitrine par arme à feu. Gazette des hôpitaux 1899. Nr. 67.
3. *Downs, Penetrating wounds of the thorax. Philadelphia academy of surgery. Annals of surgery 1899. April.
4. Drasche, Ueber die operative Behandlung des tuberkulösen Pneumothorax. Wiener klin. Wochenschrift 1899. Nr. 45 und 46.
5. Hahn, Ueber Chylothorax. Freie Chirurgenvereinigung. Centralblatt f. Chirurgie 1899. Nr. 28.
6. Hamilton, Subcutaneous emphysema and pneumothorax due to fractured ribs. British medical journal 1899. Nov. 4.
7. A. V. Jova, A tack in the lungs for seven years. New York med. record 1899. Oct. 7.
8. Legg, Doppelseitiger traumatischer Chylothorax. St. Bartholmews Hosp. Journ. 1899. August.
9. *Lucas Championnière, Plaie pénétrante de poitrine par arme à feu. Epanchements de sang. Gazette hebdomadaire 1899. Nr. 41.
10. *— Traitement des plaies de poitrine par l'immobilisation. Bulletin de l'académie de médecine 1899. Nr. 19.
11. Rudolph Matas, Surgical treatment of perforating and bleeding wounds of the chest. The journ. of the Amer. Med. Ass. 1899. April 1.
12. — On the management of acute traumatic pneumothorax. Annals of surgery 1899. April.
13. *Meslay, Fistules broncho-cutanées spontanées. La Presse médicale 1899. Nr. 4.
14. *Francis J. Shepherd, Some remarks on the symptoms of bronchocele and the results of operative treatment. Annals of surgery 1899. November.
15. Simon, Die offene Behandlung der schwieligen Lungenfellentzündung (Pneumothoracoplastice secundaria pleuriditis induratae) und ihre Enderfolge. Deutsche Chirurgie 1899. Bd. 51. Heft 56.
16. *— Ein Fall von rechtsseitigem Chylothorax und Lymphangiektasie am linken Bein. Mittheilungen aus den Grenzgebieten 1899. Bd. V. Heft 2.

A. V. Jova (7). Mit 10 Jahren hatte Patient einen Nagel verschluckt unter Hustenanfällen. Als 17jähriger Kutscher erfolgte unter heftigen Hustenanfällen die Expektoration eines rostigen Nagels. Im linken unteren hinteren Lungentheil war Dämpfung resp. Kaverne nachzuweisen.

Matas (11) empfiehlt chirurgische Eingriffe bei perforirenden Brustwunden; wenn gefahrdrohende innere Blutung nachweisbar ist, möge dieselbe von der Wand oder der Lunge ausgehen. Dem Eingriff soll eine Kochsalzinfusion vorausgehen, so heiss wie die Hand sie leicht verträgt, und so viel wie nöthig ist, um den Puls zu heben. Ist es nicht möglich, den Puls zu bessern, so unterbleibt der Eingriff besser als hoffnungslos, es sei denn, dass Athmungserschwerung die Ursache des schlechten Pulses ist und nicht Blutverlust. Ist die Athmung bei Eröffnung der inneren Pleurahöhle ungenügend, so soll künstliche Athmung mit dem Fell-O'Dwyer'schen Apparat vorgenommen werden (Ballon mit in die Larynx eingesetzter Kanüle). Von drei mitgetheilten Krankengeschichten betreffen zwei tödtliche Blutungen aus der Mammaria interna und eine eine interkostale Blutung mit günstigem Ausgang.

Maass (Detroit).

Die Mittheilungen von Drasche (4) beziehen sich auf eine 40jährige Hospitalpraxis. 198 Fälle von tuberkulösem Pneumothorax kamen zur Behandlung. Von 30 operativ behandelten wurden 13,5 % „lebend" entlassen, von nichtoperirten Fällen 5,5 %. Operation bestand in ein- oder mehrmaliger Punktion mit oder ohne Aspiration, einmal wurde Rippenresektion ausgeführt.

Matas (13) bespricht die verschiedenen Ursachen, welche das Auftreten schwerer Athmungsstörungen bei plötzlichem Kollaps einer Lunge nach ausgiebiger Eröffnung entsprechender Pleurahöhlen bedingen. Um sich bei Operationen hiergegen zu schützen, ist der Fell-O'Dwyer'sche Apparat für künstliche Athmung das beste bisher angegebene Instrument und erfüllt seinen Zweck in sehr vollkommener Weise. Es erfordert weder besondere Geschicklichkeit noch Aufwand von Kraft, ihn in Thätigkeit zu setzen und lange darin zu halten.

Maass (Detroit).

R. Simon (15) publizirt an der Hand von 18 Fällen die Erfahrungen E. Rose's auf dem Gebiete der chronischen fistulösen Empyeme. Die Thoraxwand soll nur „entknöchert" werden durch subperiostale Rippenresektion ohne Excision der Interkostalmuskulatur und der Pleura; dann folgt ausgedehnte breite Spaltung, sodass die Höhle weit klafft. Nach eingehender Revision, Beseitigung von Nischen, Ausbuchtungen, Fisteln, wird die Höhle in den möglichst glatten Raum verwandelt. Die pleuritischen Schwarten werden abgeschabt. Schnittführung ist nicht typisch (U-, H-Schnitt).

Hahn (5) beobachtete einen Fall von Chylothorax bei einem 34jährigen Mann, welcher von beiden seitlichen Rädern seines Wagens über Bauch und Brust gefahren worden war. Es fand sich handbreite Dämpfung in der rechten Brustseite, Punktion ergab rosarothe Flüssigkeit. Bei Zunahme der Dämpfung musste wiederholt punktirt werden, sodass allmählich 20500 g entleert wurden. Tod am 42. Tage.

Sektion ergab Fraktur der linken 8. und 9. Rippe und des 10. Brustwirbels und in Nähe des letzteren einen Riss des Duct. thorac., mit einer dattelgrossen Cyste und mit der Pleurahöhle kommunizirend.

Es sind nur wenig Fälle publizirt. Von 9 bekannten Fällen sind 5 geheilt, 4 gestorben.

Legg's (8) Beobachtung war die Folge eines Unfalls durch Ueberfahren. Nachdem eine grosse Beule der rechten Hüfte, eine Fraktur der zweiten linken Rippe konstatirt war, zeigte sich am fünften Tage ein grosser Erguss in die linke Pleurahöhle. Am achten Tage Exitus. Sektionsbefund: Bruch der linken 1. und 2. Rippe. Die linke Pleurahöhle enthielt drei Liter dicker,

milchiger Flüssigkeit, welche unter Zusatz von Aether und Schütteln sich aufhellt. In der rechten Pleura ist geringere Flüssigkeit. Bruch der Wirbelsäule. Es gelingt nicht, den Ductus thoracicus freizulegen, wegen des blutig infiltrirten Gewebes.

III. Empyem.

1. *Aust, Die Behandlung der Pleuraempyeme mittelst der Bühlau'schen Heberdrainage. Zeitschrift für praktische Aerzte 1899. Nr. 14.
2. John Bion Bogart, Contribution to the surgery of empyema of the Thorax in children. Annals of surgery 1899. April.
3. Callari, Cura chirurgica dell' empiema nei Bambini. Riforma medica 1899.
4. *Eberle, Punktionsdrainage bei Pleuraempyem. Korrespondenzblatt für Schweizer Aerzte 1899. Nr. 16.
5. *Ferguson, Valvulan drainage tubes in empyema. British medical journal 1899. Jan. 21.
6. Gerhardt, Ein Fall von Typhusempyem mit spontaner Resorption. Grenzgebiete der Medizin 1899. Bd. 5. Heft 1.
7. P. Gubarew, Zur Frage der operativen Behandlung der frischen Empyeme. Ljetopis russkoi chirurgii 1899. Heft 4.
8. *Lannois, Empyème graissaux; ponctions répétées; guérison. Société des sciences médicales de Lyon. Lyon médical. Nr. 24.
9. *Lévi-Sirugue, Des pleurésies putrides primitives. Gazette des hôpitaux 1899. Nr. 93.
10. *Mougoun et Gentès, Pleurésie purulente cloisonnée; empyème; ouverture du diaphragme; mort. Société d'anat. et de physiol. Journal de médecine de Bordeaux 1899. Nr. 19.
11. *Pitres et Daveyac, Contribution à l'étude des pleurésies purulentes bénignes et des épanchements puriformes. Journal de médecine de Bordeaux 1899. Nr. 32.
12. K. Prins, De nitzetling der long na Empyem-operate. Nederl. Tijdschr. v. Geneesk. Amsterdam 1899. II. 332.
13. *Sacharieff, Ein Fall von operativ behandeltem Pleuraempyem. Diss. München 1899.
14. Thiel, Zur Behandlung alter Empyeme. Deutsche Zeitschrift für Chir. 1899. Bd. 50. Heft 1 und 2.

Callari (3) liefert einen klinischen Beitrag zur chirurgischen Behandlung des Empyems bei Kindern. Er giebt eine Statistik der im Bürgerhospital zu Palermo in einem Jahrzehnt wegen Empyem operirten Individuen (im Ganzen 58). Aus seinen statistischen Angaben geht deutlich hervor, dass das Mortalitätsprozent in den mit Thorakocentese behandelten Fällen — mochten es Erwachsene oder Kinder sein —, ein ungünstigeres war, als in den mit Thorakotomie behandelten. Er theilt sodann einen Fall von, durch den Streptococcus hervorgerufener, eiteriger Pleuritis mit, der ein 2jähriges Kind betraf und in welchem Prof. Carini die Thorakotomie vornahm (Resektion der 9. Rippe der Skapularlinie entlang); in demselben trat nach einem Monat vollständige Heilung ein. Ferner führt er kurz 2 weitere von Carini mit Thorakoplastik behandelte und ebenfalls geheilte Fälle an, sowie einen anderen Fall von purulenter Pleuritis bei einem einjährigen Kinde, bei welchem 3mal die Thorakocentese vorgenommen wurde und der Tod eintrat. Aus allen diesen Beobachtungen glaubt Verf. schliessen zu können: 1. dass die Thorakoplastik eine auch bei Kindern angezeigte Operation ist, wenn es sich um purulente Pleuritis handelt; 2. dass hiernach das Allgemeinbefinden schnell eine Besserung erfährt und zuletzt vollständige Heilung eintritt. Muscatello.

In unmittelbarem Anschluss an einen durch Lungenerscheinungen komplizirten Typhus beobachtete Gerhardt (6) ein einseitiges seröses Pleuraexsudat, welches alsbald in eiteriges Exsudat überging und Reinkulturen von Typhus-

bacillen enthielt. Resorption des eiterigen Exsudates erfolgte in 10 Tagen. Je ein Fall von Fraenkel und Weintraud kamen auch zur spontanen Resorption. Die Prognose scheint dann besonders günstig, wenn der Typhusbacillus als einziger Erreger vorhanden ist. Verhältnissmässig rasch müssen die Typhusbacillen ihre entzündungserregende Wirkung verlieren.

P. Gubarew (7). Die Arbeit ist auf Anregung von Prof. Bornhaupt in Kiew entstanden. — Verf. ist strikter Gegner der Thorakocentese in ihren verschiedenen Modifikationen, einschliesslich der Bülau'schen Heberdrainage und der Methode von Lewaschaw (wiederholte Punktionen und Spülungen mit physiologischer Kochsalzlösung). — Die Thorakotomie wird von Bornhaupt in der Regel ohne Rippenresektion gemacht, also einfache Incision im Interkostalraum und Einführen eines Gummidrains. Spülungen der Pleurahöhle werden meist unterlassen; die früher systematisch ausgeführten häufigen Spülungen gaben schlechte Resultate. — Das verarbeitete Material umfasst 104 Fälle, die von 1883—1898 operirt sind. — Bei der Beurtheilung der Resultate sind von dieser Gesammtzahl auszuschliessen: 24 Fälle, die mit Lungentuberkulose komplizirt waren (1 geheilt, 15 gestorben, 8 gebessert), ferner 2 Fälle von doppelseitigem Empyem (beide gestorben) und 5 Fälle von Thorakoplastik bei veralteten Empyemen (2 gestorben, 3 mit Fistel entlassen). — Die übrigen 73 Fälle ergaben 71,2% Heilungen, 16,4% Mortalität, 12,3% Heilung mit Fistelbildung (unter den letzteren sind mehrere sehr früh in gutem Zustand entlassen und würden bei längerer Beobachtung sicher der Kategorie der Heilungen zuzuzählen sein). — 57 Patienten wurden ohne, 16 mit Rippenresektion operirt, die Zahlen der zweiten Kategorie sind etwas schlechter als die der ersten, doch legt Verf. selbst die Differenz nicht der Methode zur Last. Das Resultat hängt vielmehr ab: 1. vom Charakter der Grundkrankheit, die das Empyem hervorrief (die besten Resultate gaben metastatische Empyeme nach Typhus, Influenza, Puerperalfieber, eiteriger Otitis und Erysipel, dann folgt die kroupöse Pneumonie, am ungünstigsten waren die primären Pleuritiden); 2. von der Zeit vom Beginn der Erkrankung bis zur Operation; 3. von der Art der Nachbehandlung; 4. vom Alter der Kranken.

Wanach (St. Petersburg).

K. Prins (12) giebt eine kritische Uebersicht über die Theorie, gegründet auf klinische Observation oder experimentelle Prüfung über die Lungenentfaltung nach Empyem-Operationen oder nach traumatischem Pneumothorax, eine eigene Meinung über die öfters überraschend schnelle Lungenentfaltung nach Entstehung frischer Empyeme und Pleuraverwundungen. Er meint, dass bei den übrigen vielseitig angenommenen Momenten noch ein sehr schnell auftretendes Lungenödem dazu kommt, das aber sich in der verschlossenen Lunge der kranken Seite am höchsten dokumentirt. Das Oedem sei die Folge des Einflusses des erhöhten intra-thoracischen Druckes auf das rechte Herz, die Lungenvenen und auch den Ductus thoracicus. Er gründet seine Meinung auf die Wahrnehmung, dass er bei einer Empyemoperation die ödematöse Lungenwand fühlte und deren Niederrücken immer in ödematösem Zustande folgen konnte. Hiermit erklärt er die erste rasche Vergrösserung der Lunge mit Unrecht, also als Entfaltung bezeichnet.

Rotgans.

Van Thiel (14) berichtet über die Behandlung alter Empyeme nach Bardenheuer. Zunächst wird die Grösse der Höhle festgestellt. Schnitt in die Mitte, nach oben und unten die Höhle überragend. Excision der

Fistel und Narbe. Die Resektion vollständig bis da, wo Pleura pulmonalis und costalis aneinanderstossen, Abtragung des Periost, der Interkostalmuskulatur und der Lungenschwaden, damit die Weichtheile eingedrückt werden können und zwar durch Kompressionsverband. Verhindert dies die Scapula, so ist auch letztere zu reseziren.

IV. Lungengangrän. Lungenabscess. Bronchiektasien.

1. *Creran, Notes on a case of abscess of the lung successfully treated by drainage. British medical journal 1899. May 20.
2. *D. S. Fairchild, Surgical treatment of abscess of the lungs. The journ. of the Amer. Med. Ass. 1899. Sept. 30.
3. *Rickman Godlee, A clinical lecture on pulmonary abscess. British medical journal 1899. Jan. 21.
4. A. Kjos, Ein Fall von Lungenabscess. Tidskrift for den Norke Lægeforening 1899. Bd. 19. p. 15.
5. Körte, Gangrän der linken Lungenspitze. Freie Chirurgen-Vereinigung. Centralblatt für Chirurgie 1899. Nr. 16.
6. Krause, Gangrän des rechten Unterlappens. Altonaer ärztl. Verein. Münchener med. Wochenschrift 1899. Nr. 27.
7. Langenmantel, Beitrag zur operativen Behandlung der Lungengangrän. Dissertat. München 1899.
8. Lichtenauer, Ein Beitrag zur Behandlung grösserer Lungenkavernen und die nach Pneumonie verbleibenden Lungenfisteln. Deutsche Zeitschrift f. Chirurgie 1899. Bd. 50. Heft 3 und 4.
9. *Mackenzie, Notes on a case of abscess of the lung successfully treated by drainage. British medical journal 1899. May 20.
10. Malbot, Chirurgie du poumon dans les cavernes tuberculeuses, les pneumonies grises, les gangrènes et les kystes hydatiques avec quatre observations personelles. Arch. provinciales 1899. Nr. 1 et 2.
11. v. Meyer, Ueber einen geheilten Fall von Lungengangrän auf embolischem Wege entstanden bei septischem Abort. Pneumotomie. Heilung. Deutsche Zeitschrift für Chirurgie 1899. Bd. 51. Heft 3 u. 4.
12. S. Rudnew, Die bakteriologische Untersuchung eines Falles von interstitieller Pneumonie mit Bronchiektasien. Chirurgia. Bd. VI. Nr. 33.
13. W. Serenin, Zur Frage der chirurgischen Behandlung der Bronchiektasie. Chirurgia. Bd. VI. Nr. 34.
14. T. Solman, Zwei Pneumotomien wegen Lungenabscess. Medycyna. Nr. 21.
15. *Tuffier, Pneumotomie pour gangrène pulmonaire. Bull. et mém. de la soc. de Chir. 1899. Nr. 21.
16. *Wanner, Ein Fall von Lungenabscess. Korrespondenzblatt f. Schweizer Aerzte 1899. Nr. 10.
17. Warrack, A case of tooth impacted in the left bronchus; gangrene of the left lung. Death. British medical journal 1899. Febr. 18.

Kjos (4) hat mit gutem Erfog bei einem 20jährigen Manne einen im Anschluss an eine kroupöse Lungenentzündung sich entwickelnden Lungenabscess im unteren Lappen der rechten Lunge durch Thorakocentese entleert.

Hj. von Bonsdorff (Helsingfors).

Körte (5) demonstrirt ein Präparat von Lungengangrän bei einem 32jährigen Manne. Es handelt sich um Sequester in der rechten Lungenspitze: Erkrankung war akut, Patient exspektorirte Sequester. Nachdem eine faustgrosse Kaverne der rechten Lungenspitze konstatirt, wurde zur Freilegung ein vorderer Bogenschnitt zum Achselbein gemacht und die Rippe resezirt. Pleura war verklebt. Nach Trennung einer 1 cm dicken Pleura gelangt man in die grosse Höhle, welche einen vor dem Bronchus liegenden Sequester enthält. Genesung.

F. Krause (6) theilt einen Fall von Lungenfistel mit, welcher seit 2 Jahren krank im Juli 1898 wegen Lungengangrän des rechten Unterlappens anderwärts operirt war. Mit einer Lungenfistel, wodurch bei geschlossenem Mund und Nase die Atmung möglich war, wurde Pat. am 2. XI. 1900 aufgenommen. Wegen der 800—1000 g betragenden Sektretion wurde die Operation — Resektion von 3 Rippen sammt der umgebenden Pleura costalis und pulmonalis — vorgenommen. Wegen kleiner Fistel musste Ende Januar 99 die Höhle freigelegt werden. Alles infiltrirte Lungengewebe wurde resezirt und die Höhle durch mehrere das Lungengewebe ca. 1 cm tief passirende Nähte geschlossen. Es folgt Naht der schwieligen Pleura und Hautnaht mit Drainage. Es trat volle Heilung ein.

Lichtenauer (8) publizirt einen Fall von gangränösem Lungenabscess aus der Helferich'schen Klinik, welche von wesentlichem Interesse ist, da derselbe durch komprimirende Thoraxeinwickelung sehr bald zur Heilung führte.

52 jähriger Kutscher erkrankte durch Brustkontusion an Pneumonie und gangränösem Abscess im linken Unterlappen. Probepunktion im 9. Interkostalraum hinterer Axillarlinie ergiebt putriden Eiter. Sputum putride. 15. 1. 1896 1. Operation mit Resektion der 8. Rippe ergiebt leere Pleura, Pleuranaht der hepatisirten Lunge. Spätere Incision ergiebt hühnereigrosse Kaverne, unregelmässig gestaltet mit weitem Bronchus kommunizirend. Tamponade bei gutem Verlauf, sodass Patient 4. 3. 1896 entlassen wird. Ende März Wiederaufnahme wegen Fistelbildung und Dämpfung um die Narbe. Bei der 2. Operation 8. 8. 1896 findet sich eine mannsfaustgrosse Höhle mit stinkendem Eiter und kleinfingerdickem Bronchus im oberen Wundwinkel. Vermehrte Sekretion erforderte 11. 10. 1896 3. Operation in der alten Narbe. Ausgedehnte Resektion der betheiligten Rippen sammt den interkostalen Weichtheilen, sodass die Lungenhöhle so breit als möglich eröffnet ist.

Schon nach ca. 1½ Monat Dauerheilung unter dem Einfluss komprimirender Thoraxeinwickelung. Volle Arbeitsfähigkeit.

Ein Zinkblechpanzer wird auf der gesunden Seite angelegt und um denselben herum die elastischen Binden, welche die kranke Seite komprimiren. — Das Hauptmoment der raschen Heilung liegt ohne Frage in der nothwendigen ausgedehnten Rosektion, ohne die eine komprimirende Thoraxeinwickelung nicht in wirksamer Weise ausgeführt werden konnte.

Malbot (10) liefert 4 Lungenabscesse mit Heilung.

1. Fall betrifft 29 jähriger mit Malaria behafteten Mann mit oberflächlichsitzender Kaverne im linken Oberlappen. Incision der verwachsenen Kaverne im 1. Interkostalraum, Drainage. Heilung nach 3 Monaten.

2. Fall: 33 jähriger Obsynthtrinker, an Malaria krank, hatte eine schwere kroupöse Pneumonie des rechten Unterlappens überstanden. In der Rekonvalescenz Leberschwellung, Erbrechen eiteriger chokoladenfarbiger Massen ergab nach 10 Tagen Lungengangrän, welche nicht sicher zu bestimmen, in der Lebergegend vermuthet wurde. Stumpfes Eingehen in das indurirte Gewebe ergab starke Blutung. Unter Abstossung von grossen Lungen- und Lebersequester erfolgte nach 2 Monaten Heilung.

3. Fall betraf ebenfalls einen an Malaria leidenden Trinker, welche einen seit 12 Jahren im linken Unterlappen bestehenden Brandherd hatte. Nach Incision stiess sich allmählich ein faustgrosser Sequester ab. Heilung nach 6 Wochen trotz Komplikation von Embolie mit Hemiplegie und Aphasie.

4. Fall ergab bei 10jährigem Mädchen einen vereiterten Echinococcus. Heilung nach 4 Monaten.

E. v. Meyer (11) theilt einen Fall von Lungenabscess mit, welcher im Anschluss an die Ausräumung eines septischen stinkenden Abortes sich entwickelt hatte. Nach 5 Wochen traten rechts hinten unten ausgedehnte Dämpfung, Bronchialathmen, Rasseln, Kavernensymptome auf; Auswurf profus stinkend. Punktion: putrider Eiter. Rippenresektion unterhalb des Angulus scapulae; Pleura verwachsen, breite Eröffnung der nur ½ cm dicken Abscesshöhle mit 200 ccm Eiter. Die Höhle war faustgross und kommunizirte mit einem Bronchus. Nach einigen Monaten volle Heilung.

Solman (14). Ein 20jähriger rüstiger Mann war plötzlich unter Symptomen einer Appendicitis mit konsekutiver Peritonitis und rechtsseitiger Pneumonie erkrankt. Während die abdominalen Symptome nach 3 Wochen zurückgingen, persistirten die Anzeichen eines schweren eiterigen Prozesses in der rechten Lunge. Dämpfung von der 4. Rippe an, kaum hörbare Respirationsgeräusche, quälender Husten mit reichlicher Expektoration eiteriger fötider Sputa, hohes Fieber. Eine im 8. Interkostalraum ausgeführte Probepunktion förderte Eiter aus beträchtlicher Tiefe zu Tage. Verfasser resezirte unterhalb des Schulterblattwinkels aus der 9. Rippe ein 5 cm langes Stück, worauf er auf die bedeutend verdickte Pleura traf. Behufs Fixation der ev. an dieser Stelle vielleicht noch nicht genügend adhärenten Lunge wurden 2 Seidenfäden in entsprechender Entfernung durch Pleura und Lunge geführt und geknotet. Nach Incision der Pleura wurde gleich in die bereits fest verwachsene Lunge mit dem Messer eingegangen und unter mässiger Blutung in einer Tiefe von 4 cm der Eiterherd eröffnet. Drainage. Von nun an glatte Heilung.

2. Ein 28jähriger Mann war in Folge Verkühlung an einer rechtseitigen Pneumonie erkrankt, welche jedoch anstatt in Resolution in Eiterung überging. Die physikalischen Symptome der Verdichtung des Lungenparenchyms hielten an und der stark fiebernde Patient expektorirte reichlich aashaft stinkende eiterige Sputa. Die einen Monat nach der Erkrankung im 7. Interkostalraum ausgeführte Probepunktion sicherte vollends die Diagnose eines Lungenabscesses. Resektion der 8. Rippe in der Schulterblattlinie, Incision der Pleura und der festadhärenten Lunge. Blutung bedeutend. In einer Tiefe von 7 cm wurde der Eiterherd eröffnet. Drainage mit Jodoformgaze. Glatte Heilung. Trzebicky (Krakkau).

Nach Verschlucken eines Zahnes bei einer in Narkose ausgeführten Zahnextraktion konstatirte Warrack (17) am 13. Tage deutliche Lungengangrän; 3 Tage später Exitus.

Sektion ergab Zahn im linken Bronchus. Die ganze linke Lunge war gangränös.

Rudnew (12) fand in einem Falle von interstitieller Pneumonie des rechten Unterlappens, der von Bobrow durch Incision in das infiltrirte Lungengewebe geheilt wurde, im Sputum und im Lungenexsudat ausser Staphylokokken, eine bisher nicht beschriebene Streptothrixart, die sich namentlich dadurch von anderen Streptothrixarten unterschied, dass sie sich auf Gelatine nicht züchten liess, gegen Sonnenlicht sehr resistent war und wenig widerstandsfähige Sporen bildete. Rudnew hält diesen Pilz für den Erreger der Pneumonie. Wanach (St. Petersburg).

Serenin (13). Ein 16jähr. Mädchen hatte wiederholte Attacken einer rechtsseitigen Pleuritis überstanden, machte dann eine kroupöse Pneumonie des

rechten Unterlappens durch, vor deren vollständiger Resolution sie die Klinik verliess. — Zwei Jahre später kam sie in Serenin's Behandlung mit deutlichen Symptomen von Bronchiektasie im Bereich des rechten unteren Lungenlappens. Bei der ersten Operation wurde nach Resektion der 7. und 8. Rippe ausser Pleuraverwachsungen nichts gefunden. Bei der zweiten Operation, zwei Monate später, wurden noch Stücke der 8. und der 9. Rippe resezirt. Es fand sich ein abgekapseltes seröses Pleuraexsudat, ausgedehnte Verwachsungen der Pleurablätter, aber keine Kaverne. Ein Schnitt in das fast luftleere Lungengewebe förderte nur Spuren von Eiter zu Tage. 10 Tage später verlor die Kranke beim Verbandwechsel plötzlich das Bewusstsein und starb bald. Bei der Sektion fand sich Atelektase des rechten Unterlappens, diffuse cylindrische Erweiterung der Bronchien daselbst und ein kleiner gangränöser Herd im rechten Oberlappen. Der Operationsschnitt war in die Furche zwischen Unter- und Oberlappen gefallen. Wanach (St. Petersburg).

V. Lungentuberkulose.

1. A. F. Lemke, Report of cases of pulmonary tuberculosis, treated with intrapleural injections of nitrogen, with a consideration of the pathology of compression of a tuberculous lung. The journ. of Amer. Med. Ass. 1899. Oct. 14, 21 and 28.
2. Sudeck, Ueber die Behandlung des nicht tuberkulösen Totalempyems mit der Schedeschen Thoraxresektion. v. Bruns'sche Beiträge 1899. Bd. 25. Heft 1.
3. Turban, Zur chirurgischen Behandlung der Lungentuberkulose. Berliner klin. Wochenschrift 1899. Nr. 21.

Lemke (1) berichtet über 53 Fälle von Lungentuberkulose, welche nach der Methode von Murphy mit intrapleuralen Stickstoffinjektionen behandelt worden sind. Bei der Mehrzahl der Fälle zeigten sich sehr rasch Besserungen, bestehend in Gewichtszunahme, Abfall des Fiebers, Ausbleiben der Nachtschweisse, Verschwinden der Rasselgeräusche, des Sputums oder der Bacillen in demselben etc. Bei einem Kranken trat gleich nach der Injektion halbseitige Lähmung mit Bewusstlosigkeit auf, die im Verlauf von drei Monaten wieder schwand. Die Kranken konnten zum Theil mit ihrem Pneumothorax den gewohnten Beschäftigungen nachgehen, zum Theil wurden sie in besseres Klima geschickt. In etwa vier Wochen mussten die Injektionen erneuert werden, da das Gas in dieser Zeit verschwand und die Lunge sich wieder ausdehnte. Die Beobachtung in allen Fällen erstreckte sich nur über einige Monate. Maass (Detroit).

Sudeck (2) modifizirte die Thorakoplastik dahin, dass er im ersten Akt die grosse Höhle in zwei von einander unabhängige Partien theilt, durch seitlichen Brückenlappen von der Höhle des 5.—9. Interkostalraumes. Resektion der im Lappen enthaltenen Rippen und Anpressen des Lappens in die Pleurahöhle. Dadurch obliterirte in kurzer Zeit der untere Abschnitt der Höhle. Im zweiten Akt nach drei Wochen wurde der obere Theil der Höhle durch zwei gestielte Muskellappen ausgefüllt mit gutem Resultat. Durch die Anwendung des Brückenlappens wurde eine raschere Heilung erzielt.

Turban (3) macht den Vorschlag, in den Schrumpfung und Narbenbildung zeigenden Fällen von Lungentuberkulose eine grössere Thorakoplastik ohne Eröffnung der Pleurahöhle vorzunehmen, damit der zu kräftig gebaute Brustkorb die nöthige Verkleinerung seines Innenraums zulässt. Turban hat 1896 in einem Falle einen schweren fortschreitenden Prozess zum Stillstand und zur theilweisen Rückbildung gebracht. Indikation: Total- oder fast totale

Erkrankung einer Seite bei gutem Zustande der anderen, wenn mehrmonatliche Behandlung Tendenz zur Schrumpfung und genügende Widerstandskraft ergeben hat.

VI. Echinococcus. Tumoren.

1. *Cromwell, Equinococus de la pleura. La semana medica. Buenos Aires 1899.
2. *Gamgee, A case of hydatid cyst of the lung treated by incision and drainage; recovery. The Lancet 1899. June.
3. *Le Sourd, Épithéliome mucoïde primitif du poumon. Bull. Société anatomique 1899. Juin.
4. V. Steiner, Doppelseitiger Lungen-Leberechinococcus. Berliner klin. Wochenschr. 1899. Nr. 39.

V. Steiner (4) theilt einen von Israel operirten doppelseitigen Lungen-Leber-Echinococcus mit. Er macht auf die Gefahren aufmerksam, welche die Punktion der Echinokokkensäcke mit sich bringt und betont das radikale Verfahren mit Eröffnung und Entleerung der Säcke.

IX.

Die Verletzungen und chirurgischen Krankheiten des Herzens und Herzbeutels, der Gefässe der Brusthöhle, des Mediastinums.

Referent: E. Bennecke, Berlin.

Die mit * versehenen Arbeiten sind nicht referirt worden.

1. Aguerre, Sur un cas d'endocardite à bacilles de Koch chez une tuberculeuse. Soc. anat. de Paris 1899. Mai.
2. v. Baracz, Ein Fall von penetrirender Stichwunde der Herzgegend; Lungenprolaps, Hämathorax, Pneumohämopericardium; Heilung. Wiener klin. Wochenschrift 1899. Nr. 47.
3. Beatson, A fatty tumour removed from the superior mediastinum. Glasgow med. chir. soc. Glasgow med. journal 1899. Jan.
4. *Caprara, La cura chirurgica nei traumatismi del pericardio e del cuore. La Clinica chirurgica 1898.
5. *Chimenti, Lavatura del cuore e del pericardio nella pericardite purulenta. Perugia 1898.
6. Crivelli, Observation d'un cas d'anévrysme de l'aorte thoracique développé dans la fosse sous-scapulaire. Revue de Chirurgie 1899. Nr. 7.
7. Damsch, Zur Lage frei beweglicher Ergüsse im Herzbeutel. Zeitschrift f. klin. Medizin 1899. Bd. 38. Heft 4. 5. 6.
8. Eichel, Die Schussverletzungen des Herzbeutels. v. Langenbeck's Archiv 1899. Bd. 59. Heft 1.
9. Handmann, Zwei Fälle von traumatischem Chylothorax. Münchener med. Wochenschrift 1899. Nr. 6.

10. W. Horodynski und W. Maliszewski, Ueber Herzwunden. Medycyna 1899. Nr. 21 und 22.
11. Koch, Ein operativ behandelter Fall von Pericarditis purulenta. Diss. Bonn 1899.
12. Loison, Des blessures du péricarde et du coeur et de leur traitement. Revue de Chirurgie 1899. Nr. 1, 2, 6, 7.
13. Marion, Intervention pour plaie du coeur. La Presse médicale 1899. Nr. 25.
14. K. Niedzielski, Ueber Herzwunden. Kronika lekarska. Nr. 2.
15. Podres, La chirurgie du coeur. Revue de Chirurgie 1899. Nr. 5.
16. Sternberg, Zwei Fälle von Lufteintritt ins Herz. Centralblatt für Chirurgie 1899. Nr. 11.
17. Steven, Case of purulent pericarditis in which paracentesis pericardii was performed. Glasgow med. Journ. Nr. 99.
18. — Case of purulent pericarditis. Medico-chirur. soc. Glasgow med. journal 1899. November.
19. Stoyanov, Les interventions chirurgicales sur le médiastin postérieur et les organes y contenus. État actuel de la question. Revue de Chirurgie 1899. Nr. 3.
20. Terrier et Reymond, Chirurgie du coeur et du péricarde. Alcan 1899.
21. Wehr, Ueber eine neue Methode der Brustkorberöffnung zur Blosslegung des Herzens. Deutscher Chirurgenkongress 1899.
22. — Ueber Herznaht- und Herzwundresektion. Deutscher Chirurgenkongress. 1899.

Damsch (7) hat Injektionsversuche an der Leiche über die Frage der Lage frei beweglicher Ergüsse im Herzbeutel angestellt in Hinsicht auf möglichst frühzeitige Diagnose und zur Entscheidung der Frage, welche Stelle der vorderen Brustwand am zweckmässigsten operativ geöffnet wird.

Indem er im Gegensatz zu der Versuchsanordnung anderer Experimentatoren nur den 5. und 6. linken Rippenknorpel und event. ein kleines Randstück des Brustbeins resezirte, glaubte er die natürlichen physikalischen Verhältnisse des Herzens und Herzbeutels am wenigsten zu stören. Als Injektionsmasse wählte er $2^1/_2$%ige Agarlösung, welche er in steigenden Mengen in horizontaler Stellung der Leiche einspritzte, bei einer Leiche in sehr geringer Menge in fast vertikaler Stellung.

Aus den Versuchen, die einzeln genau mitgetheilt werden, ergiebt sich zunächst, dass kleine Mengen von Flüssigkeit sich ausschliesslich im abhängigsten Theil des Herzbeutels ansammeln. Das ist bei aufrechter Stellung an der Herzbeutelspitze und bei steigendem Erguss auch allmählich rechts unten, im Herzleberwinkel. Die auf die Spitze beschränkt bleibenden Ergüsse wird man nur diagnostiziren können, wenn die Dämpfung den Spitzenstoss nach links überragt; leichter wird die Diagnose, wenn sich der Erguss nach rechts ausdehnt, also die charakteristische Dämpfung im Herzleberwinkel dazu tritt. Bei liegender Stellung sinkt bei kleineren Ergüssen das Herz der Schwere nach nach hinten, wodurch die Flüssigkeit nach dem Zwerchfell gedrängt wird; ist der Zwischenraum zwischen Herz und Zwerchfell gefüllt, so steigt die Flüssigkeit nach vorn zunächst in den Spitzentheil und sodann nach rechts.

Grössere Ergüsse unterliegen nicht nur den Gesetzen der Schwere, sondern werden auch durch die zunehmende Spannung des Herzbeutels beeinflusst. Der Herzbeutel rundet sich ab und bringt dadurch, dass er sich gegen die vordere Thoraxwand abplattet, die Lungenränder — falls sie nicht verwachsen sind — zum Ausweichen; die Dämpfung wächst nach rechts und links und oben, es dehnt sich der die Aorta umgebende Sinus pericardii, sodass die Dämpfung bis zum ersten Interkostalraum rechts vom Sternum hinaufreichen kann. Die ganze Vorderfläche des Herzens fand sich beim Versuch mit einer bis 2 cm dicken Agarschicht bedeckt.

Das Resultat dieser Versuche ist also sehr abweichend von denen Schaposchnikoff's (vergl. diesen Jahresbericht 1897, pag. 501) u. A., welche das Herz der vorderen Brustwand anliegend fanden. Das einzige Mal, wo Damsch vorn keinen Agar fand, handelte es sich um einen stark hypertrophischen linken Ventrikel, welcher keinen Raum zwischen Thoraxwand und Wirbelsäule übrig liess. Dieser Befund ist freilich von praktischer Wichtigkeit in Bezug auf die operative Oeffnung, da perikardiale Ergüsse am häufigsten bei Endokarditis und Nephritis vorkommen.

Dass Damsch entsprechend der Ansammlung des Exsudats vorn den hinteren Theil des Perikards frei von Agar fand, ist eine Erklärung dafür, dass trotz grosser Ergüsse Reiben vorhanden sein kann. Zweifellos am reichlichsten war der Agar stets an der Zwerchfellsfläche angehäuft. Dadurch muss bei grossen Ergüssen der Längsdurchmesser des Herzens verlängert erscheinen, was bei einer Operation zu berücksichtigen ist.

Für die Wahl des geeignetsten Orts zur Punktion des Herzbeutels ergaben sich aus diesen Versuchen folgende Direktiven: Man wird am sichersten das Herz schonen, wenn man zwischen Herz und Zwerchfell eingeht, also im Bereich der normalen Herzdämpfung im 5. oder 6. Interkostalraum und zwar, um nicht die Pleura und die Vasa mammaria zu verletzen, hart am linken Sternalrande in schräger Richtung nach der Mittellinie zu. Dieselbe Stelle gilt auch für die Eröffnung des Herzbeutels durch Schnitt nach vorheriger Resektion der entsprechenden Rippenknorpel.

Koch (11) berichtet einen Fall von eiteriger Pericarditis, welcher von Dr. Hülsmann in Solingen operirt wurde und zur Heilung kam.

Es handelte sich um ein 11jähriges Mädchen, bei welchem nach Masern eine langwierige wandernde Pneumonie und nach deren Ablauf Pericarditis eintrat. Nachdem eine Probepunktion Eiter ergeben hatte, wurde zur Operation geschritten: Resektion von 5 cm des 4. linken Rippenknorpels, Einschnitt ins Perikard 3 cm links vom Sternalrande, wobei dünner, leicht bräunlichrother Eiter hervorstürzte, aber auch in die gleichzeitig verletzte linke Pleura aspirirt wurde. Völlige Entleerung des Perikards (fast 1 l Eiter, der bakteriologisch eine Reinkultur von Pneumokokken enthielt), Naht der Pleura; in das Perikard werden 2 Drains eingelegt. In der linken hinteren Axillarlinie wird ein Stück Rippe resezirt und die Pleura drainirt. Während die Pleura sich nicht entzündete, dauerte die Perikardialeiterung 3 Wochen. Im Uebrigen war die Heilung ungestört; charakteristisch ist, dass die Pulsfrequenz erst nach $^1/_2$ Jahr auf die Norm zurückging. 2 Jahre später wurde normaler Herzbefund festgestellt.

Koch hat aus der Litteratur 36 Fälle von eiteriger, durch Incision behandelter Pericarditis tabellarisch zusammengestellt, von denen nahezu 50% dauernd geheilt sind. Er giebt der Incision mit Drainage vor der Punktion den Vorzug.

Aus dem Bericht von Steven (18) über einen Fall von eiteriger Pericarditis bei einem $2^1/_4$jährigen Mädchen, welche, ohne dass der Versuch eines operativen Eingriffs gemacht worden wäre, zum Tode führte, ist von chirurgischem Interesse nur die durch die Autopsie festgestellte Lageveränderung des Herzens. Dasselbe war nach rechts und oben gedrückt, die Spitze lag im 4. Interkostalraum, dicht am Sternalrande.

Steven (17) machte in einem weiteren Fall von eiteriger Pericarditis bei einem 35jährigen Mann schliesslich die Punktion, als die Herzdämpfung ins Kolossale gewachsen war (linker 4. Interkostalraum, 1 Zoll links vom Sternum). Der Mann starb und Steven tröstet sich damit, dass der Kranke auch gestorben sein würde, wenn er 1 oder 2 Tage früher punktirt worden wäre, da die Sektion doppelseitige Pleuritis und rechtsseitige Pneumonie erwies.

Terrier und Reymond (20) geben in ihrem Buch über die Chirurgie des Herzens und Herzbeutels eine ausgezeichnete Darstellung der Entwickelung und des jetzigen Standes dieses Gebiets der Chirurgie. Auf den Inhalt der mit vielen Illustrationen versehenen Schrift im Einzelnen einzugehen, würde bei der Menge des Gebotenen den Rahmen dieses Jahresberichts überschreiten.

Die umfangreiche (148 Seiten) statistische Arbeit von Loison (12) über die Wunden des Herzbeutels und Herzens und ihre Behandlung verdient eine ausführliche Wiedergabe.

Er hat sich die Aufgabe gestellt, die Arbeit G. Fischer's aus dem Jahre 1868 durch eine Zusammenstellung der in dem seitherigen Zeitraum von 30 Jahren veröffentlichten Litteratur gewissermassen fortzusetzen. Ausgeschlossen hat er zufällige oder beabsichtigte chirurgische Wunden, sowie Perforationen von der Speiseröhre aus. Er hat im Ganzen 277 Beobachtungen gefunden mit einer Gesammtmortalität von 84,8% (gegen 84,07% bei Fischer). Er ordnet die Verletzungen unter 4 Rubriken: 1. durch Nadeln, 2. Stichschnittwunden, 3. durch Feuerwaffen, 4. durch Thoraxkontusionen. Jeder Gruppe ist eine tabellarische Zusammenstellung der betreffenden Fälle mit kurzer Krankengeschichte vorangestellt.

A. Verletzungen durch Nadeln. In allen 23 Fällen war die Nadel von aussen eingedrungen, 9mal war das Herz mitverletzt. Von den 9 Fällen, in welchen Heilung eintrat (= 39,1%), war bei 7 die Nadel entfernt. 3mal liess sich die Nadel ohne weiteren Eingriff herausziehen, 3mal wurde sie durch Incision entfernt, 4mal konnte sie trotz Operation nicht entfernt werden. Von den 14 Todesfällen (60,8%) waren bei 2 Entfernungsversuche gemacht. 8mal war innere Blutung die Todesursache. Die Gestorbenen lebten von der Verwundung an 1/4 Stunde bis 22 Monate.

B. Stichschnittwunden. 90 Fälle, davon 48 Messer-, 8 Dolchstiche etc. Von den 63 Fällen, in denen der Ort des Einstichs angegeben war, ist das Instrument 51mal (= 80,9%) links von der Mittellinie eingedrungen, 10mal (= 16,1%) rechts, 2mal (= 3,2%) durch's Sternum. Der Einstich lag bei den linksseitigen 11mal im 5. Interkostalraum oder in der 5. Rippe, 9mal im 4. Interkostalraum oder in der 4. Rippe zwischen Sternalrand und Mamillarlinie; von den rechtsseitigen war er 9mal im Sternum oder zwischen diesem und der Mamillarlinie. In 81 Fällen war das Herz verletzt, 9mal nur das Perikard. Von den Herzverletzungen betrafen 31 (= 39,7%) den rechten Ventrikel, 26 (= 33,3%) den linken, 6 (= 7,6%) den rechten Vorhof, 2 (= 2,5%) den linken, 6 (= 7,6%) das Septum ventriculorum und die Koronargefässe, 3 (= 3,8%) die grossen Gefässe der Basis. Mehrmals waren gleichzeitig mehrere Herzhöhlen betroffen oder es bestand Komplikation durch Verletzung der grossen Gefässe. An Mitverletzungen benachbarter Organe wurden beobachtet solche des Pleura, der Lungen, des Zwerchfells, der Leber, des Magens. Von den 90 Fällen sind nur 11 = 12,2% geheilt (gegen 8% bei G. Fischer), obwohl Loison diagnostisch unklare und solche Fälle ausgeschlossen hat, wo der Tod aus anderen Ursachen erfolgte. Die Heilungen erfolgten 1mal ohne Intervention, 3mal nach Incision und Tamponade des Perikards, 2mal nach Incision und Drainage des Perikards (wegen sekundärer eiteriger Pericarditis), 3mal nach Naht des Perikards, 1mal nach Naht des Herzens und Drainage des Perikards, 1mal nach Naht des Herzens und des Perikards. Die Zahl der chirurgischen Eingriffe beträgt unter allen 90 Fällen 23, sie fanden theils in den ersten Tagen statt, theils später wegen Kompli-

kationen. Die primären Eingriffe waren 3 Perikardiotomien mit Gazetamponade (3 Heilungen), 8 Perikardiotomien mit Naht des Perikards (3 Heilungen, 5 Todesfälle), 5 Nähte des Herzens und des Perikards (2 Heilungen, 3 Todesfälle). Todesfälle sind unter den 90 Fällen 79 (= 87,7 %) zu verzeichnen. Sie vertheilen sich folgendermassen: 1. Tod ohne Intervention a) durch innere Blutung 56 mal, b) durch Infektion 12 mal, c) durch Gehirnblutung 2 mal; 2. Tod nach Intervention a) nach Naht des Perikards 5 mal, b) nach Naht des Herzens und Herzbeutels 3 mal; 3. Tod an unabhängiger Ursache 1 mal. Der Tod trat ein bis wenige Minuten nach der Verletzung 23 mal, länger als nach 1 Stunde 15 mal, 1 oder mehrere Tage nachher 29 mal, 1 Monat bis mehrere Jahre später 10 mal, 2 Patienten leben zur Zeit noch.

C. Feuerwaffen. 110 Fälle. Von den 76 Fällen, in welchen die Waffe genannt ist, war sie 32 mal (= 42,1 %) ein Revolver, 19 mal (= 25 % eine Pistole, 17 mal (= 22,3 %) ein Kriegsgewehr, 6 mal (= 8 %) gewöhnliche Gewehre, je 1 mal ein Karabiner und ein kleiner Mörser. Die Stelle des Einschusses ist in 88 Fällen bekannt: 70 mal (= 79,5 %) links von der Medianlinie, 14 mal (= 16 %) rechts davon, 4 mal (= 4,5 %) durch das Sternum, also sehr analog den Zahlenverhältnissen unter B. Die linksseitigen Schüsse sassen 32 mal zwischen Sternum und Mamilla, 18 mal in der Mamillarlinie, 11 mal nach aussen davon, 9 mal unbestimmt. Die rechtseitigen Schüsse sassen 5 mal zwischen Sternum und Mamilla, 2 mal in der Mamillarlinie, 5 mal ausserhalb derselben, 2 mal unbestimmt. 28 mal gingen sie durch die 4. linke Rippe oder den 4. Interkostalraum, 17 mal durch die 5. Rippe oder den 5. Interkostalraum; dies sind wie bei B die Prädilektionsstellen. Von 94 Fällen, wo der getroffene Herzabschnitt erwähnt ist, war 38 mal (= 40,1 %) der linke Ventrikel verletzt, 18 mal (= 19,3 %) der rechte, 7 mal (= 7,6 %) der linke Vorhof, 2 mal (= 2,1 %) der rechte, 4 mal (= 4,3 %) das Septum ventriculorum und die Koronargefässe, 5 mal (= 5,4 %) die Herzspitze, 4 mal (= 4,3 %) die grossen Gefässe; 16 mal (= 17 %) waren mehrfache Verletzungen vorhanden. Also überwiegen bei den Schussverletzungen die des linken Ventrikels und die multiplen im Vergleich mit den Stichschnittwunden.

Hervorzuheben sind 12 Fälle, wo das Perikard nicht perforirt war: 8 mal hatte das Geschoss nach Perforation der Thoraxwand den Herzbeutel direkt kontundirt und intraperikardiale Blutung mit Herzverletzung verursacht, 3 mal hatte es ohne zu perforiren, Rippenknorpel oder Sternum frakturirt, diese hatten den Herzbeutel kontundirt und das Herz rupturirt, 1 mal wurde bei fehlender Weichtheil- und Knochenwunde ein Loch im Septum ventriculorum gefunden. Von sämmtlichen 110 Fällen waren in 78 (= 70,9 %) 1 oder beide Pleuren mitverletzt, in 52 (= 47,2 %) 1 oder beide Lungen, in 12 (= 10,9 %) das Zwerchfell, zum Theil auch die Abdominalorgane; diese Nebenverletzungen sind also viel zahlreicher als bei B. Der Ausgang ist von 110 Fällen 1 mal nicht bekannt, Heilungen sind nur 3 eingetreten (= 2,7 %), 106 mal der Tod (= 97,2 %).

Die Eingriffe beziehen sich meist auf die Nebenverletzungen, der Pleura etc. Von Eingriffen am Herzbeutel werden 2 erwähnt (Langenbeck, Riedel), wo wegen accidenteller Pericarditis der Herzbeutel eröffnet wurde (1 Heilung, 1 Todesfall), 1 mal (Rieder) wurde der durchschossene Herzbeutel primär unter Jodoformgaze-Tamponade genäht (Heilung). Todesursache war 62 mal innere Blutung, wobei sich nur 3 mal im Herzbeutel kein Blut fand, 8 mal Blutung mit Shock, 20 mal Infektion, 3 mal Asystolie; in den übrigen

Fällen hing der Tod nicht mit der Verletzung zusammen. Der Tod erfolgte 29 mal sofort oder sehr rasch, 11 mal in 1—24 Stunden, 15 mal in 1—8 Tagen, 23 mal in 1—4 Wochen, 12 mal in 1—12 Monaten, 5 mal erst nach mehreren Jahren.

D. Herzverletzungen durch Kontusion des Thorax (Déchirures et ruptures), 54 Fälle. Natur der Verletzung war verschieden, entweder Wunden des Herzbeutels und des Herzens durch Fragmente der Rippen und des Sternums, oder Rupturen des Herzens bei intaktem Pericardium parietale, hervorgebracht ohne Thoraxverletzung. Die Ursachen sind sehr verschieden, am häufigsten handelt es sich um Sturz aus der Höhe auf den Erdboden oder einen Vorsprung, demnächst um Hufschläge, Ueberfahrungen. Die verletzende Gewalt wirkte unter 33 dieser Fälle 22 mal von vorn ein, 11 mal von links seitlich. Nur 1 mal war eine Hautwunde vorhanden, sonst nur Sternum- oder Rippenbrüche. Zuweilen haben die Fragmente die Herzbeutel- resp. Herzverletzung direkt herbeigeführt. Der Ausgang der Fälle gestaltete sich folgendermassen: 3 mal trat völlige Heilung ein, davon 1 mal nach Operation. Ferner entwickelten sich 23 mal nach dem Trauma Veränderungen an den Klappen, am Myokard oder Perikard, welche in 6 Fällen später den Tod herbeiführten. Dazu kommen noch 30 andere Todesfälle, wo die Herzverletzung selbst ein mehr oder weniger rasches Ende herbeiführte. Der Sektionsbefund war sehr wechselnd: Verletzungen der Klappen und ihrer Sehnenfäden, der Ventrikel, Vorhöfe, des Septums, des Perikards, einzeln oder in mannigfachen Kombinationen, diffuse Myo- und Pericarditis; dazu Verletzungen des Pleura, der Lungen, des Zwerchfells, der Abdominalorgane. Der Tod trat rasch ein 9 mal, 10 mal nach mehreren Stunden, 7 mal nach mehreren Tagen, 3 mal nach mehr als 1 Jahr. Chirurgisch eingegriffen wurde 1 mal (Mansell-Moullin) in einem Falle, wo beim Fussballspiel ein heftiger Stoss das Sternum getroffen hatte. Drei Wochen später wurde das Perikard eröffnet, 3 l Blut entleert; rasche Heilung.

Den letzten Theil der Arbeit bilden allgemeine Betrachtungen über Diagnostik und Behandlung der Herzverletzungen. Die topographisch-anatomischen Besprechungen beziehen sich auf die bekannten Streitfragen über die Grenzen des Herzbeutels und des Herzens, über ihr Verhältniss zu den Pleuren und Lungen. Sie bringen viel anatomische Details, aber keine eigenen Untersuchungen. Zur Diagnosenstellung hält Verf. vorsichtiges Sondiren für erlaubt. Ueberhaupt ist er Anhänger der aggressiven Therapie: sobald eine Herzbeutel- oder Herzverletzung angenommen werden kann, soll sofort operirt werden. Dies gilt in erster Linie für Stich- und Schusswunden; bei Nadelverletzungen und Thoraxkontusionen wird der Grad der Anfüllung des Herzbeutels durch Erguss das Leitende sein.

Er theilt die Indikationen zur Operation in drei Gruppen: 1. Fälle, wo das verletzende Instrument (Nadel oder Stichschnittwaffe) aus der Wunde ragt, 2. Fälle, wo eine Wunde der Thoraxwand vorhanden ist mit oder ohne den verletzenden Fremdkörper in den Geweben, 3. Kontusion ohne Hautverletzung. Im ersten Fall räth er eine Nadel einfach herauszuziehen, bei Waffen grösserer Dimensionen aber das Herz vorher freizulegen wegen etwaiger Blutung; im zweiten Fall wird man die Wunde erweitern, Perikard, Herz freilegen und inspiriren, ev. nähen etc.; im dritten Fall primär nur bei Perikardialerguss eingreifen, sekundär bei späteren Komplikationen. Die therapeutischen Eingriffe theilt er 1. in solche, welche das Perikard nicht zu eröffnen brauchen,

2. solche, wo dies nöthig und event. dazu eine Mitverletzung der Pleuren oder der Herzbeutelhöhle zu berücksichtigen ist. Zur ersten Gruppe gehören die Fälle, wo Nadeln entweder über die Haut herausragen oder dicht unter ihr liegen; dann genügt langsames Vorziehen. Die zweite Gruppe zerfällt in Punktion und Incision. Loison ist ein Gegner der Punktion, weil sie nicht definitiv nütze und durch unbeabsichtigte Nebenverletzungen (Herz, Pleura) schaden könne. Von den Incisionsmethoden verwirft er die durch's Sternum gehende, hält die epigastrische nur für zweckmässig bei Einschüssen, welche das Peritoneum verletzt haben. Die interkostale Incision hat bei einfacheren Verhältnissen gute Resultate geliefert, mehr Uebersicht giebt die Resektion einer Rippe, noch mehr die mehrerer Rippen und die Bildung von Lappen. Den bisherigen Bestrebungen in letzterer Richtung erkennt er nur Gültigkeit für spezielle Fälle zu und entwickelt seinerseits ein Verfahren, dem er generelle Anwendungsfähigkeit nachrühmt, da es gestatte, das Operationsgebiet nach Bedarf nach oben, unten und median zu erweitern: er macht einen transversalen Schnitt von 6—8 cm Länge durch die Eingangswunde oder wenn (bei Kontusion) keine Hautwunde da ist, durch den 4. linken Interkostalraum. Von diesem Schnitt aus wird mit oder ohne Rippenresektion entweder die Operation vollendet oder es werden nach Anfügung zweier vertikaler Schnitte an den beiden Enden des horizontalen zwei Hautmuskelknochenlappen dargestellt, welche nach oben und unten aufklappen und so je nach Bedarf ein grosses Operationsfeld freilegen. Dieses kann noch vergrössert werden durch einen ebensolchen, das Sternum enthaltenden Lappen, welcher begrenzt wird durch den parasternalen Vertikalschnitt und zwei horizontale, von dessen Enden aus über das Sternum führende Schnitte. Während die beiden ersten Lappen nach oben und unten aufklappen, klappt dieser Sternallappen nach rechts, sodass ein System von drei an einander grenzenden Lappen entsteht. Im Bedarfsfall kann dieses Lappensystem symmetrisch auf die rechte Seite des Brustbeins verlegt werden. Es folgen nun die nöthigen Manipulationen am Herzkeutel und Herzen, Entleeren des Exsudats, Stillung der Blutung durch Unterbindung resp. Naht (Seidenknopfnähte), Versorgung der etwa verletzten Pleura und Lunge; Pleura wie Perikard werden unter Jodoformgazedrainage genäht, der Lappen ebenfalls, sodass die Gazestreifen nach aussen münden.

Eichel (8) hat die Fälle von Schussverletzung des Herzbeutels, die nicht durch Herzverletzungen komplizirt sind, aus der Litteratur gesammelt. Von 27 sind 19 „dem Verlauf nach wahrscheinlich", 4 „durch Sektion bestätigt", 4 „durch Operation sichergestellt" (darunter 1 eigener Fall). Nach einer Erörterung der anatomischen Verhältnisse der Herzbeutelgegend, besonders in Bezug auf die Ausdehnung der Pleuren, bespricht Eichel zunächst die Diagnose der Herzbeutelverletzungen. Er hat aus der Kasuistik den Schluss gezogen, dass Lungen- oder Pleuraverletzungen, welche die des Herzbeutels kompliziren, durchaus nicht immer Symptome zu machen brauchen, dass Hämoptoe, Hämothorax, Hautemphysem fehlen können. Für sichere diagnostische Zeichen hält er bei Berücksichtigung des Sitzes der Wunde 1. Vergrösserung der Herzdämpfung, 2. Ersatz derselben durch eine den Herzgrenzen entsprechende Zone tympanitischen Schalls. Dazu kommen Reibegeräusche und metallisches Plätschern.

Der Verlauf der Herzbeutelschüsse hängt im Wesentlichen davon ab, ob mit dem Geschoss Eitererreger in die Wundhöhle kommen oder nicht. Dem

Perikardial-Erguss geht meist ein perikarditisches Reiben vorher. Etwa auftretende Herzgeräusche sind nach Eichel's Meinung und persönliche Erfahrung nicht für Mitverletzung des Herzens beweisend.

Die Komplikationen waren in 17 Fällen seitens der Lungen und Pleuren, 2 mal war die Bauchhöhle mit eröffnet.

Die Therapie sei abwartend. Im Frühstadium kann nur ein grosser Bluterguss im Herzbeutel, der die Herzthätigkeit behindert, zu einem Eingriff veranlassen. Man hat sich im Allgemeinen zu beschränken auf Desinfektion der Wunde, Kontrolle der Brustorgane. Auch bei Pericarditis ist nur dann zu interveniren, wenn sie durch die Grösse oder eiterige Beschaffenheit des Ergusses gefährlich wird. Dann ist breite Freilegung des Herzbeutels und Eröffnung durch Schnitt nöthig. Man soll die Flüssigkeit langsam ablaufen lassen und dafür sorgen, dass die Herzbeutelwunde offen bleibt bis die Sekretion normal ist. Was die bekannte Streitfrage betrifft, welche Lage das Herz im Exsudat einnimmt, so hält Eichel die alte Ansicht, dass das Herz nach hinten und oben gedrängt wird, für richtig.

Der vom Verf. operirte Fall ist folgender: Ein 18jähriger Mann machte einen Selbstmordversuch mit einem 7 mm-Revolver. Einschuss in der vorderen Körpermedianlinie zwischen 5. und 6. Rippe. Da nur Abdominalerscheinungen vorlagen, wurde von der Wunde ausgehend der Bauch geöffnet, aber da sich keine Verletzung fand, wieder geschlossen. Nach 8 Tagen leidlichen Befindens trat ein ziemlich rasch an Menge zunehmender perikarditischer Erguss auf, der in seinem Beginn mit leisem Reiben an der Spitze einherging. Daher in Narkose Operation: Freilegung des Einschusses durch Bildung eines rechtsgestielten Lappens, Herausmeisseln eines 2:3 cm grossen Stücks aus dem Sternum, teilweise Entfernung der Rippenknorpel mit dem Messer. Erweiterung der Herzbeutelwunde, Entleerung von ca. 500 ccm rötlich-gelber, Fibrinflocken enthaltender Flüssigkeit. Am Herzen findet sich keine Verletzung. Darauf Rückgang der Erscheinungen und nachdem der Kranke auch noch eine linksseitige Pleuritis bestanden hatte, Heilung.

Podres (15) giebt in seinem Aufsatz über die Herzchirurgie unter Berücksichtigung der hauptsächlichen Litteratur eine lesenswerthe orientirende Darstellung der Entwickelung des jetzigen Standes der Frage und fügt eine persönliche Beobachtung hinzu (welche zeigt, was dem Herzen alles geboten werden kann).

Ein 16jähriges Mädchen wurde, 2 Stunden nachdem es sich mit einem Revolver einen Schuss in die Brust beigebracht hatte, in sehr schwerem Allgemeinzustand in die Klinik gebracht. Herzthätigkeit und Athmung äusserst schwach. Einschuss in der 5. linken Artic. sternocostalis, theils durch das Sternum, theils durch den Knorpel gehend. Bei der ersten Untersuchung entleerte sich etwas blutige Flüssigkeit. Zunächst trat Besserung ein, am 3. Tage Verschlechterung, sodass ein Eingriff nöthig wurde: Die eingeführte Sonde stösst auf's Herz, daher wird der Einschuss erweitert und drainirt, mit dem Ausfluss von Blut bessert sich das Befinden. Aber schon nach 2 Tagen wird eine neue Operation nöthig: Zurückpräpariren eines Lappens (vergl. unten) nach links, Freilegung des Herzens; es findet sich ein 1 cm langer, anscheinend oberflächlicher Längsspalt in der Wand des rechten Ventrikels, 3 cm von der Spitze, 2 cm vom Sulcus longitudinalis, die Wunde liegt durch Muskelwirkung zusammen. Um nicht die Wunde wieder zu öffnen, führte er eine Nadel bis zur entgegengesetzten Ventrikelwand ein und suchte durch mehr als 10maliges Einsenken derselben das Innere des Ventrikels ab (!). Es fand sich kein Geschoss. (Sein Plan war, bei positivem Befund 2 Fäden quer durch die Wunde zu legen, zwischen ihnen die Herzwand bis in die Höhle zu durchtrennen und den Fremdkörper zu entfernen). Dann suchte er ebenfalls ergebnislos die Perikardialhöhle ab. Schliesslich untersuchte er auch noch die Herzwände, indem er das Herz in die Hohlhand nahm und bimanuell mit erheblicher Kraft die Ventrikel und die Vorhöfe durchtastete (!); auch hier negativer Befund. Er legte keine Naht an, sondern tamponirte aseptisch. Während aller dieser Manipulationen blieb das Herz nicht stehen, nur trat statt der rhythmischen Kontraktionen ein arhythmisches Pulsiren ein. Die Arhythmik blieb fast während 1½ Monate bestehen. Der Verlauf bot ausser ziemlich erheblicher Eiterung aus dem Perikard nichts Besonderes, die Tampons

wurden durch Drains ersetzt. Bei der Entlassung, $3^1/_2$ Monate nach der Verletzung, war die Herzaktion normal, bei den letzten Nachrichten (5 Monate nach der Verletzung) tha: das Mädchen wieder bei gutem Befinden Feldarbeit. Die Röntgendurchleuchtung liess es sehr wahrscheinlich erscheinen, dass das Geschoss doch im Herzen sitzt, sei es im Muskel, sei es in einer Herzhöhle. (Es würde also selbst einer Untersuchung, der man ohne Zweifel das Prädikat grosser Gewissenhaftigkeit beilegen muss, entgangen sein. Ref.)

Verf. steht auf dem Standpunkt, dass man in jedem Fall, wo bei penetrirender Herzbeutelwunde Zeichen von Blutung oder Herzkompression eintreten, das Herz breit freilegen soll. Er empfiehlt einen grossen Hautknochenlappen, der die linke Hälfte der unteren Sternalpartie und den 3. bis 6. Rippenknorpel einschliesst. Die Basis des Lappens liegt an den Knorpelknochengrenzen der linken Rippen.

Wehr (22) hat an Hunden und Kaninchen 51 Experimente zur technischen Ausbildung der Herznaht und Herzwandresektion angestellt, über die er kurz berichtet. Die Einzelheiten eignen sich nicht zum Referat.

Zur Blosslegung des Herzens schlägt derselbe Autor (21) einen neuen Weg vor: der Hauptschnitt geht vom rechten Sternalrande dicht oberhalb des 4. rechten Rippenknorpels beginnend quer über das Sternum, dann halbkreisförmig nach links abwärts über den Knorpel der 4. linken Rippe, den er ca. 2 Finger breit vom linken Sternalrande kreuzt, biegt bogenförmig über die 4. bis 7. Rippe um, verläuft quer über die Basis des Schwertfortsatzes zum rechten Sternalrand. Dann wird zur Schonung der Pleura mit dem Knopfmesser der 4. bis 7. Rippenknorpel sehr schief nach innen und medial durchschnitten, Sternum und Basis des Schwertfortsatzes durchtrennt und der Lappen nach rechts geklappt. Dieser Schnitt genügt für Eingriffe an den Ventrikeln; bei solchen an den Vorhöfen wird er in derselben Form um eine Rippe höher angelegt. Durch diese Methode glaubt Wehr den unteren Mediastinalraum am besten ausgenutzt, auch wird dadurch, dass die Perikardialwunde möglichst nach unten verlegt wird, ein toter Raum im Perikard vermieden.

Marion (13) berichtet über einen Fall von Schussverletzung des Herzens, der während des chirurgischen Eingriffs (Herznaht) zu Grunde ging.

Es handelte sich um Selbstmord durch Revolverschuss (7 mm), die Operation wurde 2 Stunden nach der Verletzung vorgenommen. Die Diagnose war so unsicher, dass in dem Gedanken eines Bauchschusses zuerst eine Laparotomie gemacht wurde. Darauf wurde das Herz durch Resektion des 4., 5., 6. Rippenknorpels freigelegt, ein Loch im rechten Ventrikel gefunden und durch eine Katgutnaht geschlossen. Unmittelbar nach der Naht schlug das Herz noch einmal, dann stand es still. Die Sektion ergab noch einen grösseren Ausschuss an der Hinterfläche des rechten Ventrikels, im Inneren des Ventrikels war vorwiegend ein Papillarmuskel des Tricuspidalis durchtrennt. Die Kugel sass im Kopf der 7. linken Rippe.

Als besonderen Befund bei der Operation hebt Marion hervor, dass trotz erheblicher Mengen Blut und Blutgerinnsel der Herzbeutel nicht gespannt erschien und nicht fluktuirte. Dies liess den Operateur einige Augenblicke vor der Eröffnung des Perikards zurückschrecken.

Angeregt durch diese Operation hat Marion über die Frage der raschen und ausgiebigen Freilegung des Herzens Leichenversuche angestellt und empfiehlt einen Hautknochenlappen, der einen Theil des Sternums, den 4.—7. Rippenknorpel enthält und durch Luxation in den rechtseitigen Chondrokostalgelenken nach rechts umgeschlagen wird. Das Sternum wird unter dem Ansatz des 3. Rippenknorpels quer, die beiden Rippenknorpel vom 4. abwärts in zunehmender Entfernung von ihrer Knochengrenze durchtrennt. Pleura und Perikard lassen sich dabei unschwer vermeiden.

Die bis nun spärliche Casuistik der genähten Herzwunden bereichern Horodynski und Maliszewski (10) durch folgende 3 an Kosinski's Klinik beobachtete und von ihnen operirte Fälle.

1. Eine 23jährige Frau erhielt eine Stunde vor ihrer Aufnahme in die Klinik in einem Raufhandel einen Messerstich in die Herzgegend. Die Untersuchung der im höchsten Grade anämischen Patientin ergab folgenden Befund. Im 3. linken Interkostalraum 2 cm lateralwärts vom Sternum eine 2 cm lange vertikale Wunde, aus welcher etwas Blut hervorsickert. Die Herzdämpfung etwas nach links zu vergrössert. Am Thorax rückwärts links gedämpfter Schall bis zum Schulterblattwinkel. Nach Erweiterung der Hautwunde und Ausräumung von zahlreichen Blutgerinnseln gewahrte man im 4. Interkostalraume eine ebenfalls etwa 2 cm grosse Verletzung der Pleura, aus welcher bei der Athembewegung Luft entweicht und dunkles Blut hervorsickert. Behufs Erzielung eines besseren Zutrittes resezirte Horodynski Stücke vom Knorpel der 4. und 5. Rippe mittelst Zange, worauf die Wunde mittelst Haken gehörig erweitert werden konnte. Nun erst gewahrte man am vorderen Rande der kollabirten linken Lunge eine penetrirende Wunde und eine 2—2,5 cm lange Kontinuitätstrennung des Herzbeutels, aus welchem dunkles Blut reichlich hervorquoll. Nach Erweiterung der letztgenannten Wunde und Ausräumung der Gerinnsel aus dem Herzbeutel nahmen die Herzkontraktionen an Kraft wesentlich zu. Gleichzeitig gewahrte man jedoch am rechten Ventrikel nahe der Scheidewand im unteren Drittel des Herzens eine 1,5 cm lange Wunde, aus welcher Blut bei jeder Kontraktion hervorquoll. Die Wunde wurde mittelst 5 Knopfnähten geschlossen, ebenso der Herzbeutel. Patient überstand den Eingriff sehr gut und erholte sich relativ rasch. Leider war der weitere Verlauf kein günstiger und Patientin erlag nach 3 Wochen einer beiderseitigen zum Theil eiterigen Pleuritis.

2. Ein 24jähriger athletisch gebauter Mann erhielt ebenfalls in einem Raufhandel einen Stich in die Herzgegend. 1/4 Stunde hierauf wurde in der Klinik folgender Befund notirt: Patient im höchsten Grade anämisch. 1 cm auswärts von der linken Mamillarlinie in der Höhe der 3. Rippe eine 1 cm lange, etwas schief verlaufende Hautwunde. Linksseitiger Pneumothorax. Nach Erweiterung der Wunde (Maliszewski) gewahrte man im 3. Interkostalraum 7 cm lateralwärts vom linken Sternalrand eine 2 cm lange Verletzung der Pleura, aus welcher Blut fast in Strömen hervorstürzte. Nach Erweiterung der Wunde und Resektion des 3. Rippenknorpels gelangte man zu einer 2 cm langen Läsion des Perikards und einer 1 cm langen Wunde des linken Ventrikels fast in seiner Mitte. Die sofort angelegte Herznaht stillte die Blutung aus dem Ventrikel, worauf auch die Herzthätigkeit eine ruhigere wurde. Perikard und Pleura wurden durch Gazestreifen drainirt. Wiewohl Patient sich unmittelbar nach der Operation sehr wohl erholt hatte, erlag er doch am 4. Tage einer eiterigen Perikarditis.

3. Ein junger Arbeiter erhielt ebenfalls in einem Raufhandel ausser mehreren anderen auch noch eine penetrirende 7 cm lange Schnittwunde im 5. Interkostalraume links, aus welcher bei jedem Exspirium schaumiges Blut sich ergoss. Trotz hochgradiger Anämie war Patient bei vollstem Bewusstsein und im Stande ohne Stütze zu stehen und zu gehen. Die erwähnte Wunde wurde in querer Richtung sternalwärts erweitert (Maliszewski), Stücke aus der 4., 5. und 6. Rippe resezirt, worauf die verletzte linke Lunge prolabirte und gleichzeitig hellrothes Blut in Strömen hervorquoll. Die Lungen-

wunde wurde in eine Klemme gefasst und dass Blut mittelst Gaze aufgetupft, worauf sich erst etwa ½ cm oberhalb des Diaphragmas eine 2⅓ cm lange quere Wunde des Perikards präsentirte. Da aus derselben ebenfalls hellrothes Blut hervorquoll, wurde sie erweitert, worauf man an der Herzspitze eine penetrirende lappenförmige Wunde gewahrte. Die obere Basis des Lappens war 3 cm breit, die Höhe desselben betrug annähernd 2½ cm. Beim Versuche den Lappen anzunähen, riss derselbe vollständig ab. Nichts destoweniger gelang der Verschluss der Herzwunde durch Naht, ebenso wurde auch die Herzbeutelwunde vollständig geschlossen und die verletzte Lungenpartie resezirt. Die Wunde der Pleura wurde bis auf eine kleine Oeffnung, in welche ein Gazestreifen eingeführt worden war, ebenfalls geschlossen. Tod am folgenden Tage. Trzebicky (Krakau).

Im Anschlusse an eine kompilatorische Arbeit über das Thema der Herzwunden erwähnt Niedzielski (14) ganz flüchtig einer Stichverletzung des rechten Ventrikels bei einer 26jährigen Frau, welche von Kosinski mit Erfolg operirt wurde. Die Herzwunde wurde mittelst 5 Nähten geschlossen. Trzebicky (Krakau).

Aus der von v. Baracz (2) mitgetheilten Krankengeschichte einer penetrirenden Hiebwunde der Herzgegend bei einem 20jährigen Studenten, deren Verlauf, durch linkseitigen Hämothorax und rechtseitige exsudative Pleuritis komplizirt, schliesslich doch zur Heilung führte, ist von besonderem Interesse das am 5. Tage auftretende, 1 Tag anhaltende, vom Kranken selbst gehörte, mit der Systole isochrone Luftblasengeräusch. v. Baracz erklärt sein Zustandekommen so, dass anfangs der reichliche Bluterguss in der Thorax die kleine Herzbeutelwunde verlegte, welche erst als der Erguss nach Tagen zurückging, Luft aus der linken Pleura eintreten liess.

Auch Sternberg (16) beschreibt 2 Fälle von Lufteintritt ins Herz und zwar nach Halsvenenverletzung bei Strumaexstirpation. Bei der ersten, 68jährigen Frau ging das die Herztöne begleitende Geräusch in etwa 1 Minute vorüber, ohne dass schwere Symptome aufgetreten wären. Im zweiten Fall (55jährige Frau) trat sofort, nachdem die Luft zischend eingesogen war, schwerer Kollaps ein, doch schlug das Herz, wenn auch schwach und unregelmässig weiter. Am Herzen hörte man in der Systole statt des Tons ein lautes, plätschernd-gurgelndes Rauschen. Das Geräusch war auf ansehnliche Entfernung wahrnehmbar, hielt 3—4 Minuten an, indem es sich bei sofort angewandter künstlicher Athmung allmählich verlor. Die Kranke erholte sich und kam ohne Besonderheiten des Verlaufs zur Heilung. Eine ganz besonders günstige Wirkung schreibt Sternberg in diesem Fall der „König-Maass'schen Herzmassage" zu, welche durch die kräftigen Herzaktionen die Luft im Herzen unter stärkeren Druck setzte und so zur rascheren Absorption brachte, während gleichzeitig die Blutpassage durch die Lungenkapillaren aufrecht erhalten wurde.

Aguerre (1) fand auf der Mitralis einer Leiche mit sehr vorgeschrittener Lungentuberkulose kleine endokarditische Vegetationen, in denen Tuberkelbacillen mikroskopisch nachgewiesen wurden.

Crivelli (6) berichtet von einem 33jährigen Manne, der eine undeutliche Hervorwölbung unter dem medialen Rand der rechten Scapula hatte; man fühlte daselbst Vibriren und hörte ein leises Geräusch. Der Mann litt seit 16 Monaten an Schmerzen im oberen Theil der linken Thoraxseite, Hals, Schulterblattgegend und linken Arm. Die Diagnose wurde gestellt auf Aneurysma an der Aussenseite des Thorax, ausgegangen von 1 oder 2 Interkostalarterien oder der Art. scapul. inf. Wegen extremer Schmerzen wurde operirt:

Nach Durchschneidung der Weichtheile und Verschiebung der Scapula nach der Seite erscheint ein aus dem Innern des Thorax hervorkommender, mehr als faustgrosser, stürmisch sich bewegender Sack, in dessen Bereich die 4.—6. Rippe vollständig fehlen. Die Operation wird sofort abgebrochen, der Kranke stirbt nach 4 Tagen an Synkope.

Eine wenn auch nur unvollkommene Untersuchung an der Leiche zeigte, dass es sich um ein Aneurysma der Aorta thoracica handelte. Sein Lumen hing mit dem der Aorta durch eine 3 cm lange Oeffnung zusammen, einen länglichen Spalt an der hinteren Wand des Gefässes, welcher etwa 1/3 bis 1/2 seines Umfangs einnahm. In den Körpern von 2 Rückenwirbeln fand sich eine ausgesprochene Höhlung.

Die Besonderheiten des Falls liegen in den geringen objektiven und unklaren subjektiven Symptomen, sowie in der Ausbreitung der Geschwulst nach hinten.

Handmann (9) vermehrt die nur sehr spärlich in der Litteratur niedergelegten Fälle von traumatischem Chylothorax — er hat 14 gefunden, davon jedoch nur 9 einwandsfreie — um zwei neue.

1. 16jähriger Mann erlitt durch das Schwungrad eines Gasmotors eine schwere Thoraxquetschung mit linkem Klavikularbruch und Frakturen der 1. bis 5. Rippe rechts. Hinten unten beiderseits 2—3 Finger breite Dämpfung, Probepunktion ergab rechts flüssiges Blut, links Chylus (mikroskopische Untersuchung); derselbe Befund wurde 12 Tage nach der Verletzung gemacht. Es erfolgte glatte Heilung. Die Frage, wo die Verletzung der grossen Chylusstämme stattgefunden hat, ist nicht zu entscheiden. Verf. glaubt, dass die Ueberstreckung der Wirbelsäule und gleichzeitige Kompression des Thorax die Zerreissung des Ductus thoracicus oder eines seiner Aeste zu Stande brachten.

2. 22jähriger Mann erhielt einen heftigen Stoss vor die Brust. 2 Tage später fast totale Dämpfung links. Wegen steigender Dyspnoe Punktion, welche 2—3 l Chylus zu Tage förderte. Im Verlauf wurden noch 2 Punktionen nöthig, welche Chylus in abnehmender Menge lieferten. Danach trat Heilung ein.

Stoyanov (19) giebt ein interessantes zusammenfassendes Referat über den gegenwärtigen Stand eines der jüngsten Zweige der Chirurgie, derjenigen des Mediastinum posticum. Nach einer historischen Einleitung bespricht er unter ausführlicher Darlegung der anatomischen Verhältnisse die verschiedenen Operationsmethoden. Er theilt die von der Rückseite eindringenden in die Mediastinotomie schlechthin und die Nassilov'sche Operation, welche das Mediastinum speziell zum Zweck von Eingriffen am Oesophagus öffnet; während er als Milton'sche Operation die erst einmal von ihrem Erfinder selbst ausgeübte bezeichnet, welche von vorn nach Längsspaltung des Sternums durch das Mediastinum anticum in das posticum eingeht.

Er hat im Ganzen 16 Fälle von Operationen am Lebenden in der Litteratur gefunden, von denen 12 wegen Phlegmone oder tuberkulöser Wirbelabscesse gemacht wurden (Schöffer, Vincent, Auffret, Krynski und Rydygier, Obalinski, J. L. Faure); 3 mal wurde die Nassilov'sche Operation vorgenommen, wegen Aetznarbenstenose und Carcinom des Oesophagus (Rehn), wegen Fremdkörpers in demselben (Forgue); 1 mal die Milton'sche wegen Tuberkulose des Sternums und der Mediastinaldrüsen.

Beatson (3) entfernte aus dem oberen Theile des vorderen Mediastinum eines 45jährigen Mannes eine orangengrosse Fettgeschwulst, die seit 5 Jahren gerade über dem Manubrium sterni bemerkt, langsam gewachsen war und keine Unbequemlichkeiten gemacht hatte. Ueber die Operation erfahren wir nur, dass die Geschwulst erst nach Durchschneidung der tiefen Halsfascie exstirpirt werden konnte. Sie bestand aus Fettläppchen. Eine mikroskopische Untersuchung wurde nicht gemacht.

X.

Die Verletzungen und chirurgischen Krankheiten des Pharynx und Oesophagus.

Referent: P. L. Friedrich, Leipzig.

Die mit * versehenen Arbeiten sind nicht referirt worden.

1. Pharynx.

a) Entzündungen, Narbenbildungen, Fremdkörper.

1. Baer, Zur Kenntniss der Pharynxtuberkulose. Monatsschrift für Ohrenheilkunde 1899. Nr. 2.
2. Haas, Zur Operation der Retropharyngealabscesse. Diss. Tübingen 1899. S. Referat im Jahresbericht für 1898.
3. Herczel, Mano, Pharynxplastik wegen Stenose und Fistel des Pharynx. Orvosi hetilap. L. 86.
4. O. Hevelke, Ein Fall von Abscess in der Luschka'schen Tonsille. Kronika lekarska. Nr. 21.
5. *Emma E. Musson, Infective granulomata of pharynx-glanders. The journ. of the Amer. Med. Ass. 1899. Nov. 25.
6. *Schatz, Ueber occulte Tuberkulose des Nasenrachenraums. Diss. Leipzig 1899.
7. Schmitt, Ueber Retropharyngealabscesse. Diss. München 1899.
8. Studer, Fall von Dekubitalgeschwür des Pharynx in Folge einer Exostose des 7. Halswirbels. Diss. Würzburg 1899.
9. *W. Swiatecki, Ein Fall von hochgradiger Stenose des Pharynx auf nicht syphilitischer Basis (in Folge Vergiftung mit Laugenessenz). Kronika lekarska. Nr. 8. Kasuistische Mittheilung. Trzebicky (Krakau).
10. *Clement F. Theisen, Tuberculosis of the Pharynx. The journal of the Amer. Med. Ass. 1899. Aug. 12.

b) Adenoide Wucherungen.

11. Breitung, Ein neues Resektom für Gaumenmandeln. Münchener med. Wochenschrift 1899. Nr. 2.
12. — Schwerer gefahrdrohender Kollaps nach der Operation von Nasenpolypen. Wiener klin. Wochenschrift 1899. Nr. 22.
13. *Brieger, Ueber die Beziehungen der Rachenmandelhyperplasie zur Tuberkulose. Allgem. med. Central-Zeitung 1899. Nr. 48.
14. *Brindel, Weitere Beiträge zur Operation der adenoiden Vegetationen. Annales des maladies de l'oreille, du larynx etc. Nr. 5.
15. Denker, Zur Operation der adenoiden Vegetationen. Therapeutische Monatshefte 1899. Nr. 6.
16. *Hagedorn, Ueber den Zeitpunkt der operativen Behandlung der adenoiden Vegetationen. Zeitschrift für praktische Aerzte 1899. Nr. 2.
17. Kantorowicz, Beitrag zur Diagnose der adenoiden Vegetationen. Archiv für Laryngologie. Bd. VIII. Heft 3.
18. Mamlok, Ueber die Entwicklung maligner Lymphome von den Rachentonsillen aus, mit Beschreibung eines solchen Falles. Diss. Breslau 1899.
19. *Piffe, Hyperplasie und Tuberkulose der Rachenmandel. Prager med. Wochenschrift 1899. Nr. 19.

20. *Schmithuisen, Die unblutige Operation des typischen Nasenrachenpolypen. Wiener med. Wochenschrift 1899. Nr. 24.
21. *Schuberth, Ueber Entfernung adenoider Vegetationen im Nasenrachenraum mittelst gerader Zange. Diss. München 1899.
22. *Vacher, Ueber die adenoiden Vegetationen beim Erwachsenen. Annales des maladies de l'oreille, du larynx 1899. Nr. 5.
23. Wex, Beiträge zur normalen und pathologischen Histologie der Rachentonsille. Zeitschrift für Ohrenheilkunde 1899. Heft 34.

c) Nasenrachenraumtumoren (Basisfibrome).

24. Beek, Retromaxillary Growths. The journ. of the Amer. Med. Ass. 1899. January 14.
25. Hopmann, Weiterer Beitrag zur Operation der harten Schädelbasisfibrome ohne präliminare Operation; nebst Bemerkungen über gewisse Sprachstörungen. Münchener med. Wochenschrift 1899. Nr. 36.

d) Maligne Pharynxtumoren.

26. *Poncet et Bérard, A propos de la forme dite ganglionnaire du cancer du pharynx. — Un cas de rhabdomyome malin d'origine pharyngée. Congrès de Chir. 1899. Revue de Chir. 1899. Nr. 11.
27. Schech, Ueber maligne Rachengeschwülste. Monatsschrift für Ohrenheilkunde 1890. Nr. 10.

e) Pharyngotomie.

28. Honsell, Ueber Pharyngotomia subhyoidea. v. Bruns'sche Beiträge 1899. Bd. 25. Heft 1.
29. *Timmermann, Zur Kasuistik der Pharyngotomia subhyoidea. Diss. Tübingen 1899.

Schmitt (7) schlägt folgende Eintheilung der retropharyngealen Abcesse vor, indem er nur sekundäre Formen derselben anerkennt:

1. lymphadenitische Formen
   a) nach akuten und chronischen Entzündungen der in Betracht kommenden Organe,
   b) nach Traumen.
2. Kongestionsabscesse.

Die lymphadenitische Form ist fast ausschliesslich an das früheste Kindesalter gebunden entsprechend der Anatomie der kindlichen Tonsillarbildung und der subepithelialen Substanz des Rachenraumes. Als Vorstufe ist eine Lymphadenitis retrophar. anzusehen, die jedoch nicht immer zur Abscedirung führen muss. Eine besondere Form, den idiopathischen retropharyngealen Abscess anzunehmen, scheint dem Verf. unnötig. Die Lymphadenitis retroph. wird u. a. beobachtet auch bei akuten Infektionskrankheiten (Morbilli, Diphth. Scarl. etc.); Verfasser selbst theilt eine Beobachtung von prävertebraler Phlegmone am Halse im Anschluss an Scharlach und Angina scarlatinosa bei einem einjährigen Kinde mit. Auf traumatischer Basis entstandene retrophar. Abscesse (durch Verletzung des Rachens mit spitzen Fremdkörpern, bei Subluxationen der Halswirbelsäule etc.) sind sehr selten. Ob die Skrofulose, Rhachitis und Atrophie in Betracht kommen, darüber sind sich die Autoren nicht einig, Schmitt schreibt diesen Krankheiten einen massgebenden Einfluss zu, leugnet aber irgend einen Einfluss der Dentition.

Die Kongestionsabscesse unterscheiden sich von den lymphaden. retroph. Abscessen dadurch, dass sie in toto viel seltener sind, dass sie nicht an das früheste Kindesalter gebunden sind, und endlich durch ihren weit chronischeren

Verlauf. In Folge Eitersenkung abscedirender Lymphdrüsen finden sich retrophar. Abscesse im kindlichen Alter sehr selten, etwas häufiger schon treten sie im Anschluss an Spondylitis cervicalis auf.

Der von Hevelke (4) mitgetheilte Fall von Abscess der Luschka-schen Tonsille wurde zu Lebzeiten nicht erkannt und endete an Pyämie letal.
Trzebicky (Krakau).

Während v. Ziemssen als Entstehungsursache von Druckgeschwüren des Oesophagus bezw. Pharynx die Schwerwirkung des Kehlkopfes, die den Oesophagus zwischen Ringknorpelplatte und Wirbelsäule cirkulationshemmend einengt, bei hochgradig marantischen, längere Zeit bettlägerigen Kranken in seinem Handbuch erwähnt, führt Studer (8) auf Grund einer eigenen Beobachtung ein weiteres ätiologisches Moment an: Druck durch Exostosenbildung eines (des 7ten) Halswirbels. Der Dekubitus, den hier der etwa bohnengrosse Knochenauswuchs erzeugte, legte an der vorderen Oesophaguswand die Cartil. cricoidea bloss, an der hinteren hingegen war der Substanzverlust nur ein oberflächlicher, wie sich bei der Sektion herausstellte. — In der Litteratur existiren nur zwei analoge Fälle von Koschier, deren Krankengeschichten ausführlich wiedergegeben werden. Bei beiden Beobachtungen hatte eine Lordose der Halswirbelsäule die Dekubitalnekrose am Oesophagus erzeugt.

Das relativ seltene Vorkommen von isolirter Pharynx- und Gaumentuberkulose bei nicht manifesten oder nur geringen Erscheinungen von Seiten der Lungen und vollkommenem Freibleiben des Larynx von dieser Affektion veranlasst Baer (1), an der Hand von zwei Fällen aus der Klinik v. Schrötter's etwas näher auf diesen Gegenstand einzugehen.

Im ersten, klinisch genauer beobachteten Falle, dessen Krankengeschichte Verfasser ausführlich wiedergiebt, handelt es sich um eine 36jährige, hereditär in keiner Weise belastete Frau. Die Behandlung bestand in möglichst gründlicher Auskratzung mit scharfem Löffel und nachfolgender energischer Pinselung mit Milchsäure in steigender Konzentration. Trotzdem die Kranke sehr frühzeitig aus der Behandlung ging, konnte bei ihrem Weggang bereits eine bedeutende Besserung konstatirt werden. Der zweite Fall wurde ambulant behandelt und betraf einen 25jährigen Arbeiter. Er wies im Gegensatz zum ersten Falle eine deutliche Affektion beider Lungenspitzen, bei vollkommenem Freibleiben des Larynx auf. Im Sputum zahlreiche Tuberkelbacillen. Behandlung: Exkochleation und Milchsäure. Der Prozess zeigt entschiedene Tendenz zum Rückgang. Der Kranke entzog sich nach 8 Tagen der ambulatorischen Behandlung.

Die Angaben über die Häufigkeit der Pharynxtuberkulose stimmen nicht überein. Die älteste statistische Angabe von Fränkel aus den Jahren 1865—66 weist unter 1085 Sektionen nur einen Fall von Pharynxtuberkulose auf. Williglk sah unter 1307 Autopsien von Tuberkulose den Pharynx 1 mal, Levy unter 162 Tuberkulosefällen der Halsorgane den Pharynx 17 mal, Guttmann unter jährlich ca. 300 Fällen von Tuberkulose den Pharynx in 1% der Fälle affizirt. An der v. Schrötter'schen Klinik waren die beiden oben angeführten Fälle die einzigen im abgelaufenen Jahre bei einer Ambulanz von 13 809 Patienten, darunter 3809 Halskranken.

Der Grund der Seltenheit dieser Art der Lokalisation ist ebensowenig bekannt wie der Infektionsmodus. Vielleicht schützt das besonders dicke Epithel des Rachens diesen besser vor Infektion, vielleicht ist auch an eine

direkte Infektion durch Fremdkörper, Finger und dergl. zu denken. In vielen Fällen wird man zur Erklärung dieser Lokalisation auf eine Infektion auf dem Wege der Blutbahn oder auf eine erhöhte lokale Disposition einzelner Gewebsarten zurückgreifen müssen.

Gegenüber der Annahme einer primären Pharynxtuberkulose räth der Verfasser, sich mit Rücksicht auf die pathologisch-anatomische Erfahrung sehr skeptisch zu verhalten.

Das am meisten für die Pharynxtuberkulose disponirte Alter scheint das 30. Lebensjahr zu sein. Männer scheinen ungleich häufiger betroffen zu werden als Frauen.

Der tuberkulöse Prozess im Rachen äussert sich in einer Eruption von miliaren und submiliaren grauen oder graugelblichen Knötchen. Diese zerfallen zu mehr nach der Fläche sich ausbreitenden Geschwüren mit zähem Belage und unterminirten Rändern oder sie konfluiren zu oft ausgedehnten Infiltraten. Eine Häufung zu tumorartigen Knoten ist seltener. Am häufigsten befallen sind der weiche Gaumen mit der Uvula und der Zungengrund, etwas seltener die Gaumenbögen, Tonsillen, Nasenrachenraum und hintere Pharynxwand. Die hauptsächlichsten Symptome bestehen in Stechen und Brennen im Halse, ausstrahlenden Schmerzen in die Ohren, sowie Schlingbeschwerden. Symptomlos verläuft die Pharynxtuberkulose wohl nur so lange, als keine Geschwüre vorhanden sind.

Früher scheinen die tuberkulösen Geschwüre vielfach für solche luetischer Natur gehalten worden zu sein. Zur Sicherstellung der Diagnose dient der Nachweis von Tuberkelbacillen in excidirten Partikelchen.

Die Prognose ist in der Mehrzahl der Fälle schon deshalb ungünstig, weil gewöhnlich auch ausgebreitete Prozesse in den Lungen bestehen, in Folge der äusserst schmerzhaften Schluckbeschwerden die Nahrungsaufnahme bedeutend erschwert und so eine Hebung des Allgemeinzustandes behindert wird.

Für die Therapie bleibt die Milchsäure, welche man aufsteigend von 20% zur konzentrirten Lösung mit oder ohne vorhergehende Kokaïnisirung anwendet, das souveräne Mittel. Unterstützt wird die Wirkung der Milchsäure, wenn man dieselbe direkt auf die vorher mit dem scharfen Löffel bearbeitete Wundfläche einwirken lässt.

Herczel Mano (3). Die nach einer Stich- resp. Schnittwunde zurückgebliebenen Veränderungen indizirten die Operation. Neben einer cirkulären Narbe war nur rückwärts eine circa 2—3 mm breite Schleimhautbrücke. Nach Exstirpation der cirkulären Narbe verwendet Verfasser beim Vernähen die eingestülpte und im Narbengewebe eingebettete Haut, aus welcher er die rechtsseitige Rachenwand bildet. Heilung in 14 Tagen. Nach 3 Monaten stellt sich der Patient vor, keine Striktur, schluckt gut. Dollinger.

Nach einigen kurzen geschichtlichen Vorbemerkungen beschreibt Wex (23) an der Hand von 5 Rachentonsillen von Neugeborenen die genaue histologische Beschaffenheit der normalen Rachentonsille. Hierauf wendet sich Wex zur Besprechung der pathologischen Histologie der Rachentonsille, speziell zur Hyperplasie dieser Organe, und kommt auf Grund sorgfältigster histologischer Untersuchung von 210 Fällen verschiedener Altersklassen zu der Ansicht, dass die Vergrösserung der Rachentonsille nicht auf eine reine Hyperplasie zurückzuführen sei, sondern dass vorwiegend der Vergrösserung entzündliche Vorgänge zu Grunde liegen.

Nach der Behandlung der allgemeinen pathologischen Vorgänge in der Rachentonsille erörtert Verfasser die Häufigkeit der tuberkulösen Erkrankung derselben und giebt seine Gründe dafür an, weshalb er sich, im Gegensatz zu anderen Autoren, zum Nachweis der Tuberkulose nur der mikroskopischen Untersuchung bediente.

Zum Schluss theilt Verfasser mit, dass er unter 210 Fällen 7 mal echte Tuberkel mit Tuberkelbacillen habe nachweisen können. In weiteren 10 Fällen beobachtete Wex Riesenzellen, die er aber für Fremdkörperriesenzellen anspricht.

Denker (15) hebt kurz die Häufigkeit des Vorkommens der Hypertrophie der Rachentonsillen hervor und schildert im Anschluss daran sein Operationsverfahren zur Entfernung der adenoiden Vegetationen. Er operirt fast ausschliesslich in leichter Chloroformnarkose bei sitzender Haltung der Patienten und empfiehlt das von ihm zur Entfernung der Rachentonsillen konstruirte scheerenartige Instrument, welches ermöglicht, sowohl die hypertrophischen Rachentonsillen in ihrem ganzen Umfange glatt abzuschneiden und den Vorzug hat, das abgeschnittene Stück sicher aufzufangen und somit das Hinabfallen der abgeschnittenen Rachentonsillen in den Larynx mit seinen bedrohlichen Folgeerscheinungen ausschliesst.

Diese Scheere wird in zwei Grössen fabrizirt und ist zu beziehen durch die Instrumentenfabrikanten Carl Steiner, Frankfurt a. M. und F. Schmalenbach. Hagen i. W.

Kantorowicz (17) theilt sein Verfahren zur Diagnose der adenoiden Vegetationen mit. Er verwerthet dabei diagnostisch die grosse Neigung der Adenoiden zu Blutungen und geht folgendermassen vor. Er bringt „auf den sogenannten Heryng'schen Wattetamponträger ein Stück Watte, führt das so armirte Instrument mit einem gewissen Schwung für einige Sekunden hoch in den Nasenrachenraum ein und zieht es sodann wieder zurück. Beim Vorhandensein von adenoiden Wucherungen wird fast ausnahmslos das Wattebäuschchen mit Blut tingirt sein". — Bei genügend weiten Nasengängen führt Kantorowicz zu gleichem Zwecke eine mit Watte armirte Sonde durch den Nasengang ein. — Verfasser glaubt, durch sein Verfahren die unästhetische und peinliche digitale Untersuchung der adenoiden Wucherungen ersetzen zu können.

Breitung (12) berichtet von einem Fall, in welchem nach Wegnahme von 15 Polypen aus einer Nasenhöhle in einer Sitzung, ohne Kokaïn, plötzlicher schwerer Kollaps eintrat, welcher nur durch energische und langandauernde Ausführung künstlicher Athmung behoben wurde.

Breitung ist der Meinung, dass in der Störung der Athmung durch Verlegung der Nase durch Polypen allein schon eine schwere Gefahr für das Herz liegt, und mahnt daher zur Vorsicht bei Serienoperationen von Nasenpolypen bei schon älteren Patienten mit arteriosklerotischen Veränderungen.

Anstatt des Tonsillotoms empfiehlt Breitung (11) das von ihm konstruirte „Resectom" zur Entfernung der Tonsillen, welch letzteres sich durch Einfachheit und Billigkeit gegenüber dem Tonsillotom auszeichne. Zu beziehen durch H. Pfau, Berlin, Dorotheen-Strasse.

Nach einer Beschreibung der Anatomie der Tonsillen, nach Anführung der zu einer Hypertrophie führenden Tonsillenerkrankungen und nach genauer Präcision des Krankheitsbildes, welches speziell das maligne Lymphom bietet, zählt Mamlok (18) die bisher in der Litteratur beschriebenen 7 Fälle von

primären malignen Lymphomen der Tonsillen auf. Seine eigene Beobachtung betrifft einen 60jährigen Lehrer Sch., der im Dez. 1898 mit einem taubeneigrossen, leicht gelappten Tumor der linken Tonsille und Schwellung an der Hals- und Submaxillardrüse, besonders links, in die Behandlung Fränkel's kam. Um die Diagnose „primäres" malignes Lymphom der Rachentonsille zu rechtfertigen, beruft sich Verfasser vornehmlich auf die Anamnese und die klinische Symptomatik, die ihm allein schon genügen, zumal nach anderweitigen Untersuchungen eine carcinomatöse, leukämische oder sarkomatöse Natur des Tumors ausgeschlossen scheint. Von einer Radikaloperation musste des weit fortgeschrittenen Stadiums der Erkrankung wegen abgesehen werden; die Therapie war eine medikamentöse: Jod äusserlich und Sol. arsenic. Fowl. innerlich. Der Erfolg war „ein ganz ausgezeichneter". Denn nach 3 Monaten war die linke Tonsille von normaler Grösse; „allerdings bestanden die Drüsenschwellungen noch". Nach weiteren 3 Monaten erlag der Patient seinem Leiden trotz Fortsetzung der Arsenikkur, die auch eine Metastasirung in fast sämmtlichen übrigen Lymphdrüsengruppen nicht zu hindern vermochte.

Beek (24) empfiehlt zur Operation nasopharyngealer Tumoren vorherige Unterbindung der Carotis und temporäre Resektion des Oberkiefers. Die Operation lässt sich so verhältnissmässig leicht und unblutig ausführen. In einem der mitgetheilten Fälle schnitt die Carotisligatur nach wenigen Tagen durch und verursachte eine schwere Blutung, die mit Mühe gestillt wurde. Tracheotomie kann bei diesen Fällen durch Operation am hängenden Kopfe vermieden werden. Maligne Geschwülste, die ausgiebige Knochen- und Weichtheilentfernung nöthig machen, werden besser nicht operirt. Ein solcher Fall Beek's starb an Sepsis, nachdem in einer zweiten Sitzung versucht war, den Verlust der einen Gesichtshälfte durch Lappen von Hals und Schädel zu ersetzen. Maass (Detroit).

Hofmann (25) berichtet über einen von ihm operirten Fall von umfangreichem Recidiv eines harten Fibrosarkoms der Schädelbasis, der ihm geeignet zu sein scheint, seine gegen Voroperationen bei Entfernung der harten Schädelbasisfibrome sprechenden Erfahrungen weiterhin zu stützen. Es handelte sich um einen 11jährigen Knaben, der nicht ganz zwei Jahre vorher wegen eines harten Schädelbasisfibroms operirt worden war, damals nach präliminarer Spaltung des Gaumensegels. Hofmann entfernte das umfangreiche Recidiv nach seiner Operationsmethode (vergl. Referat im Bericht 98) mit gutem Erfolge. Am 26. Tage nach der Operation wurde Patient als geheilt demonstrirt. Die entfernte Geschwulst hatte eine Länge von 16 cm, eine Breite bezw. Dicke von 6 cm und wog 76 gr. Einzelheiten über Anamnese, Status, Operation und Verlauf enthält die mitgetheilte Kranken- und Operationsgeschichte. Die lokale Nachbehandlung bestand in „lockerer Ausfüllung der durch Zerstörung des Septums, der Muscheln etc. zu einer grossen Höhle vereinigten beiden Nasenhälften mit Verbandmullstreifen, welche morgens und abends erneuert wurden." Diese lockere Tamponade ermöglicht neben ihrer Aufgabe, die Sekrete aufzusaugen, ein unbehindertes Schlucken der Speisen und Getränke ohne Regurgitiren derselben, und macht die durch die abnorme Erweiterung der Nasenhöhle und des Nasenrachenraumes beeinträchtigte, mangelhafte Sprache zu einer nahezu normalen, zum mindesten wird die Aussprache deutlich und gut verständlich.

Schech (27) weist in seinem vor der laryngologischen Sektion der 71. Versammlung deutscher Naturforscher und Aerzte gehaltenen Vortrage —

gestützt auf die Arbeiten von Krönlein und Mikulicz — darauf hin, dass nach dem heutigen Stande der Litteratur von einem seltenen Vorkommen maligner Rachengeschwülste keine Rede mehr sein könne. Er berichtet über die eigene Beobachtung von 17 Fällen von malignen Neubildungen des Rachens aus den letzten vier Jahren. In der überwiegenden Mehrzahl der Fälle sind Männer von der Erkrankung betroffen. Primäre maligne Neubildungen im Rachen sind viel häufiger als sekundäre. Von ersteren zählte Schech unter seinen Kranken 14, von letzteren nur 3. Die bösartigen Neubildungen finden sich in allen Theilen des Pharynx. Von 14 primären Neubildungen hatten 4 im Nasenrachenraume ihren Sitz. Im Mesopharynx werden besonders häufig ergriffen die Tonsillen, Uvula und weicher Gaumen. Auf der Grenze von Meso- und Hypopharynx scheint ganz besonders häufig die seitliche Rachenwand Sitz von Carcinomen zu sein. In drei Fällen erstreckte sich hier die walzenförmige Geschwulst in Bleistift- bis Kleinfingerdicke von der Insertion der hinteren Gaumenbögen bis hinab zum Kehlkopf. Im Hypopharynx entspringen die Carcinome mit Vorliebe von der Schleimhaut des Sinus pyriformis und der Hinterwand, befallen meist auch den Kehlkopf in der Gegend des Ringknorpels und der Aryknorpel. Die Prognose ist fast stets eine letale. Tod kurz nach der Operation an Pneumonie oder an Recidiven. Die Operation erscheint, trotz bisher noch sehr unbefriedigender Resultate, bei einer solchen ohne operative Eingriffe stets letal verlaufenden Erkrankung doch als berechtigt. Die Behandlung kann in den meisten Fällen nur eine symptomatische sein. Von der Behandlung mit Arsenik in steigenden Dosen, sowie mit den übrigen, theils innerlich, theils zur subcutanen und parenchymatösen Injektion empfohlenen Mitteln konnte nur ein vorübergehender Erfolg beobachtet werden.

Nach einigen Bemerkungen über die Geschichte der Pharyngotomia subhyoidea veröffentlicht Honsell (28) vier Fälle von Pharyngotomia subhyoidea aus der chirurgischen Klinik zu Tübingen. Hierauf geht der Autor näher auf die Operationstechnik bei der Pharyngotomia subhyoidea ein, wobei er die Frage, ob bei dieser Operation eine präliminare Tracheotomie geboten sei oder nicht, näher beleuchtet. Danach giebt Honsell eine genaue Uebersicht von 93 bisher veröffentlichten Fällen von Pharyngotomia subhyoidea und bespricht die Resultate dieser Operationen. Nach einem Ueberblick über die Indikationen, welche heute noch neben konkurrirenden Operationsmethoden die Pharyngotomia subhyoidea bedingen, bringt Verfasser die Krankengeschichten von 93 Fällen, in welchen die Pharyngotomia subhyoidea ausgeführt wurde.

2. Oesophagus.

a) Verletzungen, Fremdkörper, Untersuchungstechnik (Durchleuchtung, Oesophagoskopie), Extraktionsverfahren, Oesophagotomie.

1. Bourienne, Contribution à l'étude de l'oesophagotomie par voie thoracique postérieure. Diss. Paris 1899.
2. Cahen, Ueber einen Fall von Oesophagotomie verbunden mit Strumektomie. Deutscher Chirurgenkongress 1899.
3. *v. Hacker, Della Tecnica esofagoscopica. Il Policlinico 15 marzo 1898.
4. *Hotdekins, Esternal oesophagotomy for stricture of the oesophagus. New York surgical society. Annals of surgery 1899. May.
5. *Jones, Foreign bodies in the pharynx and oesophagus. The Lancet 1899. May 6.

6. *Mackay, A case of oesophagotomy; the after treatment. The Lancet 1899. Dec. 2.
7. *Roxburgh, Coin in the oesophagus removed by the aid of the fluorescent screen. British medical journal 1899. April 1.

b) Kongenitale Bildungsanomalien, Cysten, Erweiterungen Divertikel), Verengerungen (durch Narbenstriktur und Neoplasmen) und deren Behandlung.

8. *F. Bauer, Zwei Fälle von Cancer oesophagi durch eine Gastrostomie nach Marwedel behandelt (Cancer part. infer. oesophagi. — Cancer laryngis et gl. thyreoideae et pharyngis). Chirurg. Kasuistik aus dem Krankenhause zu Malmö. Hygiæa 1899. Bd. LXI. Heft 5. p. 546.
9. O. Borchgrevink, Von den tiefsitzenden Aetzstrikturen des Oesophagus und deren Behandlung. — Dilatation retrograde. Norsk Magazin for Lægevidenskaben 1899. Jahrgang 60. Bd. 14. p. p. 1178.
10. *Coffey, Distribution of the glands in the human oesophagus. Royal academy of medicine in Ireland. Dublin journal 1899. Nov.
11. Fraenkel, Ueber die nach Verdauungsgeschwüren der Speiseröhre entstehenden narbigen Verengerungen. Wiener klin. Wochenschrift 1899. Nr. 42.
12. Hofmann, Ueber das Sackdivertikel des Oesophagus und seine chirurgische Radikalbehandlung mit vorausgeschickter Gastrostomose. Deutsche med. Wochenschrift 1899. p. 509.
13. Kinscher, Zur Kasuistik des Oesophagusdrüsenkrebses. Diss. Erlangen 1899.
13a. S. Kofman, Zur Frage der Gastrostomie beim Oesophaguscarcinom. Chirurgia. Bd. VI. Nr. 35.
14. Mayo, W. J., The oesophagus, cicatrical stricture thereof; its treatment. The journ. of the Amer. Med. Ass. 1899. July 29.
15. Mehnert, Ueber die klinische Bedeutung der Oesophagus- und Aortenvariationen. v. Langenbeck's Archiv 1899. Bd. 58. Heft 1.
16. *Rutherfurd, Case of valvular stricture of the oesophagus, with diverticulum — gastrostomy — death from persistent vomiting. Path. and clin. soc. Glasgow med. journal 1899. Nov.
17. Schmitt, Spindelförmige Erweiterung der Speiseröhre ohne Stenose des Oesophagus. Aerztlicher Verein München 1899. Münchener med. Wochenschrift 1899. Nr. 9.
18. Schwörer, Sitzung des ärztlichen Vereins zu Hamburg. Vereinsbeilage d. deutschen med. Wochenschrift 1899. p. 189.
19. *Toucho, Rétrécissement cancéreux de l'oesophage, fistule oesophago-trachéale; gastrostomie datant de 6 mois. Soc. anat. de Paris 1899. May.
20. Wittenrood, A. C., Ein Fall von kongenitaler Atresie des Oesophagus mit Tracheo-Oesophagealfistel. Inaug.-Dissert. Freiburg i. Br. 1899.

c) Resektion des Oesophagus.

21. De Quervain, Zur Resektion des Halsabschnittes der Speiseröhre wegen Carcinom. Langenbeck's Archiv für klin. Chirurgie 1899. Bd. 58. Heft 4 und Korrespondenzblatt für Schweizer Aerzte 1899. Nr. 7.
22. *Wein, Deep external oesophagotomy. New York surgical society. Annals of surgery 1899. July.

Bourienne (1) bespricht nach einigen einleitenden Bemerkungen über die Geschichte der Oesophagotomia posterior die genauen Beziehungen des Oesophagus zu den Organen des hinteren Mediastinums. Hierauf bringt der Autor Zeichnungen von Durchschnitten durch den ganzen Thorax in der Höhe des 3.—10. Brustwirbels, welche er näher erklärt. Auf der Basis dieser Querschnitte kommt Bourienne zu dem Resultat, dass man leichter auf der linken Seite zu der Speiseröhre gelange, da rechts der Oesophagus von dem rechten Pleurasack gleichsam umklammert werde. Nachdem Verfasser die Indikation für die Oesophagotomie präzisirt hat, beschreibt er die genaue

Operationstechnik und verlangt hierbei, dass der Schnitt auf der linken Seite der Wirbelsäule in der Höhe des 4.—10. Brustwirbels gelegt werde.

Zum Schluss theilt Bourienne 3 Fälle mit, von denen einer von Prof. Forgue (Montpellier) und zwei von Rhen beobachtet wurden.

Diagnostisches Interesse bietet der von Cahen (2) mitgetheilte Fall von Fremdkörper (Gebiss) im Oesophagus bei einer Frau mit bilateraler verkalkter Struma, wo der untere Abschnitt des rechtsseitigen Drüsenlappens durch seine Härte und Form als Fremdkörper imponirt hatte und die Diagnose, dass dieser von aussen palpable, knochenharte Körper der Fremdkörper sei, noch dadurch erhärtet wurde, dass die eingeführte Schlucksonde in entsprechender Höhe auf einen unüberwindlichen Widerstand stiess. Die Operation ergab den von aussen palpablen Körper als verkalkten Strumalappen und liess das verschluckte Gebiss dicht oberhalb des Ringknorpels im Oesophagus auffinden. Hier hatte ein Zahn durch Druck die Wand der Speiseröhre perforirt und ragte hervor. Erweiterung der Perforationsöffnung und Entfernung des Gebisses. Um Raum zu gewinnen, war die rechtsseitige Struma exstirpirt worden. — Patientin wurde geheilt.

Wittenrood (20) theilt einen Fall von kongenitaler Atresie des Oesophagus mit Tracheo-Oesophagealfistel, beobachtet bei einem ausgetragenen, sonst wohlgebildeten weiblichen Neugeborenen mit. Das Kind starb 60 Stunden post partum. Bei der Sektion zeigte sich neben sonst, abgesehen von schlecht entwickelten Genitalorganen, normalem Befunde, dass der erweiterte und in seiner Wand hypertrophische Anfangstheil des Oesophagus in einem Blindsack endigte, dessen Boden 26 mm unterhalb der Incisura aditus laryngis lag. Unmittelbar unter diesem Blindsack fing der andere Theil des Oesophagus als ein scheinbar solider Strang an und endete im Magen. Es ergab sich bei der Sondirung vom Magen aus, dass dieser untere Theil in seiner ganzen Länge durchgängig war und mit einem halbmondförmigen, nach oben konkaven, von Schleimhaut gebildeten Schlitz in die Trachea mündete. Diese Kommunikationsstelle zwischen Luftröhre und Speiseröhre fand sich 26 mm unterhalb der Incisura aditus laryngis — also gerade in der Höhe, wo der Blindsack des oberen Theils endete. „Von irgend einem soliden Bindegewebsstrange oder Muskelbündel zwischen oberem und unterem Theile der Speiseröhre war in diesem Falle nichts zu sehen.“ Verf. giebt eine genaue Schilderung des gewonnenen Präparats unter Beifügung von drei Abbildungen und bespricht sodann eingehend die in der Litteratur näher beschriebenen entsprechenden Fälle (im Ganzen sind 80 bekannt geworden), wobei es ihm wegen der Verschiedenheit der angeborenen Missbildungen des Oesophagus angemessen erscheint, folgende Eintheilung zu treffen.

1. Gänzliches Fehlen des Oesophagus.
2. Blindes Endigen.
3. Ringförmige oder kanalförmige Verengerung.
4. Spaltung in zwei Röhren, welche vor der Mündung in den Magen wieder zu einem Kanal verschmelzen.
5. Kommunikation zwischen Oesophagus und Trachea, indem beide sonst normal sind.
6. Der obere Teil des Oesophagus endet blind, der untere kommunizirt mit den Luftwegen; beide Theile sind durch einen fibromuskulären Strang verbunden oder vollständig von einander getrennt“.

Bei der Frage nach der Aetiologie der kongenitalen Missbildungen des Oesophagus kämen folgende zwei Annahmen in Betracht:

„Handelt es sich um eine Entwickelungshemmung oder um die Folgen eines entzündlichen Prozesses"?

Verfasser schliesst sich der Meinung derjenigen Autoren an, welche gestützt auf die Vorgänge bei der Entwickelung der Speiseröhre, Luftröhre und Lungen, die Ursache der kongenitalen Missbildungen des Oesophagus in einer Hemmung der normalen Entwickelung erblicken und somit dieselben als Hemmungsmissbildungen ansehen, ohne indessen durch seine Ausführungen zu einer für das Entstehen aller Arten der kongenitalen Missbildungen des Oesophagus genügenden Erklärung zu gelangen.

In einer ausführlichen Arbeit bespricht Mehnert (15) unter Heranziehung der entsprechenden Litteratur und auf Grund zahlreicher eigener Beobachtungen die Lage- und Formvariationen des Oesophagus sowie die Lagevariationen der Aorta thoracica und die Beziehungen der Lage dieser beiden Organe zu einander. — Im Anschluss an die Ergebnisse seiner an einem reichen anatomischen Material angestellten Untersuchung weist Verfasser auf die klinische Bedeutung der Oesophagus- und Aortenvariationen hin, namentlich mit Rücksicht auf Entfernung von Fremdkörpern aus dem Oesophagus und den Sitz der ringförmigen Verätzungsstrikturen.

Ueber zwei Fälle von Sackdivertikel des Oesophagus berichtet Hofmann (12). Bei beiden wurde von Witzel die Radikaloperation — Exstirpation des Divertikels — mit gutem Erfolg vorgenommen nach vorausgeschickter Gastrostomie. Neben peinlichster aseptischer Technik bei der Exstirpation des Divertikels — namentlich Abtamponiren des ganzen Wundgebietes vor Eröffnung des Sackes — empfiehlt Hofmann dringend die präliminare Gastrostomie. Diese ermögliche zunächst eine gute ausreichende Ernährung der meistens heruntergekommenen Kranken vor und nach der Operation und biete ferner die Möglichkeit, den Divertikelsack vor der Operation häufig auszuspülen, ihn von allen zersetzten Speiseresten zu befreien — „somit durch Ausschaltung des Reizes den entzündlichen Zustand der Sackwand zu beseitigen und damit erst die Vorbedingungen für eine primäre Heilung der Oesophaguswände zu schaffen". Einen Aufschluss über die Genese der Sackdivertikel des Oesophagus bringen die beiden mitgetheilten Fälle nicht. Bemerkenswerth ist die rasche Entwickelung des Divertikels bei beiden Kranken. Als ein für die Diagnose „Divertikel" wichtiges, ja charakteristisches Symptom glaubt Hofmann ein in beiden Fällen beobachtetes, beim Schlucken fester Speisen sowohl wie von Flüssigkeiten auftretendes „eigenartiges Schluckgeräusch im oberen Oesophagusabschnitt" ansehen zu dürfen.

Schmitt (17) berichtet über einen bei einem 41jährigen Manne beobachteten Fall von spindelförmiger Erweiterung der Speiseröhre, der insofern von besonderem Interesse war, als eine Stenose des Oesophagus unterhalb der ampullenförmigen Erweiterung fehlte. Schlundsonden verschiedenster Art und Stärke liessen sich ohne jedes fühlbare Hinderniss stets leicht bis in den Magen einführen. Es wurde deshalb auch bezüglich der Diagnose zunächst nicht an eine Erkrankung der Speiseröhre gedacht, sondern mit Rücksicht auf die vorhandenen Symptome das Bestehen eines Sanduhrmagens oder ein möglicher Weise vorhandenes Carcinom des Pylorus angenommen. Die vorgenommene Laparotomie zeigte keinerlei Veränderung am Magen.

„Fünf Tage nach der Operation ging Patient an zunehmender Entkräftung zu Grunde. Bei der Sektion fand sich der Oesophagus bis in die Höhe des Ringknorpels von gewöhnlicher Weite. Von da ab erweiterte er sich stark spindelförmig, um sich nahe seinem unteren Ende rasch wieder zu verjüngen und an der Cardia normal zu werden. Der Umfang des Oesophagus beträgt (am aufgeschnittenen Präparat gemessen):

in der Höhe des Ringknorpels:	3,6 cm
„ „ „ der Bifurkation:	10,8 „
an der grössten Weite	14,0 „
„ „ Cardia	2,8 „

Demonstration des Präparates.

Unter Hinweis auf die ausserordentliche Seltenheit derartiger spindelförmigen Erweiterungen der Speiseröhre ohne Stenose giebt der Vortragende eine Uebersicht über die bisher veröffentlichten entsprechenden Fälle. Hinsichtlich der Aetiologie dieser Erkrankung ist Schmitt der Ansicht, dass eine durch abnorme Innervation hervorgerufene spastische Kontraktur der Cardia das Primäre sei, dass sich sekundär die Speisen über derselben stauen und sich so allmählich die spindelförmige Erweiterung der Speiseröhre ausbilde. — Eine solche spastische Kontraktur der Cardia nimmt er auch bei dem von ihm beobachteten Fall als Ursache der spindelförmigen Erweiterung des Oesophagus an.

Die Diagnose dieser spindelförmigen Erweiterungen ist schwer, namentlich aber dann kaum möglich, wenn eine Stenose durch die Sonde nicht nachweisbar ist. Sehr werthvoll für die Diagnose ist die Durchleuchtung mit Röntgenstrahlen nach vorheriger Anfüllung des Oesophagus mit 5%iger Schüttelmixtur von Bismut. subnitricum.

Hinsichtlich der Therapie kommen in Betracht häufige Spülungen, Sondirungen, Einlegen von Dauerkanülen und in besonders schweren Fällen die Gastrostomie.

Schwörer (18) demonstrirt einen Fall von spindelförmiger Erweiterung des Oesophagus in Folge spastischer Kontraktur des untersten Theiles bei einem 50jährigen Eisenbahnschaffner. Die Differentialdiagnose gegen Divertikel wird mit der Rumpel'schen mehrfach durchlöcherten Magensonde gestellt. Durchgängigkeit der Stenose sehr wechselnd, abhängig von psychischen Erregungen.

Nach der Ansicht von Borchgrevink (9) soll bei der Behandlung der Aetzstenosen der Speiseröhre eine Gastrostomie zeitig zur Ausführung kommen, um die geätzten Theile zu schonen und eine genügende Nutrition zu ermöglichen. Die Operation soll ausgeführt werden, wenn periösophageale Abscesse entstehen, sowie auch bei impermeablen Stenosen, um eine retrograde Dilatation zu ermöglichen. Die Gastrostomieöffnung soll hoch oben im Epigastrium angelegt werden, um eine Dilatation der Cardia mit dem Finger zuzulassen, was bei langgestreckter Thoraxform doch nicht immer ausführbar ist. Als Dilatatoren wurden vom Verfasser doppelt in einander gezogene Gummiröhren benutzt. Hj. von Bonsdorff (Helsingfors).

Verf. giebt eine genaue Krankengeschichte und Beschreibung eines Falles von narbiger Striktur des Oesophagus in der Höhe der Cardia, welche er, da Carcinom, Aneurysma, Aetzung, Lues auszuschliessen waren, für eine Stenose ansprach, die auf dem Boden eines Ulcus ex digestione entstanden war. Der histologische Befund der Struktur zeigte ein aus sklerotischem

Bindegewebe bestehendes Narbengewebe, das alle Schichten des Oesophagus durchsetzte.

Nach Besprechung der Differentialdiagnose zwischen Stenosen des Oesophagus nach Verdauungsgeschwüren und Oesophagusstrikturen nach tuberkulösen und luetischen Geschwüren, bespricht der Autor zwei weitere Fälle von Stenosen nach unzweifelhaften Digestionsgeschwüren. Zum Schluss geht Fraenkel (11) auf die Arbeit von Schaffer ein, welcher die Aetiologie dieses Ulcus ex digestione oesophagi durch sicheren Nachweis von Magendrüsen im Oesophagus sicherte.

Die engsten und härtesten Strikturen sind unglücklicher Weise in dem unteren Theil des Oesophugus. Den Plan, dieselben von hinten nach Resektion der 4.—8. Rippe rechterseits anzugreifen, verwirft Mayo (14) als zu schwierig und gefährlich. Es ist besser, wenn die Erweiterung durch Sonden nicht gelingt, nach Gastrotomie entweder die Abbe'sche sog. Bandsäge oder nach Ochsner durchgezogene Gummischläuche zu verwenden. Bei der Abbe'schen Methode muss die Magenöffnung besonders gegen den stramm angezogenen, schneidenden Faden geschützt werden. Knoten in dem einen Theil des doppelt durchgezogenen Fadens oder durchlöcherte, an demselben festgepresste Schrotkugeln erweitern die mit der andern Fadenhälfte eingeschnittene Striktur. Fünf kurze Krankengeschichten von Strikturen nach Laugenverätzung bei Kindern sind in den Text aufgenommen. Maass (Detroit).

Kinscher (13) stellt in seiner Arbeit einige Fälle von Schleimdrüsenkrebs des Oesophagus zusammen und bespricht ausführlich seine eigene Beobachtung von Adenoma scirrhos. oesophagi. Nach Aufstellung mehrerer Statistiken, welche prozentuarisch den am häufigsten carcinomatös erkrankten Oesophagusabschnitt angeben, und nach Erwähnung der möglichen Komplikationen im Verlaufe der Erkrankung nennt er die Eigenschaften, welche spez. „dem Faserkrebs ein charakteristisches Gepräge aufdrücken": das Vorwiegen des bindegewebigen Elementes, wodurch die Malignität herabgesetzt wird, die geringe Neigung zur Metastasirung und endlich „die Eigenthümlichkeit, dass das ursprüngliche Gewebe im Bezirke der Neubildung noch theilweise vorhanden sein kann."

Kofman (13a) ist für frühzeitiges Operiren, bevor die Kranken in das bekannte Inanitionsstadium gerathen sind. In seinem Fall, der 2 Monate nach dem ersten Beginn der Schluckbeschwerden operirt wurde, kombinirte er die Witzel'sche mit der Kocher-Albert'schen Methode, indem er das Drainrohr nicht an der Spitze des unter der Hautbrücke durchgeführten Magenwandkegels, sondern durch eine Oeffnung an seiner Basis in den Magen einführte und nach Witzel übernähte. Trotz Wundeiterung mit Abscessbildung war das Endresultat gut. Patientin führt das Drain nur zu den Mahlzeiten ein und füttert sich selbst. Wanach (St. Petersburg).

De Quervain (21) theilt einen von ihm operirten Fall von primärem Carcinom des Halsabschnittes der Speiseröhre mit. Es betraf einen 50jährigen Mann, bei dem sich die ersten Schlingbeschwerden ein halbes Jahr vor der Operation gezeigt hatten. Die obere Grenze der Geschwulst lag 16 cm hinter der Zahnreihe, die untere 23—24 cm. — Larynx und Trachea waren frei. Es wurde präliminar die Gastrostomie ausgeführt und zehn Tage später die ringförmige Oesophagusresektion angeschlossen. Was den Fall besonders auszeichnete und die Operation wesentlich erschwerte, war der tiefe Sitz der unteren Grenze der Geschwulst, wodurch auch bedingt wurde, dass bei der Durch-

trennung des Oesophagus unterhalb der Geschwulst die Ligatur, die den unteren Stumpf abschliessen sollte und durchschnitten wurde, die Schnittfläche des weit nach oben gezogenen unteren Oesophagusendes sich zurückzog und unabgebunden im Thoraxraum belassen werden musste, wie der Verlauf zeigte, ohne jeden Nachtheil für den Patienten. Die Länge des resezirten Stücks betrug 9 cm. Der Heilverlauf war ein ungestörter. 24 Tage nach der Operation konnte Patient entlassen werden und nahm seine Arbeit wieder auf. Vier Wochen später Recidiv in der Trachea.

Im Anschluss an den von ihm operirten Fall giebt Verfasser eine Uebersicht über die bisher operirten Fälle von primären Oesophaguscarcinomen des Halsabschnittes, fügt daran einige Bemerkungen über die Lagebestimmung der Geschwulst sowie über die Prognose der Oesophagusresektion und bespricht dann die bisher zur Oesophagusresektion ausgeführten Voroperationen. In dem mitgetheilten Falle kam zum ersten Male die Gastrostomie als Voroperation zur Oesophagusresektion in Anwendung. Verfasser empfiehlt die präliminare Gastrostomie für alle Fälle, nicht nur zum Zweck der Ernährung des Patienten vor Ausführung der Operation, sondern namentlich auch während der Wundheilung hinsichtlich der peinlichen Sauberhaltung des Wundgebietes. und räth, die Magenfistel dauernd zu belassen in den Fällen, wo es nicht möglich war, das untere Oesophagusende im unteren Wundwinkel zu fixiren. Verfasser bespricht sodann die Operationstechnik, hebt die wichtigsten Punkte für die Nachbehandlung hervor und fasst die Ergebnisse seiner Arbeit in folgende Schlusssätze zusammen:

1. „Alle Oesophaguscarcinome, deren untere Grenze nicht tiefer reicht als der obere Rand des Aortenbogens, sind der Exstirpation vom Halse her zugänglich, vorausgesetzt, dass sie noch beweglich sind. Als tiefste obere Grenze kann eine Entfernung von der Zahnreihe von 20 cm angesehen werden.
2. Die Tracheotomie ist als Voroperation nur in seltenen Ausnahmefällen indizirt. Ist bei der Oesophagusresektion eine Eröffnung bezw. Resektion der Luftwege nöthig, so ist dieselbe, wenn irgend möglich, auf das Ende der Operation aufzusparen.
3. Die Oesophagotomie als Voroperation ist in der Regel durch eine gut schliessende Gastrostomie zu ersetzen.
4. Die Gastrostomie ist das beste Mittel, den Wundverlauf nach der Oesophagusresektion günstig zu gestalten. Sie ist unumgänglich nothwendig bei tiefen Resektionen des Oesophagus und wünschenswerth bei der Operation höher gelegener Stenosen.
5. Gelingt es bei der Operation nicht, das untere Ende des Oesophagus im Wundwinkel zu fixiren, so kann es — wenn möglich unterbunden — ohne Gefahr in den Thoraxraum versenkt werden. Eine permanente Magenfistel ist für den Patienten angenehmer und weniger gefährlich, als eine beständig zu dilatirende Narbenstenose in der Gegend des Aortenbogens.
6. Wird auf eine Vereinigung der Oesophagusenden verzichtet, so ist eine Speichelfistel am Hals aufrecht zu erhalten.
7. Bei der Nachbehandlung ist das Hauptgewicht auf häufigen Verbandwechsel mit einer antiseptischen Gaze und auf guten Abschluss der mediastinalen von der pharyngealen Wundhälfte zu legen."

XI.

Die Verletzungen und chirurgischen Krankheiten der Bauchwand und des Peritoneums.

Referent: E. Pagenstecher, Wiesbaden.

Die mit * versehenen Arbeiten sind nicht referirt.

1. Bauch. Allgemeines.

1. Assuny, Ueber den Einfluss der Durchtrennung motorischer Nerven auf die Narbenbildung bei extramedianen Bauchschnitten. Diss. Heidelberg. v. Bruns'sche Beiträge 1899. Bd. 23. Heft 1.
2. *Bantz, Ueber die einzelnen Nahtmethoden zum Schlusse der Bauchwunde nach Laparotomie. Diss. Erlangen 1899.
3. Stanmore Bishop, Sealing of operative wounds about the abdomen. Treatment by dressing. Medical chronicle 1899. Nr. 1.
4. Barthold Carlsen, Laparotomien im Jahre 1898 in dem Sahlgren'schen Krankenhause (Gothenburg). Upsala Läkareförenings Förhandlingar. N. F. Bd. IV. h. 6 u. 7. p. 459.
5. Dartigues, De l'incision cruciale et de la suture transversale sus-pubienne cachée par les poils dans la laparotomie médiane. La Presse médicale 1899. Nr. 79.
6. *Duschinsky, Experimentelle Untersuchungen über die Vermeidung von Adhäsionen nach Laparotomien. Diss. München 1899.
7. Duplay, Eine neue Bauchnaht bei Laparotomie. Allgem. Wiener med. Zeitschr. 1899. Nr. 5.
8. Eastes, Acute abdominal lesions. British medical journal 1899. July 22.
9. *Bedford Fenwick, The after care of abdominal operations. Medical Times 1899. Oct. 21. (Nichts besonderes.)
10. C. L. Bonifield, After treatment of abdominal sections. The journ. of the Amer. Med. Ass. 1899. Aug. 26.
11. *Flatau, Ueber künstliche Blasenfüllung bei der Laparotomie als Mittel zur Verhütung nachfolgender Harnverhaltung. Diss. Kiel 1899.
12. Gersuny, Peritoneale Adhäsionen und ihre Beziehungen zum weiblichen Genitale. Wiener klin. Wochenschrift 1899. Nr. 22.
13. — Ueber eine typische peritoneale Adhäsion. Deutscher Chirurgenkongress 1899.
14. O'Hara, A new method of closing the peritoneum after Laparotomy. Brit. med. journal 1899. Juni 10.
15. Jonnesco, Nouveaux procédés de sutures abdominales sans fils perdus. La Presse médicale 1899. Nr. 87.
16. F. Kijewski. Einige Bemerkungen über das Vergessen von Fremdkörpern in der Bauchhöhle. Gazeta lekarska. Nr. 20–24.
17. Kozlowsky, Abnorme Bauchfellfalten und ein Fall von Hernia interna retrovesicalis incarcerata. Virchow's Archiv 1899. Bd. 157. Heft 1.
18. Lauenstein, Die „Heberpunktion" bei Operationen in der Bauchhöhle. Centralblatt für Chirurgie 1899. Nr. 23.
19. K. G. Lennander, Ueber Netztransplantation in der Bauchhöhle. (Aus der chirurg. Klinik zu Upsala.) Upsala Läkareförenings Förhandlingar. N. F. Bd. IV. 1899. H. 5. p. 326.
20. — Ueber intraabdominale Kompression der Aorta bei Bauchoperationen. (Aus der chirurg. Klinik zu Upsala.) Hygiæa 1899. Bd. LXI. H. 4. p. 421.

21. Floyd M. Mc. Rae, Oration on surgery (Abdominal surgery). The journ. of the Amer. Med. Ass. 1899. June 17.
22. Meyer, Ueber zwei Fälle von Darmeinklemmung in noch nicht beschriebenen Bauchfelltaschen. Deutsche Zeitschrift für Chirurgie 1899. Bd. 53. Heft 5 und 6.
23. Moynihan, The arris and gale lectures on the anatomy and surgery of peritoneal fossae. British medical journal 1899. March 18. Lancet 1899. March 4 and 11.
24. F. Neugebauer, 100 Fälle von zufälligem Zurücklassen von Fremdkörpern in der Bauchhöhle während der Operation. Medycyna. Nr. 24—30.
25. Noack, Peritoneale Verwachsungen nach schweren Baucnquetschungen als Ursache andauernder, schwerer Koliken und hochgradiger Stuhlverstopfung. Mittheilungen aus den Grenzgebieten 1899. Bd. IV. Heft 5.
26. de Quervain, Zur Verwendung der Tabakbeutelnaht. Centralbl. für Chir. 1899. Nr. 27.
27. Rémy, Bons résultats du tamponnement sans fermeture de la plaie dans quelques laparotomies. Congrès français de Chir. Revue de Chir. 1899. Nr. 11.
28. Rennsay, Ueber die Anwendung der Abführmittel nach Laparotomie. American journ. of obstetrics 1899. July.
29. Emil Ries, Some radical changes in the after treatment of celiotomy cases. The journ. of the Amer. Med. Ass. 1899. Aug. 19.
30. Riese, Ueber einen durch Laparotomie geheilten Fall von Hernia ileocoecalis incarcerata. v. Langenbeck's Archiv 1899. Bd. 60. Heft 1.
31. *Robinson, Inspection of the abdominal cavity and its viscera in post mortems. Annals of surgery 1899. June.
31a. W. Serenin, Zur Diagnostik und chirurg. Therapie bei einigen pathologischen Prozessen im Gebiet der Bauchorgane. Medicinskoje Obosrenije 1899. Januar.
32. Sneguireff, Mille et une laparotomie. Autoplastie dans les opérations abdominales. Revue de Chirurgie 1899. Nr. 9.
33. Stieda, Ueber die Eröffnung der Bauchhöhle vom kleinen Becken her. Deutsche Zeitschrift für Chirurgie 1899. Bd. 51. Heft 3 und 4.
34. Steffens, Ueber mehrfache Laparotomien an denselben Personen. Bruns'sche Beiträge 1899. Bd. 23. Heft 2.
35. *Thome, After-effects of abdominal section. British medical journal 1899. Febr. 4. (statistische Zusammenstellung ohne Bedeutung.)
36. Tietze, Experimentelle Untersuchungen über Netzplastik. v. Bruns'sche Beiträge 1899. Bd. 25. Heft 2.

Dartigues (5) beschreibt den von Küstner 1897 angegebenen suprapubischen „Kreuzschnitt" für kleinere Laparotomien, welcher bisher in Frankreich noch keinen Eingang gefunden hatte.

Der jetzt so viel erstrebte Ersatz tiefer versenkter Nähte durch Methoden, welche das nachträgliche Entfernen der Fäden gestattet, besonders für Laparotomiewunden, hat auch Jonnesco (15) zu einer neuen Methode veranlasst, die allerdings recht einfach und nützlich aussieht. Ueber die Berechtigung und Nothwendigkeit aller solcher Erfindungen lässt sich allerdings streiten. Zahlreiche gute, sehr anschauliche Abbildungen geben eine bessere Beschreibung als im Referat sich wiedergeben lässt. Die Naht mit hohler gestielter Nadel ausgeführt, läuft wie viele andere derartige darauf hinaus, dass doppelt durchgestochene, also die Theile schlingenförmig fassende Metallfäden an der Haut der anderen Seite durchgezogen und dort auf Röllchen befestigt werden. Die einzelnen Schichten erhalten besondere Fäden. Die Linea alba wird am besten excidirt, die Rectusscheide eröffnet und die beiden Blätter durch einen Faden vereinigt.

O'Hara (14) will jede nach innen liegende Peritonealwundfläche vermeiden, an welcher sich Adhäsionen bilden könnten. Deshalb macht er eine kurze Peritonealincision, welche er stumpf erweitert und später mit einer Tabaksbeutelsutur zusammenzieht.

Duplay (7) empfiehlt als neue Form der Massennaht dieselbe Ausführung, welche Ihle (Dresden) beschrieben hat, nur dass er sie mit der gestielten

Nadel macht. Trotzdem er sie erst 6 Wochen anwendete, will er behaupten, dass sie in der Verhütung von Bauchbrüchen der Etagennaht überlegen sei!

Die Doyen'schen Empfehlungen der Tabaksbeutelnaht haben Quervain (26) veranlasst, dieselbe zum Verschluss des Peritoneums bei Laparotomien mit kurzem Schnitt zu verwenden. Er empfiehlt sie angelegentlich und mit überzeugenden Gründen, weil sie die innere Wundfläche fast auf einen Punkt reduzire und dadurch Verwachsungen der Bauchorgane mit der Narbe fast mit Sicherheit verhüte.

Schon Lennander und Kocher haben darauf hingewiesen, wie wichtig es ist, bei lateralem Bauchschnitt die motorischen Nervenstämme zu schonen. Assuny (1) hat auf der Klinik von Czerny experimentell die nach Durchtrennung dieser Nerven folgende beträchtliche Atrophie des zugehörigen Rektusabschnitts studirt. Er ist der Meinung, dass darin eine Hauptursache für Bauchbrüche zu suchen sei. Man findet in denselben nicht nur die gedehnte Schnittnarbe; vielmehr konnte Assuny bei einem gelegentlich einer Bauchbruchoperation gewonnenen Präparat konstatiren, dass die Hernie bei ihrer Vorwölbung am medialen Rand die Aponeurose des Rectus mit in den Bruchsack hineinbezieht, weil der atrophische Muskel dem vorwölbenden Innendruck keinen Widerstand entgegensetzt. — Er fordert weitere Untersuchungen, wie bei den verschiedenen Operationen die Schnittrichtung ohne Gefahr einer solchen neurotischen Atrophie mit Hernienbildung zu legen sei.

Sneguireff (32) berichtet über die allgemeinen Resultate von 1001 Laparotomien aus den Jahren 1889—1899; der grossen Mehrzahl nach handelt es sich um gynäkologische Eingriffe. Diese 1001 Fälle gaben eine durchschnittliche Mortalität von 8%; die Resultate vertheilen sich ziemlich gleichmässig auf die Jahre, sind wenigstens in den letzten Jahren nicht andere geworden. Die Ursache liegt zum Theil darin, dass Fälle, die von vornherein hoffnungslos waren, oder bei denen die Natur der Erkrankung, nicht die Operation, den Tod verschuldete, den grössten Theil ausmachen. Die gefährlichste, die septische Infektion lässt sich durch verbesserte Technik wohl beschränken. Von 39 septischen Fällen fallen jedoch nur 5 einer Infektion während der Operation von aussen zur Last. Einige Punkte rechnet Sneguireff als besonders wichtig: Reichliche Verwendung von Kochsalzlösung zur Spülung bei und nach der Operation, theils als Mittel die Wunde rein zu halten, theils als Mittel den Organismus zu kräftigen, betrachtet. Ferner die „Autoplastik". Darunter versteht er die sorgfältige Versorgung und Ueberkleidung aller Wunden und Stümpfe des Peritoneum mit frischem Bauchfell. An verschiedenen Beispielen zeigt Sneguireff, wie er sie ausgeführt haben will. Im Einzelnen kann hier nicht darauf eingegangen werden. Diese Seiten der Arbeit sind jedenfalls die lesenswerthesten. Auch sonst sind zahlreiche Einzelbemerkungen über technische Fragen eingestreut, welche von der grossen Sorgfalt, mit der Sneguireff zu operiren scheint, zeugen. — Katgut verwendet Sneguireff nicht mehr, sondern entweder Seide oder Rennthiersehnen.

Stanmore Bishop (3) spricht sich nach einer allgemeinen Einleitung über die Nutzlosigkeit und Gefahren der Bauchdrainage zu Gunsten einer nach sorgfältiger Trocknung der Wunde ausgeführten völligen Etagennaht aus. Darüber wird Celloidin gegossen, welches eine fest anhaftende, durchsichtige Schicht bildet und die Beobachtung der Wundverhältnisse gestattet. Aus dem Weiteren geht hervor, dass Fadenabscesse und Eiterungen auf diesem Wege auch nicht völlig vermieden wurden.

Stieda (33) plädirt für eine ausgiebigere Verwendung der Eröffnung der Bauchhöhle vom kleinen Becken her.

Bei Frauen eignet sich die Colpotomia posterior nicht nur zu gynäkologischen Eingriffen, sondern in hervorragender Weise zur Entleerung freier und abgesackter Flüssigkeiten, Ascites, tuberkulöses Exsudat, cirkumskripte Abscesse. Beim Mann kann man den Douglas entweder zwischen Blase und Rektum vom Damm her oder vom Cavum ischio rectale, oder durch Eindringen vom Kreuzbein her erreichen. Der letztere Weg scheint nach Leichenversuchen der einfachste, der erste am schwierigsten, weil man in beträchtliche Tiefe gehen muss. Doch erleichtert hier im praktischen Fall die pralle Füllung des Douglas durch Flüssigkeit, wodurch er nach unten getrieben und dem Finger und Auge kenntlich gemacht wird, die Operation, welche v. Eiselsberg in zwei Fällen ausführte. Beide Male handelte es sich um Beckenabscesse, wahrscheinlich perityphlitischen Ursprungs, an die man von oben ohne Verletzung der freien Bauchhöhle nicht hätte herankommen können. Von einem Querschnitt von dem After aus wird zwischen Sphincter ani und bulbocavernosus in die Tiefe gegangen; man durchtrennt die Ansätze des Levat. ani und erreicht stumpf die Umschlagstelle des Peritoneum.

Rémy (27) hat mehrfach, wenn während der Operation eine unvermuthete Beschmutzung des Peritoneums eintrat, und in zwei Fällen, wo abgekapselte Abscesse unter den Händen des Operateurs platzten, den betroffenen Bezirk mit Servietten rasch abtamponirt und die Bauchwunde offen gelassen. Es trat danach nie peritoneale Infektion, immer guter Verlauf ein.

Tietze (36) hat in einer Reihe von Experimenten die Vorgänge bei der Netzplastik studirt und zwar a) die Sicherung und Verstärkung einer gefährdeten Magendarmnaht, b) die Sicherung einer nekrotisirenden Wandstelle durch aufgenähtes Netz, c) den Verschluss eines Magenloches durch eine Netzplombe nach Braun. Man erhält ausgezeichnete Resultate. Der Vorgang der Einheilung stellt sich so dar, dass „das Netz sich reaktionslos an die Magen- und Darmserosa anlegt und mit dieser in einer Art idealer Prima reunio verschmilzt, dass es an der dem Defekt anliegenden Seite sich entzündlich infiltrirt, allmählich bindegewebig schrumpft, aber gleichzeitig von den Rändern her mit Epithel bedeckt wird, welch' letzteres theilweise einfach herübergezogenes Magen-Epithel, theilweise aber neugebildet ist und sich als solches durch die eigenthümliche Metamorphose der Schleimhaut verräth". Es tritt nämlich eine Art von Drüsenneubildung auf.

Tietze empfiehlt die Netzplastik für die gedachten Fälle, ausserdem zur Sicherung des auf die Blase aufgepflanzten Darmstückes bei der Rutkowski-Mikulicz'schen Operation der Blasenektopie und zur Bedeckung von Darmnahtstellen oder Murphy-Anastomosen, wenn man aus irgend einem Grund danach den Bauch offen lässt.

Riese (30) hat eine Hernia ileoappendicularis incarcerata, und zwar einen Darmwandbruch einer tiefen Ileumschlinge mit Erfolg operirt.

Es bestanden Zeichen innerer Einklemmung und bei Anfüllung des Dickdarms mit Wasser bildete sich nach innen vom Cöcum eine eiförmige glatte, scharf abgegrenzte Geschwulst. Die eingeklemmte Schlinge wurde bei der Laparotomie leicht herausgezogen aus der Tasche und die Lage letzterer mit Sicherheit konstatirt.

Riese nimmt an, dass eine sonst in einem Leistenbruch liegende, daher mit langem Mesenterium versehene Schlinge bei starker Bauchpresse und Füllung des Cöcums und Ileums in die hierbei zum Klaffen kommende Tasche eintrat. Dieser Fall ist der 3. bekannt gewordene, der 2. operirte.

Meyer (22) beschreibt zwei von Becker operirte Fälle retroperitonealer incarcerirter Hernie. 1. Die Tasche ist analog der H. paraduodenalis (Broesike); hier hat sie sich bei hoch stehendem Cöcum abnorm weit nach unten entwickelt. Ihre Pforte hat einen freien Rand, in dem die Art. mesent. sup. nicht verläuft, dessen Schenkel aber nach oben in die Mesenterialwurzel übergehen. Der Patient starb im Kollaps nach der Operation. Die Sektion ermöglicht eine sehr genaue Darstellung der Verhältnisse. — 2. Die Tasche scheint analog der des vorigen Falles, liegt aber ganz intraperitoneal. Patient wird geheilt.

Kozlowsky (17) beschreibt einen Fall von Hernia int. retrovesic. incarcerata; ganz analog wie in dem von Saniter 1896 mitgetheilten Fall durch abnorme Ausbildung einer Plica vesicalis posterior hervorgerufen. Zugleich waren die vorderen, zum Nabel reichenden Falten sehr ausgeprägt. Der Fall endete trotz Laparotomie tödtlich wegen Darmgangrän.

Eastes' (8) Bemerkungen betreffen die akuten drei Symptome Schmerz, Erbrechen, Auftreibung des Abdomen, resp. Stuhlverhaltung, sofern sie auf schwere Erkrankungen hindeuten, die ein rasches, leider weder immer gut endigendes, noch sicher zu prognostizirendes operatives Vorgehen erfordern können.

Als eine typische peritoneale Adhäsion beschreibt Gersuny (12) ein Pseudoligament, welches am Beginn der Flexur quer nach aussen zum Parietalperitoneum verläuft. Es begünstigt offenbar den Volvulus der Flexur. Sonst schreibt ihm Gersuny Schmerzen in der linken unteren Bauchgegend und Koliken kurz vor der Darmentleerung zu. Die Erkrankung betrifft vorwiegend weibliche Erwachsene, die Aetiologie ist dunkel. In verdächtigen Fällen soll stets nach ihr gesucht werden. Die Therapie besteht in querer Durchtrennung, soll aber öfters nur theilweise nützen und Nachbehandlung mit Klysmen und Bauchmassage erfordern.

Zum Studium der Veränderungen, welche durch die Laparotomie in der Peritonealhöhle hervorgebracht werden, dienen in vorzüglicher Weise die Fälle, in welchen man aus diesem oder jenem Grund zu wiederholter Eröffnung des Leibes gezwungen wird. Steffens (34) hat aus dem reichen Materiale Kümmel's — 1428 Laparotomien — 45 derartige Fälle mitgetheilt und zur Entscheidung verschiedener Fragen bearbeitet, insbesondere der Adhäsionsbildung. Er zieht hier zunächst das Verhalten des Temperaturverlaufs nach der Operation, das bisher wenig beachtet wurde, heran. In einigen Fällen, die vollkommen reaktionslos heilten, blieben peritoneale Verwachsungen gänzlich aus. Er schliesst sich der Ansicht von Uhlmann, Reichel u. A. nicht an, wonach jeder Substanzverlust des Peritoneums, besonders die Wundfläche von Netzstümpfen, Ovarialstielen stets zu Verklebung führen müssten. In einigen Fällen zeigten sich Adhäsionen, welche bei der ersten Laparotomie vorhanden waren, bei der zweiten nicht mehr.

Dagegen überall da, wo nach der Operation nicht durch anderweitige Erkrankungen bedingte Temperatursteigerungen auftraten, fanden sich Adhäsionen. Steffens zieht daraus den Schluss, dass diese in Folge eines nicht ganz aseptischen Wundverlaufs durch mehr oder weniger ausgebreitete Peritonitiden entstehen.

Eine weitere wichtige Veranlassung ist aber die Ruhestellung der Därme. Während Kümmel früher bei konsequenter Opiumbehandlung vielfach Störungen sah und darunter Ileus in 11 Fällen, hat er diesen nicht mehr gesehen, seitdem er frühzeitig die Paristaltik des Darmes erzwingt. — Immerhin werden Verletzungen der Serosa auch anerkannt und der Schluss gezogen,

dass die Nachbehandlung somit auf diese drei Punkte das grösste Gewicht zu legen habe.

Nach Noack (25) ist es unzweifelhaft, dass nach schweren Bauchquetschungen Verwachsungen als Ursache langdauernder schwerer Beschwerden, besonders Koliken und Stuhlverstopfung auftreten können. Wenn Serosarisse entstehen, die an nicht durch die Peristaltik bewegten Stellen liegen, werden diese zu Verklebung mit der Nachbarschaft führen. Wichtiger noch ist, dass solche Risse der Darmwand zu Bakterienauswanderung und so auf entzündlichem Wege zu Adhäsionen Veranlassung geben. Er theilt aus Credé's Abtheilung vier neue Fälle mit, in welchen Verwachsungen an der Stelle von Kontusionen gefunden wurden und nach ihrer Durchtrennung die Beschwerden völlig aufhörten. Auffallend ist, dass meist erst beträchtliche Zeit nach dem Unfall die Beschwerden auftraten. Trotzdem kann an der Deutung der sehr interessanten Krankengeschichten kein Zweifel sein.

Moynihan (23) giebt eine Beschreibung der peritonealen Falten und Fossae, die nur Bekanntes enthält und in keiner Weise das in den gründlichen Arbeiten von Toldt, Broesike etc. festgelegte sachliche Material genügend erschöpft, aber einige gute schematische Skizzen giebt.

Besonders zur Entleerung von Ovarialcysten und der Gallenblase bei der Laparotomie empfiehlt Lauenstein (18) Punktion mit einer Heberanordnung verbunden.

In dieser Arbeit macht Serenin (31a) unter Mittheilung einer zahlreichen Kasuistik Exkursionen in verschiedene Gebiete der Bauchchirurgie; besondere Berücksichtigung finden Verwachsungen und entzündliche Prozesse. Kurzes Referat unmöglich. Wanach (St. Petersburg).

Die Veranlassung zu Kijewski's (16) Artikel war dieselbe wie in jenem Neugebauer's. Verf. war als Sachverständiger in dem Prosesse berufen und hat sein Möglichstes zur Wahrung der Ehre der Chirurgen gethan.

Trzebicky (Krakau).

Neugebauer (24) hat aus Anlass eines Prozesses, welcher gegen den emerit. Warschauer Professor Kosinski und dessen gewesenen Assistenten Dr. Solman wegen unbewussten Zurücklassens zweier Arterienklemmen in der Bauchhöhle einer laparotomirten Patientin erhoben wurde, 100 in der Litteratur bekannte Fälle, in welchen bei der Operation benutzte Gegenstände in der Bauchhöhle vergessen wurden, zusammengestellt. (Ein grosser Theil hierher gehöriger Fälle gelangt ohnedies nicht zur allgemeinen Kenntniss. Ref.) Unter den Operateuren, welchen dieses Missgeschick passirt ist, befinden sich Namen von allerbestem Klange. Von den 100 in der Arbeit berücksichtigten Patienten sind 58 genesen, 42 gestorben und zwar ein Theil unmittelbar nach der Operation an Sepsis. Vergessen oder übersehen wurden: 29mal ein Schwamm, 28mal ein Tampon oder eine Kompresse aus Gaze, 4mal ein Drainrohr, 1mal eine Richelot'sche Klammer, 1mal ein Ehering, 1mal ein Stück Glas, 19mal eine Arterienklemme, 17mal ist der Fremdkörper nicht näher bezeichnet. 3mal wurden je 2 Fremdkörper vergessen. Ueber das weitere Schicksal der vergessenen Gegenstände bezw. der von dem Unglücke betroffenen Patienten geben folgende Zahlen Aufschluss:

Schwämme:

19mal wurden dieselben bei der Sektion gefunden,
2 „ wurden selbe noch vor Schluss der Bauchwunde gefunden,
3 „ wurde die Laparotomiewunde unmittelbar nach der Operation geöffnet.

3mal wurde die sekundäre Laparotomie erst nach Verlauf einiger Tage ausgeführt,
1 „ kam der Schwamm in einem Abscess der Bauchdecken 5 Monate und 18 Tage nach der Operation zum Vorschein,
1 „ hat er sich stückweise aus einer in der Narbe zurückgebliebenen Fistel nach 1½ Jahren abgestossen.

Tampons und Kompressen:

7mal bei der Sektion gefunden,
10 „ spontaner Abgang per anum,
5 „ spontaner Abgang durch einen Bauchdecken-Abscess,
4 „ sekundäre Laparotomie,
2 „ weiteres Schicksal unbekannt.

Drainrohr:

1mal Laparotomie am 4. Tage,
1 „ spontaner Abgang per Vaginam,
1 „ spontaner Abgang per rectum,
1 „ in Cavo Douglasii bei der Sektion 2 Jahre nach der Operation gefunden.

Klemme nach Richelot:

1mal vorgefunden bei der Sektion.

Ehering:

Extraktion nach Jahren durch Eröffnung des hinteren Scheidengewölbes.
1 Stück Glas (aus einem während der Operation gebrochenen Irrigator). Extrahirt 14 Tage nach der Operation bei der Sektion.

Arterienklemmen:

6 Patienten verschieden sehr bald nach der Operation (das Zurücklassen der Klemme belanglos),
1 Patientin starb während der 6 Monate nach der ersten Operation behufs Extraktion der Klemme ausgeführten Laparotomie (Ruptur der durch die Klemme usurirten Arteria iliaca sinistra),
3mal spontaner Abgang per anum,
3 „ spontaner Abgang durch einen Abscess,
1 „ Perforation nach der Blase,
1 „ das Fehlen der Klemme unmittelbar vor Schluss der Wunde beobachtet,
3 „ sekundäre Laparotomie (nach 6, 18 und 24 Monaten),
1 „ Schicksal unbekannt.

Von Verletzungen innerer Organe durch die zurückgelassenen Fremdkörper wird ausser der bereits erwähnten Verletzung der A. iliaca noch 6mal eine Perforation des Darmes notirt. Trzebicky (Krakau).

Lennander (19) spricht sich zu Gunsten der Benutzung von Netz zur Deckung von wunden Flächen und Suturreihen bei Operationen in der Bauchhöhle aus. Als Beispiele, wo Netz zur Anwendung kommen soll, werden Gastroenterostomien, Choledochoenterostomien, Ileocolostomien und Kolonresektionen genannt; auch bei Exstirpationen des Processus vermiformis und Gallenblasenoperationen, zur Bedeckung von zerrissenen und brandverdächtigen Darmtheilen können Netztransplantationen eine grosse Anwendung finden.

Hj. von Bonsdorff (Helsingfors).

Lennander (20) hat Gelegenheit gehabt, noch in drei weiteren Fällen von Bauchoperationen (Enukleation von Myomen und Totalexstirpation des Uterus-Kystoma papiliferum ovarii dext. et sin — Exstirpation der Geschwülste und des Uterus — Cancer medullare ovarii), bei profusen unstillbaren Blutungen die vorzügliche hämostatische Wirkung der Kompression der Bauchaorta (Jahresbericht für Chirurgie 1897, p. 510) zu prüfen.

Hj. von Bonsdorff (Helsingfors).

Carlson (4) theilt, als kasuistischer Beitrag, 95 im Sahlgren'schen Krankenhause ausgeführten Laparotomien mit: 2 Gastrostomien, 6 Gastroenterostomien, 1 Resectio pylori, 1 Tamponade von Leberruptur, 1 Tamponade von Leber- und Milzruptur, 2 Laparotomien wegen Leberabscess, 3 Cholecystostomien, 1 Lösung von Verwachsungen der Gallenblase, 13 Operationen an den Dünndärmen (Resektionen u. s. w.), 1 Typhlostomie, 23 Exstirpationen des Appendix, 6 Operationen am Dickdarme (3 Resektionen, 3 wegen Volvulus), 11 Operationen an den weiblichen Genitalien, 16 Bauchschnitte wegen Peritonitis aus verschiedenen Ursachen, dazu noch mehrere explorative Bauchschnitte.

Hj. von Bonsdorff (Helsingfors).

Da Morphium Uebelkeit, Erbrechen und Verstopfung verursacht, empfiehlt Bonifield (10) als schmerzstillendes Mittel Eingiessungen ins Rectum von Codein und Chloral (3 grain und 30 grain). Als Abführmittel ist Calomel mehr geeignet als Salze, weil letztere nur Absonderung von Flüssigkeit verursachen und die Peristaltik zu wenig anregen.

Maass (Detroit).

Ries (29) lässt seine Kranken nach Eröffnung der Bauchhöhle von der Scheide aus 24 oder 48 Stunden und nach Eröffnung von aussen 6 oder 8 Tage nach der Operation aufstehen. Letztere dürfen sich im Bett umdrehen so früh nach der Operation als sie wollen. Reichliche Abführmitttel werden weder vor, noch nach der Operation gegeben. Sobald eine Entleerung spontan oder auf Klysma nach der Operation erfolgt ist, erlaubt er auch bei Darmoperation solide Nahrung. Bei aseptischem Wundverlauf hat Ries niemals Hernien oder Blutungen gesehen. Frühe Bewegung verhütet die Muskelatrophie und frühe reichliche Nahrung verhütet und beseitigt intraabdominelle Verwachsungen.

Maass (Detroit).

Mc Rae (21) empfiehlt warm die Gastroenterostomie nach Roux (Y-förmig). Als beste Methode zur Vereinigung der Darmenden nach Resektion gilt ihm die Methode Dr. M. L. Harris, Chicago S.-A., die er mit Abbildung eingehend beschreibt. Harris selbst hat dieselbe im Chicago Medical Record Vol. XII veröffentlicht. Das Verfahren besteht in Invagination des centralen in das periphere Ende, nachdem die Schleimhaut des letzteren auf 1—1½ cm entfernt ist. Harris vollendete die Vereinigung in 12 Minuten mit Seide als Nahtmaterial. — Mc Rae sammelte 107 Fälle von Typhusperforation, die operirt wurden mit einer Mortalität von 79%.

Aus den Jahren 1898—99 hat Mc Rae 2903 Fälle von Appendicitis gesammelt. Davon geben 457 im Intervall operirte eine Mortalität von 0,022%. 874 mal wurde der Appendix während eines akuten Anfalls entfernt mit einer Mortalität von 19,45%. 238 mal wurden periappendikuläre Abscesse ohne Entfernung des Appendix eröffnet mit 24,78% Mortalität. In 37 Fällen wurde der Appendix entfernt, während allgemeine Peritonitis bestand mit einer Mortalität von 56,75%. 896 Fälle wurden medizinisch behandelt mit 11,83% Mortalität. 401 Fälle mit 10,22% Mortalität lassen sich wegen unvollkommener Angaben in den obigen Rubriken nicht unterbringen. Mc Rae

glaubt, dass die Mehrzahl derjenigen Fälle, bei denen nur Abscesse eröffnet wurden ohne Entfernung des Appendix Rückfälle haben werden. Genaue Zahlenangaben für diese Behauptung macht er nicht. Kinder unter 12 Jahren sollten immer operirt werden, weil sie Appendicitis schlecht vertragen.

Maass (Detroit).

2. Erkrankungen der Bauchwand.

1. Auvray et Mareille, Fibrome de la paroi abdominale; étude pathogénique. Bull. et mém. de la soc. anat. de Paris 1899. Juillet.
2. Bouffleur, Successful removal of a fibrosarcoma (desmoid fibroma) of the abdominal wall, involving the iliac vessels. Annals of surgery 1899. Nov.
3. Albert J. Bouffleur, Fibrosarcoma of the abdominal wall (desmoid fibroma). The journ. of Amer. Med. Ass. 1899. Sept. 30.
4. Bumm, Operative Behandlung grosser Ventralhernien. 71. Naturforscherversammlung München. Münchener med. Wochenschrift 1899. Nr. 42.
5. Chibret, Sur un cas de rupture de la paroi abdominale au niveau d'une cicatrice opératoire. Congrès français de Chir. 1899. Revue de Chir. 1899. Nr. 11.
6. Doebbelin, Ein Fall von spontaner Ruptur der Bauchwand und Darmvorfall. Deutsche med. Wochenschrift. Nr. 48. Münchener med. Wochenschrift. Nr. 50.
7. Duplay, Fibrome de la paroi abdominale. La presse médicale 1899. Nr. 95.
8. Göbell, Ein Bauchwandcarcinom der Regio epigastrica. Deutsche Zeitschrift für Chirurgie 1899. Bd. 52. Heft 3 und 4.
9. Habs, Abdomen obstipum. (Angeborene Verkürzung des Musculus rectus abdominis.) Zeitschrift für orthopädische Chirurgie 1899. Bd. VII. Heft 2 und 3.
10. Haeckel, Tubenbauchdeckenfistel. Stettiner Aerzte-Verein. Berliner klin. Wochenschrift 1898. Nr. 3.
11. Lejeune, Ueber eine enorme variköse Geschwulst der linken Bauchwand. Virchow's Archiv 1899. Bd. 155. Heft 2.
12. *Lühder, Desmoide Geschwülste der Bauchdecken. Diss. Greifswald 1899.
13. A. Marcinkowski, Ein Beitrag zur Lehre von den Ventralhernien. Medycyna. Nr. 6.
14. Morestin, Fibrome de la paroi abdominale. Soc. anat. de Paris 1899. Mai.
15. Olshausen, Ueber Bauchwandtumoren, speziell über desmoide. Zeitschrift f. Geburtshülfe und Gynäkologie 1889. Bd. XLI. Heft 2.
16. Ploeger, Ueber die Hernia epigastrica und subperitoneale Lipome der Linea alba. Diss. Göttingen 1899.
17. J. Pstrokonski, Beitrag zur Kasuistik der Fibrome der vorderen Bauchwand. Gazeta lekarska. Nr. 10.
18. v. Schrötter, Zur Kenntniss der Gasabscesse der Bauchwand. Prager med. Wochenschrift 1899. Nr. 28, 29, 30.
19. *Lapthorn Smith, Hernia following abdominal operations: Its prevention and cure. Medical Press 1899.
20. Villar, Volumineux fibro-sarcome de la paroi abdominale. Exstirpation. Guérison. Congrès français de Chir. Revue de Chirurgie 1899. Nr. 11.

Bumm (4) legt bei Bauch-Hernienoperationen auf exakte isolirte Naht aller Bauchwandschichten, inkl. der Muskulatur, Abtragung des Bruchsackes Werth. Bei grossen Bruchpforten mit starker Spannung lässt sich durch Beugung des Oberkörpers und der Beine, durch seitliche Entspannungsschnitte in die Vorderfascie Vereinigung der Ränder herbeiführen.

v. Schrötter (18). Vier Wochen nach einem Fall auf den Rücken traten Schmerzen in der Unterbauchgegend, Obstipation, zeitweise Erbrechen ein und es entwickelte sich dann ein gashaltiger Abscess in den Bauchdecken oberhalb des Poupart'schen Bandes. Im Grund des Abscesses lag der Obliquus externus sowie 2 ca. 5 cm lange, nicht in den Darm führende, nur etwas Blut entleerende Fistelgänge. Nach der Incision glatte Heilung. Im Eiter befand sich neben einer dicken Kokkenart Bact. coli. Das Gas enthielt keinen Sauerstoff, wenig Wasserstoff und Kohlensäure, viel Stickstoff.

Aus der genaueren Erörterung des bakteriologischen und gasanalytischen Befundes, — die hier nicht wiedergegeben werden kann, weil sie in das Ge-

biet der allgemeinen Chirurgie gehört, folgert Schrötter wohl mit Recht, dass der Gasgehalt sekundär, und zwar vom Darm durch eine intakte oder kranke Wand in den Abscess gelangte. Wenn er aber dann dafür eine Appendicitis an abnormer Stelle annimmt, so kann Ref. keine Begründung finden, gegenüber den viel näher liegenden Annahmen eines Ausgangs vom Colon oder eines einfachen vereiterten Blutergusses.

Haeckel (10). Die Fistel, ein Unikum, entstand nach der Incision einer puerperalen Parametritis zwischen Nabel und Spina ant. sup. sin. Bei den Menses ging Blut ab. Sie heilte erst durch radikale Entfernung der einen grossen Tumor bildenden Adnexe.

Chibret (5). Neun Monate nach der Operation einer grossen Inguinalhernie platzte an der Stelle, wo vorher ein kleiner Fadenabscess bestanden hatte, gelegentlich von Husten die Narbe 2 mal. Dünndarm trat aus; Operation. Heilung.

Abdomen obstipum nennt Habs (9) die durch Verkürzung des Musc. rectus abdominis entstandene Erkrankung, welche er durch Exstirpation des stark verkürzten, schwielig entarteten linken und Tenotomie des weniger veränderten rechten Rectus behandelt hat. Das Kindchen, nach normaler Schwangerschaft normal geboren, jetzt 1/4 Jahr alt, zeigte den Proc. xiphoideus der Symphyse dicht genähert, die beiden seitlichen Bauchpartien ballonartig herausgetrieben. Die Wirbelsäule bildete eine Totalkyphose, es bestanden Durchfälle und Mastdarmvorfall.

Der Erfolg der Operation war ein vortrefflicher. Der Fall ist bis jetzt vereinzelt.

Olshausen (15) hat in 12 Jahren 22 Fälle von desmoiden Bauchwandtumoren gesehen. 5 mal waren sie in der Schwangerschaft zuerst bemerkt worden, immer handelte es sich um Frauen, welche geboren hatten. Der Ausgangspunkt waren immer die Fascien, meist des Rectus, mehrmals aber bestand ein Zusammenhang mit dem Skelett. Bezüglich der Symptome hebt Olshausen hervor, dass sie stets stark prominirten, selbst wenn sie vom hinteren Blatt der Rectusscheide ausgingen. Die Operation bot nichts Besonderes.

Im Anhang werden zwei seltene Fälle von Impfmetastase in der Bauchwand erwähnt, einmal von Carcinom nach Ovariotomie, das zweite Mal von papillärem Kystom 17 Jahre nach Entfernung der primären Neubildung.

Duplay (7) giebt die klinische Besprechung eines von der vorderen Rectusscheide ausgehenden Fibroms.

Döbbelin (6). Eine Herniotomiewunde (Leistenhernie) war wegen Vorhandenseins eiterigen Netzes offen behandelt worden. 5 Jahre später wölbte sich die Narbe vor und es erfolgte nach 3 Wochen eine spontane Ruptur mit Vorfall einer Dünndarmschlinge. Reinigung, Reposition. Ein Bruchsack wurde nicht gefunden. Die dünne Bauchwand zeigte ein kreisförmiges Loch. Rasche Heilung.

Villar (20) hat ein grosses Fibrom der Bauchdecken, das bei einer Schwangerschaft entstanden und während einer Pneumonie stark gewachsen war, operirt. Er hebt besonders hervor, dass man sich nicht scheuen soll, das Peritoneum, wenn nöthig mitzunehmen. Die direkte Naht des Defektes war möglich.

Morestin (4) konnte an einem Fibrom, welches in der Gegend des Leistenkanals in der Tiefe der Bauchwand sass, feststellen, dass es weder topographisch noch histologisch Beziehungen zum Lig. rotundum hatte, was also gegen die von Guinard und A. vertretene Theorie spricht, dass die Bauchdeckenfibrome aus dem Lig. rot. abstammten.

Ein besonders grosses Dosmoid der Bauchdecken operirte Boufflour (2). Die Bauchdecken oberhalb des linken Lig. Poupartii sammt letzterem wurde in Umgebung der

Geschwulst in ganzer Dicke weggenommen. Ein grosser Fortsatz füllte die ganze Fossa iliaca aus und hing ins kleine Becken über; die grossen Gefässe waren umwachsen. Es gelang durch stückweise Entfernung alles Kranke wegzunehmen. Eine Lappen-Plastik aus den benachbarten Bruchmuskeln schloss den Defekt, ohne dass eine Bauchhernie entstand.

Wahre primäre Bauchwand-Carcinome der Regio epigastrica sind bisher noch nicht beobachtet worden. Dagegen veröffentlicht Göbell (3) einen Fall von metastatischem Gallertkrebsknoten dieser Gegend, zu welchem er nur ein Gegenstück in der Litteratur vorfand. Makroskopisch schien es sich um eine Hernia epig. mit präperitonealem Lipom zu handeln.

Lejeune (11) beobachtete ein Konvolut enormer variköser Venen der Bauchwand, mit aufsitzenden zahlreichen kavernösen Angiomen der Haut.

Marcinkowski (13) berichtet über zwei Fälle von Hernien der Linea alba, welche bedeutende Beschwerden von Seiten des Darmtraktes verursachten. Durch Radikaloperation wurden dieselben in einem Falle ganz behoben, in dem anderen wesentlich gemildert. Trzebicky (Krakau).

Pstrokonski (17). Beschreibung eines 9½ Pfund schweren, durch Neugebauer bei einer 29jährigen Frau exstirpirten Fibroms der Bauchdecken.

Trzebicky (Krakau).

3. Erkrankungen des Nabels.

1. Blanc et Weil, Note anatomo-pathologique sur deux cas de tumeurs diverticulaires de l'ombilic. Soc. anat. de Paris 1899. Mai.
2. E. J. Diddens, Twee gevallen von Navelstrengbreuk. Nederl. Tijdschr. vor Geneeskunde. Amsterdam 1899 I. 268.
3. Kennedy, Case of patent urachus: operation: cure. Britisch medical journal 1899. June 10.
4. Lexer, Magenschleimhaut im persistirenden Dottergang. Deutscher Chirurgenkongress 1899.
5. Mintz, Das wahre Adenom des Nabels. Deutsche Zeitschrift für Chirurgie 1899. Bd. 51. Heft 5 und 6.
6. Monod, Fistule ombilicale de l'ouraque. Excision et suture totale. Guérison. Bull. et mém. de la soc. de Chir. 1899. Nr. 26.
7. *Quaet-Faslem, Das Offenbleiben des Ductus omphalomosentoricus. Kiel. Diss. 1899.
8. Schramm, Beitrag zur Lehre von den Nabelschnurbrüchen. Wiener med. Wochenschrift 1899. Nr. 7, 8 und 9.
9. Sheen, A case of carcinomatous omentum in an umbilical hernia; with specimen. Brit. med. journ. 1899. Oct. 28.
10. Morian, Ueber das offene Meckelsche Divertikel. Arch. f. klin. Chirurg. 58. 1899.

Unter den angeborenen Fisteln des Nabels erregen ein besonderes Interesse die, welche saures, dem Magensaft ähnliches Sekret absondern. Siegenbeck hat nachgewiesen, dass auch bei Meckel'schen Divertikeln Magenschleimhaut vorkommt. Lexer (4) hat nun einen derartigen Fistelfall beobachtet, operirt und untersucht. Aehnlich wie bei Siegenbeck handelte es sich um einen Verschluss des Fistelgangs zwischen Nabel und Darm. Der im letzteren sich öffnende Theil war mit Darmschleimhaut ausgekleidet, in dem nach aussen gehenden Abschnitt gleicht die Schleimhaut der der Pylorusgegend.

Blanc und Weil (1) haben zwei Fälle der von Kolaczek als Enteroteratome des Nabels beschriebenen Geschwülstchen (Tumeurs adénoides diverticulaires nach Lannelongue) untersucht und den von den bisherigen Beschreibungen abweichenden Befund von cystischer Dilatation einzelner Drüsenschläuche, Andeutung einer Bildung von Darmzotten, zahlreicher Plasma- und eosinophiler Zellen und follikelähnlicher Anhäufung embryonaler Zellen im Bindegewebe erhoben.

Ein im Gegensatz zu den sog. Enteroteratomen des Nabels (Prolaps des Duct. emphalomesent.) echtes Adenom beschreibt Mintz (5).

Vor 15 Jahren war eine Nabelhernie, vor 5 Jahren im Nabelgebiet eine dunkelblaue haselnussgrosse Geschwulst entstanden. Sie war exstirpirt und die Hernie radikal operirt worden. Auf dem Durchschnitt hatte sie „kavernösen" Bau. Jetzt gelegentlich eines Hernienrecidives fanden sich in der Narbe 2 harte Knoten, die auf dem Durchschnitt echte adenomatöse Bildungen zeigen, wuchernde Drüsenschläuche, die eine Entwickelung bis zu Cysten durchmachen. Das Narbengewebe der Umgebung gewuchert, stellenweise in „sarkomatöser Entartung. Die Pat. war jetzt 45 Jahre alt.

Kennedy (3) hat den offenen Urachus eines 7monatlichen Kindes erfolgreich operirt. Es bestand ein kirschgrosser Schleimhautprolaps, darunter ein dünner Stiel, welcher umschnitten, vorgezogen und abgebunden wurde. Davor wurde abgeschnitten, die Haut über dem Stumpf vernäht.

Monod (6) hat bei der Operation einer Nabelurachusfistel den ganzen Kanal wegen besonderer Kürze, anstatt ihn einfach zu verschliessen, sammt der Blasenspitze resezirt, und durch dreischichtige Blasennaht sowie exakte Bauchnaht alles verschlossen.

Schramm (8) hat zwar auch bei konservativer Behandlung den Nabelschnurbruch spontan heilen sehen. Aber in Anbetracht der grossen Gefahren des Zerreissens, welchen der nur von Amnion bedeckte Haupttheil der Geschwulst ausgesetzt ist, empfiehlt er als Regel, die frühzeitige Radikaloperation auszuführen, am besten nach Olshausen; in einem Fall (viertägiges Kind mit apfelsinengrossem Bruch) führte er sie mit Erfolg aus. Schwierigkeit kann das Zusammenziehen der Bruchpforte machen, wenn sie weit ist. Die Nabelarterien müssen am unteren, die Vene am oberen Rand isolirt unterbunden werden. Die Narkose wird selbst von ganz kleinen Kindern gut vertragen. Die Statistik lehrt, dass von 19 glücklich operirten Fällen 10 innerhalb der ersten 12 und 5 in 24 Stunden, von 11 letal endigenden 4 nach dem 3. Tag, 1 am 2. Tag und 5 in den ersten 12 Stunden angegriffen wurden.

Sheen (9). Bei einer Nabelhernie wird carcinomatöses Netz gefunden. Pat. stirbt ohne Sektion. Daher unsicher, ob primärer Tumor.

Diddens (2) beschreibt zwei Fälle von Nabelstrangbruch. 1. Operation bei einem Kinde, 24 Stunden alt. Meconium-Erbrechen. Nichts passirt den Anus. Bruchinhalt: Dünndarm, Cöcum und Appendix und Mesocöcum; letzteres ist ausgebreitet adhärent, auch der Dünndarm, der theilweise einreisst, so auch das Cöcum. Därme nicht alle frei zu machen. Reposition bis auf das Cöcum, dessen Lebensfähigkeit misstraut wird wegen Verletzung des Mesocöcums, das irrthümlich für Netz angesehen war. Daher eine Cöcumfistel angelegt. Das Kind erholte sich. Die Fistel wurde enger, aber wurde schliesslich eine Lappenfistel (nach 3 Wochen). Nachher Bauchwandekzem, obwohl sehr viel Darminhalt per Anum entleert wurde. Nach 8 Wochen Tod an Meningitis.

2. Mädchen, 3 Tage alt, mit faustgrossem Bruch. Es hat gute Defäkation. Kein Meteorismus; nächsten Tag Nabelstrang gangränös. Keine Incarcerationserscheinungen. Die stellen sich den darauffolgenden Tag ein, worauf das Kind stirbt. Diddens redet der Frühoperation entschieden das Wort. Rotgans.

Morian (10) hat neuerdings das offene Meckel'sche Divertikel eines fünfwöchentlichen Kindes, welches eine nicht reponirbare daumendicke Geschwulst bildete, durch radikale Abtragung am Darmansatz und Omphalektomie mit Erfolg behandelt (folgen Litteraturangabe und Statistik).

4. Verletzungen des Bauches.

1. J. Alksne, Ueber Pfählungen. Wojenno-medicinski Shurnal 1899. März.
2. Auvray, Plaies pénétrantes de l'espace de Traube. Congrès français de Chir.: Revue de Chir. 1899. Nr. 11.
3. F. Bauer, Contusio abdominis cum haemorrhagia interna. Vulnus contusum frontis et fractura claviculae. Laparotomie. Heilung. (Da Bauer das blutende Gefäss nicht

fand, wurde die Bauchhöhle durch 3 grosse Gazekompressen tamponirt.) Chirurgische Kasuistik aus dem Krankenhause zu Malmö. Hygiæa 1899. Bd. LXI. h. 5. p. 560.
Hj. von Bonsdorff (Helsingfors).
4. *Berger, Plaie pénétrante de l'abdomen. Journal de médecine pratique 1899. Cab. 19.
5. Roughton, A case of ruptured mesenteric antery; laparotomy; recovery. The Lancet 1899. Jan. 14.
6. Cordillot, Plaie pénétrante de l'abdomen et de la poitrine par l'épeé-baïonette. Gazette hebdomadaire 1899. Nr. 85.
7. Richard Douglas, Gunshot wound of the abdomen. Journal of the Am med. Ass. March. 18. 1899.
8. Dubujadoux, Quatre cas de contusions de l'abdomen par coup de pied de cheval avec perforation de l'intestin. Bull. et mém. de la soc. de Chir. 1899. Nr. 33.
9. Grange, Contusion de l'abdomen. Société des sciences médicales de Lyon. Lyon Médical 1899. Nr. 1899.
10. Hubbard, A case of severe multiple injuries; laparotomy; death in three month. The Lancet 1899. July 15.
11. Niebergall, Beitrag zu den Pfählungsverletzungen des Unterleibs. Deutsche militärärztliche Zeitschrift 1899. Heft 3.
12. Pernitza, Perforirender Bauchschuss. Laparotomie. Wiener klin. Wochenschrift 1899. Nr. 36.
13. Potherat, Plaie pénétrante de l'abdomen par coup de couteau; présentation du couteau. Bull. et mém. de la soc. de Chir. 1899. Nr. 21. Discussion Nr. 22.
13a. A. Rawitsch-Schtschorbo, Eine Schussverletzung des Bauches mit einer blinden Patrone aus einem Gewehr neuen Musters. Wojenno-medicinski Shurnal 1899. April.
14. Schmidt, Ueber die Verletzungen des Zwerchfells mit scharfen Instrumenten. Strassburg 1899. Diss.
15. *Seliger, Die Prellschüsse des Bauches mit spez. Berücksichtigung der subcutanen Kontusionen und Rupturen der männlichen Bauchorgane. Friedreich's Blätter 1898. Nr. 4 und 5.
16. W. Swenzizki, Schusswunden des Bauches. Chirurgia. Bd. VI. Nr. 36.
17. Swoboda, Ueber Verletzungen der grossen Bauchgefässe. München 1899. Diss.
18. Thiem, Ueber chronische Bauchfellentzündungen und Verwachsungen nach Quetschung des Bauches oder Zerrung des Bauchfells. 71. Naturforscherversammlung München. Monatsschrift für Unfallheilkunde 1899. Nr. 10.
19. Tuffier et Bagy, Sur les plaies pénétrantes de l'abdomen. Bull. et mém. de la société de Chir. 1899. Nr. 11.
20. Villar, Plaie de l'abdomen par fusil de chasse. Fracture de l'os iliaque-curieux trajet de la charge. Société de médecine et de Chirurgie. Journal de médecine de Bordeaux 1899. Nr. 2.
21. König, Zur Bauchchirurgie: c) Schuss in den Leib. Berliner klin. Wochenschrift 1899 Nr. 10, 11.
22. Neumann, Ueber die in Friedrichshain von 1880 bis jetzt beobachteten Pfählungen. Freie Chirurgen-Vereinigung. Centralblatt f. Chir. 1899. Nr. 28.

a) Durch stumpfe Gewalt.

Thiem (18) behandelt in seinem Vortrage nur die Fälle, bei welchen das Trauma verhältnissmässig geringe Quetschung oder Zerrung oder Einriss und danach Verwachsungen der Bauchfellflächen verursacht. Solche Fälle haben in neuerer Zeit wieder Noack, Riedel u. A. (s. Jahresber. 1898, pag. 543) mitgetheilt, Thiem selbst in letzter Zeit 5. Stets bestand ein akutes Stadium mit starkem erstem Schmerz, Verletzungsshock, Erbrechen, Spannung und Schmerzhaftigkeit des Leibes. Im chronischen Stadium finden sich 1. Allgemeinerscheinungen neurasthenischen Charakters, 2. örtliche, z. B. Schmerzen, Verdauungsstörungen, bezw. Erbrechen oder Stuhlträgheit. Es entsteht ein Zustand, der die Erwerbsfähigkeit und den Lebensgenuss schwer beeinträchtigt. Auch der durch peritonitische Stränge verursachte Ileus wird gebührend gewürdigt.

Dubujadoux (8) hat innerhalb von 15 Monaten 8 Fälle von Bauchkontusion gesehen, 4mal musste laparotomirt werden, 3mal mit Erfolg. Als Frühsymptom der Peritonitis werden Vermehrung der Respirationszahl, subikterische Verfärbung der Augen und Nasolabialfalte erwähnt. — Dubujadoux macht sorgfältige Reinigung der Bauchhöhle, hält die Entfernung aller Fibrinmembrane vom Darm (als bakterienhaltig) für nothwendig und verwendet bis zu zwei Stunden (!) auf diese Arbeit.

Roughton (5). ♂, 21 Jahr. Pufferquetschung. Zeichen von innerer Blutung. Laparotomie 9—10 Stunden nach dem Unfall. Als einzige Verletzung fand sich eine Zerreissung eines Astes des Art. mes. sup. dicht an seinem Abgang-Ligatur. Während der Operation intervenöse Kochsalzinfusion. Glatte Heilung.

Grange (9). Mann. Hufschlag gegen den Bauch. Rasch eintretende heftige Schmerzen. Meteorismus, Fieber, Pulsbeschleunigung, Erbrechen, Kollaps. Laparotomie am 3. Tag. Seropurulentes Exsudat. In linker Fossa iliaca Dünndarmschlinge mit 3 linsengrossen Schorfen bedeckt. Keine Perforation. Drainage mit Gaze. Heilung.

Villard (20). Hufschlag. Nach 3 guten Tagen plötzliches Eintreten von Peritonitis. Laparotomie. Allgemeine Peritonitis. Keine Perforation. Tod. Auch die Sektion deckt keine Ursache auf.

Hubbard (10). Frau von 34 Jahren, im 4. Monat gravid, überfahren. Rippenfraktur rechts. Kollaps. Abort. Traumatische Pneumonie. Auftreibung des Leibes, Urin enthält Gallenfarbstoff, Schmerzen im rechten Hypochondrium, wo sich allmählich ein grosser Tumor bildet. Punktion entleert alkalische, schwach gallenhaltige Flüssigkeit. Nach 6 Wochen Laparotomie, Entleerung einer grossen, bis herab zur Leber führenden Höhle. Allmähliche Kachexie, Tod im 4. Monat. Ungelöste Pneumonie des rechten Unterlappens. Die Höhle liegt abgeschlossen vom Peritoneum unter der Leber, Gallenblase intakt.

b) Stich- und Schussverletzungen.

Die penetrirenden Verletzungen des Traube'schen Raumes betheiligen zwei Höhlen, die Pleura- und Abdominalhöhle. Doch tritt nach Auvray (2) die der letzteren fast allein in den Vordergrund. Die Verletzung des Magens ist gefährlicher als die des linken Leberlappens. Zur Auffindung etwaiger isolirter Mukosarisse empfiehlt er, einen Schnitt in die Vorderwand zu machen. Zum medianen Bauchschnitt soll man einen zweiten, parallel dem linken Rippenbogen, hinzufügen, event. sich nicht scheuen vor der Resektion des unteren Thoraxrandes.

Die Dissertation von Schmidt (15) giebt nebst einem eigenen 53 aus der Litteratur seit 1880 zusammengestellte Fälle in Tabellenform. Schmidt weist auf's Neue auf die Nothwendigkeit der operativen Behandlung der Zwerchfellverletzungen hin; denn während bei 36 nicht operirten Fällen 36mal früher oder später in Folge einer Zwerchfellhernie der Tod eintrat, starben von 48 nach einer der bekannten Methoden operirten nur 6, alle innerhalb der ersten Stunden.

Cordillot (6) theilt einen spontan geheilten Fall von Stichverletzung des Abdomens und der Brust durch Bajonett mit. Die Waffe war 5 cm rechts von der Mittellinie am 8. Rippenknorpel eingestochen und musste der Annahme des Verf. zufolge, 32 cm tief eindringend, rechten Leberlappen und Zwerchfell und Lunge getroffen haben. Eine starke Blutung aus der Wunde und Hämoptoe waren erfolgt, da Pneumohämothorax und Emphysem entstanden.

Potherat (13) erzählt 2 Fälle von penetrirender Bauchverletzung durch Messerstich, welche ohne Eingriff heilten. Solche Fälle soll man nicht als Regel nehmen. Indizirt ist stets die frühzeitige event. explorative Laparotomie. Dies illustrirt ein dritter Fall, in welchem der trotz des Fehlens von Symptomen ausgeführte Bauchschnitt zwei stark blutende Netzgefässe auffinden liess.

Guinard hat Aehnliches erlebt.

Tuffier (19) veröffentlicht folgende Beobachtung von Rebreyend. Eine im 4. Monat schwangere Person schiesst sich mit dem Revolver in den Unterleib. Laparotomie nach $1^3/_4$ Stunden. 6 Perforationen im Dickdarm; kein Kothaustritt. Naht. Nach 14 Tagen Abort. Sonst glatter Verlauf.

Pernitza (12). Flaubertschuss in den Unterleib. 9jähriger Knabe. Perforation der Bauchwand und dreier hintereinander liegender Dünndarmschlingen. Operation nach 22 Stunden bei deutlichen peritonitischen Erscheinungen. Naht der 6 Löcher, Austupfung der Bauchhöhle, Bauchnaht. Heilung letzterer per secundam.

Villars' (20) Patient zog sich durch Entladung des eigenen zur Jagd auf kleine Vögel geladenen Gewehrs eine Schussverletzung zu, welche über der rechten Spina anterior-superior eindrang, die Darmbeinschaufel frakturirte und in den Muskeln der Fossa iliaca einen mit Kleiderfetzen und Bleistücken beschmutzten Kanal bis zur Wirbelsäule wühlte, dagegen das Peritoneum sammt Inhalt unverletzt zur Seite schob. Breite Incision, Ausräumung und Tamponade führte zur Heilung.

König (21). Revolverschuss in den Bauch eines Knaben aus nächster Nähe, dicht ober dem Nabel. 4 Löcher, je 2 in Colon und Magen, die nicht in einer Linie liegen, sodass König Verlagerung der Eingeweide während des Schusses vermuthet, dann Verletzung der Milz. Heilung durch Laparotomie nach 2 Stunden. Naht des Leibes, Entfernung des ausgetretenen Kothes.

Rawitsch-Schtscherbo (13a). Die blinden Patronen beim russischen Militär enthalten eine kleine Ladung rauchlosen Pulvers und eine aus einem eingefetteten und aufgerollten Kartonstreifen angefertigte Kugel ohne Pfropfen. Ein Soldat, der mit einem Halbpelz und Hemd bekleidet war, erhielt aus nächster Nähe einen Schuss in den Leib aus einem mit solch einer blinden Patrone geladenen Infanteriegewehr (Muster vom Jahre 1893). Pelz und Hemd wurden durchschlagen; links vom Nabel fand sich eine kleine runde Hautwunde mit blauen, wenig unterminirten Rändern, in der Wunde einige Pelzhaare. Die Bauchmuskulatur war glatt perforirt. Bei der Operation und der am nächsten Tage ausgeführten Sektion — Pat. starb 15 Minuten nach beendeter Laparotomie — fanden sich kolossale Zerreissungen der Eingeweide in Folge starker Sprengwirkung des Geschosses. An zwei Stellen war der Dünndarm quer durchrissen, die Risse setzten sich weit auf das Mesenterium fort, ferner war in grosser Ausdehnung das Mesenterium in der Längsrichtung vom Darm abgerissen; ausserdem fanden sich noch eine Menge isolirter kleiner Risse und Blutunterlaufungen am Darm, Mesenterium und Peritoneum parietale. Eine Ausschussöffnung existirte nicht. Von der Papierkugel wurden keine Spuren gefunden, wahrscheinlich war sie in unzählige Fetzen zerrissen. — Schiessversuche ergaben, dass die Papierkugel erst in einer Entfernung von 40—45 cm sich theilt, in näherer Distanz besitzt sie eine bedeutende Durchschlagskraft und entfaltet in den Körperhöhlen explosive Wirkungen.

Wanach (St. Petersburg).

Swenzizki (16). Revolverschuss aus einer Entfernung von $2^1/_2$—3 Fuss. Einschuss 2 cm unter dem Schwertfortsatz, am linken Rippenbogen; die Kugel lag hinter der Axillarlinie, 3 cm unter der linken 10. Rippe unter der Haut. Am ersten Tag blutiges Erbrechen, weiterhin ganz glatter Verlauf unter Druckverband, Diät, Opium und Eis. — Ein zweiter Fall von Bauchschuss, bei dem der Einschuss 3—4 cm nach links und unten vom Nabel lag, kam einen Monat nach der Verletzung mit eiternder Wunde zur Beobachtung und heilte auch bald unter konservativer Behandlung.

Wanach (St. Petersburg).

Douglas (7) giebt zu, dass es bei Bauchschüssen angezeigt sein kann, sich exspektativ zu verhalten, wenn die äusseren Verhältnisse ungünstig sind für aseptische Operation, wie z. B. auf Schlachtfeldern. Wo dies nicht der

Fall ist, soll immer sofort operirt werden, gleichgültig ob der Einschuss über oder unter dem Nabel liegt. Der Einschuss wird zunächst erweitert, um zu sehen, ob die Kugel wirklich das Peritoneum durchbohrt hat, wenn Zweifel darüber bestehen. Sobald dies entschieden, wird das Abdomen in der Regel in der Mittellinie eröffnet. Bei dem Suchen nach Darmperforationen wird eine Schlinge durch einen Faden im Mesenterium bezeichnet und dann der ganze Darm abgesucht ohne Evisceration. Shock in Folge Blutung in der Bauchhöhle erfordert unmittelbares Eingreifen und Infusion sobald die blutende Stelle unter Kontrolle ist, während der Operation, nicht vorher. Von den fünf mitgetheilten Fällen, die alle innerhalb von vier Stunden nach der Verletzung operirt wurden, starb einer. Es handelte sich meist um multiple Darmperforationen und bei einigen um schwere intraabdominelle Blutungen. Die bei einigen angewandten Salzinjektionen in den Darm zur Verhütung von Gasansammlung hatten guten Effekt. Magenausspülungen wurden in keinem Falle vorgenommen, da bei allen mehrere Stunden seit der letzten Nahrungsaufnahme verflossen waren. Maass (Detroit).

c) Pfählungen.

Niebergall (11). Beim Herabrutschen von einem Strohdiemen stiess sich Patient den Stiel einer Harke durch die linke Hodensackhälfte, wo eine 3 cm lange glattrandige Wunde und wenig Blutspuren sich fanden, in den Unterleib. Nach anfänglich völlig symptomlosem Verlauf bildete sich am 5. Tag einige cm unterhalb der linken kurzen Rippen ein Abscess, der Eiter und Zeugfetzen entleerte, wonach rasche Heilung.

Neumann (22) berichtet über allerlei interessante Pfählungsverletzungen, vornehmlich der Bauchhöhle und erörtert die dabei in Betracht kommenden Mechanismen. Die Einzelheiten sind nicht zu referiren. Auch in diesen Fällen tritt vielfach auffallend der günstige Verlauf hervor.

Alkane's (1) Patient fiel beim Ueberklettern eines Zauns mit dem Damm auf einen stumpfen Pfahl. Da er weder für die Hände noch für die Füsse eine Stütze fand, befreite er sich aus der peinlichen Situation, indem er mit dem Körper seitliche Bewegungen machte, bis der Pfahl brach und Pat. zu Boden fiel. Der Pfahl war am hinteren Umfang des Afters eingedrungen, hatte den Sphincter ani zerrissen und das Rectum 10 cm oberhalb der Analöffnung durchbohrt. Von dieser Stelle aus konnte der Wundkanal mit der Sonde noch 12 cm weiter in der Richtung nach rechts oben verfolgt werden. Trotzdem war das Peritoneum nicht eröffnet. Mit anfänglichen leichten peritonealen Reizerscheinungen beginnend, verlief der Fall bei sorgfältiger fortgesetzter Tamponade und Drainage des Wundkanals günstig. Wanach (St. Petersburg).

5. Akute Peritonitis.

1. Barthold Carlson, Weitere Beiträge zur Behandlung der diffusen eiterigen Bauchfellentzündung. (Aus den Verhandlungen der ärztlichen Gesellschaft zu Gothenburg. Hygiaea 1899. Bd. LXI. h. 8. p. 180.
2. Cathcart, Peritonitis as a cause of increased peristalsis in the rectum and other parts of the bowel. Medical Press 1899. March 22.
3. *Delore, Péritonite par perforation d'un ulcère latent de l'estomac. Laparotomie. Mort dix jours et demi après. Société des sciences médicales de Lyon. Nr. 22. La Province médicale 1899. Nr. 13.
4. Gerhardy, Die Perforationsperitonitis. Diss. Göttingen 1899.
5. Goldscheider, Ein auf operativem Wege zur Heilung gebrachter Fall von fibrinös-jauchig-eiteriger allgemeiner Peritonitis. Prager med. Wochenschrift 1899. Nr. 26 u. 28.
6. Happel, Ein Fall von zweimaliger Perforationsperitonitis. Zeitschrift für praktische Aerzte 1899. Nr. 17.
7. A. F. House, Surgical treatment of acute peritonitis. The journal of the Amer. Med. Ass. 1899. Aug. 5.
8. Jacquépée, Péritonite par perforation dans le cours d'une fièvre the typhoïde; opération; mort. Soc. anat. de Paris 1899. Mai.

8a. A. Kadjan, Ueber die Behandlung der Perforationsperitonitis bei Abdominaltyphus. Bolnitschnaja Gazeta 1899. Nr. 36 und 37.
9. Ludwig Kraft, Die peritoneale Septikämie und deren Behandlung. Nordiskt Medicinsk Arkiv 1898. Bd. IX Nr. 27 und 1899. Bd. X. Nr. 1.
10. Küstner, Peritoneale Sepsis und Shock. Münchener med. Wochenschrift 1899. Nr. 40.
11. Legrain, La péritonite diffuse à gonocoque. Annales des maladies des organes génito-urinaires. Nr. 12. 1899.
12. Reinprecht, Zur operativen Behandlung der diffusen Perforationsperitonitis. v. Brunssche Beiträge 1899. Bd. 24, Heft 1.
13. Rochet, Traitement chirurgicales des péritonites. La Province médicale 1899. Nr. 21.
14. Rousseau, De la péritonite blennorragique chez la petite fille. Gazette des hôpitaux 1899. Nr. 20.
16. *Steven, Two cases illustrating the duration of general peritonitis after the rupture of a perforating ulcer of the stomach and of the duodenum respectiveley. Glasgow. med. journal 1899. Febr.
17. Symonds, On the individual value of the symptoms in perforative peritonitis more especially as regards operation. British medical journal 1899. March 4.
18. Tietze, Die chirurgische Erkrankung der akuten Peritonitis. Grenzgebiete d. Medizin 1899. Bd. 5. Heft 1.
19. Vallas, De la laparotomie dans le traitement de la péritonite aiguë. Lyon médical 1899. Nr. 31.
20. *Wiedmann, Ueber einen neuen Fall von allgemeiner fibrinös purulenter Peritonitis, geheilt durch Köliotomie. München 1899. Diss.
21. v. Winiwarter, Ueber Perforationsperitonitis von den Gallenwegen ausgehend. Wiener klin. Wochenschrift 1899. Nr. 42.

Symonds (17) bespricht den Werth einzelner Symptome bei Perforationsperitonitis. Sein Standpunkt ist ein rein praktischer. a) Schmerz, der nach einer Periode der Ruhe erneut wiederkehrt, ist von grösster Bedeutung und fordert zur Operation auf. b) Meteorismus und Stuhlverhaltung. Ersterer fehlt ganz anfangs noch; sein Auftreten nach 24 Stunden bis zum 3. Tage zeigt Fortschreiten des Prozesses an. Mit Schmerz zusammen erfordert er den sofortigen operativen Eingriff. c) Erbrechen fehlt in der Periode der Ruhe nach dem ersten stürmischen Ausbruch. Wenn man es durch Opiate und Nahrungsentziehung bekämpft, kann es mehrere Tage fehlen: man darf also nicht darauf warten. d) Fieber kann trotz Fortbestehen einer Eiterung verschwinden, wenn sich dieselbe durch Adhäsionen begrenzt. e) Periode der Ruhe; darf nicht zu langem Warten verleiten! f) Allgemeinzustand wird oft durch Pflege, richtiges Verhalten und besonders Opiate scheinbar gebessert. Auch hier sich nicht täuschen lassen! Daher muss der Kranke so oft wie möglich besucht werden!

Nach Cathcart (2) sind Tenesmus und Stuhldrang als Zeichen einer erhöhten Peristaltik ein Symptom, welches häufig bei Peritonitis mit Eiteransammlung im kleinen Becken vorkommt. Es scheint wenig beachtet zu werden, obwohl es lange bekannt ist und wie Cathcart an einigen Beispielen zeigt, eine wesentliche praktische Bedeutung haben kann.

Nach Tietze (18) sind schon über zweihundert Krankengeschichten operirter Fälle von akuter Peritonitis veröffentlicht. Danach scheint es allerdings wünschenswerth, dass nicht fort und fort einzelne geheilte Fälle publizirt, sondern grössere einheitliche, lückenlose Serien aller Fälle einer Klinik bearbeitet werden. Seine eigenen Erfahrungen geben Tietze Anlass zu einer ausführlichen Erörterung folgender Fragen: 1. Welche Fälle von Peritonitis sollen oder dürfen wir operiren? 2. Welches ist die rationellste Methode des Eingriffes und der Nachbehandlung?

Er geht zunächst auf Aetiologie und Systematisirung der akuten Peritonitis ein und formulirt, wesentlich im Anschluss an Grawitz, folgende Thesen: 1. Das Eindringen nicht pathogener Mikroorganismen in die Bauchhöhle des Menschen ist nicht im Stande, Peritonitis zu erzeugen. 2. Auch das Eindringen eitererregender Bakterien in die freie Bauchhöhle braucht nicht schädlich zu wirken, vorausgesetzt, dass dieselben nicht in zu grosser Menge eindringen, keine allzugrosse Virulenz besitzen und ein intaktes Peritoneum treffen. 3. Das Eindringen von eitererregenden Bakterien ruft eine Peritonitis hervor: a) bei einem hohen Virulenzgrad der eingeführten Keime und bei einer grossen Menge derselben. b) Beim Vorhandensein einer zersetzungsfähigen Flüssigkeit; auch ein einfacher Ascites erscheint von ungünstiger Bedeutung. c) Bei Vorhandensein von ausgedehnten mechanischen und chemischen Läsionen im Bereich des Infektionsgebietes und bei geschwächten Individuen. d) Vor allem entsteht mit grosser Sicherheit eine Peritonitis, wenn eine Wunde mit Substanzverlust im Peritoneum die Ansiedelung der Infektionsträger vermittelt. Ebenso ist von höchster Bedeutung eine infizirte Bauchwunde. Die Schutzmittel des Peritoneum bestehen einmal in seiner Fähigkeit zu resorbiren, andererseits in der Neigung zu verkleben und entzündliche Herde abzukapseln.

Versuche von Tietze lehren, dass die durch Mikulicz'sche Tamponade gebildeten Adhäsionen, besonders wenn sie erst granuliren, gegen Filtration und Resorption sich sehr ungünstig verhalten. — Die Gefahren der Peritonitis liegen nach Tietze weniger in reflektorischen Wirkungen auf's Herz vermittelst des Splanchnicus, als der direkten toxischen Wirkung der resorbirten Bakterienprodukte. — Er bespricht weiter die verschiedenen Eintheilungen der Peritonitis und empfiehlt entweder die in septische und nicht septische oder in diffuse progrediente und cirkumskripte. Erstere umfassen dann die diffus-septische Peritonitis Mikulicz's die diffuse jauchig-eiterige, die diffusen serösen Peritonitis und die diffuse peritoneale Reizung. Die progrediente ist im Sinne Mikulicz's zu verstehen, doch giebt Tietze zu, dass sie öfter eine disseminirte sei.

Die Operation hat den Zweck, das Exsudat zu entleeren, die Spannung im Bauch herabzusetzen. Damit ist das geleistet, was der Chirurg kann, das Uebrige hängt von der Resistenz des Körpers und der Reaktion resp. noch erhaltenen Resorptionsfähigkeit des Peritoneums ab. Die Operation hat sich demnach danach zu richten, ob Exsudat vorliegt oder nicht. Anders bei der Perforativperitonitis, der traumatischen und postoperativen. Hier kann jede der verschiedenen Formen von Peritonitis folgen, niemand aber wird warten, bis sich schwere Erscheinungen einstellen, sondern schon die ersten peritonealen Erscheinungen sollen die Indikation zum Eingreifen geben, wenn auch vielfach das Verderben nicht aufzuhalten ist. Tietze hofft, dass selbst beginnende septische Peritonitis so heilbar sein könne.

Bezüglich der Technik folgt Tietze wohl allgemeinen adoptirten Regeln: ausgedehnter Schnitt, Offenhalten des Abdomen. Warm empfohlen wird natürlich Mikulicz'sche Tamponade. 25 neue operirte Fälle im Anhang.

Nach Küstner (10) sind auch die unglücklichen Ausgänge nach gynäkologischen Operationen, bei welchen bisher das Bild der Peritonitis nicht passte, sondern die man als „Shock" und Herzschwäche deutete, als auf Infektion beruhend, aufzufassen. Impft man baldigst nach dem Tod aus der wieder geöffneten Bauchhöhle, so erhält man regelmässig aus der Tiefe des

Beckens, dem eigentlichen Operationsterrain, Strepto- und Staphylokokken. Küstner schlägt daher für diese Fälle den Namen peritoneale Sepsis oder akute peritoneale septische Intoxikation vor. Er verlangt eine weitere Schärfung der Sterilisationsmethoden, namentlich der Hände. Vielleicht ist therapeutisch vaginale Exstirpation des Stumpfes und Gazetamponade zu versuchen. Sonst ist die Prognose ganz schlecht.

Kadjan (8a) theilt fünf bisher noch nicht veröffentlichte operirte Fälle von diffuser Peritonitis nach Perforation von Typhusgeschwüren mit (darunter ein Fall, der in einer Arbeit von Gesselewitsch irrthümlich zu den Fällen von cirkumskripter Peritonitis gezählt wird). 4 von diesen Kranken starben, einer genas. Es handelte sich im letzten Fall um einen kräftigen 33jährigen Mann, bei dem die Perforation in der 4. Krankheitswoche erfolgte. Die peritonitischen Erscheinungen waren relativ milde und schritten nicht schnell fort. Operation 54 Stunden nach erfolgter Perforation. Schräger Schnitt in der Ileocöcalgegend. Aus der Bauchhöhle entleerte sich viel stinkender Eiter, die perforirte Schlinge lag im kleinen Becken, von wo sie nach Lösung lockerer Verklebungen hervorgeholt wurde. Die Perforationsöffnung wurde übernäht und die Darmschlinge vor die Bauchwunde gelagert. Tamponade der Bauchhöhle. Guter, wenn auch etwas langsamer Heilungsverlauf. Die höchste Pulsfrequenz betrug 92, Stuhl erfolgte am dritten Tage. — Verf. hält die allgemein hervorgehobenen Vorzüge der möglichst frühen Operation bei Typhusperforation für nicht erwiesen, auch spreche die theoretische Ueberlegung gegen gar zu eiliges Handeln. Patienten, die während des ersten Shocks zu Grunde gehen, seien auch durch die Operation nicht zu retten. Man verliere also nichts, wenn man die ersten stürmischen Erscheinungen abwarte. Dabei habe man noch den Vortheil, dass die zuweilen recht schwierige Diagnose rektifizirt werden könne und dass es möglich werde, die völlige Abkapselung der Peritonitis abzuwarten, wenn sie, was wiederholt beobachtet ist, ihren anfänglich progredienten Charakter verliert. Kadjan empfiehlt auf Grund dieser Erwägungen erst nach 12—24 Stunden zu operiren, wenn die Peritonitis nicht zum Stillstand kommt; ist letzteres der Fall, so warte man noch länger bis zu völliger Abkapselung, da dann die Chancen der Operation unvergleichlich viel besser sind. Einige Fälle der letzteren Kategorie werden mitgetheilt.

Wanach (St. Petersburg).

Unter Mittheilung einiger einschlägiger Fälle spricht sich Rochet (13) dahin aus, dass seiner Ansicht nach eine wirklich generalisirte Peritonitis durch einen chirurgischen Eingriff nicht heilbar sei; in allen Fällen, wo dies geschehen sei, handele es sich in Wirklichkeit um abgekapselte oder in Abkapselung begriffene Entzündung des Bauchfells. Letzteres habe keine mysteriösen Besonderheiten vor den anderen Serosen, sondern die Gefahr bei seiner Entzündung liege in der folgenden Darmlähmung. Diese führe, mit einer „Sterkorämie" vereinigt, zum Tode. Häufig müsse daher die Laparotomie verbunden werden mit der Enterotomie, um den schädlichen Darminhalt auslaufen zu lassen.

F. v. Winiwarter (21) veröffentlicht unter dem Titel „Perforationsperitonitis, von den Gallenwegen ausgehend", drei Fälle, von denen einer von Hochenegg, zwei vom Autor operirt sind. Im ersten war eine subphrenische Eiterung entwickelt, die Abscessentleerung, die offenbar viel zu spät vorgenommen wurde, konnte den Tod nicht aufhalten. Im zweiten Fall wurde die Perforationstelle nicht gefunden, im dritten erwies sich die Gallenblase als

intakt, im Lig. hepatoduodenale fand sich eine schwärzliche Stelle, wo aber das Peritoneum nicht durchbrochen war. Trotzdem nimmt Winiwarter sie als Perforationsstelle an! Ref. muss nach der Beschreibung aller Fälle fragen, ob denn nicht viel näher liegt, eine Duodenalperforation anzunehmen. Auch hier ist der Eiter gallig gefärbt. Die Perforationen liegen bekanntlich gern versteckt. Auch spricht dafür das rasche Einsetzen schwerer peritonitischer Symptome. Autor selbst hebt hervor, dass die reine Galle keine Peritonitis mache. Gallenblasenperforationen verlaufen darum oft schleichender und Winiwarter muss zur Annahme ulcerativer Prozesse in den Gallenwegen greifen. Endlich sprechen vorausgegangene Schmerzen am rechten Rippenbogen und Auftreten leichten Ikterus durchaus nicht allein für Gallensteine. Die vom Ref. hervorgehobene Deutung wird von Winiwarter überhaupt nicht herangezogen, ein neuer Beweis für die in den letzten Jahren mehrfach hervorgehobene Unbekanntschaft des Ulcus duodeni perforans.

Rousseau's (14) Dissertation kommt bezüglich der gonorrhoischen Peritonitis zu folgenden Ergebnissen. Die gonorrhoische Vulvovaginitis kleiner Kinder führt auf dem Wege direkter Propagation zu drei Formen von Pertonitis: akute (gutartig oder schwer), lokalisirte, chronische. Die Symptomatologie ist die anderer Peritonitiden. Die Diagnose stützt sich auf den Befund von Gonokokken im Exsudat. Die Prognose ist stets ernst, bei Genesung bleibt gern Verklebung der Tubenöffnungen und Sterilität. Chirurgische Eingriffe kommen bei Exsudat in Betracht und müssen rasch und früh ausgeführt werden.

Goldscheider (5). Laparotomie wegen Peritonitis nach schwieriger Taxis eines Leistenbruches. Jauchig-eiterige fäkulente Flüssigkeit und eine perforirte Dünndarmschlinge in der Ileocöcalgegend. Austupfen des Eiters, Naht des Loches. Drainage. Kranker erholt sich und heilt trotz Bauchdecken- und Fadenabscess, Eiterung aus dem kleinen Becken und Kothfistel.

Happel (6). Knabe, der früher an vereiterten Halsdrüsen und Durchfällen litt, bekommt akuten Leibschmerz, Erbrechen, Fieber und links ein grosses abgekapseltes Exsudat von 2 l kothig riechenden Eiters. Heilung. Nach 7 Monaten wiederholt sich das Gleiche; auch diesmal Heilung durch Laparotomie. Verfasser vermuthet aus verschiedenen Gründen Perforation tuberkulöser Geschwüre.

Reinprecht (12). Schwere, allgemeine progrediente fibrinös-eiterige Peritonitis in Folge Perforation eines chemisch entzündeten, schwielig verdickten Appendix im ersten Anfall. Laparotomie, Darmpunktion, Resektion des Appendix, Entfernung des Exsudates. Mikulicz'sche Tamponade, Heilung.

House (7) stellt folgende fünf Gruppen von Symptomen auf, bei denen der operative Eingriff bei akuter Peritonitis anzurathen und gleichzeitig nicht hoffnungslos ist.

1. Schmerzen von wechselnder Heftigkeit, entweder lokal mit Neigung zur Verallgemeinerung oder allgemein mit Neigung zur Lokalisirung.

2. Druckempfindlichkeit von demselben Charakter. Gleichzeitig besteht Muskelrigidität.

3. Erbrechen grüner zäher Flüssigkeit.

4. Shock von verschiedener Intensität. Er ist gewöhnlich vorhanden bei akuter Peritonitis und Gangrän, bevor Paralyse des Darms eintritt.

5. Zwei bis zwölf Stunden nach der Infektion der Peritonealhöhle stellt sich Meteorismus ein. Auf dieses Symptom zu warten, ist fast gleichbedeutend mit zu spätem Operiren. Zunahme in Temperatur und Pulsfrequenz fehlt nur ausnahmsweise. In den ersten 12 Stunden pflegt der Puls 100—160 und die Temperatur 37,22—40,56 (99—105 F.) zu sein. — Opium ist nur in per-

forativer Peritonitis angebracht und Abführmittel in allen übrigen Fällen. Bei der Laparotomie sollen gasgefüllte Därme geöffnet und salinische Abführmittel injizirt werden. Maass (Detroit).

Auf 203 in der chirurgischen Abtheilung des Kommune-Hospitales zu Kopenhagen (Prof. Studsgaard) beobachteten Fälle von Bauchoperationen gestützt, giebt Kraft (9) eine monographische Darstellung der peritonealen Septikämie. Zuerst wird die in der genannten Abtheilung übliche Vorbereitung zur Laparotomie besprochen, die drei Tage dauert und auf deren Sorgfältigkeit ein grosses Gewicht gelegt wird. Die Frage der nassen und trockenen Aseptik sowie auch die Narkose und deren Nachwirkungen werden berücksichtigt. Nur Chloroform wird angewandt. Besondere Aufmerksamkeit wird der Diurese als Zeichen der Herzthätigkeit gewidmet.

Von sämmtlichen 203 Fällen sind 48 gestorben, davon 14 aus anderen Ursachen als Infektion; von den 35 übrigen lag in mehreren Fällen die peritoneale Septikämie schon vor der Operation vor. Die verschiedenen Wege der Bakterieneinwanderung in die Bauchhöhle — Luftinfektion — hämatogene Infektion, Infektion aus dem Darme, sowie Kontaktinfektion werden besprochen. Schliesslich giebt Verf. eine Darstellung der pathologischen Anatomie, Symptomatologie, Prognose, wobei wieder die Frage der Diurese Aufmerksamkeit findet, und der Behandlung dieser Krankheit. Verf. spricht sich mehr zu Gunsten der allgemeinen und tonisirenden Behandlung als der Operation, d. h. einer erneuerten Eröffnung der Bauchhöhle aus.

Hj. von Bonsdorff (Helsingfors).

Carlson (1), der sich ausführlich mit der chirurgischen Behandlung der akuten Bauchfellentzündung beschäftigt und sehr werthvolle Beiträge zur Lösung der Frage der operativen Behandlung dieser Krankheit gegeben hat (cf. Jahresbericht für Chirurgie 1898, pag. 334), theilt jetzt 5 Fälle mit, von denen 4 durch perforirende Magengeschwüre entstandene eiterige Bauchfellentzündungen darstellten, ein Fall von einer Appendicitis ausgegangen war. Er hat die von Lennander bei Behandlung der perforirenden Magen- und Duodenalgeschwüre eingeschlagenen Operationsmethoden verfolgt und geprüft.

Hj. von Bonsdorff (Helsingfors).

6. Tuberkulöse Peritonitis.

1. Bégonin, Sur un cas de péritonite tuberculeux avec localisation kystique rétro-utérine. Soc. d'obstétrique etc. Journal de méd. de Bordeaux 1899. Nr. 49.
2. *Benndorf, Ueber primäre und isolirte Bauchfelltuberkulose. Diss. München 1899.
3. *Brückmann, Ein Fall von Lymphdrüsen- und Bauchfelltuberkulose, kombinirt mit myelo-lieno-lymphatischer Leukämie. Strassburg 1899. Diss.
4. Byford, Intestinal treatment of tuberculous peritonitis. Annals of surg. 1899. Sept.
5. *Dujon, Péritonite tuberculeuse à forme ascitique. Laparotomie. Lavage de la cavité abdominale. Guérison. Archives provinciales 1899. Nr. 8.
6. Ebstein, Ueber den Werth der Laparotomie als Heilmittel gegen Peritonealtuberkulose. Zeitschrift für praktische Aerzte 1899. Nr. 9, 10 u. 11. Diss. Breslau 1899.
7. Gabel, Bauchfelltuberkulose unter dem Bilde von Perforationsperitonitis. Wiener med. Wochenschrift 1899. Nr. 39.
8. Herzfeld, Zur chirurgischen Behandlung der tuberkulösen Bauchfellentzündung. Mittheilungen aus den Grenzgebieten 1899. Bd. V. Heft 2.
9. Hildebrand, Les causes de la guérison de la tuberculose péritonéale à la suite de la laparotomie. Gazette hebdomadaire 1899. Nr. 61. Auszug von Hildebrand's Arbeit in der Münchener med. Wochenschrift.
10. Hodgson, Case of tuberculous peritonitis. Medical-Press 1899. Nr. 29.

11. Erik Lindström, Drei Fälle von Bauchfelltuberkulose —. (In allen Fällen wurde eine Laparotomie ausgeführt. Alle genasen und wurden durch die Operation hochgradig verbessert.) Chirurg. Kasuistik aus dem Krankenhause zu Karlshamm. Hygiaea 1899. Bd. LXI. H. 9. p. 270.
12. *Maurange, La péritonite tuberculeux. Manon 1899.
13. *— Péritonite tuberculeuse. Gazette hebdomadaire 1899. Nr. 25 Referat: Nichts Neues.
14. Nothnagel, Peritonitis chronica tuberculosa adhaesiva. Allgemeine Wiener med. Zeitung. Nr. 10—13.
15. *Wunderlich, Ueber die Misserfolge der operativen Behandlung der Bauchfelltuberkulose. Archiv für Gynäkologie 1899. Bd. 59. Heft 1.
16. *Isnardi, Peritonite tubercolare. XIII. Congr. d. Soc. ital. di Chirurgia 4.—7. ottobre 1898.
17. *Seganti, Se nello stato attuale della scienza sia possibile fare diagnosi differenziale fra le morti per setticoemia acuta peritoneale, per avvelenamento tardivo da cloroformio o per shok negli operati di laparotomia. XIII. Congr. d. Soc. ital. di Chirurgia 4.—7. ottobre 1898.
18. *—, Sulla cura della peritonite tubercolare colla lavanda a doppia corrente e sul processo intimo di sua guarigione. XIII. Congr. d. Soc. ital. di Chirurgia 4.—7. ottobre 1898.

Es ist entschieden verdienstvoll, dass Wunderlich (15) es übernimmt, gegenüber den bisher jährlich optimistischer werdenden Anschauungen über den Werth der Laparotomie bei Bauchfelltuberkulose einmal einen skeptischeren Standpunkt durchzufechten. Es wäre ja auch verwunderlich, wenn eine in ihrem Wesen so wunderbare Heilwirkung so wunderbar unfehlbar eintritt, wie es nach Berechnung mancher Autoren fast scheinen könnte. Uebrigens begnügt sich Wunderlich damit, nur die Misserfolge der Operation darzulegen, im Uebrigen scheint er der Indikationsstellung der Operation keine wesentlich andere Formulirung zu wünschen. Nur für fortgeschrittene Lungen- und Darmerkrankungen verwirft er sie ganz. Seine auffallend wenig guten Zahlen sind folgende: I. Ascitische Form. Von 344 aus der Litteratur gesammelten Fällen konnten 176 berücksichtigt werden (Misserfolge und Fälle von über drei Jahren Beobachtungsdauer). Davon 41 mal Wiederkehr der Ascites = 23,3%, Todesfälle 58. 16 unmittelbar nach Operation, 13 innerhalb zweier Monate, 27 bis zum 6. Monat, 5 später. Also auf 344 Laparotomien 78 Todesfälle = 22,6%. Klinische Heilungen über drei Jahre andauernd 41 = 23,3%, länger als 10 Jahre 4. Auch die übrigen Komplikationen sind sorgfältig berechnet, so Eiterigwerden des Exsudates nach der Laparotomie 6 mal! — II. Adhäsiv-trockene Form: Operationsmortalität 11%. Klinische Heilung nur 8 mal = 9,8%. III. Eiterige Form: Von 20 sterben 9 früher oder später. Nur 1 mal ist gutes Befinden nach drei Jahren notirt.

Wunderlich stellt aber auch zusammen, wie oft Spontanheilung mit Sicherheit konstatirt wurde, das sind 5 anatomisch sichere Fälle. Weiter ist bei 6 Laparotomirten später durch die Obduktion der Beweis einer völligen Heilung erbracht worden und bei 13 gelegentlich einer zweiten Laparotomie. Endlich sind 8 mal bei einer Autopsie regressive Veränderungen gefunden, welche weiterhin eine Genesung erwarten liessen.

Andererseits findet Ebstein (6) aus einer Zusammenstellung von 218 Laparotomien verschiedener Autoren 172 Heilungen = 78,8%. Bezüglich der Aetiologie weist er auf die hohe Bedeutung der weiblichen Genital- resp. Tubentuberkulose hin. Wenn auch bei 414 pathologisch-anatomischen Fällen in 81,8% Phthise, Tubenerkrankung erst bei 4,3% zu Grunde lag, so lag sie doch bei 77 Operirten 33 mal zu Grunde. — Nach Ebstein darf man

bezüglich der Dauerheilung keine so hohen Anforderungen stellen, als es jetzt geschieht. Meist besteht ja ein tuberkulöses Grundleiden, daher wird einem 2 oder 5 Jahre nach günstig verlaufender Laparotomie auftretenden neuen Exsudat eine Neuinfektion des Peritoneum entsprechen. — Weiter giebt Ebstein eine klare Kritik der bisherigen Theorien des Heilungsvorganges, der Diagnose und Indikationen und schliesst mit Besprechung der Frage, ob man erkrankte Tuben entfernen solle. Küstner rühre prinzipiell tuberkulöse Tuben nicht an. Selbst bei tastbarer Tubentuberkulose beschränke er sich auf einfache Incision mit Ablassen des Exsudates, da man doch nicht sauber im Gesunden operiren könne. — 45 Fälle der Breslauer Frauenklinik sind angefügt.

Auch Herzfeld (8) giebt, ohne etwas Neues vorzutragen, eine Besprechung von Pathologie, Diagnose, Theorie der Heilwirkung der Laparotomie etc. 29 Fälle aus Körte's Abtheilung werden mitgetheilt. Die Männer sind darin relativ stärker vertreten als bei anderen Statistiken, nämlich 12 zu 17 Frauen. In einem Falle wurde nach 1½ Jahren anatomisch die Ausheilung bewiesen, ein zweiter war noch nach 7 Jahren gesund. (Beide fehlen natürlich in Wunderlich's Statistik.) — Drei Fälle mit Darmtuberkulose starben alle, 11 starben überhaupt, 18 heilten = 62 %.

Nach Byford (4) beruhen die Erfolge chirurgischer Eingriffe bei tuberkulöser Peritonitis auf der dabei zugleich zur Vorbereitung und Nachbehandlung angewendeten Schonung, Entlastung des Darms durch Ruhe, zweckmässige umfassende Ernährung etc. und Pflege. Er wandte deshalb in seinem Falle (35jährige Frau, ascitische Form mit Abkapselung) folgendes Verfahren an: Bettruhe, heisse Umschläge, Tonica, flüssige Kost, Kalomel und erzielte eine völlige Heilung.

Dass man durch derartiges Vorgehen auf dem Wege allgemeiner Konstitutionsverbesserung peritoneale Tuberkulose heilen sehen kann (wie auch andere tuberkulöse Prozesse), ist bekannt. Die Begründung des Autors aber steht doch wohl auf zweifelhaften Füssen, schon weil nicht einzusehen ist, wie die Schonung des Darms die parietalen Tuberkel, die grossen Tumoren, die oft auf Operationen hin zurückgehen sollen, beeinflussen soll. —

Im Vorjahre wurden besonders in Frankreich zahlreiche unter dem Bilde einer akuten Perforationsperitonitis oder Darmobstruktion verlaufende Fälle von Bauchfelltuberkulose mitgetheilt.

Gabel (7) giebt einen ähnlichen rasch letal verlaufenden Fall, bei dem zwar allgemeine Miliartuberkulose bestand, aber die abdominellen Symptome ganz in den Vordergrund traten. Als Ursache spricht Gabel nach Weigert Usur der Lungenvenen an, Stellen, wo sie mit verkästen Lymphdrüsen verwachsen waren.

Bégouin (1). Abgekapselte tuberkulöse Peritonitis ausgehend von den Adnexen, wie ein grosses Fibrom sich ausnehmend. Diagnose richtig gestellt. Uterusexstirpation. Die adhärenten Adnexe bleiben zurück. Trotzdem vortrefflicher Verlauf.

R. H. Hodgson (10). Mädchen von 9 Jahren. Blass, belastet, Auftreibung, Schmerz im Leib, Tumor der rechten Fossa iliaca, Obstipation

Laparotomie. Entleerung eines trüben Exsudates, Tuberkel im Peritoneum, Därme nach links gelegen, durch tuberkulöse Adhäsionen abgeschlossen. Auswaschung mit heissem Wasser und Karbolsäure, die im Abdomen bleibt. Naht.

Besserung, die sehr langsam fortschreitet, vielleicht nur scheinbar ist. Verfasser ist geneigt, der Einwirkung der Karbolsäure den Nutzen zuzuschreiben.

Nothnagel (14) giebt in einer klinischen Vorlesung das klinische Bild und die Differentialdiagnose eines einschlägigen Falles, in welchem er adhäsive chronische tuberkulöse Peritonitis annimmt mit abgekapselten Abscessen.

7. Ascites.

1. Drummond und Morrison, British med. journal 1896. Bd. 2, p. 728.
2. A. E. Neumann, Zur Frage der operativen Behandlung des Ascites bei Lebercirrhose. Deutsche med. Wochenschr. 1899. Nr. 26.
3. Rolleston and Turner, On the surgical treatment of the ascites of cirrhosis by the artificial production of peritoneal adhesions. Discussion: Medical soc. of London. The Lancet 1899. Dec. 16.
4. *Schmitz, Ueber die Bedeutung der Eröffnung neuer Kollateralbahnen auf operativem Wege bei Stauung im Pfortaderkreislauf. Diss. Greifswald 1899.
5. Tilmann, Ueber die chirurgische Behandlung des Ascites. Greifswalder med. Verein. Münchener med. Wochenschrift 1899. Nr. 18.
6. *La cure de l'ascite liée à la cirrhose du fou, par la production artificielle d'adhérences péritonéales. La semaine médicale 1899. Nr. 55.

Die Versuche, den Stauungsascites operativ zu behandeln, sind bekanntlich angeregt durch die Fälle von Lebercirrhose, bei welchen durch Vermittelung der offengebliebenen Nabelvene ein Kollateralkreislauf in der Bauchwand (Caput medusae) entstanden und der Ascit ausgeblieben war. Im vorigen Jahresbericht ist referirt, wie Talma dies künstlich durch Einnähen von Netz und Gallenblase in die Bauchwand nachzuahmen vorschlug, und v. Eiselsberg mit Erfolg es ausführte. Das Verfahren hat Aufsehen und Nachahmer gefunden. Neumann (2) publizirt einen Fall gewöhnlicher Lebercirrhose (45jährige Frau), in dem die Operation mit Erfolg ausgeführt wurde. 4 cm lange Incision. Entleerung des Exsudats. Netz an dem vorher mit dem scharfen Löffel bearbeiteten Peritoneum an- und in die Wunde eingenäht. Schon nach 10 Tagen waren die ersten gefüllten Venen um den Nabel sichtbar. „Der Leib war dünn, schlaff, doch noch etwas freier Ascites nachweisbar." Neumann schliesst sich dem Talma'schen Gedankengang an.

Tilmann (5) hat ihn experimentell zu begründen versucht. Er unterband zunächst bei Hunden die Vena portae oder mesenterica. Dieser Eingriff war stets tödtlich, auch wenn gleichzeitig Netz in die Bauchhöhle eingenäht wurde. Dagegen wenn nach vorausgeschickter Einnähung die Gefässunterbindung später vorgenommen wurde, blieben die Thiere am Leben bei entwickeltem Kollateralkreislauf in den Bauchdecken.

Die Operation hat schon älteres Datum. Schon 1896 haben, ganz vom gleichen Gedankengang ausgehend, Drummond und Morrison (1) zwei Fälle operirt. Das Peritoneum wurde seitlich vom Bauchschnitt und gegenüber der Leber mit Schwämmen gerieben, das Netz in die Bauchwand genäht und ein Drain im Douglas eingelegt. Im ersten Fall, in welchem die Diagnose Lebercirrhose zweifelhaft blieb, kehrte der Ascit wieder. Im zweiten wurde ein günstiger Erfolg erzielt, der noch über ein Jahr später zu konstatiren war.

Ebenfalls in England haben jetzt Rolleston und Turner (3) zwei Fälle publizirt, in denen sie etwas anders vorgingen.

1. Nach Punktion des Ascites Schnitt längs des rechten Rippenbogens. Oberfläche des Zwerchfells wird mit Finger und Schwämmen abgeschabt. Ein Känguruhsehnenfaden wird durch Leberrand, Netz und Peritoneum parietale gezogen und so das Netz zwischen Leber und Bauchwand genäht. Guter Erfolg. Nach 1/2 Jahr waren noch Spuren von Ascites und Oedem nachweisbar. Die Milzdämpfung verkleinerte sich (45jähriger Mann),

2. 52jähriger Mann. Nach vergeblichen Punktionen Laparotomie wie vorher. Nur Fixation des Leberrandes. Kein Erfolg.

Die Autoren haben eine eigene Ansicht über die Wirkung der Operation, die angeführt werden soll, obgleich die Väter selbst irgend eine exakte Begründung nach englischer Art gar nicht geben. Sie stellen sich vor, dass in Folge der neuen Cirkulationswege in der Leber selbst eine Besserung der Ernährung etc. von statten gehe und verbinden das mit der Anschauung, dass Ascit auch eine Folge von Toxikämie sein könne.

In der Diskussion erwähnt Bidwell (3), dass er ebenfalls zwei Fälle ohne Erfolg operirt hat. Auch er scheint nur den Leberrand angenäht zu haben. Das Ungenügende dieses Vorgehens, a priori schon zu erwarten, scheint damit dargethan.

Der Vollständigkeit halber sei noch angeführt, dass auch Spontanheilungen des Ascites mit und ohne Punktionen beobachtet sind. Während einzelne daraus Bedenken gegen die Verallgemeinerung der Operation citirten, sind gerade Drummond und Morrison dadurch zur Operation bewogen worden, weil sie in solchen Fällen Adhäsionen fanden, in denen sich spontane Collateralen entwickelt hatten. — Dann ist noch nicht geklärt, was in den ersten Tagen nach der Talma'schen Operation, so lange noch keine neuen Gefässbahnen entstanden sind, aus dem Ascites wird, welchen man sonst nach einer Punktion oft so rapid sich wieder anfüllen sieht. Rolleston und Turner hatten aus ihrem Drain im Douglas eine ziemliche Absonderung.

8. Geschwülste.

1. *Bacaloglu, Thrombose de l'aorte abdominale; gangrène sèche du membre inférieur gauche. Soc. anatomique de Paris 1899. Mai. (Titel besagt Inhalt.)
2. *v. Bardeleben, Einige klin. Beobachtungen an Echinococcuscysten d. Bauchhöhle. Diss. Berlin. 1899.
3. *Borchardt, Demonstration eines Präparats eines Aneurysmas der Bauchaorta. Freie Chirurgen-Vereinigung. Centralblatt für Chirurgie 1899. Nr. 9.
4. *O'Conor, Abdominal Surgery. Fall 2: Pelvic hydatid. Operation, recovery. Glasgow. med. journal 1899. March.
5. Gemmell, Case of hydatid cyst in the omentum. Obstructing labour-subsequent abdominal section and removal. British medical journal 1899. Dec. 9.
6. Herczel, Operirter Fall von Echinococcus. Gesellschaft der Budapester Spitalärzte. Orvosi Hetilap 1899.
7. *Huber, Ueber ein Peritheliom des Peritoneums mit hyaliner Degeneration. Diss. Würzburg 1899.
8. Hijmans, Bijdrage tor de Casuistiek der Buiktumore. Nederl. Tijdschr. d. Geneesk. Amsterdam 1899. II. 969. Eine hämorrhagische Cyste des grossen Netzes. Operation. Tod. Rotgans.
9. Ali Krogius, Zur Kenntniss der Dermoidcysten des Beckenbindegewebes. (Aus der chirurg. Klinik zu Helsingfors.) Finska Läkaresänskapets Handlingar 1899. Bd. XLI. p. 968.
10. K. G. Lennander, Ein Fall von Dermoidcyste des Beckenbindegewebes. (Aus der chirurg. Klinik zu Upsala). Hygiæa 1899. Bd. LXI. H. 4. p. 431.
11. Pagenstecher, Studien über die Beweglichkeit von Bauchtumoren. Deutsche Zeitschrift für Chirurgie 1899. Bd. 50. Heft 1 u. 2.
12. Riemann, Ueber die Keimzerstörung des Echinococcus im Peritoneum. v. Brunssche Beiträge 1899. Bd. 24. Heft 1. Diss. Rostock 1899.

Pagenstecher (11) sucht gewisse Gesetzmässigkeiten für die Verschiebungsfigur beweglicher Bauchtumoren nachzuweisen. Beweglichkeit an sich ist kein Symptom, das einer bestimmten Art von Bauchtumor oder den Tumoren eines bestimmten Organs zukommt. Ebenso ist hochgradige Verschieblichkeit nach allen Richtungen bei den verschiedenartigsten Tumoren

beobachtet. Erst bei begrenzter Verschieblichkeit kann man Bestimmtes sagen: die Verschiebungsfigur, die Linie, welche die äussersten Punkte, zu denen man eine Geschwulst verschieben kann, verbindet, lässt rückwärts auf die Art der Befestigung (Stiel) der Geschwulst und damit auf den Ausgangspunkt schliessen. Man erhält Kreisbögen von charakteristischer Richtung und Lage in bestimmten Bauchregionen; besonders gilt das von Gallenblasen, der Wanderniere, in zweiter Linie von gewissen Magentumoren, Geschwülsten der Ovarien und der Gebärmutter, des Cöcums. Die einzelnen durch schematische Zeichnungen erläuterten Befunde möge man im Original nachsehen. Dieselben stammen theils aus klinischen Fällen, theils von Leichenexperimenten. Nur typische Bilder sind diagnostisch verwerthbar. Straffe Adhäsionen können die Bilder verwischen.

Nach Riemann (12) entstehen die multiplen Echinokokken im Peritoneum häufiger durch Platzen einer primären Lebercyste als durch Einwanderung des Embryos auf dem Blutweg. Vier Fälle der Rostocker Klinik unterstützen nach Anamnese und Befund diese Ansicht auf's Neue. Allemal fand sich eine Leberblase und mit Vorliebe war die Ansiedlung ballenförmig um die Leber oder in den tieferen Theilen erfolgt. In mehreren Fällen bestanden multipel auf's Bauchfell zerstreute Knötchen. Mikroskopisch fanden sich in denselben Membranreste und Hakenkränze, umgeben von Riesenzellen und Bindegewebe in charakteristischer Anordnung. Experimentell wurde versucht festzustellen: 1. Ob Echinokokkenflüssigkeit, in die Bauchhöhle eingebracht, zur Entwickelung von Blasen führen könne; 2. ob das Gleiche der Fall sei für Skolices und Brutkapseln aus der Innenwand von Tochterblasen; 3. ob lebende Tochterblasen überpflanzt werden und im Bauchraum sich weiter entwickeln können. Die beiden ersten Versuchsreihen fielen negativ aus (v. Alexinsky hat [s. Jahresber. 1899] inzwischen positive Erfolge gehabt), dagegen konnte in mehreren Fällen der dritten Reihe nach sieben Monaten und länger das Fortleben von Tochterblasen, ihre Festsetzung im Bauchraum und Bildung von Brutkapseln und Enkelblasen in ihrem Innern konstatirt werden. — Die Ratimow'sche Unterscheidung von primären und durch Platzen primärer ausgestreuten Tochterblasen — erstere sollen extra-, letztere intraperitoneal liegen —, wird von Riemann mit Recht als sehr zweifelhaft bezeichnet wegen der Unmöglichkeit dieselbe durchzuführen. Adhäsionen mit Peritonealepithelbedeckung werden in beiden Fällen auftreten und von emporgehobenen und veränderten Bauchfellfalten kaum zu unterscheiden sein.

Gemmel (5). Echinokokkencyste behinderte bei einer Geburt den Eintritt des Kindes ins Becken; lässt sich in Narkose zurückschieben. Nach 6 Wochen Entfernung durch Laparotomie. Ansatz am Netz. Dadurch trotz Adhäsion mit der Blase grosse Beweglichkeit. Kleinere Cyste sitzt dem Fundus uteri auf.

Dr. Herczel (6) demonstrirte einen operirten Fall von Echinococcus, der in der freien Bauchhöhle sich entwickelte; der Echinococcussack war mit den Gedärmen, der Blase und der vorderen Bauchwand verwachsen; die Operation bestand in einer einfachen Eröffnung des zwischen Nabel und Symphysis palpirbaren, unbeweglichen, fluktuirenden, etwa kindskopfgrossen Tumors.

Von den recht seltenen oberhalb des Diaphragma pelvis gelegenen Dermoidcysten des Beckenbindegewebes hat Krogius (9) einen Fall mit gutem Ausgang operirt. Das 26jähr. Bauernmädchen soll schon als Kind an Bauchschmerzen gelitten haben. Seit 10 Jahren hat sie einen sehr harten Leib, schwere Schmerzen und Meteorismus gehabt. Soll einmal 9 Wochen lang keine Abführung gehabt haben. Nach grossen Darmentleerungen hat sie immer Erleichterung ihrer Beschwerden gehabt. Bei der Untersuchung wurde ein gespannter Tumor im Becken gefühlt. Die Scheide, die Gebärmutter und der Mastdarm waren hochgradig nach rechts verschoben. Nach Resektion des Steissbeines und eines Theiles des

Kreuzbeines wurde die Cyste auf parasakralem Wege entfernt. Die Diagnose auf Dermoidcyste wurde mikroskopisch festgestellt. Die Geschwulst hatte sich im retrorektalen Bindegewebe entwickelt und lag mehr nach links. Hj. v. Bonsdorff (Helsingfors).

Leunander (10) hat durch eine Kolpo-perineotomie eine das ganze Becken ausfüllende, die Scheide, den Mastdarm und den Uterus hochgradig nach rechts verdrängende monolokulare Dermoïdcyste mit gutem Erfolg exstirpirt. Es war eine 26jährige III. para, die die drei letzten Jahren an Beschwerden bei Defäkation und Urinirung litt. Die Geschwulst hatte besonders bei den zwei letzten Geburten grosse Störungen gemacht.

Hj. v. Bonsdorff (Helsingfors).

9. Krankheiten des Mesenteriums und Netzes.

1. Bégouin, Traitement des tumeurs solides et liquides du mésentère. Revue de Chir. 1899. Nr. 2 u 3. Litteratur und Tabellen zu der im Verjahr ref. Arbeit.
2. O'Conor, One hundred and thirty eight consecutive cases of abdominal surgery. Serious cyst of mesentery, operation, recovery. Glasgow. med. journal 1899. March.
3. Deckart, Ueber Thrombose und Embolie der Mesenterialgefässe. Ein Beitrag zur Lehre vom Ileus. Mittheilungen aus den Grenzgebieten 1899. Bd. 5. Heft. 3.
4. *Delore, Torsion du mésentère avec péritonite diffuse; éviscération intestinale, détorsion de l'anse; guérison. Société des sciences médicales. Lyon médical 1899. Nr. 21.
5. Demons, Maladie hystique du péritoine. Congrès français de Chir. Revue de Chir. 1899. Nr. 11.
6. Handford, Actinomycosis? of the omentum; death from pyaemia. The Lancet 1899. March. 4.
7. Herzog, Max, Lymphosarcoma of the mesentery. The jonrn. of the Amer. Med. Ass. 1899. Febr. 11.
8. *Lardennois, Kyste hémorrhagique du mésocôlon transverse. Bulletins de la soc. anat. de Paris 1899. Nr. 22.
9. Letulle, Kyste chyleuse du mésentère. Bull. et mém. de la soc. anat. de Paris. 29. Juin 1899. La presse médicale 1899.
10. Marie, Berthier et Milian, Kyste dermoïde du mésentère. Bull. et mém. de la soc. anat. 1899. Mars.
11. Rasumowski, Zur Kasuistik der Mesenterialgeschwülste. Ljetopis russkoi chirurgii 1899. Heft 5.
12. Schierbel, Welche diagnostischen Schwierigkeiten bieten Mesenterialcysten. Strassburg 1899. Diss.
13. Schramm, Totalexstirpation einer grossen Mesenterialcyste. Berliner klin. Wochenschrift 1899. Nr. 52.
14. Schwartz, Tumeur tuberculeuse à contenu caséeux et à coque calcifié extraite du mésentère d'une femme ayant eu, trente ans avant, une ascite probablement tuberculeuse. Bull. et mém. de la soc. de Chir. 1899. Nr. 23.
15. H. v. Unge, Cysta mesenterii; ileusartige Beschwerden; Laparotomie, Exstirpation der Cyste. Heilung. Chirurg. Kasuistik aus dem Krankenhause zu Norrköping. Hygiæa 1899. Bd. LXI. Heft 10. p. 413.

Deckart (3). Die Embolie der Mesenterialarterien speziell der Art. mes. sup. führt zu einem dem Ileus angehörenden Symptomenkomplex. Anatomisch entsteht der hämorrhagische Infarkt des Darmes mit Morsch- und Brüchigwerden der Wände, vor allem der Mukosa, Peritonites etc. Klinisch sind zwei Formen zu unterscheiden. Früher stellte man die Diarrhoische in den Vordergrund und Kussmaul präzisierte die Diagnose der Embolie der Arterie so: wenn unter Umständen, die überhaupt die Annahme einer Embolie zulassen (meist Herzfehler), Symptome von Darmblutung, Enteritis und selbst Peritonitis eintreten, ohne dass ein anderer Grund für diese Zufälle gefunden werden könne. Deckart hat alle Fälle der Litteratur unter Hinzufügung neuer zusammengestellt und findet, dass nur für einen Theil der Fälle blutige Diarrhöen auftreten. In einer zweiten Reihe tritt von vornherein Darmverschluss auf. Führen die erstgenannten Fälle nicht bald zum Ende,

so tritt er auch in ihnen in Erscheinung. Die Embolie der Arterien lässt sich klinisch nicht von der Thrombose trennen. Der Venenverschluss hat diese Folgen nicht. Es entsteht durch den Gefässverschluss eine Lähmung des zugehörigen Darmwandabschnittes, die meist beträchtliche Strecken des Dünndarms, manchmal nur kleine betrifft. Diese Strecke wirkt als absolutes Passage-Hinderniss. Der Ileus, der nun entsteht, gehört also zum H. paralyticus. So sind auch die Symptome als Ileussymptome zu erklären. Auftreibung und Spannung des Leibes, ein ausserordentlich heftiger Schmerz, Erguss in die Bauchhöhle etc.; lokaler Meteorismus und dann Blähung der oberhalb liegenden Strecke. Die Peritonitis ist sekundär. Ihr Eintritt kann sich verzögern, wenn durch Adhäsionen oder dergleichen die betreffende Stelle abgegrenzt wird. Diese Fälle verlaufen dann langsamer.

Die meisten sind gestorben. Ein einziges Mal von Elliot ist mit Erfolg laparotomirt und die ergriffene Darmstrecke resezirt worden. In drei Fällen trat Spontanheilung ein.

Handford (6). Aktinomykose wird vom Autor wegen der Aehnlichkeit des Befundes als Ursache angenommen, obwohl keine Pilze nachweisbar waren. Ausgedehnte schwartige Massen sassen im Mesocolon transversum und Netz, sowie im Raum zwischen Leber, Magen und Colon, um das Pankreas herum. In den Schwarten lagen Abscesse, die zum Theil die Magenwand perforirt hatten. Einige pyämische Abscesse in der Leber. Klinisch hatten Fieber, Schmerz und Abmagerung bestanden, vorübergehend Ikterus. Eine Probeincision hatte keinen Aufschluss gegeben.

Schierbel's (12) Dissertation enthält eine lesenswerthe, wenn auch nicht überall einwandsfreie Darstellung der Differentialdiagnose der Mesenterialcysten.

Bei 138 Laparatomien hat O'Conor (2) einmal multiple Echinococcuscysten des Abdomen operirt, deren eine tief im Becken sitzend doch schliesslich mit Marsupialisation behandelt werden konnte, und einmal eine seröse Cyste des Mesocolon links, die keine wichtigen Symptome machte, einen beweglichen strausseneigrossen Tumor bildete, ebenfalls durch Punktion und Vernähung an das parietale Bauchfell.

Demons (5). Eine grosse aus zahlreichen Cysten zusammengesetzte Masse nahm das grosse Netz ein. Man resezirt letzteres völlig. Danach finden sich noch zahlreiche zerstreute Cysten an verschiedenen Stellen des Peritoneum parietale wie viscerale, die eine nach der anderen entfernt werden. Mikroskopische Untersuchung ergab septisches Lymphangiom.

Letulle (9) hat eine grosse Chyluscyste des Mesenteriums histologisch untersucht. Dieselbe, einkammerig, zeigte auf der Innenseite zahlreiche Buchten und Vorsprünge, hervorgerufen durch die Kontraktion der Wand nach der Entleerung. — Unter einem einschichtigen mit Silbernitrat schön darzustellenden Endothel lag eine dünne, glatte Muskelschicht mit zahlreichen, korkzieherartig gewundenen und gegen die Innenschicht aufstrebenden Kapillaren. Dann folgt eine dicke Media aus lockerem, fettreichem Bindegewebe und wenige Muskelelementen mit sehr zahlreich eingestreuten Lymphfollikeln, zahlreichen Blut- und Lymphgefässen. Viele Gefässe sind verstopft mit epithelioiden und Riesenzellen. Dann folgt noch nach aussen eine fibröse Schicht. Eigenthümlich war die Anordnung der grösseren Gefässe, deren Verlauf die geschilderte Falten- und Taschenbildung verursachte und eine Vakuolisirung der glatten Muskelfasern.

Der Inhalt zeigte die Beschaffenheit des Chylus.

Schramm (13). Die mannskopfgrosse unbewegliche seröse Cyste konnte nach Entleerung durch Punktion leicht und ohne Blutung in toto ausgeschält werden. Nach Schramm ging sie wohl von der Radix mesenterii aus und war bedeckt vom vorderen Blatt des Mesenteriums. Dies stimmt nicht recht zu der Angabe, dass man bei der Ausschälung bis auf wenige Centimeter an's Colon descendens und die Flexus herankam; denn das deutet auf Beziehung zum Mesocolon, daneben links Adnextumor.

Schwartz (14) entfernte einen verkalkten offenbar aus einer verkästen Mesenterialdrüse hervorgegangenen Tumor von nicht angegebener Grösse; im Inneren befand sich eine Höhle mit käsigem Detritus, die kalkige Schale war ca. 1 cm dick; Dünndarm war überall adhärent, aber leicht abschälbar. Ein geimpftes Meerschwein starb nach 1 Monat mit Abmagerung und Drüsenschwellungen. Vor Jahren hatte ein Ascites bestanden, der nach 5 Punktionen ausheilte.

Marie, Berthier (10). Als Dermoidcyste beschreiben die Autoren eine kopfgrosse Geschwulst, die zwischen den Blättern des Mesenterium sass, leicht ausschälbar. Die Wand bestand aus dickem, hyalinem gefäss- und kernarmem Bindegewebe, nur hier und da mit einigen Zellhaufen versehen, der Inhalt der Cyste aus fettigem und schmierigem Detritus und einem Büschel zusammengerollter Haare. Eine Epithelauskleidung war nicht mehr aufzufinden.

H. v. Unge (15). Ein 20jähriger Mann, der schon früher an Leibschmerzen gelitten, erkrankte mit Beschwerden, die an eine Darmocclusion denken liessen. Bei der Operation traf Verf. eine wallnussgrosse Cyste, die mit einem Netzstrange zusammengewachsen war. Die Cyste wurde exstirpirt und zeigte sich bei der mikroskopischen Untersuchung als durch eine cystische Degeneration einer Lymphdrüse entstanden.

Hj. v. Bonsdorff (Helsingfors).

W. Rasumowski (11). Die mannskopfgrosse bewegliche Geschwulst hatte sich bei dem 52 Jahre alten Mann im Verlauf von etwas über 3 Monaten gebildet. Sie wurde zusammen mit dem zugehörigen 48 cm langen Dünndarmstück exstirpirt. Naht der Mesenterialwunde, die Darmenden wurden mit dem Murphyknopf vereinigt. Dieser ging nach 2 Wochen per anum ab. Glatte Heilung. Die mikroskopische Untersuchung der Geschwulst ergab ein Myxoma cellulare. — Nach 7½ Monaten war Pat. noch recidivfrei.

Wanach (St. Petersburg).

Herzog (7) hat in der Litteratur 10 Fälle von primärem Sarkom des Mesenteriums gefunden. Von einem von ihm selbst beobachteten Falle, einen 62jährigen Mann betreffend, giebt er einen genauen Bericht einschliesslich Sektion und mikroskopischem Befund. Die Haupttumormasse lag im Mesenterium. Metastasen fanden sich im Pankreas, Netz, Lunge, Lumphdrüsen etc. Gleichzeitig bestand Lebercirrhöse mit Ascites. Die Tumoren bestanden aus kleinen Rundzellen.

Maass (Detroit).

10. Erkrankungen des retroperitonealen Gewebes.

1. Cripps (Williamson), Retroperitoneal tumour connected with the sacral plexus. British medical journal 1899. July 1.
2. Karewski, Ueber primären retroperitonealen Bauch-Echinococcus. Berliner klin. Wochenschrift 1899. Nr. 33.
3. Strehl, Retroperitoneale Lymphcyste oder Senkungsabscess. Deutsche Zeitschrift für Chirurgie 1899. Bd. 51. Heft 1 u. 2.
4. Wright and Bury, A case of retroperitoneal cyst and a case of hydronephrosis. The Lancet 1899. July 22.

Williamson (1). Eine retroperitoneale faustgrosse Geschwulst, die dem Os sacrum aufsass, wurde mit Erfolg ausgeschält. Sie bestand aus fibromyxomatösem Gewebe mit zahlreichen Zügen von marklosen Nervenfasern und Ganglienzellen, daher aufgefasst als Neurom des sympathischen Plexus. Derartige Tumoren sind sehr selten. Trägerin, ein 21jähriges Mädchen, scheint sonstige Neurome nicht gehabt zu haben.

Wright und Bury (4). Eine für Hydronephrose gehaltene, daher von hinten eröffnete retroperitoneale Cyste, welche klare geruchlose Flüssigkeit enthielt, stand in Verbindung mit einem Duodenalgeschwür. Nach der Operation gingen Speisetheile durch die Wunde ab. Tod am fünften Tag. Das Geschwür, mit glatten nicht verdickten Rändern, ohne starker Narbenbildung in der Umgebung, lag 3½ Zoll jenseits des Pylorus dicht vor dem unteren Nierenpol.

Einen Fall, der dem Narath'schen ganz ähnlich war und deshalb als retroperitoneale Lymphcyste diagnostizirt wurde, veröffentlicht Strehl (3); die Probe-Incision ergab eine seröse Flüssigkeit, die mikroskopische Untersuchung aber deutliche Tuberkel in der Wand, sodass es aber doch um einen Senkungsabscess sich handelte, welche aus dem Abdomen nach dem Oberschenkel gewandert war.

Karewski (2) hat zwei der sehr seltenen wirklich retroperitonealen Echinokokken gesehen, beide vereitert. Der erste sass unterhalb der linken Niere und hinter dem Col. desc., der andere in der rechten Seite und hatte das Colon nach oben, das übrige Peritoneum nach links gedrängt. Beide Male glatte Heilung durch einfache Incision.

XII.

Verletzungen und chirurgische Erkrankungen des Magens.

Referent: A. Jäckh, Cassel.

Die mit * versehenen Arbeiten sind nicht referirt.

A. Allgemeines.

Allgemeines über die chirurgische Behandlung von Magenkrankheiten; Physiologisches über die Funktionen des Magens nach Operationen; Statistisches über Magenoperationen; Technik.

1. Aaron, Transillumination de l'estomac. Revue internat. d'électrothérapie 1898. Novembre. pag. 4. Ref. in: La Presse médicale 1899. Nr. 14. pag. 84.
2. André, De la gastrostomie par le procédé de Fontan. Archives provinciales de chirurgie 1899. Nr. 2. p. 120.
3. Ball, Gastro-enterostomy. Royal academy of medicine in Ireland. The Dublin journal of medical science 1899. Nov. p. 384.
4. v. Baracz, Zwei Gastroenterostomien mittelst Kohlrübenplatten. Centralblatt für Chirurgie 1899. Nr. 51. p. 1354.
5. v. Beck, Diskussion zu den Vorträgen über Magenchirurgie. Verhandlungen d. deutsch. Gesellschaft für Chirurgie. 28. Kongress 1899. I. p. 87.
6. *Braquehaye, La Gastrostomie. J. B. Baillière 1899.
7. Braun, Demonstration eines Präparates einer 11 Monate nach der Ausführung der Gastro-Enterostomie entstandenen Perforation des Jejunum. Verhandl. der deutschen Gesellschaft für Chirurgie. 28. Kongress 1899. II. p. 94.
8. *Carlo e Fantino, Contributo alla Patologia e chirurgia dello stomaco. Il Policlinico. Lez. chirurg. 1898.
9. Carle, Tricomi, Nigrisoli, D'Antona, Diskussion üb. Magenchirurgie. XIII. Congr. d. Soc. ital. di chirurgia. Torino. 4—7 Ott. 1898.
10. Casati, Nuovo processo per la fistola gastrica. Acc. medico-chir. di Sc. natur. in Ferrara. 21 dic. 1897.
11. *Cecchereli, L' intervento chirurgico nelle malattie dello stomaco. Milano-Vallardi 1898.
12. Codivilla, Contributo alla chirurgia gastrica. XIII. Congr. della Soc. ital. di chirurgia. Torino 4—7 ott. 1898.

12a. — Bolletino d. sc. med. di Bologna. Vol. IX—X.

13. Dennis, Gastrostomy. New York surgical society. Annals of surgery 1898. Nov. p. 633.

13a. W. Dobrotworski, Zur Frage und Kasuistik der Gastroenterostomie. Chirurgia. Bd. 6. Nr. 33.

14. Faure, Sur un cas de résection de l'estomac (M. Tuffier rapporteur). Bull. et mém. de la soc. de Chirurgie de Paris 1899. Nr. 17. p. 488.
15. P. Fedorow, Zur Beurtheilung der neuen Methode der Gastroenterostomie nach Podres. Chirurgia. Bd. 5. Nr. 29.
16. Franke, Diskussion zu den Vorträgen über Magenchirurgie. Verhandl. der deutschen Gesellschaft für Chirurgie. 28. Kongress 1899. I. p. 98.
17. Fürbringer, Zur Technik der Magenaufblähung. Deutsche med. Wochenschrift 1899. Nr. 40. p. 660.

18. Habs, Gastrostomie. Medizin. Gesellschaft zu Magdeburg. Münch. med. Wochenschrift 1899. Nr. 28. p. 942.
19. Hahn, Diskussion zu den Vorträgen über Magenchirurgie. Verhandl. der deutschen Gesellschaft für Chirurgie. 28. Kongress 1899. I. p. 74.
20. Hartmann et Soupault, Les résultats éloignés de la gastro-entérostomie. Revue de chirurgie 1899. Nr. 2. pag. 137 und Nr. 3. p. 330.
21. — Résultats éloignés de 20 gastro-entérostomies. Gazette des hôpitaux 1899. Nr. 21. p. 191.
22. — Gazette hebdomadaire de médecin et de chirurgie 1899. Nr. 15. p. 169.
23. — La Presse médicale 1899. Nr. 14. p. 83.
24. Herczel, Beitrag zur operativen Behandlung der narbigen Pylorusstrikturen. Wiener med. Wochenschrift 1899. Nr. 38. p. 1746.
25. — Nachtrag zur Diskussion über Magenoperationen. Verhandlungen der deutschen Gesellschaft für Chirurgie. 28. Kongress 1899. I. p. 178.
26. Jaboulay, Interventions pour maladies du pylore. Lyon médical 1899. Nr. 18. p. 607.
27. *Janakoff, Dimiter, Ueber die Funktion des Magens nach Gastroenterostomie. Diss. Freiburg i. Br. 1899.
28. Kader, Zur Frage des Circulus vitiosus bei der Gastroenterostomie und über die „prophylaktische" Nahrungszufuhr während der Operation bei den am Magen Operirten. Verhandlungen der deutschen Gesellschaft für Chirurgie. 28. Kongress 1899. I. p. 75.
29. Kaefer, Zur Kasuistik der Gastroenterostomie mittelst des Murphyknopfes. Deutsche Zeitschrift für Chirurgie 1899. Bd. 53. Heft 5 und 6. p. 623.
30. Kappeler, Erfahrungen über Gastroenterostomie. Deutsche Zeitschrift für Chirurgie 1899. Bd. 50. Heft 3 und 4. p. 319.
31. Kausch, Ueber funktionelle Ergebnisse nach Operationen am Magen bei gutartigen Erkrankungen. Mittheilungen aus den Grenzgebieten der Medizin und Chirurgie 1899. Bd. 4. Heft 3. p. 347.
32. — Diskussion zu den Vorträgen über Magenchirurgie. Verhandlungen der deutschen Gesellschaft für Chirurgie. 28. Kongress 1899. I. p. 74.
33. Kayser, Zwei Fälle von Carcinoma Oesophagi. Biologische Abtheilung des ärztlichen Vereins Hamburg. Münchener med. Wochenschrift 1899. Nr. 5. p. 161.
34. Fritz Kayser, Fünf Fälle von Gastroenterostomia antecolica anterior nach Roux. Chirurg. Kasuistik aus dem Krankenhaus zu Hernösand. Hygiæa 1899. Bd. LXI. Heft 9. p. 285.
35. Kehr, Drei Gastroenterostomien, eine Darmresektion und zwei Enteroenterostomien an einer Kranken mit Ausgang in Heilung. Münchener med. Wochenschrift 1899. Nr. 49. p. 1639.
36. Kelling, Beitrag zur Gastrostomie und Jejunostomie. Deutsche med. Wochenschrift 1899. Nr. 48. p. 793.
37. — Physiologische Experimente zur Gastroenterostomie. Verhandlungen der deutschen Gesellschaft für Chirurgie. 28. Kongress 1899. I. p. 70.
38. Fritz König, Diskussion zu den Vorträgen über Magenchirurgie. Verhandlungen der der deutschen Gesellschaft für Chirurgie. 28. Kongress 1899. I. p. 71.
39. Koeppelin, Cancer du cardia; gastrostomie par un procédé spécial. Société des sciences médicales de Lyon. Lyon médical 1899. Nr. 36. p. 19.
40. — 1. Rétrécissement du pylore; pyloroplastie; 2. Neoplasme du pylore; gastro-entéro-anastomose. 3. Résultat d'une gastro-entéro-anastomose antérieur. Société des sciences médicales de Lyon. Lyon médical 1899. Nr. 39. p. 128.
41. Kövesi Géza, Ueber den Einfluss der Gastroenterostomie auf die Magensekretion.
42. Kraske, Demonstrationen. Verein Freiburger Aerzte. Münchener med. Wochenschrift 1899. Nr. 5. p. 160.
43. Krause, Demonstration eines durch die Sektion gewonnenen Gastroenterostomie-Präparates, kombinirt mit Enteroentero-Anastomose. Altonaer ärztl. Verein. Münchener med. Wochenschrift 1899. Nr. 10. p. 333.
44. — Diskussion zu den Vorträgen über Magenchirurgie. Verhandlungen der deutschen Gesellschaft für Chirurgie. 28. Kongress 1899. I. p. 97.
44a. N. Krylow, 8 Fälle von Gastroenterostomie. Chirurgia. Bd. VI. Nr. 31.
45. Lauwers, Ueber Magenchirurgie. Allgemeine Wiener med. Zeitung 1899. Nr. 49. p. 555 und Nr. 50. p. 567.

46. Lucke, Die verschiedenen Arten der Gastroenteroanastomose. Wiener klin. Wochenschrift 1899. Nr. 20. p. 538.
47. Lucy, The after treatment of cases of gastrostomy. Edinburgh medical journal 1899. Jan. p. 46.
48. *Martini, Studio sperimentali su di un processo di gastroenterostomia senza apertura delle cavità in primo tempo. XIII. Congr. d. Soc. ital. di Chirurgia 4—7 ottobre 1898.
49. Willy Meyer, Gastrostomy after the method of Kader. New York surgical society. Annals of surgery 1899. Nov. p. 647.
50. Modlinski, Ueber zweizeitige Gastroenterostomie. Verhandlungen der deutschen Gesellschaft für Chirurgie. 28. Kongress 1899. I. p. 68.
51. Monod, Gastrostomie. Bull. et mém. de la société de Chirurgie de Paris 1899. Nr. 16. p. 472.
52. Montprofit, Pylorectomie et Gatro-entérostomie. Congrès français de Chirurgie. Revue de Chirurgie 1899. Nr. 11. p. 574.
53. *Oliva, Sulle modificazioni macroscopiche, istologiche e funzionali indotte dalla gastroplicatio. Rif. medica 1898. n. 118—121.
54. Pantaloni, Chirurgie de l'estomac. Quinze cas de gastro-entérostomie rétrocolique postérieure en Y, et deux cas de pylorectomie et de gastrectomie. Archives provinciales de Chirurgie 1899. Nr. 16. p. 589.
55. — Les avantages de la gastro-entérostomie postérieure en Y. Congrès français de Chirurgie. Revue de Chirurgie 1899. Nr. 11. p. 576.
56. Rushton Parker, Pyloroplasty. Liverpool medical institution. British medical journal 1899. April 22. p. 968.
57. Perman, E. S., Mittheilung von 42 Gastroenterostomien. Hygiæa 1899. Bd. LXI. Heft 10. p. 353.
58. Plücker, Ueber Magenfisteln. Allgemeiner ärztlicher Verein zu Köln. Münchener med. Wochenschrift 1899. Nr. 41. p. 1360.
59. Porta, Un altro metodo di gastroenterostomia. XIII. Congr. della soc. ital. di Chirurgia. Torino. 4—7 ottobre 1898.
60. Quénu, Gastrostomie chez un enfant de quatre ans et demi pour rétrécissement acquis de l'oesophage. Bull. et mém. de la société de Chirurgie de Paris 1899. Nr. 38. p. 954.
61. Rutkowski, Zur Technik der Gastroenterostomie. Centralblatt für Chirurgie 1899. Nr. 39. p. 1057.
61a. S. Schalita, Die Bildung der Magen-Darmfistel. Wratsch 1899. Nr. 7.
62. Schlesier, Die Gastroenterostomie und ihre Anwendung in der chirurg. Universitäts-Klinik zu Leipzig seit 1895. Diss. Leipzig 1899.
63. *Schön, Den moderne Mavekirurgie. Ugeskrift for Laeger nro 46—47. Kopenhagen 1899.
63a. J. Semazki, Die Bildung der Magen-Darmfistel (Gastroenterostomie). Ljetopis russkoi chirurgii. Bd. IV. Heft 2.
64. Sokoloff, Zur Gastroenterostomie nach der Methode von Podrez. Centralblatt für Chirurgie 1899. Nr. 20. p. 590.
64a. N. Sokolow, Zur Frage der Gastroenterostomie nach der Methode von Podres. Medicinskoje Obosrenije 1899. Juli.
65. Steudel, Die in den letzten Jahren an der Czerny'schen Klinik ausgeführten Magenoperationen und die Endresultate der früheren Operationen. Beiträge zur klin. Chirurgie 1899. Bd. 23. Heft 1. p. 1 und Heft 2. p. 359.
66. Sultan, Ueber resorbirbare Darmknöpfe. Verhandlungen der deutschen Gesellschaft für Chirurgie. 28. Kongress 1899. II. p. 535.
67. Terrier et Baudouin, Des divers procédés d'occlusion du tube digestif. Étude historique et critique. Revue de Chirurgie 1899. Nr. 10. p. 369.
68. Terrier et Hartmann, Chirurgie de l'estomac. Paris. G. Steinheil 1899.
69. Tricomi, Contributo clinico al processo Roux nella gastroenterostomia. XIII. Congr. d. Soc. ital. di Chirurgia. Torino. 4—7 ottobre 1898.
70. Trzebicky, Zur Gastroenterostomie nach Podrez. Centralblatt für Chirurgie 1899. Nr. 39. p. 1072.
71. L. Warneck und P. Kisselew, Die Ergebnisse von Kontrollversuchen über die neue einfache Methode der Gastroenterostomie nach Prof. A. Podrez. Chirurgia. Bd. V. Nr. 26.
72. Witzel, Die Sicherung der Gastroenterostomose durch Hinzufügung einer Gastrostomose (Gastroenterostomosis externa). Centralblatt für Chirurgie 1899. Nr. 45. p. 1193.

73. Witzel, Demonstration und Vortrag über Gastroenterostomie. Niederrhein. Gesellschaft für Natur- und Heilkunde. Deutsche med. Wochenschrift 1899. Nr. 41. Vereinsbeilage. Nr. 39. p. 235.
74. Wölfler, Vorstellung eines Falles von Pyloroplastik. Aus dem Verein deutscher Aerzte zu Prag. Münchener med. Wochenschrift 1899. Nr. 37. p. 1220.

In einem mit 139 zum Theil ausgezeichneten Abbildungen versehenen und auch sonst vorzüglich ausgestatteten Werke behandeln Terrier und Hartmann (68) die Chirurgie des Magens. In den beiden ersten, ziemlich kurz gehaltenen Kapiteln besprechen sie die Technik der Magenuntersuchung und die Magenspülung. Dann folgt eine ausführliche Beschreibung der am Magen üblichen Operationen, der Gastrotomie, der Gastrostomie, der Gastroenterostomie, der Gastrektomie, der Ausschaltung des Pylorus, der Dilatation des Pylorus, der Pyloroplastik, der Cardioplastik, der Gastrorrhaphie, der Gastropexie; zum Schluss wird noch kurz die Behandlung des Sanduhrmagens, der perigastritischen Verwachsungen und der perforirten Magenschwüre besprochen. In den einzelnen Kapiteln ist zuerst die Geschichte der Operation, dann ihre Technik, die Nachbehandlung, die unmittelbaren und dauernden Resultate, und im Anschluss daran die Indikationen abgehandelt. Dabei tritt namentlich die Operationstechnik in den Vordergrund; die einzelnen Operationen und Operationsmethoden sind sehr ausführlich beschrieben und durch zahlreiche Abbildungen erläutert, wobei häufig die eigenen, kleinen Modifikationen besonders umständlich geschildert werden. Zur Erläuterung der einzelnen Operationen sind eine Reihe einschlägiger Krankengeschichten eingeflochten, denen gute Abbildungen von makroskopischen und mikroskopischen Präparaten beigegeben sind. Auch die Nachbehandlung und die Resultate sind durch zahlreiche, eigene Krankengeschichten illustrirt. Besonders ausführlich sind die Kapitel über Gastroenterostomie und Gastrektomie behandelt. Was die Resultate der Gastroenterostomie betrifft, so stützen sich die Angaben auf dieselben Untersuchungen, die von Hartmann und Soupault (20. 21. 22. 23) in anderen Arbeiten mitgetheilt sind (cf. unten).

Ueberall ist die einschlägige Litteratur, auch die ausländische, eingehend berücksichtigt. Auf Details kann hier nicht näher eingegangen werden; das Werk bietet aber so viel des Interessanten, dass seine Lektüre nur empfohlen werden kann.

Lauwers (45) giebt eine kurze, allgemeine Uebersicht über die Magenchirurgie und bespricht dabei zunächst die Indikationen und Kontraindikationen und dann die Operationstechnik. Aus seiner eigenen Thätigkeit erwähnt er dabei einen Fall, bei dem er vor einigen Monaten wegen Krebs $^4/_5$ des Magens einer 67jährigen Frau excidirt hat; die Frau ist vollständig hergestellt und hat um 18 kg an Gewicht zugenommen. Ausserdem erwähnt er eine Heilung nach Exstirpation eines Magenkrebses, die sich auf $3^1/_2$ Jahre erstreckt.

Bei der Pylorusresektion operirt Lauwers wenn möglich nach Kocher, bei der Gastroenterostomie am häufigsten nach Wölfler.

Fürbringer (17), der zur diagnostischen Aufblähung des Magens die Einblasung seiner eigenen Exspirationsluft mittelst der Sonde in den Magen bevorzugt und den anderen Verfahren für überlegen hält, empfiehlt neuerdings die Sonde gar nicht in den Magen, sondern nur bis etwa zur Mitte der Speiseröhre einzuführen und von dieser aus den Magen aufzublasen. Dabei werden manche der mit dem Verfahren verbundenen Uebelstände und Un-

annehmlichkeiten, namentlich das plötzliche gewaltsame Ausströmen der Mageninhalte, auf ein niedrigstes Maass beschränkt.

Aaron (1) empfiehlt zur Magendurchleuchtung die Einhorn'sche Lampe. Unter gewissen Bedingungen lassen sich feststellen die genaue Lage des Magens, seine Dimensionen, seine Dilatation, seine Form, seine respiratorische Verschiebung, die Transparenz seiner Wandungen, und dadurch kann man auf die Anwesenheit eines Tumors schliessen. Man kann gleichermassen Anzeichen bekommen für Tumoren des unteren Leberrandes und für Vergrösserungen und Verlagerungen der Milz.

Kausch (31) hat in einer sehr ausführlichen Arbeit die in der Mikulicz'schen Klinik wegen gutartiger Magenerkrankungen operirten Fälle in Bezug auf die motorische und chemische Funktion des Magens untersucht. Zunächst berichtet er über elf ältere, vor Herbst 1896 zur Operation gekommene Fälle, an denen er z. T. Nachuntersuchungen über die nunmehrige Magenfunktion anstellen konnte, dann über 34 Fälle aus den letzten $2^1/_4$ Jahren. Unter diesen war 20mal die Pyloroplastik, 11mal die Gastroenterostomie, je einmal die Gastrodnodenostomie, die Pylorusresektion und die Myotomie des Pylorus gemacht worden. Diesen Fällen schliesst sich an ein Fall, in dem auswärts die Gastroenterostomie gemacht worden war, zwei Mikulicz'sche Fälle, in denen der Magen nicht eröffnet wurde (Probeincision und Gastrolysis), und schliesslich noch zwei Fälle, die nicht dem Material der Klinik entstammen.

Kausch kommt zu folgenden Ergebnissen:

a) Vor der Operation: 1. Ulcera, welche nicht am Pylorus sitzen oder ihn direkt in Mitleidenschaft ziehen, zeigen selten schwere motorische oder sekretorische Störungen. 2. Es kann ein grosses Ulcus im Pylorus bestehen ohne eine Spur motorischer Störung. 3. Kontraktionszustände des Pylorus scheinen stets vorhanden zu sein bei Sitz des Ulcus irgendwo im Magen. 4. Ein Kontraktionszustand des Pylorus ruft selten, wenn überhaupt, schwere motorische und sekretorische Störungen hervor, häufiger hingegen leichtere Grade derselben. 5. Magensaftfluss wird nur bei gestörter Motilität beobachtet; meist besteht dabei offenes Ulcus oder narbige Pylorusstenose, seltener Kontraktionszustand des Pylorus. Gewöhnlich besteht dabei starke Hyperacidität, seltener geringe oder normale Acidität.

b) Nach der Operation: 1. Die Motilität wird nach Gastroenterostomie schnell normal oder sinkt ebenso häufig unter die Norm. Nach Pyloroplastik kehrt sie langsamer zur Norm zurück, sinkt selten unter dieselbe. 2. Die gesteigerten Aciditätswerthe sinken nach Gastroenterostomie schnell zur Norm oder meist unter dieselbe, sodass der Magensaft häufig ohne freie HCl ist, selten alkalisch. Nach Pyloroplastik sinken die Werthe langsam zur Norm, selten unter dieselbe. 3. Im Laufe der Zeit scheint sich nach Gastroenterostomie die motorische und sekretorische Funktion, wo sie durch die Operation unter die Norm herabgesunken war, zuweilen wieder zur Norm zu heben. 4. Nach Gastroenterostomie befinden sich in allen Fällen, und in diesen meist, geringe Mengen von Galle im Magen. Dies Verhalten bleibt das ganze Leben hindurch bestehen. Nur selten verursacht es Beschwerden. Nach Pyloroplastik befindet sich häufiger als normal, aber doch im Ganzen selten, wenig Galle im Magen. 5. Es scheinen nach Pyloroplastik, wie nach Gastroenterostomie die Ulcera meist schnell zur Ausheilung zu kommen, auch

solche, an welchen bei der Operation nicht gerührt wurde; dies erfolgt auch in Fällen, in denen vor der Operation keine motorische Insufficienz bestand.

Zum Schluss kommt noch ein Kapitel, das sich mit der Frage beschäftigt, ob man der Pyloroplastik oder der Gastroenterostomie den Vorzug geben solle, wobei Kausch im Gegensatz zu zahlreichen anderen Chirurgen der Pyloroplastik das Wort redet und die Gründe, die gegen die Pyloroplastik und für die Gastroenterostomie in's Feld geführt werden, zu wiederlegen sucht. Er stellt dann die Indikationen zusammen, welche die Mikulicz'sche Schule bestimmen, einerseits zur Gastroenterostomie, andererseits zur Pyloroplastik zu schreiten; ferner noch die Indikationen zur Operation gutartiger Magenkrankheiten überhaupt.

Was die Operationstechnik betrifft, so wird bei der Pyloroplastik, im Allgemeinen der Schnitt in der Mitte zwischen grosser und kleiner Kurvatur an der vorderen Wand durch Serosa und Muskulatur 5—6—8 cm lang angelegt, die Schleimhaut etwas weniger weit eröffnet. Es wird stets die Gastroenterostomia anterior antecolica ausgeführt, dabei aber die Dünndarmschlinge stets etwa 50 cm unterhalb des Duodenums genommen (cf. Chlumsky. Dieser Jahresbericht für 1898, p. 569).

Wölfler (74) stellt einen Knaben vor, dem er mit gutem Erfolg wegen Pylorusstenose die Pyloroplastik gemacht hat. Vor der Operation war im ausgeheberten Mageninhalt Salzsäure negativ und Milchsäure positiv, nach der Operation Milchsäure negativ und Salzsäure positiv.

Hartmann et Soupault (20, 21, 22, 23) haben bei der Nachuntersuchung von 20 Gastroenterostomirten gefunden, dass die subjektiven Beschwerden immer verschwunden waren oder wenigstens sich hochgradig verringert hatten; nur in drei Fällen sahen sie das Erbrechen nach der Operation fortbestehen. (In zwei dieser Fälle handelte es sich um komplizirte Fälle, perforirte Ulcera mit cirkumskripter Peritonitis; die Besserung war anfangs nur unvollständig, aber nach sechs Monaten waren alle unangenehmen Symptome verschwunden; im dritten Fall handelte es sich um eine Art gastrischer Hyperästhesie.) Gleichzeitig war eine Besserung des Allgemeinzustandes zu konstatiren, namentlich eine Vermehrung des Körpergewichts; dabei waren die Resultate bei den gutartigen Fällen denen bei krebsigen Fällen überlegen.

Die Magendilatation hat sich immer vermindert, aber in verschiedener Weise; und zwar wenn die Dilatation rasch entstanden war, wie bei krebsigen Stenosen und Narbenstenosen nach Verätzungen, so kam der Magen rasch zur normalen Grösse; war die Dilatation langsam entstanden, so dauerte die Rückbildung sehr viel länger.

In 16 von 18 Fällen erwies sich die neue Oeffnung als kontinent.

Die motorische Funktion des Magens war immer ungenügend, wenn auch besser als vor der Gastroenterostomie. Mit der Zeit vermindert sich immer noch die Stase, ohne aber ganz zu verschwinden.

Der Chemismus ändert sich gleichfalls; die Acidität vermindert sich und in Fällen von Krebs, wo sie durch Gährungssäuren bedingt ist, verschwindet sie fast ganz.

Rückfluss von Galle in den Magen hat nur bei einem Kranken gefehlt; aber dies hatte niemals Nachtheile.

Die Verstopfung verschwand nach der Gastroenterostomie. Die Urinmengen wurden wieder reichlicher, und der Urin bekam wieder seine physiologische Beschaffenheit.

In einer der Arbeiten (20), die sehr viel ausführlicher gehalten ist, geben Hartmann und Soupault zum Schluss die Krankengeschichten der 20 operirten Fälle, bei denen in jedem ein genauer Befund p. op. erhoben wurde. Es sind elf Fälle von Krebs (von denen einer mit Pylorektomie und Gastroenterostomie behandelt wurde) und neun Fälle von gutartigen Erkrankungen.

Von den wegen Krebs ausgeführten Gastroenterostomien ist 1 Fall nach 18, 1 nach $11^1/_2$, 1 nach $6^1/_2$, 2 nach 6, 1 nach $4^1/_2$, 1 nach 3, 1 nach $1^1/_2$ Monaten gestorben; 2 leben noch nach 1 Jahr, resp. nach 2 Monaten. Die mittlere Lebensdauer ist also ungefähr 7 Monate.

Hartmann hat nie einen Circulus vitiosus bei seinen Kranken beobachtet, obwohl sein Verfahren ganz einfach ist, und er keinerlei Massnahmen trifft, um den Circulus vitiosus zu vermeiden.

Kövesi Géza (41). Bei einer wegen narbiger Pylorusstriktur vorgenommenen Gastroenterostomie untersuchte Verf. nach Monaten den Magen. Die Ergebnisse sind die folgenden:

1. Namhafte Abnahme der Hyperacidität.

2. Mit deren Abnahme kehrte die Amylolyse zur Norm zurück.

3. Die motorische Funktion besserte sich ebenfalls; die Dilatation des Magens hat abgenommen.

4. Pepsinsekretion normal.

Braun (7) hatte bei einem 25jähr. Mann, der schon seit vielen Jahren magenleidend war und an Erscheinungen hochgradiger Magendilatation und motorischer Insufficienz litt, die Gastroenterostomia retrocolica posterior gemacht, wobei sich am Pylorus keine Veränderungen gefunden hatten. Pat. wurde in gutem Zustande entlassen, hatte allerdings reichlich zwei Monate nach der Operation vorübergehend wieder Magenbeschwerden, und dabei erwies sich der Magen noch als mässig dilatirt. Unter passender Diät besserten sich diese Beschwerden, aber elf Monate nach der Operation stellte sich plötzlich eine tödtlich endende Perforationsperitonitis ein.

Bei der Sektion fand sich ein perforirtes Ulcus pepticum an der abführenden Jejunumsschlinge, 1 cm von der vollständig gut betroffenen Magendarmfistel entfernt. Am Pylorus fand sich eine alte Geschwürsnarbe, sowie Abknickung und Verengerungen durch perigastritische Adhäsionen. Unzweifelhaft hatte der durch die Fistel direkt in das Jejunum abfliessende Magensaft die Geschwürsbildung bedingt.

Braun empfiehlt, wenn man nach Ausführung einer Pyloroplastik oder der Resectio Pylori später genöthigt sei, eine Gastroenterostomie zu machen, oder wenn man nach Ausführung der letzteren wegen Circulus vitiosus eine Enteroenterostomie anlegen wolle, den zweiten Bauchschnitt durch den linken Musc. rectus zu legen, da man dabei weniger leicht in Adhäsionen hineinkomme.

In der Diskussion erwähnt Hahn (19) einen ähnlichen Fall. Bei einem Mann, dem Hahn wegen gutartiger Pylorusstenose die Gastroenterostomia anterior antecolica gemacht hatte, trat im Anschluss an einen Stoss gegen die vordere Bauchwand plötzlich eine Perforationsperitonitis ein, an der er trotz Operation innerhalb 24 Stunden starb. 1—2 cm von der Magenfistel entfernt fand sich ein perforirtes Geschwür im Jejunum, das gleichfalls als peptisches aufzufassen war.

Kausch (32) erwähnt einen Fall, bei dem wegen narbiger Pylorusstenose eine Gastroenterostomia anterior antecolica angelegt worden war. Wegen Rückfalles wurde nach vier Monaten relaparotomirt; es fand sich in der Vorderwand der Anastomose ein Ulcus, mit der vorderen Bauchwand verwachsen und perforirt. Er sieht es als Ulcus rotundum an, bedingt durch die verminderte Widerstandsfähigkeit an der Nahtstelle.

Steudel (65) berichtet über die in der Czerny'schen Klinik von Anfang März 1895 bis Ende des Jahres 1897 ausgeführten Operationen am Magen. Da Steudel bereits im Jahre vorher über die 192 in den Jahren 1881—1897 ausgeführten Magenoperationen kurz berichtet hat (cf. diesen Jahresbericht f. 1898, p. 559), so ist das der neuen Arbeit zu Grunde gelegte Material bereits in der früheren mit verwerthet; die neue Arbeit ist aber viel ausführlicher. Namentlich sind hier die Krankengeschichten sämmtlicher im genannten Zeitraum operirter Fälle beigegeben und diese nehmen den grössten Raum der Arbeit ein. Ausserdem sind noch die Ergebnisse der Nachforschungen oder Nachuntersuchungen über die in früheren Arbeiten aus der Czerny'schen Klinik veröffentlichten Fälle mitgetheilt. Es handelt sich diesmal im Ganzen um 94 Magenoperationen, und zwar um 8 Resektionen des Pylorus (mit 3 Todesfällen), 4 Pyloroplastiken (ohne Todesfall), 65 Gastroenterostomien (mit 20 Todesfällen), 4 Gastrotomien, 1 Magennaht und 12 Probelaparotomien.

Von den Resektionen wurden vier nach Kocher ausgeführt; in drei Fällen wurde zuerst die Gastroenterostomia posterior mit Murphyknopf und dann die Pylorektomie gemacht, in einem Fall die Pylorektomie mit nachfolgender vorderer Gastroenterostomie mit Murphyknopf.

47 Gastroenterostomien wurden wegen maligner Tumoren († 18), 15 wegen gutartiger Stenosen († 2), 3 wegen frischen Ulcus ventriculi († 0) ausgeführt. Bei den 20 Gestorbenen war 15mal Pneumonie die Todesursache; die Hauptschuld an dieser Häufigkeit der Pneumonie glaubt Steudel dem festen Verband um den Leib beimessen zu müssen.

Das seltene Auftreten von Regurgitation sei wohl hauptsächlich dem in der Heidelberger Klinik geübten Verfahren nach v. Hacker, vielleicht auch der Verwendung des Murphyknopfes zu verdanken. Für letzteren tritt er auf's Neue ein.

Betreffs Einzelheiten muss auf das Original verwiesen werden.

Kehr (35) giebt im Anschluss an einen weiter unten zu referirenden Fall eine Statistik aus seiner Klinik. Es wurden in den letzten 9 Jahren 118 grössere Magenoperationen ausgeführt mit 20 Todesfällen = 18 %, und zwar 1 Divulsio Pylori nach Loreta, 6 Gastrostomien, 1 Gastroanastomose wegen Sanduhrmagen, 18 Resektionen am Magen (darunter 11 Pylorusresektionen nach der 1. Billroth'schen, 2 nach der Kocher'schen Methode) mit einer Mortalität von 30 %, 79 Gastroenterostomien mit einer Mortalität von 17,5 %, 13 Pyloroplastiken ohne Todesfall. Bei benignen Magenleiden zeigte die Gastroenterostomie eine Mortalität von ca. 4 %.

Aehnliche statistische Mittheilungen aus der Kehr'schen Klinik macht Abel (100).

Pantaloni (54) hat in einem Jahr 15 Gastroenterostomien, 1 Pylorektomie und 1 Gastrektomie ausgeführt und giebt die ausführlichen Krankengeschichten dieser 17 Fälle; die Gastroenterostomien sind ausserdem auf einer Tabelle zusammengestellt. Die Gastroenterostomie wurde 11mal wegen gutartiger Affektionen (8mal wegen Pylorusstenose oder Geschwüren in der Nähe

des Pylorus, 2mal wegen chronischer Gastritis mit Dilatation ohne Pylorusstenose, 1mal wegen nervöser Dyspepsie mit Spasmus Pylori) und 4mal wegen inoperabler Carcinome ausgeführt.

Unter den Gastroenterostomien sind drei Todesfälle; diese fallen auf die gutartigen Affektionen; 1mal war Peritonitis, 2mal Bronchopneumonie die Todesursache. Sämmtliche Gastroenterostomien wurden nach der Methode von Roux ausgeführt, die Pantaloni für die beste Methode hält und deren Vortheile er erörtert. Eingehende Ausführungen sind der Technik bei der Operation, den Vorbereitungen und der Nachbehandlung gewidmet. Vom zweiten Tag ab dürfen die Kranken essen, was sie wollen, und sie dürfen aufstehen, wann sie wollen.

Die Resultate waren stets gut, mit Ausnahme des wegen nervöser Dyspepsie operirten Falles; von den wegen Krebs Operirten lebt eine 66jährige Frau noch nach beinahe einem Jahre, von den andern drei sind zwei nach je drei, einer nach fünf Monaten gestorben.

Die Pylorektomie wurde bei einer 67jährigen Frau nach Kocher ausgeführt; bei einem 58jährigen Mann machte Pantaloni wegen eines Carcinoms, das nicht den Pylorus betraf, die partielle ringförmige Gastrektomie mit direkter Vereinigung der beiden Stümpfe. In beiden Fällen war der Verlauf gut.

Jaboulay (26) giebt eine kurze Uebersicht über die chirurgischen Eingriffe bei Erkrankungen des Pylorus, gestützt auf 81 von ihm seit 1891 ausgeführte Operationen. Als besondere Methoden, die er manchmal indizirt fand, führt er auf: 1. die Gastroduodenostomie ohne Pylorektomie, 2. die Implantation in die vordere oder hintere Magenwand ohne Pylorusresektion, 3. die Pyloro-Enterostomie, d. h. die Anastomose zwischen einer Darmschlinge und einer Geschwürsperforation des Pylorus, 4. die Gastroenterostomie mit Jejuno-Duodenostomie. Von den gewöhnlichen Gastroenterostomien glaubt er vielleicht der hinteren vor der vorderen den Vorzug geben zu müssen. Circulus vitiosus hat er nur einmal, mit tödtlichem Ausgang, erlebt; die abführende Schlinge war abgeplattet.

Unter vier Pylorusresektionen hat er zwei Misserfolge gehabt; die längste Lebensdauer nach der Operation war ein Jahr.

Die Operationen wegen Geschwür bestanden hauptsächlich in Pyloroplastiken. Einmal hat er eine Geschwürsperforation operirt mit tödtlichem Ausgang nach 14 Tagen; eine Resektion eines Ulcus hatte Erfolg. Eine Magengeschwürsblutung wurde durch Pyloroplastik geheilt; ebenso eine Verätzungsstenose des Pylorus durch Pyloroplastik. Die Pyloroplastik hält Jaboulay allerdings für weniger wirksam als die Gastroenterostomie; er hat sie beim selben Patienten wiederholt machen müssen.

Eine Gastroplastik wegen Sanduhrmagens, drei Gastroenterostomien wegen unechter Pyloruskrebse und biliärer Stenose hatten gute Resultate. Bei nervöser Gastralgie hatte eine Dilatation des Pylorus keinen Erfolg; bei dieser funktionellen Störung hält er die Gastroenterostomie noch für die beste Operation.

Montprofit (52) berichtet über seine persönlichen Resultate. Er hat 11 Magenresektionen wegen Krebs gemacht mit 8 Heilungen und 3 Todesfällen. Eine Resektion wegen narbiger Pylorusstenose ist geheilt. Unter 24 Gastroenterostomien wegen Carcinoms hat er 3 Todesfälle bald nach der

Operation. 4 Gastroenterostomien wegen nicht krebsiger Magenaffektionen sind alle mit ausgezeichnetem Resultat geheilt.

Die Gastroenterostomie macht er je nach dem einzelnen Fall entweder nach Wölfler, oder nach v. Hacker, oder nach Roux. Den Knopf verwendet er nicht und hält ihn stets für überflüssig.

Er empfiehlt möglichst frühzeitig zu operiren; bei vorgeschrittenen Fällen von Krebs hält er es für rathsamer, zu Anastomosen, als zu radikalen Operationen die Zuflucht zu nehmen.

Codivilla (12, 12a) berichtet über 36 Fälle von Magenchirurgie wegen Krankheiten des Pylorus und des ersten Duodenaltraktus. Ausgeschlossen sind hier die Gastrostomien und eine Resektion des Duodenum und des Pankreaskopfes wegen Carcinoms. In 19 von den 36 Fällen handelte es sich um Carcinom, in 17 um nicht carcinomatöse Krankheiten. Die 17 chirurgischen Eingriffe wegen gutartiger Läsionen sind: 13 Gastroenterostomien wegen Geschwürs oder Narbenstenose, 2 Gastroenterostomien wegen Hyperchlorhydrie und spastischer Stenose, 1 Pyloroplastik wegen ringförmiger Narbenstenose, 1 partielle Resektion des Pylorus wegen Geschwürs. In 2 Fällen von Gastroenterostomie trat unmittelbar nach der Operation der Tod ein (in 1 wegen Inanition, weil die Schlinge zu niedrig implantirt wurde, in 1 wegen Peritonitis); 3 Patienten starben 5—6 Monate nach der Operation an anderen Krankheiten; 12 erfreuen sich der besten Gesundheit und sind von ihren Magenbeschwerden befreit. Wichtig sind einige Fälle, besonders einer von Duodenalgeschwür, in welchem nach Pylorusausschaltung nach der von Eiselberg'schen Methode Heilung eintrat. In den 19 Fällen von Carcinom führte er 7 Resektionen und 12 Gastroenterostomien aus. Bei den Resektionen hatte er 1, bei den Gastroenterostomien 6 Todesfälle. Die Resektionen nahm er zu palliativen Zwecken vor, in 1 Falle auch als zweite Operation, da die zuerst vorgenommene Gastroenterostomie ein schlechtes Resultat gegeben hatte (Diffusion des Krebses auf die gastroenterische Oeffnung). In 2 Fällen resezirte er auch den Quergrimmdarm mit gutem Resultat; in 3 Fällen resezirte er einen Theil des Pankreaskopfes. In Fällen von Krebs zieht er die Resektion der Gastroenterostomie vor, da sie den Patienten eine grössere und länger anhaltende Wohlthat gewährt. Er ist für die zweite Billroth'sche Methode sehr eingenommen, die er bei Resektionen wegen Krebses für die vorzüglichste hält. Betreffs der Gastroenterostomie zieht er die Roux'sche Y-Methode vor, mit welcher er gute Resultate erhielt (6 Fälle von Resektion mit 1, 9 Fälle von einfacher Gastroenterostomie mit 2 nicht durch die Operation bedingten Todesfällen). Stets nimmt er Vernähung vor.

Muscatello.

Perman (57) giebt eine Zusammenstellung von 42 von ihm ausgeführten Gastroenterostomien. 38 Operationen wurden wegen Stenosen des Pylorus ausgeführt, davon 27 krebsige, 10 gutartige und 1 Fall von Knickung des Pylorus bei Gastroptosis; 1 mal wurde wegen sehr ausgebreiteter Zerstörungen des Magenrandes (Ulcus) operirt mit tödtlichem Ausgang. In 3 Fällen war die Gastroenterostomie mit einer Resectio pylori wegen Cancer kombinirt. Von den 27 wegen Cancer Operirten starben 11, von den 11 wegen gutartiger Stenosen Operirten starb nur 1 Fall. Von seinen 14 ersten Fällen (1889—93) starben 8 (57 %), von den 24 später (1893—99) Operirten 4 (16,6 %). Bei den 21 ersten Fällen wurde die Operation nach Wölfler, bei den übrigen nach v. Hacker ausgeführt. Die v. Hacker'sche Methode wird von Verf.

gelobt. Von den wegen Krebs Operirten lebten mehrere über 1 Jahr, 1 Fall sogar über 2 Jahre nach der Operation. Bei der Korrektur werden noch 5 Fälle hinzugefügt (Ulcus et perigastritis, Gastroptosis, Cancer ventriculi 3 Fälle). Hj. von Bonsdorff (Helsingfors).

Schlesier (62) bespricht ausführlich die Indikationen der Gastroenterostomie, die Technik ihrer Ausführung, sowie ihre mannigfachen Modifikationen und schliesslich ihre Erfolge, wobei er im Wesentlichen die in der Litteratur niedergelegten Erfahrungen zusammenstellt. Im Anschluss an diese allgemeinen Erörterungen giebt er dann die Krankengeschichten der in der Leipziger Klinik unter Trendelenburg ausgeführten Gastroenterostomien. Es sind im Ganzen 13 Fälle; nur einmal handelte es sich um eine gutartige Pylorusstenose, sonst immer um Krebs, und zwar 10mal um Magenkrebse, einmal um ein Carcinom des Duodenums, einmal um ein solches des Pankreas. Von den 13 Gastroenterostomirten sind 8, d. h. 61,5% gestorben; Dauerresultate sind nur bei 2 Fällen bekannt geworden, und zwar starb 1 Fall nach etwas über $^3/_4$ Jahr, ein zweiter lebt noch nach fast 1 Jahre. Es wurde immer die Wölfler'sche Gastroenterostomia anterior antecolica mittelst Naht gemacht; dabei kam der zuführende Schenkel nur einmal nach links, sonst immer nach rechts zu liegen. In 8 Fällen fand nach der Operation Erbrechen statt; in der Hälfte dieser Fälle hörte das Erbrechen bald auf, sodass es nicht wohl auf Spornbildung bezogen werden konnte. In einem Fall wurde wegen andauernden galligen Erbrechens sekundär die Enteroanastomose ausgeführt, aber ohne Erfolg.

Herczel (24) glaubt, dass die grösste Schuld an dem Auftreten von Pneumonien nach Magenoperationen auf Rechnung der Narkose zu setzen sei, und führt zum Beweis 3 kurz hinter einander operirte Fälle an. Die 2 ersten, excessiv heruntergekommenen Kranken (21 resp. 45 Jahre alt) wurden ohne Narkose unter Schleich'scher Infiltrationsanästhesie operirt (Gastroenterostomie mittelst Murphyknopfes) und heilten anstandslos. Bei dem 3. relativ kräftigen Mann (46 Jahre alt), bei dem in Narkose die Gastroenterostomie mittelst Nähten gemacht wurde, trat eine schwere Lungenentzündung auf, sodass der Kranke mehrere Tage zwischen Tod und Leben schwebte, schliesslich aber heilte. Er giebt die Krankengeschichten der 3 Fälle; es handelte sich immer um gutartige Pylorusstenosen, im ersten Fall nach einer Laugenverätzung; in den beiden anderen Fällen bestand nach dem Operationsbefund zwar Verdacht auf Carcinom, doch ergab die mikroskopische Untersuchung einiger excidirter Drüsen nur eine inflammatorische Hyperplasie.

Bei Schleich'scher Anästhesie war nur das Hervorholen der höchstgelegenen Dünndarmschlinge und das Anlegen der Bauchnähte sehr schmerzhaft. Eine Kranke hatte Anzeichen eines gelinden Kokaïnrausches.

Herczel empfiehlt das v. Hacker'sche Verfahren gegenüber dem Wölfler'schen Verfahren und führt in dieser Hinsicht dasselbe aus, wie in der Diskussion auf dem Chirurgen-Kongress (cf. unten).

Terrier et Baudouin (67) geben eine ausführliche Zusammenstellung über die verschiedenen Methoden, den Magen-Darmkanal vor seiner Eröffnung bei Operationen zu verschliessen, sei es durch die Finger des Assistenten, sei es durch Bänder, sei es durch Instrumente. Zur Erläuterung geben sie 86 recht gute Abbildungen, namentlich von den zahlreichen zu diesem Zwecke erfundenen Instrumenten. Die neueren, namentlich von

Doyen empfohlenen Methoden, einen definitiven Verschluss des Lumens durch Zerquetschen des Eingeweides herbeizuführen, halten sie mindestens für überflüssig. Die Darmklemmen, deren Branchen sich parallel zu einander bewegen, halten sie für zu komplizirt; sie seien schon lange wieder verlassen. Die einfachst konstruirten Klemmen, von Doyen, Hartmann und ähnliche, halten sie für die zweckmässigsten.

Dobrotworski (13a) berichtet über 20 Gastroenterostomien aus der Bobrow'schen Klinik in Moskau. Die Operation wurde 6 mal wegen Narbenstenose und Ulcus ausgeführt — 2 Todesfälle an septischer Peritonitis resp. innerer Einklemmung, — 13 mal wegen inoperablen Pyloruscarcinoms, — 3 Todesfälle an Pneumonie, Peritonitis und Durchfällen. Die durchschnittliche Lebensdauer von 7 bis zu Ende beobachteten Carcinomkranken nach der Operation betrug 6½ Monate. Mit einer Ausnahme wurde immer die Gastroenterostomia antecolica anterior gemacht. Wenn es sich nicht um Carcinomkranke handelt und wenn das Netz nicht sehr klein und fettarm ist, so wird es in der Mitte der Länge nach gespalten. Zur Narkose wird nur Chloroform gebraucht, da die Gefahr der Aetherpneumonie bei diesen Kranken besonders gross ist. Zur Erleichterung des Abflusses des Mageninhalts ist es wichtig, die Kranken mit etwas erhöhtem Oberkörper und auf die rechte Seite zu lagern. Wanach (St. Petersburg).

Krylow (44a) hebt die Wichtigkeit der Gastroenterostomie bei allen Formen der Magenektasie namentlich für die bäuerliche Bevölkerung hervor, die diätetischen Kuren unzugänglich ist. — 2 mal wurde nach Podres operirt. In einem Fall trat eine bedeutende Darmblutung auf, die aber glücklich überwunden wurde. Bei dem anderen Fall, der nach dem 3. Tage an innerer Einklemmung starb, hatten die Schnürnähte, welche die Anastomose herstellen sollen, noch nicht durchgeschnitten. — Krylow empfiehlt folgende Methode, der er Einfachheit, Sauberkeit und rasche Ausführbarkeit bei genügender Sicherheit der Naht nachrühmt. Die an den Magen anzunähende Dünndarmschlinge (40 cm von der Plica duodeno-jejunalis) wird nach beiden Seiten hin mit dünnen Gummidrains abgebunden und etwa ½ cm vom Mesenterialansatz entfernt durch eine fortlaufende Serosa-Muskularisnaht in einer Ausdehnung von ca. 4½ cm in der Längsrichtung an den Magen fixirt. An beiden Enden biegt dann die Naht rechtwinkelig ab und wird ca. 1½ cm weitergeführt. Nun werden in der so gebildeten Tasche Magen und Darm eröffnet, blutende Gefässe unterbunden und das Viereck durch eine der ersten parallele Naht geschlossen. Eine zweite Nahtreihe ist nicht erforderlich. Wanach (St. Petersburg).

Schalita (61a) empfiehlt warm die von Podres angegebene Methode der Gastroenterostomie (kreuzweis angelegte, die ganze Dicke der Magen- und Darmwand fassende Schnürnähte). Die Ein- und Ausstiche sollen nicht weniger als 3 cm von einander entfernt sein, damit die Oeffnung nicht zu klein wird. Die Operation empfiehlt sich namentlich wegen ihrer Einfachheit und schnellen Ausführbarkeit. In 2 Fällen war Schalita mit dem Erfolg der Operation zufrieden. Wanach (St. Petersburg).

Semazki (63a) giebt in dieser Arbeit ein ausführliches Resumé seiner fleissigen und sorgfältigen Experimente, die z. Th. schon früher publizirt sind. Die Operation, die allen Anforderungen am besten entspricht und namentlich das Einfliessen von Galle in den Magen am sichersten verhütet, nennt Verf. Gastroenterostomia retrocolica posterior per implantationem trans-

versam jejuni dissecti; sie besteht, kurz gesagt, in Folgendem: Das
wird quer durchschnitten, das abführende Ende durch einen Schlitz
colon zur hinteren Magenwand geführt und mit seinem Querschnitt
Oeffnung der hinteren Magenwand eingenäht. Der Querschnitt des zuf
Jejunumschenkels wird unterhalb der Gastroenterostomose in den abf
Jejunumschenkel implantirt. Wanach (St. Peter

Sokolow (64a) hat nach der Methode von Podres 4mal op
ebenso wie andere Autoren die Erfahrung gemacht, dass die Result
verlässig sind: in 2 Fällen hatten die gekreuzten Schnürnähte nach
43 Tagen eine Anastomosenbildung zu Stande gebracht.
Wanach (St. Peter

L. Warnek und P. Kisselew (71). Die Verff. prüften an 6
die bekannte Methode der Gastroenterostomie von Podrez (Sch
durch die ganze Wanddicke der zu vereinigenden Darmabschnitte),
den Pylorus resp. das Duodenum nicht ganz verschlossen, sondern
Nähte verengten, um die Verhältnisse so zu gestalten, wie sie in pr
sind. Das Resultat war in allen Fällen das gleiche: es entstand
Anastomose zwischen den vernähten Darmtheilen. Bei den später
Hunden sah man auf der Schleimhaut des Darms noch die Stellen
Nähte durchgeschnitten hatten, als deutliche Narben; an der entsp
Stelle der Magenschleimhaut fand man die Seidenfäden liegen; d
war immer stark ausgedehnt und mit Ingestis überfüllt. — Die Me
Podrez ist also ganz unbrauchbar. Wanach (St. Pete

Nach Thierversuchen Fedorow's (15) ist die Methode von
nichts werth, da die Anastomosenbildung meist ganz ausbleibt und
Anwendung elastischer Suturen nach Bardenheuer ungenügend
Ausserdem ist die Methode gefährlich, weil von den durchsch
Nähten aus leicht das Peritoneum infizirt werden kann.
Wanach (St. Pete

Sokoloff (64) spricht sich ebenso wie Warneck und K
gegen die Methode von Podrez aus, da diese Methode nicht i
Anastomose führe. Er hat die Methode 4mal am Menschen a
4mal nach der ursprünglich von Podrez angegebenen Methode, 1
einer neuerdings von Podrez angegebenen Modifikation, wobei 4
durch die Wände der beiden zu anastomosirenden Organe dera
werden, dass beim Zuziehen derselben ein 4—6 qcm grosses Wands
grenzt wird. Unter den 3 nach der 1. Methode operirten Fällen
mal keine Kommunikation entstanden. Ein Patient starb nach 4
die Ligaturen waren in's Gewebe eingeschnitten und konnten nu
zwischen den Falten des Magens gefunden werden. Ein anderer Pa
klinisch die Symptome der eingetretenen Kommunikation darbot,
zunehmender Erschöpfung am 43. Tage p. op. Es bestand keine Kommu
die Ligaturen lagen ziemlich frei in situ; in der Schleimhaut ware
Bei der 3. Patientin trat eine 1 cm lange Kommunikatien ein; sie
am 13. Tag an Pneumonie.

Der nach der neuen Modifikation operirte Patient genas.

Sokoloff vermuthet, dass, wenn die Mukosa nach Zuschn
Ligatur als erste zu Grunde geht, bevor noch Gangrän der Musku
Serosa eingetreten ist, die Ligatur, nachdem die Mukosa durchg

st, lose werden, und bei den tieferen Schichten angekommen, nicht mehr die ekrotisirende Wirkung ausüben wird.

Trzebicky (70) hat bei einem 48jährigen, sehr dekrepiden Mann mit Pyloruscarcinom die Gastroenterostomie nach der Methode von Podrez gemacht; (er legte 2 zur Darmachse senkrechte, etwa 2 cm von einander entfernte und ein 3., dieselbe kreuzende Naht an). Der Erfolg blieb jedoch aus, und Patient verschied nach 14 Tagen. Die Nähte hatten bloss die Schleimhaut durchgeschnitten, während die übrigen Schichten intakt geblieben waren.

Modlinski (50). Da bei der Methode von Podrez eine Anastomose zwischen Magen und Darm nicht sicher eintritt, und der Grund für den Misserfolg darin zu suchen ist, dass bald nach Bildung einer kleinen Oeffnung in den Geweben die Zugkraft der Ligatur aufhört, so hat Modlinski die seidene Ligatur durch eine elastische ersetzt, welche die Rolle einer potentialen Energie spielt, und allmählich alles durchschneidet, was sie eingeklemmt hat. Modlinski hat 9mal eine Gastroenterostomie an Hunden ausgeführt und jedesmal eine Oeffnung bekommen, welche grösser war, als die Pylorusöffnung. 20mal hat er den Magen quer durchtrennt und jede von den 2 erhaltenen Oeffnungen besonders zusammengenäht. Dann hat er eine Anastomose zwischen dem blinden Magensack und dem Darm angelegt, und dabei ganz ideale Resultate erzielt.

Beim Menschen räth er zur Sicherheit noch eine kontinuirliche Naht anzulegen, um die mit den Gummifäden fixirte Stelle noch einmal zu sichern.

Porta (59) schlägt eine neue Methode zur Gastroenterostomie vor. Zuerst wird ein dünnes elastisches Gummiband präparirt, das man an beiden Enden in eine krumme Nadel einfädelt. Nachdem man dann den Magen und die Zwölffingerdarmschlinge so zusammengebracht hat wie bei der v. Hacker'schen Methode, vereinigt man mittelst einer 9 cm langen fortlaufenden Naht die seröse Oberfläche des Darmes mit der des Magens. Nun nimmt man das Gummiband, steckt die eine Nadel 5 cm von der Naht entfernt in den Magen und die andere in den Darm und zieht sie an einer anderen Stelle wieder heraus, so dass das durchgeschickte Band ein Stück Magen- und ein Stück Darmwand umfasst. Das Band wird alsdann angezogen und geknotet und die Vereinigung der Darmschlinge mit dem Magen durch eine weitere Vernähung der serösen Oberflächen vollendet. Infolge der durch die elastische Kompression hervorgerufenen Nekrose der Wandungen stellt sich die Kommunikation zwischen Magen und Darm her. Muscatello.

Um die praktische Bedeutung der von Senn angegebenen Plattendarmnaht und der von Baracz angegebenen Kohlrübenplatten bei derselben nochmals zu illustriren, giebt Baracz (4) die Krankengeschichte zweier Fälle, in welchen die Gastroenterostomie mittelst der Kohlrübenplatten mit bestem Erfolg ausgeführt wurde. In beiden Fällen handelte es sich um Pyloruscarcinome. Die Anastomosen wurden nach Wölfler angelegt. Die Dauer der Operation betrug 40 resp. 45 Minuten. Die eine Patientin lebte noch 81 Tage, die andere noch volle acht Monate nach der Operation.

Im Unterschied zu der in einem früheren Fall angewendeten Technik räth Baracz den Schnitt im Jejunum dem Magenschnitt vorauszuschicken. Den zuführenden Schenkel hat er in einem Bogen etwas schief gelagert und an die vordere Wagenwand mit einigen Lembert'schen Nähten angeheftet.

Er meint, die Plattennaht eigne sich besser zur vorderen, als zur

hinteren Gastroenterostomie, weil bei letzterer der Mageninhalt lei
fliesse; bei genügend mobilem Magen sei jedoch die Möglichkeit der
ung der v. Hacker'schen Modifikation nicht ausgeschlossen.

Die Vorzüge der Plattennaht seien: Raschheit der Ausfüh
Operation, Annäherung so breiter Serosaflächen an einander, wie
anderen Methode, Versicherung vor Infektion der Peritonealhöhle
rechter Ausführung, Reduktion der Nähte ad minimum, welche doch
Keime tragen können, und Unmöglichkeit der Perforationsperitonit

Sultan (66) theilt zur Illustration der Nachtheile des Murp
einen von Braun mittelst dieses Knopfes operirten Fall von Gas
stomia retrocolica posterior bei einem 60jährigen an krebsiger Pylo
leidenden Herrn mit, bei dem nach anfangs gutem Verlauf 5 Tage
Operation plötzlich intensive Leibschmerzen sich einstellten, dann nac
6 Tagen der Tod eintrat. Die Sektion ergab allgemeine eiterige
ausgehend von 2 Perforationsöffnungen der Magenwand, die nach
des abführenden Darmschenkels zu gelegen waren und die wahr
durch den Druck und Zug des schweren Murphyknopfes verursac

Sultan hat deshalb einen leichteren und wenigstens zum Tei
baren Knopf konstruirt, der aus decalcinirtem Elfenbein angeferti
aus 2 Hälften besteht, deren jede eine Metallhülse trägt. Diese M
sind den Hülsen des Murphyknopfes nachgebildet. Um einen
elastischen Druck auf die dazwischen geklemmte Magen- oder Darm
zuüben, wird über die freien, gegeneinander schauenden Ränder bei
hälften je ein Gummiring übergestülpt. Thierversuche ergaben,
Sultan'sche Knopf ungefähr halb so langsam resorbirt wird,
Frank'sche, aus decalcinirtem Knochen bestehende Knopf. Un
sorption der im Magen liegenden Hälfte noch weiter zu verlangsam
man diese auf ihrer Aussenseite ganz mit einer Gummihülle überz
letzterem Fall beginnt die Resorption beim Hunde nach 5 vollen Ta
Menschen jedenfalls noch später.

Der Knopf wird ebenso angewandt wie der Murphyknopf, ist
so leicht wie dieser, und nach Resorption des Elfenbeinantheiles
Metallhülse, selbst wenn sie in den Magen fallen sollte, die Anastomo
wesentlich leichter passieren als ein ganzer Murphyknopf.

Ausserdem hat Sultan noch ein einfaches Instrument zur
ung des Magens bei Ausführung der Pylorusresektion erfunden.
aus 2 Metallstäben, deren einer mit 2 federnden, gezähnten, seitli
sätzen versehen ist; der zweite Stab wird über diese Zahnleiste
schoben und in jeder Höhe durch den Federdruck fest fixirt. Das
lässt sich in beliebiger Länge herstellen und übt an allen Stellen
kommen gleichmässigen Druck aus. Die Klemme ist ebenso wie
Anastomosenknopf abgebildet.

Kaefer (29) theilt einen Fall mit, welcher den Nachtheil de
knopfes bei der Gastroenterostomie beweisen soll. Kaefer hatte
41jährigen Mann wegen narbiger Pylorusstenose und eines tief in
stanz des Pankreaskopfes hineingreifenden Duodenalgeschwürs di
plastik gemacht. Wegen erneuter Beschwerden machte Kaefer 3 J
der 1. Operation die Gastroenterostomia anterior mittelst Murp
Wegen ungenügender Entleerung des Magens musste der Magen h
gehebert werden; der Murphyknopf ging nicht ab und wurde durch

strahlen an der Stelle der Anastomose nachgewiesen. Nach 6 Wochen machte deshalb Kaefer eine 3. Laparotomie. Beim Vorziehen des Magens rückte der an der Stelle der Anastomose sitzende Knopf in den Darm und war nicht zu fangen. Da aber der Knopf in der nächsten Zeit nicht abging und alle 2—3 Tage von Neuem Störungen in der Magenentleerung auftraten, so vermutete Kaefer, der Knopf sei in die zuführende Darmschlinge geraten, und öffnete nach 19 Tagen zum 4. Mal die Bauchhöhle. Er konnte jedoch den Knopf, der wahrscheinlich unterdessen doch unbemerkt abgegangen war, nicht finden, und beseitigte eine spitzwinkelige Abknickung der abführenden Schlinge. Der weitere Verlauf war ohne wesentliche Störung.

Auf Grund dieses einen Misserfolges will Kaefer in Zukunft den Murphyknopf bei der Gastroenterostomie nicht mehr verwenden.

Fritz König (38) stellt eine 20jährige Kranke vor, bei der wegen eines alten Ulcusleidens von anderer Seite die Gastroenterostomia retrocolica posterior mit ganz kurzer Schlinge und 6 Wochen später wegen erneuten unstillbaren Erbrechens die Enteroenterostomie mit Murphyknopf gemacht worden war. Da der Erfolg beider Operationen schlecht war, so machte Fritz König die Gastroenterostomia anterior antecolica, sodass der Magen jetzt vier Löcher hatte. Er verfolgte dabei gleichzeitig den Zweck, durch Vorlagern des Dünndarms vor den Magen eine neue flächenhafte Verwachsung des Magens mit der vorderen Bauchwand zu verhüten. Der Erfolg war in der nächsten Zeit ein guter, und Fritz König verwerthet diesen Fall als Beweis, dass der ursprünglichen Wölfler'schen Methode der Gastroenterostomie, die in der Bergmann'schen Klinik für die beste Methode gehalten werde, vor den übrigen abgeänderten Methoden die Palme zuzuerkennen sei.

Im Gegensatz dazu glaubt Kehr (35), dass der Gastroenterostomia posterior retrocolica die Palme gebühre, und stützt sich dabei auf denselben, zuerst in seiner Klinik und dann von Fritz König operirten Fall. Drei Monate nach Ausführung der Gastroenterostomie nach Wölfler kehrte nämlich das Erbrechen zurück und verschlimmerte sich weiterhin derartig, dass Kehr 10 Monate nach der letzten Laparotomie eine vierte Laparotomie ausführte. Dabei fand sich nach Lösung der ausgedehnten Verwachsungen, dass die Wölfler'sche Anastomose vollständig obliterirt war. Auch nach Eröffnung des Magens durch einen 12 cm langen Schnitt und nach Eröffnung der fixirten Schlinge war kein Loch zwischen Magen und Darm zu finden. Dagegen war die hintere Gastroenterostomie sowie der Pylorus noch für den kleinen Finger durchgängig. Es wurde nun die abgelöste Wölfler'sche Schlinge in einer Ausdehnung von 20 cm resezirt, die abführende Schlinge in den untersten Theil der in der vorderen Magenwand zur Betastung des Mageninnern angelegten Incision eingenäht, und die zuführende Schlinge 20 cm unterhalb der neuen Anastomose in die abführende Schlinge eingefügt, also eine Wölfler-Roux'sche Anastomose angelegt. Der Verlauf nach der Operation war sehr gut, und 3½ Wochen nach der letzten Operation hat Patientin um 8½ Pfund zugenommen und macht einen ausgezeichneten Eindruck.

Da die von Anfang an schlecht funktionirende hintere Anastomose die anfangs gut funktionirende vordere Anastomose überdauert hat, so glaubt Kehr annehmen zu dürfen, dass die Abflussverhältnisse an der hinteren Magenwand bessere sein müssen, als an der vorderen Wand. Wo es angeht, soll man deshalb immer die v. Hacker'sche Operation machen. Kehr be-

misst dabei die Entfernung der Schlinge von der Plica duodenoje
ca. 25 cm und verwendet die Aufhängemethode von Kappeler.
er auch auf die Schleimhautnaht, um einer etwaigen Verengerung vo

Kehr erwähnt noch einen anderen Fall, in dem er die Ga
stomia retrocolica posterior mit dem Murphyknopf ausgeführt hat
dem die alten Beschwerden zurückkehrten. Bei gutartigen Mage
trachtet Kehr die Anwendung des Murphyknopfes als einen Rück
er bei seiner Anwendung in acht Fällen von Gastroenterostomie
Störungen beobachtet hat. In dem letzterwähnten Fall fand er
2. Laparotomie die hintere Anastomose kaum für eine Sonde pas
nahm deshalb eine Gastroenterostomie nach Wölfler vor. Der
gute Erfolg war auch hier nicht von Dauer, sodass Kehr hofft, bald
über drei Gastroenterostomien an einer Kranken berichten zu kön

v. Beck (5) erwähnt, dass er bei einer hinteren Gastroen
mit Murphyknopf den Fehler begangen habe, einen zu kleinen
wählen, dessen Feder nicht stark genug war, die Schleimhaut durch
Nach drei Monaten zeigten Röntgenstrahlen, dass der Knopf noc
Anastomosestelle lag. Da es nicht gelang, nach Gastrotomie den
entfernen, machte v. Beck die vordere Gastroenterostomie nach
und nun ging der Knopf nach 14 Tagen ab!

Herczel (25) nimmt Fritz König (38) gegenüber die von
sche Methode in Schutz, da bei ihr die statischen Verhältnisse
liegen, als bei der Wölfler'schen, und abnorme Verwachsungen u
ungen weniger leicht vorkommen können. Er hat einige 40mal g
v. Hacker operirt und nie eine Spornbildung oder ein Regurg
Dünndarminhalt erlebt. Er nimmt gewöhnlich die zuführende Sch
und fixirt sie hinten oben an den Magen, sodass die zuführende S
die abführende direkt herunterfällt. Er empfiehlt diese hohe Aufhä
zuführenden Schlinge.

Ball (3) empfiehlt zur Gastroenterostomie dieselbe Methode,
angegeben hat (ohne jedoch Roux zu citiren). Die beiden Anastomo
er mit dem von ihm selbst angegebenen Knochenring. Er berichtet
Fälle; in einem Falle handelte es sich um eine krebsige Pylorusstr
Kranke starb nach gutem Befinden 10 Monate nach der Operation
metastasen. Im zweiten Fall schien es ein grosser maligner Tume
aber da Patient sich acht Monate nach der Operation sehr woh
meint Ball, es sei möglich, dass der Tumor nicht bösartig sei.
Fall war die zuführende Schlinge in dem Magen und die abführend
seitlich in die zuführende implantirt worden (ohne Nachtheil).

In der Diskussion sprechen sich M'Ardle, Parsons und
für die hintere und gegen die vordere Gastroenterostomie aus. Ba
wird von Verschiedenen gelobt. M'Ardle erwähnt, dass er seit
mal wegen gutartiger Stenose operirt habe, und dass alle Patienten
Leben seien. Parsons erwähnt drei Fälle von Gastroenterostomie
50—60jährigen Frau, die früher wegen subphrenischen Abscess
worden war, machte Croly drei Monate später wegen entzündliche
im rechten Hypochondrium und Magendilatation die Gastroenteros
Murphyknopf; Tod nach zwei Tagen. Die beiden anderen Fäll
krebsige Pylorusstenosen, bei denen beiden von Johnston die hinte
enterostomie mit Ball's Knopf mit gutem Erfolg gemacht worden

Pantaloni (55) hat innerhalb eines Jahres 15 Gastroenterostomien ach Roux mit ausgezeichneten Resultaten gemacht. Er macht die Operation ur mit Nähten und wendet keinen Murphyknopf an. Er zieht die Operation llen anderen Methoden vor. Ihre Vortheile bestehen 1. in sehr leichter ntleerung des Magens, 2. in der Unmöglichkeit des Rückflusses von Speisen n's Duodenum, 3. in dem fehlenden Rückfluss von Galle in den Magen.

Kayser (34), der bei Ausführung der Gastroenterostomie früher das Verfahren von Wölfler befolgt hat, hat jetzt in fünf Fällen eine Gastro-nterostomia antecolica anterior nach Roux erfolgreich ausgeführt.

Hj. von Bonsdorff (Helsingfors).

Tricomi (69) ist für die Roux'sche Y-Methode bei der Gastro-nterostomie sehr eingenommen. Er hat sie 15mal angewendet, und zwar führte er 13mal die Gastr. retrocolica, 1mal die Gastr. antecolica und 1mal die Gastr. retrocolica mit Gastrektomie aus. In seinen Fällen handelte es sich 12mal um Geschwüre, 1mal um Narbenstenose und 2mal um Stenose wegen Krebs. Die beiden Anastomosen stellte er mittelst zweier Murphyknöpfe Nr. 4 her. Er hatte nur einen Todesfall wegen Peritonitis, weil bei der Anastomosis jejuno-jejunalis Nekrose und Perforation entstand. Die funktionellen Resultate waren sehr gute. Muscatello.

Tricomi (9) verwendet bei der Gastroenterostomie nach der Roux-schen Y-Methode zwei Murphyknöpfe.

Carle (9) verwendet bei der Gastroenterostomie den Murphyknopf. Bei Resektionen wendet er die zweite Billroth'sche Methode an, die er ein- oder zweizeitig ausführt. Das Roux'sche Verfahren hält er für sinnreich, aber nicht immer anwendbar, weil es zu lange dauert und technische Schwierigkeiten aufweist.

D'Antona (9) meint, dass bei Gastroenterostomie wegen Carcinoms die v. Hacker'sche Methode, weil leichter und schneller ausführbar, vorzuziehen sei, um so mehr als in solchen Fällen die Operation einen palliativen Zweck habe. —

Nigrisoli (9) macht statistische Mittheilungen über die von ihm ausgeführten Magenoperationen. Im Ganzen sind es 81 Fälle, mit 20 Todesfällen, darunter 52 Carcinome mit 15 Todesfällen. Er wendet mit Vorliebe die v. Hacker'sche Methode der Gastroenterostomie an und zieht vor, den Murphyknopf nicht anzuwenden, da er eine sich nachher verengernde Oeffnung zurücklasse. Muscatello.

Lucke (46) empfiehlt auf Grund einer Würdigung der bisherigen Methoden der Gastroenteroanastomose für alle Fälle, wo viel auf die möglichst schnelle Beendigung der Operation ankommt und die chemische Magenfunktion keine Rolle spielt, die Gastroenterostomia antecolica anterior mit zuführender Schlinge nicht unter 50 cm lang und horizontale Aufhängung der zu- und abführenden Schlinge nach Kappeler.

In allen übrigen Fällen empfiehlt er die Gastroenterostomie, kombinirt mit seitlicher Darmanastomose an den im Sinne gleichgerichteter Peristaltik gelagerten Darmschlingen (s. Figuren im Original). Wo möglich wird die Operation als Gastroenterostomia retrocolica posterior gemacht, und die zuführende Schlinge magenwärts von der Darmanastomose ausgeschaltet bezw. resezirt. Lucke giebt übrigens auch ein Verfahren an, wie man dabei den Fortfall von Darm vermeiden kann. Wenn die Gastroentero-

stomia antecolica anterior gemacht werden muss, unterbleibt die A
bezw. Resektion der zuführenden Schlinge.

Als Vortheile werden dem Verfahren vindizirt die Unmöglic
Misserfolges hinsichtlich der mechanischen wie chemischen Funktion
darmfistel. —

Ueber die technischen Einzelheiten muss das Original eingesel
(Selbs

Kader (28) sucht die Hauptursache für den sog. Circulus
der Bildung einer spornartigen Klappe, die aus den an einander a
Wänden des Magens und der abführenden Darmschlinge besteht.
Vereinigung des Magens mit dem Darm durch einen schmalen Sau
der gleichmässig die Fistel umrandet, so sei keine Gefahr vorh
breiter jedoch der Darm an den Magen adaptirt sei, desto grös
Gefahr, dass sich der verhängnissvolle Sporn bilde. Durch einige A
soll dies erklärt werden.

Links von der Fistel könne der Darm an den Magen in beli
dehnung adaptirt werden, ohne dass dadurch ein Einfluss auf die
der Unwegsamkeit ausgeübt werde; eine weitgehende linksseitig
könne eher dem Circulus vorbeugen. (Dabei ist fälschlicherweise
in Klammern angeführt, der doch den Hauptwerth auf das Aufl
abführenden, also der rechtsgelegenen Schlinge legt, wie übe
Kappeler'schen Experimente im Widerspruch zu Kader's The
Ref.) Als einen Beweis für die Richtigkeit seiner Ansicht führt
Erfahrungen an, die in Breslau mit dem Murphyknopf gemacht w
um diesen adaptirten Magen-Darmflächen seien nicht breit, wenig
der Knopf nicht noch umnäht werde. Der Murphyknopf ist
Breslau wieder verlassen worden.

Bei eintretendem Circulus vitiosus solle man möglichst bald e
enteroanastomose anlegen. Dauern die Erscheinungen länger als
so müsse eingegriffen werden. Bestehe der Zustand noch länger, s
viel Aussicht auf Erfolg vorhanden.

Völlig ausgeschlossen sei der Circulus vitiosus bei der M
Roux; ebenso sicher, aber viel einfacher sei das Verfahren von K
jetzt in der Regel in der Breslauer Klinik der Gastroenterostom
antecolica hinzugefügt werde.

Weiter empfiehlt Kader bei heruntergekommenen Kranke
der Operation durch die Operationswunde mittelst eines recht
abführenden Darmtheil eingeführten Drains flüssige Nahrung in
einzuführen, oder noch besser nach Beendigung der Operation eine
weit nach unten von der Operationsstelle gelegene Darmschlinge
und in ähnlicher Weise mit Nährflüssigkeit zu versehen. Letztere
hat er zwar noch nicht erprobt.

In der Diskussion führt Krause (44) aus, dass gewiss in d
Fällen, die Kader erwähnt habe, die Spornbildung ähnlich wie
praeternaturalis sei.

Krause hat zweimal nach Kappeler operirt; ein Fall ist
verlaufen, beim zweiten Fall, bei dem eine gewaltige Magenektas
kam es trotz Kappeler zu Erscheinungen von Circulus vitiosus,
der ersten acht Tage anhielten, aber sich schliesslich doch noch ob
Eingriff verloren. Bei Fällen von ausserordentlich starker Dil

Magens schütze also auch die Kappeler'sche Operation nicht vor dem gefährlichen Regurgitiren, sondern nur die Braun'sche Enteroanastomose.

Herczel (25) erwähnt zu dem Vortrag von Kader, dass bei Verwendung des Murphyknopfes eine Spornbildung normalerweise nicht vorkomme, wenn man keine Sicherungsnähte anlege resp. wenn man sie an allen vier Ecken anlege. Wenn man dagegen auf einer Seite Fixationsnähte anlegen müsse, so könne eine Schieflage leicht vorkommen. Er hat bei einem 27jähr. Mann mit kolossaler Pylorusstenose die Gastroenterostomie mit Murphyknopf gemacht, und da in Folge von plötzlichen Würgbewegungen ein Schlitz im Magen in der Nähe des unteren Schnittwinkels sich zeigte, hat er auf der zuführenden Seite einige Nähte mehr angelegt, sodass der Knopf in eine schiefe Position kam. Am 4. Tage stellten sich Erscheinungen von Circulus vitiosus, am 7. Tag nach einer Magenspülung eine heftige Hämatemesis mit Kollaps ein. Am 9. Tag fand sich der Knopf im Stuhl. Der Fall verlief zwar glücklich, aber immerhin warnt Herczel vor der Anlegung übermässig vieler Fixationsnähte.

Franke (16) glaubt, dass auch durch eine Vermehrung der physiologischen Drehung des Magens der Circulus vitiosus zu Stande kommen könne. Durch sie rücke die ganze operirte Partie nach oben. Er hat sich davon überzeugen können, als er bei einem Patienten mit Circulus vitiosus die Braun'sche Operation vornahm.

In einem anderen Fall, in dem er bei einem 6jährigen Kinde wegen Duodenalstenose operirt hatte, wollte er wegen des elenden Zustandes des Kindes keine zweite Operation versuchen und erreichte dadurch, dass er das Kind auf den Bauch und auf die rechte Seite legte, Rückgang der bedrohlichen Erscheinungen.

Franke operirt schon seit 1892 ähnlich wie Kappeler, geht sogar noch weiter als dieser.

Kappeler (30) giebt als Nachtrag zu seiner früheren Arbeit über Gastroenterostomie (cf. diesen Jahresbericht für 1898, p. 566) die weitere Krankengeschichte einer Patientin, bei der er wegen Magenektasie mit hochgradiger Atonie und Verdünnung der Magenwand, verbunden mit Gastroptose, die Gastroenterostomia retrocolica posterior gemacht hatte. Am 5. Tag nach dieser Operation stellten sich Erscheinungen von Circulus vitiosus ein, die trotz Magenspülung dauernd anhielten, sodass 11 Tage nach der ersten Laparotomie eine zweite Laparotomie nöthig wurde. Dabei fand sich, dass die in diesem Fall ungewöhnlich lang bemessene zuführende Darmschlinge sich nach rechts umgelegt hatte und dadurch die Magendarmfistel komprimirte. Ausserdem drückte der enorm erweiterte, über die Fistel herunterhängende Magen auf die Magendarmfistel und schloss sie ab. Kappeler machte deshalb 20 cm unter der Fistel eine Anastomose zwischen zu- und abführendem Schenkel, wodurch die Cirkulationsstörungen behoben wurden.

Kappeler empfiehlt auf Grund dieser Erfahrung in Fällen von schlaffem und stark erweitertem Magen stets die Gastroenterostomia anterior antecolica zu machen.

Krause (43) hatte wegen Pyloruscarcinoms die Gastroenterostomie nach Wölfler ausgeführt. Nach gutem Verlaufe traten nach drei Wochen heftige Ileuserscheinungen auf, und die Laparotomie ergab eine pralle Füllung der zuführenden Darmschlinge, welche dadurch die abführende Schlinge vollkommen komprimirt und unwegsam gemacht hatte. Nicht zum Wenigsten war die

starke Füllung durch eine frische Blutung aus dem Pyloruscarcino
Es wurde eine Enteroenteroanastomose mittelst Murphyknopfes gema
starb Patient bereits abends im Kollaps.

Kelling (37) hat in Experimenten an Hunden eine Reihe v
die die Gastroenterostomie betreffen, studirt und stellt die Ergeb
zusammen. Denselben ist folgendes zu entnehmen: Eine im Fundus
Fistel entleert sich permanent und verstopft sich leicht durch gro
theile, während eine Fistel im Pylorustheil sich periodisch entleert
selten verstopft. Die Fistellänge beträgt am besten 3—4 cm. Es
gültig, ob man nach v. Hacker oder nach Wölfler operirt, da in
höhle hydrostatische Verhältnisse herrschen. Bei manchen Fällen
ventriculi empfiehlt es sich, den Pylorus zu vernähen, da bei offene
sich die Fistel mit der Zeit verkleinern kann, und da durch die
des Pylorus die Entleerung des Magens beschleunigt wird. Die
zwischen der Magendünndarmfistel und einer noch dazu angelegt
anastomose beträgt am besten 10 cm. Die zur Anastomose benü
darmschlinge darf nicht zu lang genommen werden, da der Magensa
tieferen Schlinge Darmkatarrh verursachen kann.

Um einen sicheren direkten Abfluss des Inhaltes in der Ric
abführenden Darmabschnittes und die Möglichkeit einer forcirten
sofort nach der Operation zu schaffen, ohne dabei die Operation k
und eingreifender zu gestalten, empfiehlt Rutkowski (61) zun
Gastroenterostomie nach Wölfler's erster Methode auszuführen, d
Centimeter oberhalb der Magen-Darmfistel den Magen durch ein
Schnitt zu eröffnen, durch diese Oeffnung ein Drainrohr in das M
und weiter durch die Magen-Darmfistel in den abführenden Abs
Jejunumschlinge einzuführen, dann die Magenwand nach der Methode
oder Kader's um das Drainrohr zu nähen. Nach 10 Tagen wird
Drainrohr entfernt; die Drainfistel heilt ungefähr in einer Woche.
fügung der Magenfistel nehme nicht über fünf Minuten Zeit in An

Er hat das Verfahren bisher dreimal angewandt, einmal in
mit einer Pylorusresektion. Er theilt diese drei Fälle ganz kurz
postoperative Verlauf war in allen Fällen ein vollkommen zufrieden
Die Kräftezunahme erfolgte auffallend rasch, bei keinem der Oper
sich Erbrechen eingestellt.

Aehnlich wie Rutkowsky hat auch Witzel (72) die Gastroen
mit der Gastrostomie vereinigt; er empfiehlt aber nicht, wie R
die Gastrostomie der Gastroenterostomie folgen zu lassen, sonde
vorauszuschicken, weil sonst leicht bei der Reposition des Magens de
wieder aus dem Darm schlüpfen und so der ganze Zweck des Vorg
eitelt werden könne. Der Schlauch (ein Nélatonkatheter stärkste
wird zunächst nach Witzel's Methode so eingenäht, dass $^2/_3$ im
uneröffneten Magens liegen. Vor Ausführung der vorderen Vers
der Magen-Darmverbindung wird dann das Rohr an der hinteren
der letzteren durch eine starke Katgutschleife befestigt, welche, e
raum von ca. 3 cm gewährend, ein Zurückschlüpfen des 10 cm
Dünndarm liegenden Stückes unmöglich macht.

Gleich auf dem Operationstisch wird Cognacmilch eingegossen
ergiebig ernährt. Nur diese sofortige Ausdehnung des abführen

darmtheils schützt vor der Entstehung des falschen Weges in den oberen, zuführenden Theil.

In der Diskussion zu Witzel's Vortrag (73) erwähnt Schede, dass er, um das Einfliessen des Mageninhalts in den zuführenden Darmschenkel zu vermeiden, immer das zuführende Darmende mit ein paar Serosanähten flach ausgespannt an den Magen angenäht und bei dieser Technik noch nie einen Circulus vitiosus erlebt habe.

Ausserdem tritt Schede der Ansicht Witzel's entgegen, dass man, wenn ein Magencarcinom schon gefühlt werden könne, mit der Radikaloperation immer zu spät komme. Er hat mehrere Fälle operirt, wo die Exstirpation des deutlich fühlbaren Tumors sogar sehr leicht war. Er empfiehlt, wenn irgend möglich, die Radikaloperation zu versuchen.

Faure (14) fand bei der Laparotomie einer 41jährigen Frau, die schon seit ihrer Jugend dyspeptische Beschwerden hatte, und bei der sich seit neun Monaten Erbrechen mit Erscheinungen unvollständiger Pylorusstenose eingestellt hatte, am Pylorus einen grossen Tumor, der sich weit auf den Magen, beinahe bis zur Cardia erstreckte, sowie vergrösserte Drüsen. Faure machte eine sehr ausgedehnte Resektion des Magens; dabei versuchte er Duodenum sowohl als Magen mit der Hebelpincette durchzuquetschen und dann in der Quetschfurche mit einem Seidenfaden abzubinden. Als er nun aber das Eingeweide durchschnitt, zog sich der Stumpf hinter die Ligatur zurück, es blutete stark aus der Mukosa und Mageninhalt floss aus. Er schloss nun die Lumina mit Tabaksbeutel- resp. fortlaufenden Nähten. Da vom Magenfundus nachträglich noch ein weiteres Stück entfernt wurde, blieb nur etwa ein Fünftel des Magens zurück. An die Resektion schloss sich eine Gastroenterostomia posterior transmesocolica an. Die Operation dauerte 1½ Stunden. Abgesehen von einer leichten Bronchopneumonie war der Verlauf ein guter. Die Patientin konnte später immer nur kleine Mengen auf einmal essen und musste häufig essen. Nur flüssige Speisen gingen unmittelbar in den Darm weiter. Die Verdauung war ungestört. Der Tumor erwies sich als ein Cylinderzellen-Carcinom.

Tuffier, der diesen Fall referirt, führt im Anschluss daran aus, dass man sich bei der Wahl der Vereinigungsmethode nach der Beweglichkeit der Stümpfe richten müsse. Vergrösserte Lymphdrüsen seien keine Kontraindikation für die Resektion; er betrachte die mögliche oder unmögliche Mobilisation (nicht mobilité) des Tumors als viel wichtiger. Auch die Ausdehnung der Erkrankung sei nur von sekundärer Wichtigkeit. Weiter bespricht Tuffier die Methoden, die darauf hinzielen, das Offensein des Intestinaltraktus auf eine möglichst kurze Zeit einzuschränken. Die von Faure angewandte Massenligatur hält Tuffier nur für den Darm, nicht aber für den Magen anwendbar, da bei letzterem der Stumpf zu dick werde. Tuffier hat in einem Fall alle Schichten bis auf die Mukosa durchschnitten und dann um letztere eine Massenligatur gelegt. Ehe er diese legte, hatte er schon die Serosa-Serosanähte gelegt, sodass er sie nach Abbindung und Durchschneidung der Mukosa nur noch zu knoten brauchte.

Koeppelin (40) stellt einen 42jährigen Mann vor, bei dem Jaboulay wegen narbiger Pylorusstenose mit gutem Erfolg eine submuköse oder besser extramuköse Pyloroplastik gemacht hatte. Es wird dabei nur die Serosa und Muskularis eingeschnitten. Jaboulay hat diese Operation noch in zwei anderen Fällen mit Erfolg ausgeführt, einmal bei einem 22jährigen Mädchen

mit Spasmus pylori, das zweite Mal bei einer 60jährigen Frau m
diese wurde sehr gebessert; 10 Monate später musste jedoch noch di
Gastroenterostomie gemacht werden.

Ausserdem stellt Koeppelin einen Fall von hinterer Gastroent
wegen Pyloruskrebses vor und demonstrirt das von einem Kranken st
Sektionspräparat, bei dem Jaboulay die vordere Gastroenterostomie
Murphy-Villard'schen Knopf gemacht hatte. Der Mann ist an P
gestorben. Die Anastomose war wohl gelungen und hatte ausg
funktionirt. Die hintere Gastroenterostomie war in diesem Fall n
lich, da die hintere Magenwand krebsig infiltrirt war.

Monod (51) stellt einen Patienten vor, dem er eine Gastrosto
der einfachen Methode gemacht hat. Die Fistel ist kaum zu sehen,
Magen ist kontinent.

In der Diskussion sprechen sich Schwartz, Tuffier, Lucas
ponnière für die alte, einfache Methode aus, welche ebenso gute
gäbe, wie die neueren komplizirten Methoden.

Quénu (60) hat bei einem 4½jährigen Kind wegen Oesophag
in Folge von Laugenverätzung 8 Monate nach dieser Verätzung die Gas
gemacht. Ein kleiner Zipfel des Magens wurde eingenäht, durch
kleines Loch eröffnet, und die Schleimhaut mit der äusseren Haut
Die Fistel schloss dicht und hatte nach einigen Monaten grosse Nei
spontan zu schliessen, sodass Dauersonden eingelegt wurden. Da
allmählich wieder Flüssiges schlucken konnte, so wurde nach vier
die Sonde weggelassen, und die Fistel schloss sich sofort von selbst.
Monaten nahm das Kind um 4 kg zu. Es wurde noch kein Versuch
den Oesophagus zu sondiren.

Kraske (42) demonstrirt den Magen eines Mannes, dem weg
phaguscarcinoms die Gastrostomie nach Witzel gemacht worden
Fistel funktionirte während der drei Monate, die Patient noch le
kommen. Obwohl der Fistelverlauf mit der Zeit zu einem geraden wi
die Funktion gut, da eine ausgebildete Faltenbildung auf der Sch
des Magens an der inneren Fistelöffnung genügenden Verschluss bewe

Plücker (58) empfiehlt die Gastrostomie nach Witzel. Er ma
Längsschnitt durch den Rectus. Ein genügend grosses Stück des Ma
vorgezogen und durch cirkuläre Naht extraperitoneal fixirt, die Fis
im unteren Drittel angelegt und darüber die Duplikatur der Magen
gelegt, dann Muskelfasciennaht und Hautnaht.

Er stellt vier Fälle von Gastrostomie vor, die vor 9½, 5½,
2 Monaten operirt worden sind. Der vor 9½ Monaten operirte
Kranke hat um 37 kg an Körpergewicht zugenommen und ist wiede
fähig, sodass die Diagnose Carcinom als Ursache der Striktur z
geworden ist.

In der Diskussion zeigt Martin zwei Magenpräparate mit Wit
Fisteln. die 14 Tage resp. drei Monate nach der Operation gewonne
In beiden Fällen war die schräge Richtung des Kanals allmählich
gegangen.

Kelling (36). Da bei stark kontrahirtem Magen es schwierig
genügend langen Witzel-Kanal aus seiner Wandung zu bilden, und
dem Kelling gefunden hat, dass der über dem Drain gebildete Ka

leeren Magen dicht erscheinen kann, während bei Füllung des Magens Lücken zwischen den einzelnen Nähten auftreten, so räth Kelling die Witzel-Fistel nach Aufblasung des Magens resp. Jejunums anzulegen. Er führt zuerst durch ein kleines Loch das Drainrohr in den Magen ein und befestigt es durch eine Katgutnaht, dann bläst er durch das Drain Luft in den Magen und verschliesst das Drain mit einem Quetschhahn. Erst dann wird der der Schräg-Kanal nach Witzel gebildet. Die Nahtlinie, deren Serosa er wund schabt, übernäht er mit Netz und befestigt den Magen nur um das austretende Drain herum mit vier Nähten an das Peritoneum parietale. Entsprechend verfährt er bei der Jejunostomie.

Er hat das Verfahren bei drei Gastrostomien angewandt.

Weiter behandelt Kelling die Frage, warum die schrägen Kanäle nach Witzel mit der Zeit gerade werden können, und warum tadellos angelegte Fisteln mitunter nicht mehr genügend schlussfähig bleiben.

Zum Schluss empfiehlt Kelling ein ganz zweckmässig erscheinendes Verfahren, um bei temporärer Gastrostomie zur nachfolgenden Erweiterung des Oesophagus einen Faden von der Mundhöhle durch den Magen und die Fistel durchzuführen. Er fängt den verschluckten Faden in einer durch die Kader'sche Fistel eingeführten, grossen, der Magenwand anliegenden Schlinge, die aus einem feinen Fischbeinstäbchen gebildet wird, und zieht mit dieser Schlinge dann den Faden aus der Fistel heraus.

Dennis (13) stellt einen Mann vor, dem er vor zwei Jahren wegen Oesophagusstenose in Folge von Typhusgeschwür die Gastrostomie (nach Marwedel) gemacht hat. Er hat den Mann im Jahre vorher schon einmal vorgestellt (cf. diesen Jahresbericht für 1898 pag. 582). Der Mann hat seit der Gastrostomie um 85 Pfund zugenommen, und die Fistel funktionirt tadellos. Durch den Mund kann er gar nichts geniessen. Die Fistel hat einen senkrechten Verlauf, wie Willy Mayer in der Diskussion feststellt.

In der Diskussion führt Willy Mayer aus, dass er schon oft die Gastrostomie nach Marwedel gemacht habe, aber immer bei krebsigen Stenosen des Oesophagus. Die funktionellen Resultate dieser Operation seien ausgezeichnet. Bei sehr dünnen Magenwandungen räth Willy Mayer, das Rohr bei der Marwedel'schen Methode nicht länger als zwei oder drei Tage liegen zu lassen, weil sonst die Sero-Muskularis des Magens wieder auseinander weichen könne, was er in einem Fall erlebt hat. Bei der Kader'schen Methode, die auch sehr gute Resultate gebe, müsse man die Tube liegen lassen, da sich die Fistel sehr rasch schliesse. Ein Vortheil der Kader'schen Methode sei, dass man die Wunde bis auf die Fistelöffnung schliessen könne; sie sei deshalb vorzuziehen, wenn man den Patienten nicht lange im Bett und im Hospital behalten könne.

Kayser (33) hat in zwei Fällen von Carcinoma oesophagi die Gastrostomie nach einem modifizirten Marwedel-Fischer'schen Verfahren angelegt. Der die Magenwand durchtrennende Schnitt wurde zunächst nur bis auf die Mukosa geführt, die Mukosa auf eine Strecke von 2—3 cm stumpf von der Muskularis getrennt, und am Ende dieses Muskularis-Mukosa-Ganges eine kleine Oeffnung in der Magenwand angelegt; über der in die Oeffnung eingeführten Drainröhre wurde der Magen von beiden Seiten nach der Witzel'schen Methode fortlaufend zusammengenäht. In beiden Fällen funktionirte die Fistel bis zum Tode ausgezeichnet, in einem Fall 10 Monate lang.

In der Diskussion bemerkt Wiesinger, dass er in einer grö
zahl von Oesusphaguskrebsen die Fistel in einer ganz ähnlichen Weis
Mukosa und Muskularis) angelegt habe.

Willy Meyer (49) stellt einen 43jährigen Mann vor, bei den
Oesophagusstenose die Gastrostomie nach Kader's Methode gemach
beschreibt diese Methode und sagt, er betrachte sie als allen anderen
überlegen. Ein Vortheil der Methode sei, dass man ein viel dicker
rohr verwenden könne, als namentlich bei Marwedel's Methode.
Patienten allerdings das Rohr für einige Zeit weglassen, so haben sie
keit, es wieder einzuführen. Sie lassen es deshalb immer dauer
was keine Unbequemlichkeiten verursache.

André (2) bespricht die verschiedenen Methoden der Gastros
geht dann ausführlicher auf die Methode von Fontan ein, die
Fällen von Oesophaguscarcinom mit gutem Erfolg ausgeführt hat. Er
Krankengeschichten dieser beiden Fälle. Beim einen Fall hatte
Neigung sich zu verengen, weshalb wiederholt ein Verweilkatheter
Tag eingeführt wurde. Dieser Kranke lebte nur noch sechs Wo
starb dann an Perforation des Oesophaguskrebses in Lunge und
der grösseren Gangränhöhle schwammen kleine Speisestückchen. A
es für besser, wenn die Kranken nach der Operation gar keine Spe
auf natürlichem Wege zu sich nehmen, um jeden Reiz von dem
zu halten.

Casati (10), der in einem Falle von Cardiastenose eine M
anzulegen hatte, befolgte hierbei eine eigene Methode, um das Zurü
der injizirten Flüssigkeit zu verhindern. Nachdem er am Aussen
Rectus linkerseits den Magen freigelegt hatte, schnitt er aus der gan
der Magenwand einen dreieckigen, etwa 5 cm auf jeder Seite messend
heraus, der jedoch rechts mit der Magenwand in Zusammenhang
wurde; den gegenüberliegenden freien Rand des Lappens bekleide
Schleimhaut, ebenso den entsprechenden Rand der in den Mag
schnittenen Oeffnung. Sodann wurden die beiden linken Ecken der
mit den beiden rechten derselben vereinigt, die linke obere mit de
oberen, die linke untere mit der rechten unteren. Der Lappen wu
auf die Aussenwand des Magens gelegt und am oberen und unter
mit dem visceralen Peritoneum vereinigt. So wurde auf der Magen
Art Kanal hergestellt, durch welchen mit der Spritze die Nährflüssi
geführt wurde. Dieser Kanal macht das Zurückfliessen der Flüssi
unmöglich. Musc

Habs (18) demonstrirt einen Kranken, dem er wegen Oesophag
eine Gastrostomie nach einer modifizirten Frank'schen Methode gem
Nachdem die Basis des am medialen Rand des linken Rectus vor
Magenzipfels mit dem Peritoneum vernäht ist, wird die Rectusmusk
querer Richtung (von rechts nach links) stumpf durchtrennt, und d
durch diesen Schlitz des Rectus durchgezogen. Danach erfolgt V
der eröffneten Kuppe des Magenzipfels mit der äusseren Haut
lateralen Rectusrand. Habs hat in vier nach dieser Methode operir
eine exakt funktionirende Sphinkterwirkung seitens des Rectus erzi

Lucy (47) hat in drei Fällen von Gastrostomie folgendes
angewandt: Drei Zoll langer Längsschnitt durch den linken Rectu
ein ungefähr ½ Zoll dickes Bündel dieses Muskels links vom Schnit

Hintere Rectusscheide, Fascia transversa und Peritoneum werden nur in der oberen Hälfte des Schnittes durchtrennt, und durch dieses Knopfloch ein langer Zipfel der vorderen Magenwand vorgezogen, dessen Spitze mit einer durch die ganze Dicke der Magenwand greifenden Naht angeschlungen wird. Mit einer feinen fortlaufenden Seidennaht wird die Basis des Magenzipfels an Fascie und Peritoneum angenäht. Dann wird die Haut links vom Schnitt auf ein Zoll unterminirt und ein 3/4 Zoll langes Knopfloch in die Haut geschnitten, durch welches die Spitze des Magenzipfels durchgezogen wird. Diese wird hier durch vier Matratzennähte fixirt, der erste Schnitt durch Nähte geschlossen. Unter Leitung der Anschlingnaht wird der Magen mit dem Tenotom eröffnet, und in die Oeffnung ein Katheter eingeführt. Sofort wird peptonisirte Milch mit Branntwein eingegossen.

Lucy beschreibt weiterhin genau die Nachbehandlung nnd giebt dabei den Speisezettel für die ersten Tage, Wird die Oeffnung neben dem Rohr undicht, so wird die nächst dickere Nummer eingeführt; erweitert sich die Fistel sehr rasch und erfordert ein immer dickeres Rohr, so wird letzteres zwischen den Mahlzeiten weggelassen.

Zum Schluss giebt Lucy einen Auszug aus den Krankengeschichten der drei von ihm operirten Fälle. Es handelte sich in allen drei Fällen um maligne Strikturen des Oesophagus, zweimal nahe der Cardia, einmal unterhalb des Kehlkopfs. Ein 58jähriger Mann, der sehr stark heruntergekommen war, starb etwas über zwei Monate nach der Operation. Die beiden anderen, eine 63jährige Frau und 70jähriger Mann, leben noch nach acht resp. vier Monaten. Die Fistel ist dicht.

Koeppelin (39) stellt einen 36jährigen Mann vor, bei dem Jaboulay wegen Cardiacarcinoms die Gastrostomie nach einem neuen Verfahren gemacht hat. In einer ersten Sitzung machte er in der Mittellinie die einzeitige Gastrostomie, mit Annähung der Serosa-Muskularis an die Bauchwand. Die Mukosa wurde freigelassen, damit sie sich durch Einführung der Sonde invaginire. In einer zweiten Sitzung bildete er um die in den Magen eingeführte Sonde einen 15 cm langen Kanal in der Haut, indem er zwei vertikale Hautfalten beiderseits von der Mittellinie an einander brachte und vernähte. Man kann diesen Kanal nach oben über die Vorderwand des Thorax weiterführen und ihn oben mit dem linkerseits zur Haut heransgeführten Anfangstheil des Oesophagus vereinigen, sodass ein künstlicher, ausserhalb des Thorax gelegener Oesophagus entsteht.

In der Diskussion bemerkt Villard, die sehr ingeniöse Operation erscheine ihm unvollkommen, da die Haut im Bereiche der Nähte nicht angefrischt sei, und der Kanal verschwinden werde, sobald die Nähte entfernt oder die Haut durchgeschnitten haben würden.

B. Spezielles.

a) Verletzungen und Fremdkörper.

75. Dorf, Ein Fall von perforirenden Verletzungen des Magens und des Duodenum nebst Einrissen in die Leber. Monatsschrift für Unfallheilkunde 1899. Nr. 9. p. 288.
76. Fernet, Sur un mémoire de M. le Dr. Lejars, chirurgien des hôpitaux, relatif à un cas de gastrotomie pour corps étrangers de l'oesophage. Bulletin de l'académie de médecine 1899. Nr. 5. p. 171.
77. Le Fur, Perforation traumatique de l'estomac; gastrotomie; guérison. La Presse médicale 1899. Nr. 38. p. 225.

78. Hahn, Florian, Zwei Fälle von Verletzungen des Magendarmtraktus. Münchener med. Wochenschrift 1899. Nr. 33. p. 1080.
79. Halliwell, Removal of a hat-pin from the stomach. The Lancet 1899. Dec. 23. p. 1723.
80. *Hansen, Ein Fall von Fremdkörpereinklemmung im Antrum pyloricum. Dissert. Greifswald 1899.
81. Herzfeld, Magenschuss. Freie Vereinigung der Chirurgen Berlins. Centralblatt für Chirurgie 1899. Nr. 16. p. 494 und Deutsche med. Wochenschrift 1899. Nr. 39. Vereinsbeilage. Nr. 37. p. 222.
82. Johnson, Bullet-wound of the stomach and small intestine. New York surgical society. Annals of surgery 1899. Nov. p. 637.
83. König, Zur Bauchchirurgie. Gesellschaft der Charitéärzte in Berlin. Deutsche med. Wochenschrift 1899. Nr. 11. Vereinsbeilage. Nr. 11. p. 64.
84. Kohn, Eigenartiger Fall von innerer Darmeinklemmung. Traumatische Gastrektasie. Operation. Heilung. Aerztliche Sachverständigen-Zeitung 1899. Nr. 3. p. 56.
85. Krönlein, Ueber Ulcus und Stenosis des Magens nach Trauma. Mittheilungen aus den Grenzgebieten der Medizin und Chirurgie 1899. Bd. 4. Heft 3. p. 493.
86. — Traumatisches Magengeschwür. Verhandlungen der deutschen Gesellschaft für Chirurgie. 28. Kongress 1899. 1. p. 54.
87. *Kukula, Beitrag zur Pathologie und Therapie der Schussverletzungen des Magens. Wiener klin. Rundschau 1899. Nr. 51—53. Referat in der Münchener med. Wochenschrift 1900. Nr. 3. p. 99.
88. Marion, Plaie de la grosse tuberosité de l'estomac par balle de revolver. Arch. général de médecine 1899. Mai. Nach einem Referat im Centralblatt für Chirurgie 1900. Nr. 22. p. 579.
89. Reizenstein, Ueber einen Fall von traumatischem Ulcus ventriculi. Aerztl. Verein in Nürnberg. Münchener med. Wochenschrift 1899. Nr. 33. p. 1101.
90. Schlesinger, Demonstration einer Photographie eines Trichobezoars. Wiener med. Klub. Wiener med. Wochenschrift 1899. Nr. 7. p. 319.
91. — Haargeschwülste des Magens. Wiener Briefe. Münchener med. Wochenschrift 1899. Nr. 6. p. 202.
92. Schopf, Ein Trichobezoar des Magens. Gastrotomie. Wiener klin. Wochenschrift 1899. Nr. 46. p. 1145.
93. — Eine riesige Haargeschwulst im Magen. Wiener Briefe. Münchener med. Wochenschrift 1899. Nr. 46. p. 1552.
94. Stern, Ueber traumatische Erkrankungen der Magenschleimhaut. Medizin. Sektion der schlesischen Gesellschaft für vaterländische Kultur. Allgemeine medizin. Centralzeitung 1899. Nr. 55. p. 667.
95. — Ueber traumatische Entstehung von Magenkrankheiten. Schlesische Gesellschaft für vaterländische Kultur. Deutsche med. Wochenschrift 1899. Nr. 28. Vereinsbeilage. Nr. 26. p. 159.
96. — Ueber traumatische Erkrankungen der Magenschleimhaut. Deutsche med. Wochenschrift 1899. Nr. 38. p. 621.
97. Thiem, Ein durch Unfall herbeigeführtes Magengeschwür. Monatsschrift für Unfallheilkunde 1899. Nr. 5. p. 154.
98. Trendelenburg, Krankenvorstellung 4. Medizin. Gesellschaft zu Leipzig. Münchener med. Wochenschrift 1899. Nr. 45. p. 1518.
99. Warning, A brass screw swallowed by an infant aged fifteen months. British medical journal 1899. Dec. 2. p. 1542.

Herzfeld (81). Eine 38jährige Patientin hatte sich vier Stunden nach der letzten Nahrungsaufnahme mit einem 7 mm Geschoss verletzt. Die Einschussöffnung war im achten Interkostalraum in der linken Mamillarlinie. Zwei Stunden nach der Verletzung wurde entsprechend der Einschussöffnung laparotomirt und das gefundene Loch in der vorderen Magenwand zugenäht. Trotz Durchtrennung des Lig. gastro-colicum und Eröffnung der Bursa omentalis wurde eine Ausschussöffnung in der hinteren Magenwand nicht gefunden. Die Muskulatur an der Wirbelsäule war blutig suffundirt. Jodoformgazedrainage der Bursa; im übrigen Naht der Bauchdecken.

Nach acht Tagen wurde ein linksseitiger subphrenischer Abscess nach Resektion der XI. Rippe auf perpleuralem Wege eröffnet. Ein Pleuraexsudat vereiterte nach weiteren 14 Tagen und wurde von der Resektionsstelle aus eröffnet und drainirt. Noch drei Monate anhaltendes, hochremittirendes Fieber mit Schüttelfrösten, ohne nachweisbare Ursache. Schliesslich Heilung.

König (83) stellt einen Knaben vor, der einen Bauchschuss erlitten hatte. Es bestand 2 cm oberhalb des Nabels eine Wunde; das einzige Symptom war Erbrechen, kein aufgetriebener Leib. Bei der Laparotomie, die König bei jedem Bauchschuss für nöthig hält, fanden sich zwei Löcher im Magen, die vernäht wurden; dasselbe geschah mit zwei Löchern im Colon. Das Projektil wurde nicht gefunden. Der Knabe befindet sich am 11. Tag nach der Operation wohl.

Johnsohn (82) stellt einen 45jährigen Mann vor, bei dem er wegen Schussverletzung des Bauches $1^3/_4$ Stunden nach stattgehabter Verletzung die Laparotomie gemacht hatte. Die Einschussöffnung sass rechts im Epigastrium, die Ausschussöffnung oberhalb der linken Spina posterior superior ilei. Es fanden sich zwei Löcher im Magen, das eine in der Vorderwand nahe der kleinen Kurvatur, das andere in der Hinterwand nahe der grossen Kurvatur. Beide wurden durch zwei Tabaksbeutelnähte geschlossen, und darüber noch je fünf Matratzennähte gelegt. Zur Freilegung der hinteren Magenwand wurde das Lig. gastro-colicum durchtrennt. Ausserdem fand sich ein Loch im Mesenterium der obersten Jejunumschlinge mit starker Blutung, eine Perforation des Jejunum und eine Serosaverletzung des Jejunum an einer anderen Stelle, sowie ein Loch im Mesocolon descendens.

Die Bauchhöhle, in die Magen- und Darminhalt ausgetreten war, wurde gründlich mit heisser Kochsalzlösung ausgespült und mit Gaze drainirt. Der schon völlig pulslose und beinahe todte Patient kam unter Kochsalzinfusion wieder zu sich. Wegen Verdachts, dass das Jejunum an der Stelle der Mesenterialverletzung nekrotisch geworden sei, wurde am fünften Tage der Bauch noch einmal geöffnet, ohne dass jedoch etwas gefunden wurde. Allmählich gingen die bedrohlichen Erscheinungen zurück, und schliesslich trat Heilung ein.

Marion (88) hat bei einer Revolverschussverletzung des Magens, die blutiges Erbrechen zur Folge hatte, zwei Stunden nach der Verletzung die Laparotomie gemacht. Die Einschussöffnung im Magen fand sich im oberen Theile der vorderen Magenwand; bei dem Suchen nach der Ausschussöffnung des Magens stellte sich eine starke Blutung aus den hinter dem Magen gelegenen Gefässen ein. Da die Stelle der Blutung nicht aufgefunden werden konnte, wurde der Raum hinter dem Magen und zwischen Magen und Leber tamponirt, nachdem vorher die hochgelegene Ausschussöffnung an der hinteren Magenwand geschlossen war. Am vierten Tage wurden die Tampons entfernt, und nach drei Wochen konnte die Kranke geheilt entlassen werden.

Florian Hahn (78). In dem ersten der aus dem allgemeinen städtischen Krankenhaus in Nürnberg mitgetheilten Falle handelt es sich um eine Stichverletzung des sehr stark angefüllten Magens bei einem 18jährigen Mann, der eine Stunde nach der Verletzung eingeliefert wurde. Es wurde sofort die Laparatomie gemacht, jedoch vor Beginn der Narkose vorsichtig der Magen ausgehebert. Die 3 cm lange Stichöffnung, die hoch am Fundus in der vorderen Magenwand sass, wurde nach Abtragung der ektropionirten Schleimhaut mit doppelter Etagennaht zugenäht. Danach wurde die stark mit

Mageninhalt verunreinigte Bauchhöhle durch Abwischen mit feuchten Kompressen und Abspülen der vorgezogenen Darmschlingen sorgfältig gereinigt, wobei zur Zugänglichmachung der beiden subphrenischen Räume ein 15 cm langer Querschnitt auf den in der linken Mammillarlinie geführten Längschnitt aufgesetzt wurde. Naht der Bauchschnitte unter Einführung von drei Jodoformgazestreifen. Zunächst eintretende peritonitische Erscheinungen verschwanden rasch; jedoch am 16. Tag nach der Operation stellten sich Fieber und weiterhin Erscheinungen von Ileus ein, weshalb am 20. Tag nach der Operation eine zweite Laparatomie gemacht wurde. Es fand sich ein abgesackter Acscess oberhalb der Flexura coli sinistra. Die stark geblähten und sehr hyperämischen Darmschlingen wurden durch zwei Punktionen und einen Einschnitt ihres Inhaltes entleert. Theilweise Naht und Jodoformgazetamponade. Es trat Heilung ein.

Le Fur (77) theilt die Krankengeschichte eines 18jährigen Mannes mit, der zwei Stunden nach der Mahlzeit einen Messerstich in's Epigrastrium bekommen hatte. Da er zunächst keinerlei Erscheinungen darbot, wurde abgewartet. Einige Stunden später trat nach kurz vorausgegangem Unbehagen, Druckgefühl und häufigem Stuhldrang einmaliges heftiges Blutbrechen auf. Nachdem er in den folgenden Tagen sich vollständig wohl befunden, nur leichte Temperaturschwankungen gezeigt hatte, sodass er am vierten Tag zum ersten Mal Bouillon bekam, trat einige Stunden später nach ähnlichen Vorboten wie das erste Mal, erneutes sehr heftiges Blutbrechen auf. Er kollabirte und wurde desbalb sofort operirt. Das Peritoneum war absolut intakt, in der Bauchhöhle war kein fremder Inhalt. In der vorderen Wand des leicht ausgedehnten Magens, etwas näher der kleinen als der grossen Kurvatur, fand sich eine 1 cm lange, schief verlaufende Perforation, in deren Umgebung jegliche Adhäsion fehlte; eine Hohlsonde drang ganz leicht in's Mageninnere. Le Fur machte im Bereich dieser Perforation eine 6—7 cm lange vertikale Incision; der Magen war absolut leer, es fand sich sonst keine Verletzung. Entsprechend der Perforationsstelle war eine kleine submuköse Arterie quer durchgeschnitten, aus der es erst blutete, nachdem das verstopfende Blutgerinnsel abgewischt war. Nach Unterbindung der beiden Gefässenden wurde die Incision des Magens durch zwei Etagen Nähte wieder geschlossen. Danach Bauchnaht ohne Drainage. Heilung, nach sieben Monaten ohne jede Beschwerden.

Es folgt eine ausführliche Besprechung des interessanten Falles. Die auffallende Thatsache, dass die Magenwunde vollständig durchgängig war, und dass trotzdem Peritonitis fehlte, sucht Le Fur damit zu erklären, dass einmal die Muskelfasern des Magens bei ihrer Kontraktion eine Tendenz haben, die Wundränder einander zu nähern; in dieser Hinsicht seien die vertikalen Magenwunden viel günstiger als die transversalen. Eine zweite Erklärung findet er in der relativen Asepsis der Höhle des gesunden Magens. Natürlich sei die Grösse und der Sitz der Wunde von grossem Einfluss. Die Wunden der hinteren Magenwand seien viel gefährlicher, als die der vorderen Magenwand, und ebenso haben die Wunden im unteren Theil der grossen Kurvatur und besonders in der Nähe des Pylorus viel häufiger eine Peritonitis im Gefolge.

Le Fur hält die Prognose der traumatischen Perforation des Magens für verhältnissmässig günstig und glaubt, dass sie häufig spontan heilen. Die grösste Gefahr sieht er in der Blutung. Bei der Sicherheit der heutigen

Asepsis räth er in jedem Falle chirurgisch einzugreifen. Wenn man eine gleichseitige Verletzung der gegenüberliegenden Magenwand vermuthet, solle man diese Wand sorgfältig untersuchen, entweder nach Durchtrennung des Lig. gastrocolicum, oder nach Eröffnung des Magens. Am besten unterbinde man das blutende Gefäss.

Trendelenburg (98) stellt einen Kranken vor, bei dem in Folge einer Verletzung und auf der Basis eines alten Ulcus ventriculi eine Ruptur des Magens an seiner vorderen Wand in der Nähe der kleinen Kurvatur eingetreten war. Sofortige Laparotomie und Magennaht führte zur Heilung.

Dorf (75) theilt einen Fall von perforirenden Verletzungen des Magens und des Duodenums nebst Einrissen in die Leber mit. Die Verletzung war bei einem 17jährigen Mann dadurch zu Stande gekommen, dass ein 850 kg schweres Rad dem Betreffenden auf Brust und Bauch fiel. Der Verletzte starb inoperirt 12 Stunden nach der Verletzung. An der kleinen Kurvatur des Magens, knapp über dem Pylorus, fand sich ein Guldenstück grosses, durch alle Schichten des Magens gehendes Loch.

Dorf hebt besonders hervor, dass Erbrechen aufgetreten sei, während Traube darauf aufmerksam gemacht hat, dass Erbrechen bei freier Perforation des Magens in der Regel fehle, und Riegel dieses Fehlen als ein diagnostisch wichtiges Zeichen hervorhebt.

Krönlein (85, 86) theilt zwei Fälle von Kontusion des Magens mit, bei denen später durch die Operation das Bestehen eines stenosirenden Magengeschwürs nachgewiesen wurde.

Im ersten Fall handelte es sich um einen 24jährigen Bereiter, bei dem sich wenige Tage, nachdem er beim Sturz mit dem Pferde einen heftigen Stoss durch den Sattelknopf gegen die Magengegend erlitten hatte, Magenschmerzen nach dem Essen, späterhin Erbrechen und schliesslich Erscheinungen von Pylorusstenose eingestellt hatten. Acht Monate nach der Verletzung wurde die narbig degenerirte Pars pylorica resezirt; dabei erwies sich der duodenale Querschnitt nur für eine feine Knopfsonde passirbar. Es wurde deshalb das Duodenalende verschlossen und eine modifizirte Wölfler'sche Gastroenterostomie ausgeführt. Patient starb am folgenden Tag unter den Erscheinungen des Kollapses.

Im zweiten Fall handelte es sich um einen 48jährigen Mann, der sich das Ende des Schaftes der Heugabel gegen die Magengrube gestossen hatte und am folgenden Tag von heftigen Schmerzen befallen worden war. Unter steter Abmagerung entwickelten sich allmählich die Erscheinungen der Geschwürstenose. Fünf Monate nach der Verletzung machte Krönlein die cirkuläre Resektion des Pylorus nach Billroth's I. Typus der Pylorektomie, da die derb infiltrirte Pars pylorica auf Carcinom verdächtig erschien. Es trat ungestörte Heilung ein.

Es handelte sich in beiden Fällen um ein ringförmiges Geschwür mit hochgradiger narbiger Stenose, die sich im ersten Fall noch nach dem Duodenum zu fortsetzte, im zweiten Fall unmittelbar vor dem selbst nicht veränderten Pylorusring sass.

Von 24 wegen Carcinom ausgeführten Resektionen resp. Exstirpationen des Magens der Jahre 1888 bis Februar 1899 starben vier, während 20 heilten.

In der Diskussion erwähnt Körte einen 34jährigen Mann, bei dem sich nach einem Fall auf eine scharfe Kante zuerst heftige Schmerzen und vier Wochen später häufiges kopiöses Erbrechen eingestellt hatten. Drei Jahre

darauf wurde wegen starker Magenektasie die Gastroenterostomie
Erfolg gemacht. Es fanden sich um den Magen herum, besonders
sehr reichliche Adhäsionen. Körte hält die Verletzung für die U
Veränderungen.

Stern (94, 95) führt aus, dass es noch vollständig an patholo
tomischen Befunden von traumatischen „Magengeschwüren" fehle.
defekte in der Magenschleimhaut, die zweifellos in Folge von Kontus
stehen können, gelangen meist rasch zur Heilung.

Klinisch kann man rasch zur Heilung gelangende und chro
laufende Fälle unterscheiden. Auch die erste Gruppe kann die „
Symptome" des Magengeschwürs verursachen; wegen der raschen
es aber zweifelhaft, ob es sich hier um ein rundes Magengeschwü
In der zweiten Gruppe ist das Krankheitsbild weit eher mit der
eines runden Magengeschwürs vereinbar. Stern fand in zwei solc
nicht etwa eine Hyperacidität des Magensaftes, sondern eine Ver
der Gesammtacidität.

Dasselbe Thema behandelt ein weiterer Aufsatz von Stern
ausführlicher. Es sind auch die beiden von Krönlein publizi
kritisch besprochen.

Zum Schluss bespricht Stern die Frage der traumatischen
des Magencarcinoms und setzt die Punkte auseinander, die nament
tracht kommen, wenn bei einer Unfallbegutachtung die Wahrsch
eines Zusammenhangs zwischen einem Trauma und einer später sich
den Geschwulst abzuwägen sind.

Reizenstein (89) berichtet über einen 43jährigen Schiefer
$2^1/_2$ Stockwerke herab auf die Strasse gefallen war und sich dab
äussere und innere Verletzungen zugezogen hatte. Symptome von
Magens bestanden nicht; der drei Tage nach dem Unfall entleerte
soll schwarz gewesen sein. Patient, der vor dem Unfall nie Mage
den gehabt hatte, bekam später Erscheinungen von Ulcus ventri
eingeleitete Leube'sche Ulcuskur führte zu völliger Wiederherste
drei Wochen. Die drei Tage nach dem Unfall entleerten schwa
liessen an eine direkte Zerreissung der Magenschleimhaut denken.

Thiem (97) berichtet über einen 47jährigen, vorher gesun
der durch die Schnauze einer Kuh einen Stoss gegen die Magengru
hatte. Die zunächst heftigen Schmerzen vergingen wieder, kehrt
den nächsten Tagen wieder, dazu stellte sich Appetitlosigkeit ein.
plötzliche Uebelkeit, starkes Erbrechen und Ohnmacht; am ander
wurde entdeckt, dass das Erbrochene Blut war; in den nächsten Tag
wieder grosse Mengen Blut ausgebrochen. Dabei bestand grosse E
keit in der Magengrube, äusserste Blutleere und Hinfälligkeit. In
zeit blieb die Schmerzhaftigkeit in der Pylorusgegend bestehen, und
sich die Erscheinungen mässiger Magenerweiterung. Bei geeigneter
schen Verhalten gingen auch diese Erscheinungen allmählich zu
nach $^3/_4$ Jahren bestand Druckempfindlichkeit und vermehrte R
der Pylorusgegend. Thiem hält diesen Fall seinem Verlaufe nach
weil das Blutbrechen erst einige Tage nach der Verletzung auftra
Zeit, wo bereits die vom Stoss getroffene Stelle der Magenwand
verdauung durch den Magensaft verfallen und daraus ein Magenges
standen sein konnte.

Kohn (84) theilt die Krankengeschichte eines 34jährigen Mannes mit, bei dem unmittelbar nach einem Fall auf die rechte Seite Schmerz und hochgradige Athemnoth, bald darauf Obstipation und Erbrechen reichlicher Massen aufgetreten war. Drei Jahre später traten plötzlich Erscheinungen innerer Einklemmungen auf: heftige krampfartige Schmerzen in der Magengegend und rechten Seite, Stuhlverhaltung, Auftreibung des Leibes und schwerer Allgemeinzustand. Kohn vermuthete eine Hernia diaphragmatica, da die Leber nach abwärts gedrängt war, und sich zwischen Leber und Lunge mit Hochdrängung der letzteren lufthaltige Theile einschoben. Diese lufthaltigen Theile verschwanden ganz allmählich wieder unter Ruhe, Darm- und Magenspülungen, und gleichzeitig damit wurde die Darmpassage wieder frei. Wegen hochgradiger Magenerweiterung wurde sechs Wochen nach dem ersten Auftreten der Einklemmungserscheinungen die Gastroenterostomie ausgeführt, und dabei eine Perigastritis und Perihepatitis adhaesiva mit Verzerrung der Leber nach der Mittellinie zu gefunden.

Kohn glaubt, das Trauma habe zu einer adhäsiven Prähepatitis und Perigastritis geführt; letztere erschwerte den Durchgang der Speisen durch den Pylorus bezw. das Duodenum und wurde damit zunächst die Ursache einer hochgradigen Magenerweiterung, die häufiges Erbrechen zur Folge hatte. Bei einem solchen Brechakt soll es dann zum Eintritt von Darmschlingen in die Pseudoligamente zwischen Leber und Zwerchfell und damit zur inneren Einklemmung gekommen sein.

(Der Aufsatz ist reich an kühnen Hypothesen. Ref.)

Halliwell (79) theilt die Geschichte einer 60jährigen Frau mit, die eine 4½ Zoll lange Hutnadel verschluckt hatte. Nach vier Tagen klagte sie über stechende Schmerzen in der linken Fossa iliaca, sowohl bei Druck, als bei Bewegungen, während im Epigastrium nichts Abnormes festzustellen war. Trotzdem fand sich die Nadel bei der Laparotomie nicht da, wo die Schmerzen geklagt worden waren, sondern im Magen. Da die Spitze der Nadel in die hintere Magenwand eingespiesst war, so stiess Halliwell die Nadel von aussen her durch die hintere Magenwand und das Netz durch und kniff den Schaft der Nadel nahe an ihrem Kopf ab, sodass der Kopf im Magen zurückblieb. Dieser ging dann am 11. Tage nach der Operation mit dem Stuhlgang ab. Es trat völlige Heilung ein.

Fernet (76) berichtet über ein von Lejars operirtes Dienstmädchen, die, ohne es zu bemerken, 16 oder 18 Sous verschluckt hatte. Drei Wochen später gingen mit dem Stuhlgang drei Sous ab. Von derselben Zeit ab klagte sie über Schluckbewerden und Schmerzen im unteren Theil des Oesophagus, und eine Röntgenaufnahme ergab, dass die Fremdkörper in der That im unteren Theil des Oesophagus sassen, dass aber auch solche im linken Hypochondrium sich befanden, vielleicht im Fundus des Magens. 4½ Wochen nach Verschlucken der Fremdkörper machte Lejars die Gastrotomie. Vom Magen aus führte er durch die Cardia ein Schlundbougie in den Oesophagus, und es gelang ihm damit, fünf Zehncentimes- und ein Fünfcentimesstück, die fest mit einander verklebt waren, in den Magen herunterzubefördern. Die Magenwunde wurde durch eine doppelte Naht geschlossen, der Magen in den Bauch versenkt, und die Bauchwunde vereinigt.

Die übrigen Geldstücke waren nicht im Magen, sondern im Darm, und 14 Tage nach der Operation gingen die 4 letzten Sous (2 à 5 und 1 à 10 Centimes) mit dem Stuhle ab. Es trat völlige Heilung ein.

Warning (99) theilt einen Fall mit, in dem ein 15 Monate altes Kind eine grosse Messingschraube verschluckt hatte. Die Schraube ging am fünften Tag auf natürlichem Wege ohne Schwierigkeit ab. Warning schliesst daraus, dass man in solchen Fällen keinen chirurgischen Eingriff nöthig habe.

Schopf (92, 93) hat eine grosse Haargeschwulst durch Gastrotomie aus dem Magen eines 12jährigen Mädchens entfernt. Sie stellte förmlich einen Abguss des Magens dar und hatte einen 40 cm langen Schweif, der aus dem Duodenum herausgezogen wurde. (Abbildung.) Vor der Operation tastete man einen grossen Tumor im Bauche ab, der als Wandermilz angesehen wurde. Genesung.

Auf einer Tabelle stellt Schopf 16 Fälle von Haargeschwulst im Magen zusammen, von denen 8 operirt sind; die operirten Fälle sind alle geheilt.

Schlesinger (90, 91) demonstirt eine Photographie eines Trichobezoars, die von Dr. Ohara aus Melbourne operativ entfernt wurde. Bei einer 22jähr. Magd, die heftige Schmerzen und einen sich vergrössernden Tumor in der linken Seite hatte, fand sich bei der Operation ein dem Magen angehörender Tumor, über dem die Magenwandung leicht verschiebbar war. Aus dem Magen wurde ein Tumor im Gewicht von zwei englischen Pfund entfernt, der einen Abguss des Magens darstellte und aus dicht verfilzten Haaren bestand. — Patientin hatte in der Kindheit mit Vorliebe die Enden ihrer Kopfhaare abgebissen.

Im Anschluss daran bespricht Schlesinger an der Hand der Litteratur die Aetiologie, die Symptome, Diagnose und Therapie dieser Erkrankung. Es sind sieben operirte und neun nicht operirte Fälle; ausserdem ist ein Fall bekannt, in welchem eine solche Geschwulst aus Pflanzenfasern bestand. (Phytobezoar.)

b) Entzündungen, Geschwüre, Strikturen etc.

100. Abel, Erster Fall von erfolgreicher Gastroenterostomie wegen angeborener, stenosirender Pylorushypertrophie bei einem 8wöchigen Säugling. Münchener med. Wochenschrift 1899. Nr. 48. p. 1607.
101. Achalme et Dambrin, Gastro-entérostomie; mort quinze mois après l'opération; tuberculose pulmonaire. Bull. et mém. de la soc. anatomique de Paris 1899. Juillet. p. 676.
102. Andrews and Eisendraht, On the surgical treatment of haemorrhage from gastric ulcers. Annals of surgery 1899. Oct. p. 393.
103. Armstrong, The wisdom of surgical interference in haematemesis and melaena from gastric and duodenal ulcer. 67th annual meeting of the british medical association held in Portsmouth. British medical journal 1899. Oct. 21. p. 1087.
104. — The surgical treatment of haemorrhage from a gastric ulcer. The british medical association, meeting at Portsmouth. The Lancet 1899. Aug. 26. p. 601.
105. Barker, 12 consecutive cases of perforated gastric ulcer. Clinical society of London. The Lancet 1899. Dec. 16. p. 1668.
106. — On some cases illustrating the surgery of the stomach. British medical journal 1899. May. 27. p. 1265.
107. Barling, Perforated gastric ulcer: operation; recovery. Birmingham and Midland counties branch of the british medical association. British medical journal 1899. Febr. 25. p. 475.
108. Batten, A case of congenital hypertrophy of the pylorus, in an infant; recovery; subsequent death from bronchopneumonia The Lancet 1899. Dec. 2. p. 1511.
109. Bériel, Estomac biloculaire. Lyon médical 1899. Nr. 39. p. 109.
110. Bevan, After-progress and treatment of two cases of gastroenterostomy. The Lancet 1899. May 20. p. 1356.

111. *Bidwell, Operation in gastric ulcer. American journal of the medic. sciences 1899. Sept. Referat im Centralblatt für Chirurgie 1900. Nr. 16. p. 438 und in der Münchener med. Wochenschrift 1900. Nr. 1. p. 23.
112. Box and Thurston, A case of perforated gastric ulcer; operation; recovery. The Lancet 1899. April 1. p. 897.
113. *Brown, Excision of gastric ulcer: Posterior wall. New York surgical society. Annals of surgery 1899.
114. Cant, A case of perforated gastric ulcer; operation; recovery. The Edinburgh medical journal 1899. Sept. p. 267.
115. Croisier, Ulcère perforant de l'estomac. Bull. et mém. de la soc. anatomique de Paris 1899. Mai. p. 431.
116. Davey, Gastric ulcer: perforation — recovery: ulcerative endocarditis — death. Medical Press and Circular 1899. Dec. 27. p. 662.
117. Demoulin, Tumeurs inflammatoires du tube digestif. Sténose de pylore. Gastro-entérostomie. Rapport de M. Tuffier. Bull. et mém. de la société de Chirurgie de Paris 1899. Nr. 32. p. 833.
118. Duplant, Épithélioma diffus de l'estomac ou linite plastique. Société national de Médecine de Lyon. Lyon médical 1899. Nr. 10. p. 337.
119. v. Eiselsberg, Ueber Magen- und Duodenalblutungen nach Operationen. Verhandl. der deutschen Gesellschaft für Chirurgie. 28. Kongress 1899. II. p. 524.
120. — Zur Kasuistik des Sanduhrmagens. Verhandlungen der deutschen Gesellschaft für Chirurgie. 28. Kongress 1899. II. p. 512.
121. Ewart and Jaffrey, Uncontrollable vomiting relieved by laparotomy and manipulation in a case of gastric obstruction due to the pressure of an aneurysm. The Lancet 1899. Oct. 28. p. 1155.
122. Fleischhauer, Ueber einen seltenen Fall von Pylorusstenose, verursacht durch einen Gallenstein (Pylorusresektion, Cholecystektomie). Deutsche med. Wochenschrift 1899. Nr. 17. p. 273.
123. Gilford, The surgical treatment of (unperforated) gastric ulcer. Guy's hospital reports 1898. Vol. LIII. p. 103—125. Nach einem Referat im Centralblatt für Chirurgie 1899. Nr. 39. p. 1078.
124. Mac Gilliwray, Zwei mit Erfolg operirte Fälle von perforirtem Magengeschwür. Scotish medical and surgical journal 1899. July. Nach einem Referat in der Münchener med. Wochenschrift 1899. Nr. 37. p. 1217.
125. *Greenough and Joslin, Gastric ulcer at the Massachusetts general hospital 1888—1898. Amer. journ. of the med. sciences 1899. Aug. Referat im Centralblatt für Chirurgie 1900. Nr. 16. p. 438.
126. Hammer, Ein weiterer Fall von kongenitaler Magenocclusion. Prager med. Wochenschrift 1899. Nr. 3. p. 25.
127. Hartmann, Gastrorrhaphie et gastropexie combinées. Bull. et mém. de la société de Chirurgie de Paris 1899. Nr. 15 p. 443.
128. — Gazette hebdomaire de médecine et de chirurgie 1899. Nr. 34. p. 397.
129. Heidenhain, Ueber Jejunostomie bei Inanition durch Ulcus ventriculi (duodeni) und Folgezustände desselben. Deutsche Zeitschrift für Chirurgie 1899. Bd. 53. Heft 5 u. 6. p. 616.
130. Hildebrandt, Perforirtes Magengeschwür mit nachfolgender allgemeiner eiteriger Peritonitis. Operation. Physiologischer Verein in Kiel. Münchener med. Wochenschrift 1899. Nr. 14. p. 460.
131. Hochenegg, Gastroanastomose wegen Sanduhrmagen. K. k. Gesellschaft der Aerzte in Wien. Wiener klin. Wocheuschrift 1899. Nr. 17. p. 473.
132. — Wiener Briefe. Münchener med. Wochenschrift 1899. Nr. 18. p. 613.
133. — Centralblatt für Chirurgie 1899. Nr. 34. p. 945.
134. Horrocks, Gastroplication for dilated stomach. Annals of surgery 1899. Sept. p. 249.
135. Idzinski, Gastroenterostomie in Folge Vergiftungen mit Schwefelsäure. Przeglad lekarski. Nr. 1 und 2.
136. Jones, Perforating ulcer of the stomach. Liverpool medical institution. British medical journal 1899. Jan. 14. p. 87.
137. — Two cases of operation for perforating gastric ulcer. British medical journal 1899. April 22. p. 962.

138. Jonnesco, Traitement chirurgical des ectasies gastriques. Congrès français de Chirurgie. Revue de Chirurgie 1899. Nr. 11. p. 574.
139. Jourdan, Ulcère invétéré de l'estomac. Gastroentérostomie. Guérison. Congrès français de Chirurgie. Revue de Chirurgie 1899. Nr. 11. p. 576.
140. W. Karström, Gastroenterostomie wegen Magendilatation. Aus dem Krankenhause zu Vexiö. Hygiæa 1899. Bd. LXI. H. 10. p. 423.
141. Kausch, Zwei Operationen bei gutartigen Magenaffektionen. Medizinische Sektion der Schlesischen Gesellschaft für vaterländische Kultur. Deutsche medizin. Wochenschrift 1899. Nr. 5. p. 28.
142. Kiefer, In die freie Bauchhöhle perforirtes Ulcus ventriculi. Naturhistorisch-medizinischer Verein Heidelberg. Münchener med. Wochenschrift 1899. Nr. 37. p. 1216.
143. Körte, Demonstrationen. Freie Vereinigung der Chirurgen Berlins. Centralblatt für Chirurgie 1899. Nr. 16. p. 494 und deutsche med. Wochenschrift 1899. Nr. 39. Vereinsbeilage. Nr. 37. p. 228.
144. Kronheimer, Spontane Magenfistel als Folge eines Ulcus ventriculi. Deutsche Zeitschrift für Chirurgie 1899. Bd. 53. Heft 3 und 4. p. 437.
145. Lodderhose, Ein Fall von Gastroenterostomie wegen Stenose des unteren Duodenum. Verhandlungen der deutschen Gesellschaft für Chirurgie. 28. Kongress 1899. II. p. 90.
146. Maclaren, A case of perforated gastric ulcer and a caso of strangulated hernia. The Lancet 1899. Oct. 21. p. 1094.
147. E. Markussen, Ein Fall von Ulcera ventriculi und dessen Folgen durch eine Gastrojejunostomie behandelt. Norsk Magazin for Laegevidenskaben 1899. Jahrg. 60. Bd. 14. p. 1049.
148. Mauclaire, Ulcère du pylore formant tumeur, sténose pylorique; gastro-entérostomie postérieure. Guérison opératoire et thérapeutique (Rapport de M. Henri Hartmann). Bull. et mém. de la soc. de Chirurgie de Paris 1899. Nr. 17. p. 481.
149. Maylard, Case of gastrorrhaphy for dilated stomach. Glasgow medico-chir. society. The Glasgow medical journal 1899. August. p. 131.
150. — Remarks upon exploratory operations upon the stomach for obscure and obstinate gastric symptoms, illustrated by a case of gastrorrhaphy for dilated stomach. The Lancet 1899. April 8. p. 952.
151. Mitchell, The surgery of perforated gastric ulcer. Ulster medical society. The Lancet 1899. Dec. 23. p. 1739.
152. Mondy, Note on a case of perforated gastric ulcer in a man. The Lancet 1899. Aug. 19. p. 489.
153. Morgan, Two cases of perforating gastric ulcer; operation. One recovery, one death. The Lancet 1899. Febr. 11. p. 372.
154. Rutherford Morison, Pyloroplasty. The Edinburgh medical journal 1899. Aug. p. 140.
155. Morse, Cases of gasteroplasty and pyloroplasty. The Lancet 1899. May 13. p. 1287.
156. Moty, Sur les contre-indications de la gastro-entérostomie. Gazette des hôpitaux 1899. Nr. 135. p. 1274.
157. Murray, Posterior gastro-enterostomy with Murphy's button for benign stricture of the pylorus. New York surgical society. Annals of surgery 1899. April. p. 484.
158. Myles, Perforating gastric ulcer. Royal academy of medicine in Ireland. The Lancet 1899. April 8. p. 965.
159. *Neurath, Die angeborene hypertrophische Pylorusstenose. Centralblatt für die Grenzgebiete der Medizin und Chirurgie 1899. Nr. 17—19.
160. *Nicolaysen, Beiträge über die Dauererfolge der chirurgischen Behandlung des Magengeschwürs. Vortrag auf dem IV. Kongress des nordischen Vereins für Chirurgie 1899. August. Referat im Centralblatt für Chirurgie 1899. Nr. 51. p. 1363.
161. Rushton Parker, Pylorektomie. Liverpool medical institution. British medical journal 1899. April 22. p. 968.
162. Petersen, Ueber die chirurgische Behandlung gutartiger Magenkrankheiten. Deutsche med. Wochenschrift 1899. Nr. 24. p. 387 und Nr. 25 p. 403.
163. Phillips and Silcock, A case of perforation of gastric ulcer; operation; recovery. The Lancet 1899. March 25. p. 832.
164. Rewidzoff, Ueber einen Fall von Duodenalstenose geheilt durch Gastroenterostomie. Archiv für Verdauungskrankheiten. Bd. IV. Nach einem Referat in der Münchener med. Wochenschrift 1899. Nr. 6. p. 194.

165. J. Roll, Ein Fall von Ulcus ventriculi perforans durch Operation geheilt. Norsk Magazin for Laegevidenskaben 1899. Jahrg. 60. Bd. 14. p. 352.
166. Rosenheim, Ueber stenosirende Pylorushypertrophie bei einem Kinde. Berliner klin. Wochenschrift 1899. Nr. 32. p. 703.
167. — Stenosirende Hypertrophie des Pylorus. Berliner med. Gesellschaft. Münchener med. Wochenschrift 1899. Nr. 12. p. 394. — Deutsche med. Wochenschrift 1899. Vereinsbeilage. Nr. 13. p. 77. — Berliner klin. Wochenschrift 1899. Nr. 14. p. 308.
168. — Ueber stenosirende Pylorushypertrophie. Berliner med. Gesellschaft. Münchener med. Wochenschrift 1399. Nr. 27. p. 902.
169. *Rotch, Perforation of the stomach in an infant of seven weeks old. Amer. journal of the med. sciences 1899. Oct. Referat im Centralblatt für Chirurgie 1900. Nr. 16. p. 447.
170. Rotgans und v. Leersum, Exstirpatie de geheele maag. Oesophagoduodenostomie. Endogastritis obliterans. De maaglose mensch. Nederl. Tijdschr. v. Geneesk. Amsterdam 1899. 993.
171. Routier, Adhérence de l'estomac au foie. Gastrorrhaphie. Gastroentéroanastomose. Guérison. Bull. et mém. de la société de Chirurgie de Paris 1899. Nr. 6. p. 141.
172. — Sténose pylorique simultant un néoplasme, dû à une cholecystite calculeuse, ablation des calculs et gastro-entéro-anastomose. Bull. et mém. de la société de Chirurgie de Paris 1899. Nr. 14. p. 426.
173. Rovsing, Ueber Gastroptose und ihre operative Behandlung. Langenbeck's Archiv 1899. Bd. 60. Heft 3. p. 812.
174. — Bidrag tis Mave og Tarmkirurgien. Hospitalstitende. Nr. 1—2 og Nr. 35. Copenhagen 1899.
175. — Tilfaede of medfödt tinnglas formet Ventricel, helbredet med Gastroplastik. Hospitalstitende. Nr. 32. Copenhagen 1899.
176. Rutherfurd, Ruptured gastric ulcer. — Suture. Glasgow medico-chirurgical society. The Glasgow med. journal 1899. March. p. 200.
176a. J. Sarytschew, Resektion des Magens wegen runden Geschwürs. Medicinskoje Obosrenije 1899. Januar.
177. Savariaud, Les gastrorragies dans l'ulcère de l'estomac et du duodenum et leur traitement chirurgical. Gazette des hôpitaux 1899. Nr. 12. p. 101.
178. Karl Schiller, Einige Operationen bei gutartigen Magenaffektionen. (Chirurgische Kasuistik aus dem Laenskrankenhause zu Falköping für das Jahr 1898.) Upsala läkareförenings Förhandlingen. N. F. Bd. IV. H. 8 und 9. p. 572.
179. Schlikker, Ein Fall von Magengeschwür mit tödtlicher Blutung aus der Vena lienalis. Diss. Kiel 1898.
180. Schwartz, Tumeur probablement épithéliomateux du petit cul de sac de l'estomac. Bull. et mém. de la société de Chirurgie de Paris 1899. Nr. 18. p. 520.
181. Shaw, Das perforirte Magengeschwür. Guy's Hospital Gazette 1899. July. Nach einem Referat in der Münchener med. Wochenschrift 1899. Nr. 49. p. 1654.
182. Sievers, Ein Fall von Sanduhrmagen. Berliner klin. Wochenschrift 1899. Nr. 15. p. 325.
183. Stengel and Beyea, Gastroptosis. Report of a case in which a new operation was undertaken and the patient greatly improved. Amer. journal of the med sciences 1899. June. Nach einem Referat im Centralblatt für Chirurgie 1900. Nr. 16. p. 446.
184. Steven, On profuse haematemesis due to "pore-like" erosion of the gastric arteries — no round ulcer — exulceratio simplex of Dieulafoy. The Glasgow medical journal 1899. January. p. 5.
185. Steven and Luke, Case of severe haematemesis from a simple ulcer of the stomach, in which the stomach was opened and the edges of the ulcer brought together by sutures. Glasgow medico-chirurgical society. The Glasgow medical journal 1899. Nov. p. 349.
186. Sträter, Pylorusresektion. — Pyloroplastik. Vereinigung niederrheinisch-westfälischer Chirurgen. Deutsche med. Wochenschrift 1899. Nr. 6. Vereinsbeilage. Nr. 6. p. 34.
187. Thomson, Case of ruptured gastric ulcer. Recovery. The Lancet 1899. Aug. 19. p. 486.
188. Tinker, Die perforirenden Magengeschwüre und ihre chirurgische Behandlung. Diss. Berlin 1899.
189. Tricomi, La cure radicale della ulcera simplice dello stomaco in corso di evoluzione. XIII. Congr. della Soc. ital. di Chirurgia. Torino 4—7 ottobre 1898.

190. Tubby, On operations for gastric haemorrhage and perforation; with a successful operation for perforating gastric ulcer. British medical May 27. p. 1267.
191. Tuffier, Pyloroplastic et résection gastrique pour lésion multiple. de la société de Chirurgie de Paris 1899. Nr. 16. p. 473.
192. *H. v. Unge, Dilatatio ventriculi und hartnäckiges Erbrechen; nach vorübergehende Verbesserung. Chirurgische Kasuistik aus dem Krankenh köping. Hygiæa 1899. Bd. LXI. H. 10. p. 418.
193. — Zwei Fälle von Ulcus ventriculi, Pyloroplastia. Heilung. Chirurgis aus dem Krankenhause zu Norköping. Hygiæa 1899. Bd. LXI. H. 10. p.
194. Unruh, Ueber Anastomosis (Fistula) gastro-colica. Deutsche med. Woche Nr. 16. p. 257.
195. Weinlechner, Demonstration einer Frau, welche viermal laparotomir K. k. Gesellschaft der Aerzte in Wien. Wiener klin. Wochenschrift p. 575.
196. Westphalen und Fick, Ueber zwei Fälle von Perigastritis adhaesi Deutsche med. Wochenschrift 1899. Nr. 52. p. 858.
197. Whitby, Non-fatale perforation in a case of gastric ulcer; haematemesis The Lancet 1899. June 24. p. 1713.
198. Wiesinger, Perforirtes Ulcus ventriculi. Aerztlicher Verein in Hambur med. Wochenschrift 1899. Nr. 23. p. 781.
189a. G. Zeidler, Ein Fall von operativer Behandlung eines Sanduhrmagen naja Gaseta 1899. Nr. 1.
199. Ziegler, Geheilte Perforation eines Magengeschwürs mit Pylorusstenos legter Gastroenterostomie. Münchener med. Wochenschrift 1899. Nr. 17

In einem auf dem inneren Kongress in Karlsbad gehalten berichtet Petersen (162) über 76 an der Czerny'schen Klin artigen Magenkrankheiten ausgeführte Operationen. Am häufig wegen Ulcus ventriculi und seiner Folgeerscheinungen operirt; Stelle kamen Magenerkrankungen, die durch Cholelithiasis beding dritter Stelle Verätzungsstenosen des Pylorus. Nach den Haupti gruppirt entfallen auf Pylorus- bezw. Duodenalstenose 55 Fälle, und Erbrechen sieben Fälle, Blutungen drei resp. sieben Fälle Ektasie ein Fall.

Dabei wurden folgende Operationen ausgeführt:
Excision des Geschwürs 5 mal (1 Todesfall),
Cirkuläre Pylorusresektion 4 mal (2 Todesfälle),
Pyloroplastik bezw. Duodenoplastik 8 mal (1 Todesfall),
Gastroenterostomie 45 mal (4 Todesfälle),
Cholecystostomie 1 mal,
Cholecystendyse + Duodenoplastik 1 mal,
Cholecystotomie + Gastroenterostomie 2 mal,
Pyloroplastik interna 1 mal,
Lösung von Adhäsionen 3 mal,
Divulsion des Pylorus 1 mal,
Gastroenteroplastik bezw. Enteroplastik 4 mal,
Probelaparotomien 2 mal.

Im Einzelnen bespricht dann Petersen die Mortalität und erfolge der ausgeführten Operationen, wobei sich ergiebt, dass verhä die besten Resultate bei der Gastroenterostomie erzielt wurden, Pyloroplastik in Heidelberg nicht befriedigte. Genaue Nachunt sind über die Veränderungen der Beschaffenheit und der Funktion nach gelungener Gastroenterostomie angestellt; die Resultate s denen anderer Untersucher.

Als absolute Indikation zu chirurgischen Eingriffen bei gutartigen Magenerkrankungen bezeichnet Petersen die Pylorusstenose mit mechanischer Insuffizienz schwereren Grades (dauerndes Sinken der Urinmenge und des Körpergewichts), als relative Indikationen (d. h. eintretend nach Erschöpfung der Hülfsmittel der internen Therapie): 1. atonische, mechanische Insuffizienz schwereren Grades, 2. bedrohliche Blutungen, 3. schwere Gastralgien und unstillbares Erbrechen (durch frisches Ulcus, Ulcusnarbe, Perigastritis, Adhäsionen).

Tricomi (189) behauptet, dass bei Magengeschwür die Gastroenterostomie die beste Heilmethode sei. Er hat 21 Fälle operirt; in 20 erhielt er Heilung und nur in einem trat der Tod ein. In der Litteratur fand er 39 operirte Fälle mit 4 Todesfällen; die seinigen mit einbegriffen sind es also im Ganzen 50 Gastroenterostomien wegen Magengeschwürs, mit fünf Todesfällen (Mortalität 10%). Er meint, dass die innere Behandlung der chirurgischen immer vorausgehen müsse; aber wenn sie sich als unwirksam erweist, dürfe man nicht zu lange Zeit mit derselben fortfahren, sondern gleich zur chirurgischen übergehen, welche die einzig radikale Behandlung sei. Indikationen zum chirurgischen Eingriff bei Magengeschwür sind: 1. die Unwirksamkeit einer rationell und sorgfältig ausgeführten inneren Behandlung, sowohl wenn das Geschwür derselben widersteht als auch wenn es leicht recidivirt; 2. Schmerz und Erbrechen, wenn der eine oder das andere oder beide zusammen einen hohen Grad erreichen; 3. nicht reichliches aber häufig stattfindendes Blutbrechen; 4. Abmagerung und Kachexie; 5. Gastrektasie; 6. adhäsive Perigastritis besonders der vorderen Wand; 7. Vorhandensein einer mit dem Magen in Beziehung stehenden Schwellung in der Magengegend; 8. hülfsbedürftige soziale Verhältnisse des Patienten, der arbeiten muss, um zu leben. Verf. thut dar, dass die Gastroenterostomie der Pyloroplastik und Resektion des Pylorus vorzuziehen ist. Betreffs der Operationsmethode giebt er der Gastroenterostomie nach Roux den Vorzug, da er sie für die rationellste hält. Muscatello.

Schiller (178) theilt folgende Fälle mit:

1. Ulcus ventriculi — Laparotomie et Gastroenterostomia retrocolica post., Emesis biliosa (Circulus vitiosus). Laparotomia et Enteroanastomosis. Zusammenwachsungen in der Bauchhöhle. Laparotomie und Lösung derselben. Heilung.

2. Stenosis pylori (Ulcus ventriculi?) Pyloroplastia. Heilung.

3. Ulcus ventriculi; Gastro-enterostomia anterior. Heilung.

4. Ulcus ventriculi (zusammengewachsen mit der Thoraxwand). Sanduhrmagen. Laparotomie und Excision des Ulcus und Op. wegen Sanduhrmagen. Heilung.

5. Ulcus ventriculi. Excision des Ulcus. Gastroenterostomia et Enteroanastomosis (Murphyknopf). Heilung.

6. und 7. Ulcus ventriculi perforans. Bauchschnitt nach 6 resp. 27 Stunden. Heilung.

8. Ulcus ventriculi perforans. Peritonitis circumscripta. Ileus. Tod. Hj. von Bonsdorff (Helsingsfors).

Heidenhain (120) empfiehlt, bei sehr elenden Leuten mit Ulcus ventriculi vel duodeni, denen man eine Gastroenterostomie nicht mehr zumuthen kann, die Jejunostomie zu machen. Er theilt zwei solche Fälle mit, die allerdings

beide zu Grunde gegangen sind, glaubt aber trotzdem die Jejun
ähnlichen Fällen empfehlen zu können.

Tinker (188) giebt eine Sammelstatistik von 57 Fällen von
behandelten perforirten Magengeschwüren. Er reiht diese Fälle
Wier und Fort (Medical News. N. Y. 1896 XVIII. 449) zusamme
78 Fällen und den von Keen (Cartwright Lectures, Philadelphia
Journal May 7, 1898) zusammengestellten 78 Fällen an, und verwe
im Ganzen 213 Fälle zu statistischen Betrachtungen. Sämmtliche
haben eine Mortalität von 48,81 %.

Bei der Operation der perforirten Magengeschwüre spricht si
für die systematische Ausspülung der Bauchhöhle aus, da die meisten
die gerettet wurden, mit Ausspülung behandelt sind. Auch hält e
nage in den meisten Fällen für nothwendig und zwar nicht nu
Operationswunde, sondern auch vom Becken aus, vielleicht. nach
schlag Lennander's, auch von den Lumbalgegenden aus.

Barker (105) berichtet über 12 auf einander folgende, ope
von perforirtem Magengeschwür. Fünf Fälle wurden geheilt;
starben nach anfangs günstigem Verlauf nach 15 resp. 14 Tagen
an subphrenischem Abscess und Pleuropneumonie, der andere an
schwürsperforation. Die günstig verlaufenden Fälle wurden 6 1/2—1
im Durchschnitt 11 3/4 Stunden, die tödtlich verlaufenden Fälle 28—7
im Durchschnitt 30 1/2 Stunden nach erfolgter Perforation operirt. Vo
keit ist deshalb die frühzeitige Diagnose der Perforation, und B
spricht die einzelnen Symptome, von denen er das Verschwinden
dämpfung für ein sehr unsicheres Symptom hält; dies wird in der
auch von verschiedenen anderen Rednern bestätigt. Barker zo
Fällen das Austupfen der Bauchhöhle dem Spülen vor. Nur in
wurde drainirt, und die Drainage wäre in diesem Fall unnöthig g

In der Diskussion sprechen sich Haward und Berry glei
das Austupfen der Bauchhöhle aus; Berry hat 12 Fälle gesehen,
die mit Ausspülen behandelten alle starben, während die Mehrza
mit Austupfen behandelten heilte. Im Gegensatz dazu ziehen
Wallace das Ausspülen dem Austupfen vor. Eve ist in frisc
für's Tupfen, in älteren Fällen für's Spülen; auf einem ähnlichen S
stehen Bidwell und Clarke. In der Diskussion werden von ver
Rednern noch verschiedene Fälle von perforirtem Magengeschwür, thei
teils nicht operirte Fälle erwähnt; namentlich hat Dunn sechs
perforirtem Magen- und einen Fall von perforirtem Duodenalgeschw
drei von diesen Fällen heilten. Bidwell macht statistische Ang
Operationen bei Magengeschwürsperforationen.

Mitchell (151) berichtet über 13 Fälle von perforirtem
schwür, die im Ulster operirt worden sind; unter diesen Fällen
Heilungen.

Barker (106) berichtet über sieben Fälle von Magenchirurg
in den letzten Monaten operirt hat. Die letzte der sieben Pati
24jähriges Dienstmädchen, hat er vor zwei Monaten wegen Magen
perforation operirt. Die Operation fand 18 Stunden nach stattgeh
foration statt. Das Loch fand sich in der Mitte der vorderen
und wurde mit zwei Reihen Lembert'scher Nähte geschlossen
Nahtlinie wurde Netz herübergelegt. Die stark beschmutzte

wurde mit Schwämmen und Gaze gereinigt und mit Jodoformgazestreifen drainirt. Am 10. Tage traten Erscheinungen eines abgesackten peritonitischen Abscesses auf, der dann später in Vagina und Rektum perforirte. Danach trat völlige Heilung ein.

Es ist dies der 10. Fall von Magengeschwürsperforation, den Backer genäht hat, und der 4., den er durch die Operation gerettet hat.

Barling (107) machte vor zwei Monaten bei einem 18jährigen Dienstmädchen 12 Stunden nach Eintritt einer Magengeschwürsperforation die Laparotomie. In der Bauchhöhle war freies Gas und eine beträchtliche Menge Mageninhalts. Es fand sich eine Perforation (ohne jede Induration) an der vorderen Wand der kleinen Kurvatur, näher an der Cardia als am Pylorus. Die Perforation wurde durch zwei Reihen Lembert'scher Nähte geschlossen, die Bauchhöhle wurde durch Ausspülen und Austupfen gereinigt. Bauchnaht unter Einführung eines Drainrohrs. Vollständige Heilung.

Bei einem 17jährigen Mädchen, das schon mehrere Jahre am Magen gelitten hatte, und bei dem kurz nach einer reichlichen Mahlzeit plötzlich Erscheinungen von Perforation aufgetreten waren, machten Box und Thurston (112) 13½ Stunden nach Eintritt der Perforation die Laparotomie. Ein kleines Loch in der vorderen Magenwand in der Nähe der Cardia, aus dem Gas und Mageninhalt entwich, war von einer ausgedehnten, indurirten Zone umgeben, sodass eine Excision nicht in Frage kam. Der ganze indurirte Bezirk wurde durch eine doppelte Reihe Lembert'scher Nähte eingestülpt. Die Umgebung wurde abgetupft, das Becken, in dem sich trübe, schmutzige Flüssigkeit fand, von einer Gegenöffnung oberhalb der Symphyse aus drainirt, und die Bauchhöhle dann gründlich mit sterilem Wasser ausgespült; auf das vernähte Ulcus wurde ein Gazetampon eingeführt. Erst elf Tage nach der Operation wurde vorsichtig mit der Ernährung per os begonnen. Abgesehen von nur leichten Störungen war der Heilungsverlauf ein guter.

Box und Thurston legen grossen Werth auf das Ausspülen der Bauchhöhle, das sie im Allgemeinen dem trockenen Austupfen vorziehen. Auch die Drainage des Beckens halten sie für sehr wichtig.

Cant (114) hat bei einem 17jährigen Mädchen, das seit vier Jahren an Blutbrechen litt, und die in der vergangenen Nacht plötzlich Erscheinungen von Magengeschwürsperforation bekommen hatte, am folgenden Abend um neun Uhr die Laparotomie gemacht. In der Bauchhöhle fand er Gas und Speisepartikel, sowie beginnende Peritonitis. An der vorderen Magenwand gegen die Cardia zu war ein perforirtes Geschwür, das durch eine doppelte Reihe Lembert'scher Nähte geschlossen wurde. Die Bauchhöhle wurde sorgfältig gereinigt, das Fibrin abgetupft, Jodoform aufgestäubt, ein Drainrohr eingeführt und die Wunde geschlossen. Es trat Heilung ein.

Hildebrandt (130) berichtet über einen 44jährigen Mann, der nach seinem Frühstück plötzlich Erscheinungen von Perforation eines Magengeschwürs bekommen hatte. Nach vorübergehender Besserung trat zwei Tage später erhebliche Verschlimmerung mit Zeichen allgemeiner Peritonitis ein. Vier Tage nach Beginn der ersten Erscheinungen wurde er in die Kieler chirurgische Klinik transportirt. Puls und Kräftezustand des Patienten waren noch verhältnissmässig gut. Bei der sofort vorgenommenen Laparotomie fand sich ausgedehnte eiterige Peritonitis. Das perforirte Magengeschwür, das an der kleinen Kurvatur, nicht weit vom Pylorus gefunden wurde, wurde durch drei Lembert'sche Nähte geschlossen. Die Bauchhöhle wurde mit

warmem Wasser ausgespült, mit Gaze austamponirt und offen gel
wurden nur zwei Seitenligaturen gelegt, die nicht vollständig geknüp
Es trat allmählich Besserung des Befindens und schliesslich He
nachdem zehn Wochen nach der Operation auf den noch nicht übe
Theil der Därme transplantirt worden war.

Hildebrandt glaubt, dass die Perforation in die freie Bauc
diesem Fall nicht sofort, sondern erst zwei Tage vor der Operatio
Er empfiehlt die offene Behandlung der ausgedehnten eiterigen
entzündung nach dem Vorgang von J. Israel.

Die Diagnose bei dem 48jährigen Mann, dessen Kranken
Sarytschew (176a) mittheilt, lautete auf Carcinoma ventriculi; d
war deutlich zu fühlen. Bei der Operation fand sich ein Ulcus
am Pyloruseingang, das auf die kleine Kurvatur und die hintere F
Magens übergegriffen hatte. Es gelang im Gesunden zu reseziren. P
geheilt. Wanach (St. Pete

Jones (136, 137) berichtet über zwei Fälle von Operati
perforirten Magengeschwürs. Im ersten Fall wurde bei einem
Mädchen drei Stunden nach Eintritt der Perforation operirt, und
foration an der hinteren Wand nahe dem Pylorus gefunden. Et
verdaute Milch war ausgetreten; es bestand keine Peritonitis. Das
wurde eingestülpt und übernäht, das Abdomen ausgespült, die Ba
ohne Drainage geschlossen. Ununterbrochene Heilung. Möglicherweis
es sich um ein tuberkulöses Geschwür.

Im zweiten Fall wurde bei einem 21jährigen Mädchen 14 Stu
erfolgter Perforation operirt; es fand sich die Perforation nahe de
ende der kleinen Kurvatur an der vorderen Magenwand. Es wa
inhalt in der Bauchhöhle, die peritonitische Erscheinungen aufw
Loch wurde mit einer Tabaksbeutelnaht und darüber gelegten Lembe
Nähten geschlossen, und über's Ganze noch Netz herübergenäht. D
massen wurden kräftig abgewischt, das Operationsgebiet sorgfältig
und ein Gazedrain eingelegt. In den ersten 14 Tagen ging es zie
dann hustete Patient plötzlich Eiter aus. Es wurde ein perisplenisch
mit stinkendem Eiter eröffnet, jedoch starb Patientin zwölf Stund
Bei der Sektion zeigte sich, dass die Perforation am Magen
geheilt war, und der Wundbezirk nicht mit den perisplenischen ur
phragmatischen Abscesshöhlen zusammenhing; der Abscess war durch
fell in die linke Lunge durchgebrochen. Jones meint, die Bursa
sollte ausgespült und die hintere Magenwand in allen Fällen besichti

In der Diskussion spricht sich Frank T. Paul dahin aus,
manchmal auch nach längerer Zeit als nach 24 Stunden Erfolg erzie
da Mageninhalt weniger infektiös sei als Darminhalt. Er räth
Bauchhöhle auszuwischen, als sie auszuspülen und eventuell in de
ein Drainrohr durch eine besondere Oeffnung einzuführen.

Kiefer (142) hat bei einem 20jährigen Mädchen, das schon
Jahren an Chlorose und Magenbeschwerden litt, 16 Stunden nac
einer Magengeschwürsperforation die Laparotomie gemacht. Es
eine bohnengrosse Oeffnung an der kleinen Kurvatur, nahe der Car
Ulcus sammt seiner über fünfmarkstückgrossen Infiltrationszone wurd
Nur an der vorderen Magenwand und am Colon transversum fa

entzündliche Erscheinungen, während die Dünndärme intakt waren. Glatte Heilung mit Verschwinden der früheren Beschwerden.

Maclaren (146) hat bei einem 20jährigen Mädchen, 48 Stunden nach einer Geschwürsperforation, die zehn Stunden nach der Mahlzeit, also bei leerem Magen, eingetreten war, die Laparotomie mit Schrägschnitt parallel dem linken Rippenrand gemacht. Die Perforation war nicht leicht zu finden, da sie hoch oben an der hinteren Magenwand nahe dem Fundus sass. Um das Loch durch Nähte verschliessen zu können, wurde das Lig. gastro-colicum ausgiebig durchtrennt; trotzdem war die Naht noch sehr schwierig. Die Bursa omentalis war mit dicken Fibrinmassen bedeckt, die entfernt wurden. Die Bauchhöhle wurde systematisch mit gekochtem Wasser ausgespült und nachher sorgfältig ausgetupft. Vom äusseren Wundwinkel aus wurde ein Glasdrain eingelegt, das am vierten Tag entfernt wurde. Der Verlauf war sehr gut.

Caims, der Bemerkungen zu dem Fall macht, legt grossen Werth auf die Ausspülung der Bauchhöhle und meint, der hier angewandte Schnitt sei dem Schnitt in der Mittellinie weit überlegen.

Morgan (153) theilt zwei Fälle von Magengeschwürsperforation mit. Im ersten Fall wurde bei einer 27jährigen Frau acht Stunden nach Eintritt der präsumirten Perforation operirt. In der Bauchhöhle war Gas- und Mageninhalt. An der vorderen Magenwand zwischen grosser und kleiner Kurvatur und näher der Cardia als dem Pylorus fand sich eine kleine Perforation, die mit Lembert'schen Nähten zugenäht wurde. Die Bauchhöhle wurde sorgfältig mit Schwämmen ausgetupft, dann ausgespült und wieder trocken getupft. Die Bauchwunde wurde zugenäht unter Einführung eines Drainrohres. Am 13. Tag wurde noch ein oberflächlicher, kleiner Abscess in der Bauchwunde eröffnet; sonst guter Verlauf. Mehrere Wochen nach der Operation hatte sie noch einmal dyspeptische Erscheinungen und Schmerz, die aber bald wieder verschwanden.

Im zweiten Fall wurde eine 27jährige Frau, die am Tag vor ihrer Aufnahme plötzlich Erscheinungen von Geschwürsperforation bekommen hatte, bereits in sehr elendem Zustande operirt. In der Bauchhöhle war stinkendes Gas und schmutzig gelbliche Flüssigkeit und Mageninhalt. An der vorderen Magenwand, nicht weit von der Cardia, fand sich ein perforirtes Geschwür, das durch Nähte geschlossen wurde. Die Bauchhöhle wurde ausgetupft und ausgespült. Patientin starb wenige Stunden nach der Operation an akuter allgemeiner Peritonitis.

Myles (158) berichtet über einen 72jährigen Mann, der nach Reposition einer Nabelhernie Erscheinungen von Perforation bekam. Trotzdem dass die Operation bei dem elenden Zustande des Patienten aussichtslos erschien, wurde sie doch noch unternommen (zu welcher Zeit? Ref.). Die Perforation im Magen wurde leicht gefunden und zugenäht, die Bauchhöhle ausgespült. Es trat völlige Heilung ein.

In der Diskussion erwähnt Chance den Fall einer jungen Frau mit Magengeschwür, die plötzlich unter Erscheinungen von Perforation kollabirte. Die sofort vorgenommene Laparotomie ergab nichts. Das Abdomen wurde wieder zugenäht, und es erfolgte Heilung.

Phillips und Silcock (163) berichten über ein 20jähriges Mädchen, das schon seit zwei Jahren an Magenbeschwerden und Erbrechen litt, und eine Stunde nach Einnahme ihres zweiten Frühstücks (Cacao, Brod und

Butter) plötzlich Erscheinungen von Magengeschwürsperforation bekommen hatte. Einige Stunden später bekam sie noch peptonisirte Milch und Eis zu schlucken. Erst 33 Stunden nach Eintritt der Perforation wurde sie von Silcock operirt. Es fanden sich überall in der Bauchhöhle frische Adhäsionen und eine kleine Perforation im unteren Theil der vorderen Magenwand. Nach vergeblichen Bemühungen gelang es schliesslich doch, die Oeffnung durch Seidennähte zu verschliessen. Die Wunde wurde ausgewaschen, mit Gaze drainirt, zum grössten Theil genäht. Die Magennähte hielten nicht, und es floss Magensaft durch die Wunde ab. Vier Tage nach der Operation bekam Patientin eine Parotitis. Später wurde wegen Eiterretention im achten linken Interkostalraum eine Gegenöffnung gemacht, und ein Drainrohr von der einen zur andern Wunde durchgezogen. Gleichzeitig wurde noch einmal das Loch im Magen durch drei Lembert'sche Nähte zusammengezogen. Danach hörte der Ausfluss aus dem Magen auf, die Eiterung aus dem Senkungsabscess liess allmählich nach, und schliesslich trat Heilung ein, sodass Pat. drei Monate nach der Operation nach Hause entlassen werden konnte.

Roll (165). 28 Stunden nach der Perforation wurde der Bauchschnitt ausgeführt. Das perforirte Geschwür sass an der Vorderfläche des Magens in der Nähe des Fundus, und wurde durch eine einfache Reihe von Suturen geschlossen. Der Fall genas. Hj. von Bonsdorff (Helsingfors).

Shaw (181) hat vier Fälle von perforirtem Magengeschwür operirt und alle geheilt. Die Erscheinungen waren in allen vier Fällen die gleichen, namentlich fehlten die sogenannten klassischen Symptome der Lehrbücher, und Shaw meint, dass man viel zu spät operiren würde, wollte man auf das Auftreten dieser Symptome warten.

Zwischen Perforation und Operation waren 3, 6, 8 und 60 Stunden verflossen. Das Geschwür, das in allen Fällen an der Vorderwand sass, wurde genäht und dann noch ein Stück Omentum darüber genäht. Die drei ersten Fälle wurden ausgewaschen und durch Gegenöffnungen drainirt, im vierten Fall wurde der Bauch nach gründlicher Auswaschung vollkommen geschlossen.

Thomson (187) hat bei einem 19jährigen Mädchen sechs Stunden nach einer Magengeschwürsperforation, die vier Stunden nach einer reichlichen Mahlzeit aufgetreten war, die Laparotomie gemacht. Zwischen Magen und Zwerchfell fand sich ausgetretener Mageninhalt. Das perforirte Geschwür sass an der vorderen Magenwand nahe der kleinen Kurvatur, hart unter der Cardia; es wurde mit einer doppelten Reihe Lembert'scher Nähte geschlossen. Die Bauchhöhle wurde reichlich mit sterilem Wasser ausgespült und von einer Gegenöffnung unterhalb des Nabels aus drainirt. Patient erholte sich; am 18. Tag traten leichte pleuritische Erscheinungen links auf, und durch Punktion wurden fünf Unzen trüber Flüssigkeit entleert. Danach trat bald Genesung ein, und Patient befindet sich 12 Monate nach der Operation ganz wohl und ist arbeitsfähig.

In Tubby's (190) drittem Fall handelte es sich um eine 17jährige Patientin, die am dritten Tag nach Perforation eines Magengeschwürs operirt wurde. Es bestand allgemeine Peritonitis; in der Bauchhöhle war Gas, aber kein Mageninhalt. Nach Lösung einiger Adhäsionen zwischen Magen und Leber fand sich eine Perforation an der vorderen Wand nahe der kleinen Kurvatur, 1—1½ Zoll von der Cardia entfernt. Da die Lembert'schen Nähte sehr schlecht hielten, so wurde ein Stück Netz über den Geschwürs-

grund herübergenäht, und dann die Magenwand mitsammt dem Netz gefaltet und vernäht. Die Bauchhöhle wurde ausgespült und drainirt. Nach anfangs leidlichem Verlauf bekam Patientin 18 Tage nach der Operation einen schweren Anfall von Hämatemesis, die sich nach weiteren fünf Tagen wiederholte und zum Tode führte. Bei der Sektion fand sich die Perforation geschlossen; die Blutung stammte vom äusseren Rand des Geschwürs, von einer Stelle, die nicht in die Stiche eingeschlossen worden war.

In Tubby's viertem Fall wurde eine 21jähr. Dame mehr als 24 Stunden nach Eintritt der Perforation operirt. In der Bauchhöhle war Gas, aber kein Mageninhalt; es bestand keine Peritonitis. Es fand sich eine ganz kleine Perforation, 1½ Zoll unterhalb der Cardia, 1 Zoll unterhalb der kleinen Kurvatur in der vorderen Magenwand; sie gehörte einem grossen, indurirten Geschwür an, das noch drei andere zweifelhafte, anscheinend der Perforation nahe Stellen aufwies. Da es nicht anging, den betreffenden Theil der Magenwand einzufalten, so wurde ein Stück Netz über das Geschwür herübergenäht. Die Bauchhöhle wurde mit Kochsalzlösuug ausgespült und eine beträchtliche Menge darinnen gelassen. Einführung eines Glasdrains in die im Uebrigen genähte Bauchwunde. Die Operation hatte im Ganzen 2¼ Stunden gedauert. Es trat aber allmähliche Heilung ein.

Wiesinger (198) fand bei einem jungen Menschen, der ohne vorherige Zeichen einer Magenaffektion plötzliche Erscheinungen von akuter Perforationsperitonitis bekommen hatte, bei der kurze Zeit nachher vorgenommenen Laparotomie ein in der Nähe des Pylorus gelegenes perforirtes Geschwür. Naht und Spülung der Bauchhöhle mit physiologischer Kochsalzlösung. Nach fünf Tagen Ileus durch Abknickung des mit dem Bauchschnitt verwachsenen Darmes. Eine erneute Laparotomie brachte Heilung.

Ziegler (199) hatte bei einem 43jährigen Mann wegen gutartiger Pylorusstenose mit beträchtlicher Dilatatio ventriculi eine Gastroenterostomie nach v. Hacker angelegt, wobei er sich den mässig infiltrirten Pylorus wegen bestehender Verwachsungen nicht zu Gesicht gebracht hatte. Nach anfänglich gutem Verlauf traten am Abend des dritten Tages nach der Operation plötzlich Erscheinungen von Perforation auf. Bei der erneuten Eröffnung des Bauches entleerte sich freies Gas in grosser Menge, die Anastomose erwies sich als dicht, jedoch fand sich an der Vorderwand des Pylorus ein fünfpfennigstückgrosses perforirtes Geschwür, das mit 10 Seidennähten verschlossen wurde. Ueber die Naht wurde ein Jodoformgazetampon gelegt, die Bauchhöhle mit nassen Kompressen gereinigt. Patient erholte sich; nur blieb eine Bauchhernie und zwei kleine Fisteleiterungen (offenbar in Folge Auseiterung von Seidennähten) zurück.

Rutherford (176) machte bei einer 26jährigen Frau, die seit acht oder neun Jahren an Magenbeschwerden gelitten und vor zehn Tagen zum ersten Mal Blut erbrochen hatte, acht Stunden nach der plötzlich eingetretenen Geschwürsperforation die Laparotomie. Die Perforation, die für die Spitze des kleinen Fingers durchgängig war, sass nahe der kleinen Kurvatur, ungefähr zwei Zoll von der Cardia entfernt. Sie wurde durch Nähte eingestülpt, was ziemlich schwierig war. Die Bauchhöhle wurde ausgewaschen und drainirt. Drei Wochen nach der Operation hatte Patientin einen Schüttelfrost und starb nach sechs Stunden im Kollaps. Die Sektion ergab sehr ausgedehnte eiterige Peritonitis in den seitlichen Theilen und unter dem Zwerchfell. In der hinteren Magenwand war eine frische Perforation mit Austritt von In-

halt in die Bursa omentalis. Diese Perforation wurde aber nicht al
der eiterigen Peritonitis aufgefasst, da in der Bursa omentalis ve
mässig erst leichte Veränderungen waren.

Croisier (115) berichtet über ein 23jähriges Mädchen, das
mit heftigen Bauchschmerzen erkrankt war; die Schmerzen sassen
besonders in der linken Seite und strahlten in die linke Schulter
linken Arm aus, betrafen aber bald das ganze Abdomen. Es w
akute Peritonitis angenommen und an einen perforirten Wurmfo
dacht. 24 Stunden nach Eintritt der ersten Erscheinungen wurd
von Mauclaire operirt, der die Bauchhöhle oberhalb des rechten
schen Bandes, in der Mittellinie unterhalb des Nabels und in der lin
iliaca eröffnete, ausspülte und drainirte. Eine Ursache für die b
eiterige Peritonitis wurde nicht gefunden. Patientin starb am Nachm
der Operation folgenden Tages.

Bei der Autopsie fand sich eine grosse Perforation in der
Magenwand. Abgesehen von den Schmerzen in der linken Seite
linken Schulter hatte nichts auf eine Erkrankung des Magens hi

Davey (116) theilt die Krankengeschichte einer 22jährigen
die an Magengeschwür litt und plötzlich Erscheinungen von Perfo
kommen hatte. Die Behandlung bestand in Morphiuminjektionen
schliesslicher Ernährung per Rectum. Als die Temperatur am 11.
Norm zurückgekehrt war, wurde etwas Milch gegeben, was jed
Schmerzen und Temperatursteigerung zur Folge hatte, weshalb erst
nach der Operation mit der Ernährung per os begonnen wurde.
der vierten Woche schien alles gut zu gehen; nun trat aber unt
eine Parotitis und weiterhin pyämische Erscheinungen auf, unter d
schliesslich vier Wochen nach der Geschwürsperforation starb.

Whitby (197) theilt die Krankengeschichte eines 37jährige
mit, der wegen Magengeschwürs mit wiederholtem Blutbrechen nur p
ernährt wurde, und bei dem plötzlich Erscheinungen von Magen
perforation eintraten. Da der Magen zur Zeit der Perforation lee
wurde von einer Operation Abstand genommen; es stellten sich dan
von cirkumskripter Peritonitis im rechten Hypochondrium und von
ung der Basis der rechten Lunge ein, die aber allmählich wieder zur
Da die Nährklystiere sehr schlecht gehalten wurden, so wurde schon a
Tag Ernährung per os versucht. Diese musste aber wiederholt
werden, da sie neue Verschlimmerung verursachte, allein die Nährkl
nügten nicht zur Ernährung, sodass man immer wieder Nahrung per
musste. Reichlich fünf Wochen nach der Operation bekam Pa
äusserst heftige Magenblutung und kollabirte derart, dass eine i
Kochsalzinfusion gemacht wurde. Nach geringer Besserung versc
sich der Zustand wieder und Patient war dann 24 Stunden lang a
moribund, erholte sich aber schliesslich noch und hatte nach drei
wieder sein normales Gewicht.

Mondy (152) hat bei einem 42jähr. Mann, der früher nie Mage
ungen gehabt hatte, und von dem erst nachträglich festgestellt wurd
einige Tage zuvor über Magenschmerzen geklagt hatte, eine Magen
perforation beobachtet. Die Perforation war nicht von Kollaps, so
von heftigen Schmerzen im Epigastrium und Erbrechen begleitet,
Diagnose nicht gestellt wurde. 25 Stunden nach Eintritt der P

starb Patient in plötzlichem Kollaps. Erst die Sektion deckte ein perforirtes Geschwür in der vorderen Magenwand nahe dem Pylorus auf.

Unruh (194) theilt zwei Fälle von abnormer Kommunikation zwischen Magen und Colon transversum, bedingt das eine Mal sicher, das andere Mal höchst wahrscheinlich durch Ulcus rotundum, mit, bei denen beiden die Diagnose intra vitam gestellt war.

Im ersten Fall wurde von dem 33jährigen Mann die vorgeschlagene Laparotomie verweigert, und es trat bald der Tod unter zunehmendem Kräfteverfall ein. Die Sektion konnte nicht gemacht werden.

Im zweiten Fall machte Garrè bei einem 24jährigen Mädchen die Laparotomie und fand, dass Magen und Colon an der hinteren Magenwand und zwar an der kleinen Kurvatur, nahe der Cardia, mit einander verwachsen waren, und dass das Colon an der Verwachsungsstelle spitzwinkelig abgeknickt war, sodass das zuführende Stück ziemlich stark gebläht, das abführende völlig leer und zusammengefallen war. Es musste also das zuführende Stück seinen ganzen Inhalt in den Magen entleeren, weil es die Oeffnung des abführenden Stückes ventilartig verschloss. Wegen bestehender Verwachsungen war die Ablösung des Darms und Verschluss der Oeffnungen im Magen und Darm unmöglich. Es wurde deshalb das Colon zu beiden Seiten der abnormen Kommunikation durchtrennt, alle vier Oeffnungen verschlossen, und danach eine Enteroanastomose zwischen Colon transversum und Colon descendens möglichst nahe unterhalb der vernähten Lumina hergestellt. Die Verhältnisse sind durch drei Abbildungen erläutert. Der Heilungsverlauf war durchaus regelmässig. Patientin konnte wieder ihren schweren Dienst thun, und hat $^3/_4$ Jahr nach der Operation 15 kg an Gewicht zugenommen.

Unruh bespricht dann weiter die klinischen Erscheinungen, die Diagnose und Therapie des Leidens. In den beiden von Unruh beobachteten Fällen bestand namentlich Kothbrechen ohne das schwere Bild des Darmverschlusses, dagegen fehlte das zweite, von den Autoren öfter hervorgehobene Symptom, die Entleerung von unverdauter Nahrung durch den Mastdarm.

Er meint, dass alle durch Magengeschwür und eventuell auch die durch tuberkulöse Ulcerationen und Abscesse entstandenen Anastomosen operativ behandelt werden müssen, dass dagegen in Fällen, wo die Anastomose die Folge eines perforirenden Carcinoms ist, von der Operation abzusehen sei.

Kronheimer (144) giebt aus Sonnenburg's Abtheilung die Krankengeschichte einer 45jährigen Frau, bei der sich nach jahrelangen Magenbeschwerden an der immer besonders schmerzhaften Stelle unter dem linken Rippenbogenrand eine harte Schwellung und schliesslich eine in den Magen führende Fistel gebildet hatte, durch die alle per os eingeführte Nahrung wieder abfloss. Die geplante Resektion der Magenwand liess sich bei der sehr heruntergekommenen Kranken in Folge hochgradiger Herzschwäche in der Narkose nicht ausführen, statt dessen wurde eine Jejunumfistel nach Witzel angelegt. Die Kranke starb nach acht Tagen an Peritonitis. Die Sektion ergab eine mächtige Ulceration an der vorderen Magenwand, die mit der Bauchwand fest verwachsen war.

Kronheimer hat in der Litteratur im Ganzen 70 Magenbauchwandfisteln gefunden; darunter liessen sich im Ganzen nur 15 Fälle als Folgen eines runden Magengeschwürs sicher bestimmen.

v. Eiselsberg (119) berichtet über acht Fälle von Magen- bezw. Duodenalblutungen, welche im Anschluss an grössere Operationen beobachtet

wurden, und deren Ursache in ganz akut entstandenen Magen- und Duodenalgeschwüren gefunden wurde. In sieben Fällen handelte es sich um Operationen an Bauchorganen (Operationen freier und eingeklemmter Hernien, Exstirpation von Rektumcarcinomen), in einem Fall um eine Halsoperation (Gaumen-, Tonsillen- und Lymphdrüsen-Carcinom). Keiner der Patienten hatte früher Blutbrechen oder Magenbeschwerden gehabt, und in den fünf Fällen, die zur Sektion kamen, sahen die Geschwüre ganz frisch aus. In sechs von den sieben Fällen von Laparotomie waren mehr oder weniger ausgedehnte Netz- bezw. Mesenteriumunterbindungen vorgenommen worden. v. Eiselsberg erörtert den Kausalnexus von Operation und Hämatemesis bezw. Geschwürsbildung; zu einer sicheren Deutung kommt er dabei nicht, möchte aber die Ursache für die Blutungen am ehesten in einer Verschleppung von theils infizirten, theils wenig oder nicht infizirten Thromben aus der Operationsstelle suchen. Bei den Netz- bezw. Mesenterium-Abbindungen könnte ein Transport dieser Thromben auf dem Wege der rückläufigen Embolie angenommen werden.

Andrews und Eisendrath (102) geben eine ausführliche Arbeit über die chirurgische Behandlung der Magengeschwürsblutungen; sie besprechen darin die Geschichte dieser Behandlung, die verschiedenen klinischen Formen, die Quelle, die Dauer der Blutung, die verschiedenen Arten von Geschwüren, die klinischen Erscheinungen, die Diagnose und Mortalität der Blutung. Dann gehen sie zu den Indikationen für einen chirurgischen Eingriff und die Methoden der Operation über. Im Wesentlichen bringen sie dabei dasselbe wie ähnliche Arbeiten der letzten Jahre.

Zur Eröffnung des Magens empfehlen sie einen 6—7 cm langen, vertikalen Schnitt zwischen den Aesten der Koronararterie, im Gegensatz zu Savariaud, der, allerdings nur auf Grund von Leichenexperimenten, einen 8 cm langen horizontalen Einschnitt in der Mitte zwischen grosser und kleiner Kurvatur empfiehlt. Von einem horizontalen Schnitt aus lassen sich allerdings die beiden Enden des Magens besser übersehen, aber es müssen viel mehr Gefässe durchschnitten werden.

Besonders wollen sie auf eine Methode der Geschwürsversorgung die Aufmerksamkeit richten, die in zwei von Andrews operirten Fällen mit Erfolg angewendet wurde, und die in einer Massenligatur der Magenwand besteht, nachdem diese von innen her in einem alle ihre Schichten einschliessenden Kegel in die Höhe gehoben wurde.

Im ersten Fall handelte es sich um eine 38jährige Frau, die seit zwei Jahren an Magenbeschwerden litt und die plötzlich an zwei aufeinander folgenden Tagen profuse Magenblutungen (bis zu 1 Liter) bekommen hatte. Am Tage der zweiten Blutung machte Andrews bei der hochgradig kollabirten Patientin die Laparotomie und fand nach Incision des Magens das Geschwür an der hinteren Magenwand. Es bestanden Verwachsungen des Geschwürsgrundes mit dem Pankreas, sodass an eine Excision des Geschwürs mit nachfolgender Naht nicht zu denken war. Das Geschwür wurde deshalb von innen her in die Höhe gezogen, sodass es die Spitze eines Kegels bildete, um dessen Basis eine Ligatur gelegt wurde, die jedenfalls alle Magenwandschichten in sich schloss. Der Schnitt in der vorderen Magenwand wurde dann zugenäht. Es trat rasche Heilung ein.

Im zweiten Fall handelte es sich um einen 36jährigen Mann, der seit Jahren an Erscheinungen von Magengeschwür litt und der zweimal trotz sorgfältiger interner Behandlung heftige Magenblutungen gehabt hatte. Bei der

Gastrotomie fand Andrews sowohl an der hinteren, als an der vorderen Magenwand je zwei verschieden grosse, aber nur oberflächliche Erosionen. All' diese vier Stellen wurden ebenso wie im ersten Fall mit Seide ligirt. Der Kranke erholte sich, aber er fuhr fort, an Gastralgie und Zeichen von Magenerweiterung zu leiden, sodass ihm fünf Monate später von Dr. Lee eine Gastroenterostomie mit Murphyknopf gemacht wurde. Der Pylorus erschien durch innere Narben verengt. Patient starb eine Woche später an allgemeiner Peritonitis in Folge Fehlers der Naht.

Um den Werth dieser Methode experimentell zu prüfen, wurde auf Veranlassung Eisendraht's an neun Hunden dieselbe Operation wiederholt. Dabei stellte sich heraus, dass wenn die Unterbindung nicht von aussen her durch Seidennähte gesichert wurde, es leicht zur Perforation kommen kann.

Die Arbeit Savariaud's (177), die eine allgemeine Uebersicht über die Frage der chirurgischen Behandlung der Magengeschwürsblutungen giebt, behandelt in einzelnen Kapiteln die Geschichte, die Häufigkeit, die pathologische Anatomie und Physiologie, die klinischen Formen, die Diagnostik, die Behandlung und die Resultate. Was die Behandlung betrifft, so bespricht er zunächst die Indikationen, dann die medizinische Behandlung und schliesslich die chirurgische Behandlung. Unter den verschiedenen Methoden stellt er die direkten Methoden, welche das Geschwür oder die Arterien selbst in Angriff nehmen, und welche in Resektion des Geschwürs, in cylindrischer Resektion, in Pylorektomie, in Kauterisation, in Arterienunterbindungen bestehen, gegenüber den indirekten Methoden der Gastroenterostomie und der Ausschaltung des Pylorus. Er beschreibt genau, wie man vorgehen muss, um das Geschwür zu finden und erläutert dies an drei Abbildungen. Man muss das Mageninnere systematisch absuchen. Wenn man dabei nichts findet, weil die Erosion momentan nicht blutet, so empfiehlt er, gleichzeitig die Aorta abdominalis und die Vena portae zu komprimiren. Dabei stelle sich die Blutung, unter der Vermehrung des Blutdrucks in den Magen- und Darmgefässen, wieder ein.

Gegen die einfache Gastroenterostomie als Mittel gegen die Blutungen hat er auf Grund verschiedener in der Litteratur publizirter Fälle, gewisse Bedenken; er glaubt, sie wirke weder prompt noch sicher.

Was die Resultate betrifft, so fand er unter 15 Eingriffen nach den direkten Methoden 10 Todesfälle und 5 Heilungen; in 5 Fällen davon hat man das Geschwür nicht finden können. Er glaubt, diese Mortalität von 66% werde sich in Zukunft vermindern. Die Gastroenterostomie verbunden mit Kauterisation ist zweimal (von Küster) ausgeführt worden, ohne Todesfall. Die Gastroenterostomie allein ist dreimal ausgeführt worden, mit zwei Todesfällen und einer Heilung.

Armstrong (103, 104) bespricht kurz die Ansichten der verschiedenen Autoren über die Indikation zu chirurgischen Eingriffen bei Magengeschwürsblutungen und über die Aussichten der Operation. Er theilt zwei chirurgisch behandelte Fälle mit. Im ersten Fall hat er bei einer 35jährigen Frau, die seit acht Tagen heftige Magenblutungen hatte und hochgradig anämisch geworden war, ohne dass die innere Therapie eine Besserung bewirkte, den Magen in seiner vorderen Wand eröffnet und drei blutende Stellen inmitten ganz oberflächlicher Erosionen gefunden. Nach Stillung der Blutung mit dem Paquelin wurden Magen und Bauchwand wieder zugenäht. Schon am folgenden Tag Ernährung per os. Patientin genas und befindet sich jetzt ganz wohl.

Im zweiten Fall handelte es sich um eine 42jährige Frau, die ohne vorausgegangene Magenerscheinungen plötzlich heftiges Blutbrechen bekam, das sich trotz der verschiedensten internen Massnahmen in den folgenden Tagen öfters wiederholte. Ungefähr 48 Stunden nach der ersten Blutung wurde sie von Dr. Elder operirt, der nach Eröffnung des Magens ein grosses, tiefes Geschwür an der kleinen Kurvatur, nahe der Cardia fand. Das blutende Gefäss in der Mitte des Geschwürs wurde umstochen, und die Ränder des Geschwürs durch Nähte zusammengezogen. Die Patientin starb am folgenden Tag an akuter Anämie; die Sektion ergab, dass nach der Operation keine Blutung mehr stattgefunden hatte. Armstrong glaubt, dass die Patientin hätte gerettet werden können, wenn sie gleich nach der zweiten Magenblutung operirt worden wäre.

Armstrong hat sich von Johnston die Sektionsbefunde von Leichen, die an Magenblutungen gestorben waren, zusammenstellen lassen; unter 2000 Sezirten waren 15 an Magenblutungen gestorben, 5 in Folge eines Magengeschwürs, 4 in Folge eines Duodenalgeschwürs. Von diesen 9 Fällen giebt er einen Auszug aus dem Sektionsprotokoll. Nach Armstrong soll man operiren erstens bei häufig wiederholten, kleinen Magenblutungen, welche trotz medizinischer und diätetischer Behandlung andauern und das Leben des Patienten bedrohen, und zweitens in allen Fällen von heftiger Magenblutung, die trotz medizinischer und diätetischer Behandlung wiederkehrt; in solchen Fällen räth er nach der zweiten Blutung zur Operation.

In der Diskussion (104) erwähnt Spencer, dass er im letzten Jahre zwei Fälle von Magengeschwürsblutung operirt habe, und dass beide Fälle geheilt seien.

Steven (184) bezeichnet das, was Dieulafoy unter dem Namen „Exulceratio simplex“ beschrieben hat, als „pore-like“ erosion, und giebt die ausführlichen Krankengeschichten zweier derartiger Fälle, die an äusserst heftigen Magenblutungen litten und die beide starben. Beim ersten Fall stand schliesslich die Blutung, aber Patient starb an Erschöpfung in Folge von unstillbaren Durchfällen. Beim zweiten Fall wurde von Pringle ein Versuch gemacht, nach Laparotomie und Incision der Magenwand die Blutung zu stillen; aber die blutende Stelle wurde (bei Abtastung des Mageninnern mit dem Finger) nicht gefunden. In beiden Fällen fand sich bei der Autopsie eine ganz oberflächliche Erosion der Magenschleimhaut, in deren Mitte ganz feine Oeffnungen in einen Ast der Magenarterie führten.

Steven schliesst sich im Allgemeinen den Ansichten Dieulafoy's an; er würde in einem ähnlichen Fall möglichst frühzeitige Operation empfehlen.

Steven und Luke (185). Steven demonstrirt das Sektionspräparat von einem 38jährigen Mann, der an wiederholten und zum Theil sehr heftigen Blutungen gelitten hatte und in Folge davon hochgradig heruntergekommen war. Luke hatte deshalb die Laparotomie gemacht; entsprechend dem Sitz des Geschwüres fanden sich narbige Stränge zwischen Magen und linkem Leberlappen. Der Magen wurde an seiner Vorderwand eröffnet, und die Ränder des in der Nähe des Pylorus sitzenden Geschwürs durch drei Nähte aneinander gebracht, was wegen der Verwachsung der Peritonealfläche erhebliche Schwierigkeiten machte. Patient starb zwei oder drei Stunden nach der Operation. Ausser dem frischen Geschwür ergab die Sektion noch eine narbige Verengerung des Pylorus als Folge eines alten, verheilten Geschwürs.

In Tubby's (190) erstem Fall handelte es sich bei einem 27jährigen Mann um oft wiederholte, sehr schwere Magengeschwürsblutungen, unter denen derselbe fast moribund geworden war. Bei der Laparotomie wurde an der hinteren Magenwand, nahe am Pylorus, ein in der Mitte dünnes und ringsum indurirtes Geschwür gefunden. Da die Zeit drängte, so wurde die ganze Umgebung dieses Geschwürs in einer Falte aufgehoben, und rings um die Basis dieser Falte eine Tabaksbeutelnaht gelegt, sodass die blutende Stelle des Magens von der übrigen Magenhöhle abgeschlossen wurde. Patient brach nachher noch einmal, aber kein Blut. Er erholte sich jedoch nicht und starb neun Tage nach der Operation und 17 Tage nach der ersten Magenblutung. Die Sektion ergab, dass das Geschwür gesichert war; es fand sich ausserdem in der Nähe noch ein zweites Geschwür, das aber nicht geblutet hatte.

In Tubby's zweitem Fall waren bei einer 31jährigen Frau plötzliche Erscheinungen von Magengeschwürsperforationen aufgetreten, die aber am Abend des folgenden Tages zurückgingen. Vier Tage nach der ersten Attacke trat neuer Kollaps ein, und Tubby machte die Laparotomie in der Annahme einer Geschwürsperforation. Bei der ersten Berührung des Magens trat plötzlich sehr heftiges Blutbrechen ein und Patient war todt. Die Sektion wurde nicht erlaubt. Tubby nimmt an, dass bei dem ersten Kollaps eine ganz winzige Perforation an einem bei der Operation gefundenen Geschwüre aufgetreten sei, dessen Grund an einer Stelle äusserst dünn war. Diese Perforation soll dann unter der sorgfältigen Behandlung verklebt sein. Später trat dann am Rande des Geschwürs oder an einem zweiten Geschwür eine Hämorrhagie ein, die den Tod verursachte.

Im Anschluss an diese beiden Fälle bespricht Tubby die verschiedenen Methoden zur operativen Behandlung blutender Magengeschwüre.

Jourdan (139) hat bei einem 40jährigen Mann, der seit 10 Jahren am Magen litt und wiederholt Blutbrechen, in den letzten Wochen vor der Operation besonders reichliches Blutbrechen gehabt hatte, vor acht Monaten die hintere Gastroenterostomie nach v. Hacker gemacht. Der Magen war nicht erweitert; an der hinteren Magenwand in der Nähe des Pylorus fand sich ein Fünffrankstück grosses, indurirtes Geschwür. Am zweiten Tag nach der Operation hatte der Kranke zweimal Blutbrechen und am dritten Tag blutigen Stuhlgang. Weiterhin ungestörter Verlauf und Rückgang sämmtlicher Beschwerden. Die Acidität, die vor der Operation 3,5 % betragen hatte, war vier und acht Monate nach der Operation auf 0,5 % gesunken.

Schlikker (179) giebt die Krankengeschichte und das Sektionsprotokoll von einem 74jährigen Mann, bei dem die Krankheitserscheinungen den Verdacht auf ein Magencarcinom wach gerufen hatten, und der dann an einer ausgiebigen Magenblutung ad exitum kam. Die Sektion stellte ein grosses chronisches Magengeschwür mit Eröffnung der Vena lienalis fest.

Achalme und Dambrin (101) geben die Krankengeschichte und den Sektionsbefund eines 30jährigen Mädchens, bei der Tuffier wegen reichlichen Blutbrechens und lebhafter Schmerzen im Epigastrium unter der Diagnose Magengeschwür die hintere Gastroenterostomie nach v. Hacker gemacht hatte, und die 15 Monate nach dieser Operation, ohne dass sich die Magenblutungen wiederholt hatten, an Lungen- und Darmtuberkulose gestorben war. Der Pylorus war durch einen fibrösen Strang gegen den vorderen Rand der Leber herangezogen; am Pylorus fanden sich eine Reihe von Seidennähten, die anzeigten, dass eine Pyloroplastik gemacht worden war. Er war bequem durch-

gängig; an der Schleimhaut war kein Geschwür zu finden. Die A
erschien ein wenig klein; rings um die Oeffnung verlief eine ziem
fortlaufende Seidennaht, durch die die Mukosae vereinigt worden
der Knoten dieser Naht lag im Innern des Magens in einer Ulc
Schleimhaut. Der Befund ist durch drei Abbildungen illustrirt.

Da kein Geschwür bestand, nehmen Achalme und Dambri
Blutbrechen und Bluthusten verwechselt worden seien. Sie rathen, zu
hautnaht nur ganz feine Seide oder Katgut zu benützen. Möglich
der Knoten in's Innere des Magens eingedrungen, indem er alln
verschiedenen Wandschichten ulcerirt habe; durch solche Ulcerationen
sich möglicherweise die Magenblutungen nach Gastroenterostomien

Die Anastomose habe vielleicht die Entwickelung der Intestinalt
begünstigt, da sie den Aufenthalt der verschluckten Massen, bes
verschluckten Auswurfes, im Magen abkürzten.

Gilford (123) stellt zunächst drei Indikationen für die Op
nicht perforirtem Magengeschwüre auf und berichtet dann über

Bei einem 19jährigen Mädchen mit stets recidivirenden Gesc
ptomen und Verdacht auf beginnende Perforation wurde das gefu
schwür der vorderen Magenwand, nahe der grossen Kurvatur, ex
der Defekt genäht. Pat. ging 32 Stunden nach der Operation na
barem Würgen an Erschöpfung zu Grunde. Die Magennaht erwi
tadellos.

Bei einer 30jährigen Frau, die früher nie Geschwürsbeschwer
und plötzliche, immer von Neuem recidivirende Magenblutungen
hatte, wurde 15 Tage nach dem Auftreten der ersten Blutung op
Geschwür aber nicht gefunden. Neun Tage später Tod an Entkräf
Geschwür sass dicht bei der gut geheilten Magenincision.

Bei einem 22jährigen Mädchen mit Erscheinungen von Nar
des Pylorus mit offenem Geschwür fand sich bei der Operation ein
magen, dessen Cardiatheil durch eine Oeffnung an der kleinen Ku
einem subphrenischen Sack kommunizirte. Operation nach Heineke-
Nach 16 Tagen geheilt entlassen. Bald trat das Erbrechen wieder
einem Monat plötzlicher Tod an profuser Magenblutung. Bei der
fanden sich drei offene Geschwüre im Cardiamagen. Die Blutung
aus einer noch ungeheilten Stelle der incidirten Magenstenose. Gil
den Sanduhrmagen als Missbildung, nicht als durch Geschwüre
auf, da sich an der verengten Stelle keine Spur einer Narbe fand

Kausch (141) berichtet über einen Fall, in dem eine dem Py
nahe gelegene Falte mit einem Ulcus resezirt und die typische Py
ausgeführt wurde. Die in Folge der Ektasie bestehenden Beschwer
aber dauernd erst beseitigt, nachdem längere Zeit Bauchmassage u
ausspülungen durchgeführt waren.

In einem zweiten Fall, bei welchem ausser der Erweiterung
ein Ulcus bestand, das zur Verlöthung mit dem Pankreas geführt ha
eine Gastroduodenostomie ausgeführt, die das bestehende Leiden
beseitigte.

Zum Schluss demonstrirt Kausch den Magen eines am f
nach der Operation verstorbenen Patienten. Es war eine Gastroduo
mittelst Murphyknopfes angelegt, und Magen und Duodenum ges

chlossen worden. Der Knopf sass bei der Autopsie in der Anastomose, welche benso wie die Nähte den Wasserleitungsdruck aushielt.

Im zweiten von Morse (155) mitgetheilten Fall handelte es sich bei einem 36jährigen Mann, der schon 14 Jahre an andauernden Magenbeschwerden litt, um eine narbige Pylorusstenose. Nach Incision des Magens konnte man durch den stark verengten Pylorus nur mit Gewalt den Zeigefinger durchführen. Morse machte die Pyloroplastik mit sehr gutem Erfolg; die Operation ist vor beinahe zwei Monaten gemacht.

Parker (161) stellt einen 21jährigen Mann vor, dem er vor 2²/₃ Monaten wegen Pylorusstenose in Folge eines kleinen cirkulären Geschwürs mit gutem Erfolg die Pyloroplastik über einem decalcinirten Knochendrain nach Mayo Robson gemacht hat.

Morison (154) empfiehlt auf's Wärmste die Pyloroplastik, die brillantere Resultate habe, als alle anderen chirurgischen Operationen. Ausser den 11 Fällen von Pyloroplastik, die er 1898 mitgetheilt hat (cf. dieser Jahresbericht für 1898, pag. 571/572) hat er unterdessen noch zehnmal die Pyloroplastik ausgeführt, und hat bei diesen 21 Fällen keinen Todesfall gehabt. Er bespricht ausführlich die Diagnose der Pylorusstriktur, die Vorbereitung des Patienten, die Operation und die Nachbehandlung. Die Operation ist durch fünf Abbildungen illustrirt. Er bringt aber dabei nichts Neues. Er behauptet, ein Recidiv der Striktur komme nach der Pyloroplastik nicht vor.

Kraske (42) hat wegen sehr beträchtlicher Narbenstenose des Pylorus die Gastroentorostomia retrocolica gemacht. Nach vier Wochen Exitus in Folge ausgedehnter Aspirationspneumonien. Das demonstrirte Präparat zeigt, dass die Operation an sich ausgezeichnet gelungen war.

Weinlechner (195) stellt eine 55jährige Frau vor, die vor 4³/₄ Jahren wegen Stenosis pylori und Dilatatio ventriculi von Fränkel am Pylorus resezirt worden war (I. Billroth'sche Methode). Es fand sich nur eine Hypertrophie der Muskularis des Pylorus, keine Narben, kein Neoplasma. 1¹/₂ Jahre später wurde ihr von Gersuny der Wurmfortsatz resezirt. Da die Besserung nur zwei Monate anhielt, wurden bei einer dritten Laparotomie breite Adhäsionen zwischen Netz und Bauchwand, zwischen Leber und Magen gelöst und übernäht, ausserdem mehrere grosse Drüsen im Mesenterialstiele exstipirt. Der Zustand war nun sieben Monate hindurch erträglich; da jedoch neue heftige Schmerzen, tägliches Erbrechen und Erscheinungen von Magendilatation auftraten, so machte Weinlechner in einer vierten Laparotomie die Gastroenterostomie nach v. Hacker. Der Pylorus fühlte sich etwas dicker als normal an; es fanden sich einzelne kleine harte Lymphdrüsen. Die Beschwerden verschwanden nach der Gastroenterostomie, und diese Besserung hat jetzt ¹/₂ Jahr angehalten.

In der Diskussion erwähnt Zinsmeister einen Fall, den er wiederholt wegen Oesophagusdivertikel resp. Oesophagusstenose behandelt und durch Bougirung gebessert hatte. Wegen bald darauf sich einstellender Erscheinungen von Pylorusstenose legte er ein Jejunostomie nach Witzel an. Nachdem Patient sich erholt hatte, verschloss er die Fistel und konstatirte dabei eine narbige Stenose des Pylorus, welche auch für eine feine Sonde undurchgängig war. Eine Gastroenterostomie brachte Heilung, und die Erscheinungen von Oesophagusstenose sind seither (3 Monate) geschwunden.

Murray (157) stellt eine 40jährige Frau vor, der er wegen narbiger Pylorusstenose und hochgradiger Magendilatation die hintere Gastroenterostomie

mit Murphyknopf gemacht hatte. Der Beginn der Erkrankung lag etwa drei Jahre zurück; der Salzsäurehalt des Magens war normal. Bei der Operation fand sich der Pylorus stark verdickt und verhärtet; aber es fanden sich keine Verwachsungen und keine vergrösserten Drüsen. Der Verlauf nach der Operation war ohne Störung, und Patient brachte es in vier Monaten von 85 auf 115 Pfund.

Bei der Anwendung des Murphyknopfes erwies sich die Tabaksbeutelnaht als nachtheilig, da sich die Ränder der Magenwunde stark in die Höhe krempelten. Murray würde deshalb in einem künftigen Fall die Incision der Magenwand nach Einführung der einen Knopfhälfte durch einfache Knopfnähte vereinigen.

Dieselbe Technik empfiehlt in der Diskussion Kammerer nach dem Vorgang von Carle und Fantino. Kammerer hat im letzten Sommer in drei Fällen von hinterer Gastroenterostomie in dieser Weise operirt, und die Erfolge waren sehr befriedigend.

Ausserdem berichtet Briddon, dass der Mann, dem er wegen scheinbar gutartiger Pylorusstenose die hintere Gastroenterostomie mittelst Murphyknopfes gemacht und den er vor ungefähr einem Jahre der Gesellschaft vorgestellt hat (cf. dieser Jahresbericht für 1898, pag. 610/611), unterdessen eine Neubildung in der Bauchnarbe bekommen hat, bei deren Exstirpation Briddon ein Carcinom am Pylorus feststellte; abgesehen davon befinde sich der Mann vortrefflich.

Routier (171) stellt eine 35jährige Kranke vor, die schon seit fünfzehn Jahren am Magen litt, deren Beschwerden aber seit 6 Monaten zugenommen hatten. Sie hatte Magenschmerzen, sehr häufiges Brechen, jedoch ohne Blut, dagegen in letzter Zeit fast dauernd blutigen Stuhlgang. Dabei war sie sehr abgemagert und zur Morphinistin geworden.

Bei der Laparatomie fand sich eine starke Dilatation des Magens, der mit einem Theil seiner kleinen Kurvatur an der unteren Leberfläche adhärent war. Nach Lösung dieser Verwachsung hatte der Magen an dieser Stelle ein Loch, grösser als ein Fünffrankstück; das Loch schien von einem alten Geschwür herzurühren. Es wurde mit Seidenknopfnähten in doppelter Etage geschlossen. Da sich der état mamelonné gegen den Pylorus fortsetzte, so machte Routier eine vordere Gastroenterostomie mit Murphyknopf. Er legte zwischen Leber und Magen zwei Drainröhren und zwei Gazetampons ein, die er bald entfernen konnte, da die Naht am Magen hielt. Der Kranken geht es vier Wochen nach der Operation sehr gut.

Bevan (110) giebt einen weiteren Bericht über zwei schon im Jahre 1896 publizirte Fälle von vorderer Gastroenterostomie wegen Magendilatation. Im einen Fall hatte es sich wahrscheinlich um ein vernarbtes Duodenalgeschwür, im andern Falle um einen gutartigen Pylorustumor gehandelt. Es sind nunmehr $3\frac{1}{2}$ resp. $3\frac{1}{4}$ Jahre seit der Operation verflossen, und die Kranken befinden sich sehr wohl. Der erste Fall, der der schwerere war, hat noch nicht ganz sein normales Gewicht erreicht, und sein Magen ist noch etwas dilatirt.

Er erwähnt die Vor- und Nachtheile der vorderen und der hinteren Gastroenterostomie. Bei der Nachbehandlung legt er grosses Gewicht auf die Anwendung von Magenspülungen, um dadurch die Zersetzungsprodukte aus dem dilatirten Magen zu entfernen und auf diese Weise die Rückbildung der Dilatation zu unterstützen. Er giebt genaue Rathschläge, wie und zu welchen Zeiten

ie Ausspülungen am besten gemacht werden, und was für Medikamente zur pülung benützt werden. Auch giebt er genaue Diätvorschriften für die Kranken, denen die Gastroenterostomie gemacht worden ist.

Marcussen (147). Der 50jährige Mann litt seit 23 Jahren an Bechwerden, die durch einer Stenose des Pylorus hervorgerufen waren, und wurde nach einer Gastrojejunostomie (Wölfler) vollständig hergestellt.

Hj. von Bonsdorff (Helsingfors).

Karström (140) theilt folgende Fälle mit:

1. Dilatatio ventriculi et Stenosis (p. ulcus regionis pylori). Gastroenterostomia et Enteroanastomosis.

2. Tumor (ulcus) curvaturae minoris. Sanduhrmagen. Gastroenterostomia et Enteroanastomosis.

3. Strictura ciccatricialis pylori et Dilatatio ventriculi. Gastroenterostomia anterior et Enteroanastomosis (Murphyknopf).

4. Strictura ciccatricialis post. pylori. Dilatatio ventriculi acc. Pneumonia acuta. Gastroenterostomia et Enteroanastomosis (Murphy).

5. Strictura pylori — Sanduhrmagen. — Gastroenterostomia et Enteroanastomosis — Ileus in Folge von Torsion des Mesenteriums. Tod.

Hj. von Bonsdorff (Helsingfors.)

Körte (143) berichtet über einen Fall von Pylorusresektion wegen stenosirenden Ulcus pylori. Bei einem 60jährigen, seit 20 Jahren magenleidenden und sehr heruntergekommenen Mann mit dilatirtem, aber salzsäurehaltigem Magen sollte die Gastroenterostomie gemacht werden. Da sich bei der Untersuchung des in derbe, schwartige Verdickungen eingebetteten Pylorus ein Stück adhärentes Netz ablöste, und sich darunter eine Oeffnung in der Magenwand fand, so wurde die Resektion nach der II. Billroth'schen Methode ausgeführt. Patient hat nach der Operation in vier Wochen um 12 Pfd. zugenommen.

Sträter (186) hat bei einer 46jährigen Frau die Pylorusresektion gemacht. Der excidirte Pylorus war mit einem fast ringförmigen, atonischen Geschwür bedeckt, das sich bei der mikroskopischen Untersuchung als gutartig erwies. Heilungsverlauf gut. In ½ Jahr Gewichtszunahme von 60 Pfd.

Bei einem 37jährigen Mann hat Sträter wegen Gastrektasie die Pyloroplastik gemacht. Glatter Verlauf. Gewichtszunahme 20 Pfund in zwei Monaten.

Rotgans und von Leersum (170). Dieser Fall von totaler Magenexstirpation ist merkwürdig, weil hier zum ersten Mal diese Operation für eine nicht bösartige Geschwulst ausgeführt ist. Patientin war ein Mädchen von 22 Jahren, deren Klage schon sieben Jahre bestanden und kurzweg als sehr langsam zunehmende Oesophagusverengerungssymptome zu nennen sind. Endlich konnte nur Flüssigkeit tropfenweise eingenommen werden. Das anämische, nervöse Mädchen war geistig normal entwickelt, hatte in sieben Jahren nicht menstruirt, und war körperlich nach allen Seiten zurückgeblieben. Sie nahm mit zunehmender Schnelligkeit an Körpergewicht ab, das schliesslich bis 23,7 kg Körpergewicht hinuntersank. Die Oesophagussonde stiess erst auf 41 bis 42 cm (Patientin war 1,33 m lang) auf ein Hinderniss, das sich wie der Boden eines Sackes anfühlte; es stagnirten gewöhnlich 100 bis 200 ccm Speisereste, bisweilen verfault, worin niemals eine Spur HCl oder Pepsin gefunden wurde, aber auffallend viel Pflasterepithelium. Es wurde zunächst an ein Diverticulum Oesophagi gedacht. Am 16. VII. 1898 Laparotomie: die Oeso-

phagussonde konnte im Cardiatheil des Magens gefühlt werden, dann sie auf eine hochgradige Verengerung. Der Magen war nach allen Rich verkleinert (12 × 6 cm), sonst wohlgebildet und nirgends adhärent. Spaltung des Magens wurde deutlich, dass er in ganzer Länge stenosi Die Schleimhaut war überall in Narbengewebe verändert, nur in de war noch ein kleines Ulcus. Die Magenwand war fingerdick, herrühr Bindegewebswucherung der Submukosa und von Faltung der Muskula selbst wenig verändert, der kolossalen Schrumpfung nur folgen konnte, sie sich mit der Serosa in 1 cm tiefe Faltungen legte. Die also g Magenwand hatte äusserlich das Aussehen einer Harmonika. Das k Drittheil, auch mit Narben bekleidet, liess noch den Finger passiren, d war höchstens für einen Bleistift passabel. Also war der Magen stenotisch und konnte die Kanalisationsstörung am besten durch exstirpation aufgehoben werden. Wegen der technischen Schwierigk schmale Brustkorb liess wenig Raum übrig zwischen den Rippenbogen hiervon abgesehen, weil man der Widerstandskraft der Patientin mis Also wurde der längsgespaltene Magen quer genäht. Die Operation gut überstanden. Die Wunde heilte ganz glatt, und die Speiseei verbesserte sich merklich, damit das Körpergewicht. Nach drei Woch das Erbrechen wieder an, und allmählich kehrte der alte Zustand zurück. Jetzt war die Magenexstirpation unumgänglich und sie wu 24. IX. 1898 ausgeführt. Jetzt waren einige Adhäsionen zu trennen. Exstirpation wurde das ganz normale Duodenum an das narbige Oeso ende genäht — zweireihig, was ohne Spannung gelang, weil der A zwischen Cardia und Oesophagus nur 8 cm betrug. Flotte Wundheilun die Patientin musste eine doppelseitige lobuläre Pneumonie und eine exs Pleuritis durchmachen, bis von Heilung die Rede sein konnte. W der ersten Tage mit Klystieren genährt, wurden zuerst kleine Dosen keit, später feste Nahrung gegeben, bis ohne Beschwerden die gröbsten benützt und verdaut wurden. Die Kräfte nahmen allmählich zu, die struation kehrte wieder, das Körpergewicht stieg in neun Monaten um 1 Der exstirpirte Magen war 7 cm lang. Miskroskopische Untersuchung dass die Magenschleimhaut bis auf kleine Inselchen vollständig verschw war, dafür dickes Narbengewebe mit mehrschichtigem Pflasterepit ausgekleidet. Weil der ganze entzündliche Prozess sich in Mukosa un mukosa abspielte, wurde der Krankheit der Name von Endogastritis obl gegeben. Ausführliche Untersuchung des Stoffwechsels, von v. Le unternommen, gaben keine Aenderungen in Urin oder Fäces. Auch da war normal. — Im Sommer bekam Patientin heftige Diarrhöe, wora ein Zustand zunehmender Anämie fügte. Rotg

Hartmann berichtet über einen von Mauclaire (148) operirte Bei einer 27jährigen Patientin, die seit zwei Jahren Magenbeschwerden fühlte man in der Pylorusgegend einen faustgrossen beweglichen Tumo der Laparotomie erwies sich der seröse Ueberzug des Pylorus als ohne Verwachsungen. Der Tumor nahm etwa den vierten Theil des versalen Durchmessers des Magens ein; Drüsen waren nicht vorhande Tumor war genügend beweglich, sodass man versucht sein konnte, die ektomie zu machen. Jedoch wegen des schlechten Kräftezustand Patientin machte Mauclaire nur die hintere Gastroenterostomi Kranke erholte sich sehr gut, nahm in vier Wochen um 9 kg

ieser Zeit war der Tumor fast vollständig verschwunden. Fünf Monate nach er Operation befindet sich Patientin ausgezeichnet; der Tumor ist nicht mehr u fühlen. Es muss sich also um einen entzündlichen Tumor gehandelt haben, er aber ausnahmsweise ohne Perigastritis war.

In der Diskussion stellt Quénu die Frage auf, ob nach Gastroenterotomien wegen Ulcus simplex nicht manchmal Magenblutungen in Folge eines Recidivs auftreten. Er erwähnt einen Fall, in dem nach Lösung einer Verwachsung zwischen Gallenblase und Magen ein Loch in der Gegend des Pylorus entstanden war. Dieses Loch nähte er zu, und Patient hatte in der Folge keine Hämorrhagie.

Tuffier hat nie Magenblutungen nach der Gastroenterostomie gesehen. Er erwähnt eine Frau, die ihm mit der Diagnose „perforirtes Ulcus und Peritonitis" zugeschickt war. Es bestand nur leichte peritoneale Reizung. Er hat die Gastroenterostomie ausgeführt, ohne am Geschwür etwas zu machen, und es trat völlige Heilung ein.

Hartmann erwidert Quénu, er habe immer nach der Gastroenterostomie eine dauernde Heilung des Geschwürs beobachtet. Geschwüre in der vorderen Magenwand könne man reseziren und nähen. Bei Geschwüren in der Nähe des Pylorus füge man besser eine Gastroenterostomie bei, einmal um das Geschwür sicher zu heilen, und sodann um den Folgen einer möglichen Pylorusstenose vorzubeugen.

Schwartz (180) machte bei einer 38jährigen Frau, die an Erscheinungen von Pylorusstenose litt, und bei der man im Epigastrium einen sehr deutlichen, eigrossen, beweglichen Tumor fühlte, die Laparotomie. Es fand sich eine elastische Induration, die sich über den Pylorus und die kleine Kurvatur erstreckte, keine scharfen Grenzen hatte und sehr beweglich war. Da die Kranke sehr elend war, machte er nicht die Pylorektomie, obwohl diese sehr leicht gewesen wäre, sondern die Gastroenterostomie nach v. Hacker. Die Kranke erholte sich und verlor alle ihre früheren Beschwerden. Schwartz stellt sie sechs Monate nach der Operation vor; der vor der Operation gefühlte Tumor ist auch bei genauester Untersuchung nicht wiederzufinden. Es fragt sich deshalb, ob es sich nicht eher um eine glanduläre Gastritis mit Hypertrophie der Wandungen, als um eine bösartige Neubildung gehandelt hat.

Demoulin (117) fand bei einem 32jährigen Manne, der seit beinahe 2 Jahren an Magenbeschwerden litt und trotz der verschiedensten internen Behandlung hochgradig abgemagert war, im Epigastrium und rechten Hypochondrium einen orangengrossen beweglichen Tumor, den er für einen malignen hielt. Bei der Laparotomie fanden sich keine Verwachsungen und keine Drüsen; wegen Schwäche des Kranken verzichtete jedoch Demoulin auf die Pylorektomie und machte die Gastroenterostomia posterior retrocolica. Anfangs hatte Patient bedrohliche Lungenerscheinungen, 2 Tage nach der Operation erbrach er 1/2 Liter schwarzes Blut, weshalb eine Magenausspülung gemacht wurde. Danach trat eine Wendung zum Guten und weiterhin glatte Heilung ein. 20 Tage nach der Operation war der Tumor verschwunden.

Tuffier, der über den Fall Bericht erstattet, meint, es habe sich um eine Pylorusstenose mit Hypertrophie der Wandungen gehandelt. Das Verschwinden des Tumors nach der Operation erklärt er damit, dass der Tumor bei der Retraktion des Magens entweder hinter die falschen Rippen hinaufsteigen oder sich allmählich Dank der Heilung der entzündlichen Veränderungen

verkleinern könne. Tuffier hat dieses Verschwinden auch bei richtigen Magenkrebsen beobachtet. Wenn eine entzündliche Neubildung wirklich zurückgehe, so geschehe dies ziemlich langsam.

Tuffier spricht seine Befriedigung darüber aus, dass das Verfahren von v. Hacker, das er für weit besser hält, als die vordere Gastroenterostomie, sich immer mehr einbürgere.

In der Diskussion erwähnt Schwartz, dass der Tumor bei der Kranken, die er im vorigen Jahre vorgestellt, und bei der er eine einfache „Linite" angenommen habe (cf. diesen Jahresbericht f. 1898, pag. 611), sich nach dem weiteren Verlauf doch als Krebs herausgestellt habe. Der Tumor sei auch 3 oder 4 Wochen nach der Operation verschwunden gewesen.

Ausserdem werden in der Diskussion verschiedene Ansichten über die Zweckmässigkeit der Verwendung von Darmklemmen geäussert, ferner darüber, ob man nach der Operation Magenspülungen machen solle oder nicht. Auch die Diagnostik der Magentumoren wird besprochen. Reynier empfiehlt das Verfahren von Souligoux, der Magen und Darm durchquetscht und die Naht anlegt, ohne das Lumen zu eröffnen. Die Anastomose bleibe bei diesem Verfahren bestehen, wie er bei einem Kranken, den er später wegen Bauchbruches operirte, feststellen konnte.

Tuffier (191) machte bei einer 58jährigen Frau, bei der man rechts im Epigastrium einen schmerzhaften Tumor fühlte, und deren Magen dilatirt war, die Laparotomie. Er fand eine narbige Verengerung am Pylorus und ganz unabhängig davon einen nussgrossen Tumor in der Mitte der kleinen Kurvatur, mit einigen bohnengrossen Drüsen im Netz. Er macht zunächst eine Incision des Pylorus, um das Innere des Magens zu untersuchen, und schloss daran eine Pyloroplastik an. Da er den Tumor an der kleinen Kurvatur für eine Neubildung hielt, so resezirte er diesen mitsammt dem zugehörigen kleinen Netz. Die von Cazin vorgenommene mikroskopische Untersuchung des Tumors ergab, dass es sich um ein altes Geschwür handelte. Es erfolgte völlige Heilung.

Er hält die Pylorotomie für ein gutes Mittel, um den Magen bei der Operation genau zu untersuchen, obwohl er auch dann die Differentialdiagnose zwischen Geschwür und Krebs für sehr schwierig hält.

In der Diskussion sagt Hartmann, wenn man bei der Operation über die Natur der Erkrankung zweifelhaft sei, müsse man reseziren.

Duplant (118) demonstrirt den bei der Sektion eines 73jährigen, nicht operirten Mannes gefundenen Magen. Der Magen war hochgradig geschrumpft, seine vielfach mit der Nachbarschaft verwachsene Serosa von tumorartiger Beschaffenheit, aber nirgends war ein isolirter Knoten; höchstens der verdickte Pylorus konnte den Eindruck eines cirkumskripten Neoplasmas machen. Es schien sich um eine diffuse neoplastische Infiltration der Magenwandungen zu handeln, ohne geschwürigen Zerfall der Mukosa; in der Nähe des Magens fanden sich drei ziemlich grosse Drüsen, die krebsig aussahen.

Betreffs der Diagnose schwankt Duplant zwischen „Linite plastique" und diffusem Krebs (Épithélioma diffus). Die mikroskopische Untersuchung war noch nicht gemacht.

Duplant bespricht dann die Theorien der Natur der „Linite", für die eine Hypertrophie der Submukosa charakteristisch sei. Die einen betrachten die „Linite" mit Charcot und Gombant als eine Varietät der chronischen Gastritis mit Hypertrophie der Submukosa und konsekutiver Sklerose des

Peritoneums. Die anderen sehen darin einen Krebs, einen epithelialen nach Tripier, Bret und Paviot, einen bindegewebigen (sarcome sous-muqueuse) nach Bard und Garret. Nach Lépine habe der Name „Linite“ nur eine makroskopische Bedeutung, ohne dass man damit etwas über die Natur der Verdickung aussage. Es sei absolut sicher, dass es Formen von „Linite“ gebe, die mit Krebs nichts zu thun haben, und ausserdem gebe es Fälle von „Linite“ mit malignem Charakter.

In der Diskussion sagt Bret, die Beobachtung sei analog einem von ihm unter Professor Lépine beobachteten Fall und zwei anderen Fällen, die er zusammen mit Paviot veröffentlicht habe.

W. Idzinsky (135). Ein 16jähriger Fabrikarbeiter hat aus Versehen etwa 50 g konzentrirter Schwefelsäure getrunken. Kunstgerechte ärztliche Hülfe war fast unmittelbar nach dem Unfalle zur Hand.

2 Monate später stellten sich Symptome einer hochgradigen Pylorusstenose ein, welche die Gefahr einer Inanition involvirten. Verf. führte die Gastroenterostomie nach Wölfler mit Murphy-Knopf aus.

Idealer Erfolg; der Knopf war am 8. Tage mit dem Stuhle abgegangen.

Trzebicky (Krakau).

Westphalen und Fick (196) besprechen auf Grund zweier Fälle zunächst die schwierige Diagnose perigastrischer Verwachsungen und bestätigen dabei die Ansicht Rosenheim's, dass an perigastrische Adhäsionen dann zu denken ist, wenn bei sicher konstatirtem, inveterirtem Ulcus nach einer typischen Ulcuskur keine Besserung der Beschwerden eintritt, oder wo eine durch eine motorische Insufficienz des Magens indizirte mechanische Therapie resultatlos bleibt. Hinzuzufügen wäre vielleicht noch, dass zur Entstehung der durch perigastrische Adhäsionen bewirkten Schmerzen ganz besonders mechanische Veranlassungen beitragen.

In den beiden mitgetheilten Fällen war es möglich, den Ort und die Art der Verwachsungen des Magens klinisch genau festzustellen.

Im ersten Fall war bei einem 38jährigen Mann wegen Ulcusstenose des Pylorus die Pyloroplastik gemacht worden, die aber nur für einen Monat ein gutes Resultat hatte. Nach den neu sich bildenden Erscheinungen wurden perigastrische Adhäsionen und eine mechanische Pylorusenge angenommen und auch bei einer zweiten Laparotomie gefunden. Gastroenterostomie mit Enteroanastomose hatte nunmehr guten Erfolg.

Im zweiten Falle wurde bei einem 50jährigen Manne eine Ulcusstenose mit Adhärenz der Regio pylorica an das Colon transversum angenommen. Bei der Laparotomie fand sich der Pylorus stenosirt, die Regio pylorica mit der Gallenblase, dem Quercolon, dem Pankreaskopfe zu einem festen Narbentumor verwachsen. Es wurde die Gastroenterostomie nach Kocher ohne Enteroanastomose gemacht, die von gutem Erfolge begleitet war.

Bei beiden Patienten wurde nach der Operation beobachtet, dass rechte Seitenlage bei gefülltem Magen stets leichte Uebelkeit, geringen Schmerz in der rechten Seite und galliges Aufstossen zur Folge hatte, welche Symptome durch Aenderung der Lage sofort zum Verschwinden zu bringen waren.

Was die chirurgische Behandlung betrifft, so kommen Verfasser zu dem Schluss, dass von der Gastrolyse nur in seltenen, anatomisch günstigen Fällen ein Erfolg zu erwarten sei, dass man aber in den meisten Fällen durch eine Gastroenterostomie eine Funktionsausschaltung des verwachsenen und fixirten Pylorus herbeiführen müsse.

Rewidzoff (164) hat einen Fall von Duodenalstenose durch Gastroenterostomie geheilt. Diagnostizirt wurde dieser Fall, der sonst ganz das Bild einer Pylorusstenose an sich trug, lediglich auf Grund der stets im Ausgeheberten vorhandenen Gallenbeimengung, ein Fingerzeig dafür, welch' diagnostischer Werth der konstanten Gallenbeimengung nicht nur im Erbrochenen, sondern auch im Ausgeheberten zukommen kann.

Ledderhose (145) hat in einem Falle von Stenose des Duodenums unterhalb der Vater'schen Papille, in welchem vor der Operation der Mageninhalt bei jeder Auswaschung Galle, aber trotzdem konstant freie Salzsäure enthielt, die vordere Gastroenterostomie gemacht. Die vorherigen Beschwerden (Appetitlosigkeit, häufiges galliges Erbrechen und bedeutende Abmagerung) verloren sich vollständig.

Ledderhose nimmt an, dass sich jetzt Galle und Pankreassaft fast allein durch den normalen Pylorus in den Magen entleeren, dass aber dieser Rückfluss nicht kontinuirlich stattfinde. Nach der Nahrungsaufnahme sollen der Pylorus und die Darmfistelöffnung zunächst geschlossen bleiben; erst wenn gegen Ende der Magenverdauung die Gallensekretion zunehme, so werde in einem bestimmten Moment die Galle in den Magen eintreten, um dann mit dem verdauten Mageninhalt durch die Fistel in den Darm entleert zu werden.

Routier (172) stellt eine Kranke vor, die er vor 7 Wochen operirt hat. Sie hatte seit 8 Monaten Magenbeschwerden, namentlich unaufhörliches Erbrechen, und hatte 32 Pfund verloren. Man fühlte einen harten, wenig beweglichen Tumor auf der rechten Seite, sodass Routier befürchtete, ein Pyloruscarcinom zu finden. Es handelte sich aber um eine Cholecystitis mit festen Verwachsungen. Routier entfernte sechs Gallensteine, löste den Pylorus so gut als möglich; da er aber befürchtete, dies werde nicht genügen, so schloss er eine vordere Gastroenterostomie an. Die Kranke befindet sich jetzt ausgezeichnet.

Fleischhauer (122) theilt die Krankengeschichte eines 37jähr. Fräuleins mit, die seit einem Jahre an heftigen Schmerzen unterhalb des rechten Rippenbogens, Erbrechen und Abmagerung litt, und bei der sich zuletzt ein dem Ileus ähnlicher Zustand ausgebildet hatte. Es bestand enorme Magenerweiterung, und man fühlte in der Pylorusgegend einen gut faustgrossen, beweglichen Tumor. Dieser Tumor erwies sich bei der Laparotomie als die Gallenblase, mit welcher Leber, Netz, Quercolon, Magen und eine Dünndarmschlinge verwachsen waren. Aus der eröffneten Gallenblase wurden 45 Steine entfernt; schliesslich sass noch ein grosser Stein in einer Perforationsöffnung zwischen Gallenblase und Magen, genau an der Stelle des Pylorus, und hatte diesen völlig obturirt. Die Perforation befand sich inmitten eines grossen Geschwürs, und in der Umgebung waren noch andere Geschwüre und Narben. Fleischhauer machte die Pylorusresektion nach der I. Billroth'schen Methode unter Verwendung des Murphyknopfes, und im Anschluss daran die Ektomie der Gallenblase. Der Verlauf war gestört durch Vereiterung der Bauchwunde und vorübergehender Bildung einer Gallenfistel. Schliesslich trat aber völlige Genesung ein.

Parker (161) stellt einen 48jährigen Mann vor, dem er vor 3 Monaten wegen eines harten Tumors in der hinteren Magenwand nahe am Pylorus die Pylorektomie nach der I. Billroth'schen Methode mit gutem Erfolg gemacht hat. Die Beschwerden bestanden schon fünf oder sechs Jahre. Die Unter-

suchung des Tumors ergab, dass derselbe syphilitischen Ursprungs war (kleine Gummata, Endarteriitis und zellige Infiltration).

Ewart und Jaffrey (121) theilen die Krankengeschichte einer 49jähr. Frau mit, die seit acht Monaten an häufigem, schliesslich unaufhörlichem Erbrechen litt, stark abgemagert war, und bei der man einen pulsirenden Tumor im Epigastrium fühlte. Bei der Probelaparotomie fand Jaffrey den Magen dilatirt, aber sonst gesund, und der gefühlte Tumor erwies sich als ein grosses, spindelförmiges Aneurysma der Bauchaorta, durch das der Pylorustheil des Magens stark abgeplattet war. Es wurde nun so viel als möglich vom Magen auf die rechte Seite des Aneurysmas herübergeschoben, aber nicht in dieser Lage fixirt. Darauf verschwanden die Symptome, und die Kranke vertrug wieder feste Speisen.

Abel (100) theilt einen Fall aus der Klinik von Kehr-Halberstadt mit. Der acht Wochen alte Knabe hat seit Ende der vierten Woche nichtgalliges Erbrechen, das sich allmählich immer steigerte, und hochgradige Stuhlverstopfung, und war dadurch in seiner Ernährung stark zurückgegangen. Innere Behandlung war ohne jeden Erfolg. Der stark erweiterte Magen bildete einen sicht- und fühlbaren Tumor, der Peristaltik zeigte; an seiner rechten Grenze fühlte man in der Tiefe eine harte rundliche Resistenz. Aus dem Magen liessen sich noch 3½ Stunden nach der letzten Nahrungsaufnahme Speisereste ausspülen; im Mageninhalt fand sich nie freie Salzsäure, dagegen jedesmal Milchsäure.

Es wurde die vordere Gastroenterostomie nach Wölfler mit Naht gemacht. Dabei erwies sich der Pylorus als harter Tumor und war für eine 3 mm dicke Sonde nicht durchgängig. Die Magenmuskularis war verdickt, die Schleimhaut mässig geschwollen.

Das Kind überstand die Operation gut und hat nicht wieder erbrochen. Es wurde 13 Tage nach der Operation geheilt entlassen. Bei einer 2½ Stunden nach dem Trinken vorgenommenen Magenspülung wurden nur Spuren von Galle, keine Speisereste entleert.

In Rosenheim's (166, 167, 168) Fall handelt es sich um denselben Knaben, den Sonnenburg im Jahre 1897 vorgestellt hat (cf. diesen Jahresbericht für 1898, p. 616). Der 6jährige Knabe war bis zum 5. Jahre stets gesund. Einige Monate, nachdem er die Masern überstanden hatte, stellte sich allabendlich nach dem Einschlafen Erbrechen ein; tagsüber befand er sich wohl, hatte namentlich guten Appetit. Mit der Zeit magerte er jedoch ab, und Rosenheim stellte am 7. Juli 1897 eine sehr starke Dilatation des Magens mit reichem Gehalt an freier Salzsäure fest. Da die Behandlung mit Magenspülungen keinen Erfolg hatte, wurde am 21. September 1897 von Sonnenburg die Pyloroplastik ausgeführt. Der frei bewegliche, aber tumorartig verdickte Pylorus, dessen Lumen nur für eine 5 mm Sonde durchgängig war, zeigte eine ungemein hypertrophische Muskularis, eine stark verdickte und wulstige Schleimhaut, aber nirgends Narben oder Geschwüre, sodass eine angeborene muskuläre Stenose angenommen wurde, die erst in Folge eines mit den Masern zusammenhängenden Magendarmkatarrhs klinisch bemerkbar geworden sei.

Die Operation hatte zunächst sehr guten Erfolg, aber schon im Dezember desselben Jahres traten wieder neue Erscheinungen von Pylorusstenose ein, weshalb im Friedrichshain von Hahn die Gastroenterostomie ausgeführt wurde. Wegen vorhandener Verwachsungen war eine Freimachung und Be-

sichtigung der Pyloruspartie des Magens nicht ausführbar. Möglicherweise hatte diese abnorme Fixation des Organs das funktionelle Resultat der Pyloroplastik vernichtet. Die Gastroenterostomie hatte ein sehr gutes Resultat; bis zum 28. Juni 1899 wurde wiederholt festgestellt, dass die Motilität annähernd normal, und dass von Gährungserscheinungen nichts nachweisbar ist. Doch hat sich die sekretorische Funktion, deren Schwächung schon nach der ersten Operation festgestellt wurde, nicht wieder hergestellt; der Mageninhalt ist nur schwach sauer und enthält keine freie Salzsäure.

Rosenheim spricht sich im Anschluss an diesen Fall im Gegensatz zu Mikulicz und Kausch gegen die Pyloroplastik aus. Er hat sich auch noch in zwei anderen Fällen überzeugt, dass das bei der Pyloroplastik erzielte funktionelle Resultat nur vorübergehend ein wirklich gutes war, während er bei der grossen Zahl von Gastroenterostomirten, die er zu untersuchen Gelegenheit hatte, keinen einzigen derartigen Misserfolg erlebt hat.

Batten (108) theilt die Krankengeschichte eines Kindes mit, das bis zum Alter von fünf Wochen gesund gewesen war, dann aber angefangen hatte zu erbrechen, an Verstopfung zu leiden und abzumagern. Als es mit elf Wochen in Batten's Behandlung kam, wurde Dilatation und Peristaltik des Magens festgestellt, und in der Pylorusgegend eine feste Masse gefühlt. Das Kind wurde nun mit verdünnter Kuhmilch, die durch ein Nasalrohr eingeführt wurde, ernährt; danach liess das Erbrechen nach, kehrte aber bei dem ersten Versuch, die Nasal-Ernährung auszusetzen, wieder. Ein späterer, erneuter Versuch war von Erfolg begleitet, und danach besserte sich das Kind stetig. Die Diagnose, dass es sich um eine kongenitale Pylorushypertrophie gehandelt habe, wurde bestätigt, als das Kind im Alter von 11 Monaten an Gastroenteritis und Bronchopneumonie starb.

Die Besserung, die unter der Ernährung mittelst der Nasenröhre eintrat, fasst Batten als Stütze für die Erklärung Thomson's auf, dass es sich bei diesem Zustand „um eine funktionelle Störung der Nerven des Magens und des Pylorus handele, die zu einer krankhaften Koordination und dadurch zu einer antagonistischen Bewegung ihrer Muskelanordnung führe". Durch die Schluckbewegung werde eine so lebhafte peristaltische Bewegung im Magen ausgelöst, dass die Speise regurgitire; falle die Schluckbewegung weg, so behalte und verdaue der Magen die eingeführte Speise.

Hammer (126), der zunächst an einen von ihm im Jahre 1895 veröffentlichten Fall von kongenitaler Atresie des Magens erinnert, beschreibt einen neuen analogen Fall, der ein acht Tage altes Mädchen betraf. Das Kind hat an andauerndem Erbrechen gelitten. Bei der Sektion zeigte sich, dass das Duodenum mit dem Magen nur durch einen 2 mm dicken und etwa 4 mm langen Strang verbunden war; zwischen dem scheinbar vollständig gegen den Darm verschlossenen Magen und dem blinden Ende des Duodenums bestand durch diesen Strang hindurch eine feine Kommunikation, welche sich durch eine Schweinsborste sondiren liess.

Horrocks (134) theilt die Geschichte eines 35jährigen Dienstmädchens mit, das seit zwei Jahren an Schmerzen in der rechten Seite und Erbrechen litt, und allmählich hochgradig abgemagert war. Es fand sich eine beträchtliche Erweiterung des Magens. Bei der Laparotomie zeigte der Pylorus eine leichte ringförmige Einziehung. Durch eine kleine Incision nahe am Pylorus wurde das Innere mit dem Finger abgetastet. Es fand sich dabei ein flaches Geschwür nahe am Pylorus an der hinteren Magenwand, welch' letztere an

dieser Stelle durch Narbengewebe fixirt war; der Pylorus selbst war jedoch nicht verengt. Die Incision wurde wieder zugenäht und nunmehr eine Falte der vorderen Magenwand parallel zur kleinen Kurvatur gebildet und durch zwei Reihen fortlaufender Katgutnähte fixirt.

Anfangs ging es der Patientin gut, aber einen Monat später kehrten die alten Beschwerden wieder. Es wurde deshalb eine zweite Laparotomie gemacht, und nun eine vertikale Falte in dem erweiterten Theil des Magens gebildet, und zur Naht Seide statt Katgut verwendet. Der Erfolg dieser zweiten Operation war gut und dauerte bisher 16 Monate an.

Horrocks glaubt, dass die Katgutnähte nach der ersten Operation nachgegeben haben, und dass es besser sei, eine vertikale Falte zu bilden nach der Methode Bennett's. Die Gastroenterostomie hat er in diesem Fall deshalb nicht angewandt, weil er glaubt, dass es sich hierbei um keine dauernde, sondern nur um eine vorübergehende Pylorusstriktur handelte. Er nimmt an, das Geschwür habe früher eine spastische Pylorusstenose verursacht; später habe die Fixation des Pylorus die Entleerung des Magens erschwert; die Vergrösserung des Magens und die Verdünnung seiner Wände haben zur Aufrechterhaltung der Dilatation beigetragen. Es genüge deshalb eine Verkleinerung des Magens.

Maylard (149, 150) empfiehlt bei zweifelhaften, hartnäckigen Magenbeschwerden die Probelaparotomie und eventuell die Probegastrotomie zu machen, um so mehr als diese Operationen ungefährlich sind, und man häufig durch sie Heilung oder Linderung der Beschwerden erreichen kann.

Er stellt einen 55jährigen Mann vor, der zwei Jahre lang Magenbeschwerden gehabt hatte, und bei dem sich nur eine Magendilatation feststellen liess. Bei der Probelaparotomie fand sich ein dilatirter Magen, aber keine Adhäsionen oder andere Komplikationen. Der Magen wurde durch einen Schnitt in seiner langen Achse, etwa in der Mitte zwischen seinen beiden Kurvaturen eröffnet, und das Innere mit dem Zeigefinger abgetastet, ohne dass etwas Krankhaftes entdeckt werden konnte. Deshalb wurde die Probeincision im Magen wieder zugenäht, und zur Verkleinerung des dilatirten Magens eine grosse longitudinale Falte in der vorderen Magenwand durch Lembert'sche Nähte eingestülpt, und dadurch die beiden Kurvaturen einander genähert. Wegen starker Magenblutung wurden am nächsten Vormittag die Nähte wieder geöffnet, und dabei einige blutende Gefässe am Rande der Magenincisionswunde unterbunden. Danach wurde die Gastroplicatio in derselben Weise wiederholt. Nach intravenöser Kochsalzinfusion und Magenausspülung besserte sich der bedrohliche Zustand, und es schloss sich eine ununterbrochene Heilung an. Er verlor alle seine Beschwerden und nahm an Körpergewicht zu. Seit der Operation sind jetzt vier Monate verflossen.

Hartmann (127, 128) machte bei einer 31jährigen Kranken, die seit zwei Jahren an heftigen Magenbeschwerden litt und dabei ganz kachektisch geworden war, und bei der sich eine Dilatation und vertikale Verlagerung (Ptosis) des Magens fand, gleichzeitig die Gastrorrhaphie und Gastropexie. Die Enden der vier Nähte, mit denen er das erweiterte Antrum pylori verkleinert hatte, führte er durch's parietale Peritoneum in der Gegend der linken unteren Rippen und fixirte dadurch den Pylorus an normaler Stelle. Der Zustand der Patientin hat sich seither sehr gebessert, und sie hat in drei Monaten um 14½ kg zugenommen.

Rovsing (173) theilt vier Fälle von Gastroptose mit, die mit hoch-

gradiger Inanitionskachexie einhergingen, weshalb er den Namen Gastroptosekachexie vorschlägt. In keinem der Fälle bestand eine Magendilatation oder eine Behinderung der Speisenverdauung und Weiterbeförderung in den Darm. In zwei Fällen war früher Hämatemesis beobachtet worden. Rovsing machte in dreien dieser Fälle die Gastropexie. Er führte durch Serosa und Muskularis der vorderen Magenwand drei starke Seidenfäden in drei verschiedenen Höhen querüber dreimal aus und ein, und führte dann die Enden der Fäden zu jeder Seite durch die Bauchwand. Dann skarifizirte er die Serosa des Peritoneum parietale und viscerale auf den Flächen, die zusammenwachsen sollten, und knotete die drei Seidensuturen nach Naht der Bauchwunde aussen über einer Gazerolle. Die Operation hatte in allen drei Fällen ein ausgezeichnetes Resultat; in einem Fall machte Rovsing in einer späteren, in zwei Fällen in der gleichen Sitzung noch eine Nephropexie.

Im vierten Fall, in dem es sich um eine bis zum Skelett abgemagerte Frau handelte, machte Rovsing die Gastrojejunostomie, da bei der Operation ein organisches Passagehinderniss nicht sicher auszuschliessen war. Die Ernährung kam nach der Operation wieder etwas in Gang, die Kranke starb aber nach $6^1/_2$ Wochen an frischer Lungentuberkulose. Ausser dem bei der Operation festgestellten Tiefstand des Magens, der unterdessen durch entstandene Adhäsionen aufgehoben war, ergab die Obduktion keine krankhaften Veränderungen im Magen oder im Darmkanal.

Rovsing bespricht die Symptome und Diagnose der Gastroptose und empfiehlt in verzweifelten Fällen, bei denen andere Massnahmen, namentlich ein Unterleibsgürtel, keine Besserung bringen, zu der von ihm ausgeführten und beschriebenen Gastropexie, die eine verhältnissmässig einfache Operation sei. Nach der Operation lässt er die Kranken einen Unterleibsgürtel tragen, dagegen Korsett und Schnürbänder vermeiden und die Röcke an Schultertragbändern befestigen, um durch diese Massnahmen das durch die Operation gewonnene Resultat zu erhalten.

In seiner dänischen Arbeit theilt Rovsing (174) dieselben vier Fälle von Gastroptose mit, ausserdem noch zwei Fälle von Ulcustumor, und empfiehlt die radikale Entfernung lieber als die Gastroenterostomie zu machen, indem man niemals vor dem beginnenden Carcinom sicher sei. So wurde in einem der Fälle des Verf. auf einer kleinen Stelle der Geschwulst carcinomatöse Degeneration gefunden. Schaldemose.

Jonnesco (138) hat in einem Fall von Magenerweiterung, die mit Gastroptosis und hochgradiger chronischer Gastritis einherging, die Gastroenterostomie, kombinirt mit Gastrorrhaphie und Gastropexie, ausgeführt. Es handelte sich um einen 30jährigen Mann, der schon seit drei Jahren an Magenbeschwerden litt, und bei dem die Laparotomie keine besonderen Veränderungen in der Pylorusgegend aufdeckte. Jonnesco machte zuerst die Gastrorrhaphie, indem er durch neun Katgutnähte, die er von der grossen zur kleinen Kurvatur legte, die ganze vordere Magenwand vom Pylorus bis zur Cardia einfaltete. Dann machte er die Gastroenterostomia retrocolica posterior, dann die Jejuno-jejunostomie und zum Schluss die Gastropexie. Zu letzterem Zweck stach er die lang gelassenen Nähte von der Gastrorrhaphie durch das parietale Peritoneum in der Gegend der unteren Rippen links, und fixirte so den Magen an normaler Stelle. Der Erfolg war sehr gut; die vor der Operation bestehende Hyperchlorhydrie wich einem vollständig normalen Zustand.

Stengel und Beyea (183) suchten in einem Fall von Gastroptosis den Magen in die normale Lage zu bringen und darin festzuhalten durch Verkürzung des Ligamentum gastrohepaticum und gastrophrenicum. Die Art der Nahtanlegung und Faltenbildung im Bereich der beiden Ligamente ist ausführlich im Operationsberichte beschrieben.

Moty (156) theilt zum Beweis dafür, dass die Gastroenterostomie noch unsicher in ihren therapeutischen Erfolgen und in ihren Indikationen sei, die Krankengeschichte eines Falles von nervöser Dyspepsie mit, bei dem die Gastroenterostomie ohne Erfolg versucht worden ist. Bei einem 47jährigen, schon seit fünf Jahren magenleidenden Mann, der keine Retention, keine Dilatation, kein Erbrechen, keinen Tumor hatte, fand Moty bei der Laparotomie an der unteren Fläche der Leber in direkter Nachbarschaft des Pylorus eine kleine Hydatiden-Cyste von der Grösse einer Marone. Er machte die Gastroenterostomia posterior retrocolica. Der Kranke zeigte nachher Aufregungszustände mit Delirien, verweigerte die Nahrung und starb am 11. Tag nach der Operation. Eine Autopsie wurde nicht gemacht.

Moty glaubt, dass es sich um eine Forme fruste der Tabes gehandelt habe, da Patient auch tabische Erscheinungen hatte. Ausserdem nimmt er an, dass die kleine Hydatiden-Cyste als Reiz auf den Pylorus gewirkt habe, und dass es vielleicht besser gewesen wäre, sich auf Entfernung dieser Cyste zu beschränken.

Hochenegg (131, 132, 133) stellt eine 37jährige Frau vor, bei der er wegen Sanduhrmagens die Gastroanastomose nach Wölffler gemacht hatte. Patientin litt seit ihrem 16. Jahr an Erbrechen, das anfangs selten, später sehr häufig auftrat, sowie an unstillbarem Durstgefühl. Blut war niemals im Erbrochenen, nur einmal sei der Stuhl dunkel gefärbt gewesen. Als diagnostisch wichtig ist hervorzuheben, dass in der Regel zuerst die genossene Speise in fast unverändertem Zustand ohne auffallenden Beigeschmack erbrochen wurde, und dann erst in einer zweiten Portion, manchmal eine Stunde später, dunkle Massen von bitterem, sauerem Geschmack kamen. Bei der hochgradigst abgemagerten Kranken fühlte man in der Oberbauchgegend eine schwache Hervorwölbung mit starker Pulsation, was sich durch eine stark lordotische Krümmung der Wirbelsäule und dadurch bedingte Annäherung der Aorta gegen die Bauchdecken erklärte. Auf beiden Seiten war jederseits ein schwappender Sack tastbar, der als dilatirter Magen angesprochen wurde, wobei allerdings auffallend war, dass es nicht ohne Weiteres gelang, den linksseitigen gegen den rechtsseitigen Sack zu entleeren, sondern dass nur eine allmähliche Verkleinerung durch Druck erzielt werden konnte.

Die Wahrscheinlichkeitsdiagnose Sanduhrmagen wurde durch die Operation bestätigt. Der Magen erschien durch eine tiefe, gerade in der Mitte verlaufende Kerbe in zwei fast symmetrisch gelagerte und gleich grosse Hälften getheilt, die nur durch einen kaum kleinfingerdicken, 3 cm langen Strang mit einander in Verbindung standen. Der Strang lag gerade in der Mitte oberhalb der Aorta und den plumpen Wirbelkörpern, während die beiden Magenhälften in den Gruben zu beiden Seiten der Wirbelsäule Platz fanden. Hochenegg nimmt an, dass der Magen in Folge der Lordose der Wirbelsäule und der massigen Entwickelung der Wirbelkörper gegen die straffen Bauchmuskeln angedrückt und so dermassen komprimirt wurde, dass sich entsprechend dieser Stelle eine quere Zone mit höchst ungünstigen Cirkulationsverhältnissen befand, wodurch die Entwickelung von Geschwüren und narbiger Schrumpfung

eingeleitet worden sein mag. Durch gleichzeitige Kompression des Duodenums erklärt er die starke Blähung der rechtsseitigen Magenhälfte.

Der Verlauf nach der Operation war glatt: Patientin nahm in 3½ Wochen um 8 kg zu; das Erbrechen und das quälende Durstgefühl sind völlig verschwunden.

v. Eiselsberg (120) hat bisher acht Fälle von erworbenem Sanduhrmagen beobachtet und operirt; die Ursache war in allen Fällen Ulceration, und zwar viermal handelte es sich um frische Ulceration, viermal um Narben nach Ulcerationen. Nur zweimal war es möglich vor der Operation die Sanduhrform zu vermuthen. Bei den acht Patienten, deren durch Abbildungen illustrirte Krankengeschichten mitgetheilt worden, wurden im Ganzen 11 Operationen ausgeführt und zwar siebenmal die Längsincision mit folgender Quernaht (2 Todesfälle), zweimal die Gastroanastomose (1 Todesfall), zweimal die Gastroenterostomie.

Die Längsincision mit folgender Quernaht erscheint v. Eiselsberg nicht empfehlenswerth; denn in den fünf Fällen, die am Leben blieben, kam es dreimal zu einem durch die weitere Operation konstatirten Recidiv, und in einem weiteren Fall besteht Verdacht auf Recidiv. Bei dem letzten Fall ist die seit der Operation verflossene Zeit noch relativ kurz. Aehnliche ungünstige Erfolge hat v. Eiselsberg auch bei der Pyloroplastik beobachtet.

Wo gesunde kardiale und pylorische Magenwandung sich ohne jede Spannung aneinanderlegen lassen, kommt die Gastroanastomose in Betracht, in allen anderen Fällen die Gastroenterostomie.

Kürzlich hat v. Eiselsberg noch einen neunten Fall von Sanduhrmagen, bedingt durch ein Carcinom operirt; die Gastroenterostomie mittelst Murphyknopfes führte ein vollständiges Verschwinden der Symptome herbei.

Morse (155) theilt einen Fall von Sanduhrmagen bei einem 60jährigen Mann mit, der schon seit 20 Jahren an Magenbeschwerden litt. Der Sanduhrmagen war bei einer von Burton Fanning vorgenommenen Laparotomie festgestellt worden, allein der Operateur hatte den Bauch wieder geschlossen, ohne am Magen etwas zu machen. Da die Beschwerden fortbestanden, so machte Morse vier Monate später eine zweite Laparotomie. Er machte entsprechend der ganz engen, nahe der Mitte des Magens sitzenden Striktur eine ungefähr drei Zoll lange Längsincision, die er dann quer vereinigte. Das Resultat war sehr gut; die Operation ist vor 11 Monaten gemacht.

Bériel (109) theilt die ausführliche Krankengeschichte und den Obduktionsbefund eines Falles von Sanduhrmagen mit, der nicht operativ behandelt wurde. Eine 63jährige Frau, die seit dem Alter von 16—18 Jahren an Magengeschwüren mit Magenblutungen litt, und ausserdem auch Erscheinungen von Lungentuberkulose darbot, bekam eines Nachts heftigen Stuhldrang und entleerte ein ungefähr 250 g schweres dunkelrothes Blutgerinnsel, das unverändert war. Sonst bestanden keine Symptome einer Magenblutung. Acht Tage später starb Patientin.

Bei der Sektion fand sich als Quelle der Blutung ein Zweifrankstück grosses Ulcus rotundum im pyloruswärts gelegenen Theil des Sanduhrmagens, ganz in der Nähe der für zwei Finger durchgängigen narbigen Abschnürung. Im Darmkanal waren keine Veränderungen, die die Blutung hätten verursachen können. Da das Geschwür im unteren Magensack seinen Sitz hatte, konnte das Blut nicht ausgebrochen werden. Auffallend war, dass das Blutgerinnsel auf seinem Weg durch den Darmkanal keine Veränderungen erlitt, und Bériel

erklärt dies damit, dass das mächtige Blutgerinnsel eine heftige Kolik hervorrief und den Darmkanal sehr rasch passirte.

Sievers (182) theilt einen Fall von kongenitalem Sanduhrmagen mit, der bei der Sektion gefunden wurde. Es handelte sich um ein 26jähriges, früher gesundes Mädchen, das 5—6 Wochen vor ihrem Tode vorübergehend Erscheinungen von Magengeschwür gehabt und 3½ Tage nach Eintritt einer Magengeschwürsperforation unoperirt an Peritonitis gestorben war. Bei der Sektion fand sich, dass der Magen durch einen röhrenförmigen, nur für den kleinen Finger durchgängigen Theil von 2 cm Länge und 2½ cm Breite in zwei beinahe gleiche Hälften getheilt war. Die brückenförmige Verbindung erwies sich mikroskopisch als durchaus normal. In der Pylorushälfte des Magens fand sich 1 cm von der Verengung in der Nähe der kleinen Kurvatur ein perforirtes Ulcus rotundum. Das Präparat ist abgebildet.

Die Entstehung des Geschwürs erklärt Sievers damit, dass die Nahrung beim Passieren des Ventrikels durch den übermässig verengten Kanal gedrückt werden muss. (Der Sitz des Geschwürs wäre dabei doch eher im Cardiatheil des Magens zu vermuthen. Ref.)

Roosing (175). Fall von angeborenem Sanduhrmagen bei einer 23jähr. Patientin, die seit 12 Jahre krank gewesen ist. Geheilt durch Gastroplastik. Schaldemose.

Die Patientin Zeidler's (198a), eine 33jährige Frau, hatte 5 Jahre an Erscheinungen eines Ulcus ventriculi gelitten: Schmerzen im Epigastrium, Obstipation, Erbrechen, 1 mal Blutbrechen. In der letzten Zeit bedeutende Verschlimmerung und Abmagerung. Objektiv fand man im Epigastrium, links von der Mittellinie einen unter dem linken Rippenbogen hervortretenden runden, harten, glatten Tumor von Faustgrösse, der bei Druck sehr schmerzhaft war. Der Magen tiefstehend und erweitert. Das Erbrochene enthielt immer Salzsäure, keine Milchsäure. Leichte Fieberbewegungen. Einigemal wurde nach Erbrechen eine deutliche Verkleinerung des Tumors bemerkt. — Diagnose: Perigastritis nach Ulcus ventriculi und Bildung einer mit dem Magen oder Darm kommunizirenden Höhle. — Bei der Operation fand sich der Magen locker mit der Leber verklebt und nach links von der Mittellinie durch derbe Narbenmassen mit der vorderen Bauchwand verwachsen, besonders an der kleinen Kurvatur. Bei der Lösung dieser Verwachsungen entstand ein 3—4 cm breiter Defekt in der Magenwand, mit verdickten harten Rändern; von hier aus ging ein Narbenstrang nach unten, der die grosse Kurvatur nach oben verzogen hatte und so den Magen in zwei annähernd gleich grosse Hälften theilte, die mit einander in der Nähe der kleinen Kurvatur durch eine für einen Finger durchgängige Oeffnung kommunizirten. — Das Ulcus wurde excidirt und vernäht. Die beiden Magenhälften wurden durch eine breite, an der grossen Kurvatur beginnende Anastomose, nach Wölfler, in ausreichende Verbindung gebracht. Glatter Verlauf. Nach einem Monat war die Dilatation des Magens verschwunden, es bestand nur eine Gastroptose. Alle Magenfunktionen waren völlig normal. Wanach (St. Petersburg).

c) Geschwülste.

200. Abadie, Cancer de l'estomac; gastrectomie partielle; gastro-jéjuno-anastomose. Société d'anatomie et de physiologie normales et pathologiques de Bordeaux. Journal de médecine de Bordeaux 1899. Nr. 26. p. 307.

201. *J. E. Allaben, Obstructive growths of the pylorus, with a report of a successful case of pylorectomy. The Journal of Amer. Medical Association 1899. Nov. 25.

202. Apert et Mousseaux, Rétrécissement cancéreux du pylore. Bulletins et mémoires de la société anatomique de Paris 1899. Avril. p. 392.
203. Bayle, Néoplasme du pylore; gastro-entéro-anastomose. Société des sciences médicales de Lyon. Lyon médical 1899. Nr. 39. p. 130.
204. Cantwell, Sarcoma of the stomach. Annals of surgery 1899. Nov. p. 596.
205. Carrel-Billard, Cancer du pylore; gastro-entéro-anastomose postérieur. Société des sciences médicales de Lyon. Lyon médical 1899. Nr. 36. p. 20.
206. Chavasse, Carcinomatous stomach removed by gastrectomy. Pathological society of London. British medical journal 1899. April 22. p. 967.
207. Croner, Die Frühdiagnose des Magencarcinoms und ihre Bedeutung für die Therapie. Mittheilungen aus den Grenzgebieten der Medizin und Chirurgie 1899. Bd. V. Heft 3. p. 405.
208. Finlayson, Case of sarcoma of the stomach in a child aged 3½ years. British medical journal 1399. Dec. 2. p. 1535.
209. Goulliond, Deux cas de Pylorectomie. Résection d'une languette hépatique. Désunion tardive de la ligne de suture abdominale. Archives provinciales de Chirurgie 1899. Nr. 9. p. 554.
210. *Hahn, Ein Fall von Gallertkrebs des Magens und der Speiseröhre. Dissertation. Erlangen 1899.
211. Hampeln, Ueber dio Beziehungen des Magenfunduscarcinom und chronischen Milzabscesses zu den Erkrankungen der linken subdiaphragmatischen Gegend. Mittheilungen aus den Grenzgebieten der Medizin und Chirurgie 1899. Bd. V. Heft 1. p. 79.
212. Hartmann, Cancer du pylore. Pylorectomie. Fermeture des deux bouts. Gastro-entérostomie. Guérison. Bull. et mém. de la société de Chirurgie de Paris 1899. Nr. 20. p. 561.
213. Kader, Drüsenmetastason beim Carcinom des Magens. Verhandlungen der deutschen Gesellschaft für Chirurgie. 28. Kongress 1899. I. p. 124.
214. Kocher, Totalexcision des Magens mit Darmresektion kombinirt. Deutsche medizin. Wochenschrift 1899. Nr. 37. p. 606.
215. Kraske, Zur Verbreitung des Magencarcinoms. Verhandlungen der deutschen Gesellschaft für Chirurgie. 28. Kongress 1899. I. p. 121.
216. Krause, Pylorusresektion wegen Carcinoms. Heilung. Altonaer ärztlicher Verein. Münchener med. Wochenschrift 1899. Nr. 47. p. 1578.
217. Landouzy, De l'intervention chirurgicale hâtive comme traitement du cancer de l'estomac. Bull. de l'académie de médecine 1899. Nr. 10. p. 282.
218. — La Presse médicale 1890. Nr. 21. p. 121.
219. Monton, A successful case of resection of three-quarters of the stomach for malignant disease. The british med. association. Meeting at Portsmouth. The Lancet 1899. Aug. 26. p. 600.
220. — British medical journal 1899. Oct. 21. p. 1083.
221. Most, Ueber die Lymphgefässe und die regionären Lymphdrüsen des Magens in Rücksicht auf die Verbreitung des Magencarcinoms. Verhandlungen der deutschen Gesellschaft für Chirurgie. 28. Kongress 1899. II. p. 112.
221a. W. Netschiporenko, Zur Kasuistik der Exstirpation des Pylorus wegen Carcinom. Wratsch 1899. Nr. 16.
222. Newman, A case of stricture of the pylorus in which gastro-enterostomy was successfully performed. Glasgow medico-chirurgical society. The Glasgow medical journal 1899. June. p. 429.
223. *Pers, Gastroenterostomie som palliativ operation sid cancer ventriculi. Ugeskrift for Laeger. Nr. 16—18. Copenhagen 1899.
224. Poirier, Gastrectomie. Bull. et mém. de la société de Chirurgie de Paris 1899. Nr. 12. p. 326.
225. Porges, Ueber die Gefahren bei Anwendung des Murphy'schen Knopfes. Wiener klin. Wochenschrift 1899. Nr. 22. p. 603.
226. Ricard, De l'intervention chirurgicale hâtive comme traitement du cancer de l'estomac. Gazette des hôpitaux 1899. Nr. 33. p. 306.
226a. J. Rivera, Drei Magenexstirpationen. Anales de la Real Academia di Medicina da Madrid 1899.
226b. G. Saks, Zur Kasuistik der chirurgischen Behandlung des Magenkrebses. Medicinskoje Obosrenije 1899. März.

227. Schlatter, Schlussbericht über einen Fall von totaler Magenexstirpation. Beiträge zur klin. Chirurgie 1899. Bd. 23. Heft 3. p. 589.
228. Schopf, Vorstellung einer Frau, bei welcher er vor einem Jahr wegen Lymphosarcoma ventriculi eine Resektion fast des ganzen Magens vorgenommen hat. K. k. Gesellschaft der Aerzte in Wien. Wiener klin. Wochenschrift 1899. Nr. 24. p. 671.
229. Seggel, Ueber die Mitbetheiligung der vorderen Bauchwand beim Magencarcinom. Münchener med. Wochenschrift 1899. Nr. 49. p. 1644 und Nr. 50. p. 1679.
230. Steven and Luke, Case of large malignant tumour of the pylorus in which gastro-enterostomy was performed, with immediate relief of severe obstructive vomiting. Glasgow medico-chirurgical society. The Glasgow medical journal 1899. Nov. p. 346.
231. Tuffier, Epithélioma de l'estomac; résection. Bull. et mém. de la société de Chirurgie de Paris 1899. Nr. 20. p. 561.
232. Ziegler, Carcinoma pylori, hervorragende Besserung durch Gastroenterostomie. Münchener med. Wochenschrift 1899. Nr. 17. p. 554.

Croner (207) bespricht auf Grund seiner Beobachtungen an den Magenkranken, der medizinischen Universitätspoliklinik zu Berlin die Frühdiagnose des Magencarcinoms und ihre Bedeutung für die Therapie. Das Resultat seiner Arbeiten fasst er in folgenden Sätzen zusammen:

1. Ein spezifisches Zeichen für Magenkrebs besitzen wir nicht; wir sind bei der Untersuchung auf die Kombination einer Reihe von Symptomen angewiesen.

2. Das Fehlen der freien Salzsäure sowohl, als das Vorhandensein der Milchsäure sind keine spezifischen Merkmale. Trotzdem soll nicht verkannt werden, dass die letztere zumeist bei Magencarcinomen vorkommt. Zur Frühdiagnose genügt die Milchsäurereaktion allein nicht.

3. Die mikroskopische Untersuchung des Magensaftes giebt keinen wesentlichen Aufschluss. Die fadenförmigen Bakterien gehören zur Milchsäure. Sarcine kommt meist bei salzsäurehaltigem Magensafte vor, sowohl bei gutartigen, als bei bösartigen Erkrankungen.

4. Motilitätsstörung findet sich frühzeitig bei Carcinomen, welche ihren Sitz am Pylorus haben.

5. Das einzige Heilmittel ist die Totalexstirpation. Dieselbe muss vorgeschlagen werden, wenn ein in der Gegend des Pylorus sitzender, frei beweglicher Tumor angenommen wird, und keine Metastasen vermuthet werden. Ohne fühlbaren Tumor ist eine Probeincision nur in wenigen Ausnahmefällen gestattet.

6. Von der beabsichtigten Pylorusresektion ist abzusehen, wenn sich die Geschwulst nach der Eröffnung der Bauchhöhle als zu gross und zu adhärent erweist, oder wenn Metastasen gefunden werden. In solchen Fällen ist die Gastroenterostomie sofort anzuschliessen.

7. Ausserdem ist die Gastroenterostomie nur bei Vorhandensein erheblicher Stagnationsstörungen zu empfehlen.

Most (221) hat mittelst der Injektionsmethode nach Gerota den Lymphgefässapparat des Magens untersucht und dabei gefunden, dass der Lymphstrom sich hauptsächlich nach der kleinen Kurvatur hin richtet. Er beschreibt genauer die einzelnen Wege. Im Ganzen stellt der Magen ein gewissermassen in sich abgeschlossenes Lymphgebiet dar, dessen Abflusskanäle alle an den entsprechenden Blutgefässen liegen, und dessen letzter Sammelpunkt in den Drüsen über dem Pankreas zu suchen ist.

Die Serosaseite des Pylorus stellt eine scharfe Lymphscheide dar, während an der Schleimhautseite des Pförtners eine solche scharfe Lymphscheide nicht

besteht. An der Cardia ist es von der Magenserosa aus unmöglich auf den Oesophagus hinüber zu injiziren, dagegen gelingt von der Speiseröhre aus die Injektion der Magenwand ohne Schwierigkeit. Die Schleimhautlymphgefässe an der Cardia treten ohne Weiteres in den Oesophagus über. Auch in der übrigen Wagenwand scheinen in der Submukosa für den Lymphstrom günstigere Cirkulationsbedingungen zu bestehen, als gegen die Muskularis und Serosa hin.

Most folgert aus seinen Untersuchungen die Nothwendigkeit einer möglichst ausgedehnten Resektion der Magenwandung nach der kleinen Kurvatur hin, ja, wenn angängig, einer möglichst vollständigen Wegnahme derselben. Wenn die Drüsen auf dem Pankreas bereits krebsig sind, so dürfte eine Radikalheilung schwerlich gelingen.

Kader (213) berichtet in der Diskussion zu Most's Vortrag über Erfahrungen, welche in der Mikulicz'schen Klinik über die Metastasen in den Lymphdrüsen beim Magencarcinom gemacht worden sind. Die Lymphdrüsen werden bei der Exstirpation des Magencarcinoms auf's Genaueste mit entfernt.

In der weitaus überwiegenden Mehrzahl fanden sich in dem Kniewinkel des Duodenum carcinomatöse Drüsen, die nach Most's Untersuchungen bereits dem duodenalen Lymphgefässsystem angehören. Die Ausräumung dieser Drüsen ist meist am schwierigsten.

Wie es scheint, ist die Zahl und die Verbreitung der Lymphdrüsenmetastasen beim Magencarcinom von der Grösse des primären Tumors und der Dauer der Krankheit nur wenig abhängig, wofür Kader einige Beispiele aus der Breslauer Klinik anführt.

Kraske (215) theilt die Krankengeschichte eines Mannes mit, der lange Zeit an Erscheinungen von Magenulcus gelitten hatte, das anscheinend geheilt war. Wegen eines stenosirenden Tumors der Flexura sigmoidea resezirte Kraske diese, und fand am aufgeschnittenen Präparat ein ganz ungewöhnliches Bild. Als der Kranke bald darauf starb, fanden sich noch weitere ähnliche fünf Stenosen, eine am Colon ascendens, die anderen vier im unteren Dünndarm. Ausserdem ergab die Sektion ein im Fundus liegendes, tief ulcerirtes und mit dem Pankreas verwachsenes Magencarcinom. Mikroskopisch handelte es sich um drüsige Carcinome; nur waren diese am Darm im Gegensatz zu dem des Magens im Wesentlichen unter der Schleimhaut gelegen. Sie lagen sämmtlich an der Stelle des Mesenterialansatzes.

Kraske fasst das Magencarcinom als primäres, die multiplen Darmcarcinome als sekundäre auf und glaubt, dass in diesem Fall die Krebskeime auf dem Blutwege direkt durch die Mesenterialgefässe nach dem Darm zu gelangt seien. Er giebt den Weg an, auf dem er sich die Verbreitung zu Stande gekommen denkt. Dieser Weg ist allerdings nur möglich, wenn die Richtung des Blutstroms in den Baucharterien keine konstante, sondern eine sehr wechselnde ist, was Kraske als wahrscheinlich annimmt.

Seggel (229) berichtet aus der Münchener chirurgischen Klinik über zwei Fälle von Magencarcinom, bei denen ein direktes Uebergreifen des Tumors auf die vordere Bauchwand stattgefunden und zu Geschwulstbildung in dieser geführt hatte. In beiden Fällen fehlten jegliche Magensymptome, sodass die richtige Diagnose vor der Operation nicht gestellt wurde. Im einen Fall wurde bei einer 47jährigen Frau ein Fibrosarkom der Bauchdecken angenommen, bei der Operation fand sich, dass der Tumor mit dem Magen

usammenhing, hohl und am Nabel der Perforation nahe war; dieselbe erfolgte während der Operation. Wegen Drüsenmetastasen in der Umgebung des Pylorus wurde von der Exstirpation des Tumors abgesehen, und nach vorausgeschickter Gastroenterostomie (nach v. Hacker) der Tumor in die Bauchwunde eingenäht. Durch Nekrose des eingenähten Tumors bildete sich eine Magenfistel, und die Patientin starb elf Tage nach der Operation an diffuser eiteriger Peritonitis, ausgehend von dem in die Bauchwand eingenähten Tumor.

In einem zweiten Fall wurde bei einer 35jährigen Frau unter der Wahrscheinlichkeitsdiagnose: Desmoide der Bauchdecken, von der hinteren Rectusscheide ausgehend — operirt. Es fand sich ein Carcinom der vorderen Magenwand, das mit der Bauchwand verwachsen war; die mikroskopische Untersuchung des Infiltrats im Bereiche der Bauchwand ergab jedoch nur ein stark kleinzellig infiltrirtes Granulationsgewebe ohne nachweisbare Carcinombestandtheile. Seggel betrachtet es deshalb als naheliegend, an ein auf dem Boden eines Ulcus entstandenes Carcinom zu denken, wobei die schwielige Perigastritis dem Erscheinen des Carcinoms vorausgegangen wäre. Es wurde in dem betreffenden Fall eine Resektion des Tumors mit horizontaler Vereinigung der Magenwunde vorgenommen, und da dadurch der Magen in seiner Mitte undurchgängig wurde, eine Gastroenterostomie nach v. Hacker angeschlossen. Ausserdem wurde eine krebsige Lymphdrüse exstirpirt. Die Heilung war durch eine Bauchdeckenphlegmone und durch vorübergehende Bildung einer kleinsten Magenfistel komplizirt. Sieben Monate nach der Operation waren Metastasen in der Leber nachzuweisen; das Allgemeinbefinden war jedoch noch gut.

Seggel erwähnt ausserdem noch kurz einen Fall von Gastroenterostomie wegen Magencarcinoms, bei dem es sekundär vier Monate nach der Operation zu einem Uebergreifen des Tumors auf die Bauchwand gekommen war.

Seggel bespricht die Litteratur des direkten Uebergreifens sowohl des Ulcus ventriculi, als auch des Magencarcinoms auf die vordere Bauchwand. Ein solches Uebergreifen ist selten.

Hampeln (211) führt aus, dass man sich bei den Erkrankungen der linken subdiaphragmatischen Gegend häufig mit einer Allgemeindiagnose begnügen müsse, und dass sogar diese Allgemeindiagnose nicht zu den leichten Aufgaben gehöre. Er zieht besonders die bösartigen Neubildungen und den Abscess in Betracht und legt seinen Ausführungen zwei von ihm beobachtete Fälle von Milzabscess, als Repräsentanten der in dieser Region zu erwartenden Organabscesse, und sieben Fälle von Carcinom des Magenfundus, als Repräsentanten der bösartigen Neubildungen, zu Grunde. Diesen Erkrankungen sei die Hauptaufmerksamkeit zuzuwenden, während andere Erkrankungen dieser Gegend, die allerdings ein ähnliches Krankheitsbild erwarten lassen, mehr als Ausnahmefälle zu betrachten seien; (als solches Beispiel giebt er noch einen Fall von Carcinom der linken Niere).

Von der Betrachtung schliesst er aus das Ulcus und Carcinoma ventriculi in seiner gewöhnlichen Lokalisation, am Pförtner, an der kleinen Kurvatur oder an der Cardia, da in solchen Fällen in der Regel die epigastrischen, von vornherein auf ein Magenleiden hinweisenden Merkmale nicht zu vermissen seien.

Als wesentliche Merkmale des zunächst anscheinend recht unbestimmten Krankheitsbildes bespricht Hampeln den im Allgemeinbefinden sich ausdrückenden schweren Charakter der Erkrankung, das Oedem, das theils als

cutanes, kachektisches, theils als Höhenhydrops auftrat und namentlich bei örtlicher Ausbildung (besonders linksseitiger Pleuraerguss) eines der wichtigsten Zeichen bilde, ferner den örtlichen Abdominalschmerz und endlich den palpablen Tumor. Lokales Oedem sowohl, als Schmerz trete erst auf, wenn die Erkrankung auf benachbarte Gewebe oder Organe übergreife; ein Tumor sei nur in den wenigsten Fällen zu fühlen.

Was die Differentialdiagnose zwischen dem Funduscarcinom und dem Milzabscess betreffe, so werde diese meist nicht zu stellen sein, und man werde sich dann genügen lassen müssen, bei der Alternativdiagnose, Funduscarcinom oder chronischer Milzabscess stehen zu bleiben. Wichtige Anhaltspunkte könne höchstens die Magensaftuntersuchung geben; doch sei diese bei so geschwächten Individuen überhaupt häufig nicht auszuführen, und ihr Resultat leide an dem Uebel der Vieldeutigkeit.

Apert et Mousseaux (202) berichten über eine 64jährige Frau mit Erscheinungen hochgradigster Pylorusstenose. Im Bauch, namentlich links, fühlte man einen mächtigen Tumor, der bis auf die linke Fossa iliaca herabreichte. Die Diagnose schwankte, ob es sich um einen Pyloruskrebs mit enormer Magendilatation oder um einen von Adhäsionen gebildeten Sack in Folge einer Perforation oder endlich um einen sekundären Krebs des Peritoneums handelte. Letztere Annahme wurde bald ausgeschlossen, da eine Punktion in der linken Fossa iliaca eine ganz ähnliche dicke Flüssigkeit wie die erbrochenen Massen ergab.

Die Kranke starb ohne Operation. Der Tumor war der enorm dilatirte Magen; am Pylorus fand sich eine sehr enge, sehr feste Stenose, die sich erst durch die mikroskopische Untersuchung als krebsig bestimmen liess. Und selbst die mikroskopische Diagnose wurde nur mit Reserve gestellt; allerdings bestätigt in der Société anatomique Cornil diese Diagnose.

Kocher (214) theilt einen Fall von Totalexcision des Magens mit, der in Folge von Nekrose der Schleimhaut des Ileum und Peritonitis tödtlich verlief. Es handelte sich bei einem 44jährigen Mädchen um ein diffuses Carcinom des sehr kleinen Magens, das vom Pylorus bis zur Cardia reichte und das mit dem Mesocolon transversum und der Colonwand, sowie mit der Milz verwachsen war. Es wurde deshalb im Zusammenhang mit dem Magen ein 12 cm langes Stück des Quercolon resezirt und zum Schluss eine End-zu-Endanastomose zwischen den beiden durchgeschnittenen Querdarmlumina angelegt. Der Oesophagus wurde direkt mit dem Duodenum vereinigt, welch' letzteres durch die Naht verengt werden musste, um mit dem Lumen des Oesophagus zusammenzustimmen.

Wegen eintretender peritonitischer Erscheinungen wurde am dritten Tag nach der Operation die Bauchnaht theilweise wieder geöffnet, und die Bauchhöhle mit einem langen Schieber sondirt, wobei sich aber kein Eiter, nur klare Ascitesflüssigkeit entleerte. Am nächsten Morgen starb Patientin. Es fand sich ausser Peritonitis eine ausgedehnte Schleimhautnekrose im untersten Ileum. Die Vereinigungen zwischen Oesophagus und Duodenum, sowie am Colon transversum waren in Ordnung. Nach Ansicht des Obduzenten (Prof. Langhans) hat die während der Operation stattgehabte Zerrung der Arteria meseraica superior die Cirkulation in den Gefässen des unteren Ileum beeinträchtigt, sodass es dadurch zur Schleimhautnekrose kam. Eine Verletzung oder eine Thrombose der betreffenden Arterie wurde nicht gefunden.

Kocher spricht die Vermuthung aus, dass die nach Magenresektionen

manchmal auftretenden hartnäckigen Durchfälle auf derartige, nur weniger ausgedehnte Schleimhautnekrosen zurückzuführen sein dürften.

Schlatter (227) berichtet, dass die Frau, bei der er eine totale Resektion des Magens ausgeführt hat, ein Jahr und nahezu zwei Monate nach der Operation gestorben ist. Die Autopsie ergab Carcinommetastasen in zahlreichen Lymphdrüsen, namentlich in denen des Bauches, sowie auf der Pleura pulmonalis. Die Länge des subdiaphragmatischen Oesophagustheiles betrug nahezu 8 cm; seine unterste Partie war ganz wenig erweitert, sodass der subdiaphragmatische Theil der Speiseröhre kaum 100 ccm fasste (während Patientin gegen 300 g Nahrung beschwerdefrei hatte zu sich nehmen können). Das blindsackartig endigende Duodenum war in keiner Weise verändert; auch an der mit dem Oesophagus anastomosirten Schlinge war nicht die geringste Anomalie zu entdecken. Es ist eine Abbildung der Baucheingeweide beigegeben.

Die mikroskopische Untersuchung der Vereinigungsstelle ergab in den tieferen Schleimhautschichten spärlich zerstreute Drüseneinlagerungen, aus denen geschlossen werden kann, dass ein minimaler Rest von Cardiaschleimhaut zurückgeblieben und auf die Randpartie des Oesophagus hinübergewuchert sei.

Chavasse (206) demonstrirt ein Präparat von Magencarcinom, das von einem 64jährigen Mann stammte. Da sich nach Exstirpation des ganzen Magens der Oesophagus nicht mittelst Murphyknopfes mit dem Duodenum vereinigen liess, wurde der Oesophagus geschlossen und zweizeitig eine Duodenumfistel angelegt. Der Mann starb in Folge eines Herzfehlers. An dem exstirpirtem Tumor fand sich an einer Stelle eine Perforation, die sich aber durch Adhäsionen wieder geschlossen hatte.

Körte (143) machte bei einem 42jährigen, äusserst kachektischen Mann mit grossem, sehr beweglichem Tumor über dem Nabel, der sich bei der Laparotomie als dem Magen angehörig erwies, die Resektion nach der II. Billroth'schen Methode. Es blieb an der Cardia nur ein sehr kleiner Magenstumpf zurück. Es wurde noch eine Enteroanastomose zugefügt. Heilung. Patient hat in etwas mehr als drei Monaten 36½ Pfund zugenommen. Das entfernte Magenstück mass 20 cm an der grossen, 11 cm an der kleinen Kurvatur; der Tumor sass vorwiegend in der Mukosa, aus der er an den Rändern pilzförmig vorragte.

Bei einem 49jährigen Mann mit Symptomen des Magenulcus, der durch oft wiederholte Blutungen äusserst heruntergekommen war, wollte Körte zunächst eine Gastroenterostomie machen. Er fand am Pylorus eine auf Carcinom verdächtige Geschwulst und eine geschwulstähnliche Infiltration, die vom Pylorus an der kleinen Kurvatur entlang gegen die Cardia hinzog. Deshalb machte er eine sehr ausgedehnte Magenresektion nach der II. Billroth-schen Methode. Patient ging nach drei Tagen an eiteriger Bronchitis und Pneumonie zu Grunde. Am Pylorus wurden atypische Epithelwucherungen in der Muskularis nachgewiesen. An der kleinen Kurvatur fanden sich zwei Ulcera, die nicht krebsig entartet waren; von letzteren waren die Blutungen entstanden.

Poirier (224) demonstrirt einen vor drei Tagen wegen infiltrirenden Carcinoms resezirten Magen. Das Carcinom nahm drei Viertheile des Magens, den Pylorus und den ersten Theil des Duodenums ein. Im grossen und kleinen Netz waren grosse Drüsen. Da der Tumor überall verwachsen war, so war

die Resektion sehr schwierig. Das Duodenum wurde geschlossen, und der Magenrest an der Cardia mit der ersten Jejunumschlinge anastomosirt. Die Operation dauerte 3½ Stunden. Der 36jährige Patient hatte schon fünf Jahre lang Beschwerden, aber nie Erbrechen. Der grosse Tumor wurde erst vor drei Wochen entdeckt. Wie Poirier später in der Diskussion zu einem Vortrag Tuffier's (191) mittheilt, wurde Patient am 19. Tag nach der Operation aus dem Hospital entlassen.

Landouzy (217, 218) giebt die ausführliche Krankengeschichte einer 41jährigen Frau mit stenosirendem Pyloruscarcinom, bei der Faure vor vier Monaten ⅗ des Magens resezirt und den Cardiatheil des Magens mit der obersten Jejunumschlinge vereinigt hatte. Das Carcinom nahm die ganze rechte Hälfte des Magens ein, griff ein wenig auf's Duodenum über und reichte an der kleinen Kurvatur bis nahe an die Cardia; im grossen und kleinen Netz waren einige erkrankte Drüsen. Die Patientin bekam am dritten Tag nach der Operation unter Fiebererscheinungen eine Bronchopneumonie, die aber am fünften Tag wieder zurückging; abgesehen davon war der Verlauf ungestört; die Beschwerden waren verschwunden, und Patientin hat in drei Monaten um mehr als 10 kg zugenommen.

Landouzy empfiehlt den Aerzten sehr warm die chirurgische Behandlung des Magencarcinoms, welche aber eine möglichst frühzeitige sein müsse. Er selbst hatte in dem mitgetheilten Fall schon fünf Monate vorher zur Operation gerathen, die Kranke aber hatte sich noch nicht dazu entschlossen.

Ricard (226) knüpft an den Artikel von Laudonzy (217, 218) und giebt eine kleine Statistik der von ihm operirten Fälle von Magenkrebs. Dreimal hat er die Gastrektomie gemacht und zwar mit Erfolg. In einem Fall beschränkte er sich auf die Probelaparotomie, da Metastasen vorhanden waren. Dreimal hat er bei sehr elenden Kranken die Gastroenterostomie gemacht, mit zwei Todesfällen und einer Heilung. Bei dem geheilten Patienten, der sich sehr gut erholte, wollte Ricard zwei Monate später die Geschwulst exstirpiren, fand aber bei der Laparotomie multiple Metastasen.

Von seinen drei Resektionsfällen sind zwei in der Thèse von Guinard (Paris 1898) veröffentlicht; vom dritten giebt Ricard die ausführliche Krankengeschichte. Bei einem 53jährigen Mann war noch kein Tumor zu fühlen. Bei der Operation fanden sich ausser dem Pylorustumor noch vergrösserte Drüsen, die mit exstipirt wurden. Die Resektion machte Ricard nach dem I. Billroth'schen Verfahren. Der Verlauf war gut, und 4½ Monate nach der Operation ist der Mann in ausgezeichnetem Befinden.

Kraske (42) legt drei durch Pylorektomie resp. Resektion gewonnene Carcinome der Magenschleimhaut vor, von denen eines das immerhin seltene Bild eines grossen, polypösen, von der hinteren Magenwand und der grossen Kurvatur ausgegangenen Tumors bot. Den Patienten geht es zur Zeit gut.

Krause (216) stellt eine 65jährige Patientin vor, bei der er vor 3½ Wochen wegen Carcinom die Pylorusresektion gemacht hatte. Sie hat keine Klagen mehr und hat schon um 2,8 kg zugenommen. Krause führt aus, dass es schon am Tage nach der Operation möglich ist, per os Wein, Bouillon, Milch zu geben, wenn die Patienten auf die rechte Seite gelegt werden; die Speisen fliessen dann leicht in das Duodenum ab.

Abadie (200) demonstrirt das Präparat eines Magencarcinoms, das Dubourg bei einer 58jährigen Frau resezirt hatte. Der Tumor hatte die Grösse einer Mandarine und sass in der vorderen Magenwand. In den ent-

sprechenden Teilen des grossen und kleinen Netzes waren zahlreiche und grosse Drüsen, die mit exstirpirt wurden. Nach Resektion des etwa 20 cm langen Stückes des Magens wurden die Stümpfe, die sich nicht vereinigen liessen, für sich geschlossen, und eine Gastro-jejuno-anastomose nach Dubourg's Methode gemacht. Der unmittelbare Verlauf nach der Operation war ausgezeichnet, und die Mittheilung des weiteren Resultats wird in Aussicht gestellt.

Hartmann (212) stellt einen 59jährigen Kranken vor, dem er vor 12 Wochen wegen eines Pyloruscarcinoms mit Drüsen an der grossen und kleinen Kurvatur die Pylorektomie mit nachfolgender Gastroenterostomia anterior antecolica gemacht hat. Es erfolgte ungestörte Heilung, und der Kranke hat seitdem um 12 kg zugenommen.

Hartmann erwähnt bei dieser Gelegenheit, dass seine beiden ersten Pylorektomien wegen Carcinoms nach $1^3/_4$ Jahren noch gesund und ohne Recidiv sind.

Tuffier (231) stellt einen Kranken vor, bei dem er vor zwei Jahren wegen eines Magencarcinoms die Resektion nach Kocher ausgeführt hat. Es geht ihm gut.

Goullioud (209) giebt die Krankengeschichten zweier Fälle von Pylorektomie, die beide nach Kocher operirt wurden. Im ersten Fall handelte es sich bei einer 36jährigen Frau um einen Krebs der kleinen Kurvatur, der schon vor der Operation als Tumor fühlbar war. Es musste eine Verwachsung mit der Bauchwand durchtrennt, und wegen Verwachsung mit der Leber ein Stück Leber mit resezirt werden. Der Tumor, der sich als Gallertkrebs erwies, hatte keine Stenose bedingt, sondern sich rein excentrisch entwickelt. Die Kranke heilte und befand sich nach $2^1/_2$ Monaten sehr wohl.

Im zweiten Fall handelte es sich bei einem 32jährigen Mann um einen Krebs des Pylorus, der zu völligem Verschluss geführt hatte. Der Kranke, der wiederholte Magenblutungen gehabt hatte, war hochgradig abgemagert; ein Tumor war vor der Operation nicht zu fühlen. Der Verlauf war abgesehen von schweren Shockerscheinungen dadurch komplizirt, dass am 11. Tag nach der Operation die Bauchwunde, die in drei Etagen genäht war, wieder aufplatzte und eine Darmschlinge vorfallen liess. Nach Reposition der Schlinge wurde jetzt die Bauchwand mit durchgreifenden Metallnähten wieder vereinigt. Patient, der sich nur sehr langsam erholte, starb zu Hause $2^1/_2$ Monate nach der Operation.

Saks (226 b) theilt zwei Operationen wegen Magencarcinom mit. Der eine Fall wurde gastroenterostomirt und starb bald im Kollaps. Eine zweite Patientin genas nach der Resektion des Pylorus, die nach der Billroth'schen Methode ausgeführt wnrde. Nach zwei Monaten war sie in blühendem Zustand.
Wanach (St. Petersburg).

Netschiporenko (221 a) operirte einen äusserst heruntergekommenen 28jährigen Mann mit beweglichem stenosirendem Pyloruscarcinom nach der Billroth'schen Methode. Zunächst guter Erfolg. Tod an Recidiv nach 1 Jahr und 8 Monaten. Wanach (St. Petersburg).

Rivera (226a) theilt 3 Fälle von Magenexstirpation mit.

Der erste Fall betrifft eine 36jährige Frau, bei welcher eine totale Exstirpation gemacht wurde, erhalten wurden nur 5—6 cm von der pylorischen Portio. Vollständige noch andauernde Genesung nach 15 Monaten.

Der zweite Fall forderte das Wegnehmen des Pylorus, 7 cm vom Duodenum und zwei Drittel des Magens. Exitus im Kollaps in 24 Stunden.

In dem dritten Fall verfertigte Rivera aus dem grossen Fundus des Magens eine Röhre und vernähte sie mit dem Duodenum, indem er so eine Oesophago-Duodenal-Anastomose anlegte. Noch andauernde Heilung seit 16 Monaten. Alle drei Kranken litten an Carcinom. San Martin.

Porges (225) berichtet über einen von Prof. Hochenegg operirten Fall. Bei einer Frau mit Pylorusstenose wurde ein Carcinom gefunden, welches den Pylorus, den angrenzenden Theil der grossen Kurvatur, das Lig. gastrocolicum und die angrenzende Partie des Quercolon ergriffen hatte. Da die Tumormasse mit der weiteren Umgebung nicht verwachsen, im Mesenterium keine Drüsen infiltrirt waren, so wurde durch Resektion des Pylorus und des erkrankten Quercolons das Carcinom entfernt. Die Pylorusresektion wurde nach Kocher zu Ende geführt, die Dickdarmlumina wurden mittelst Murphyschen Knopfes vereinigt. Die beiden Vereinigungsstellen kamen gerade auf die Wirbelsäule zu liegen. Patientin starb nach drei Tagen an Perforationsperitonitis. Es war das Duodenum bei seinem Durchtreten unterhalb des Quercolons zwischen Wirbelsäule und dem im Quercolon liegenden Murphyknopf vollständig komprimirt worden. Dies hatte zu Stauung des Mageninhaltes und dadurch zum Durchschneiden einiger Nähte am Magen geführt. Vielleicht hätte Lageveränderung den tödtlichen Verlauf verhindern können.

Barker (106) berichtet über sieben Fälle, die er in den letzten Monaten operirt hat. In fünf Fällen hat er wegen Pyloruscarcinom die Gastroenterostomia retrocolica mittelst Murphyknopfes gemacht. Die Kranken waren 55, 49, 29, 52 und 55 Jahre alt. Dem dritten Kranken ging es gut bis zum 11. Tag; dann trat plötzlicher Schmerz im Leib ein, und er starb am 12. Tag: die Sektion ergab Peritonitis, jedoch für diese keine rechte Ursache. Die übrigen vier Kranken genasen. Der Murphyknopf ging in einem Fall nicht ab, ohne jedoch Beschwerden zu machen, in den übrigen vier Fällen ging er am 14., 12., 10. und 43. Tage ab. Barker hat gegen den Murphyknopf gewisse Bedenken, trotzdem dass er ihn in allen fünf Fällen angewandt hat. Nach seinen Erfahrungen hält er die hintere Gastroenterostomie für besser als die vordere.

In seinem fünften Fall machte er fünf Wochen nach der Gastroenterostomie die Pylorektomie (6. Fall). Der Patientin geht es in der vierten Woche nach der Operation gut. Es handelte sich um ein scharf begrenztes Pyloruscarcinom ohne Adhäsionen und mit nur ganz kleinen Drüsen.

Der 7. Fall ist schon weiter oben (p. 530) referirt.

Ziegler (232) hat bei einem 37jährigen, äusserst abgemagerten Mann wegen eines $1^1/_2$-faustgrossen, harten, höckerigen Pyloruscarcinoms die Gastroenterostomie gemacht. Er wagte wegen des schlechten Zustandes des Patienten nicht die Resektion, obwohl der Tumor nicht verwachsen war. $4^1/_2$ Monate nach der Operation stellt Ziegler den blühend aussehenden Mann vor, dessen Körpergewicht von 102 auf 156 Pfund gestiegen, und bei dem der vorher deutlich palpable Tumor nicht mehr zu fühlen ist.

Newman (222) fand bei einer 35jährigen Frau, die seit mehreren Monaten Erscheinungen von Pylorusstenose hatte, unmittelbar unterhalb des rechten Rippenknorpels einen Tumor, der seitlich mässig verschieblich, aber weniger verschieblich von oben nach unten war, sowie eine beträchtliche Magendilatation. Bei der Laparotomie fand sich am Pylorus ein kleiner,

arter, fest adhärenter Tumor, keine Vergrösserung der Lymphdrüsen. Er gte eine Gastroenterostomie mit Hülfe eines Murphyknopfes an, der nach 3 Tagen abging, Patientin gewann an Körpergewicht und ihre dyspeptischen Erscheinungen verschwanden. Newman hatte den Plan, später die Pylorektomie folgen zu lassen, aber er hatte Bedenken gegen diese zweite Operation, da der Pylorus und der obere Theil des Duodenums mit ihrer Umgebung sehr fest verwachsen waren, sodass die Resektion mit sehr beträchtlicher Gefahr verknüpft wäre.

Bayle (203) stellt einen Kranken vor, bei dem Gangolphe wegen Pyloruscarcinoms mit gutem Erfolg die hintere Gastroenterostomie gemacht hat.

Carrel-Billard (205) stellt einen 35jährigen Kranken vor, bei dem Vallas wegen Pyloruscarcinoms die hintere Gastroenterostomie mit gutem Erfolg gemacht hat. In der Diskussion spricht sich Vallas für die hintere Gastroenterostomie im Gegensatz zur vorderen aus.

Steven und Luke (230) demonstriren das Sektionspräparat einer Gastroenterostomie, das von einer 54jährigen, an einem grossen, stenosirenden Krebs des Pylorus leidenden Frau stammte, und geben die zugehörige Krankengeschichte sammt Sektionsprotokoll. Die Anastomose war an der vorderen Magenwand in der Nähe der grossen Kurvatur gemacht worden, weil wegen der Grösse des Tumors es sehr schwierig gewesen wäre, eine freie Stelle an der hinteren Magenwand zu bekommen. Das vorher bestehende Erbrechen hatte sofort aufgehört, und Patientin überlebte die Operation in verhältnissmässig gutem Zustande um drei Wochen. Die Sektion ergab sekundäre Krebsknoten in der linken Pleura.

Morton (219, 220) hat bei einem 39jährigen Mann wegen malignen Tumors $^3/_4$ des Magens resezirt und das Duodenum in die untere Fläche des Magenrestes mittelst Murphyknopfes implantirt. Vor der Operation fühlte man einen grossen Tumor auf der linken Seite des Bauches, grösstentheils unterhalb des Nabels, der sich respiratorisch nicht viel verschob, aber von Tag zu Tag seine Lage änderte. Es bestanden wenig Erscheinungen von Seiten des Magens, sodass Morton eher an einen Tumor des Colon transversum dachte. Bei der Operation fand sich jedoch, dass der Tumor dem Pylorus und dem grössten Theil des Magens angehörte und ein wenig noch auf das Duodenum übergriff. Ein kleines Stück des Mesocolon transversum musste mit entfernt werden. Es wurde zu der Magennaht und zu der Murphyknopfanastomose je ein Drainrohr eingelegt. Der Verlauf war gut. Das zur Magennaht geführte Drain wurde am neunten Tag entfernt, aus dem andern Drain kam am 14. Tag gallig gefärbte Flüssigkeit heraus. Die enstandene Fistel schloss sich aber in kurzer Zeit. Fünf Monate nach der Operation ging es dem Kranken gut; er hatte zugenommen und hatte keinerlei Zeichen von Recidiv.

Nach der mikroskopischen Untersuchung neigt Morton dazu, den Tumor eher als ein Sarkom, als ein Carcinom aufzufassen. Der resezirte Tumor ist abgebildet; drei andere Skizzen illustriren die Verhältnisse vor und bei der Operation.

Schopf (228) resezirte bei einer Frau, die an Erbrechen und Schmerzen in der Magengegend litt, und bei der man einen kindskopfgrossen Tumor fühlte, fast den ganzen Magen, sowie die beiden, Drüsen enthaltenden Omenta. Der Magen wurde zwei Querfinger unter der Cardia und das Duodenum einen Querfinger unterhalb des Pylorus durchtrennt, und beide Stümpfe direkt mit

einander vereinigt. Günstiger Wundverlauf. Patientin erholte sich und war nach einem Jahr ohne Recidiv und ohne Kachexie. Sie befindet sich bei kleineren und öfteren Mahlzeiten wohler.

Die mikroskopische Untersuchung des harten knolligen Tumors ergab ein Lymphosarkom.

Cantwell (204) berichtet über ein 12 Pfund schweres Spindelzellensarkom des Magens, das er bei einer 52jähr. Frau entfernt hat. Der Tumor hatte gar keine Magenerscheinungen gemacht. Er sass an der hinteren Magenwand. Der nach Exstirpation des Tumors entstandene Defekt in der Magenwand wurde durch Naht geschlossen.. Der Verlauf war gut; jedoch acht Monate nach der Operation war wieder ein kindskopfgrosser Tumor in der Magengegend zu fühlen.

Eine Photographie des exstirpirten Tumors ist dem Aufsatz beigegeben.

Finlayson (208) theilt den Fall eines Magensarkoms bei einem $3^1/_2$jähr. Kinde mit. Das Kind hatte hauptsächlich an hochgradiger Schwäche, Anämie, Erbrechen und Fieber gelitten, und Finlayson hatte am ehesten an perniciöse Anämie gedacht. Chirurgische Behandlung fand nicht statt. Erst die Sektion deckte einen Tumor in der hinteren Magenwand, näher der Cardia, als dem Pylorus, auf, der sich mikroskopisch als Sarkom erwies. Abbildungen, sowohl des makroskopischen, als des mikroskopischen Aussehens des Tumors, sind beigegeben.

XIII.

Die Verletzungen und chirurgischen Krankheiten des Darmes.

Referenten: K. J. Strauch, Braunschweig und A. Brentano, Berlin.

Die mit * versehenen Arbeiten sind nicht referirt.

Allgemeines, Technik.

1. Herbert W. Allingham, A colotomy clamp. The Lancet 1899. April 8.
2. *Thomas A. Ashby, Intestinal lesions associated with intra-abdominal operations, with report of five cases of resection of the ileum. The journ. of the Amer. Med. Ass. 1899. Nov. 11.
3. J. Henry Barbat, Intestinal anastomosis. The journ. of the Amer. Med. Ass. 1899. July 15.
4. Barker, On primary resection of gangrenous intestine. British med. journal 1899. Dec. 23.
5. v. Baracz, Experimenteller Beitrag zur Frage der totalen Darmausschaltung mit totalem Verschluss der ausgeschalteten Darmschlinge, zugleich Beitrag zur axialen Darmvereinigung.
9. M. Borsuk, Ein Fall von Resektion des Blinddarmes. Medycyna. Nr. 21.

7. Chlumsky, Zur Beurtheilung der verschiedenen Methoden der Darmvereinigung. Centralblatt für Chirurgie 1899. Nr. 2.
8. Dalton, Cylindrical swellings of the intestine in the right iliac fossa. Medical Times 1899. Nov. 18.
9. Dreesmann, Ueber grössere Darmresektionen. Berliner klin. Wochenschrift 1899. Nr. 16.
10. v. Eiselsberg, Zur Frage der Sekretion ausgeschalteter Darmpartien. Deutscher Chirurgenkongress 1899.
11. Eve, Two cases of resection of large intestine with recovery. Medical Press 1899. May 17.
12. — Two cases of resection of the large intestine with recovery. Discussion. Med. society of London. British medical journal 1899. May 13.
13. *Frazer, A suggestion for treating the attached border in simple suture of intestine. The Lancet 1899. May 13.
14. v. Hacker, Colostomie mit Sphinkterbildung aus dem Musc. rectus abdominis. Brunssche Beiträge 1899. Bd. 23. Heft 3.
15. J. v. d. Hoeven, Resectie van dik- en dundarm. Nederl. tijdschr. v. Geneesk. Amsterdam 1899. I. 364.
16. A. Jacubowski, Darmresektion mit Anwendung des Murphyknopfes bei einer unter Schleich'scher Lokalanästhesie operirten incarcerirten Schenkelhernie. Chirurgia. Bd. V. Nr. 29.
17. Jeannel, Pathologie chirurgicale du duodénum. Archives provinciales 1899. Nr. 7, 8 et 9.
18. Korteweg, Modifizirter Murphy-Knopf. Nederl. tijdschr. v. Geneesk. Amsterdam 1899. II. 595.
19. Kümmell, Resektion des Colon descendens und Einnähung des Colon transversum in den Sphincter ani. Deutscher Chirurgenkongress 1899.
20. Lardennois, Expérience sur un nouveau procédé d'anastomose entérorectale. Bull. et mém. de la soc. anat. 1899. Mars.
21. Ernest Laplace, A new forceps for intestinal anastomosis. Annals of surgery 1899. March.
22. Laplace, A new forceps for intestinal anastomosis. Annals of surgery 1899. March.
23. Lunn, Two cases of idiopathic dilatation of the colon. The Lancet 1899. March 11.
24. *Machard, Extirpation du caecum. Genève 1899. Sarvier, Kündig et fils.
25. Mac Lennan, On two new modifications of enterorrhaphy, with a short review of the subject. The Lancet 1899. Febr. 25.
26. Morisani, Ueber einen neuen operativen Invaginationsprozess bei geradlinigen Darmanastomosen. Centralblatt für Chirurgie 1899. Nr. 32.
27. Nicoll, Enterorrhaphy without mechanical aids. British med. association Portsmouth. British med. journal 1899. Oct. 21.
28. Obrastzoff, Zur Diagnose des Blinddarmcarcinoms, der Blinddarmtuberkulose, der tuberkulösen Perityphlitis und der Ileumtuberkulose. Archiv für Verdauungskrankheiten. Bd. IV. Münchener med. Wochenschrift 1899. Nr. 6.
29. *Oskar E. Olssen, 1. Volvulus et gangræna cæci et colonis ascendentis. Resectio intestini. Tod. 2. Hernia inguinalis dextra et volvulus mesenterii cum gangræna intestini. Hernio-laparotomia. Resectio intestini. Tod. 3. Reduktion en masse einer Hernia inguinalis incarcerata. Herniotomie. Heilung. Chirurg. Kasuistik aus dem Krankenhause zu Karlskrona. Hygiæa 1899. Bd. LXI. H. 9. p. 273.
Hj. von Bonsdorff (Helsingfors).
30. Parlavecchio, Nuovo metodo per le enteroanastomosi laterali e nell' osse e per le gastro e le colesisto enterostomie. Durante's Festschrift vol. II.
31. Porges, Ueber die Gefahren bei Anwendung des Murphyknopfes. Wiener klinische Wochenschrift 1899. Nr. 22.
32. Schlatter, Verdauung nach einer Dünndarmresektion. Korrespondenzblatt f. Schweizer Aerzte 1899. Nr. 14.
33. Stalabin, Zur Frage von den Veränderungen in der Schleimhaut des Darmes und der Nieren nach der Implantation des Harnleiters in den Darm. Centralblatt für Chirurgie 1899. Nr. 51.
34. Sultan, Ueber resorbirbare Darmknöpfe. Deutscher Chirurgenkongress 1899.
35. Terrier et Baudouin, Des divers procédés d'occlusion du tube digestif. Étude historique et critique. Revue de Chirurgie 1899. Nr. 10.

36. W. Tokarenko, Ein Fall von Resektion des Blinddarmes. Ljetopis russk 1899. Heft 3.
37. Tubenthal, Ein Fall von Darmausschaltung. Deutsche Zeitschrift für Bd. 51. Heft 5—6.
38. White and Golding-Bird, Right colotomy for chronic colitis. Clinical London. British medical journal 1899. May 20.
39. Woolmer, Two cases of extreme dilatation of the sigmoid flexure; colop very. British med. journal 1899. June 3.
40. Verdelet, Deux cas d'entéro-anastomose avec le tube du Dr. Dubourg. et de physiol. Journal de méd. de Bordeaux 1899. Nr. 20.

v. Baracz (5) studirte an Thierversuchen die Vorgänge in ei ausgeschalteten Darmschlinge. Er fand, dass sich die Schlinge bedeutenden Mengen kothähnlichen Inhaltes füllt und wesentli änderungen der Darmwand, Blutungen, Geschwüre, Gangrän, Durch der Wand für Bakterien auftreten. Noch nach längerer Zeit trat P der Schlinge und konsekutive Peritonitis auf. Die totale Darmaussch deshalb nicht gestattet. Kann man die totale Ausschaltung nicht v so soll ein Ende nach aussen geleitet werden. Vorzuziehen ist di anastomose.

Im Anschluss werden die Methoden der End-zu-Endvereini sprochen. Verf. hält eine Modifikation der Landerer'schen Methode stülpung des zuführenden Endes in das abführende für besonders g

White und Golding-Bird (38) empfehlen unter Anführu einschlägigen Beobachtung die palliative oder kurative rechtsseitige für schwere und mit anderen Mitteln nicht zu heilende Fälle der Erkrankungsformen. 1. Membranöse Colitis; 2. alle Formen ch ulceröser Prozesse des Dickdarmes, die medikamentöser Behandlun stehen; 3. Fälle von idiopathischer Dilatation des Colons. Die Kol rechts vorzunehmen und der Coecotomie vorzuziehen, da bei der Methode flüssiger Koth entleert wird.

Jeannel (17) bespricht ausführlich die Verletzungen des Du Die Arbeit zerfällt in zwei Kapitel, in die Schädigungen durch Fre und ferner in die Kontusionen und Rupturen.

Barker (4). Gangränöser Darm sollte bei jugendlichen und Kranken primär resezirt und vereinigt werden. Bei alten oder schwächten Kranken legt man besser einen Kunstafter an und mac die Resektion. Vor der Resektion sollte gründlich der Magen ausg werden. Anschliessend werden zwei erfolgreich primär resezirte jährige Frau mit Femoralhernie und 20jähriges Mädchen mit Ingui mitgetheilt.

Dalton (8) bespricht die verschiedenen Bedingungen unter d in der rechten Darmbeingrube den Darm, entweder weil er dur abnorm ausgedehnt oder weil seine Wandung hypertrophirt ist, als cyli Strang fühlen kann.

Kalabin hat bei vier Hunden den Harnleiter in den Dar plantirt. Zwei Hunde starben an Peritonitis, einer an Urämie. Der vi wurde etwa ein Jahr am Leben gelassen und dann getödtet. Es fa in der Niere zahlreiche histologische Veränderungen. Der Harnleiter erwiesen sich als völlig normal.

Obrastzoff (28). Enthält nur eine kurze Anführung des be Vortrages.

v. Hacker (14) erzielt leidlich gut schliessende Kunstafter durch folgendes erfahren: Schnitt parallel dem Poupart'schen Bande bis zum Rectusrande, omöglich unter Schonung der epigastrischen Gefässe. Nach Eröffnung des eritoneums wird die Schlinge so in die Wunde eingelagert, dass der zuührende Theil aussen oben, der abführende innen unten liegt. Nachdem die chlinge im unteren Mundwinkel am Peritoneal-Fascienrande festgenäht ist, ird der Rectus in eine vordere und eine hintere Hälfte gespalten, die chlinge durch diesen Schlitz durchgezogen und fixirt. Die Schlussfähigkeit flegt auch ohne Pelotte nur bei dünnem Stuhl zu versagen.

Lardennois (20) hat, um die Anlegung eines Kunstafters bei Errankungen der Flexur oder des oberen Rektums zu vermeiden, eine Methode er entero-rektalen Anastomose ersonnen. Dieselbe soll rasch und leicht ausuführen sein. Es wird der weibliche Theil des Murphyknopfes in die betreffende Darmschlinge eingefügt, während der männliche Theil des Knopfes mit Hülfe einer eigenen Zange vom Rektum aus in die Ampulle des Rektums eingefügt wird. Die Methode wurde bei Hunden mit Erfolg ausgeführt.

Chlumsky (7) hat durch Wasserdruck die Festigkeit der mit Naht oder Knopf angelegten Darmanastomosen beim Hund und am todten Menschendarm untersucht. Frisch angelegte Anastomosen erwiesen sich stets als sehr fest. Schon nach 24 Stunden war die Fertigkeit wesentlich verringert. Am wenigsten widerstandsfähig war die Vereinigung am 3. bis 5. Tage. Von da ab wurde sie wider fester, nach sieben Tagen hatte sie die Festigkeit frischer Anastomosen erreicht, nach weiteren 24 Stunden dieselbe bereits wesentlich überschritten. Ein wesentlicher Unterschied zwischen Knopf- und Nahtanastomosen bestand nicht.

Barbat (3) hat an Hunden Darmresektionen mit Vereinigung der Enden theils durch Naht, theils durch Murphyknopf gemacht. Die betreffenden Schlingen wurden in verschiedenen Stadien der Heilung mikroskopisch untersucht. Bei den Nahtmethoden findet eine schichtweise Vereinigung nur am Mesenterialansatz statt, weil hier keine Einstülpung erfolgt. Das Epithel braucht 4 bis 6 Wochen, um die Narbe zu überwachsen. Alle Nahtmethoden geben mehr oder weniger Striktur. Bei der Knopfvereinigung wird Schleimhaut und Muskularis zwischen den klemmenden Theilen des Knopfes herausgedrückt und die Enden nur durch Submukosa und Peritoneum zusammengehalten. Strikturen bilden sich nicht und gleichen die definitiven Verhältnisse mehr den normalen als bei den Nahtmethoden. Die Knopfmethode ist aus diesem Grunde, und weil sie leichter ist, der Nahtmethode vorzuziehen. Unglücksfälle bei Gebrauch des Knopfes sind entweder auf Anwendung fehlerhafter Knöpfe oder auf Fehler in der Anwendungsweise zurückzuführen.

Maass (Detroit).

Laplace (22) beschreibt ein Instrument zur Erleichterung der Naht bei Darmanastomosen. Es besteht aus zwei breit fassenden Arterienpincetten, deren Blätter halbkreisförmig gebogen sind. Das Instrument hält die zu vereinigenden Theile mit den Serosaflächen gegen einander nach Art der Sennschen Ringe bis die Naht vollendet, ausser an der kleinen Oeffnung, in welcher der Stiel des Instrumentes liegt. Diese letzte Oeffnung wird mit zwei Stichen geschlossen, nachdem die Theile des Instrumentes einzeln herausgezogen sind. Jedes Ausreissen während der Naht ist verhütet durch das Instrument und gleichzeitig eine bequeme Handhabe geboten. Das Instrument wird angefertigt von E. A. Yarnall & Co. in Philadelphia. Maass (Detroit).

Morisani (26) beschreibt einen neuen operativen Invaginationsprozess bei geradlinigen Darmanastomosen. Vom freien Rande des einen Darmendes wird ein 4 bis 6 mm breiter Schleimhautstreifen mit der Scheere abgetragen. Das andere Darmende wird dann derartig invaginirt, dass die blutende Fläche auf die Serosa des invaginirten Darmendes zu liegen kommt. Nach Fixirung durch einige Haltenähte wird eine fortlaufende Ringnaht angelegt. Die Vereinigung war bei Versuchsthieren schon nach 24 Stunden fest.

Lennan (25) machte an Kaninchen Versuche mit zwei neuen Methoden der End- zu- Endvereinigung. Benutzt wird bei beiden ein Cylinder von decalcinirtem Knochen, der zwei Querrillen trägt. Der Cylinder wird vollständig in das proximale Darmende hineingeschoben und durch einer Umschnürung, die sich in die dem Darmende nächste Furche hineinlegt, festgehalten. Dann wird in den distalen Darm eine Schlinge aus Silkworm oder Silber eingeführt, deren Enden etwa 1/4 Zoll vom Darmende durch die Darmwand nach aussen geführt werden. Durch die im Darm liegende Schlinge wird der Darm gedehnt und es kann so das Darmende leicht bis zur Schlinge invagirt werden. In dieser Stellung wird nun das distale Darmende über das auf den Cylinder gebundene proximale Ende gezogen und mittels der in die zweite Furche geschnürten Drahtschlinge fixirt. Die Schlinge wird dann kurz abgeschnitten und das kleine Loch mittelst einer Tabaksbeutelnaht geschlossen.

Bei der zweiten Methode vertritt die Stelle der Drahtschlinge ein Gummiring, um den das Darmende invagirt und der dann mittelst vier Haken, die den Ring mit dem umgelegten Darm dehnen, ebenso wie in der vorigen Methode über das proximale Darmende gezogen wird. Der Ring legt sich in die zweite Furche des Cylinders.

Parlavecchio (30) führt die Darmresektion und die nachfolgende Anastomose in der Achse nach folgendem Verfahren aus: Den Darm mit den Fingern drückend, grenzt man die äussersten Enden der zu resezirenden Schlinge mittelst zweier gewöhnlicher Klemmer ab, die man vom konvexen Darmrand gegen den konkaven anlegt und stark zudrückt. Der Assistent breitet, indem er diese beiden Klemmer hoch hält, das Mesenterium aus, von welchem der Operateur, nachdem er hämostatische Nähte angelegt hat, die ganze Strecke, die der zu resezirenden Schlinge anhaftet, abschneidet. In diesen dem Darme parallelen Schlitz wird ein kleines Leintuch eingeführt. Um der Koprostase während der Resektion sicher zu sein, hat Verf. zwei kleine Klemmer konstruirt, die mittelst eines besonderen Schliesshakens in Kontakt mit einander gehalten werden können (Enterostom); dieselben werden 4 mm oberhalb resp. unterhalb der erstgenannten Klemmer angelegt. Hierauf wird das Mesenterium an den Stellen, wo die kleinen Klemmer sitzen, vom Darme losgelöst und dann ganz nahe diesen der Darm mit einem heissen Messer durchschnitten. Nach erfolgter Abtragung des kranken Darmabschnittes bringt man die beiden Klemmer des Enterostoms aneinander und verschliesst sie fest mit dem Haken; hierauf vernäht man die Serosa mit überwendlicher Naht. Der Darm wird ganz vernäht bis auf eine 1/2 cm grosse Strecke auf der konvexen Oberfläche, die nach Entfernung der Klemmer mit zwei Stichen ebenfalls vernäht wird. Die anastomosirte Stelle reibt man sanft mit den Fingern, worauf sich die beiden von den Klemmern komprimirten Darmränder ausdehnen. Zum Schlusse wird das Mesenterium vernäht. Dieses Verfahren hat Verf. bis jetzt nur einmal, und zwar mit dem besten Erfolge, in einem Falle von eingeklemmtem

Inguinalbruch angewendet. Es dürfte auch bei lateralen Enteroanastomosen sowie bei Gastro- und Cholecystenterostomien zu empfehlen sein.

Muscatello.

Laplace (23) hat ein Instrument zur Erleichterung der Darmnaht angegeben. Dasselbe besteht aus zwei Ringen, die in die zu vereinigenden Darmenden eingeführt werden. Ueber denselben wird mit Leichtigkeit die Vernähung ausgeführt. Die Griffe der Ringe werden durch eine Klammer zu einer Klemme vereinigt. Nach ausgeführter Naht werden die Ringe nach Lösung der Klammer in zwei Hälften wieder entfernt.

Korteweg (18). Der federnde Ring, den Murphy an der männlichen Hälfte des Knopfes angebracht hatte, wird mit Vortheil auf die weibliche Hälfte übertragen.

Rotgans.

Allingham's (1) Colotomieklammer besteht aus zwei parallelen mit Zacken versehenen Stäben, die mittelst Schrauben gegeneinander gepresst werden. Nahe dem einen Ende lassen die geschlossenen Stäbe ein Loch zwischen sich, durch das ein Gummirohr in das proximale Darmende zur Entleerung der Flatus eingelegt werden kann.

Verdelet (40) theilt mit, dass in zwei Fällen die Entero-Anastomose mit Hülfe der Tube Dubourg's ausgeführt wurde. Er rühmt die Leichtigkeit und Schnelligkeit des Vorgehens.

Terrier und Baudouin (35) geben eine historisch-kritische Besprechung der verschiedenen Methoden und Instrumente, die angegeben sind, um den Magendarmkanal vor seiner Eröffnung provisorisch zu verschliessen.

Sultan (34) hat den Murphyknopf in der Weise verändert, dass er nur die Cylinder aus Metall herstellen lässt, während der übrige Theil aus entkalktem Elfenbein gebildet wird. Um den dauernden elastischen Druck herzustellen, wird jede Knopfhälfte mit einem aufzustülpenden Gummiring versehen. Der Knopf ist halb so schwer wie der Murphy-Knopf und es bleibt nach der Resorption des Elfenbeintheiles nur die kleine Metallhülse zurück.

Bei einem 60jährigen Patienten fand Borsuk (9) bei Operation einer irreponiblen, aber nicht incarcerirten Hernie im Bruchsacke einen durch Gangrän des Wurmfortsatzes hervorgerufenen Abscess, welcher sich in die Bauchhöhle fortsetzte. Aus technischen Gründen musste der ganze Blinddarm resezirt werden. Glatter Verlauf.

Trzebicky (Krakau).

Eve (12). 1. Eingeklemmte linke Leistenhernie. Perforation des Quercolons. Darmresektion nach 5 Wochen. Heilung.

2. 47jährige Frau. Carcinom des Colon descendens. Kolektomie nachdem 11 Tage vorher die Colotomie gemacht war. Heilung.

In der Diskussion wird ebenfalls die zweizeitige Resektion bei bestehender Obstruktion befürwortet.

Schlatter (32). 23jähriger Mann. Resektion von 192 cm Dünndarm wegen Verletzung durch Messerstich. Heilung. — Angestellte Untersuchungen ergaben, dass die Aufnahme des Stickstoffs gut vor sich ging, Fett wurde weniger gut ausgenutzt. Bei weniger sorgfältiger Ernährung und bei wieder aufgenommener Arbeit ging der Ernährungszustand erheblich zurück.

Die Ueberschrift enthält das Wesentliche der von Jacubowski (16) referirten Krankengeschichte. Der Fall verlief glatt. Der Murphyknopf ging nach 18 Tagen per anum ab.

Wanach (St. Petersburg).

Tokarenko (36). Ein 23 Jahre altes Mädchen hatte 3 Jahre lang an schweren Darmstörungen gelitten: Durchfälle, abwechselnd mit Verstopfung, Koliken, Appetitlosigkeit; allmählich kam es zu Stenosenerscheinungen und in der Cöcalgegend bildete sich ein faustgrosser Tumor. Dabei Abmagerung und Fieberbewegungen. Resektion des Cöcum mit einem Theil des Ileum und Colon ascendens. Die ziemlich gleich grossen Darmlumina wurden vernäht. Die Mesenterialdrüsen waren vergrössert. Der Verlauf durch eine kleine

Kothfistel komplizirt, die aber bald heilte. 5 Monate später wieder Fieber, A
im Leib mehrere Tumoren zu fühlen. Tod in Folge einer heftigen Darmblutun
Sektion fanden sich ausgedehnte Verwachsungen der Intestina, Drüsentumore
Darmgeschwüre: eines an der Nahtstelle, das andere an der Flexura hepatica
dem ersten Geschwür fand sich eine grössere arrodirte Arterie, aus der die Blu
war. — Das resezirte Cöcum war stark verengt, die Schleimhaut geschwürig
Klinisch wurde der Fall als Tuberkulose gedeutet. Die mikroskopische Unters
gegen ergab ein Lympho-Endothelioma malignum. Wanach (St. Pe

Nicoll (27) berichtet über drei Darmvereinigungen durch
betont, dass die Anlegung der Naht die Operation gegenüber der A
mechanischer Hülfsmittel nicht wesentlich verlängert.

1. Resektion von 8 Zoll Dünndarm wegen Darmfistel und Obstruktion
7jährigen Kinde. Heilung.

2. Resektion von 12 Zoll Dünndarm bei einem 7 Monate alten Kinde w
Darmverschlusses. Durchgängigkeit des Darms. Tod nach 10 Stunden an To

3. Resektion von 5 Fuss 2 Zoll Dünndarm wegen akuten Darmverschluss
20jährigen Dame. Operation nach 24 Stunden. Heilung.

Woolmer (39) theilt zwei Fälle von enormer Ausdehnung
durch Kothmassen mit.

1. 28jähriger Mann. Seit 4 Jahren Konstipation. Trotzdem 3 Monate lan
Ricinusöl gegeben wurde, verschwanden die Beschwerden nicht. Laparotomie.
Schlinge der Flexur war ausgedehnt zur Grösse des Magens und mit Koth ge
pexie. Heilung.

2. 42jähriger Mann litt seit 8 bis 10 Jahren an Konstipation, zeitweise
Obstruktion. Tumor im rechten Hypogastrium. Laparotomie. Der Eingang
Becken völlig ausgefüllt durch den stark ausgedehnten unteren Theil der Flexu
Heilung.

Lunn (23) berichtet über zwei Fälle von idiopathischer Dila
Colons:

1. 86jährige Frau litt an Bronchitis und an Herzfehler. Zugleich fiel
Auftreibung des Leibes auf. Es bestand chronische Obstipation. Tod nach eini
an Bronchitis Es fand sich der ganze Dickdarm stark aufgetrieben, sein Un
15 Zoll. Uebrigens erwies er sich als gesund.

2. 66jährige Frau. Seit 6 Jahren Obstipation mit Flatulenz. Ständiger G
Abführmitteln. Seit 8 Tagen völlige Obstruktion und Erbrechen. Tod trotz Ar
Kothfistel. Es fand sich das Rektum und die Flexura sigmoidea enorm ausg
übrige Dickdarm nahezu normal.

Eve (12) theilt zwei erfolgreich resezirte Fälle von D
krankung mit.

1. Gangränöse Skrotalhernie. Kunstafter des eingeklemmten Quercolons
Wochen Resektion. Heilung.

2. Carcinom des absteigenden Colons. 47jährige Frau. Verlagerung des
Kunstafter. Nach 10 Tagen Abtragung des Tumors. Einen Monat später extr
Schluss des Kunstafters. Heilung.

Porges (31). Bei einer Pylorus- und Quercolonresektion hatte der zur
benutzte Murphyknopf das Duodenum komprimirt. In Folge der Ueberfüllung
hatte die Pylorusnaht nicht gehalten.

Dreessmann (9), cf. den vorjährigen Bericht.

v. d. Hoeven (15). Diese Operation wurde ausgeführt, wo
vermeintlichen Cöcumcarcinom einen Tumor des Colon adscendens
auf eine Dünndarmschlinge übergegangen war. — Nach scheinbar
entstand temporär eine Kothfistel, nach deren Verschwinden
Heilung folgte. R

Tubenthal (37). Eröffnung eines Abcesses nach Darmperforation verm
Typhusgeschwür. Wegen Kothfistel nach 19 Tagen Ausschaltung der perforirte
schlinge. Ausschaltung von etwa 2—3 m Dünndarm. Vereinigung des obe
mit dem Dünndarm dicht oberhalb der Bauhini'schen Klappe. Heilung.

a) Kongenitale Störungen.

1. Clarke, A case of congenital atresia of the bowel. Lancet 1899. Aug. 26.
2. Concetti, Ueber einige angeborene, bei Kindern die habituelle Verstopfung hervorrufende Missbildungen des Colons. Archiv für Kinderheilkunde 1899. Bd. 27.
3. Duhamel, Ueber die Erweiterung der Flexura sigmoidea coli. Inaugural-Dissertation. Strassburg. 1899.
4. Graser, Das erworbene Darmdivertikel. Deutscher Chirurgenkongress 1899.
5. — Ueber multiple Darmdivertikel in der Flexura sigmoidea. Münchener med. Wochenschrift 1899. Nr. 22.
6. Grüneberg, Demonstration einer kongenitalen Verengerung im Colon descendens. Biolog. Abtheilung des ärztl. Vereins Hamburg. Münchener med. Wochenschrift 1899. Nr. 15.
7. Koch, Die angeborenen ungewöhnlichen Lagen und Gestaltungen des menschlichen Darmes. Deutsche Zeitschrift für Chirurgie 1899. Bd. 50. Heft 1 und 2.
8. Letulle, Malformations duodénales; diverticules péri-vatériens. La Presse médicale 1899. Nr. 3.
9. Maylard, Specimen of adventitious diverticulum of the sigmoid flexure. Path. and clin. soc. Glasgow med. journal 1899. March.
10. Morian, Ueber das offene Meckel'sche Divertikel. v. Langenbeck's Archiv 1899. Bd. 58. Heft 2.
11. *Ratz, Ein Beitrag zur Kasuistik der kongenitalen Occlusionen des Darmes. Dissert. Erlangen 1899.
12. Thorel, Ein Fall von multiplen kongenitalen Atresien des Dünndarms. Münchener med. Wochenschrift 1899. Nr. 37.

Koch's (7) sehr interessante Arbeit versucht die angeborenen Abnormitäten des Darmes entwickelungsgeschichtlich zu erklären. Dieselben zeigen gewisse typische Thierähnlichkeiten, die als ein Stehenbleiben auf einer früheren Entwickelungsstufe, die der menschliche Darm durchmachen muss, aufzufassen sind. Es wird dabei die Embryologie des menschlichen Darms im Vergleich mit den höheren und niederen Thiergattungen eingehend besprochen und eine Erklärung bestimmter typischer Anomalien gegeben.

Concetti (2). Habituelle Verstopfung bei Kindern wird in manchen Fällen hervorgerufen durch eine angeborene Missbildung des Darms. Dieselbe besteht meist, wie in den beiden vom Verfasser beobachteten Fällen, in einer Erweiterung des unteren Dickdarmendes.

1. 2½jähriges Mädchen bekam bald nach der ersten Nahrungsaufnahme auf 2 oder 3 Tage eine enorme Auftreibung des Leibes. Nur auf energische Abführmittel trat vorübergehende Abschwellung auf. Die Darmentleerungen blieben 5—6 Tage, zuweilen sogar 15—16 Tage aus. Die entleerten Fäkalknoten waren dick, sehr übelriechend. Tod unter peritonitischen Erscheinungen. Es fand sich Colon descendens und S romanum enorm erweitert, im letzteren eine Perforation. Die Wand des Dickdarms um etwa das Dreifache verdickt. Die primäre Ursache war eine angeborene Aplasie der Muskularis des letzten Dickdarmabschnittes.

2. 8jähriger Knabe. Die erste Entleerung fand am 15. Lebenstage statt. Der Bauch schwoll stark an. Entleerung später nur alle 4 — 5 — 8 Tage. Zuletzt seit 1 Monat keine Entleerung mehr. Glycerineinläufe beförderten innerhalb 3 Tagen über 10 kg Fäkalien. Der Zustand wurde vorübergehend gebessert.

Von der Litteratur wurden 28 Fälle gesammelt und ausführlich besprochen.

Duhamel (3). Die Erweiterung der Flexura sigmoidea lässt sich in vier verschiedene Gruppen sondern:

1. Fälle, in denen seit der Geburt Anschwellung des Leibes, Stuhlverstopfung und ähnliche Symptome bestanden.
2. Fälle, wo im späteren Leben, meist nach längerer habitueller Stuhlverstopfung, eine Erweiterung der Flexur gefunden wurde.

3. Erweiterungen der Flexur, die sich direkt auf eine Strik ein anderes mechanisches Hinderniss zurückführen lassen.
4. Fälle, in denen die Erweiterungen im Leben keine Symp macht hatten.

Einen Fall der ersteren Form theilt Verfasser aus der Str Klinik mit:

6jähriges Mädchen. Die ersten 5 Tage nach der Geburt kein Stuhlgang brechen. Später beständiger Gebrauch von Abführmitteln. Im Hypogastrium e mannsfaustgrosser Tumor. Auf Abführmittel Verkleinerung des Tumors. Die L erwies die starke Erweiterung der Flexura sigmoidea.

Verfasser stellt aus der Litteratur sämmtliche mitgetheilte sammen und giebt die Ansichten der einzelnen Autoren über die des Leidens wieder.

Morian (10). Offen gebliebener Ductus omphalo-meseraicus bei einem alten Kinde wurde nach Laparotomie am Darm durchtrennt, das Ende eingestülp näht. Heilung.

Anschliessend wird eine kritische Besprechung der einschlägigen gegeben.

Grüneberg (6) demonstrirt eine kongenitale Verengerung descendens:

Das Kind entleerte seit der Geburt nur auf Einläufe spärliche harte K Mässiges Erbrechen. Am 20. Tage völliger Darmverschluss. Tod am 22. Tage. theile des Colon descendens zeigte sich eine nach dem Mastdarm hinziehende, stärker werdende Verengerung des Darmlumens, deren engste Stelle 8 cm ob Mastdarms liegt. Die mikroskopische Untersuchung zeigt hier eine allgemein der Schichten der Darmwand.

Thorel (12) berichtet über einen Fall von multiplen kongenit sien des Dünndarms.

Das Kind starb am 15. Tage. Auf Klystiere waren nur einige Flöckchen entleert. 80 cm unterhalb des Pylorus endete der Dünndarm blind mit einem 4 ampullären Ansatze. Dieser setzt sich fort in einen $5^1/_2$ cm langen soliden strob Strang. Darauf folgt ein Konvolut bleistiftdicker Dünndarmschlingen. Im Ve selben finden sich bis etwa 38 cm oberhalb der Klappe 7 weitere Atresien von Länge, die dazwischen liegenden Darmabschnitte variiren zwischen 5 cm und 2 Dickdarm ist atrophisch, bleistiftdick, übrigens normal entwickelt.

Clarke (1). Der Dünndarm endete nahe seinem Uebergang in das Cöcum stand mit dem Dickdarm nur durch eine Mesenterialfalte in Verbindung. En Dünndarms eine feine Perforation.

Maylard (9). Konische Ausstülpung der Wand der Flexur. An der Ausstülpung sass ein Band, das zum Jejunum etwa 2 Fuss unterhalb des Duod Das Band hatte zur Obstruktion geführt. 7jähriger Knabe. Operation 4 Tage n des Darmverschlusses. Durchtrennung des Bandes. Tod.

Letulle (8) macht auf bestimmte Missbildung des Duoden merksam, die bisher sehr wenig Beachtung gefunden haben. Es ha um divertikelartige Ausstülpungen um die Ampulla Vateri. Die Ti Ausstülpungen ist meist wenig beträchtlich, höchstens bis zu 16 m gend. Ihre Richtung verläuft gegen den Kopf des Pankreas, jedoch sie völlig ausserhalb der Dura zu liegen. Ihre Zahl ist wechselnd. Fall, den Verf. beobachtete, bestand nur eine einzige Ausbuchtung, zweiten Fall bestanden deren fünf. In letzterem Fall war auch d choledochus erweitert und es fand sich ferner ein Divertikel im O 12 cm oberhalb der Cardia.

b) Verletzungen, Fremdkörper.

1. Bolton, Progress of repair of intestine, ten days after suture. New York surgical society. Annals of surgery 1899. Sept.
2. zum Busch, Kann eine bei einer Laparotomie vergessene Gazekompresse in den Darm einwandern, ohne schwere Symptome zu machen? Centralblatt f. Chirurgie 1899. Nr. 51.
3. Büdinger, Darmstück, von einem verschluckten Knochensplitter zweimal durchlocht. K. k. Gesellschaft der Aerzte in Wien. Wiener klin. Wochenschrift 1899. Nr. 43.
4. Evler, Darmverletzung. Unterelsässischer Aerzte-Verein. Münchener med. Wochenschrift 1899. Nr. 28.
5. Gangitano, Estesa resezione del tenue per ano contromatura e molteplici fistole intestinali. Durante's Festschrift vol. I.
6. Hermonides, Buikverwonding met Prolaps von ingenanden. Nederl. Tijdschr. v. Geneesk. Amsterdam 1899. II. 972.
7. Jenkins, A case of protrusion of the small intestine caused by laceration of the abdominal wall; recovery. The Lancet 1899. Jan. 28.
8. Pryce Jones, Case of foreign body in the alimentary canal ulcerating its way through the abdominal wall. The Lancet 1899. Febr. 4.
9. Makins, Two cases of traumatic rupture of the colon. Annals of surgery 1899. August.
10. Neugebauer, Zur Kasuistik der Darmverletzungen. Wiener klin. Wochenschrift 1899. Nr. 3.
11. W. Potejenko, Eine penetrirende Stich-Schnittwunde der Bauchwand und des Dünndarms. Chirurgia. Bd. V. Nr. 28.
12. Rehn, Darmverstopfung durch eine Mullkompresse. v. Langenbeck's Archiv 1899. Bd. 60. Heft 2.
13. — Darmverstopfung durch eine Mullkompresse. Deutscher Chirurgenkongress 1899.
14. Reynier et Thierry, Plaie pénétrante de l'abdomen. Issue d'un mètre cinquatre d'intestin grêle. Perforations multiples de l'anse herniée. Discussion. Bull. et mém. de la société de Chir. 1899. Nr. 9.
15. Sheen, Case of traumatic rupture of the duodenum and jejunum. British medical journal 1899. Febr. 25.
16. A. Schönwerth, Zur Kasuistik der subcutanen Darmrupturen. Münchener medizin. Wochenschrift 1899. Nr. 4.
17. Walsham, A case of rupture of the small intestine without external wound; abdominal section, suture; recovery. The Lancet 1899. Jan. 7.
18. Woolsay, Recovery from pistol shot wounds of the intestine and stomach. New York surgical society. Annals of Surgery 1899. August.

Walsham (17). 18jähriger Knabe wurde vom Wagen überfahren. Keine äussere Wunde. Erbrechen, starke Schmerzen und Spannung des Leibes. Operation nach etwa 3 Stunden. Riss in einer Dünndarmschlinge quer über etwa zwei Drittel des Umfangs. Das Mesenterium war unversehrt. Naht. Heilung.

Evler (4) stellt zwei Fälle von Darmverletzung vor:

1. 26jähriger Mann. Stich in die rechte Unterbauchgegend. 6 Darmschlingen liegen vor. $2^1/_2$ cm langes Loch in einer Dünndarmschlinge. Mesenterium 2 cm lang geschlitzt. Starke Blutung aus der Art. epigastrica inferior. Operation nach $3^1/_2$ Stunden. Heilung.

2. Schlag mit einem Hammer gegen den Leib. Operation nach 12 Stunden. Am Beginn des unteren Drittels des Ileum ein kleinbohnengrosses Loch. $^1/_2$ l Exsudat im Leibe, ausserdem ein Ascaris. Naht. Heilung.

Makins (9). 26jähriger Mann erhielt einen heftigen Stoss in die rechte Seite. Heftiger Schmerz, Shock und Erbrechen. Laparotomie nach 7 Stunden. Es fand sich ein unvollständiger Riss in der Vorderwand des Cöcums und in der Seitenwand ein $^3/_4$ Zoll langes Loch. Vernähung. Tampondrainage. Die Heilung wurde durch Abscessbildung gestört.

In den letzten zehn Jahren wurden 21 Fälle von Darmzerreissung behandelt. Der Riss war 16 mal im Dünndarm, 5 mal im Dickdarm. 15 Fälle wurden operativ behandelt, mit drei Heilungen. Die durchschnittliche Lebensdauer in den tödtlich verlaufenden Fällen war 48 Stunden.

Hermonides (6). Bauchwunde bei einer Sträuberei entstanden. Bauch mit $2^1/_2$ m prolabirtem Darm bedeckt. Reposition. Heilung. Rotgans.

Bolton (1). 26jähriger Mann. Pistolenschuss im Epigastrium. Operation nach 2 Stunden. 5 Löcher im Jejunum, ein Loch im Mesenterium. Vernähung. Tod am 9. Tage an Pneumonie. Die Darmwunden fanden sich völlig verheilt.

Sheen (15). Kräftiger 33jähriger Mann erhielt bei einem Streit einen Stoss mit dem Knie vor den Leib. Am nächsten Tage Zeichen von Peritonitis. Tod am 5. Tage ohne Operation. Es fand sich ein 4 Zoll langer Riss in der hinteren Darmwand am Uebergang zwischen Jejunum und Ileum.

Jenkins (7). 22jähriger Mann erlitt eine 7 Zoll lange Zerreissung der Bauchdecken mit Vorfall des Darms. Reposition des unverletzten Darms. Naht. Heilung.

Woolsay (18). 19jähriger Mann erhielt einen Pistolenschuss in die Seite zwischen Axillar- und Scapularlinie $1^1/_2$ Zoll oberhalb des Darmbeinkammes. Operation nach 4 bis 5 Stunden. 2 Löcher im Colon ascendens, 2 im Quercolon und 2 im Magen. Vernähung. Tamponade. Heilung. Nach 24 Stunden Verschliessung des Bauchbruches.

Neugebauer (10) berichtet über 3 Darmverletzungen: Revolverschuss, 2 Löcher im Blinddarm, 10 im Dünndarm. Kein Darminhalt ausgetreten. Operation nach $2^1/_2$ Stunden. Heilung. Ferner 2 tödtlich verlaufende subcutane Darmrupturen.

Reynier und Thierry (14). Schnittwunde der linken Seite, durch die 1—$1^1/_2$ m Dünndarm vorgefallen sind. Operation nach $3^1/_2$ Stunden. Im Darm 5 Perforationen, darunter 2 Durchtrennungen des halben Darms. Naht. Reinigung. Heilung.

Schönwerth (16). 21jähriger Mann erhielt einen Hufschlag in die Nabelgegend. Starker Shock, Schmerzen, Erbrechen. Operation nach $7^1/_2$ Stunden. Im Leib $^1/_2$ l trüber Flüssigkeit, an einer hochgelegenen Dünndarmschlinge, 30 cm unterhalb der Plica duodenojejunalis, eine 20pfennigstückgrosse Perforation. Naht. Heilung.

Der Kranke Potejenko's (11), ein 36jähriger Mann, kam einige Stunden nach der Verletzung zur Operation. Auf der prolabirten und in der Bauchwunde incarcerirten Dünndarmschlinge 3 penetrirende Wunden. Eine Wunde wurde genäht, im Bereich der beiden anderen musste wegen Mitverletzung des Mesenteriums der Darm resezirt werden. Darmnaht, Naht der Bauchwunde. Heilung. Wanach (St. Petersburg).

Bei einer jungen Frau hat Gangitano (5) wegen eines Anus praeternaturalis und vielfältiger Darmfisteln, die nach einer in der rechten Darmgrube erlittenen Stich- und Schnittwunde entstanden waren, ein circa 70 cm langes Stück vom Krummdarm resezirt und sich zur Herstellung der Darmanastomose des Murphyknopfes bedient. Am siebenten Tage nach der Operation gelang es dem Verf., den Knopf, der sich einen Tag vorher losgelöst hatte und wegen grosser Enge des Mastdarms (7 Monate lang war aus dem Anus kein Koth entleert worden) nicht ausgeführt werden konnte, vom hinteren Scheidengewölbe aus hinunterzuschieben. Vollständige Heilung. Muscatello.

Rehn (12 und 13) Pyosalpinxoperation. Heilung. $^1/_2$ Jahr später Darmbeschwerden und Occlusion. Resektion von 40 cm Darm, der im Innern eine Mullkompresse enthält. Heilung.

zum Busch (2). Angeregt durch Rehn's Mittheilung bringt Verf. einen ähnlichen Fall zur Kenntniss:

38jährige Frau. Durch Bauchschnitt wurde der myomatöse Uterus entfernt. In den nächsten Tagen bildete sich in der linken Beckenhälfte eine schmerzhafte Schwellung, die als Hämatom angesprochen wurde. Die Kranke war 18 Stunden nach der Operation aufgestanden. Es traten mehrfache Schmerzen im Leib, Erbrechen und Verstopfung auf, bis nach $1^1/_2$ Monaten eine Mullkompresse im Anus zum Vorschein kam.

Büdinger (3) demonstrirt ein 4 cm langes und $1^1/_2$ cm breites scharfkantiges Knochenstück, das eine Dünndarmschlinge zweimal perforirt hatte. Es wurde 8 Tage nach Beginn der Beschwerden aus einem nahe dem äusseren Leistenring gelegenen Abscess geholt. Tod an Peritonitis.

Jones (8). 33jährige, geistesschwache Frau hatte die Gewohnheit, ihre Kleidung zu zerreissen und zu verschlucken. Nachdem etwa 6 Wochen Leibschmerzen vorausgegangen waren, öffnete sich unterhalb des Nabels ein Abscess, aus dem ein $9^1/_2$ Zoll langer und 2 bis 3 Zoll breiter Streifen Tuch entfernt wurde. Heilung.

c) Entzündung, Geschwüre, Perforation.

1. F. Bauer, Tuberculosis cæci. Chirurgische Kasuistik aus dem allg. Krankenhause zu Malmö. Hygiæa 1899. Bd. LXI. H. 8. p. 153.
2. Bigger and Campbell, Operation for perforated typhoid ulcer. Ulster medical society. British med. journal 1899. Jan. 14.
3. Boully, Deux observations de résection iléo-cölique. Congrès de Chir. 1899. Revue de Chir. 1899. Nr. 11.
4. Dalziel, A successful case of laparotomy for perforated enteric ulcer, with specimens of other enteric perforations. Glasgow medical journal 1899. June.
5. Delaunay, Résultats éloignés de résection du caecum. Congrès de chirurgie 1899. Nr. 11.
6. Delore, Anus vaginal de l'S iliaque, guéri par abaissement. Lyon médical 1899. Nr. 51.
7. Demoulin, Note sur les rétrécissements inflammatoires du caecum, à propos d'une observation ch. Dr. Demoulin. Bulletin et mém. Nr. 24.
8. *Deppe, Ueber multiple, tuberkulöse Darmstenosen. Diss. Tübingen 1899.
9. Giordano, Sui restringimente del calibro dell' intestino consecutivi ad enterorrafia. Riforma medica 1898.
10. Hawkins and Thurston, A case of typhoid fever of unusual duration; perforation of caecum and peritonitis; operation, recovery. The Lancet 1899. Oct. 14.
11. Huchard et Guéniot, Perforation intestinale au déclin d'une fièvre typhoïde; indécision du chirurgien au sujet de l'intervention opératoire; periton diffuse, mort. Bull. et mém. de la soc. anat. 1899. Avril.
12. Jaboulay, Ulcère du duodénum, duodénoplastie. Lyon médical 1899. Nr. 27.
13. *Johnson, Ein Beitrag zu den klinischen und therapeutischen Erfahrungen über die multiple tuberkulöse Darmstriktur. Diss. Göttingen 1899.
14. — Perforating ulcer of the duodenum. New York surgical society. Annals of surgery 1899. November.
15. *Kaiser, Ein Fall multipler narbiger Dünndarmstrikturen. Diss. Leipzig 1899.

15a. Kompanzew, Ein Fall von Darmperforation durch Askariden mit folgender tödtlicher Peritonitis. Wojenno-medicinski Shurnal 1899. Januar.

16. Krogius, Ein Fall von multiplen stenosirenden Darmtumoren tuberkulöser Natur; dreifache Darmresektion mit glücklichem Ausgang. Deutsche Zeitschrift für Chirurgie 1899. Bd. 52. Heft 5 und 6.
17. — Ein Fall von multiplen stenosirenden Darmtumoren tuberkulöser Natur. Dreifache Darmresektion mit glücklichem Ausgang. Finska Läkaresänskapets Handlingar 1899. Bd. XLI. p. 83.
18. Macaigne et Blanc, Note anatomo-pathologique sur les inflammations du diverticule Meckel (diverticulite). Soc. anat. de Paris 1899. Mai.
19. Mauclaire, Anus colovaginal; antérorrhaphie latérale par la voie abdominale; guérison. Congrès français de Chir. Revue de Chir. 1899. Nr. 11.
20. *Margarucci, Della tubercolosi intestinale e del suo trattamento chirurgico. Policlinico 15 febbr. 1898.
21. *Henry O. Marcy, Fistulous opening between the ileum and bladder; operation and cure. Annals of surgery.
22. *Mayo, Zur Therapie der Darmtuberkulose. New York med. journ. 1899. Aug. 19.
23. Willy Meyer, Actinomycosis of caecum. New York surgical society 1899. Annals of surgery. July.
24. Milian et Chevalier, La lithiase intestinale. Gazette des hôpitaux 1899. Nr. 131.
25. Mollard et Bernay, Un cas de rétrécissement de l'intestin grêle consécutif à un étranglement herniaire; intervention. Lyon médical 1899. Nr. 14.
26. *G. Naumann, Fistula stercoralis; obliteratio totalis partis inferioris intestini ilei. Resectio intestini. Enteroenterostomia. (Aus den Verhandlungen der ärztlichen Gesellschaft zu Gothenburg.) Hygiæa 1899. Bd. LXI. H. 4. p. 489.
Hj. von Bonsdorff (Helsingfors).
27. Pagenstecher, Die chirurgische Behandlung des Duodenalgeschwürs. Deutsche Zeitschrift für Chirurgie 1899. Bd. 52. Heft 5 und 6.
28. Pearson, Operative treatment of typhoid perforation. Leeds and West riding medico-chir. soc. British med. journal 1899. May 6.

29. Picqué und Guillemont, Die Entzündung des Meckel'schen Divertikels (Diverticulitis). Bulletin médical 1899. Nr. 44.
30. Platt, The operative treatment of typhoid perforation of the intestine with a report of three cases; one successful. The Lancet 1899. Febr. 25.
30a. P. Rewidzow, Ein Fall von Duodenalstenose (Diagnose und Behandlung). Medicinskoje Obosrenije 1899. Januar.
31. *Seeger, Zur Kasuistik der narbigen Dünndarmstenosen. Diss. Greifswald 1899.
32. Sikora, Les perforations mécaniques du gros intestin. Gazette des hôpitaux 1899. Nr. 99.
33. Sklodowski, Ueber chronische Dünndarmstenose. Przeglad chirurgiczny. Bd. IV. Heft 2.
34. — Ueber chronische Verengerung des Dünndarms. Mittheilungen aus den Grenzgebieten 1899. Bd. 5. Heft 3.
35. Strehl, Ein Fall von fünfzehnfacher, zum Theil spastisch-entzündlicher Darmstenose tuberkulösen Ursprungs. Deutsche Zeitschrift für Chirurgie 1889. Bd. 50. Heft 5 u. 6.
36. *E. M. Sutton, Diagnosis of intestinal perforation by means of ether inflation per rectum. The journal of the Amer. Med. Ass. 1899. Dec. 30.
37. Tédenat, Tuberculose iléo-caecale. Congrès de Chirurgie 1899. Revue de Chirurgie. Nr. 11.
38. Vautrin, Des rétrécissements inflammataires du caecum. Congrès de Chir. Revue de Chir. 1899. Nr. 11.
39. Willard, Closure of perforating typhoid ulcer. Philadelphia academy of surgery. Annals of Surgery 1899. April.
40. *Zimmer, Ueber Perforationen des Processus vermiformis und des Coecum. Dissert. München 1899.

Giordano (9) handelt über die nach Enterorrhaphie stattfindenden Veränderungen des Darmlumens. Bei Darmperforationen hat eine in der Längsrichtung angelegte Naht Verengerung des Darmlumens zur Folge; kann aber eine Reduktion des Durchmessers von 7—8—10 mm Erscheinungen von Darmverschluss hervorrufen? Um darzuthun, dass die Befürchtungen bezüglich traumatischer Verengerungen des Darms mehr von theoretischen Erwägungen eingegeben werden als von der klinischen Beobachtung, theilt Verf. drei Fälle von Darmverwundung mit, in denen man wohl, da in einem Falle nach vier Jahren und in dem anderen nach zwei Jahren keine Erscheinungen von Darmverschluss aufgetreten sind, mit Sicherheit die Gefahr als beseitigt ansehen kann. Im ersten Falle handelte es sich um einen 40jähr. Mann, bei welchem infolge einer links vom Nabel beigebrachten Stich- und Schnittwunde eine an drei Stellen verletzte Dünndarmschlinge ausgetreten war, zwei Wunden im Mesenterium und weitere vier Perforationen im Dünndarm bestanden, von denen zwei in derselben Wandung entsprechend der Querachse des Organs gerichtet und 9 bis 10 mm von einander entfernt waren. In Anbetracht des sehr schweren Allgemeinzustandes des Verwundeten, vernähte Verf. die Wunden und behandelte die zwei letztgenannten wie eine einzige Wunde, indem er das Zwischenstück recidirte und es longitudinal vernähte. Der post-operative Verlauf war ein guter. Als Verfasser den Patienten nach vier Jahren wiedersah, hatte er von diesem die Versicherung, dass die Leibesfunktionen stets sehr regelmässige waren. Im zweiten Falle handelte es sich um einen 15jährigen Knaben mit drei Darmwunden; zwei an den entgegengesetzten Wandungen einer und derselben Schlinge, die dritte in einer anderen Schlinge. Alle drei Wunden wurden longitudinal vernäht und es entstand eine accentuirte Kaliberabnahme des Darms. Trotzdem genas der Knabe vollständig und innerhalb zweier Jahre hatte er nur zweimal ein Purgirmittel nöthig gehabt. Im dritten Falle handelte es sich um einen 64jährigen Mann mit vier Dünndarmwunden infolge von Verwundung mit

einer Schusswaffe links vom Nabel. Auch hier wurden Längsnähte angelegt und das Resultat war ein sehr gutes. Muscatello.

Der Fall von Rewidzow (30a) bot alle Erscheinungen der Pylorusstenose; nur war im Mageninhalt immer auffallend viel Galle vorhanden. Dieser Umstand führte auf die richtige Diagnose einer Verengerung im unteren Theil des Duodenum. Der Kranke wurde durch die von Bereskin ausgeführte Gastroenterostomie geheilt. Es handelte sich um eine Narbe am Uebergang des absteigenden in den unteren horizontalen Theil des Duodenum, wahrscheinlich in Folge von Ulcus. Wanach (St. Petersburg).

S. Klodowsky (33). An die Krankengeschichte von fünf Fällen von chronischer Dünndarmstenose, welche von Krajewsky mit Erfolg operirt worden waren, schliesst Verfasser eine sehr fleissige und genaue Beschreibung der Aetiologie, Symptomatologie und Therapie dieses Leidens, welche jedoch in einem Referate ohne wesentliche Einbusse des Inhaltes nicht wieder zu geben ist. Trzebicky (Krakau).

Mollard und Bernay (25). Stenosirung des Dickdarms in Folge von Einklemmung in eine rechtsseitige Kruralhernie bei einer 44jährigen Frau. Versuch der Taxis, dann Reduktion durch Schnitt 80 Stunden nach Beginn der Einklemmung. Etwa 14 Tage später traten wieder heftige Schmerzen auf. Nach 6 Monaten grosse Kachexie. Laparotomie. Stenose des Ileum, Verwachsung von 4 Darmschlingen an der Stenose. Trennung der Verwachsungen. Enteroplastik nach Heineke-Mikulicz. Heilung.

Bauer (1). Ein 17jähriges Mädchen litt seit einem Jahre an Zeichen einer Darmverengerung. Ein Tumor war in der Regio ileo-caecalis zu fühlen. Durch eine Resektion wurde das Cäcum mit dem anliegenden Theile des Ileum und Colon ascendens entfernt und die Darmenden cirkulär vereinigt. Heilung. Es lag eine ulcerirende und stenosirende Tuberkulose vor. Hj. von Bonsdorff (Helsingfors).

Milian und Chevalier (24) geben einen Ueberblick über die Geschichte, die Pathologie, die Diagnostik und die Behandlung der Steinbildung im Darmkanal.

W. Meyer (23). 22jähriger junger Mann litt seit einem Jahre an wiederholten Anfällen anscheinender Appendicitis. Operation. Es fand sich ein durch Aktinomykose bedingter Abscess des Cöcums. Heilung nach 14 Monaten auf Jodkali.

Strehl (35). 29jähriges phthisisches Mädchen litt an Kolikschmerzen mit Durchfällen. In der Ileocöcalgegend eine faustgrosse Geschwulst. Laparotomie. Am Blinddarm tuberkulöse geschwulstartige Verdickung, ausserdem an 13 Stellen der Dünndarm bis auf Federkieldicke strikturirt. Anastomose zwischen Quercolon und Dünndarm oberhalb der ersten Striktur. Tod nach 11 Tagen. Von den Strikturen fanden sich nur noch geringe Andeutungen. Dieselben sind also zum grössten Theil als spastische anzusehen.

Krogius (16). 33jährige, hereditär belastete Frau litt seit ½ Jahr an Husten, seit 3 Monaten an Kolikschmerzen, zeitweise auftretenden Durchfällen. Im Leib 3 Tumoren fühlbar, von denen einer, in der Blinddarmgegend nicht verschieblich ist. Resektion der 3 tuberkulösen Strikturen, 2 sassen im Dünndarm, die dritte am Cöcum. Heilung. Später wegen Gallensteinen Cholecystostomie. Heilung mit Fistel. Später Tod an von den Gallenwegen ausgehender Peritonitis.

Vautrin (38) beobachtete einen Fall von Narbenstriktur des Cöcums nach Syphilis. Der 42jährige Mann litt seit 5 bis 6 Jahren an Darmbeschwerden. Tumor der Blinddarmgegend. Spezifische Behandlung brachte Linderung. Später Obstruktionserscheinungen. Resektion von 12 cm Cöcum. Heilung.

Krogius (17). Die 33jährige Frau, die seit drei Monaten an Symptomen, die eine Darmstenose andeuteten, gelitten hatte, zeigte bei der Untersuchung in der Bauchhöhle zwei bewegliche und einen in der Ileocöcalgegend fixirten Tumor. Die Diagnose wurde auf Darmtuberkulose gestellt. Bei der Operation zeigte sich, dass die beweglichen Geschwülste Dünndarmtumoren waren, die durch Resektion mit cirkulärer Vereinigung der Darmenden entfernt wurden. Der fixirte Tumor dagegen sass in der Ileocöcalgegend und wurde durch Resektion des Blinddarmes mit den anliegenden Theilen des Dünndarmes und Colon ascendens exstipirt, und das Dünndarmende durch Murphy's Knopf in dem aufsteigenden Theil des Dickdarms implantirt. Glatte Heilung. Die entfernten Geschwülste zeigten sich bei

der mikroskopischen Untersuchung als lokalisirte, tumorbildende Tuberkulose. Die entfernten Darmtheile waren durch die Geschwülste hochgradig stenosirt.

Hj. von Bonsdorff (Helsingfors).

Tedenat (37) berichtet über 3 Fälle, in denen er vor 4½, 3½ und 3 Jahren und 2 Monaten die Resektion der Ileocöcalgegend wegen ausgedehnter Tuberkulose ausführte. Alle drei Fälle blieben seitdem gesund.

Bouilly (3) berichtet über 2 Resektionen der Blinddarmgegend, einmal wegen abscedirender Entzündung, im andern Fall wegen Tuberkulose.

Delaunay (5) entfernte zweimal das Cöcum, das eine Mal vor ½ Jahr wegen Tuberkulose, das andere Mal wegen Carcinom vor 1½ Jahren. Beide Kranken blieben seitdem gesund.

Demoulin (7). 25jähriges Mädchen wurde wegen Darmverschluss am 4. Tage laparotomirt Es fand sich in der vorderen Wand des Cöcums ein Tumor von der Form des Uterus. Excision des Tumors und Vernähung der Wunde. Heilung. Der Tumor bestand aus 2 aneinander gelagerten Knoten. Er mass 4 cm in der Länge, 3—3½ cm in der Breite und 2½ cm in der Dicke. Die histologische Untersuchung ergab, dass der Tumor aus einer einfachen entzündlichen Verdickung der Submukosa gebildet war.

Verfasser lenkt die Aufmerksamkeit auf das Vorkommen derartiger einfach entzündlicher Tumoren und erwähnt noch zwei weiter von ihm beobachtete Fälle.

Macaigne et Blanc (18) berichten an der Hand zweier einschlägiger Fälle über die Entzündungen des Meckel'schen Divertikels. Dieselben zeigen sowohl klinisch als pathologisch-anatomisch genau dieselben Erscheinungen wie die Appendicitis.

Picqué und Guillemont (29) schildern an der Hand eines beobachteten Falles die Symptome der Entzündung des Meckel'schen Diverdikels. Der Appendicitis ähnliche Erkrankungserscheinungen vereinigen sich mit denen der Darmverlegung. Letztere scheinen anfangs vorzuherrschen. Es findet sich völliger Verschluss, Tympanie, heftiger Schmerz in der Nabelgegend oder in der rechten Darmbeingrube, etwas höher als bei der Appendicitis. Die Temperatur ist häufig erhöht. Die Prognose ist ungünstig, die Dauer etwa 3 bis 10 Tage. Die Behandlung ist eine rein chirurgische.

Mauclaire (19). Darmscheidenfistel nach vaginaler Hysterektomie. Darmnaht vom Bauchraum aus. Heilung mit vorübergehender Kothfistel.

Delore (6) konnte eine Darm-Scheidenfistel bei einem 20jährigen Mädchen durch Einpflanzung in den Darm zur Heilung bringen. Die Fistel bestand zwischen unterem Ende der Flexura sigmoidea und dem hinteren Scheidengewölbe. Aller Koth wurde durch die Fistel entleert. Nachdem eine Laparotomie die Unmöglichkeit des Vorgehens von oben wegen bestehender ausgedehnter Verwachsungen erwiesen hatte, wurde die Wunde nach Einführung einer Mikulicz'schen Tamponade wieder geschlossen. Hierauf wurde die Fistel vom Damm aus von der Scheide gelöst, nach unten gezogen und nachdem die vordere Rektalwand in einer Länge von 6—8 cm abgetragen war, eingenäht. Heilung.

Jaboulay (12) berichtet über ein erfolgreich operirtes Ulcus duodeni.

45jähriger Mann litt seit über einem Jahr an mehrfachen profusen Darmblutungen und heftigen Schmerzen rechts vom Nabel. Laparotomie. In der vorderen Wand des Duodenums ein Geschwür, das zu narbiger Striktur geführt hatte. Längsschnitt durch das Geschwür in querer Richtung. Heilung.

Pagenstecher (27). 42jähriger Mann litt an chronischem Duodenalgeschwür. Schmerzen, Appetitlosigkeit, Blutungen hatten zu starker Kachexie und Morphinismus geführt. Laparotomie. Es fand sich eine Verdickung der vorderen Duodenalwand 5 cm vom Pylorus entfernt. Gastroenterostomie nach Kocher. Wegen Gallebrechens und blutigen Entleerungen Wiedereröffnung am 5. Tage. Anastomose mittelst Murphyknopfes zwischen den beiden Schenkeln, von denen der eine kollabirt ist. Heilung.

Anschliessend hat Verfasser die gesammten bisher operirten Fälle zusammengestellt. Die chirurgische Behandlung wird einer eingehend kritischen Würdigung unterzogen.

Johnson (14). Perforirtes Ulcus duodeni bei einem 27jährigen Manne. Operation nach 10 Stunden. Im absteigenden Theil des Duodenums fand sich ein rundes Loch, gross genug, um eine Sonde Nr. 26 des französischen Masses passiren zu lassen. Im Leib reichlich galliger Inhalt. Verschluss der Oeffnung mit einer Tabakbeutelnaht. Auswaschen mit heissem Wasser. Heilung.

Bigger und Campbell (2). Laparotomie wegen perforirten Typhusgeschwürs. 36jähriger Mann. Beginn der dritten Woche. Operation nach 10 Stunden. Perforation im Dünndarm 2 Fuss oberhalb des Cöcums. Im Bauch reichlich Koth und Gas. Tod am 4. Tage. Die Perforation war durch Naht geschlossen.

Dalziel (4). 13jähriger Knabe. Perforation eines Typhusgeschwürs. Laparotomie nach 11 Stunden. Die Perforation fand sich 15 Zoll von der Bauhini'schen Klappe. Naht. Heilung.

Hawkins und Thurston (10). 11jähriges Mädchen bot am 41. Tage eines ungewöhnlich lange, 114 Tage dauernden Typhus die Zeichen erfolgter Perforation. Operation nach 15 Stunden. Es fand sich ein kleines Loch in der vorderen Wand des Cöcums. Auswaschung der Bauchhöhle. Drainage. Heilung.

Platt (30) berichtet über drei operativ behandelte Fälle von Typhusperforation. Bei einem war der Eingriff erfolgreich, die beiden anderen starben an Peritonitis. Anschliessend wird eine Statistik der bis jetzt mitgetheilten Fälle gegeben.

Pearson (29). Perforation eines Typhusgeschwürs am 16. Tage bei einem 14jähr. Knaben. Partielle Peritonitis. Eröffnung des Abscesses am 25. Tage. Heilung trotz Typhusrecidivs. — Barks. 16jähriger Knabe. Perforation in der 4. Woche. Laparotomie. Naht der Perforation. Tod nach 8 Tagen.

Huchard und Guéniot (11). 34jährige Frau. Typhusperforation am Ende der dritten Woche unter plötzlichen heftigen Schmerzen, aber keinem Temperaturabfall. Ein Chirurg lehnt den Eingriff wegen Unsicherheit der Diagnose ab. Tod nach 3 Tagen. Die Perforation fand sich etwa 12 cm oberhalb der Ileo-Cöcalklappe. Serös-eiterige Peritonitis.

Willard (39). Darmperforation am 15. Tage eines schweren Typhus. Laparotomie in extremis. Die Bauchhöhle ausgefüllt mit Exsudat und Koth. Die Perforation war 4 Zoll oberhalb der Valvula Bauhini. Schluss durch die Naht. Auswaschen der Bauchhöhle. Tod kurz nach der Operation.

Kompanzew (15a). Ein Soldat ging unter den Erscheinungen einer schnell verlaufenden Peritonitis zu Grunde. Bei der Sektion fand man in einem runden, mit etwas zerfressenen Rändern versehenen Loch der Wand des Dünndarms einen Spulwurm stecken, der mit dem Kopfende vorne etwa bis zur Mitte seines Körpers in die Bauchhöhle hineinragte.

Wanach (St. Petersburg).

d) Appendicitis.

Referent: A. Brentano, Berlin.

1. Abadie, Appendicite anormale. Soc. d'anat. et de phys. Journal de médecine de Bordeaux 1899. Nr. 39.
2. Barling, Appendicitis. The results of operation in 117 cases, with some considerations on the questions of diagnosis of recurrence, and of mortality. Edinbourgh med. journal 1899. Dec.
3. *de Boucaud, Appendicite à répétition; appendice pelvien avec calculs stercoraux; déchirure de l'appendice dans les maneuvres de libération; résection de l'appendice; guérison. Soc. d'anat. et de phys. Journ. de méd. de Bordeaux 1889. Nr. 49.
4. Braquehaye, Étranglement de l'appendice. Gazette hebdomadaire 1899. Nr. 56.
5. Cathelin, Appendicites aiguës chez des tuberculeux. La Presse médicale 1899. Nr. 49.
6. Chaput, Traitement de l'appendicite. Gazette des hôpitaux 1899. Nr. 21.
7. Coffey, The histology of the human vermiform appendix. Royal academy of medicine in Ireland. Dublin journal 1899. Nov.
8. Dauber, Ueber primäre Typhlitis als Ursache recidivirender Appendicitisattacken. Mittheilungen aus den Grenzgebieten 1899. Bd. 4. Heft 3.

9. Dawbarn, Foreign body in the appendix. New York surgical society. Annals of surgery 1899. February.
10. Deaver, Appendical pus. The journ. of the Americ. Med. Assoc. 1899. July 22.
11. Delorme, Sur le traitement de l'appendicite. Bulletin de l'académie de médecine 1899. Nr. 13.
12. Dennis, Appendicitis with pus free in the peritoneal cavity. New York surgical society. Annals of surgery 1899. Nov.
13. Le Dentu, De la nécessité des interventions très précoces dans le traitement de l'appendicite. Bulletin de l'académie de médecine 1899. Nr. 12.
14. Dieulafoy, Les accalmies traitresses de l'appendicite. Bulletin de l'académie de médecine 1899. Nr. 6 et La Presse médicale 1899. Nr. 11.
15. — A propos du diagnostic et du traitement de l'appendicite. Bulletin de l'académie de médecine 1899. Nr. 9.
16. — et Lucas-Championnière, Traitement de l'appendicite. Bulletin de l'académie de médecine 1899. Nr. 11.
17. Discussion: Sur le traitement de l'appendicite. Bull. et mém. de la soc. de chir. 1899. Nr. 1—16.
18. Discussion sur l'appendicite. Société de méd. et de Chir. Journal de méd. de Bordeaux 1899. Nr. 52 et 53.
19. Doerffler, Weitere Erfahrungen über Appendicitis. Münchener med. Wochenschrift 1899. Nr. 14—17.
20. Dührssen, Ueber gleichzeitige Erkrankung des Wurmfortsatzes und der weiblichen Beckenorgane. Deutscher Chirurgenkongress 1899.
21. Eitel, The processus vermiformis. The journ. of the Americ. Med. Assoc. 1899. July 29.
22. Ewald, Ueber Appendicitis larvata. v. Langenbeck's Archiv 1899. Bd. 60. Heft 1. Deutscher Chirurgenkongress 1899.
23. Ferrand, Sur le traitement de l'appendicite. Bulletin de l'académie de médecine 1899. Nr. 7.
24. Gayet et Carle, Une variété non décrite d'appendicite à forme néoplasique. Archives provinciales 1899. Nr. 8.
25. Gaynière, Grippe et appendicite. Gazette des hôpitaux 1899. Nr. 126.
26. Glantenay, Appendicite sous-hépatique par arrêt de migration du caecum. La Presse médicale 1899. Nr. 2.
27. *Green, A case of recurrent appendicitis; opération; recovery. The Lancet 1899. May 6.
28. Gross, Des communications appendiculo-intestinales dans l'appendicite. Gazette hebdomadaire 1899. Nr. 95.
29. Grünbaum, 35 Fälle von Appendicitis. Gazeta lekarska. Nr. 13—18.
30. Guillemain, Relation de l'opération d'appendicite suivies de succès. Congrès français de Chir. 1899. Revue de Chirurgie 1899. Nr. 11.
31. Gundersen, Appendicitis. Norsk Magazin for Lægevidenskaben 1899. Bd. 14. p. 291.
32. Hadra, Wanderniere und Appendicitis. Centralblatt für Gynäkologie 1889. Nr. 9.
33. Harington, Ueber die Frequenz der Bauchhernien nach Appendicitisoperationen. Boston med. and surg. journal 1899. Aug. 3.
34. Harsha, Appendicitis. The journ. of the Amer. Med. Assoc. 1899. Aug. 5.
35. *J. Henrichs, Perityphlitis recidivans. Heilung nach Exstirpation eines Fäkalsteines durch Incision und Drainage. Norsk Magazin for Lægevidenskaben 1899. Jahrgang 60. Bd. 14. p. 943.
36. Hermes, Ueber einige Beziehungen der Appendicitis zu Erkrankungen der weiblichen Genitalorgane. Deutsche Zeitschrift für Chirurgie 1899. Bd. 50. Heft 5 und 6.
37. Johnson, Ventral hernia following operation for appendicitis. New York surgical society. Annals of surgery 1899. May.
38. Karewski, Klinische Beiträge zur Perityphlitis. Diskussion. Deutscher Chirurgenkongress 1899.
39. — Perityphlitis. Diskussion. Berliner med. Gesellschaft 1899. Berliner med. Wochenschrift 1899. Nr. 46.
40. Klecki, Beitrag zur Pathogenese der Appendicitis. Annals de l'institut Pasteur 1899. Juin.
41. Koch, Ueber die Eröffnung der im kleinen Becken (Douglas) sich bildenden perityphlitischen Abscesse durch den parasakralen Schnitt. Münchener med. Wochenschrift 1899. Nr. 1.

42. Kraeppelin, Appendice enlevé au cours d'une appendicite. Société des sciences médicales. Lyon médicale 1899. Nr. 46.
43. Kraske, Perityphlitis. XX. Oberrheinischer Aerztetag. Münchener med. Wochenschrift 1899. Nr. 32.
44. Krimow, Zur Kasuistik der Appendicitis. Wojenno-medicinski Shurnal 1899. Novbr.
45. Krogius, Zur Bakteriologie der Appendicitiden. Finska läkaresänskapets Handlingar 1899. Bd. XLI. p. 1198.
46. Lafarelle, Appendice coecale d'une longueur anormale. Journal de médecine de Bordeaux 1899. Nr. 15.
47. Lanz, „Kalte" Amputation des Wurmfortsatzes. Korrespondenzblatt für Schweizer Aerzte 1899. Nr. 12.
48. Larger, Traitement médical de l'appendicite. Congrès de Chirurgie. Revue de Chirurgie 1899. Nr. 11.
49. Linon, Trois observations d'appendicite aiguë. Opération. Trois guérisons. Bull. et mém. de la soc. de Chirurgie 1899. Nr. 12.
50. Loison, Note sur quelques cas d'appendicite aiguë avec intervention chirurgicale. Bull. et mém. de la soc. de Chir. 1899. Nr. 14.
51. Lucas-Championnière, L'appendicite. Journal de médecine pratique 1898. Nr. 7 et Bulletin de l'académie de médecine. T. XLI. p. 317.
52. Mansell Moullin, Early and late operation in cases of inflamed appendix. The Lancet 1899. Dec. 16.
53. Maurange, Traitement de l'appendicite. Gazette hebdomadaire 1899. Nr. 29.
54. — Fièvre typhoide, à début anormal, prise pour une appendicite à forme hypertoxique, traitée par l'intervention chirurgicale précoce et terminée par guérison. Gazette hebdomadaire 1899. Nr. 78.
55. Means, Appendicitis. The journal of the Americ. Med Ass. 1899. August 5.
56. Meslay et Pauchet, Ectasie génerale de l'appendice. Bull. et mém. de la soc. de Chir. 1999. Octobre.
56a. A. Minin, Die Exstirpation des Wurmfortsatzes. Wratsch 1899. Nr. 5. Minin theilt einen Fall von recidivirender Appendicitis mit, dem er im Intervall den Wurmfortsatz entfernte. Wanach (St. Petersburg).
57. Mordret, Cinq observations d'appendicite. Bulletins et mémoires de la soc. de Chir. 1899. Nr. 9.
58. Morris, Best method in the treatment of appendicitis. The journ. of the Americ. Med. Assoc. 1899. July 15.
59. Mühsam, Fisteln, insbesondere Kothfisteln, nach Appendicitisoperationen. Grenzgebiete der Medizin 1899. Bd. 5. Heft 1.
60. Nimier, Traumatisme abdominal et appendicitis. Gazette hebdomadaire 1899. Nr. 1.
61. Ochsner, Appendicitis as a cause of inflammatory disease of the right ovary and tube. The journal of the Americ. Med. Assoc. 1899. July 22.
62. Patel, Tuberculose appendiculaire. Société des sciences médicales de Lyon. Lyon Médical 1899. Nr. 50.
63. Pestemazogen, Lithiase appendiculaire chronique. La Presse médicale 1899. Nr. 69.
64. Peyrot, Appendicite. Bull. et mém. de la soc. de Chir. 1899. Nr. 12.
65. M. Pinard, Appendicite et grossesse. Bulletin de l'académie de médecine 1899. Nr. 7.
66. *Poirier et Quénu, A propos de l'appendicite. Bull. et mém. de la soc. de Chir. 1899. Nr. 16.
67. *— Au sujet de l'appendicite Bull. et mém. de la soc. de Chir. 1899. Nr. 19.
68. Poncet, Appendicectomie sous-séreuse. Congrès de Chirurgie 1899. Revue de Chirurgie 1899. Nr. 11.
69. *Quénu, Appendicite aiguë perforante. Opération vingt-deux heures après le début. Extirpation de l'appendice. Guérison. Bulletin et mémoires de la société de Chir. 1899. Nr. 11.
70. Reclus, Traitement de l'appendicite. Bulletin de l'académie de médecine 1899. Nr. 6.
71. Reclus et Tillaux, Sur le traitement de l'appendicite. Bulletin de l'académie de médecine 1899. Nr. 10.
72. Renvers, Die Behandlung der Blinddarmerkrankung. Deutsch. Chirurgenkongress 1899.
73. Revilliod, Modes de guérison de l'appendicite. Revue médicale de la Suisse romande 1899. Nr. 8.
74. A. Reynier, Discussion sur l'appendicite. Bull. et mém. de la soc. de Chir. 1899. Nr. 13.

75. Ricard, Sur le traitement de l'appendicite. Bull. et mém. de la soc. de Chir. 1899. Nr. 2. cf. Nr. 17.
76. Riedel, Ueber die sogenannte Frühoperation bei Appendicitis purulenta resp. gangraenosa. Berliner klin. Wochenschrift 1899. Nr. 33 und 34.
77. Riese, Ueber Pyelitis bei Appendicitis chronica. v. Langenbeck's Archiv 1899. Bd. 60. Heft 1. Deutscher Chirurgenkongress 1899.
78. Robinson, On some complicated cases of appendicitis and their surgical treatment. The Lancet 1899. May 6.
79. *Rothamel et Cruchet, Appendices réséqués pour appendicites. Société d'anatomie et de physiologie. Journal de médecine de Bordeaux 1899. Nr. 3. (Ohne Belang.)
80. Roux, Sur le diagnostic de l'appendicite. Congrès de Chirurgie 1899. Revue de Chirurgie 1899. Nr. 11.
81. *L. Rydygier, Ueber die Behandlung der Appendicitis. Przeglad lekarski. Nr. 38.
82. Sandelin, Ein Fall von Appendicitis perforativa in einem inguinalen Bruchsack. (Aus der chirurg. Klinik zu Helsingfors.) Finska Läkaresänskapets Handlingar 1899. Bd. XLI. p. 1113.
83. Schwarz, Sur le traitement de l'appendicite. Discussion. Soc. de Chirurgie 1899. Nr. 3. Vgl. Nr. 17.
84. Sommer, Ueber Indikationen zur Operation der Perityphlitis. Diss. Greifswald 1899.
85. Sonnenburg, Die Indikationen zur chirurg. Behandlung der Appendicitis. Deutscher Chirurgenkongress 1899.
86. — Sur le traitement de l'appendicite. Bulletins et mémoires de la société de Chirurgie 1899. Nr. 9.
87. Sorel, Du traitement de l'appendicite. Archives provinciales 1899. Nr. 5.
88. *— Abcès iliaque d'origine appendiculaire. Société des sciences médicales de Lyon. Lyon médical 1899. Nr. 21.
89. *v. Sterson, Over Appendicitis. Nederl. tjidschr. v. geneesk. Amsterdam 1899. II. 601. (Klinischer Vortrag.)
90. Stuparich, Zur physiologischen und pathologischen Anatomie des Wurmfortsatzes. Wiener med. Presse 1899. Nr. 35.
91. *Symonds, Six cases of operation for appendicitis. The Lancet 1899. July 24. (Ohne besonderes Interesse.)
92. Tillaux, Du traitement de l'appendicite. Bulletin de l'académie de médecine. T. XLI. p. 295.
93. Towner, A case of acute appendicitis with unusual complications. Lancet 1899. Aug. 26.
94. *Troost, Ueber Ileus paralyticus in Folge von Appendicitis perforativa. Dissert. Bonn 1899. (Ohne Belang.)
95. Tscherning, Om operation for Processus vermiformis. Bibliotek for Luger. Heft 6. Kopenhagen 1899.
96. von Unge, Appendicitis suppurativa in einem Bruchsack. Operation. Heilung. Chirurg. Kasuistik aus dem Krankenhause zu Marköpping. Hygiæa 1899. Bd. LXI. Heft 10. p. 419.
97. Villar, Appendicite — Intervention hâtive — volumineux calcul appendiculaire — guérison. Soc. de méd. et de Chir. Journal de médecine de Bordeaux 1899. Nr. 15.
98. — Deux autres cas d'intervention pour appendicites. Soc. de méd. et de Chir. Journal de méd. de Bordeaux 1899. Nr. 26.
99. — Deux autres cas d'appendicite. Soc. de méd. et de Chir. Journal de médecine de Bordeaux 1899. Nr. 29.
100. — Quatre autres cas d'appendicite. Journal de médecine de Bordeaux 1899. Nr. 46.
101. Villard, Étranglement interne du à l'appendice. Société des sciences médicales. Lyon médical 1899. Nr. 16.
102. Wallace, Appendicitis and diffuse peritonitis. Medical society of London. The Lancet 1899. Jan. 28.
103. Walther etc., Sur le traitement de l'appendicite. Discussion. Bulletins et mémoires de la société de Chirurgie 1898. Nr. 5 et 6. Vgl. Nr. 17.
104. Walther, Appendicite kystique de volume anormal. Discussion. Bulletins et mémoires de la société de Chir. 1899. Nr. 11.

Die Appendicitis ist in dem Berichtsjahre vor allem in Frankreich sehr eingehend erörtert worden. Obenan steht die Diskussion (17) in der Pariser chirurgischen Gesellschaft über die Krankheit. Dieselbe schliesst sich an

einen Vortrag Poirier's an, der die Behauptung aufgestellt hatte, dass die Erkrankung immer heile, wenn nur der Chirurg zur rechten Zeit gerufen werde, der also die Appendicitis als eine exquisit chirurgische Krankheit proklamirt hatte. Gegenstand der Diskussion ist vor allem die Behandlung der akuten Appendicitis und mit ihr die Frage, ob man dieselbe im akuten Stadium (à chaud) operiren soll, oder ob es vorzuziehen ist, den akuten Entzündungsprozess unter geeigneter interner Behandlung (Eisblase, Bettruhe, Opium, Diät, event. Kochsalzinfusionen) vorübergehen zu lassen, um später den Appendix im freien Intervall (à froid) zu entfernen. Eine Einigung ist darüber im Laufe der Verhandlungen nicht erzielt worden, vielmehr stehen sich die „Interventionisten" und die „Opportunisten", resp. „Abstentionisten" ziemlich schroff gegenüber. Die „Radikalen" unter den Interventionisten verlangen, dass man alle Fälle von Appendicitis ohne Rücksicht auf ihre Form und die Intensität der Krankheitserscheinungen sofort operire und motiviren ihren Standpunkt, indem sie behaupten, dass wir 1. ausser Stande sind, zu Anfang der Erkrankung leichte und schwere Formen und solche von langsamem und foudroyantem Verlaufe zu erkennen und zu unterscheiden, dass 2. die Operation in dem frühen Stadium eine gefahrlose sei, 3. dass ein grosser Theil der Erkrankten im Verlaufe der Krankheit doch wegen Abscessbildung oder nach Ablauf des akuten Stadiums im freien Intervall wegen Fortdauer der Beschwerden operirt werden müsse, dass also 4. durch die Frühoperation nicht nur das Krankenlager bedeutend abgekürzt, sondern auch die Gefahren beseitigt werden, welche den Erkrankten aus dem Zurückbleiben des mehr oder weniger kranken Organes erwachsen. Auf diesem extremen Standpunkt stehen ausser Poirier noch Peyrot (64), Chaput und Hartmann. Im Laufe der Diskussion bekennen sich noch Pozzi, Marchant und Guinard dazu. Weniger radikal gehen Michaud, Piqué, Tuffier, Routier, Potherat, Segond, Quénu, Kirmisson vor, indem sie die Berechtigung zum sofortigen Eingreifen nur bei der akuten Appendicitis anerkennen. Die „Opportunisten", zu denen Ricard, Brun, Broca, Schwartz, Léjars, Reynier, Walther, Jalaguier, Nimier, Berger und Barette gehören, lassen keine bindende Formel für die Behandlung der Appendicitis gelten; sie operiren sofort nur bei perityphlitischem Abscess oder Peritonitis und leiten in allen übrigen Fällen die medikamentöse Behandlung ein, bereit, bei Zeichen drohender Peritonitis oder Septikämie mit dem Messer einzugreifen. Im Allgemeinen ziehen sie also die Operation à froid vor, indem sie gegen die Frühoperation geltend machen: 1. die Schwierigkeit der Diagnose zu Beginn der Erkrankung; 2. die grössere Häufigkeit der Bauchbrüche nach derselben, weil meist drainirt werden muss; 3. die grössere Gefährlichkeit derselben, namentlich dann, wenn noch keine sichere Abkapselung besteht; 4. das häufigere Auftreten von Kothfisteln in Folge von ulceröser Zerstörung der Cöcalwand oder nur mangelhaft möglicher Versorgung des Appendixstumpfes und 5. den Umstand, dass häufig Fälle, die in den ersten 24 Stunden operirt werden, sterben, während andererseits solche, bei denen wegen zu schlechten Allgemeinbefindens die Operation abgelehnt worden war, unter medikamentöser Behandlung heilen.

Poirier fasst das Resultat der Diskussion in folgenden Sätzen zusammen:

1. Die überwiegende Mehrzahl der zu Wort gekommenen Chirurgen erkennt eine medikamentöse Behandlung der Appendicitis nicht an.

2. Die akute Appendicitis muss wie eine eingeklemmte Hernie, so rasch als möglich, operirt werden, sobald die Diagnose gestellt ist. In zweifelhaften Fällen verdient die Operation den Vorzug, selbst auf das unschuldige Risiko eines Irrthums hin.
3. Einige Chirurgen ziehen, wenn sie zu einer Appendicitis im Stadium des Infiltrates (à la periode de gâteau) gerufen werden, die abwartende Behandlung mit dem Messer in der Hand vor, die Mehrzahl ist aber für einen sofortigen Eingriff.
4. Bei allgemeiner Peritonitis sind wir gezwungen, zu operiren und erzielen durch die Operation zuweilen unverhoffte Erfolge.
5. Es ist gefährlich, eine Appendicitis von anscheinend gutartigem Charakter sich entwickeln zu lassen, um später à froid zu operiren. Die sofortige Operation bedingt weniger Gefahren als die abwartende Behandlung mit dem Messer in der Hand. Die Behauptung, dass durch die Eröffnung von Abscessen quer durch das Peritoneum oder bei Läsion dieses letzteren eine allgemeine Peritonitis hervorgerufen werden könne, ist unbewiesen.
6. Die Diagnose der Appendicitis zu Beginn der Erkrankung ist nicht immer leicht.
7. Das Operationsverfahren muss sich nach dem vorliegenden Fall richten.
8. Es ist auf Dieulafoy zurückzuführen, wenn die Behandlung der Appendicitis in letzter Zeit eine mehr chirurgische geworden ist.

Abgesehen von der akuten Appendicitis, werden in der Diskussion andere wichtige Punkte gestreift, nämlich die Diagnose und operative Behandlung des perityphlitischen Abscesses und die Frage, ob man berechtigt ist, bei Eröffnung eines solchen den Appendix zu suchen; ferner die Indikationen für die sekundäre Exstirpation des Appendix, die besten Operationsmethoden zur Verhütung von Bauchbrüchen etc., sodass die Lektüre der Verhandlungen jedem auf diesem Gebiete Arbeitenden nicht dringend genug empfohlen werden kann.

Die Diskussion in der Pariser chirurgischen Gesellschaft veranlasste eine Reihe französischer Chirurgen zu der Frage der Frühoperation bei der akuten Appendicitis Stellung zu nehmen.

Bégouin (18) tritt auf Grund seiner eigenen Erfahrungen und den Veröffentlichungen anderer französischer Autoren warm für die Frühoperation der Appendicitis ein. Er giebt zu, dass die Diagnose der Krankheit im frühen Stadium mitunter schwierig ist und dass Verwechselungen mit Erkrankungen anderer Organe (Gallensteinkolik, Enterocolitis, Schleimfieber, Typhus) vorkommen, doch hält er die Frühdiagnose im Allgemeinen für leicht und glaubt, dass die Verzögerung der Operation bei bestehender Appendicitis viel häufiger den unglücklichen Ausgang herbeigeführt hat, als ein frühzeitiger Eingriff in Folge einer Fehldiagnose.

Aus diesem Grunde scheint ihm eine Operation schon gerechtfertigt, wenn es sehr wahrscheinlich ist, dass Appendicitis vorliegt. Die interne Behandlung führt nach Bégouin's Berechnung in etwa 80% der Fälle zur Heilung, dabei ist aber nicht berücksichtigt, dass in etwa 30% der Fälle Recidive auftreten, die eine Operation à froid mit 2—3% Mortalität erfordern. 20% aller Kranken gehen nach Bégouin sowohl bei rein interner Behandlung wie auch bei der „exspectation armée", die Brun und Broca empfehlen, zu Grunde und nur eine sofortige Operation könnte sie retten. Die

Frühoperation in den ersten 24—48 Stunden ist nicht gefährlicher wie die Operation à froid und kürzt die Krankheitsdauer erheblich ab. Ein etwa nach derselben auftretender Bauchbruch kann gegenüber ihren Vorzügen nicht in's Gewicht fallen. Die Operation am dritten und vierten Tag ist zwar weniger leicht und gefährlicher, verdient aber doch angewandt zu werden, um die Entstehung einer allgemeinen Peritonitis oder einer Pylephlebitis zu verhindern. Er zieht, was das Operationsverfahren angeht, die Incision von Roux, parallel zum Poupart'schen Bande vor. Bei grossen Abscessen hält er die Entfernung des Appendix für überflüssig, weil er meist durch Eiterung zerstört sei und oft genug sich gar nicht auffinden lasse. Liegen dagegen kleinere Exsudate vor, so sucht er den Appendix und entfernt ihn.

Loison's (50) Beobachtungen beziehen sich auf 13 Fälle von Appendicitis, von denen 9 unter dem Bilde lokalisirter, 3 (2 †) mit allgemeiner oder doch sehr ausgedehnter Peritonitis verliefen und im akuten Stadium operirt wurden, während in einem Falle, wo die Symptome der Entzündung und Eiterung fehlten, à froid eingegriffen wurde. Walther, der über die Arbeit Loison's referirt, hebt folgende Punkte hervor: Loison greift, wenn es sich um lokalisirte Entzündung zu handeln scheint, ein, sobald sich bei der Palpation der Bauchdecken oder vom Rektum aus ein Tumor nachweisen lässt, event. chloroformirt er, um die Palpation auszuführen. Beim Verdachte einer allgemeinen Peritonitis narkotisirt er sofort und eröffnet die Bauchhöhle, auch wenn kein Fieber oder Erbrechen vorhanden ist. Die Resektion à froid nimmt er erst nach Ablauf eines Monates nach dem akuten Anfalle vor.

Linon (49) zieht aus drei glücklich verlaufenen Frühoperationen von akuter Appendicitis folgende Schlüsse: Der Eingriff muss so bald als möglich vorgenommen werden, wenn die Diagnose feststeht. Wenn man gleich zu Beginn der Erkrankung operirt, macht man den Eingriff à froid überflüssig. Eine Infektion der Bauchhöhle ist selbst dann nicht zu fürchten, wenn ein perityphlitischer Abscess vorliegt. Das Verfahren von Roux (extraperitoneale Schnittführung) erleichtert in jedem Falle die Aufsuchung von subperitonealen Eiterungen und die Eröffnung von Abscessen im kleinen Becken.

Dentu (13) stand früher auf dem Standpunkt, die eilige Operation nur zuzulassen für die Fälle, bei denen die Entzündungserscheinungen über das ganze Peritoneum ausgebreitet waren oder ein plötzlicher Kollaps eine rapide Allgemein-Infektion vermuthen liess. Er hielt die Operation dagegen für schädlich, da, wo Entzündungserscheinungen mit Neigung zur Abscessbildung, aber noch ohne Verklebungen bestanden. Er hält auch heute noch daran fest, dass es definitive Heilungen ohne Operation giebt; aber niemand kann es vorher wissen, ob die Heilung eine dauernde sein wird und nicht vielmehr durch neue Anfälle schwere Gefahren über das vermeintlich geheilte Individuum hereinbrechen. Diese Gefahren kann man nur bannen durch eine Operation. Aber zu welchem Zeitpunkte soll die Operation stattfinden? Man sollte am ersten Tage oder einige Stunden nach Beginn der Krise operiren, sobald man zu der Ansicht gelangt ist, dass es sich nicht um einen rasch vorübergehenden Anfall, bedingt durch Schleimretention an einer verengten Stelle des Appendix, handelt. Liegt eine entzündliche oder fibröse Verengerung oder eine solche, durch Steine hervorgerufen, vor, so ist er ein eifriger Interventionist und operirt so früh als möglich, weil dann die Operation à chaud leicht und gefahrlos ist. Ist dagegen die Krankheit in voller Ent-

wickelung, so hält er einen Eingriff à chaud für nicht ganz ungefährlich und es für unbewiesen, ob eine Operation im freien Intervall in diesen Fällen nicht mehr angezeigt wäre.

Reclus (70) giebt zu, dass die Forderung Dieulafoy's bei Appendicitis immer zu operiren und zwar so schnell als möglich etwas Paradoxes habe, angesichts der Thatsache, dass zahlreiche Fälle ohne Zuhülfenahme des Messers heilen. Die durch interne Behandlung erzielte Heilung ist aber durchaus nicht immer eine dauernde, vielmehr wiederholen sich nach einer Berechnung Chauvel's die Anfälle bei einem Drittel der Kranken und in einem Recidiv kommen noch häufig genug Todesfälle vor. Deshalb hält es Reclus mit Dieulafoy für das Vernünftigste, immer zu operiren. Er machte nur eine Ausnahme bei allgemeiner Peritonitis, wo er nur operirt, wenn es gelungen ist durch Coffeïn und reichliche Injektionen von künstlichem Serum Puls und Temperatur zu heben. Auch operirt er nicht in denjenigen Fällen, wo die Erscheinungen so flüchtig sind, dass die Diagnose unsicher wird.

Was den Zeitpunkt der Operation angeht, so stimmt er auch darin Dieulafoy bei, dass man so schnell als möglich operiren soll, und er zieht nur dann die Operation à froid vor, wenn der akute Anfall zur Heilung schreitet, der Krankheitsherd sich zurückbildet und er die Möglichkeit hat, die Operation sofort vorzunehmen, wenn sie trotzdem dringend werden sollte.

Reynier (74) würde sehr gern in den ersten 24 Stunden operiren, wenn die Diagnose feststeht; aber es giebt zahlreiche Umstände, welche einen Eingriff um diese Zeit unmöglich machen. Die Kranken mit schlechtem Puls, niedriger Temperatur und peritonitischem Aussehen sterben, wenn man sie operirt, deshalb ist es besser, vorher den Puls und die Temperatur zu heben durch Coffeïn und Kochsalzinfusionen.

Lucas-Championnière (51 b) weist auf die diagnostischen Irrthümer spez. auf die Verwechselungen mit Typhlitis und Perityphlitis hin, die bei der Frühoperation der Appendicitis vorkommen. Er ist Interventionist und greift bei allen Eiterungen so rasch als möglich ein. Das Suchen nach dem Wurmfortsatz unterbleibt für gewöhnlich besser. Reclus Ansicht, dass bei allen appendikulären Tumoren Eiter vorhanden sei, kann er nicht bestätigen. Er hat vielmehr Appendicitiden auf der Höhe ihrer Entwickelung operirt, ohne eine Spur von Eiter zu finden. Im Gegensatz zu Tillaux glaubt er, dass die ersten Anfälle gewöhnlich die schlimmsten sind und stimmt Dieulafoy zu, der sagt: Wartet nicht nach einem ersten Anfall und wartet selbst nicht das Ende des ersten ab. Er glaubt, dass die Fälle mit mehr chronischem Verlaufe der Behandlung grössere Schwierigkeiten machen, weil hier Colitis und Typhlitis allein vorliegen oder mit Appendicitis vergesellschaftet sein kann. In diesen Fällen hat die Entfernung des Wurmfortsatzes nicht die gehoffte Wirkung, es bleiben vielmehr Beschwerden zurück, und die medizinische Behandlung giebt bessere Resultate.

Bezüglich der Theorie der Appendicitis weicht er von der Dieulafoyschen Annahme der cavité close ab, er glaubt vielmehr, dass es verschiedene Arten von Appendicitis giebt, bedingt durch die verschiedenen Formen der Infektion, welchen durch die Lymphwege dieser Gegenden ein ganz besonderer Charakter aufgedrückt werde. Er glaubt ferner, dass Ueberernährung, besonders mit Fleisch, Verstopfung und intestinale Infektion und selbst epidemische Infektionen eine Rolle in der Aetiologie der Krankheit spielen.

Besonders die Fälle von Enterocolitis, welche so oft mit Appendicitis

verwechselt werden, sind auf eine chronische intestinale Infektion zurückzuführen. Sie sind ausgezeichnet durch die wenig deutlich und häufig wechselnde Lokalisation der Schmerzen und werden am besten mit Abführmitteln behandelt. Abführmittel hält er auch in Fällen ausgesprochener Appendicitis für angezeigt, um die Infektion zu mässigen, ebenso wie er dem Gebrauche der Abführmittel nach Laparotomien schon lange das Wort geredet hat.

Chaput (6) macht die laterale Incision nach Max Schüller, sowohl bei der Operation à froid, als bei der à chaud. Bauchbrüche hat er nur zweimal danach auftreten sehen. Die Operation à froid hält er für ungefährlich, empfiehlt dieselbe aber nach einem einzigen Anfalle mit kompleter Resolution nur dann, wenn sich der Patient auf Reisen begeben muss und nach einer besonderen Diätvorschrift nicht leben kann. Die akute Appendicitis operirt er sobald als möglich, weil 1. eine exakte Diagnose der vorliegenden Läsion unmöglich ist, 2. weil die Prognose niemals mit Sicherheit gestellt werden kann, 3. weil die abwartende Behandlung den Zustand verschlimmert, 4. weil die schleunige Operation gerade so völlig unschuldig ist, wie die Operation à froid, 5. weil sie allein die Kranken retten kann, welche bei abwartender Behandlung sterben.

Er betont besonders, dass er, von den Fällen abgesehen, welche schon peritonitische Symptome darbieten, vorwiegend diejenigen so schnell als möglich operirt, bei welchen keine Tumoren fühlbar sind, denn dies beweist, dass keine Adhärenzen bestehen und keine Neigung zur Abkapselung vorhanden ist und dass der Appendix vielleicht weit ab von der Fossa iliaca gelegen ist.

Villar (18) wendet sich gegen Demons, der ihm vorgeworfen hatte, zu radikal vorzugehen und fasst seine Ansichten über die Appendicitis, wie folgt, zusammen:

1. Die Diagnose der Appendicitis beim Manne ist, von seltenen Ausnahmen abgesehen, leicht.
2. Ein schleuniger Eingriff ist bei der Krankheit am rationellsten.
3. Der operative Eingriff muss so vollständig, wie möglich, sein und der Appendix, wenn irgend angängig, gleich bei der ersten Operation entfernt werden.

Unter sechs Fällen von vermuthlich allgemeiner Peritonitis hat er zwei operative Heilungen. Er macht aber mit Recht darauf aufmerksam, dass eine Entscheidung darüber, ob eine allgemeine oder abgekapselte eiterige Peritonitis vorliegt, selbst während der Operation nicht immer möglich ist.

Aus Villar's (98) Kasuistik sind besonders zwei Fälle hervorzuheben, welche zu Gunsten der Frühoperation sprechen. Bei ihnen stand der geringe Lokalbefund und das gute Allgemeinbefinden in starkem Gegensatz zu den schweren bei der Operation gefundenen Veränderungen des Appendix, nämlich einem kleinen retro-appendikulären Abscess mit Perforation und Kothstein des Appendix in dem einen, und ausgebreitete Eiterung mit beginnender Peritonitis in dem anderen Falle. Er zieht daraus den Schluss, dass man nichts riskirt, dagegen alles gewinnt durch einen chirurgischen Eingriff, sobald die Diagnose feststeht. Mit Recht weist er darauf hin, dass in den Statistiken der Internen Leber- und Nierenkoliken etc. als geheilte Appendicitiden figuriren und dass die meisten Inneren bei ihren momentan geheilten Fällen die Gefahr der Recidive nicht berücksichtigen. Courtin schliesst sich den Ausführungen Villar's an, er ist auch ein Anhänger schleunigen Eingreifens und zieht die Radikaloperation der medikamentösen Behandlung in jedem Falle vor.

In zwei anderen Fällen Villar's (99) war, alsbald nach dem Beginne der Erkrankung, eine deutliche Besserung aufgetreten, trotzdem handelte es sich in einem derselben um eine beginnende allgemein eiterige Peritonitis. Durch Operation wurde in beiden Fällen Heilung erzielt. Unter den Symptomen legt Villar besonders auf die défense musculaire und den Schmerz Werth. Im Anschlusse an Villar's Mittheilung berichtet Bégouin über einen Fall, den er am 12. Krankheitstage operirte, aber in Folge einer allgemeinen Peritonitis verlor. Courtin berichtet über eine Spontanheilung eines grossen perityphlitischen Abscesses bei einem Hämophilen, bei dem die Operation mit Rücksicht auf die Hämophilie unterlassen werden musste. An anderer Stelle berichtet Villar (100) über vier neue Fälle von Appendicitis, die er durch Operation geheilt hat.

Auf die Gefahren, die eine abwartende Behandlung zuweilen mit sich bringt, macht Dieulafoy (14) aufmerksam. Er beschreibt auf Grund von fünf eigenen Beobachtungen trügerische Besserungen im Verlaufe der Appendicitis, welche eine allgemeine Peritonitis einleiten; er kommt zu folgenden Schlussfolgerungen:

1. Die alarmirenden Symptome der Appendicitis sind zuweilen gefolgt von einem jähen Nachlassen der Schmerzen, des Fiebers und des Erbrechens.
2. Dieses jähe Nachlassen ist nicht immer das Zeichen einer wirklichen Besserung, sondern fällt öfters
3. zusammen mit Gangrän des Appendix, peritonealer Septikämie und diffuser Peritonitis.
4. Die trügerische Besserung unterscheidet sich von wirklichen Besserungen dadurch, dass der Leib aufgetrieben bleibt, die Muskelspannung nicht verschwindet und die Pulsfrequenz erhöht bleibt, trotzdem das Fieber gefallen ist.
5. Das Zustandekommen dieser scheinbaren Besserung wird zuweilen durch die Medikation (Morphium und Eisapplikation) begünstigt.
6. Sie erscheint zu verschiedenen Perioden (2.—6. Tage in den selbst beobachteten Fällen).
7. Diese scheinbaren Besserungen, welche mit den schwersten peritonealen Läsionen zusammenfallen, beweisen, dass es unmöglich ist, streng zwei deutlich getrennte Perioden im Verlaufe der Krankheit zu unterscheiden, die eigentliche Appendicitis und die Peritonitis.
8. Sie verschulden sehr oft den Tod, weil sie Veranlassung geben, den chirurgischen Eingriff aufzuschieben.
9. Also misstrauen wir den scheinbaren Besserungen, suchen wir sie zu erkennen, und lassen wir unsere Kranke ohne Verzug operiren, wollen wir sie nicht dem Tode aussetzen!

Morderet (57) veröffentlicht die Krankengeschichten von fünf Fällen operativ behandelter Appendicitis, aus denen hervorgeht, dass Morderet ein Anhänger frühzeitigen Eingreifens ist.

Sonnenburg's (86) Ansichten über die zweckmässigste Behandlung der Appendicitis kommen in einem persönlichen Briefe an Piqué zum Ausdrucke. Er bevorzugt die Operation à chaud, die ihm ausgezeichnete Resultate (125 Fälle mit 125 Heilungen) gegeben hat. Er sucht dabei den Appendix zu entfernen, was ihm 92 mal unter diesen 125 Fällen gelungen ist, obwohl er zugiebt, dass definitive Heilungen nach einfacher Abscessöffnung

ohne Exstirpation des Processus vorkommen. Vor der Ausführung der Operation à chaud muss man sicher sein, 1. dass das Peritoneum intakt ist und 2. dass der Appendix selbst nicht zu fest mit dem Darme oder dem Peritoneum parietale verwachsen ist. Die Diagnose bezüglich des Zustandes des Bauchfelles ist schwierig und deshalb in zweifelhaften Fällen die Operation besser aufzuschieben.

Delorme (11) wendet sich gegen die Statistik Chauvel's, die eine Mortalität von 30,1% bei abwartender und von 31,8% bei operativer Behandlung der an Appendicitis Erkrankten innerhalb der französischen Armee ergiebt. Er glaubt, dass in dieser Statistik unter den intern behandelten alle leichten Fälle nicht mitgezählt sind, andererseits unter den operirten nur ganz schwere Fälle figuriren. Er nennt sie eine Statistik der schweren Fälle, die die Gefährlichkeit einer übertrieben langen abwartenden Behandlung beleuchte. Er fasst seine Ansichten über die Behandlung der Appendicitis in folgenden Sätzen zusammen: 1. Bei allgemeiner septischer Peritonitis macht er die Laparotomie trotz der geringen Aussicht auf Erfolg, weil es ihm unmenschlich erscheint, die Kranken ihrem traurigen Schicksal zu überlassen. 2. Bei circumskripten Eiterherden mit wenig festen Verwachsungen erscheint ihm das Suchen nach dem Wurmfortsatz gefährlich, weniger dagegen das Suchen nach ihm in diffusen Herden. 3. Muss man die freie Bauchhöhle eröffnen, um zu dem Eiterherd zu gelangen, so operirt er in zwei Zeiten. 4. Bei akuter oder subakuter Appendicitis operirt er so bald als möglich, weil der Appendix in diesen Fällen stets ganz oder theilweise erkrankt ist und die Gefahr eines unglücklichen Ausganges in Folge allgemeiner Peritonitis oder peritonealer Septikämie besteht. Todesfälle werden bei diesen Operationen (Opérations de necessité) um so häufiger sein, je später man eingreift; sie sind nie ganz zu vermeiden und es ist schweres Unrecht, sie dem Chirurgen zur Last zu legen. Die Preventivoperationen, entweder à froid oder ganz zu Beginn der Erkrankung vorgenommen, geben zahlreichere und bessere Erfolge, trotzdem auch ihnen die Gefahren anhaften, die jede Laparotomie mit sich bringt. Hier macht allerdings zuweilen die Diagnose Schwierigkeiten. Fehlt der lokale Schmerz und eine nachweisbare Schwellung des Appendix bei der Palpation der vorderen oder hinteren Bauchwand, so wartet er mit der Operation.

Guillemain (30) hat 21 Appendicitiden in zwei Jahren operirt, davon 14 im akuten Stadium, 7 à froid. Bei letzterer macht er eine vertikale Incision am äusseren rechten Rectusrande und dreifache Etagennaht ohne Drainage. Bei akuter Appendicitis leitet er zunächst immer die medikamentöse Behandlung ein und intervenirt nur, wenn diese scheitert oder ein deutlicher Abscess nachweisbar wird. Die Incision macht er dann nahe der Sp. o. i. a. s. möglichst parallel zum Poupart'schen Bande. Den Appendix sucht er nicht, sondern er entfernt ihn lieber à froid.

Tillaux (92) wendet sich gegen Dieulafoy und behauptet, dass die Mehrzahl aller Fälle von Appendicitis, besonders im ersten Anfalle, ohne Operation heile. Dass man an Appendicitis nicht sterben dürfe, wenn die Operation zur rechten Zeit (en temps voulu) gemacht werde", nennt Tillaux eine unkluge Behauptung Dieulafoy's. Den Ausdruck „en temps voulu" findet er unklar. Er ist der Ansicht, dass die schwersten Anfälle von Appendicitis nur vorkommen bei Individuen, die vorher schon ein oder mehrere Attacken durchgemacht haben und deshalb hält er es für eine gebieterische Pflicht, auf die Abtragung des Processus schon nach dem ersten Anfalle zu dringen.

Dieulafoy (16) antwortet Tillaux, dass sich die Chirurgen beinahe einstimmig gegen die abwartende Behandlung ausgesprochen hätten. Chauvel's Statistik mit 30% Mortalität bei medikamentöser Behandlung beweise die Gefährlichkeit derselben. Er selbst habe unter 66 operirten Fällen neun verloren, weil hier die Operation nicht früh genug gemacht, sondern der günstige Moment bei medikamentöser Behandlung verpasst worden sei. Er behauptet auf's Neue, dass es bei der Appendicitis keine interne Behandung gebe, sondern dass zur richtigen Zeit (en temps voulu) d. h. bei den schmerz- und fieberhaften Formen der Krankheit mit von vorn herein alarmirenden Symptomen in den ersten 24, bei den anderen in den ersten 36 Stunden, operirt werden müsse, dann würde niemand mehr an Appendicitis sterben.

Roux (80) hält die Formel Dieulafoy's für die Kranken verderbenbringend. Er operirt neuerdings erst, wenn die Diagnose sicher gestellt ist und sich die Erscheinungen der peritonealen Reaktion gelegt haben.

Reclus (71) hält eine Scheidung der Fälle in solche, welche intern und solche, welche chirurgisch behandelt werden müssen, von vornherein für unmöglich, weil die verschiedenartigsten und plötzlichsten Uebergänge von leichten zu schweren Formen vorkommen.

Für die Entstehung und Entwickelung der Appendicitis sind zwei Faktoren von der grössten Bedeutung: die Virulenz der Mikroorganismen und die Widerstandskraft des Peritoneums. Beide variiren und dementsprechend wechselt auch die Reaktion des Peritoneums auf die Infektion.

Reclus leugnet, dass die sogenannte Colique appendiculaire durch Steine bedingt werde. Er hat vielmehr bei der Operation, solcher Fälle, stets nur die Zeichen einer mehr weniger intensiven Entzündung gefunden, bei der Appendicite plastique dagegen stets Eiter. Er glaubt, dass bei der Appendicitis die Eiterung so sehr die Regel sei, dass derjenige, der, wie Ferrand, die eiterigen Formen den Chirurgen überlassen wolle, auf jede medikamentöse Behandlung der Krankheit verzichten müsse, allerdings sei der Eiterherd oft klein und könne rasch resorbirt werden.

Schliesslich weist er Ferrand nach, dass von zehn Chirurgen neun einen entzündeten Wurmfortsatz als einen zur Operation verurtheilten betrachten, und dass nur über den Zeitpunkt der Operation die Ansichten auseinandergehen.

Mansell Moullin räth zur Operation, wenn 36 Stunden nach Beginn der Erkrankung keine deutliche Besserung aufgetreten ist. Er begründet seine Meinung dadurch, dass er auf die grosse Zahl der Recidive hinweist, die nach einem ersten Anfalle auftreten und die er auf 30—60% berechnet. 2. Dass eine Eiterung um den Wurmfortsatz auch unter denjenigen Fällen, die ohne Operation heilen, viel häufiger vorkommt, als gemeinhin angenommen wird; 3. dass die Operation dann nicht, wie so häufig in den Fällen, welche zuerst abwartend behandelt wurden, zu spät kommt.

Nimier (60) hat acht Fälle ohne Operation geheilt. Die Diskussion hat den Erfolg gehabt, dass alle Fälle von Appendicitis in Val-de-Grâce auf die chirurgische Abtheilung gelegt werden und so hat Nimier von 24 Fällen 14 innerlich behandeln können ohne Todesfall und zehn operiren mit einem Todesfall.

Ferrand (23) vertheidigt die medikamentöse Therapie der Appendicitis, namentlich sind es gewisse Formen derselben, bei denen sich ihm innere Mittel wirksam erwiesen haben.

Opium ist nur da angezeigt, wo der Ausbruch einer Peritonitis droht; bei Colique appendiculaire, Verstopfung und Stase im Processus ist die Anwendung von Opium gefährlich, weil es die Sekretion und die Kontraktion des Darmes aufhebt und dadurch die Infektion begünstigt. Um den Schmerz zu bekämpfen, giebt er Belladonna, das sich nebenbei als abführend erweist.

Abführmittel erscheinen ihm nützlich bei einfacher Colique appendiculaire und unerlässlich bei Verstopfung (engouement) des Appendix; gefährlich dagegen bei Verengerung derselben und drohender Peritonitis. Er benützt die neutralen Salze als Abführmittel, denen er den Vorzug vor Eingiessungen und der Anwendung von Ricinusöl giebt. Abgesehen von beginnender Peritonitis lässt er die Operation zu bei Eiterungen und da, wo lange Schmerz oder Verstopfung bestehen bleiben.

Larger (48) wendet sich gegen die Behauptungen:

1. dass es keine medikamentöse Behandlung der Appendicitis giebt und
2. dass eine völlige Analogie zwischen der Appendicitis und einer eingeklemmten Hernie hinsichtlich der Behandlung bestehe.

Unter seinen 21 intern behandelten Fällen boten vier schwere Erscheinungen dar, 14 waren von mittlerer Intensität, drei stellten eine Colique appendiculaire dar. Unter diesen 21 Fällen hat er sechs Recidive beobachtet, vier davon wurden intern behandelt und geheilt, zwei mitten in der Krisis operirte starben. Seine Behandlung besteht in: 1. diète hydrique alcaline, d. h. Enthaltung jeglicher Nahrungsaufnahme (selbst von Milch) und reichliche Zufuhr von Vichywasser, das ihm die Zufuhr von künstlichem Serum ersetzt, ausserdem Opiate; 2. absoluter Ruhe und Kataplasmen.

Die Operation hält er für berechtigt:

1. In den von Anfang an schweren Fällen, wenn man unter günstigen äusseren Umstanden operiren kann. 2. Bei Abscessen, wo man sich auf die einfache Oeffnung beschränken soll. 3. Nach dem Ablaufe des akuten Stadiums — also die Operation à froid — bei Personen, die einen Beruf ausüben und sich nicht schonen können.

Sonnenburg (85) ist der Ansicht, dass sich der akute Anfall der Appendicitis nicht mit dem Beginne der Krankheit deckt, und dass man im Stande ist, aus der genauen Anamnese, den lokalen und allgemeinen Erscheinungen meist eine anatomische Diagnose zu stellen. „Ein heftig einsetzender, mit schweren lokalen und allgemeinen Symptomen einhergehender Anfall weist bestimmt auf eine eiterige cirkumskripte Peritonitis hin, ganz unabhängig, davon, ob er der scheinbar erste ist oder nicht“. Viel schwieriger scheint es ihm zu sein, eine sichere Prognose des weiteren Verlaufes des Anfalles zu stellen. Als Anhaltspunkte, die für ein event. operatives Einschreiten maassgebend sind, bezeichnet er die Störungen des Allgemeinbefindens, das Verhalten des Fiebers, des Pulses und die lokalen Symptome.

Er operirt, wenn sich der Anfall nach 4—5 Tagen nicht vollständig ausgleicht (also keine Frühoperation, wie sie die radikalen Franzosen wollen!). Er beschränkt sich dann aber nicht auf die Abscesseröffnung, sondern sucht den Appendix gleich mit zu entfernen.

Die Furcht, dabei eine freie Bauchhöhle zu eröffnen, scheint ihm nur begründet, wenn sich das Bauchfell im Zustande „peritonealer Reizung“ befindet, die aber kenntlich ist durch leichte Schmerzhaftigkeit bei Berührung der Bauchdecken. Als Nachtheile dieser Operation im Anfalle, die er für schwer erklärt, nennt er Fistelbildungen und Bauchbrüche.

Dörffler (19) schlägt auf Grund von 81 eigenen Beobachtungen von Appendicitis vom Standpunkte des praktischen Arztes eine neue Eintheilung der Krankheit vor; er unterscheidet:

1. Die Appendicitis propria.
2. Die Periappendicitis serosa.
3. Die Periappendicitis suppurativa seu perforativa
   a) als cirkumskripte eiterige Periappendicitis,
   b) als allgemeine eiterige Peritonitis,
   c) als foudroyante, allgemeine septische Peritonitis.

Er schildert genau das Krankheitsbild jeder einzelnen dieser Formen, bespricht die Komplikationen und die Therapie. Bei der Appendicitis propria erscheinen ihm innere Mittel machtlos, während die Exstirpation des Wurmfortsatzes ausgezeichnete Resultate ergiebt; umgekehrt hält er bei der Periappendicitis serosa die Operation nur dann für angezeigt, wenn sich Anfälle dieser Art mehrmals wiederholen.

Die diagnostizirte eiterige cirkumskripte Periappendicitis kann seiner Ueberzeugung nach bei fehlenden Alarmsymptomen einige Tage exspektativ behandelt werden, dagegen kann bei der diffusen eiterigen und septischen Peritonitis nicht früh genug operirt werden.

Interessant sind die Resultate:

1. Von 4 Fällen von Appendicitis propria (die geringe Zahl erklärt sich daraus, dass in dieser Kategorie die Kranken nur eines Jahres enthalten sind) ist ein Fall durch Operation geheilt, einer vorläufig ohne eine solche, die beiden anderen haben mehrfach Wurmfortsatzkoliken gehabt und sind zu einer Operation entschlossen, wenn sich diese wiederholen.
2. 18 Fälle von Periappendicitis serosa; 17 ohne Operation scheinbar geheilt, darunter zwei Patienten mit Recidiven, die rasch hinter einander auftraten; ein Patient musste später wegen Douglasabscess operirt werden und ist geheilt.
3. 50 Fälle von Periappendicitis suppurativa circumscripta.
   32 operirt: 24 geheilt, 8 gestorben (meist zu spät operirt),
   18 intern behandelt, zunächst sämmtlich geheilt, davon jedoch später 2 an Recidiv gestorben, 1 nach Recidiv ohne Operation geheilt.
4. 7 Fälle von allgemein eiteriger Peritonitis, davon fünf Operirte gestorben, zwei nicht operirte Kinder geheilt.
5. 2 Fälle von allgemeiner septischer Peritonitis, davon 1 trotz Operation nach 40 Stunden, 1 ohne Operation gestorben.

In Summa sind also von 81 Fällen 44 = 54,3 % intern behandelt, davon genasen 42, gestorben 2.

An Recidiven sind erkrankt von den sog. Genesenen 13 = 30,9 %. An Recidiven gestorben 2 Patienten = im Ganzen gestorben 4 = 9 %.

Operirt wurden 37 Fälle = 45,6 %, davon sind gestorben 9 = 24,3 %, genesen 28 = 75,6 %. Die Operation wurde, mit Ausnahme eines Falles, stets im akuten Stadium vorgenommen. 8 Todesfälle sind auf zu lang fortgesetzte exspektative Behandlung zu schieben, sodass mit obigen 4 im Ganzen 12 Todesfälle = 14,7 % der exspektativen Behandlung zur Last zu legen sind, denen 6,6 % Todesfälle bei operativer Therapie gegenüberstehen.

Riedel (76) nimmt auf Grund einer Umfrage bei einer Anzahl praktischer Aerzte an, dass die Appendicitis in ca. 50% der Fälle leicht verläuft, von den restirenden 50% schweren Fällen starben ca. 26%. Die Gesammtmortalität betrug bei 985 Fällen, ohne Rücksicht auf die operirten, 12½%, wenn letztere als bei konservativer Behandlung gestorben hinzugerechnet werden, 14%. 50% der an Appendicitis Leidenden genesen ohne Operation, die höchstens wegen der Recidive in Frage kommt; ob es sich in allen diesen Fällen um nicht eiterige Formen handelte, lässt Riedel dahingestellt. Unter seinen eigenen Fällen betrug die Zahl der nicht eiterigen Formen nur 20%. Bei der eiterigen Appendicitis ist Riedel entschiedener Anhänger der Frühoperation und greift angesichts eines akut unter Fieber und Pulsbeschleunigung entstandenen Tumors immer sofort ein. Der Nachweis des Tumors in den ersten 24 Stunden wird zuweilen erschwert durch abnorme Lage des Appendix (Untersuchung per rectum event. in Narkose!). Bei schweren Erscheinungen erscheint deshalb zuweilen ein Eingriff auch ohne den Nachweis eines solchen gerechtfertigt.

Riedel schildert die Vortheile der Frühoperation und operirt frische Fälle von Appendicitis genau wie eine eingeklemmte Hernie.

Die Nachtheile der abwartenden Behandlung bestehen in der Bildung 1. grosser solitärer Abscesse, die Riedel, falls sie nicht der Bauchwand anliegen, in zwei Zeiten operirt, 2. multipler Eiterherde zwischen den Darmschlingen und schliesslich 3. dem Ausbruche einer Perforationsperitonitis (14 Fälle dieser letzteren Gattung, davon 8 operirt, alle gestorben). Kommt es nicht zum Durchbruche eines Abscesses, sondern nur zur Durchwanderung der Eitererreger, so entstehen Peritonitiden, die durch schleunige Operation noch gerettet werden können (zwei derartige geheilte Fälle).

Zum Schlusse giebt Riedel eine eingehende Schilderung seiner Operationstechnik, durch die er bei der Frühoperation eine Bauchhernie vermeiden zu können glaubt, und macht noch einige Bemerkungen über die sog. recidivirende Appendicitis.

Barling (2) hat 117 Fälle von Appendicitis operirt, 42 davon im freien Intervall mit 1 Todesfall. Die übrigen 75 Fälle theilt er in 4 Gruppen.

1. Safe abscess, das sind solche, bei denen der Abscess der Bauchwand anliegt und deshalb die Eröffnung ungefährlich ist.
   (19 Fälle, alle geheilt bis auf einen. Appendix in keinem Falle entfernt, trotzdem nur in einem Falle ein Recidiv sechs Monate nach der Abscesseröffnung.)
2. „Non adherent abscess", das sind solche, bei denen die freie Bauchhöhle eröffnet werden muss, um den Eiter zu entleeren. 21 Fälle, alle geheilt, 13mal Appendix zurückgelassen, ohne nachfolgendes Recidiv. Dagegen traten 2mal Kothfisteln auf und in einem Falle trat später Ileus durch Strangabklemmung ein, der zum Tode führte.
3. Subakute ausgebreitete (aber nicht allgemeine) eiterige Peritonitis, gekennzeichnet durch die Neigung zur Begrenzung auf die Unterbauch- und Beckengegend. 9 Fälle, von denen 3 starben. Processus nur einmal entfernt.
4. Akute Peritonitis, hervorgerufen durch Perforation oder Gangrän des Appendix.
   26 Fälle; 15 Heilungen, 11 letale Ausgänge.

Dieser hohe Prozentsatz der Heilungen erklärt sich nach eigener Aussage des Verfassers daraus, dass nicht immer festgestellt werden konnte, ob die Entzündung die ganze Bauchhöhle betroffen, oder in der Höhe des Quercolon ihre Grenzen gefunden hatte. Barling betont, dass er nur äusserst selten Heilung erzielt habe, wenn der subphrenische Raum betheiligt war.

Den Appendix hat er in diesen Fällen nur entfernt, wenn er leicht aufzufinden war; die Exstirpation desselben erfolgte in 15 Fällen (8 geheilt, 7 gestorben). Von den 15 geheilten Peritonitiskranken bekam einer 6 Monate nach der ersten Operation ein Recidiv, an dem er starb.

Die Gesammtmortalität der Appendicitis berechnet Barling auf ca. 20%, bemerkt aber dabei, dass diese Zahl nur für schwere Fälle Geltung habe. Die Mortalität bei Kindern erscheint ihm grösser (30%), als in den übrigen Lebensaltern.

Barling beschreibt dann die Initialsymptome der Appendicitis und die Besonderheiten der genannten Gruppen, sowie das zweckmässigste Operationsverfahren bei denselben. Er entfernt den Wurmfortsatz nur, wenn er leicht zugänglich ist und es der Zustand des Kranken erlaubt. Er hält die Ausspülung bei Abscessen nicht nur für unnöthig, sondern auch für gefährlich und näht die Incisionswunde soweit als es die Drainage erlaubt. Zu Beginn der Erkrankung ist es oft unmöglich, zu sagen, ob der Fall ein schwerer oder ein leichter wird und darum Pflicht des Arztes, in zweifelhaften Fällen den Patienten in kurzen Intervallen zu besuchen. Es muss betont werden, dass es beinahe in jedem Falle einen Zeitpunkt giebt, in dem eine erfolgreiche Operation möglich ist. Was die Beurtheilung der Fälle bezüglich ihrer Schwere angeht, so erklärt es Barling für wünschenswerth, nicht so sehr auf die Abwesenheit eines besonderen Symptoms, als auf die Intensität der vorhandenen Werth zu legen.

Means (55) berichtet über 112 Fälle von Appendicitis, wovon 82 operirt und 30 medizinisch behandelt wurden. Die Mortalität ist 2,4% in den chirurgischen und 26,6% in den medizinischen Fällen. Die hohe Sterblichkeit, welche Means für die medizinische Behandlung berechnet, erklärt sich dadurch, dass erstens 16 Fälle, die im freien Intervall operirt wurden, mithin also erfolgreich medizinisch behandelt sein müssen, nur in der chirurgischen Statistik aufgeführt sind und nicht in der medizinischen, wo sie eigentlich hingehören, weil die Operation keine heilende, sondern nur eine vorbeugende war. Zweitens befinden sich unter den medizinischen Fällen auch diejenigen, wo die Operation für nöthig befunden, aber verweigert wurde. Wieviel Kritik bei der Auswahl für medizinische Behandlung angewendet wurde, geht aus dem Bericht ebenfalls nicht hervor. Dagegen sind unter den Operirten, soweit sich aus dem kurzen Bericht ersehen lässt, auch Fälle, die die Möglichkeit des Ueberstehens des akuten Anfalls auch ohne die Operation zulassen. Von den 22 Fällen, welche unter medizinischer Behandlung den Anfall überstanden, hatten 12 Rückfälle. Auf Grund dieser Erfahrungen erklärt sich Means für einen Anhänger der Frühoperation. Er operirt in jedem Falle, sobald die Diagnose gemacht ist oder sobald er den Kranken sieht, wenn nicht ungünstige Umgebung oder Aussichtslosigkeit der Operation dagegen sprechen. Der Einschnitt soll so gross sein, dass das Peritoneum durch Gazepackung geschützt werden kann. Nach seinen Operationen hat er sechs Hernien beobachtet.

Maass (Detroit).

Nach Morris (58) beträgt die Sterblichkeit an Appendicitis bei rich-

tiger chirurgischer Behandlung in den ersten Stadien des Anfalls einen Bruchtheil von ein Prozent, während keine Art medizinischer Behandlung bisher eine geringere Sterblichkeit als 25% aufzuweisen haben soll. Ausstopfen mit Gaze, grosse oder multiple Incisionen sind verwerflich. Die Incision soll klein sein und der Appendix so rasch wie möglich aufgesucht und entfernt werden. Das Peritoneum durch Ausstopfen gegen den Eiter schützen zu wollen, erfordert zu grosse Einschnitte und zu viel Zeit. Morris lässt den Eiter fliessen, wohin er will und „bläst ihn von Zeit zu Zeit mit Wasserstoffdioxyd heraus". Die französische, deutsche und englische Chirurgie ist unmodern in der Behandlung der Appendicitis. Die Arbeit ist knapp gehalten, namentlich in Bezug auf Beweismaterial für aufgestellte Behauptungen. Es fehlt auch nicht an Widersprüchen. In der Einleitung heisst es, dass keine medizinische Behandlungsmethode bisher bessere Resultate als 25% Sterblichkeit aufzuweisen habe und am Schluss wird berichtet, dass in der französischen Armee die Sterblichkeit durch medizinische Behandlung auf 4% herabgedrückt worden sei, wenn die Behandlung innerhalb der ersten vier Tage begonnen habe. Maass (Detroit).

Von den 157 Fällen von Appendicitis, welche Harsha's (34) Mittheilungen zu Grunde liegen, betraf die Mehrzahl erwachsener Personen in jüngeren Jahren, welche meist in den Sommermonaten erkrankten. Appendicitis steht wahrscheinlich in demselben ätiologischen Zusammenhang mit Störungen im Verdauungskanal, wie Pneumonie mit solchen der Luftwege. Da die dauernden Heilungen nach medizinischer Behandlung sehr zahlreich sind, lässt sich die Operation in allen Fällen kaum empfehlen. Die Frühoperationen geeigneter Fälle hat sicherlich die Sterblichkeit herabgesetzt. Die medizinische Behandlung besteht in Ruhe, flüssiger Diät, Abführmittel und warmen Umschlägen. Narkotica nur bei starken Schmerzen.
Maass (Detroit).

Gundersen (31) theilt 65 theils von ihm, theils von Dr. Christensen und Dr. Evans operirte Fälle von Appendicitis mit. 26 wurden in der anfallsfreien Zeit operirt, fünf vor und 30 nach der Perforation des Wurmfortsatzes während des akuten Anfalles, die letztgenannten mit begrenzter Peritonitis. Sechs Fälle waren diffuse Peritonitiden; von diesen starben vier, alle übrigen genasen. Die Indikationen zur Operation sowohl als auch die Methode wird berücksichtigt und alle Fälle tabellarisch beigefügt. Als Anhang führt Verfasser noch 22 von ihm später operirte Fälle von akuter Appendicitis, von denen neun vor, die übrigen nach der Perforation zur Behandlung kamen. H. J. v. Bonsdorff (Helsingfors).

Von den 35 in Grünbaum's (29) Privatklinik aufgenommenen Patienten wurden 30 operirt und zwar befanden sich hiervon zwei im ersten Stadium der Krankheit (1 Woche — 1 Todesfall nach der Operation), fünf Patienten waren bereits 12—15 Tage krank. — zwei Todesfälle. Die Mehrzahl der Patienten war in einem viel späteren Stadium des Leidens in die Behandlung gekommen. Dreimal war bereits allgemeine Peritonitis vorhanden, von den 27 übrigen hatten 26 einen cirkumskripten Acsess. Achtmal war eine Perforation des Wurmfortsatzes vorhanden. Von den fünf nicht operirten Patienten erlag einer einem späteren Recidiv. Ausführliche Krankheitsgeschichten tragen zum genaueren Verständniss wesentlich bei. Trzebicky (Krakau).

Kraske (43) steht nicht auf dem Standpunkt der radikalen Chirurgen, sondern operirt nur dann bei der akuten cirkumskripten Perityphlitis, wenn

Eiter nachgewiesen wird, ohne den Wurmfortsatz dabei zu suchen. Die Amputation des erkrankten Organes nimmt er bei der chronischen recidivirenden Epi- und Perityphlitis nur im anfallsfreien Intervall vor.

Tscherning (95) berichtet über 21 Fälle von Amputation des Proc. vermiformis im freien Stadium. Von diesen Fällen sind zwei an Infektion gestorben. Schaldemose.

Die Mittheilung Sorel's (87) umfasst fünf Fälle von Appendicitis, bei denen zu spät operirt wurde und deshalb der Tod eintrat. Sorel hatte sich in allen Fällen auf eine einfache Incision der Bauchdecken zur Entleerung des Eiters und auf Drainage beschränkt (keine Eventration, keine Spülung). Er warnt eindringlich vor der medikamentösen Behandlung der Appendicitis.

Maurange (53) giebt uns eine Uebersicht über die in Frankreich zur Zeit geltenden Grundsätze bei der Behandlung der Appendicitis, sowohl vom Standpunkte des Chirurgen, wie des internen Klinikers aus. Dieselbe bietet aber keine neuen Gesichtspunkte.

Die unter Mosler's Leitung angefertigte Dissertation Sommer's (84) enthält eine Zusammenstellung der Indikationen für die operative Behandlung der Perityphlitis aus den Arbeiten einiger bekannten Autoren.

Renvers (72) giebt vom Standpunkte des internen Klinikers seine Ansichten über die Indikationen zur chirurgischen Behandlung der Appendicitis wieder und legt denselben eine Eintheilung zu Grunde, die sich ziemlich genau deckt mit der Dörffler's. cf. Nr. 19.

Ewald (22) konstruirt eine neue Form der Appendicitis, der er den Beinamen „larvata" giebt, weil unbestimmte Störungen der Magen- und Darmthätigkeit und des Allgemeinbefindens im Vordergrunde stehen, während der lokale Befund einer Erkrankung des Appendix erst relativ spät erhoben wird. In drei Fällen, deren Krankengeschichte er wiedergiebt, war die Operation von ausgezeichnetem Erfolge. Der Appendix war in starke Verwachsungen eingebettet, und entweder abgeknickt oder enthielt seichte Geschwüre.

Karewski (39) glaubt, dass Prodromalerscheinungen (Flatuleszenz, Verstopfung, Bauchkrämpfe) den ersten Anfällen von Appendicitis häufig vorangehen und erklärt diese für identisch mit Sonnenburg's Latenzstadium der Perityphlitis und Ewald's Appendicitis larvata. Zuweilen folgte diesen Prodromalerscheinungen nicht eine Appendicitis, sondern subphrenische oder retroperitoneale Abscesse mit Senkung, je nachdem der Appendix gelagert ist. Nicht ganz selten vereitern auch die retroperitonealen Drüsen. Für die Prognose ist es natürlich von grösster Wichtigkeit, wohin die Appendicitis durchgebrochen ist.

Dieulafoy (15) unterscheidet verschiedene Formen der Appendicitis.

1. Diejenige, welche zu Beginn einen gutartigen Verlauf zu nehmen scheint. Hier fehlen gewöhnlich Fieber und Erbrechen, dagegen besteht Verstopfung. Das wichtigste Symptom stellt der Schmerz dar, der in der Umgebung des Mac Burney'schen Punktes lokalisirt und verbunden ist mit Muskelspannung und Hyperästhesie der Haut. Derartige Fälle können in Heilung übergehen, ebenso gut aber auch zu tödtlicher Peritonitis führen, wenn nicht rechtzeitig operirt wird.

2. Bei der zweiten Form treten von vornherein sehr alarmirende Symptome auf. Der Schmerz erreicht innerhalb weniger Stunden eine grosse Intensität; oft an verschiedenen Stellen des Leibes ist Druckempfindlichkeit

vorhanden, doch findet sich in der Gegend des Appendix die Symptomentrias: Schmerz, Muskelspannung, Hyperästhesie der Haut am ausgesprochendsten. Daneben besteht häufiges Erbrechen, Pulsbeschleunigung; die Temperatur steigt rapide an. Die Diagnose ist hier am leichtesten. Im Verlaufe dieser Form kommen oft trügerische Besserungen vor, welche aber gewöhnlich nur die Erscheinungen von Peritonitis diffusa einleiten.

3. Eine dritte Kategorie könnte man als Appendicitis larvata bezeichnen. Hier steht oft das Erbrechen im Vordergrunde, eine einfache Indigestion vortäuschend, während die genannte Symptomentrias mehr zurücktritt. Zuweilen maskiren aber auch profusen Diarrhöen die eigentliche Krankheit und man glaubt eine Enteritis oder Enterocolitis vor sich zu haben.

Was die Symptomentrias angeht, die sich bei Appendicitis am konstantesten findet, so tritt der Schmerz niemals von vornherein in ganzer Intensität auf, sondern nimmt allmählich zu und erreicht nicht immer hohe Grade. Die Lokalisation des Schmerzes ist für die Diagnose von grosser Bedeutung. Er ist am heftigsten am Mac Burney'schen Punkte (Mitte der Verbindungslinie zwischen Nabel und Spina ossis ilei a. s. dextra). Hier ist auch die défense musculaire (Kontraktion und Induration der Bauchmuskulatur) und die Hyperästhesie der Haut am grössten.

Die Enterocolitis und Typhlocolitis werden am häufigsten mit der Appendicitis verwechselt; doch sind sie zu unterscheiden von letzterer durch die Ausbreitung und Verallgemeinerung der Schmerzen, welche dem Verlaufe des Colon transversum und descendens folgen, während Muskelspannung und Hauthyperästhesie fehlen.

Die Appendicitis setzt ferner meistens inmitten ausgezeichneter Gesundheit ein, während der Enterocolitis gewöhnlich schon längere Zeit Magen-Darmkatarrhe vorausgegangen sind.

Im Gegensatz zu Ferrand verwirft er Abführmittel, Belladonna, sowie jede medikamentöse Behandlung der Appendicitis, weil er glaubt, dass dieselbe auf den in dem Appendix eingeschlossenen Krankheitsherd doch nicht einwirke und meist zu spät komme, und erklärt die operative Behandlung der Krankheit für die vernünftigste, weil man allein durch sie den unangenehmen Zwischenfällen vorbeugen könne.

Auf die Schwierigkeiten der Diagnose zu Beginn der Erkrankung weist Lucas-Championnière (51a) hin.

Vielfach werden nach Lucas-Championnière Enteritis, Enterocolitis, Typhlitis und Perityphlitis nicht genügend von der Appendicitis getrennt, darauf ist die Verschiedenheit der Ansichten über die zweckmässigste Behandlung der Appendicitis und der Streit der Chirurgen über Früh- und Spätoperation zurückzuführen. „Jedesmal, wenn der Appendix krank ist, muss man interveniren, um ihn zu entfernen". In der Aetiologie der Appendicitis spielen weder die Kothsteine noch die Sekretstauung innerhalb einer abgeschlossenen Höhle des Appendix die ihnen zugeschriebene Rolle, sondern die verschiedenen Formen derselben, werden hervorgerufen durch die Verschiedenheit der Infektion, die meist auf intestinalem Wege erfolgt, und die wechselnde Betheiligung des Lymphapparates an derselben. Lucas-Championnière ist also geneigt die Appendicitis als eine Infektionskrankheit anzusehen, verwirft deshalb die Opiumtherapie und empfiehlt den Gebrauch von Abführmitteln, ebenso wie nach Bauchoperationen.

Bei Fettleibigen ist eher eine abwartende Behandlung zu rechtfertigen,

weil die Gefahr der Bauchbrüche nach der Operation grösser ist und letztere unangenehme Dimensionen zu erreichen pflegen. Im Uebrigen sind alle Fälle von Eiterungen sobald als möglich zu operiren; die Aufsuchung des Appendix ist dabei gewöhnlich zu vermeiden.

Bei allgemeiner Peritonitis muss die Operation gemacht werden, trotz der geringen Aussicht auf Erfolg.

In den Fällen von Crise appendiculaire ist die Abtragung des Appendix geboten und wenn einmal die Operation beschlossen ist, scheint es ihm vortheilhafter, wenn sie sogleich vorgenommen wird; dasselbe gilt von der recidivirenden Appendicitis.

Die Operation kann man unterlassen in den Fällen, wo Verstopfung und Durchfälle abwechseln und der Schmerz nicht fixirt ist, weil hier schon Abführmittel und die Regelung der Diät eine Besserung herbeiführen.

Gross (28) berichtet über eine Wurmfortsatzexstirpation im freien Intervall, bei der der Processus am Cöcum adhärent war und in der Mitte dieser Adhäsion eine kleine Fistel bestand, die das Innere des Appendix mit dem des Cöcum verband. Vier weitere Krankengeschichten ähnlicher Fälle schliesst er aus der Praxis von Jalaguier seiner eigenen Beobachtung an und zieht aus diesem Material folgende Schlüsse:

1. Zuweilen existirt eine Fistel zwischen Appendix und den Darmschlingen bei der Appendicitis, aber diese Fisteln sind selten.

2. Ihre Diagnose ist beinahe unmöglich.

3. Was ihre Entstehung angeht, so sind die Fisteln das Resultat des Durchbruches eines periappendikulären Abscesses in den Darm und vielleicht eines ulcerativen Vorganges bei der Ausstossung eines Kothsteines.

4. Bei der Operation können diese Fisteln Schwierigkeiten machen und das Resultat in Frage stellen, weil die Perforation im Darme leicht übersehen werden kann.

Unter 441 Krankengeschichten von Appendicitis des Krankenhauses Moabit zu Berlin (Sonnenburg, Hermes) fand Mühsam (59) 78mal eine Komplikation des Krankheitsverlaufes mit einer Fistel. Drei davon (Krankengeschichten!) waren spontan, also ohne operativen Eingriff, die anderen 75 nach einem solchen entstanden.

Unter den letzteren unterscheidet er solche, bei denen niemals Koth, sondern nur etwas seröse oder eiterige Flüssigkeit aus der Wunde gekommen ist — 25 Fälle, und richtige Kothfisteln 49 Fälle. In einem Falle trat im Verlaufe der Heilung eine Blasenfistel ein, welche spontan heilte. Von den 25 einfachen Fisteln heilten spontan oder wurden ohne Eingriff erheblich gebessert 15 = 60%, 10 Patienten, darunter ein Fall von Tuberkulose kamen zur Operation = 40%.

Von den 49 Kothfisteln sind spontan geheilt oder erheblich gebessert 31 = 62%, wenig gebessert 1 = 2%, operirt wurden 8 = 16%, gestorben sind zwölf Patienten = 24%, darunter drei operirte. Unter den Todesursachen findet sich 6mal Peritonitis, 3mal Tuberkulose und je 1mal Nachblutung, Ileus und Entkräftung.

Für die Entstehung einfacher Fisteln führt Mühsam folgende Gründe an:

1. Entzündliche Veränderungen der Serosa machen eine wirksame Uebernähung des Wurmfortsatzstumpfes unmöglich.

2. Der Appendix kann nur abgebunden, nicht übernäht werden.

3. Abreissen des Appendix.

4. Unmöglichkeit, ihn aufzufinden.

Die Behandlung der einfachen Fisteln bestand zunächst in häufigem Touchiren, Bädern, feuchten Umschlägen, mässiger Dilatation, Tamponade. Versagten diese Mittel, so wurde zur Operation geschritten, die beschrieben wird.

Für die Kothfisteln giebt Mühsam folgende ätiologische Eintheilung:

1. Kothfisteln nach Abscessspaltungen;
2. „ nach ungenügender Stumpfversorgung, im Ganzen 30 Fälle;
3. „ nach Schädigung der Darmwand;
   a) durch Eiterung (6 Fälle);
   b) durch Tuberkulose (3 Fälle);
4. Kothfisteln nach Darmverletzung;
   a) in Folge eines Operationsfehlers (4 Fälle);
   b) in Folge der Art der Erkrankung (Verwachsungen) (6 Fälle).

Auch für diese Gruppe finden wir genaue Angaben über die Behandlung und das einzuschlagende Operationsverfahren.

Den Schluss der Arbeit bilden die Krankengeschichten im Auszug.

In der Hermes'schen Arbeit (36) finden wir zunächst eingehende Angaben über die Lage des Appendix und der Ovarien, sowie das, beide Organe mit einander verbindende, Ligamentum appendiculo-ovaricum resp. Ligamentum suspensorium ovarii (Waldeyer). Die Fortleitung der Entzündungen von dem einen zum anderen Organe kann in zweierlei Weise stattfinden: intra- und extraperitoneal. Auf extraperitonealem Wege kann die Infektion erfolgen, wenn der Wurmfortsatz keinen vollständigen Peritonealüberzug hat; durch Vermittelung des genannten Ligamentes, wenn er intraperitoneal gelegen ist, beide Male aber auf dem Wege des parametranen Bindegewebes. Es kann auf diese Weise zu Parametritiden kommen, die durch Appendicitis bedingt sind, und zwar zu serösen wie zu eiterigen. Auf intraperitonealem Wege erfolgt die Infektion meist durch Eitersenkung in das kleine Becken nach Bildung eines Abscesses, häufig begünstigt durch abnorme Länge des Appendix.

Hermes schildert dann weiter die Symptome der durch Appendicitis hervorgerufenen Parametritis und bespricht die Diagnose und Differentialdiagnose sowie die operative Behandlung der Erkrankung. Zur Operation empfiehlt Hermes den bogenförmigen Schnitt am Beckenrande parallel zum Poupart'schen Bande. Neben einer ausführlichen Litteraturangabe finden sich zahlreiche lehrreiche Krankengeschichten in der Hermes'schen Arbeit.

Duehrssen (20) hat in etwa 3% seiner gynäkologischen Laparotomien Erkrankungen des Wurmfortsatzes gefunden und zwar bei entzündlichen und besonders bei eiterigen Adnexerkrankungen: 1. da, wo Verwachsungen von Dünndarmschlingen mit den Beckenorganen vorhanden waren und 2. wo neben der Adnexerkrankung das rechte Ligamentum latum auffallend verkürzt und verdickt erschien. Es handelte sich stets um die Appendicitis simplex Sonnenburg's und meist war die Erkrankung des Processus eine sekundäre von den erkrankten Adnexen fortgeleitete; dagegen hat er nur einen einzigen Fall von primärer Appendicitis mit sekundärer Erkrankung der Adnexe beobachtet. In drei Fällen exstirpirte er Wurmfortsatz, Adnexe und Uterus ventral und empfiehlt dafür den Medianschnitt in der Linea alba. Bei diesen Erkrankungen spielt das Ligamentum appendiculo-ovaricum eine grosse Rolle, indem es einerseits Entzündungen des Parametriums nach oben leitet, umge-

kehrt Eiterungen im Mesenterium des Appendix ins kleine Becken. Zuweilen kommt durch letzteren Vorgang eine Retroversio uteri zu Stande.

Ochsner (61) beschäftigt sich gleichfalls mit den Beziehungen, die zwischen Appendicitis und den rechtsseitigen Adnexerkrankungen der Frauen bestehen und führt auf Grund von 16 eigenen Beobachtungen den Nachweis, dass zuweilen auch dysmenorrhoeische Beschwerden mit einer Appendicitis zusammenhängen. Er schliesst mit folgenden Schlüssen:

1. Die Appendicitis verursacht häufig Entzündungen der rechten, gelegentlich auch der linken Adnexe.
2. Dadurch, dass sich die Beschwerden periodisch im Zusammenhange mit der menstruellen Kongestion steigern, entsteht chronisches Siechthum.
3. Bei der Operation wegen Pyosalpinx sollte jedesmal der Appendix untersucht werden.
4. Umgekehrt die rechten Adnexe bei der Operation chronischer oder recidivirender Appendicitis.
5. Bei katarrhalischer Appendicitis ist der Schmerz während der Periode oft besonders heftig.
6. Wenn der Schmerz bei heftiger Dysmenorrhoe auf die rechte Seite beschränkt ist, ist häufig der Appendix primär erkrankt.
7. Nach der Heilung einer gangränösen Appendicitis bleiben häufig noch Störungen zurück, die auf sekundäre Erkrankung der Adnexe bezogen werden müssen.
8. Bei jungen Mädchen, die an Dysmenorrhöe leiden, muss in der Anamnese auf vorausgegangene Appendicitisattacken geachtet werden.
9. Der Umstand, dass viele derartige Fälle fälschlich als Salpingitis behandelt werden, erklärt es, weshalb Appendicitis häufiger bei Männern als bei Frauen sein soll.

In der Schwangerschaft ist die Appendicitis nicht selten. Pinard (65) hat innerhalb von nicht ganz einem Jahre drei Fälle beobachtet und verlangt für jede während der Schwangerschaft diagnostizirte Appendicitis den Eingriff, der durchaus nicht immer zum Aborte führt, während Frauen mit schwerer Appendicitis fast immer abortiren, wenn die Operation unterbleibt. Die Diagnose ist meist leicht, differentialdiagnostisch sind einfache Indigestionen, Leberkoliken, Erbrechen der Schwangeren zu berücksichtigen. Weiter sind Verwechslungen mit extrauteriner Gravidität, Salpingitis, Adnexentzündung und typhösem Fieber zu vermeiden.

Hadra (32) macht gegenüber Edebohls, der durch Nephropexie in 12 Fällen Heilung einer chronischen Appendicitis erzielt haben will, geltend, dass die chronische Appendicitis bei Frauen ungemein häufig ist und wohl nicht durch Wanderniere hervorgerufen werde, sondern zuweilen zufällig mit ihr zusammen vorkomme. Er fordert dringend vor jeder gynäkologischen Operation die Untersuchung der Cöcalgegend (Mac Burney'schen Punkt) und glaubt, dass dadurch viele überflüssige und unnütze Operationen vermieden würden.

Jaboulay fand dreimal, wie Kraepelin (42) mittheilt, bei der Exstirpation des Appendix ein äusserlich gesund aussehendes Organ, das dann beim Aufschneiden schwere Veränderungen erkennen liess.

Lanz (47) hat sich gelegentlich einer Wurmfortsatzexstirpation im freien Intervall davon überzeugen können, „dass ein von aussen ganz normal aus-

sehender Wurmfortsatz, dessen Entfernung dem Operateur von zweifelhaftem Werthe erscheinen mag, im Inneren schwere Veränderungen aufweisen kann, welche für den Träger einen Anlass steter Lebensgefahr bilden" und stellt die Forderung auf, „dass ein wegen Perityphlitis freigelegter Wurmfortsatz unter allen Umständen zu entfernen ist, auch dann, wenn er völlig normal erscheint."

Hannington (33) berichtet über die Resultate von 503 Appendicitisoperationen bezüglich der Entstehung von Bauchbrüchen. Er fand Folgendes bei 236 Personen, die sich ihm zur Nachuntersuchung innerhalb einer Zeit von neun Monaten bis zu neun Jahren nach der Operation vorstellten und von denen bei 85 die Wunde ganz, bei 88 theilweise und bei 63 gar nicht genäht war. Von 85 ganz vernähten zeigten 17 eine leichte, 2 eine mittlere, 3 eine breite Spalte der Muskulatur.

Von 88 theilweise genähten	28 leichte 21 mittlere 25 breite	Muskelspalte.
Von 63 offen gelassenen	14 leichte 17 mittlere 24 breite	

Eine allgemeine Vorwölbung des Bauches auf der rechten Seite zeigten

von den 85 ganz geschlossenen	6 Fälle	=	7 %
„ „ 88 theilweise geschlossenen	40 „	=	45 %
„ „ offen gelassenen	29 „	=	46 %

eine richtige Hernie in der Narbe erwiesen von

85 ganz genähten	3 Fälle	=	3½ %
88 theilweise genähten	11 „	=	12½ %
63 offen gelassenen	13 „	=	20 %.

Er kommt auf Grund dieser Nachuntersuchungen zu folgenden Schlüssen:

1. Hernien oder Vorwölbung der Bauchwand kommen oft nach der Appendicitisoperation vor. Sie beruhen auf der Durchtrennung der Muskeln und anderen Geweben und sind sehr gewöhnlich, wenn drainirt worden ist.
2. Muskel- und Sehnenfasern sollten deshalb nur dann quer durchtrennt werden, wenn dies unumgänglich möglich ist.
3. Es sollte möglich wenig kompendiöses Drainagematerial gebraucht und die Wunde mit Nähten soweit als möglich verschlossen und dabei die verschiedenen Muskellagen, jede für sich, vereinigt werden.
4. Starke Bandagen und Bruchbänder sind von geringem Werthe und können Schmerzen machen.
5. Die Bauchmuskulatur muss alsbald nach der Operation durch geeignete körperliche Uebungen gestärkt werden. (Rumpfbeugen und -strecken, Beinheben und -senken bei Rückenlage etc.)
6. Bei Hernien oder deutlicher Vorwölbung ist eine Operation angezeigt.

Johnson's (37) Fall betrifft eine 40jährige Frau, bei der sich ein Bauchbruch entwickelte nach der Incision eines perityphlitischen Abscesses etwas nach aussen vom rechten Rectusrande. Zum Zwecke der Beseitigung des Bauchbruches exstirpirte Johnson die Narbe sammt dem Peritonealsack, spaltete die Rectusscheide auf der einen, isolirte die verschiedenen Bauchmuskellagen auf der anderen Seite und vernähte dann das innere Blatt der Rectusscheide mit dem sehnigen Theil des Obliquus internus und trans-

versus. Diese Stelle deckte er, indem er den Körper des Rectus nach aussen zog und dem Obliquus externus so vereinigte, dass diese Naht zwei Zoll nach aussen von der früheren Bruchpforte lag. Fünf Monate nach der Operation war keine Vorwölbung in der Narbe nachzuweisen.

Dauber's (8) Arbeit hat die Aetiologie der Appendicitis und die Rolle, die Katarrhe der Dickdarmschleimhaut dabei spielen, zum Gegenstand. Dauber beschreibt einen Fall, in dem ein chronischer Katarrh des Colons zu einem an der Gerlach'schen Klappe sitzenden submukösen Abcesse geführt und dadurch eine starke Stenose des Appendix bewirkt hatte. Heilung durch Operation.

Ein Trauma, das die rechte Fossa iliaca trifft, kann eine Appendicitis hervorrufen oder es wirkt als Gelegenheitsursache für die Entstehung der Krankheit bei einem vorher schon kranken Appendix. Letzteres ist nach Nimier (60) anzunehmen, wenn die Krankheit zum Ausbruch kommt nach einem Sprunge, einer leichten körperlichen Anstrengung oder Erschütterung. Im Gegensatze dazu giebt Nimier die Krankengeschichten von vier Fällen wieder, in denen das Trauma seiner Meinung nach die Appendicitis hervorgerufen hat, in denen also der Wurmfortsatz vorher gesund war und das Trauma als „cause déterminante" zu betrachten ist.

Die fünf Fälle von akuter Appendicitis, welche Cathelin (5) mittheilt, betreffen Kinder mit tuberkulösen Knochen- und Gelenkleiden. Vier davon wurden innerhalb der ersten 5—28 Stunden operirt und geheilt; einer, 30 Stunden nach Beginn der Erkrankung operirt, starb an Peritonitis. Es ist bemerkenswerth, dass in allen Fällen die Krankheit entstand, während die Kinder zu Bett lagen. Tuberkulöse Veränderungen am Wurmfortsatze lagen der Appendicitis nicht zu Grunde.

Stuparich (90) hat bei 600 Leichen die anatomischen und physiologischen Verhältnisse des Appendix untersucht und theilt uns die Resultate seiner Untersuchungen bezüglich der Länge des Appendix, der Entwickelung seines Mesenteriolum, seiner Lage zum Cöcum und Ileum und seiner regressiven Metamorphose mit. 19 mal unter 600 untersuchten Leichen fand er tuberkulöse Prozesse am Appendix, ohne dass diese Anlass zu einer akuten Peritonitis gegeben hätten. 26 mal fand er Residuen früherer Entzündung und zwar bei 12 Fällen nur leichte Veränderungen am Peritonealüberzug und in 14 ausser solchen auch ulcerative Schleimhautprozesse. Die untersuchten Leichen gehörten nur Individuen an, die an anderen Erkrankungen gestorben waren.

Eitel (21) giebt eine anatomisch-biologische Beschreibung des Processus vermiformis. Das Organ findet sich nur beim Menschen, den anthropoiden Affen und einem Beutelthier. Entwickelungsgeschichtlich scheint es dem langen Cöcum der Nager zu entsprechen. Beim Menschen schwankt die Länge des Appendix von 2—23 cm. Es scheint ein in der Rückbildung begriffenes Organ zu sein. Es sprechen für diese Annahme: der grosse Wechsel in seiner Länge, der Umstand, dass es sich nicht in demselben Massstabe entwickelt, wie es der übrige Darm nach der Geburt thut; dass es bei 50 Prozent aller Personen mehr oder weniger obliterirt ist. Ausser mit dem Alter scheint die Obliteration des Appendix mit seiner Kürze zuzunehmen. Die vorherrschende Lage des Appendix, ob im kleinen Becken, medial oder lateral vom Cöcum, scheint je nach der Nationalität Schwankungen unterworfen zu sein.

Maass (Detroit).

Deaver (10) hält den Appendixeiter für einen besonders giftigen Eiter, weil er meist durch den Bac. coli communis hervorgerufen wird. Staphylo- und besonders Streptokokken machen ihn noch gefährlicher. Alle Möglichkeiten, die bei nicht operativ eröffnetem Appendixabscess eintreten können, werden geschildert. Weil sehr schwere Komplikationen durch den Eiter hervorgerufen werden können, soll so früh wie möglich bei dem Auftreten der ersten typischen Schmerzen operirt werden. Auf die Frage, wie oft die geschilderten Komplikationen eintreten, geht Deaver nicht ein. Maass (Detroit).

Klecki (41) beschäftigt sich mit der Rolle, die das Bacterium coli in der Aetiologie der Appendicitis spielt. Er sucht auf dem Wege des Thierexperimentes folgende Fragen zu lösen: 1. Wird die Virulenz der Colibacillen dadurch gesteigert, dass sie sich in einem abgeschlossenen Raume (Cavité close Dieulafoy's) befinden, 2. oder hängt die Steigerung der Virulenz von histologischen Veränderungen ab, welche die Wände des Appendix unter dem Einflusse der veränderten Blutzufuhr erleiden. Er kommt zu dem Schlusse, dass die „Cavité close" nicht die ihr von Dieulafoy zugeschriebene Rolle bei der Entstehung der Appendix spielt. Vielmehr sind es beim Menschen hauptsächlich Störungen der Cirkulation, welche für die Entstehung der Appendicitis verantwortlich zu machen sind. Sie entstehen im Anschlusse an eine Infektion des Appendix und sind dann Folge einer Peritonitis periappendicularis. Durch diese kommt es also sekundär und indirekt zu einer weiteren Steigerung der Virulenz. Torsion des Appendix, Einklemmung desselben oder seines Mesenteriolum, fortgeleitete Darmkatarrhe, ein Fremdkörper oder Kothstein, desgleichen eine Anhäufung des Inhaltes in seinem Inneren, können ferner die Cirkulationsverhältnisse im Appendix stören und zu einer venösen Stase und Entzündung durch Zunahme der bakteriellen Virulenz führen. Ein Verschluss des Lumens ist dagegen nicht nöthig, wie denn auch häufig ein solcher bei der Appendicitis des Menschen vermisst wird, während man andererseits den Appendix verschlossen fand, ohne dass eine Entzündung bestand.

Krogius (45) hat in bakteriologischer Hinsicht 28 Fälle von Appendicitiden untersucht; 11 waren diffuse Peritonitiden auf appendikularem Grunde, 15 interperitoneale Abscesse als Folge einer Appendicitis perforativa, 1 Empyema und 1 Hydrops appendicis. In den beiden letztgenannten Fällen war das Sekret bakterienfrei, in allen übrigen kamen Mikroorganismen vor.

In den mikroskopischen Präparaten wurden überwiegend häufig drei verschiedene Bakterienformen gefunden.

1. Ein Bacillus mit abgerundeten Enden, der sich nach Gram entfärben liess, in 23 Fällen. 2. Ovale und lancettenförmige Diplokokken in kurzen, bisweilen auch in längeren Ketten gelagert. Färben sich nach Gram. 25 Fälle. 3. Schmale, leicht gebogene Bacillen, die einigemale als wellige Fäden auftreten. 16 Fälle. Auch sind in seltenen Fällen angetroffen: Streptokokken, sporenführende Bacillen, milzbrandähnliche Bacillen u. s. w.

Die Kulturen haben folgende Resultate gegeben: In drei Fällen waren es Reinkulturen, einmal von Streptococcus pyogenes, einmal Diplococcus pneumoniae und einmal Diplococcus intestinalis (Tavel und Lanz). In sechs Fällen traf man nur Bacterium coli communis, obgleich die mikroskopische Untersuchung das Vorhandensein auch von anderen Bakterienarten gezeigt hatte. In den 17 übrigen Fällen fanden sich neben Bacterium coli Pneumo-

coccus (13 mal), Diplococcus intestinalis (2), ein Diplococcus liquefaciens (1), Proteus vulgaris (1), Bacillus pyocyaneus (2).

Alle mit Ausnahme des Diplococcus intestinalis und liquefaciens zeigten sich bei Thierversuch als pathogen. In die Bauchhöhle des Kaninchens injizirt erzeugten die Kulturen des Bacterium coli eine wahre Appendicitis mit Schwellung und Injektion des Wurmfortsatzes, der mit Ecchymosen bedacht war und in dessen Inneren eine schleimig-blutige Flüssigkeit vorkam.

Die Untersuchungen des Verf. über die anaëroben Bakterien, deren Vorkommen bei Appendicitiden, Veillon und Zuber konstatirt haben, sind noch nicht abgeschlossen. Hj. von Bonsdorff (Helsingfors).

Die vier Fälle Robinson's (78) betreffen Eiterungen in der Nähe der Leber und geben dem Autor Veranlassung die dabei in Betracht kommende anatomische Lage des Appendix zu erörtern. Es handelt sich in den Fällen Robinson's um sekundäre Abscesse bei Appendicitis, die zweimal unter dem rechten Leberlappen und einmal über demselben ihren Sitz hatten. In letzterem Falle gesellte sich zu dem subphrenischen Abscess ein rechtsseitiges Empyem und eine Eiterung der Parotis. In einem vierten Falle entstand nach Eröffnung eines sekundären, oberflächlichen Abscesses unter dem Rippenrand eine Kothfistel. Alle Fälle kamen zur Heilung.

Towner's (93) Fall betrifft einen Mann, bei dem die Ausbildung eines perityphlitischen Exsudates mit einer trockenen Pleuritis und Perikarditis verbunden war, die sich wiederholte, als Patient einen Rückfall bekam, schliesslich aber, ohne dass ein operativer Eingriff der Appendicitis nöthig wurde, in Resolution überging.

Ein 23jähriger Mann, über den Patel (62) berichtet, bekam im Anschlusse an eine rechtsseitige Pleuritis einen perityphlitischen Abscess, der nach der Incision ohne Fistel heilte. Bald darauf neue Erscheinungen von Appendicitis. Laparotomie. Cöcum in käsige Massen eingebettet und ebenso wie das untere Ileum mit Tuberkeln bedeckt, Appendix verdickt, ohne Ulceration, einen kleinen Kothstein enthaltend. Resektion des Appendix und eines Theiles des Netzes, von dem die käsigen Massen ausgingen. Heilung.

Der Fall Pestemazoglu's (63) bezieht sich auf eine 36jährige Frau, die vor neun Jahren zuerst Erscheinungen einer wenig intensiven Appendicitis hatte, seitdem blieb die Ileocöcalgegend schmerzhaft. Bei einer späteren Exacerbation der Beschwerden, die mit Bildung eines grossen harten Tumors einherging, wurde incidirt und man fand die Trümmer eines grossen Steines, in dem zwei Stecknadeln eingebettet waren. Heilung nach vorübergehender Fistelbildung.

Unter dem Titel Grippe und Appendicitis giebt Gaginère (25) elf Krankengeschichten wieder, in welchen eine mehr weniger schwere Appendicitis im Verlaufe einer Influenza aufgetreten ist. Verf. scheint einen ätiologischen Zusammenhang anzunehmen. In zwei dieser Fälle führte die Appendicitis trotz der Operation zum Tode.

Unter der „appendicite néoplasique" hat man sich nach Gayet und Carle (24) eine Induration der Fossa iliaca vorzustellen, welche einen Tumor vortäuscht. Es bestehen die Erscheinungen dumpfer Schmerzen und leichter Verdauungsstörungen, doch steht die chronische Geschwulst im Vordergrunde der Symptome. Die Appendicite néoplasique kann verwechselt werden mit Tuberkulose und Aktinomykose. Gayet und Carle beschreiben einen hierher gehörigen Fall: 27jährige Nonne erkrankte zuerst an intermittirendem

Erbrechen. Dazu gesellten sich später leichte kolikartige Anfälle, die theils spontan auftraten, theils bei Beugungen des Schenkels, und es wurde ein kleiner, harter, unbeweglicher Tumor fühlbar, der allmählich wuchs bis zur Grösse einer Orange. Incision und Entleerung einer grossen Quantität Eiter. Im späteren Verlaufe brachen zwei weitere Abscesse spontan durch die Haut und es entstanden drei Fisteln, deren Beseitigung eine neue Operation erheischte. Bei derselben ist das Cöcum schwer aufzufinden und zu isoliren, zahlreiche fungöse Massen bedecken dasselbe. Da wo sich der Appendix an das Cöcum ansetzt, findet sich eine gestielte, daumengrosse Masse, welche aus mehreren harten, grauen Knospen zu bestehen scheint. Abbindung und Exstirpation des Gebildes nahe am Cöcum. Danach Kothfistel. Die mikroskopische Untersuchung ergiebt keine Anhaltspunkte für Tuberkulose, ebensowenig das Thierexperiment. Der Tumor erweist sich vorwiegend aus Drüsenschläuchen zusammengesetzt, enthält noch eine Muscularis mucosae, aber keine Muskularis und scheint entstanden durch Wucherung der Darmschleimhaut aus einer Oeffnung des Cöcum, die nach Perforation oder Spontanamputation des Appendix dicht an seiner Abgangsstelle, entstanden war. Der Zusammenhang mit dem Darmlumen war bei der Operation nicht mehr aufzufinden. Die Verfasser vergleichen die Entstehung und Struktur der Geschwulst mit dem Granulom des Nabels bei Neugeborenen.

Poncet (68) beschreibt als „appendicectomie sous-séreuse“ ein Verfahren, welches sich ihm bei einer Frühoperation nützlich erwies. In diesem Falle bestand eine starke Entzündung und Verwachsung in der Umgebung des Appendix und Poncet konnte denselben deshalb nicht sicher und schnell genug isoliren. Er eventrirte deshalb das Cöcum, durchtrennte den Wurmfortsatz einige Millimeter unterhalb seiner Mündung und zog das periphere Ende mittelst Klemmen aus seiner peritonealen Umhüllung. Dies gelang leicht, weil die Serosa in Folge der Entzündung durchtränkt und stark verdickt war.

Sandelin (82) berichtet von einem 57jährigen Mann, der früher an schubweise auftretenden Schmerzen in der Bauchhöhle gelitten und einen Leistenbruch trug. Dieser beobachtete, dass in unmittelbarem Anschluss an einen Schmerzanfall der Bruch heraustrat, doch ohne dass Einklemmungserscheinungen sich entwickelten. Am 7. Tage wurde eine Herniolaparotomie gemacht und dabei konstatirt, dass eine eiterige Peritonitis im Bruchsack vorlag, in welchem der Blinddarm mit dem Processus vermiformis lag. Der Appendix war perforirt und wurde entfernt, die Gedärme sorgfältig rein gewaschen und in die Bauchhöhle reponirt, die durch grosse eingeführte Kompressen geschützt war. Heilung. Der Fall wird vom Verf. benützt, um die Differentialdiagnose zwischen einer akuten Appendicitis im Bruchsack und einer Incarceration zu diskutiren. Als Zeichen einer Appendicitis im Bruchsack werden hervorgehoben: frühere appendicitisähnliche Anfälle, Irreponibilität des Bruches ohne deutliche Einklemmungserscheinungen bei Zeichen einer Entzündung im Bruchsack. Der glückliche Ausgang sowohl, als auch die Erfahrung bei Behandlung gleichartiger Krankheitsfälle scheint zu Gunsten der eingeschlagenen Behandlungsweise zu sprechen, die Gedärme zu reponiren anstatt die vorgefallenen Theile zu reseziren oder dieselbe ausserhalb der Bauchhöhle liegen zu lassen, um dieselbe später einzuführen. Ganz ähnlich lag ein zweiter Fall, den von Unge (96) mittheilt.

Ein 64jähriger Mann, der einen sehr schwer reponiblen Bruch trug,

kam, nachdem er sieben Tage lang seinen Bruch nicht hatte einrichten können, doch ohne ausgebildete Einklemmungserscheinungen zur Operation. Es lagen im Bruchsack, der voll Eiter war, der Blinddarm und dessen Anhang, der brandig war und exstirpirt wurde. Hj. von Bonsdorff (Helsingfors).

Riese (77) beschreibt zwei Fälle, in denen sich im Anschlusse an perityphlitische Abscesse Störungen der Urinentleerung entwickelten, die er aus der Kompression resp. Abknickung des Ureters durch peritonitische Schwarten erklären will.

In dem Falle Braquehaye's (4) waren drei Anfälle vorausgegangen, die als Appendicitis gedeutet wurden, wegen ausgesprochener Schmerzhaftigkeit an cirkumskripter Stelle. Bei der Operation fand sich das äussere Drittel des Appendix durch ein vom Mesenteriolum ausgehendes Band an dem Ileum fixirt und abgeklemmt. Das Lumen war nicht ganz verschlossen, aber es hätte an der Strikturstelle eine Perforation erfolgen können, ebenso wie bei einer Brucheinklemmung.

Dennis (12) erwähnt einen Fall, in dem bei einer Appendicitisoperation nicht nur der Appendix, sondern auch das Cöcum und ein Theil des Ileum gangränös gefunden wurde. Auswaschung mit Wasserstoffsuperoxyd. Tamponade. Heilung ohne Fistel, trotzdem sich ein Stück des Cöcum abstiess. Ferner berichtet er von drei weiteren Appendicitisfällen, wo sich Eiter frei in der Bauchhöhle fand, und die alle heilten, indem täglich die Bauchhöhle zuerst mit Wasserstoffsuperoxyd und dann mit Salzlösung ausgespült wurde.

Krimow's (44) Fall ist dadurch bemerkenswerth, dass während eines leichten Anfalles von katarrhalischer Appendicitis der rechte Hoden auf die doppelte Grösse anschwoll, ohne sonstige Betheiligung des Urogenitalapparates. Verf. führt diese Erscheinung auf reflektorische Störungen der Innervation der Hodengefässe zurück. Die Schwellung ging zugleich mit den Darmerscheinungen nach Verabreichung von Ol. Ricini, Magister. Bismuthi und Natr. salicyl. in drei Tagen zurück. Wanach (St. Petersburg).

Der Villard'sche Fall (101) von innerer Einklemmung, durch den Wurmfortsatz bedingt, betrifft eine Frau, bei der früher eine eingeklemmte rechtsseitige Hernie operirt war. Der Appendix war in Verwachsungen eingebettet und hatte dadurch die Abklemmung bewirkt. Resektion des Mesenteriolum, Heilung. Der Appendix wurde merkwürdigerweise zurückgelassen.

Wallace (102) hat drei Fälle von eiteriger Peritonitis nach Appendicitis durch Operation am dritten Krankheitstage geheilt. In zwei Fällen handelte es sich um diffuse Peritonitis, in einem Falle war dieselbe auf die Organe hinter dem grossen Netz beschränkt. Die Operation bestand in einer 6 Zoll langen Incision durch den rechten Rectus, Eventration der Därme und Auswaschung der Bauchhöhle mit heissem sterilem Wasser. Den Appendix hat er in allen drei Fällen entfernt. Falls die Reposition der eventrirten Därme Schwierigkeiten macht, ist die Punktion und Entleerung derselben zu empfehlen. Ohne Eventration hält er eine gründliche Säuberung der Bauchhöhle für unmöglich. (Das Lebensalter der Patienten ist leider aus dem Berichte nicht zu ersehen. Ref.)

Die Krankengeschichte des Villar'schen (97) Falles ist bemerkenswerth, weil bei dem 35jährigen Manne niemals Erscheinungen von Appendicitis vorausgegangen, trotzdem ein Stein von aussergewöhnlicher Grösse gefunden wurde, der jedenfalls schon länger vorhanden gewesen sein musste.

Glantenay (26) berichtet über einen durch Operation geheilten Fall

von Appendicitis bei einem 11jährigen Knaben, in welchem der Abcess unter der Leber sass und sich gleichzeitig subcöcal entwickelt hatte. Der Abscess war hier nicht dadurch zu Stande gekommen, dass der Appendix nach oben geschlagen war, sondern dadurch, dass das Cöcum noch seine embryonale Lage unter der Leber beibehalten hatte. Einen ähnlichen Fall beschreibt Jalaguier in seiner Traité de chirurgie.

Maurange (54) berichtet von einem Falle, in dem Tuffier den Wurmfortsatz exstirpirte in der Annahme, dass es sich um eine akute Appendicitis handle. Später ergab aber die Blutuntersuchung, dass ein atypischer Typhus vorgelegen hatte.

Revilliod (73) giebt die Krankengeschichten und Sektionsprotokolle von zwei Fällen wieder, in denen 15 Jahre resp. 10 Monate vor dem aus anderer Ursache erfolgten Tode eine schwere Appendicitis bestanden hatte. In beiden Fällen war es zur Spontanheilung gekommen, und zwar einmal nach Eröffnung eines Abscesses. Der Appendix war zum Teil obliterirt und in einen Narbenstrang verwandelt. Die Möglichkeit eines Recidives schien dem Verfasser in beiden Fällen ausgeschlossen zu sein.

Koch (41) verwirft die Eröffnung perityphlitischer Douglasabscesse sowohl von den Bauchdecken, als von dem Rektum aus und schlägt folgendes Operationsverfahren vor: Steinschnittlage mit Beckenhochlagerung. Einführung eines Katheters bis zur Blase. Schnitt rechts von der Raphe perinei beginnend, die linke Seite des Afters umkreisend bis über die Basis des Steissbeins hinaufgeführt. Durchtrennung der Levator- und Glataeusfasern, sowie der am Kreuz- resp. Steissbein sich ansetzenden Ligamente. Freilegung der vorderen und linken Seite des Mastdarms. Stumpfe Eröffnung des Abscesses mit der Hohlsonde nach vorheriger Probepunktion. Drei so operirte Fälle sind glatt geheilt.

Coffey (7) weist auf die zahlreichen Lymphdrüsen hin, die sich in der Submukosa des Appendix vorfinden. Einige derselben reichen bis unter den epithelialen Ueberzug der Mukosa.

Abadie (1) demonstrirte einen Wurmfortsatz von 12 cm Länge und einer kaum wahrnehmbaren Perforation an der Spitze. Letztere hatte zur Bildung eines Abscesses rechts und hinten vom Cöcum geführt, der nahezu symptomlos verlaufen war und sich etwa innerhalb eines Monates entwickelt hatte. Von der Symptomentrias Hyperästhesie der Haut, défense musculaire und Druckempfindlichkeit am Mac Burney'schen Punkt, war nur die letztere vorhanden. Daneben war ein leicht fluktuirender Tumor bei tiefer Palpation nachweisbar.

Ueber einen interessanten Fall von allgemeiner Ausdehnung des Appendix mit Neigung zu adenomatöser Degeneration der Schleimhaut berichten Meslay und Pauchet (56). Letzterer entfernte bei einer 63jährigen Frau einen faustgrossen Tumor, welcher anfangs als pericöcales Exsudat, bei der Narkosenuntersuchung als Ovarialcyste mit Stieldrehung imponirte; in Wirklichkeit aber aus dem an seiner Basis gedrehten Appendix bestand, dessen Inneres durch Schleim und abgestossene Epithelien bis zu Faustgrösse gedehnt war. Genaue mikroskopische Untersuchungen der Wand der Geschwulst ergaben eine Proliferation der Drüsenschläuche namentlich in der Nähe des Stieles, peripherwärts eine Atrophie der Schleimhaut mit sklerotischer Verdickung. Patientin hatte schon von Jugend auf, ab und zu an Leibschmerzen

gelitten; Beschwerden, die auf eine Appendicitis hinwiesen, waren aber erst 13 Tage vor ihrem Eintritt in's Hospital aufgetreten.

Walther (104) entfernte einen nicht ganz 8 cm langen, cystisch degenerirten Wurmfortsatz, der einen Durchmesser von 3 und einen Umfang von 9 cm hatte, bei einer jungen Frau, die drei leichte Anfälle von Appendicitis durchgemacht hatte. Der Wurmfortsatz hing in's kleine Becken, war völlig transparent und mit peritonealen Auflagerungen versehen.

Lafarelle (46) demonstrirt der anatomischen Gesellschaft zu Bordeaux einen Appendix von 23 cm Länge, den er zufällig bei einer Sektion gefunden hatte, und der gesund war, sowie keinerlei Erscheinungen gemacht hatte, obwohl er um das untere Ende des Ileum geschlungen war. Sein Kaliber entsprach dem einer Gänsefeder; seine Höhle war in ganzer Ausdehnung durchgängig.

Dr. Dawbarn (9) demonstrirte der New-Yorker chirurgischen Gesellschaft einen Appendix, der von einer Stecknadel durchbohrt war. Das Präparat stammte von einem 20 Monate alten Kinde, das nach Aussage des Vaters die Nadel fünf Wochen vorher verschluckt hatte. Die Operation, die in der Annahme einer Appendicitis vorgenommen wurde, endete letal.

e) Geschwülste.

1. *Boas, Erfahrungen über das Dickdarmcarcinom. Verein für innere Medizin. Berliner klin. Wochenschrift 1899. Nr. 51.
2. Battle, On some cases of resection of the large intestine for malignant growth, with reestablishment of the intestine tract. The Lancet 1899. Nov. 11.
3. Barthold Carlson, Drei Fälle von Resektion des Dickdarms wegen Krebs. Hygiæa 1899. Bd. LXI. Heft 8. p. 173.
4. Barker, Excision of the caecum for carcinoma. The Lancet 1899. Dec. 2.
5. Dominci, Cancer de la région vatérienne. La Presse médicale 1899. Nr. 59.
6. Axel Cedercreutz, Ein Fall von Scirrhus valvulæ Bauhini. (Aus der chirurg. Abtheilung des Diakonissen-Krankenhauses zu Helsingfors.) Finska Läkaresänskapets Handlingar 1899. Bd. XLI. p. 732.
7. Cameron, Case of subserous pedunculated spindle-celled sarcoma of the Ileum, with torsion of the pedicle. Path. and clin. soc. Glasgow med. journal 1899. May.
8. Fraikin, Carcinome du côlon; entérectomie et entéro-anastomose. Soc. d'anat. et de physiol. Journal de médecine de Bordeaux 1899. Nr. 20.
9. v. Hopfgarten, Ueber eine Dünndarmgeschwulst (Lymphangiom) als Operationsbefund bei einem eingeklemmten Schenkelbruche. Deutsche Zeitschrift für Chir. 1899. Bd. 50. Heft 5 und 6.
10. de Holstein, Les kystes gazeux de l'intestin chez l'homme. La semaine médicale 1899. Nr. 53.
11. Hiller, Ueber Darmlipome. v. Bruns'sche Beiträge 1899. Bd. 24. Heft 2.
12. Heurtaux, Notes sur les tumeurs bénignes de l'intestin. Archives provinciales 1899. Nr. 11 et 12.
13. Hartmann, Bericht über einige Darmresektionen. Freie Vereinigung der Chirurgen Berlins. Deutsche med. Wochenschrift 1899. Nr. 42.
14. Hahn, Pneumatosis cystoides intestinorum. Freie Chirurgen-Vereinigung. Centralblatt für Chir. 1899. Nr. 28.
15. *Goldstein, Ueber einen Fall von Colloidcarcinom des Darmes. Dissertat. Freiburg i. Br. 1899.
16. Goullioud, Triple rétrécissement néoplasique de l'intestin, entéro-anastomose. Lyon médical 1899. Nr. 51.
17. Karajan, Ein geheilter Fall von Darmpolyposis. Wiener klin. Wochenschrift 1899. Nr. 9.
18. *Kothe, Ueber den Darmkrebs mit besond. Berücksichtigung des Dickdarmkrebses. Diss. München 1899.

19. *Koszielski, Ueber die Lipome des Darmes. Diss. Giessen 1899.
20. Küttner, Multiple carcinomatöse Darmstrikturen durch Peritoneal-Metastasen. Brunssche Beiträge 1899. Bd. 23, Heft 2.
21. Lardennois et Aguinet, Pièces et préparations histologiques de cancer du gros intestin. Bull. et mém. de la soc. anat. 1899. Avril.
22. Maylard, Specimen of a cyst of the bowel wall. Path. and clin. soc. Glasgow med. journal 1899. March.
23. Monod, Tumeur cancéreux du caecum et de la partie terminale de l'iléon. Ablation par laparotomie. Bull. et mém. de la soc. de Chir. 1899. Nr. 24.
24. Murray, Intestinal obstruction due to carcinoma; colostomy, and subsequent resection. New York surgical society. Annals of surgery 1899. April.
25. Nattan-Lavrier, Les cancers du duodénum. Gazette des hôpitaux 1899. Nr. 137 et Nr. 139.
26. Newman, A case of tumour of the colon in which coloenterostomy was done with a good result. Medico chirurgical society. Glasgow medical journal 1899. June.
27. Nicoll, A naevoid tumour of the intestine enclosed in a double intussusception, involving over five feet of bowel, successfully resected. Med. chir. soc. Glasgow med. journal 1899. Jan.
28. — On the removal of a naevoid tumour of the intestine. British medical journal 1899. April 8.
28a. W. Obraszow, Zur Diagnostik des Krebses und der Tuberkulose des Blinddarmes. Bolnitschnaja Gaseta 1899. Nr. 32.
29. Phocas, Traitement chirurgical du cancer du côlon. Congrès de Chirurgie 1899. Revue de Chirurgie 1899. Nr. 11.
30. Polosson, Deux cas de cancer de l'intestin; pas d'occlusion intestinale; anastomoses intestinales spontanées. Société des sciences médicales. Lyon médical 1899. Nr. 16.
31. Quénu et Laudet, Les polyadénomes du gros intestin. Revue de Chirurgie 1899. Nr. 4.
32. *Raspe, Ueber Darmcarcinome. Diss. Greifswald 1899.
33. Remy et Bouvet, Epithéliome cylindrique de l'S iliaque; obstruction complétée par un corps étranger. Bull. et mém. de la soc. anatomique 1899. Avril.
34. *Riederer, Ueber multiple Polypenbildung im Dickdarm. Diss. Würzburg 1899.
35. *Siegel, Ueber das primäre Sarkom des Dünndarms. Berliner klin. Wochenschrift 1899. Nr. 35.
36. Sörensen, Ueber einige Fälle von stenosirenden Darmcarcinomen. Freie Vereinigung der Chirurgen Berlins. Deutsche med. Wochenschrift 1899. Nr. 40.
37. — Strikturirende Darmcarcinome. Freie Chirurgen-Vereinigung. Centralblatt für Chirurgie 1899. Nr. 28.
38. *Adolf Thorén, Ein Fall von Cancer flexurae sigmoideae et volvulus. Resectio coli et anus praeternaturalis. Heilung. Kasuistische Mittheilungen aus dem Krankenhause zu Jönköping. Hygiæa 1899. Bd. LXI. Heft 6. p. 651.
Hj. von Bonsdorff (Helsingfors).
39. Vermey, Carcinoma recti; Anus praeternaturalis. Nederl. Tijdschr. v. Geneesk. Amsterdam 1899. I. 303.
40. F. Westermarck, Ueber primäres Sarkom des Dünndarms. Nordisht medicinsht Arkiv 1899. N. F. Bd. X. Nr. 26.
41. *Zenety, Zur Diagnose des Krebses der Verdauungsorgane. Wiener med. Wochenschrift 1899. Nr. 21.

Hiller (11). Akute Invagination. Resektion der 40 cm langen gangränösen Dünndarmschlinge. Tod an Peritonitis. Als Ursache der Invagination fand sich ein wallnussgrosses submuköses Lipom.

Hiller konnte aus der Litteratur 22 Fälle von Darmlipomen sammeln. In der Mehrzahl der Fälle war der Ausgangspunkt die Submukosa. Der Dickdarm ist häufiger befallen. Gefahr bringen die Lipome durch Verlegung des Darms sowie durch Herbeiführung von Invagination (in neun Fällen). Durch Abreissen des Stieles tritt manchmal Spontanheilung ein.

Newman (26). Chronische Obstruktion seit vielen Monaten. Es bestand ein Tumor des Colon ascendens, der vom Rippenbogen bis zum Darmbeinrand und medianwärts zur Maxillarlinie reichte. Laparotomie. Der Tumor zeigte glatte Oberfläche und war unver-

schieblich. Anastomose zwischen der zuführenden Dünndarmschlinge und dem Colon. Der Umfang der Geschwulst ging in den nächsten Wochen auf ein Drittel der Grösse zurück.

Nicoll (27). 23jährige Frau. Seit 24 Stunden Darmverschluss. Laparotomie. Es fand sich eine 5 Fuss lange doppelte Invagination, deren Spitze ein Tumor bildete. Resektion. Heilung.

de Holstein (10) giebt eine Zusammenstellung dessen, was zur Zeit über das Vorkommen der Gascysten am Darm des Menschen bekannt ist.

Es wurden bis jetzt erst zwei Fälle von Pneumatosis cystoides intestinorum beobachtet. Einen weiteren Fall theilt Hahn (14) mit:

35jähriger Mann leidet an hartnäckiger Verstopfung und Mastdarmvorfall. Man fühlt im Leib weiche Geschwülste. Bei der Laparotomie zeigen sich die Darmschlingen in grosser Ausdehnung mit Blasen von Erbsen- bis Haselnussgrösse besetzt. Die Blasen enthielten nicht brennendes Gas. Die Aetiologie der Blasenbildung ist unsicher.

Maylard (22). Wallnussgrosse Cyste der Dünndarmwand 10 Zoll oberhalb der Ileocöcalklappe. Dieselbe war gefüllt mit gelblicher körniger Flüssigkeit, enthaltend Cholestearinkrystalle und körnige verfettete Partikel. Die Cyste verlegte die Lichtung völlig und hatte zur Invagination und dadurch zum Tode geführt. Der Träger war ein 66jähr. Mann. Operation $15^1/_2$ Stunden nach der Erkrankung. Die Invagination wurde resezirt.

v. Hopfgarten (9). Bei der Operation der eingeklemmten Schenkelhernie einer 45jährigen Frau fand sich auf der konvexen Seite der Darmschlinge eine rundliche, von Serosa überzogene, mit zahlreichen kleinen Cysten durchsetzte Geschwulst von etwa 2 cm Durchmesser. Mikroskopisch fanden sich zahlreiche Lymphcysten eingebettet in myxomartiges Bindegewebe.

Karajan (17). Multiple Polypen des Jejunums und Ileums. Eröffnung des Darms an 5 Stellen und Entfernung einer Anzahl Polypen. Heilung.

Heurtaux (12) hat aus der Litteratur die mitgetheilten Fälle von gutartigen Tumoren des Darms zusammengestellt. Es werden demnach die einzelnen Fälle von Adenomen, Fibromen, Myomen, Lipomen und Angiomen angeführt und kritisch besprochen.

Quénu und Laudet (31) besprechen an der Hand von zwei eigenen und 40 gesammelten Beobachtungen eingehend die Polyadenome des Dickdarms. Es handelte sich in beiden Fällen um Polyadenome des Rektums kombinirt mit Carcinom. Bei der Untersuchung konnte die adenomatöse Entstehung deutlich nachgewiesen werden. 20 der Fälle waren mit Krebs vergesellschaftet. In mehr als der Hälfte der Fälle waren Individuen unter dem 31. Lebensjahre betroffen. Die hauptsächlichsten Beschwerden bestanden in Durchfällen, Kolikschmerzen, Blutungen. Ueber die Ausdehnung der Polypenbildung kann nur die Probelaparotomie Aufschluss geben. Verfasser nahm in einem Falle die abdomino-perineale Exstirpation vor. Tod am 10. Tage an Pneumonie.

Carlson (3). Im ersten Falle lag der Tumor im Colon descendens, im zweiten in der Flexura sigmoidea, im dritten im oberen Theil des Rektum; die Geschwülste wurden per laparotomiam durch Darmresektionen entfernt. Die zwei ersten Fälle genasen.
Hj. von Bonsdorff (Helsingfors).

Cedercreutz (6) hat aus der Litteratur die sehr seltenen Fälle von innerer Stenose der Valvula Bauchini zusammengestellt. Nur die Fälle, wo die Schleimhaut intakt war und wo eine wahre Stenose vorlag, sind mitaufgenommen. Von diesen waren 5 carcinomatöse, 3 tuberkulöse, die übrigen 15 „narbige" Stenosen. Der vom Verf. mitgetheilte Fall betraf eine Dame, die seit 18 Jahren nach einer Anstrengung oft an Schmerzen in der rechten Bauchhälfte gelitten hatte. In der letzten Zeit hatten sich Zeichen einer Darmverengerung entwickelt. In der Ileocöcalgegend war ein kleiner beweglicher Tumor zu fühlen, der durch Resektion des unteren Abschnittes des Ileum und des Cöcum entfernt wurde. Heilung, die noch zwei Jahre nach der Operation besteht. Die mikroskopische Untersuchung zeigte einen Scirrhus, die Schleimhaut war frei und gesund. Hj. von Bonsdorff (Helsingfors).

Vermey (39). Anus praeternaturalis angelegt, der sehr belästigend war. Nachher Exstirpation des Rektums nach Schelkly's Methode. (Ibidem 1898. I. 317.) Nach der

Heilung Schliessung des Anus. Recidiv folgte. Wiederum ein A. praeternaturalis nach Körte (1898), der jetzt schon 5 Monate auf ausgezeichnete Weise funktionirte.

Rotgans.

Lardennois und Aguinet (21) demonstriren die Präparate von 3 Carcinomen der Flexur und des Rektums.

Dominici (5) demonstrirt einen Krebs der Vater'schen Region, der die hintere Wand des Choledochus und die hintere Wand der Vater'schen Ampulle einnimmt. Beide Lichtungen werden durch den Krebs verlegt. Der Träger war ein 70jähriger Mann, der der Krankheit innerhalb eines halben Jahres erlegen war. Es handelte sich um ein Cylinderzellenepitheliom. Der Ausgangspunkt ist die Schleimhaut der Ampulle.

Remy und Bouvet (33). 22jährige Frau ist seit 8 Tagen an akutem Darmverschluss erkrankt. Leib stark aufgetrieben, mässige Shockerscheinungen. In der linken Leistengrube ist ein cylindrischer Tumor von der Vagina aus fühlbar. Laparotomie am folgenden Tage. Am S romanum findet sich ein 4—5 cm langer Tumor. Resektion von 8 cm Darm. Cirkuläre Vereinigung mittelst Murphyknopfes. Da der Darm nicht durchgängig wurde, so wurde am übernächsten Tage ein Kunstafter angelegt. Dabei zeigte sich, dass eine Peritonitis bestand. Tod. Perforation am Murphyknopf. Derselbe war durch einen Kothballen völlig verlegt. Die Geschwulst erwies sich als ein Epitheliom.

Nattan-Lavrier (25). Klinische Besprechung des Duodenalkrebses, seiner Pathologie und Diagnostik.

Phocas (29). 59jähriger Mann. Tumor von der Grösse einer Mandarine im Leib. Operation vier Monate nach Beginn der Erkrankung. Resektion von 17 cm Quercolon mit Netz und Mesenterium. Kunstafter. Es handelte sich um ein Adeno-carcinom. Heilung.

Im Anschluss an einen Fall von Carcinom des Cöcum, der von Sapeshko mit Glück operirt wurde und an einen Fall von Tuberkulose des Cöcum, bei dem von Malinowski die Probelaparotomie gemacht wurde, bespricht Obraszow (28a) einige differential-diagnostische Symptome, die die Unterscheidung zwischen Carcinom und Tuberkulose sicher ermöglichen. Das Hauptgewicht legt er auf den palpatorischen Befund: beim Carcinom fühlt man nicht das Cöcum als solches, sondern man fühlt den Tumor — bei der Tuberkulose dagegen fühlt man das Cöcum mit allen seinen Besonderheiten, seiner charakteristischen Gestalt und Elasticität, nur dass seine Wandungen verdickt sind und die Verdickung sich allmählich nach oben zu verliert. — Der Bacillenbefund im Stuhl bei Blinddarmtuberkulose wird vom Verf. in Bezug auf seine Häufigkeit und seine diagnostische Bedeutung dem Bacillenbefund im Sputum bei Lungentuberkulose fast gleichgestellt. — Häufig wird das carcinomatöse oder tuberkulös infiltrirte Cöcum nach oben verlagert, sodass sein unteres Ende gegen 4 cm über der Linea interspinalis liegt. Dabei wird das untere Ileumstück in grösserer Ausdehnung der Palpation zugänglich, auch verläuft es mehr vertikal als bei niedrig stehendem Dickdarm.

Wanach (St. Petersburg).

Monod (23) demonstrirt einen durch Operation gewonnenen Krebs des Uebergangstheils vom Dünndarm zum Blinddarm. Es hatten keine Symptome von Darmverlegung bestanden. Exstirpation, laterale Anastomose. Heilung.

Polosson (30) theilt zwei Beobachtungen mit, bei denen ein Carcinom drei Darmschlingen mit einander zur Verwachsung gebracht hatte, sodass also 6 Darmlichtungen miteinander anastomosirten. Darmverschluss hatte in beiden Fällen nicht bestanden. Der erste starb nach Resektion der Schlingen, der zweite starb unoperirt.

Barker (4). 29jähriger Mann. Operation wegen chronischer Obstruktion. Es fand sich ein Carcinom des Cöcums. Anastomose zwischen Ileum und Flexura hepatica des Dickdarms. Nach 45 Tagen Exstirpation des Carcinoms. Heilung, anfänglich mit Kothfistel.

Gouillioud (16). 33jährige Frau litt seit nahezu 3 Monaten an unvollständigem Darmverschluss. Bei der Laparotomie fanden sich 3 Strikturen in den letzten 50 cm des Dünndarms. Enteroanastomose. Vorläufige Heilung. Die exstirpirten Mesenterialdrüsen erwiesen sich als carcinomatös.

Fraikin (8). 33jährige Frau. Carcinom des Colon ascendens vom Blinddarm bis

zum Quercolon reichend. Resektion. Naht der Darmenden. Enteroanastomose zwischen Ende des Dünndarms und dem Quercolon nach der Dubourg'schen Methode. Tod an Shock.

Hartmann (13) berichtet über einige von Hahn ausgeführte Darmresektionen. Es handelte sich um ein Carcinom des Colon descendens, Gangrän des Dünndarms in Folge bandartiger Abschnürung, 2 Fälle von Perityphlitis.

Sörensen (36) berichtet über 7 Fälle Hahn's von stenosirendem Darmcarcinom. 2 sassen im Dünn-, 5 im Dickdarm. Bei allen bestanden sehr schwere Obstruktionserscheinungen. Nur in 2 Fällen war die Resektion des Carcinoms möglich, in den übrigen Fällen musste man sich auf einige Enteroanastomosen beschränken. Einmal musste ein Dünndarm wegen 4 ringförmiger carcinomatöser Strikturen resezirt werden. Zur Vereinigung wurde stets mit bestem Erfolg der Murphy-Knopf benutzt. Nur ein Kranker, 66jähr. Mann mit multiplem Dünndarmcarcinom, starb. Beido Kranke, an denen die Resektion gemacht wurde, starben nach einem Jahr an Lebermetastasen.

Küttner (20). 62jähriger Mann. Seit 1/4 Jahr Darmstenose, schliesslich völlige Verlegung. Laparotomie. Scirrhöses Cylinderzellencarcinom der Flexur, ausserdem 155 Darmmetastasen, 22 davon hatten zur Striktur geführt. Tod nach 9 Tagen an Ileus.

Battle (2) berichtet über 4 Fälle maligner Dickdarmgeschwülste, die erfolgreich entfernt wurden. Die Tumoren sassen am Cöcum, am Quercolon, 2 am S romanum. Der erste Fall wurde mit primärer Resektion behandelt, bei den übrigen wurde zunächst eine Kolostomie gemacht. Im letzten Fall hatte der Tumor zur Invagination geführt. Die Resektion wurde von einem retrorektalen Medianschnitt aus ausgeführt.

Murray (24). 46jähriger Mann. Wegen 14 Tage bestehenden Darmverschlusses linke inguinale Kolotomie. Nach einigen Wochen Laparotomie. An der Grenze zwischen S romanum und Rektum fand sich ein strikturirendes Carcinom. Resektion. Vereinigung durch Murphy-Knopf. Heilung. Nach 6 Wochen Schliessung der Darmfistel.

Zu den früher in der Litteratur publizirten und von Westermarch (40) zusammengestellten 29 Fällen von Dünndarmsarkom werden vom Verfasser noch ein von ihm und zwei von Professor John Berg operirte Fälle gefügt.

1. 52jähriger Mann soll seit dem letzten Jahre an Darmstörungen (Obstipation, Koliken etc.) gelitten, zu denen sich noch Beschwerden beim Harnlassen gesellt haben. Bei der Operation zeigte sich, dass ein faustgrosser Tumor eine Dünndarmschlinge flach gebogen hatte und sowohl in die Blase als in die Bauchwand eingewachsen war. Der Tumor wurde durch Resektion eines 30 cm langen Stückes entfernt. Tod an Peritonitis.

2. 48jähriger Mann hatte, ohne besondere Beschwerden zu haben, den Tumor zufälligerweise selbst gefühlt. Es zeigte sich bei der Laparotomie, dass der Tumor zwei Fäuste gross im unteren Theil des Jejunum sass und eine Invagination erzeugt hatte. Es wurden 30 cm resezirt. Heilung.

3. 36 Jahre alte Frau litt seit einigen Monaten an unbestimmten Schmerzen im unteren Theil des Bauches und des Rückens. Es wurde ein kindskopfgrosser, von der Submukosa ausgegangener Tumor durch Resektion eines 35 cm langen Dünndarmstückes entfernt. Das Darmlumen war kaum verengert. Heilung. Gestützt auf die mitgetheilten und aus der Litteratur zusammengestellten Fälle wird die Frage der Dünndarmsarkome monographisch behandelt. Hj. von Bonsdorff (Helsingfors).

Cameron (7). 47jähriger Mann litt seit acht Tagen an Darmverschluss. Laparotomie. Es fand sich ein gestieltes, vom Dünndarm nahe dem Cöcum ausgehendes, in das kleine Becken herabhängendes Spindelzellensarkom. Der Darm nahe der Ansatzstelle war gleich einem Strick zusammengedreht. Resektion. Tod im Kollaps.

f) Darmverschluss.

1. Andeoud, Invagination de l'intestin grêle chez un enfant de 4 mois. Revue médicale de la Suisse romande 1899. Nr. 2.
2. D'Antona, Di alcuni casi non comuni di chirurgia intestinale. XIII Congr. d. Soc. ital. di Chirurgia 4—7 ottobre 1898.
3. Van Arsdale, Treatment of the intestinal paralysis of peritonitis by enterostomy. Discussion. New York surgical society. Ibid. Annals of surgery 1899. Jan.
4. Ballance, A case of haemorrhagic infartion of the small intestine due to thrombosis of the superior mesenteric vein; necropsy; remarks. The Lancet 1899. July 8.
5. Barlow, Two cases of intussusception in infants treated by abdominal section and reduction; recovery. The Lancet 1899. Febr. 4.

6. Bayer, Die Form des Meteorismus als diagnostisches Hülfsmittel. Prager medizin. Wochenschrift 1899. Nr. 25, 26, 28.
7. Bennett, A clinical lecture on some cases of intussusception. The Practitioner 1899. May.
8. Bérard et Delore, Occlusion intestinale par torsion d'un segment du mésentère. Volvulus de l'intestin grêle. Congrès français de Chir. Revue de Chir. 1899. Nr. 11.
9. — — De l'occlusion intestinale par le diverticule de Meckel. Revue de Chirurgie 1899. Nr. 5 et 6.
10. — — Occlusion intestinale produite par le diverticule de Meckel. Société de chirurgie. Lyon médical 1899. Nr. 4.
11. Berger, The treatment of acute intestinal obstruction. Medical Press 1899. Febr. 8.
12. Brunner, Ein Beitrag zur Chirurgie und patholog. Anatomie der Darminvagination. v. Bruns'sche Beiträge 1899. Bd. 25. Heft 2.
13. Collier, On some details in the treatment of acute intussusception in children. Lancet 1899. Aug. 26.
14. Delore, Résection iléo-caecale, pour une invagination iléo-caecale produite par tumeur intestinale. Lyon médical 1899. Nr. 20.
15. — Obstruction intestinale aiguë par gros calcul biliaire, extraction par laparo-entérotomie. Société national de méd. de Lyon 1899. Nr. 25. Lyon médical.
16. — Volvulus de l'S iliaque chez un vieillard. Gazette hebdomadaire 1899. Nr. 103.
17. Duplay, Occlusion intestinale chronique. La semaine médicale 1899. Nr. 52.
18. Earle, A case of acute intestinal obstruction; laparotomy; recovery. The Lancet 1899. July 29.
19. v. Eiselsberg, Zur Radikaloperation des Volvulus und der Invagination. Deutsche med. Wochenschrift 1899. Nr. 49.
20. Eliot, Observations upon volvulus with report of three cases submitted to operation. Discussion. New York surgical soc. Annals of surgery 1899. July.
21. Ellsworth Eliot, Observations upon volvulus with report of three cases submitted to operation. Annals of surgery 1899. July.
22. Elsworth, Intestinal obstruction. The Lancet 1899. May 27.
23. Erdmann, Enterolith. New York academy of med. Annals of surgery 1899. Sept.
24. *Fieschi, Trattamento della occlusione intestinale. Rivista sintetica. La Clinica chirurgica 1898. n. 1.
25. *Foote, Dreimalige Operation eines Volvulus der Flexura sigmoidea. Boston med. and surg. journal 1899. März.
26. Guelliot, Volvulus du gros intestin. Laparotomie le dixième jour. Guérison. Bull. et mém. de la soc. de Chir. 1899. Nr. 13.
27. *Lahner, Statistische Beiträge zum Ileus. Diss. Erlangen 1899.
28. Anders Haussen, Ileus, zwei Anfälle, zwei Laparotomien. Heilung. Chirurgische Kasuistik aus dem Krankenhause zu Cimbrishanan. Hygiæa 1899. Bd. LXI. Heft 9. p. 304.
29. *Hartmann, Einklemmung von Darmschlingen in operative Mesenterialspalten. Diss. Kiel 1899.
30. Herzfeld, Gallensteinileus. Freie Vereinigung der Chirurgen Berlins. Deutsche med. Wochenschrift 1899. Vereinsbeilage. Nr 36.
31. — Gallensteinileus. Freie Chirurgen-Vereinigung. Centralblatt f. Chirurgie 1899. Nr. 16.
32. *Keda Hideo, Ueber die Resektion des Darms bei Ileus mittelst des Murphyknopfes. Diss. Leipzig 1899.
33. v. Hippel, Ein Fall von doppelter Invaginatio intestini. Deutsche med. Wochenschrift 1899. Nr. 39.
34. Horn, Ueber Darminvagination der Neugeborenen. Jahrbuch für Kinderheilk. 1899. Bd. 49. Heft 4.
35. Hunter, Four cases in which the symptoms and signs suggested volvulus of the transverse colon. Treated by rotating the body round the long axis while in the horizontal position. Lancet 1899. Aug. 19.
36. Kerstan, Intussusception von 1,25 m Dickdarm. Operation. Heilung. Deutsche Zeitschrift für Chir. 1899. Bd. 51. Heft 5, 6.
37. Kocher, Ueber Ileus. Grenzgebiete der Medizin und Chirurgie 1899. Bd. 4. Heft 2.
38. Kohn, Eigenartiger Fall von innerer Darmeinklemmung. Traumatische Gastrektasie. Operation. Heilung. Aerztliche Sachverständigen-Zeitung 1899. Nr. 3.
39. König, Zwei Darmresektionen. Berliner klin. Wochenschrift 1899. Nr. 29.

40. Körte, Demonstration eines Präparates von Achsendrehung des Ileum und Colon. Deutscher Chirurgenkongress 1899.
41. Ludwig Kroft, Bidrag tis Operationstekniken red Laparotomi for Tarminvagination. Hospitalstidende. Nr. 8. Kopenhagen 1899.
42. Arbuthnot Lane, Operation for complete excision of large volvulus of sigmoid. Medical Press 1899. May 3.
43. Leopold, Schwerer Ileus, entstanden durch einen Narbenstrang nach Ovariotomie. Münchener med. Wochenschrift 1899. Nr. 28.
44. Littlewood, Seven cases of volvulus treated by abdominal section; three recoveries. The Lancet 1899. Febr. 18.
45. John Prentiss Lord, Lead ileus mistaken for appendicitis. The journ. of the Amer. Med. Ass. 1899. April 15.
46. Luys, Perforations du côlon ascendant au cours d'une occlusion intestinale chronique par cancer de l'S iliaque. Société anatomique 1899. Juin.
47. *Lüsebrink, Ileus. Aerztlicher Verein Marburg. Berliner klin. Wochenschrift 1899. Nr. 30.
48. Mauclaire, Occlusion intestinale par étranglement de l'intestin dans une grande perforation du mésentère. Bull. et mém. de la soc. anat. 1899. Mars.
49. Maylard, Remarks upon the operative treatment of distended small intestine in acute obstruction and in acute peritonitis with illustrative cases. British medical journal 1899. April 8.
50. Meyer, Invaginatio ileo-colica. Korrespondenzblatt für Schweizer Aerzte 1899. Nr. 6.
51. Monod, Obturation partielle de l'intestin (côlon transverse) par brides d'origine épiploïque chez un homme ayant subi la cure radicale d'une hernie inguinale. Bulletins et mémoires de la société de Chirurgie 1899. Nr. 6.
52. Morison, Notes on four cases of intussusception. Medical Press 1899. April 26.
53. *Beatle Nesbitt, Die Bildung von Cholin und Neurin im Darm bei Darmocclusion. Experimentelle Studie über Autointoxikation. Journal of experimental medicine 1899. January.
54. H. Oderfeld, Zur operativen Technik bei Darminvagination. Medycyna. Nr. 21.
55. Oderfeld, Zur Technik der operativen Behandlung der Darminvagination. Centralblatt für Chirurgie 1899. Nr. 10.
55a. A. Ostrowski, Ein Fall von doppelter Invagination des Darms. Wojenno-medicinski Shurnal 1899. Januar.
56. D'Arcy Power, Two cases of intussusception. Pathological society of London. British medical journal 1899. Jan. 7.
57. Preindlsberger, Zur operativen Behandlung des Ileus. Wiener klinische Wochenschrift 1899. Nr. 3.
58. Prutz, Mittheilungen über Ileus. Deutscher Chirurgenkongress 1899.
59. — Mittheilungen über Ileus. v. Langenbeck's Archiv 1899. Bd. 60. Heft 2.
59a. A. Rawitsch-Schtscherbo, Ein Fall von Undurchgängigkeit des Darms, bedingt durch Einklemmung eines Dünndarmdivertikels im Foramen Winslowii. Wojenno-medicinski Shurnal 1899. April.
60. Reid, A case of volvulus of the small intestine; laparotomy; recovery. The Lancet 1899. Sept. 30.
61. Robinson, Acute intestinal obstruction, caused by an adherent vermiform appendix forming a band associated with foetal arrangement of the peritoneum. Clinical society of London. British med. journal 1899. June 3.
62. — Acute intestinal obstruction due to an intussusception of Meckel's diverticulum. Clinical society of London. The Lancet 1899. Nov. 18.
63. *Rodenburg, Ueber protahirten Ileus nebst Beitrag. Diss. Leipzig 1899.
64. James F. W. Ross, Chronic volvulus produced by absorption of a myomatous tumor after salpingo-oophorectomy. A clinical note. The jour. of the Amer. Med. Ass. 1899. Sept. 30.
65. Routier, Torsion de l'S iliaque. Occlusion. Laparotomie. Guérison. Bulletins et mémoires de la soc. de Chir. 1899. Nr. 11.
66. Rutherfurd, Intussusception in the infant — two cases treated by operation. Glasgow path. and clin soc. Glasgow med. journal 1899. Febr.
67. M. Rutkowski, Die mechanische Unwegsamkeit des Darmes auf Grund von 156 Fällen. Sammlung der zu Ehren weil. Prof. Obalinski's publizirten Arbeiten.

68. Sacquépée, Volvulus de la terminaison de l'intestin grêle par peritonite chronique d'origine appendiculaire. Bull. et mém. de la soc. anat. de Paris 1899. Février.
69. *Schade, Ueber Ileus nach Laparotomie. Diss. Göttingen 1899.
70. Schloffer, Ileus bei Hysterie. v. Bruns'sche Beiträge 1899. Bd. 24. Heft 2.
71. *Schmidt, Meckel'sches Divertikel und Ileus. Langenbeck's Archiv 1899. Bd. 54. Heft 1 und 2.
72. Sieur, Volvulus de la terminaison de l'intestin grêle par péritonite chronique d'origine appendiculaire. Bull. et mém. de la soc. de Chir. 1899. Nr. 12.
73. *Später, Darmocclussie en gastrotenterostomie. Amsterdam. J. Clausen 1899.
74. C. Strauch, Das Meckel'sche Divertikel als Ursache des Ileus. Zeitschrift für klin. Medizin. Bd. 38. Heft 4, 5 und 6.
75. Tausini, Ileo spastico successivo a nefropessia. Accad. medico-chir. universitaria di Palermo 23 genn. 1898.
76. Taylor, Intestinal obstruction; relief by operation. New York surgical society. Annals of surgery 1899. February.
77. Ritchie Thomson, Case of intestinal obstruction — volvulus and internal hernia, successfully operated on. Glasgow med. journal 1899. August.
78. Adolf Thorén, Sechs Fälle von Ileus. Kasuistische Mittheilungen aus dem Krankenhause zu Jönköping. Hygiæa 1899. Bd. LXI. Heft 6. p. 648.
79. *Treves, Intestinal obstruction: Its varieties with their pathology, diagnosis and treatment. Cassell 1899.
80. Weiss, Ueber Ileus. Medizinische Gesellschaft Magdeburg. Münchener med. Wochenschrift 1899. Nr. 14.
81. — Intussusceptio intestini. Sammelreferat von 1894—1899. Centralblatt für die Grenzgebiete der Medizin und Chirurgie 1899. Bd. II.
82. Wormser, Zur Pathologie und Therapie des postoperativen Ileus. Monatsschrift für Geburtshülfe und Gynäkologie 1899. Bd. X. Heft 3.

Bayer (6) bespricht die Form des Meteorismus als diagnostisches Hülfsmittel. Meteorismus des Magens deutet auf Stenose des Pylorus. Ist das Duodenum Sitz der Verengerung, so tritt kontinuirliches galliges Erbrechen hinzu, ohne dass es zu Ileus kommt. Ist das ganze Epigastrium aufgetrieben, der übrige Unterleib aber eingesunken und besteht dabei Ileus, so spricht dieser Befund für ein Hinderniss im oberen Dünndarm. In einzelnen Fällen lässt sich nach jedesmaligem heftigeren Erbrechen ein Nachlass der Spannung der geblähten Oberbauchgegend nachweisen. In anderen Fällen gelingt es durch Verfolgung der peristaltischen Welle und Fixirung der Stelle ihrer Umkehr den Sitz der Stenose anzugeben. Sitzt das Hinderniss tief im Dünndarm oder im Cöcum, so haben wir das Bild des „Dünndarmmeteorismus", der die Form und Lage der hochgradig gefüllten Harnblase hat. Nach den Flanken dagegen ist der Leib ausgedehnt bei Verlegung des Dickdarms. Ist ein höherer Theil des Dickdarms verlegt, so wird die asymmetrische Auftreibung auffallen. Hervorzuheben ist, dass das Cöcum auch bei tiefem Sitz im Dickdarm am stärksten gebläht zu sein pflegt.

Alle diese Formen sind mit Sicherheit nur dann für ein vorhandenes Hinderniss im Darm zu verwerthen, so lange die Peristaltik noch nicht erlahmt ist. Später wird das Bild dem peritonitischen Meteorismus gleich. Gegen die letztere Ursache spricht das frühzeitige Auftreten eines freien Ergusses. Die fühlbare Resistenz tritt uns bei der Peritonitis mehr als flächenhafte Härte, denn als Tumor entgegen.

Lokalen Meteorismus finden wir bei Absperrung der Zu- und Abfuhr in einem Darmstück, also bei innerer Incarceration, bei Volvulus und bei Absperrung durch Stränge oder Verwachsungen. An die ersteren beiden Formen wird man denken, wenn man eine darmähnlich, elastisch gespannte, halbkugelige Resistenz mit tympanitischem Schall in der Cöcalgegend oder der

Sigmaregion vorfindet. Die schräge Richtung der geblähten Schlinge ist bezeichnend für Volvulus. Bindet sich der lokale Meteorismus nicht genau an diese typischen Stellen, so hat man im Allgemeinen an die dritte Form der Absperrung zu denken.

Weiss (80) giebt in seinem Vortrage die geltenden Anschauungen über die Behandlung des Ileus wieder.

Kocher's (37) Arbeit ist bereits im vorigen Jahresbericht referirt.

Berger (11) bespricht in klinischer Vorlesung die Behandlung der akuten Darmverlegung unter Anführung einiger einschlägiger Fälle.

Elsworth (22) bespricht die Diagnose und Behandlung des Darmverschlusses. Seine Ausführungen enthalten nichts von dem in Deutschland allgemein Anerkanntem Abweichendes.

Van Arsdale (3) empfiehlt auf Grund von drei mitgetheilten Beobachtungen bei der Allgemeinperitonitis, wenn dieselbe zu einer Parese des Darms geführt hat, die Enterotomie, wenn nöthig an mehreren Stellen, zu machen, um eine möglichste Entleerung der geblähten Darmschlinge herbeizuführen. Ist man nicht ganz sicher, ob bestehende geringe Parese sich zurückbilden wird, so soll man sicherheitshalber eine Darmschlinge in die Laparotomiewunde einnähen, um sie bei Steigerung der Parese zu eröffnen.

In der Diskussion räth Lilienthal lieber die geblähten Schlingen zu eröffnen und zu entleeren, um sie sofort wieder zu schliessen.

Maylard (49) hebt die Gefahren der Ueberdehnung des Darms bei der Occlusion hervor und betont die Nothwendigkeit, den Darm von einer kleinen Oeffnung aus ausgiebig mittelst Ausdrückens zu entleeren. Einige einschlägige Fälle werden mitgetheilt.

Rutkowski (67) hat das ganze von Obaliński gesammelte Material von selbst beobachteten Fällen von Darmocclusion genau gesichtet und in einzelnen Gruppen, je nach der die Unwegsamkeit des Darmes veranlassenden Ursache gruppirt.

Gruppe I. Torsion des S romanum wurde 31 mal beobachtet. 21 Patienten befanden sich zwischen dem 30. und 60. Lebensjahre. Das Leiden trat immer plötzlich auf. Erbrechen war bloss ausnahmsweise vorhanden. Der Bauch pflegte ungleichmässig aufgetrieben zu sein, und zwar war fast stets eine stark ausgedehnte Darmschlinge vom linken Darmbeinteller bis zur Lebergegend aufsteigend nachweisbar. Der klinische Verlauf pflegte hier in Bezug auf die Intensität der Symptome ein sehr verschiedener zu sein: 9 mal wurde Peritonitis konstatirt, 4 mal Nekrose des Darmes. 26 mal bestand der operative Eingriff in Detorsion der Schlinge, 3 mal wurde ein künstlicher After angelegt und 2 mal die Resektion der Schlinge mit regelrechter Darmnaht ausgeführt. Es wurden 15 Heilungen (48,4 %) erzielt.

Interessant ist der Umstand, dass unter den Patienten 4 mit 2 maliger und 1 sogar mit 3 maliger Torsion der Flexur vorkommen. Gegen diese Eventualität hat Obaliński in erster Reihe die Resektion des S romanum empfohlen und selbe auch 3 mal wegen dieser Indikation ausgeführt.

Gruppe II. Torsion des Ileum.

Hierher gehören 24 Fälle, ebenfalls zumeist zwischen dem 30. und 60. Lebensjahre.

Der allgemeine Zustand der Patienten war fast in allen Fällen ein schlechter. Der Bauch war ungleichmässig aufgetrieben, einzelne ausgedehnte Schlingen deutlich wahrnehmbar. Der Verlauf war stets ein bösartiger, was

schon die 16mal bei der Operation konstatirte Peritonitis beweist. 2mal musste der gangränöse Darm resezirt werden, 1mal wurde ein künstlicher After angelegt. Geheilt wurden durch die Operation 6 Patienten (25%).

Gruppe III. Torsion des Cöcum.

Das Leiden trat bei den 5 im mittleren Alter befindlichen Patienten zumeist plötzlich auf. 3mal war das stark ausgedehnte Cöcum fühl- und sichtbar, 2mal bloss die Auftreibung des Dünndarmes bemerkbar. 2 Heilungen (40%).

Gruppe IV. Strangulation.

Die Mehrzahl von den 16 in diese Gruppe gehörigen Patienten stand zwischen dem 30. und 50. Lebensjahre und zwar waren es vorwiegend Frauen. Einzelne Patienten haben schon früher an Stuhlbeschwerden gelitten, andere waren bereits aus anderen Ursachen laparotomirt worden. Erbrechen war fast stets vorhanden, ebenso heftige anfallweise auftretende Schmerzen. Zumeist war die Strangulation durch entzündliche Produkte oder durch das Meckel'sche Divertikel bedingt, ebenso wie durch Verwachsungen des Netzes. 13mal wurde bloss die Strangulation gelöst, 3mal musste der Darm resezirt werden. Es wurden 7 Heilungen (43,7%) erzielt.

Gruppe V. Falsche Reposition einer Hernie.

In diese Gruppe hat Verfasser 7 Patienten mittleren Alters eingereiht. Der Bauch pflegte nur mässig aufgetrieben zu sein, dagegen war lokaler Meteorismus sowie vermehrte Resistenz entsprechend dem falsch reponirten Darme zu konstatiren. 4 Patienten wurden durch die Laparotomie gerettet (57%).

Gruppe VI. Subcöcale Hernie.

1 Fall bei einem 37jährigen Manne. Laparotomie nach zweitägiger Krankheitsdauer. Genesung.

Gruppe VII. Akute Invagination.

Auch in dieser, 15 Fälle umfassenden Gruppe überwiegt das reifere Alter, da bloss 2 Patienten unter 10 Jahren alt waren. Die Symptome pflegten zumeist ohne veranlassende Ursache plötzlich aufzutreten und zwar Erbrechen und komplette Stuhlverhaltung. Der in manchen Fällen konstatirte Abgang von sanguinolentem Schleim per anum ist für diese Art von Unwegsamkeit durchaus nicht pathognomonisch, da er auch bei anderen Formen dieses Leidens konstatirt wurde. Der der erkrankten Darmpartie entsprechende charakteristische Tumor war in der Mehrzahl der Fälle deutlich fühlbar. Gangrän des Darmes trat relativ zeitlich auf (in 10 Fällen). Die Desinvagination gelang in 5 Fällen, 7mal wurde die invaginirte Partie resezirt und die Darmnaht angelegt, 3mal ein künstlicher After etablirt. Heilung wurde in keinem Falle erzielt.

Gruppe VIII. Chronische Invagination.

Bei den 9 hierher gehörigen Patienten ist es nie zu kompletter Darmocclusion gekommen, sondern Obstipation und Diarrhöe wechselten mit einander ab. Erbrechen war nur selten vorhanden, dagegen öfter Nausea. Die Desinvagination gelang bei der Laparotomie 6mal, trotz verhältnissmässig langer Dauer der Krankheit (in einem Falle 70 Tage).

In den übrigen Fällen mussten eingreifendere Operationen vorgenommen werden. Im Ganzen genasen 8 Patienten (88,8%).

Gruppe IX. Winkelige Infraktion.

Die 10 in diese Gruppe zusammengefassten Patienten standen zumeist zwischen dem 30. und 40. Lebensjahre. Der Verlauf pflegte ein nicht besonders stürmischer zu sein. Erbrechen pflegte oft vorhanden zu sein. Als veranlassende Ursache werden oft postperitonitische Adhäsionen erwähnt, namentlich bei Frauen. 8 Patienten wurden durch Laparotomie gerettet (80%).

Gruppe X. Ausgedehnte Adhäsionen.

Die Krankengeschichten der hier gezählten 7 Patienten reihen sich sowohl bezüglich des klinischen als auch des anatomischen Bildes eng an die vorigen Gruppen an. 1 Heilung (14,28%).

Gruppe XI. Kompression des Darmes.

Bei den 4 Patientinnen war die Kompression des Darmes durch Tumoren erfolgt. 2mal kam es zu Gangrän des Darmes. 1 Genesung (25%).

Gruppe XII. Obturation des Darmlumens.

Wegen dieser Indikation wurde die Operation 3mal an derselben Patientin ausgeführt. Das erste Mal fand man einen cylindrischen, 3 cm im Durchmesser betragenden und 3 cm hohen Gallenstein im Dünndarme. Nach 14 Tagen wiederholten sich die Symptome der Occlusion und bei der Laparotomie wurde ein ähnlicher Stein zu Tage gefördert. Als nach einem weiteren Monate dieselbe Operation wiederholt werden musste, erlag Patientin derselben.

Gruppe XIII. Darmverschluss durch Narben.

Die occludirende Narbe befand sich je 1mal im Dünndarme, Cöcum und Colon ascendens. 2mal musste die Entero-Anastomose ausgeführt werden. 2 Patienten genasen (66,6%).

Gruppe XIV. Darmtuberkulose.

Hier sind 8 Fälle zumeist von durch Tuberkulose bedingter Knickung inbegriffen. Bei 5 wurde die Darmocclusion behoben (62,5%).

Gruppe XV. Darmkrebs.

13 Fälle mit 2 Linderungen. Auf Grund dieser Beobachtungen plaidirt Verfasser, wohl mit Recht, für eine reichliche Laparotomie bei Darmocclusion, umsomehr als die Diagnose derselben eine leichte und zumeist auch die Form der Occlusion mit allergrösster Wahrscheinlichkeit vor der Operation bestimmt werden kann. Trzebicky (Krakau).

Preindlsberger (57) theilt die Krankengeschichten von 6 operativ behandelten Fällen von Ileus mit. Es handelte sich um 2 Fälle von innerer Einklemmung, die beide geheilt wurden. Ein Fall von Volvulus coeci, bei dem bereits Peritonitis bestand, starb. Ein anderer Fall von Volvulus des Cöcums und des Colon ascendens wurde geheilt. Ein Fall von Invaginatio ileo-coecalis, der mit Resektion behandelt wurde, starb.

Prutz (58, 59) berichtet über die in den letzten drei Jahren in der Königsberger Klinik beobachteten Fälle von Darmverschluss. Die Zahl betrug 36. Ursache des Verschlusses waren 8mal Volvulus, 7mal Invagination, 8mal Stränge und Verwachsungen, 13mal Coloncarcinome, Tuberkulose, Beckensarkome. Es starben davon 17. Schuld am Tode waren in sieben Fällen die Folgen des Eingriffs, in acht Fällen schon vorher bestehende Peritonitis, in zwei Fällen anderweitige Ursachen.

Eliot (20) wiederräth Resektion und Verkürzung des Mesenteriums bei Volvulus und hält Annähen der Darmschlingen an das Peritoneum für die beste Methode, um Rückfälle zu verhüten. Maass (Detroit).

John Prentiss Lord (45). An einem Kranken, bei welchem seit fünf Tagen Ileus bestand mit mässigem Fieber, aufgetriebenem Leib, palpirbarem Tumor in der Appendixgegend, Puls von 140, entfernte Lord den Appendix, fand ihn aber annähernd normal. Eine gleichzeitig vorgenommene Salzeinspritzung durch Punktionskanüle in den Darm hatte bald nach der Operation Stuhlgang zur Folge. Patient wurde hergestellt und später auf Grund von Zahnfleischbefund etc. die Diagnose Bleiileus gestellt. Der Tumor war durch Darmkontraktion vorgetäuscht. Lord erinnert an eine Beobachtung Murphy's, der bei Bleiileus eine kontrahirte Darmschlinge fand, die sich, nachdem sie 10 Minuten der Luft ausgesetzt war, erweiterte und den Inhalt durchtreten liess. Lord empfiehlt daher Laparotomie bei hartnäckigem Bleiileus mit oder ohne Injektion von Salzen in den Darm.

Maass (Detroit).

Der Kranken, bei welcher Ross (64) einen chronischen Volvulus der Flexnra sigmoidea durch Laparotomie diagnostizirte, hatte er 4 Jahre vorher beide Ovarien entfernt. Es handelte sich damals um ein Myom, dessen Entfernung zu gefährlich erschien. Vor der zweiten Operation fand sich ein grosser harter knolliger Tumor im Becken und zwei kleinere bewegliche höher hinauf, welche als Myxoma angesehen wurden. Die Laparotomie ergab harte Kothballen in einem halb um seine Achse gedrehten S romanum. Ross glaubt, dass diese halbe Achsendrehung die Ursache der Kothansammlung sei. In solchen Fällen soll das Colon so durch Nähte befestigt werden, dass es sich nicht drehen kann, oder wenn zu lang, resezirt werden.

Maass (Detroit).

Thoren (78) theilt folgende Fälle mit: 1. Volvulus des Colon transversum in einer Ausbuchtung des Jejunalgekröses eingeklemmt. Heilung. 2. Volvulus einer Dünndarmschlinge. Peritonitis. Tod. 3. Incarceration des centralen Theiles des Dünndarmes in einer Fossa subcoecalis. Tod. 4. Einklemmung einer Dünndarmschlinge in der Fossa cruralis. Heilung. 5. Volvulus ilei. Tod. 6. Volvulus flexurae sigmoideae. Heilung.

Hj. von Bonsdorff (Helsingfors).

v. Eiselsberg (19) hat in den letzten drei Jahren 6 Fälle von Volvulus der Flexura sigmoidea operirt. Zwei davon, bei denen der Darm bereits gangränös war, starben. Von den drei Uebrigen, die genügend lange beobachtet werden konnten, traten beim ersten im nächsten Jahre häufige Kolikanfälle auf. Der zweite starb innerhalb eines Jahres ausserhalb der Klinik. Bei dem dritten trat nach Jahresfrist ein Recidiv des Volvulus auf. Es wurde deshalb die Totalresektion vorgenommen und der Kranke geheilt. Verfasser schliesst daraus, dass der Detorsion sofort die Radikaloperation folgen soll. Die Kolopexie ist unsicher in Bezug auf die Wirkung, deshalb ist die Resektion vorzuziehen. Letztere ist auch keineswegs so gefährlich, da von neun Fällen, die wegen Invagination resezirt wurden, nur zwei starben und diese nur deshalb, weil sie zu spät operirt wurden.

Guelliot (26). 41jähriger Mann erkrankte an Darmverschluss. Nur einmaliges Erbrechen, sehr geringe Allgemeinerscheinungen. Athemnoth durch die enorme Tympanie. Laparotomie am 10. Tage. Keine Peritonitis. Volvulus des einen Theils des Colon ascendens, des Quercolons, des Colon descendens und der Flexura sigmoidea. Leichte Detorsion. Heilung.

Routier (65) berichtet über einen Fall von Volvulus der Flexura sigmoidea.

47jährige Frau litt seit einem Jahr an Kolikanfällen, die meist mehrere Tage anhielten. Schliesslich trat ein Anfall mit andauerndem Darmverschluss ein. Untersuchung am 5. Tage. Eine genauere Diagnose konnte wegen der enormen Auftreibung nicht gestellt werden. Mediane Laparotomie am 5. Tage. Volvulus der enorm geblähten Flexnra sigmoidea von links nach rechts. Das Mesenterium war auffallend lang. Detorsion. Drainage des Rektums. Heilung.

Sarqnepée (68). 41jähriger Mann hatte im Laufe eines Jahres mehrfache heftige Schmerzanfälle im Leibe, die als Appendicitis gedeutet wurden. Beim letzten Anfall Darmverschluss. Laparotomie. Zahlreiche Verwachsungen vom Wurmfortsatz in das kleine Becken hinunter ziehend. Das benachbarte Stück Dünndarm torquirt. Beim Versuch der Lösung reisst der Dünndarm ein. Kunstafter. Tod.

Körte (40). $1^3/_4$jähriges Mädchen. Achsendrehung des grössten Theils des Dünndarms, des Cöcums und des unteren Theils des Colon ascendens

rechtsspiralig um die Achse des Mesenteriums. Excision der gangränösen Schnürfurche am Colon. Tod. Mesenterium ileo-cöcale commune. Cöcum und Colon ascendens ebenfalls ein freies Mesenterium.

Berard und Delore (8, 9, 10) hatten in den letzten 2 Jahren Gelegenheit, 6 Fälle von Volvulus des Dünndarms zu beobachten. 1 mal war fast der ganze Dünndarm, 4 mal eine Länge von 40 bis 90 cm in der Nähe des Cöcums, 1 mal die ileo-cöcale Partie betroffen. In allen Fällen bestand schon Peritonitis, 4 bis 6 Tage nach Beginn der Erkrankung. In 4 Fällen wurde das Hinderniss erkannt und beseitigt, einmal mit Resektion von 70 cm Darm. 1 Fall davon genas. In den übrigen beiden Fällen brachte erst die Sektion Aufklärung über das Hinderniss.

Thomson (77). 70jähriger Mann erkrankte mit plötzlichem Schmerz oberhalb des Nabels. Seitdem beständiger leichter Schmerz im Leibe und völlige Darmverlegung. Geringer Shock. Genauere Diagnose konnte nicht gestellt werden. Laparotomie am 9. Tage. Volvulus der Flexura sigmoidea von rechts nach links. Leichte Reduktion. Ausserdem war der untere Theil der Flexur in die Douglastasche eingeklemmt. Lösung. Heilung.

Delore (14). 82jähriger Mann erkrankt an heftigen Schmerzen in der linken Leistengegend. Bei der Laparotomie findet sich ein Volvulus der Flexura sigmoidea von links nach rechts. Detorsion nach vorheriger Punktion. Tod. Das Mesocolon fand sich 30 bis 35 cm lang.

Reid (60). 26jährige Frau erkrankte an akutem Darmverschluss. Nach einigen Tagen spontane Besserung. Wegen wieder aufgetretener Verschlimmerung Laparotomie am 12. Tage. Volvulus einer Dünndarmschlinge. Reposition. Heilung.

Hunter (35) berichtet über vier Fälle von angeblichem Volvulus des Quercolons, die auf eigenthümliche Weise zur Heilung gebracht wurden. Da sich auf Drehung des Kranken im Bett nach rechts die Schmerzen verschlimmerten, wurde eine dreimalige Drehung auf die linke Seite vorgenommen, worauf alle Symptome, die sehr schwer aufgetreten waren, sofort verschwanden. In zwei Fällen verschwand auch der vordere fühlbare Tumor.

Lane (27). Resektion der Flexura sigmoidea wegen Volvulus. Vereinigung mit Murphyknopf. Heilung.

Eliot (20) berichtet über drei Fälle von Volvulus.

1. 30jähriger Mann. Operation nach 3 Tagen. Volvulus einer unteren Dünndarmschlinge. Reposition Heilung.
2. 22jähriger Idiot. 3mal wiederholter Volvulus der Flexura sigmoidea. Bei der dritten Operation Fixation an die Bauchwand. Heilung.
3. 35jähriger Mann. Plötzlicher schmerzhafter Beginn. Operation nach 36 Stunden. Volvulus einer Dünndarmschlinge um 360° von links nach rechts einer Dünndarmschlinge 6 Fuss oberhalb des Cöcums. Reposition. Tod an Shock nach 3 Stunden.

Kroft (41). Nachdem die Bauchhöhle eröffnet ist, empfiehlt der Verfasser die Desinvagination durch grosse Wassereingiessungen zu erreichen. Die Desinvagination geht auf diese Weise leicht vor sich, selbst in Fällen, in welchen Wassereingiessung vor der Laparotomie ohne Erfolg war. Nur postmortale Versuche. Schaldemose.

Oderfeld (55). Für die operative Behandlung der Darminvagination gilt als Regel, den ganzen betroffenen Darmtheil zu reseziren. Verbietet sich dies wegen des zu tiefen Sitzes der Invagination, so wird in der Regel die Barker-Rydygier'sche Methode der Resektion des Invaginatum empfohlen. Dieselbe hat jedoch verschiedene Nachtheile. Erstens ist die sichere Naht sehr schwierig am Mesenterialansatz, ferner muss die Resektion des Invaginatum in infizirtem Gewebe vorgenommen werden. Verfasser hat deshalb eine neue Methode ersonnen: Es wird der Hals der Invagination resezirt und nach Entfernung dieses Stückes der zuführende Darm mit dem invaginirenden durch Naht vereinigt. Der Rest des invaginirten Darms verbleibt ruhig innerhalb der Darmlichtung und wird, wenn angängig, vom Rektum aus entfernt.

Oderfeld (54) empfiehlt bei Darminvagination folgendes Verfahren. Zuerst wird der Darm am Halse der Invagination von dem Mesenterium nach vorheriger Ligatur desselben abgelöst, hierauf der zuführende Darm knapp oberhalb und der abführende etwas unterhalb des Halses der Invagination durchschnitten. Das invaginirte Darmstück wird seinem Schicksale überlassen, und schlüpft vermittelst seiner Schwere von selbst dem Mastdarme zu, die freien Darmlumina werden aber durch Naht vereinigt. Drei eigene Fälle des Verfassers (zwei Todesfälle) illustriren das Verfahren.

Trzebicky (Krakau).

Bennet (7) bespricht in klinischer Vorlesung die Behandlung der Intussusception unter Anführung einiger typischer einschlägiger Fälle.

D'Arcy Power (26) berichtet über 2 Fälle von Intussusception bei kleinen Kindern. Der erste war dadurch bemerkenswerth, dass eine zweite retrograde Invagination bestand, die die Reduktion der ersten unmöglich machte. Beim zweiten Fall gelang die Reduktion sehr leicht, sie stellte sich aber bald darauf wieder ein und führte zum Tode.

Delore (15). 36jährige Frau. Seit 3 Monaten Erbrechen, wechselnd Obstipation und Durchfall. In der rechten Seite ein Tumor fühlbar. Seit 3 Tagen völliger Darmverschluss. Bei der Operation fand sich eine Invaginatio ileocoecalis, am Scheitel sass ein submuköses Myom von der Grösse einer kleinen Kartoffel. Resektion. Heilung.

Andeoud (1). Chronische Darminvagination bei einem Säugling. Akute Erscheinungen im Alter von 4 Monaten. Tod durch Darmverschluss und Peritonitis ohne Perforation. Bei der Sektion fand sich eine Invagination des Dünndarms, der einschnürende Ring 30 cm oberhalb der Valvula Bauhini. Länge der Invagination 22 cm. Gangrän des invaginirten Cylinders mit folgender Peritonitis.

Weiss (81) giebt einen Bericht über die wichtigsten Arbeiten über die Intussusception seit dem Jahre 1894.

v. Hippel (33) beobachtete eine doppelte Darminvagination.

1¾jähriger Knabe erkrankte vor 4 Tagen mit den Erscheinungen der Invagination. Laparotomie. Es fand sich eine Invaginatio ileo-colica. Nach Lösung derselben zeigte sich der invaginirte Dünndarm nochmals in sich invaginirt. Da diese Invagination älteren Datums und der Darm stark verändert war, wurde die Resektion ausgeführt. Tod.

Ostrowski (55a) theilt den Sektionsbefund bei einem Fall von Ileus mit. Es lag doppelte Invagination und Achsendrehung des Darmes vor.

Wanach (St. Petersburg).

Meyer (50) theilt einen geheilten Fall von Invaginatio ileo-colica mit:

9½jähriger Knabe war vor 7 Tagen erkrankt an den Zeichen der Invagination. Der wurstförmige Tumor deutlich fühlbar. Das Befinden war leidlich gut. Laparotomie erst in der Medianlinie, dann über dem rechten Poupart'schen Band. Der Versuch der Desinvagination wurde wegen angenommener Gangrän nicht gemacht. Anlegung einer Kothfistel. Am 3. Tage nach der Operation Abgang von Stuhl durch den Mastdarm, der Tumor war verschwunden. Heilung.

Kerstan (36). 30jähriger Mann erkrankte nach schwerem Heben an Leibschmerz und Verstopfung. Nach 2 Monaten Laparotomie. In der linken Seite eine ausgedehnte Invagination des Dickdarms. Desinvagination nach Spaltung des Intussuscipiens an der Invaginationsstelle. Verlängerung des Schnittes wegen schlechter Beschaffenheit des Darms bis 3,5 cm und Abtragung eines je 1 cm breiten Streifens von den Rändern. Naht. Heilung mit vorübergehender Kothfistel.

Auf Grund von klinischen Beobachtungen und von Experimenten an Thieren empfiehlt Catterina die Enteroanastomose bei akuter Darminvagination, wenn keine Zeichen von Gangrän der betreffenden Schlinge vorhanden sind und alle Versuche, die Invagination zu lösen, erfolglos bleiben. Er berichtet über einen Fall von Invagination von 35 cm Darm, in welchem er die Enteroanastomose vornahm. Patientin genas; 17 Tage nach der Operation entleerte sie mit dem Kothe ein 27 cm langes Stück von nekrotischem Krummdarm.

Muscatello.

Collier (13). Die Behandlung der akuten Intussusception bei Kindern mit Einläufen von Wasser oder Luft ergiebt nach Wiggin's Statistik eine Sterblichkeit von 75%, ist also wenig ermuthigend. Da grosse Bauchoperationen von Kindern ebenfalls schlechte Prognose geben, so verfährt Verfasser nach einem kombinirtem Verfahren. In Narkose wird ein Wassereinlauf gegeben, es genügt dann meist eine kleine Incision um die Invagination völlig zu reponiren. In drei Fällen war das Verfahren erfolgreich.

Rutherfurd (66) theilt zwei operativ behandelte Fälle von Intussusception bei Kindern mit:

1. 8 Monate alter Knabe. Erkrankung vor 40 Stunden. Im Anus die Spitze der Invagination zu fühlen. Laparotomie. Beginn der Invagination an der Flexura hepatica, den Scheitel bildete das Cöcum. Desinvagination. Tod.

2. 6 Monate alter Knabe. Laparotomie am zweiten Tage der Erkrankung. Invaginatio ileo-colica bis ins kleine Becken reichend. Desinvagination. Heilung.

Robinson (62). Laparotomie wegen akuten Darmverschlusses bei einem 5jährigen Knaben nach 40 Stunden. 4 Zoll lange Invagination, verursacht durch ein eingestülptes Meckel'sches Divertikel. Desinvagination. Da die Ausstülpung des Divertikels nicht gelang, wurde dasselbe excidirt. Tod nach 2 Stunden.

Littlewood (44) hatte innerhalb der letzten drei Jahre Gelegenheit sieben Fälle von Volvulus zu operiren. 4mal war der Dickdarm, 3mal der Dünndarm betroffen. Es genasen von ersteren zwei Fälle, von letzteren ein Fall. In einem Fall musste wegen Gangrän der Darm resezirt werden, derselbe verlief glücklich. Der Inhalt wurde in allen Fällen, ausser einem, theils durch den After, theils von einer angelegten Oeffnung aus entleert.

Barlow (5) berichtet über zwei erfolgreich operirte Fälle von Intussusception bei kleinen Kindern.

1. 5 Monate altes Kind. Laparotomie nach 18 Stunden. Invaginatio ileo-colica. Desinvagination. Heilung.

2. 7 Monate alter Knabe. Abgang von Blut. Ueber dem Nabel ein Querwulst fühlbar. Laparotomie nach 9 Stunden. Invaginatio ileo-colica von 8 Zoll Länge. Desinvagination. Heilung.

Morison (52) berichtet über vier Fälle von Intussusception:

1. Heilung nach spontaner Ausstossung des gangränösen Intussusceptums. 2. Tod ohne Operation. Peritonitis. 3. Laparotomie nach 3 Tagen. Reduktion. Tod an Toxämie. 4. Laparotomie nach 5 Stunden. Reduktion. Heilung.

Lane (42). 6 Monate altes Kind. Intussusception in der Fossa iliaca. Reduktion. Heilung.

Brunner (12) berichtet über 4 operirte Fälle von Darminvagination. In den ersten beiden Fällen handelte es sich um eine Invagination des S romanum, veranlasst durch einen Tumor — im ersten Fall durch ein Carcinom, im zweiten durch ein Lipom. In den beiden letzten Fällen handelte es sich um eine Invaginatio ileo-coecalis, deren Ursache in einem Fall eine Nebenpankreas am Ende eines Divertikels bildete. In den ersten drei Fällen war die vorgenommene Resektion erfolgreich.

Wormer (82). Nachdem in der Berner Frauenklinik bei über 150 Laparotomien kein Fall von postoperativem Ileus vorgekommen war, traten in den letzten zwei Monaten nicht weniger als fünf Fälle von postoperativem Darmverschluss auf. Verfasser hat nun versucht eine gemeinsame Ursache für diese Ileusepidemie zu entdecken, der Erfolg war aber ein negativer. Die Ursache des Ileus war vielmehr eine verschiedene und die Häufung der Fälle eine rein zufällige. In einem Falle handelte es sich um einen Pseudoileus ohne mechanische Verlegung. In einem andern Fall hatte eine Verletzung des Darms durch die Klammer stattgefunden. In zwei weiteren Fällen hatte eine Verklebung mit dem Stumpf stattgefunden, vielleicht begünstigt

durch die Tamponade. Im letzten Fall endlich hatte ein adhärent gewordener Netzstrang den Darm durch Abknickung verlegt.

Strauch (74) beobachtete zwei Fälle von Ileus, bedingt durch das Meckel'sche Divertikel:

1. 6jähriges Mädchen. Seit Jahren heftige Kolikanfälle und sehr träge Verdauung. Schliesslich völliger Darmverschluss. Operation nach 36 Stunden. Es fand sich eine 15 cm lange Invagination des Dünndarms. Den Scheitel bildete ein völlig umgestülptes Meckel'sches Divertikel, das wegen der starken Verdickung seiner Wandung nicht auszustülpen war. Am Ansatz des Divertikels war der Darm gangränös. Darmresektion. Tod.

2. 20jähriger Mann erkrankt plötzlich mit heftigen Schmerzen an Darmverschluss. Nach 7 Tagen Anlegung einer Kothfistel in Lokalanästhesie. Tod. Es fand sich eine schon völlig gangränöse Dünndarmschlinge durch ein Meckel'sches Divertikel, das sich mit einem Strange an der Wurzel des Mesenterium ilei commune inserirte, abgeschnürt.

Bérard und Delore (8) geben eine Statistik von 32 durch Meckel'sches Divertikel bedingten Fällen von Darmverschluss, die durch Laparotomie behandelt wurden. Nur neun Fälle wurden geheilt. Zugleich Mittheilung eines geheilten Falles, bei dem seit 11 Tagen der Darm durch ein unterhalb des Nabels fixirtes Divertikel abgeschnürt war.

König (39). 69jährige Frau erkrankte 5 Monate nach ausgeführter Ovariotomie an Darmverlegung. Laparotomie. Es finden sich zahlreiche Verwachsungen der Intestina. Ferner im unteren Theil der Flexura sigmoidea eine narbige ringförmige Striktur, die sich anscheinend von den Unterbindungsstellen des Ovariums her entwickelt hat. Resektion der Striktur. Darmvereinigung durch Naht. Heilung.

Leopold (43). Ileus 10 Jahre nach Ovariotomie durch einen Narbenstrang. Doppelte Abschnürung. Operation nach 10 Tagen. Lösung der Stränge. Heilung.

Robinson (61). 7jähriges Kind litt seit 8 Tagen an Obstipation und Erbrechen. Laparotomie. Eine Dünndarmschlinge abgeschnürt durch den Wurmfortsatz, dessen Spitze mit einer verkästen Mesenterialdrüse verwachsen war. Tod.

Taylor (76) berichtet über einen Fall von Darmverschluss durch einen Netzstrang. Heilung durch Operation. 2 Jahre später trat wieder Darmverschluss ein. Derselbe war bedingt dadurch, dass eine Darmschlinge abgeschnürt war durch Verwachsungen, die sich zwischen 2 Darmschlingen offenbar durch entzündliche Veränderungen vor der ersten Operation gebildet hatten. Heilung.

Hanssen (28). Beide Male hatten Strangbildungen in der Bauchhöhle eine Darmocclusion hervorgebracht. Bei den Operationen mit einer Zwischenzeit von einem Monat wurden die Därme nach Durchschneidung der Peritonealstränge gelöst.

Hj. von Bonsdorff (Helsingfors).

Monod (51). 28jähriger Mann wurde wegen linksseitigen Leistenbruches operirt. Dabei wurde ein grosses Stück Netz abgetragen. Etwa acht Tage nach der Entlassung traten heftige kolikartige Schmerzen auf. Deshalb nochmalige Laparotomie. Es fanden sich sehr ausgedehnte Verwachsungen des Netzes mit der Bauchwand und den Därmen, namentlich mit dem Quercolon, die nicht alle zu lösen waren. Heilung.

Mauclaire (48). Darmverschluss, dadurch bedingt, dass eine Dünndarmschlinge durch ein Loch in's Mesenterium geschlüpft war. Das Loch hatte harte Ränder und schien längere Zeit zu bestehen. Die Entstehung schien auf ein Trauma zurückzuführen zu sein. Operation am 5. Tage. 21jähriges Mädchen. Tod.

Ein Soldat ging im Verlauf von 11 Stunden unter den Erscheinungen einer inneren Einklemmung und Peritonitis zu Grunde. Bei der Sektion fand Rawitsch-Schtscherbo (59a) ein 2 cm oberhalb der Bauhini'schen Klappe einreissendes, 8—9 cm langes Divertikel des Ileum, das durch das Foramen Winslowii in die Bursa omentalis major getreten war und einen Theil der Peripherie des Darms nach sich gezogen hatte. Es war bereits Gangrän eingetreten und bestand Peritonitis. — Die Operation war wegen hochgradiger Schwäche des Pat. und ungünstiger äusserer Umstände unterlassen worden.

Wanach (St. Petersburg).

Kohn (38) beobachtete einen eigenartigen Fall von innerer Darmeinklemmung, wahrscheinlich einer Hernia diaphragmatica. Es war bei dem auf die rechte Seite gefallenen

Manne Schmerz und hochgradige Athemnoth aufgetreten, bald darauf Obstipation und häufiges Erbrechen Drei Jahre später traten plötzlich heftige krampfartige Schmerzen in der Magengegend und rechten Seite auf, dazu Stuhlverhaltung, Auftreibung des Leibes und schwerer Allgemeinzustand. Die Leber war nach abwärts gedrängt, zwischen ihr und der Lunge hatten sich lufthaltige Theile eingeschoben. Allmählich verschwinden die lufthaltigen Theile und die Darmpassage wird damit frei. Es bleibt nur hochgradige Magenerweiterung zurück, als dessen Ursache die zum Zweck einer Gastro-Enterostomie vorgenommene Laparotomie eine Perigastritis aufdeckt.

D'Antona (2) beschränkt sich auf Anführung eines Falles, in welchem er wegen Erscheinungen von Darmverschluss chirurgisch eingriff und eine grosse, gestielte und mit dem Darm vereinigte Geschwulst vor sich hatte; der Darm war jedoch nicht verschlossen, sondern nur in seinem Kaliber stark reduzirt, und zwar wegen der Torsion, die die Geschwulst an ihrem Stiele erfahren hatte. Der Darm erschien nach ausgeführter Recision hohl, sodass er, ausser durch Ligatur, vor seiner Einsenkung auch durch eine Invaginationsnaht verschlossen wurde. Die abgetragene Geschwulst, die sich in ihrem Aussehen mit einer hydronephrotischen Niere vergleichen liess, war mit Blutklumpen ausgefüllt und ihre Wandung wies bei der mikroskopischen Untersuchung die Struktur der Darmwandung auf, mit reicher Gefässentwickelung und Epithelresten an der inneren Fläche, und an einigen Stellen zeigte sie sogar Spuren von Schleimhaut. Verf. glaubt, dass es sich um ein Meckel'sches Divertikel handelte, in welchem sich ein echtes Parietalangiom (ein sogenanntes Enterokystom) entwickelt hatte. Muscatello.

Delore (16) demonstrirt einen 5 cm langen und 3 cm dicken Gallenstein, den er durch Enterotomie aus dem Dünndarm einer 55jährigen Frau entfernt hatte. Seit 5 Tagen hatte Darmverschluss mit heftigen Schmerzen und Erbrechen bestanden. Heilung.

Luys (46). 45jährige Frau. Carcinom der Flexura iliaca, das seit 20 Tagen völlige Darmverlegung herbeigeführt hat. Kunstafter am Cöcum. Tod eine Woche später. Es findet sich der ganze Dickdarm enorm gedehnt. Im Anfangstheil des Colon ascendens mehrere Perforationen.

Herzfeld (30, 31) berichtet über einen von Körte operirten Fall von Gallensteinileus:

63jährige Frau. Vor einem halben Jahre Gelbsucht und Kolikschmerzen. Darmverschluss. Operation am 2. Tage. Entfernung eines wallnussgrossen Gallensteines aus einer hohen Darmschlinge. Beginnende Peritonitis. Heilung.

In der Diskussion theilt Körte mit, dass er sechs Fälle von Gallensteinileus operirt habe. Fünf Fälle wurden geheilt. Möglichst frühzeitige Operation sei angezeigt, schon weil meist die Diagnose unsicher bleibe.

Earle (18). Akute Darmverlegung bei einem 42jährigen Manne. Laparotomie am 9. Tage. Entleerung der stark geblähten Dünndarmschlingen. Im oberen Theil des Mastdarmes war anscheinend ein Fremdkörper eingeklemmt, dessen Natur nicht bestimmt werden konnte. Sigmoidostomie. Es stellte sich spontan wieder Entleerung auf natürlichem Wege ein. Heilung.

Erdmann (23) operirte wegen Darmverlegung eine 53jähr. Frau, der vor 20 Jahren eine Ovarialcyste entfernt war. Es fand sich ein $4^1/_2$ Unzen schwerer Enterolith, der grösstentheils aus Koth bestand. Die Därme waren mit einer Membran bedeckt, die aus der hinteren Wand der Ovarialcyste zu bestehen schien.

Arsdale (3) hat in drei Fällen von Darmparalyse bei Peritonitis durch künstliche Darmfistel Heilung erzielt. Maass (Detroit).

Tansini (75) berichtet über einen Fall von Ileus spasticus. Eine Frau, an welcher die Nephropexie vorgenommen worden war, wurde am zweiten Tage nach der Operation von heftigen Bauchschmerzen befallen, mit Schwellung des Bauches, vollständiger Koth- und Gasverlagerung und Entkräftung. Am vierten Tage traten deutliche und starke Darmschlingenkontraktionen auf, und am fünften Tage Erbrechen. Am sechsten Tage war der Zustand ein so schlimmer, dass man zur Laparotomie schreiten wollte, da alle therapeutischen Mittel, die man in solchen Fällen anzuwenden pflegt, nichts halfen. Am siebenten Tage fing Patientin an, Gase, dann Koth zu entleeren, und genas. Nach 3 Monaten langem Wohlbefinden klagte Patientin über die gleichen Beschwerden, die sie vor der Operation ausgestanden hatte; es wurde Lageveränderung der anderen, nicht operirten Niere konstatirt. Neue Operation und gleich darauf wieder Darmverschluss, mit den gleichen schweren Symptomen wie nach der ersten Operation. Am siebenten Tage verschwanden, wie das erste Mal, alle Erscheinungen und Patientin genas vollständig. Die konstante, sieben Tage

anhaltende Retention des Kothes und der Gase, die starken Darmkontraktionen, das anhaltende Erbrechen, die Schwellung des Bauches, die heftigen Bauchschmerzen zeigten ganz deutlich einen Darmverschluss an. Der ohne jede besondere Behandlung eingetretene günstige Ausgang liess ein mechanisches Hinderniss ausschliessen, ebenso liessen die starken Darmkontraktionen einen Ileus paraliticus ausschliessen, weshalb spastischer Darmverschluss oder Ileus spasticus angenommen werden musste. Es lässt sich leicht die Besorgniss eines Chirurgen begreifen, der von dieser Eventualität nichts weiss, der dagegen, wenn er deren Möglichkeit kennt, ruhiger zuwarten und mit dem Gebrauch von Opium, das in solchen Fällen ausgezeichnete Dienste leistet, zuversichtlich fortfahren kann. Muscatello.

Schloffer (70) theilt drei Fälle von hysterischem Ileus mit. Bei den an hysterischen Erscheinungen leidenden Kranken trat Kotherbrechen und Stuhlverhaltung auf. Bei der Laparotomie fanden sich einige starke kontrahirte Dünndarmstellen, kein mechanisches Hinderniss. Trotzdem brachte der Eingriff Beseitigung der Erscheinungen. Schloffer nimmt an, dass gewisse Formen des hysterischen Ileus durch antiperistaltische, auf abnormer Innervation beruhende, Darmbewegungen bedingt sind. Für andere Formen nimmt er einen rein spastischen Ursprung an. Schliesslich kann auch fehlender Tonus der Darmmuskulatur bei bestehender Koprostase zu Ileus führen.

Ballance (4). 68jähriger, sehr fettreicher Mann erkrankte mit Schmerzen im Leibe, geringem Erbrechen und Stuhlverhaltung. Auf Einläufe nur geringer Blutabgang. Tod etwa am 5. Tage. Es fand sich der ganze Dünndarm grünschwarz verfärbt. Im Anfangstheil der Vena mesenterica superior ein weisser Thrombus, der in die Pfortader hineinragte, dieselbe aber nur zum Theil verlegend. Der Rest der Vena mesenterica superior roth thrombosirt. Die Milzvene war frei, ebenso die Arterien. In der unteren Mesenterialvene frische rothe Thromben. Geringes Atherom der Aorta, fettige Degeneration des Herzens.

XIV.

Die Verletzungen und chirurgischen Krankheiten des Rektums.

Referent: Fr. Mertens, Bremerhaven.

Die mit * bezeichneten Arbeiten sind nicht referirt worden.

A. Allgemeines.

Statistik. Technik.

1. Beach, Some complications resulting from rectal operations. The journal of the Amer. Med. Ass. 9. Sept.
2. Bidwell, A method of attaching the mucous membrane to the skin after perineal excision of the rectum. Med. Associat. Portsmouth. British medical journal. 21. Oct.
3. *Cathcant, Peritonitis as a cause of increased peristaltic in the rectum and in other parts of the intestine. British medical journal. 22. April.
4. Fenwich, Clinical notes upon the rectal contour and consistence of a thousand prostate glands. British medical journal. 18. Febr.
5. *Ghedini, Nuovo processo di rettopessia. XIII Congr. d. Soc. ital. di Chirurg. 1898.

6. Lipmann-Wulf, Spiegeluntersuchungen des Mastdarms. Berliner klin. Wochenschrift. Nr. 8.
7. *Quénu et Hartmann, Chirurgie du rectum. Tome II. Paris 1899. Steinheil.
8. Rost, Ueber Verwendung ausschliesslicher Rektalernährung. Berliner klin. Wochenschrift. Nr. 30.

Lipmann-Wulf (6) haben die Rectoskopie mit den von Otis und Kelly angegebenen Speculis geübt. Für die verschiedenen Abschnitte des Rektums (unterer, mittlerer, in der Aushöhlung des Kreuzbeins gelegener, oberer, beweglicher) sind verschiedene Instrumente nöthig und verschiedene Körperlagen.

Die Endoskopie des unteren Abschnittes ist von untergeordneter Bedeutung. Bei Einführung des röhrenförmigen mit einem Obturator versehenen Speculums gelingt leicht in rechter Seitenlage oder Steinschnittlage.

Die Endoskopie des mittleren Abschnittes ist von hervorragender Bedeutung und liefert vorzügliche Bilder. Die Einführung des Speculums, das aus zwei Flügeln besteht, geschieht in Knie-Brustlage. Die Einführung ist sehr schmerzhaft. Diese Schmerzen wurden vom Verf. durch Schleich'sche Injektion in den Sphinkter oder durch äusserliche Anwendung einer 3 % Eucainlösung beseitigt.

Für die in Knie-Ellenbogenlage vorzunehmende Untersuchung des oberen Rektumabschnittes wurde das Longproktoskop von Kelly benutzt. Auch hier wurden die Sphinkterschmerzen durch Injektion von Schleich'scher Lösung beseitigt. Nach der Anästhesirung bereitete ein Vorschieben der Instrumente auf 20 cm keine Beschwerden und gelang es, alle Theile des Abschnittes gut zu übersehen.

Beach (1). Unter anderen Nachtheilen der Operationen am Rektum hebt Beach die Häufigkeit der Inkontinenz hervor, welche der Durchschneidung des Sphinkter im vorderen Theil des Muskels folgt. Dieselbe ist bedingt durch die Kontraktion des Transversus perinei. Man soll daher möglichst sorgfältig nähen, wenn möglich. In der Diskussion zu Beach's Vortrag räth Martin beide Transversi zu durchschneiden und den letzten Knochen des Os coccygis vom vorletzten abzutrennen vor der Naht. Es wird dadurch die Erschlaffung aller Muskeln um den Anus erzielt. Maass (Detroit).

Fenwich (4) hat methodisch den Zustand der gesunden und kranken Prostata untersucht, indem er zunächst Abgüsse davon anfertigte.

Es erfordert grosse Uebung, bis es gelingt, einigermassen allein durch das Gefühl die Verhältnisse und Grösse der Prostata zu beurtheilen.

Gestalt, Grösse und Konsistenz, sowie die Lage auch der gesunden Prostata wechseln sehr, oft in Verlauf von Tagen und Stunden; auch Schlaf, Narkose, Körperhaltung haben Einfluss darauf. Ebenso wird das Gefühl beeinträchtigt durch Schwellung der Rektalschleimhaut, die gefüllte Blase etc.

Für die Untersuchung ist es nöthig, den Pat. die Blase entleeren zu lassen und ihn in stehend rechtwinklich gebückter Stellung zu untersuchen.

Es folgt dann eine Besprechung des Zustandes und der Veränderungen der Prostata bei Tuberkulose der Harnwege. Die Details davon müssen im Original nachgelesen werden.

Bidwell (2) schildert eine Methode, die nach perinealer Exstirpation des Rektums zur leichteren Vereinigung von Darm und Haut führen soll. Vor dem den Anus umkreisenden Schnitt legt er zwei seitliche sagittale Schnitte von zwei Zoll Länge an. Die dadurch entstehenden Lappen werden

gelöst und mit Silkworm leicht an den Darm genäht. Dadurch wird die Heilungsdauer abgekürzt und die spätere Narbenschrumpfung vermindert.

Rost (8) weist darauf hin, dass es in geeigneter Weise leicht gelingt, Kranke längere Zeit vollständig vom Rektum zu ernähren, sodass auch keinerlei Flüssigkeiten per os genommen werden (Magenruhekur). Namentlich bei Magengeschwür wirkt diese völlige Ruhe fast unmittelbar und giebt gute Dauerresultate.

B. Spezielles.

a) Kongenitale Störungen.

1. Auvray, Résultats éloignés d'une malformation ano-rectale. Congrès français de Chirurgie. Revue de Chirurgie. Nr. 11. p. 597.
2. Berger, Imperforation du rectum et du vagin. Revue de Chirurgie. Nr. 8.
3. Castan, Imperforation anale opéré par la voie périnéale postérieure. Bullet. et mém. de la soc. de Chir. Nr. 27.
4. Delanglade, Imperforation ano-rectale dabord traité par le procédé du trocart; anus artificiel au cinquantième jour. Bull. et mém. de la soc. de Chirurg. Nr. 22. Gazette des hôpitaux. Nr. 66.
5. *Dittrich, Das angeborene Fehlen des Afters und die Proktoplastik als die erfolgreichste Operationsmethode. Diss. Würzburg 1899.
6. *Kirmisson, Imperforation ano-rectale traitée par l'anus iliaque; retablissement de l'anus normal; suppression de l'anus iliaque, guérison. Bull. et mém. de la société de Chirurgie. Nr. 39.
7. Stapler, Angeborenes Fehlen des Anus. Plastische Operation und Ersatz des Sphinkters mit Hülfe der Glutaealmuskeln. Centralblatt für Chirurgie. Nr. 36.
8. Weiler, Un cas d'absence congenitale de l'anus. La Presse médicale. Nr. 71.

Auvray (1). Berichtet über den Zustand eines Mannes, der vor 27 Jahren von Verneuil wegen einer Imperforatio ani mit Einmündung des Rektums in die Urethra operirt wurde. Die Ampulle des Rektums wurde bei der Operation an normaler Stelle vernäht. Der Sphinkter funktionirt gut. Die Kommunikation zwischen Rektum und Urethra blieb bestehen. Daher rühren verschiedene Missstände. Der Urin geht bisweilen zum Theil in das Rektum, ebenso ergiesst sich das Sperma in das Rektum und es besteht daher Unfruchtbarkeit. Eine gonorrhoische Infektion ging auch auf das Rektum über und bereitete der Heilung grosse Schwierigkeiten. Die schwerste Folge besteht aber in zeitweilig auftretenden Cystitiden und Pyelitis, Zustände, die das Leben bedrohen und die bei öfterer Wiederholung zum nachträglichen Verschluss der Fistel zwingen würden.

Berger (2). Das Zusammentreffen von Atresia etc. recti und Entwickelungsstörungen der weiblichen Genitalien ist sehr selten beobachtet, während jede einzelne Störung ungemein häufig ist.

Bei einem 12jährigen Mädchen fand Berger eine Missbildung des Afters und der äusseren Genitalien. Es ging beständig unwillkürlich Koth ab aus einer in der Vulva gelegenen Oeffnung. Der Anus mit Sphinkter war vorhanden, bildete aber nur eine flache Vertiefung. Die Oeffnung der Urethra lag hinter der Clitoris. Die Vagina fehlte, dabei war auszuschliessen, dass es sich um einen imperforirten Hymen handeln konnte.

Berger führte einen Schnitt von der Anusvertiefung durch den Sphinkter bis zu der Mündung der Kothfistel. Die Fistel wurde umschnitten und sie und die Rektalampulle frei präparirt und an normaler Stelle vernäht. Die Perinealwunde rasch vernäht. Bei Heilung war eine glatte, die Funktion des Sphinkters eine normale.

Später (Mai 97) sah Berger die Patientin wieder wegen heftiger Schmerzen im Leib, mit Erbrechen, Auftreibung des Leibes etc. Der Anfall dauerte zwei Tage und wiederholte sich alle Monat.

In Narkose wurde zunächst nur der Uterus zwischen Rektum und Blase festgestellt, später fühlte man darunter einen fluktuirenden cylindrischen Körper, dessen unteres Ende 5—6 cm über dem Anus lag. Es war klar, dass es sich um den durch retinirtes Menstrualblut ausgedehnten oberen Scheidentheil handelte.

Die Operation bestand in Aufsuchung des Scheidensacks, Eröffnung und Vernähung an normaler Stelle. Das Herabziehen gelang ohne Schwierigkeiten. Die Vagina war 8 cm lang und würde zu allen Funktionen ausreichen, voraussichtlich auch zu einer normalen Geburt.

Die Heilung verlief glatt.

Verf. stellt dann noch sieben hierher gehörende Fälle aus der Litteratur zusammen, auf die hier nicht näher eingegangen werden kann.

Castan (3) operirte ein mit Imperf. ani geborenes Kind am fünften Lebenstage. Der After war angelegt. Er ging von einem hinteren perinealen Schnitt aus unter Durchtrennung der hinteren Kommissur des Sphinkters und unter Entfernung des Steissbeins. Die Ampulle lag 4 cm tief und liess sich an die Haut vernähen.

Broca glaubt, dass die Entfernung des Steissbeins wohl nützlich, aber nicht nothwendig ist nach seiner an 30 Fällen gesammelten Erfahrung. Bei stark im Abdomen gelegenem Blindsack des Darmes nützt die Entfernung des Steissbeins nichts und für die anderen Fälle hat man ihn nicht nöthig.

Kirmisson macht darauf aufmerksam, dass der perineale Weg nicht für alle Fälle als der richtige angesehen werden könne, sondern einige die Laparotomie erfordern.

Delanglade (4). Es handelt sich um eine Atresia recti bei äusserlich normal entwickeltem Anus, die erst am vierten Tage diagnostizirt wurde, als das Kind schon sehr erhebliche Occlussionserscheinungen bot. Am fünften Tag durchstiess der Arzt mit einem Troikart die obturirenden Gewebe. Danach erfolgten reichliche Entleerungen, die folgenden 22 Tage erbrach das Kind die mehr oder weniger verdauten Massen, ohne Stuhlentleerungen zu haben, dann kam einige Tage Stuhl und schliesslich wieder 19 Tage völliger Verschluss. Fast sterbend kam das Kind in sachgemässe Behandlung, die in Anlegung eines iliakalen Afters bestand, und nachdem sich das Kind nach einigen Tagen erholt hatte, in Drainage eines in der Fossa ischio-rectalis gelegenen Abscesses. Das Kind erholte sich, ist aber nach zwei Monaten an unbekannter Ursache gestorben.

Stapler (Brasilien, 7) suchte bei einem 4jährigen, ohne Rektum geborenen Kinde den Darm von einem parasakralen Schnitt auf und vernähte ihn 2 cm oberhalb der normalen Stelle mit der Haut. Seitlich an den Darm nähte er Muskelfasern der Glutaeen. Das Kind überstand die Operation und zeigte später Kontinenz.

L. Weiller (8). Anus imperforatus. Beim Schreien des Kindes fühlte man das Gegendrängen der Ampulle. Nach 60 Stunden vorsichtiges Eingehen vom Perineum aus gegen die Ampulle. Dieselbe wird beim Loslösen von Strängen, die von der Vagina an die Ampulle heranziehen, eröffnet, worauf grosse Mengen von Meconium entleert werden. Die Ampulle lässt sich leicht herunterziehen und mit der Haut vernähen. Das Kind überstand die Operation gut. Drei Monat später war das Resultat und die Funktion eine normale.

b) Verletzungen. Fremdkörper.

1. Ferrand, Corps étranger du rectum. Bullet. et mém. de la soc. anatomique de Paris. Janvier. p. 30.
2. Martin, A foreign body in the rectum. The Lancet. 29. Juli.
3. Makins, On two cases of wound of the rectum. The Lancet. 28. Oct. p. 1145.
4. Hainworth, Homicidal injuries to the rectum and vagina. The Lancet. 13. März p. 1281.
5. Quénu, Des plaies de la portion péritonéale du rectum et de leur traitment. Revue de Chirurgie. Nr. 1.
6. W. Schmidt, Zur Kasuistik der Fremdkörper im Rektum. Chirurgia. Bd. VI. Nr. 32.

Ferrand (1). Ein 48jähriger Mann hatte sich in den After ein Glas gesteckt, dessen grösster Umfang 21 cm betrug. Dasselbe war in das Rektum geglitten und der Sphinkter hatte sich darüber kontrahirt. Bei dem Versuche eines Arztes das Glas ohne Narkose zu entfernen, war es zerbrochen.

Die Entfernung gelang in Narkose nach Ausführung der Rectotomie unter Resektion des Coccyx.

Verfasser warnt in derartigen Fällen einen Entfernungsversuch ohne Narkose zu machen. Das Glas zerbricht dann und damit ist die unblutige Entfernung desselben ausgeschlossen, die nach Dilatation des Sphinkter eventuell möglich sein würde.

Martin (2). Einem Manne wurde in der Trunkenheit eine Glasflasche von bedeutendem Umfange in den Mastdarm gesteckt. Es gelang in Chloroformnarkose mit einer geeigneten Zange die Flasche zu entfernen. Schon am Tage darauf konnte der Patient das Krankenhaus verlassen.

Makins (3) theilt zwei Fälle von Wunden im Rektum mit. Der eine betraf ein 9jähriges Mädchen, das die Zeichen einer septischen Peritonitis bot. Die Sektion ergab eine Verletzung der vorderen Wand des Mastdarms, $4^1/_2$ Zoll über dem After. Die Umgebung war nicht geschwürig. Das Kind hatte vor seiner Erkrankung ein Klystier erhalten. Aller Wahrscheinlichkeit nach war dabei die Verletzung bewirkt und die Peritonitis veranlasst. Würde eine solche Verletzung die hintere Wand treffen, so würde das Beckenbindegewebe eröffnet und hier Entzündungen schwerster Natur wachgerufen werden.

Ein zweites achtjähriges Mädchen hatte sich beim Ueberspringen über einen Stuhl auf einer Spitze desselben gepfählt. Es fand sich eine nicht perforirende Perinealwunde. Ferner 3 Zoll oberhalb des Anus eine Wunde der vorderen Rektalwand aus der Dünndarmschlingen prolabirt waren. — Nach sieben Stunden wurde der prolabirte Darm gereinigt und desinfizirt und dann reponirt, dann die Rektalwunde genäht und weiter die Perinealwunde geschlossen. Schliesslich wurde laparotomirt, die vorgefallenen Darmschlingen und das Becken ausgespült und ein dickes Drainrohr in den unteren Winkel der Laparotomiewunde eingelegt. Heilung.

Hainworth (4) berichtet über das Sektionsergebniss bei einer Frau (Prostituirten), die an ausgedehnten Scheiden- und Mastdarmverletzungen gestorben war. Es fand sich eine in die Bauchhöhle perforirende Rektumwunde und ein Stück Seife in der Bauchhöhle. Die Verletzungen wurden der Frau durch einen Mann beigebracht, aus welchem Grunde und zu welchem Zwecke ist zweifelhaft.

Schmidt (6). Die Bauern eines russischen Dorfes hatten einem Waldwächter zur Strafe für seine gar zu strenge Aufsicht einen Pfahl von Birkenholz von 11 cm Dicke und 13 cm Länge in das Rektum getrieben. Der Pfahl

war so fest in der Kreuzbeinhöhle und zwischen den Sitzhöckern eingekeilt, dass seine Entfernung erst nach temporärer Resektion des Kreuzbeins und ausgedehnter Spaltung des Rektum gelang. Der Kranke genas.

Wanach (St. Petersburg).

Quénu (5). Es giebt Wunden des Mastdarmes, die die Peritonealhöhle eröffnen und solche, die es nicht thun.

Die Perinealhöhle kann zuerst eröffnet werden und erst nachher der Mastdarm verletzt werden oder umgekehrt. In letzterem Falle kann die verwundende Gewalt durch den After oder durch das Perineum eindringen.

Verwundungen, bei denen zuerst die Peritonealhöhle und dann das Rektum verletzt werden, werden fast stets durch Feuerwaffen herbeigeführt. Dabei ist eine Behandlung wenig aussichtsvoll.

Bei Verletzungen, die zuerst das Rektum betreffen, liegen die Verhältnisse anders. Der eindringende Körper dringt selten weit über die Darmwand vor, die Bauchhöhle wird durch das Promontorium gestützt.

Quénu theilt dann 35 einschlägige Fälle mit, denen er einen eigenen hinzufügt.

Einem 48jährigen, an Mastdarmstrikturen leidenden Manne wurde bei Gelegenheit einer Mastdarmspülung eine Perforation der Flexur gemacht. Der Kranke empfand sofort heftigen Schmerz, bekam Erbrechen, Pulssteigerung, kalten Schweiss. Bald besserten sich die Symptome. Als sich peritoneale Reizerscheinungen einstellten, wurde die Laparotomie gemacht und die kleine Perforationsstelle genäht. Wegen der Strikturen des Mastdarmes wurde ein iliakaler After angelegt.

Während der Nachbehandlung erhielt Pat. Seruminjektion. Heilung.

Quénu zieht dann aus den 36 Beobachtungen verschiedene Schlüsse. Zunächst über die Aetiologie. Der Sitz der Perforationsstelle liegt zwischen 5 und 15 cm über dem After, häufig in der Höhe des Blasenfundus. Häufige Komplikation ist eine Blasenverletzung. Die Symptome sind wechselnd. Die Prognose häufig schlecht. Von 36 Fällen sind 27 gestorben. Häufig tritt der Tod sehr schnell ein.

In jedem Fall muss man sich durch Speculum, Finger oder Sonde überzeugen, ob eine Eröffnung der Peritonealhöhle vorliegt, was aber häufig schwierig ist.

Von den 36 Fällen wurden sechs laparotomirt mit vier Heilungen, fünf Heilungen erfolgten ohne chirurgischen Eingriff.

Die Behandlung hat in sofortiger, an Ort und Stelle vorzunehmender Laparotomie, Reinigung der Bauchhöhle und Vernähung der Wunde zu bestehen. Die Bauchhöhle wird bis auf ein Drain geschlossen. Die Operation wird auf geneigter Ebene vorgenommen, die Darmschlingen in warme feuchte Tücher nach aussen gepackt.

c) Entzündungen, Geschwüre und Strikturen.

1. Bacon, Non malignant strictures of the rectum. The journal of the Amer. Med. Ass. Sept. 16.
2. Conitzer, Ueber die Behandlung der Afterschrunde (Fissura ani) mit Ichthyol. Münchener med. Wochenschrift. Nr. 3.
3. Damas, Fistules à l'anus. Gazette hebdomadaire. Nr. 94.
4. Frank Cole Madolen, A note on bilharzia of the rectum. The Practitioner. May.
5. Horrocks, Fibrous stricture of the rectum. British med. journal. 3. June.

6. Lennander, M., Sphincter ani, zerstört durch eine Phlegmone. Operation mit Hülfe der Mm. levatores ani und Mm. glutaei maxim. Continentia ani. Centralblatt für Chirurgie. Nr. 25.
7. *Rotter, Die Sigmoideo-Rectostomie, ein neues Verfahren zur Beseitigung von Mastdarmstrikturen. v. Langenbeck's Archiv. Bd. 58. Heft 2.
8. Sherwood-Dunn, Some clinical observations in rectal diseases. The journal of Amer. Med. Ass. 11. Nov.

Sherwood-Dunn (8). Hartnäckige Fälle von Pruritus ani sind zuweilen bedingt durch kleine weiche, schwer zu fühlende Geschwüre im Rektum zwischen Sphinkter externus und internus. Die Behandlung besteht in Aetzung mit reiner Milchsäure nach vorheriger Kokaïnisirung im Speculum.

Maass (Detroit).

Conitzer (2) hat bei acht Fällen von Fissura ani gute Erfolge mit Aetzung mit reinem Ichthyol gemacht. Es sind nach kurzer Zeit Verheilungen erzielt. Nur bei der ersten Aetzung war Kokaïnisirung nöthig.

Damas (3) empfiehlt für anale Fisteln das von Whithead für die Exstirpation von Hämorrhoiden geübte Verfahren. Liegt die äussere Fisteläffnung weit vom Anus entfernt, ist das Verfahren natürlich nicht angezeigt.

Horrocks (5) operirte eine fibröse Striktur des Rektums. Dieselbe lag dicht über dem Sphinkter. Er durchtrennte dieselbe unter Kontrolle des Auges, nachdem er sie durch Dilatation des Sphinkters sich zugängig gemacht hatte, durch einen 1 Zoll langen Schnitt. Die Wundränder wurden dann so auseinandergezogen, bis aus dem vertikalen ein horizontaler Schnitt geworden war und dann vernäht.

Die durch ihr Leiden schon halb gestörte Patientin wurde trotz der guten Operationserfolge geistesgestört. Verfasser glaubt, dass auf diese Weise allgemein die Rektalstrikturen operirt werden könnten.

Bacon(1). Da alle bisherigen Methoden chirurgischer Behandlung der nicht malignen Strikturen des Mastdarms sehr gefährlich sind und meistens Recidive nicht verhindern, hat Bacon früher zwei Methoden vorgeschlagen, welche bessere Resultate geben und macht nach längerer Erfahrung mit denselben darauf aufmerksam. Bei hohen Strikturen macht er eine Anastomose zwischen Flexur und dem Theil des Rektums unterhalb der Striktur. Nachdem diese verheilt, wird durch einer Zange vom After aus die brückenförmige Darmduplikatur langsam zerstört. Bei tiefen Strikturen wird eine Nadel, mit dickem Band versehen, vom After aus hinten weit um die Striktur herum in das oberhalb der Striktur liegende Darmende geführt, das Band mit einem Haken durch die Striktur herausgezogen, die Nadel entfernt, beide Bandenden zusammengezogen und für drei Monate liegen gelassen. In dieser Zeit überhäutet sich der Bandkanal mit Darmepithel. Schliesslich wird die Brücke zwischen Striktur und Kanal mit dem Paquelin durchschnitten. Genaue statistische Angaben über die so behandelten Fälle fehlen.

Maass (Detroit).

Lennander (6). Patient hatte ein Jahr zuvor in Folge einer brandigen Phlegmone die Continentia ani verloren. Fäces und Flatus gingen stets unwillkürlich ab. Weder bei Einführung des Fingers noch durch elektrische Reizung liess sich irgend eine Sphinkterkontraktion hervorrufen, wohl aber solche der Levatores. Durch die vom Verfasser ersonnene Methode wurde mittelst Muskelverlagerungen (Levatores, Theile des Glutaeus maximus) völlige Kontinenz erzielt. Verfasser glaubt, dass dies Verfahren auch bei Inkontinenz

nach Rektumexstirpation angewandt werden könne, falls die Levatores erhalten blieben. Auch ohne Erhaltung der Levatores können durch Verlagerung von Glutäalfasern die Verhältnisse wesentlich gebessert werden.

Frank Cole Madolen (4). „Bilharzia" ist eine häufige Erkrankung, die im Darm vom Anus bis zum Quercolon aufwärts ihren Sitz hat. Es entstehen papillomatöse Wucherungen der Schleimhaut, öfter ist auch das untere Ende des Darms ringförmig erkrankt. Die Geschwülste oder die erkrankte Schleimhaut prolabiren aus dem Rektum und geben zu heftigem Tenesmus und Blutungen Veranlassung. Durch starke Dehnung des Sphinkters und Abtragung der Geschwülste oder der erkrankten Schleimhaut kann man diese schweren störenden Symptome beseitigen. Die Operation ist natürlich nur eine palliative.

d) Geschwülste.

1. Byford, Treatment of haemorrhoids by the plastic method. Annals of surgery. March.
2. *Cavazzani, Polipi del retto e del colon. Gazette degli Ospedali 1898.
3. Cawardine, Excision of the rectum for cancer by a new method and its results. British med. association. Brit. med. journal. Oct. 28. p. 1190.
4. *Durbacher, Beitrag zur Behandlung der Hämorrhoiden mit Injekt. von Karbolglycerin. Diss. Kiel.
5. Franke, Zur operativen Behandlung des reponiblen Mastdarmvorfalls. Deutsche Zeitschrift für Chirurgie. Bd. 51. Heft 1 und 2.
6. *Gichler, Uebor die histologische Struktur der Rektalcarcinome. Diss. Würzburg.
7. *Giordano, Contributo alla conoscenza dei tumori rari della regione annale. Gazette degli Ospedali 1898. 121.

7a. A. Kudrjaschew, Ein Rektumcarcinom. Wratsch 1899. Nr. 25.

8. Liermann, Vaginale Mastdarmoperationen. Bruns'sche Beiträge. Bd. 25. Heft 1.
9. — Zur vaginalen Methode bei Mastdarmoperationen. Langenbeck's Archiv. Bd. 58. Heft 2.
10. Ludloff, Weitere Beiträge zur Pathogenese und Therapie des Rektumprolapses. Langenbeck's Archiv. Bd. 60. Heft 3 und Deutscher Chirurgenkongress 1899.
11. Monod, Cure chirurgical des hémorroides. Discussion. Bull. et mém. de la soc. de chirurg. Nr. 19, 20, 23, 24, 25.
12. Péraire, Polype fibreux intermittent du rectum. Bull. et mém. de la société anatomique de Paris. Janvier.
13. *Reinbach, Die Excision der Hämorrhoiden. Bruns'sche Beiträge. Bd. 23. Heft 3.
14. *René le Fur, Epithéliome cylindrique du rectum à cellules muqueuses simulant un rétrécissement. Anus iliaque. Mort. Bull. de la société anatom. de Paris. Nr. 22.
15. Rotter, Polyposis rectis. Adenoma malignum. Spontanheilung. Langenbeck's Arch. Bd. 58. Heft 2.
16. Ryall, A case of extensive transsacral excision of the rectum. Brit. med. associat. Tho Lancet. Aug. 26. British medical journal. Oct. 21. p. 1085.
17. Schalita, Zur Behandlung der Hämorrhoiden mit Karbol-Kokaininjektionen. Wiener medizin. Blätter. Nr. 46.
18. *Schatz, Die Resultate der operativen Behandlung der Rektumcarcinome. Diss. Bonn.
19. *Schuchardt, Ueber Exstirpation des krebsigen Mastdarms und der Flexura sigmoidea. Greifswald. med. Verein. Münchener med. Wochenschrift. Nr. 35.
20. Schwarz, Exstirpatio recti abdomino-vaginalis. Centralblatt für Chirurgie. Nr. 5.
21. v. Stubenrauch, Adenocarcinoma recti. Tod 6 Jahre post operat. in Folge malignen Tumors der linken Nebenniere mit Metastasenbildung. Aerztlicher Verein München. Münchener med. Wochenschrift. Nr. 26.
22. *Wiener, Ueber ein Melanosarkom des Rektums und die melanotischen Geschwülste im Allgemeinen. Ziegler's Beiträge. Bd. 25. Heft 2.
23. Wendel, Zur Statistik und Therapie der Rektumcarcinome. Deutsche Zeitschrift für Chirurgie. Bd. 50. Heft 3. und 4.

M. Monod und folgende Diskussion (11): Monod stimmt mit Schwartz überein, dass die Operation nach Whitehead difficil ist. Sie stellt grosse

Anforderungen an die Aseptik, dauert lange und ist häufig mit reichlichem Blutverlust verbunden. Er hat deshalb statt die gesammte Schleimhaut zu excidiren nur längsovale Theile mit den darunterliegenden Haupthämorrhoidalknoten entfernt, indem er sie emporhebt und in der mehr gesunden Schleimhaut umschneidet. Die Darmränder werden in der Längsrichtung des Darmes sofort vernäht. Entsprechend der Anordnung der Hämorrhoidalvenen in drei bis selten vier Knoten (Untersuchungen mit Injektionen an der Leiche von Dr. Arrou) genügt es meist, 3—4 solcher ovaler Stücke zu excidiren. Der Unterschied gegen die Whitehead'sche Operation besteht darin, dass er nur die Haupterkrankungsstellen excidirt, nicht die ganze untere Schleimhaut und dass er die Wunde in der Längsrichtung nicht quer auf den Darm vernäht.

In der Diskussion spricht sich Pozzi und Tillaux für die von ihm angegebene Ignipunktur aus, welche ihn auch den schwersten Fällen gegenüber nicht im Stich gelassen hat. Die sogen. Blutung bei der Lösung der Brandschorfe hat keine Bedeutung.

Schwartz ist für die gewöhnlichen Fälle von Hämorrhoiden ebenfalls mit der Ignipunktur sehr zufrieden und hält sie für das Normalverfahren. Die dem Vorgehen zur Last gelegten Nachtheile lassen sich leicht vermeiden. Die blutige partielle oder völlige Entfernung nach Whitehead reservirt er für sehr grosse Knoten. Die Operation stellt hohe Anforderung an die Asepsis, ist langwierig und blutig. Aus letzterem Grund nicht anzuwenden bei sehr ausgebluteten Individuen. Bei umfangreichen infiltrirten Knoten übt er die „Volatilisation von Richet".

Delorme erklärt die Operation nach Whitehead für das Normalverfahren. Dieselbe leistet Ausgezeichnetes. Nur für kleine, von gesunden Partien unterbrochene Knoten will er sie nicht anwenden. Hauptsächlich ist zu beachten, dass der Sphinkter nicht verletzt wird.

Picqué sprach sich ebenfalls für die Whitehead'sche Operation als Normalverfahren aus.

Pierre Delbet verwirft den Thermokauter, den er nur für gangränöse Hämorrhoiden verwandt wissen will. Das einzig Richtige sind die auf dem Gebrauch des Messers beruhenden Methoden. Bei einzelnen Knoten operirt man in der von Monod erwähnten Weise im Uebrigen nach Whitehead. Die Blutung dabei ist gering, wenn man sich in richtiger Weise unmittelbar auf dem Sphinkter hält und stumpf arbeitet.

Ollier wendet vielfach die Kauterisation an, nach vorausgehender Dehnung des Sphinkters. Durch letztere wird den postoperativen Schmerzen vorgebeugt. Oefter benutzt er auch dabei das Messer zur Entfernung.

Toirier excidirt ebenfalls partiell oder total nach Whitehead und ist Gegner des Thermokauters.

Bary brennt oder excidirt je nach der Eigenart des Falles. Er brennt die lokalisirten Hämorrhoiden.

Berger. Gegen Schmerzen und Blutungen der Hämorrhoiden ist die Dilatation des Sphinkters ein gutes Mittel. Gegen prolabirende Hämorrhoiden ist dasselbe nicht anzuwenden, dieselben werden höchstens dadurch verschlimmert. Gegen sie wendet er die „Volatilisation von Richet an, die gute Resultate liefert. Er hat nur einmal am fünften Tage eine leicht zu stillende Blutung gesehen, „nie Stenosirung", die postoperativen Schmerzen und Urinretention waren nicht erheblich. Dieselben werden meist durch die

Tampons bedingt. Die Behandlungsdauer ist nicht erheblich länger als die bei der Whitehead'schen Operationen, die dagegen eine viel sorgfältigere Vorbereitung erfordert.

Boutier hält die einfache Dilatation für ein unzureichliches Mittel, das Recidive im Gefolge hat.

Tuffier wendet die Whitehead'sche Operation nur für grössere prolabirte Massen an, bei kleinen vereinzelten Knoten die Ignipunktur.

Reclus tritt für das blutige Verfahren ein und will partiell oder total die Schleimhaut oder die Hämorrhoidalvenen entfernen. Er hat diese Methode unabhängig von Whitehead geübt.

Potteral benutzt die Whitehead'sche Methode ebenfalls nur für Ausnahmefälle. Im Allgemeinen, d. h. wenn die Hämorrhoiden in einzelnen Knoten angeordnet sind, hebt er diese mit einer Pincette hoch, durchsticht die Basis mit einer Nadel und unterbindet mit einem durchgeführten Seidenfaden nach beiden Seiten. Dann wird der Knoten abgetragen. Das Verfahren ist einfach, blutlos, ohne nachträgliche Schmerzen und unter lokaler Anästhesie auszuführen. Die Erfolge sind gut.

Nimier hat zwei Stenosen nach Whitehead'sche Operation gesehen und wendet nur die Kauterisation an.

Byford (1). Die Behandlung besteht in Dilatation des Sphinkters, Vorziehen des Knotens, isolirtes Abtragen und Nähen, enthält also nichts Neues.

Schalita (17) hat das Verfahren an über 300 Fällen geübt. Er rühmt demselben nach Einfachheit, Ungefährlichkeit, Schmerzlosigkeit. Eine Narkose ist fast stets zu entbehren, die Operation wird in einer Sitzung in wenigen Minuten gemacht. Zur Injektion genügen ein bis drei Pravaz'sche Spritzen. (2/3 Acid. Carbol. liquef. 1/3 2% Kokaïnlösung.)

Francke (5) geht kurz auf einige Methoden der Operation des Mastdarmvorfalls ein und berichtet über sechs nach Gérard-Marchand operirte Fälle (darunter drei Erwachsene). Die Resultate waren bei der Entlassung aus der Klinik gute. Ueber die Dauerresultate ist wegen der Kürze der Zeit nichts zu sagen. Zwei Patienten bekamen nach zwei bis drei Monaten Recidive, zwei waren nach einem Jahr und 1 1/4 Jahr gesund, davon betraf der eine Fall einen Erwachsenen.

Gegen die Colopexia abdominalis spricht sich Verfasser wegen der Gefährlichkeit der Operation aus.

Ludloff (16) berücksichtigt in der Arbeit ausführlich die Litteratur und die Entwickelung der verschiedenen Operationsmethoden. Die in der Litteratur gefundenen 96 Fälle werden am Schluss kurz und 13 von Eiselsberg operirte ausführlich mitgetheilt.

Dann wird gestützt auf die anatomischen Verhältnisse des Beckens (Darstellung Waldeyers) die Pathogenese des Prolapses entwickelt und anderslautenden Ansichten anderer Forscher widersprochen.

Bei einschlägigen Krankheiten sind in drei scharf von einander getrennte Gruppen zu theilen:

I. Prolapsus ani.
II. Prolapsus recti, Prolapsus ani et recti.
III. Prolapsus coli invaginati.

Der Prolapsus ani besteht aus einer Hervorragung der Analschleimhaut, ist am häufigsten, der sogenannte Prol. haemorrhoidalis.

Der Prolapsus recti und ani et recti sind verschiedene Grade desselben Leidens. Beide sind Ausstülpungen sämmtlicher Mastdarmschichten. Beide sind als primäre Perinealhernien aufzufassen, deren Bruchsack von der Vorderwand des Mastdarms gebildet wird, die in verschiedenem Grade das ganze Rektum mit sich herabzieht. Die Spitze des Prolapses nimmt meist die Plica transversalis recti ein. Ihre Entstehung verdankt die Hernie allen den Prozessen, die mit quantitativ und qualitativ gesteigerter Bauchpresse einhergehen. Entgegengearbeitet wird dem Entstehen dieser Hernie durch eine kräftige Darmmuskulatur.

Der Prolapsus coli invaginati ist eine Invagination im eigentlichen Sinne.

Die drei Gruppen fordern verschiedene Behandlungsmethoden.

Die häufigst angewandte und an Erfolgen reichste Methode ist die Resektion des Rektums nach Mikulicz-Nicoladoni. Dieselbe kann stets angewandt werden ausser bei langen Coloninvaginationen. Strikte indizirt ist sie bei incarcerirten und irreponiblen Prolapsen.

Unter 47 Resektionen waren 8 Coloninvaginationen, 34 Prolapsus recti. Die Erfolge 5 Todesfälle, 3 Recidive; bei vielen Fällen war die Beobachtungszeit eine kurze, sodass wahrscheinlich mehr Recidive zu erwarten sind. Dies würde auch erklärlich sein, da die Perinealaussackung (Fossa recto-vesicalis) bis zum Analrande bestehen bleibt.

Die schon vorher angewandte Amputation des Prolapsus durch Ligatur nach Weinlechner hat wohl ihre Berechtigung verloren.

Operationen, die eine Umgestaltung der Rektalwand bezwecken, sind die Rectorhaphie, Rectoperineorhaphie und Rectopexie (Verneuil).

Die Rectopexie wurde 15mal ausgeführt mit 7 Heilungen, 8 Misserfolgen, darunter 2 Totalrecidive, 6 Schleimhautrecidive. Diese Operationen sind nicht indizirt.

Jeannel suchte durch die Colopexie das Leiden zu heben. Die von ihm zunächst ausgeführte Anlegung eines Anus praeter nat. ist wieder aufgegeben. Berg schlägt vor, mit der Operation die Thure Brandt'sche Massage zu verbinden.

Excision der Schleimhaut ist bei grossem Prolapsus ani indizirt, im Allgemeinen, namentlich beim kindlichen Prolaps genügt Kauterisation der Schleimhaut. Auch ist die Kauterisation als Unterstützungsmittel für andere nicht ganz gelungene Operationen zu verwenden.

Gersuny'sche Drehung und Silberdrahtring (Thiersch) sind zu vermeiden.

Die Anlegung eines Anus sacralis ist bei grossen Prolapsen nach Rektumexstirpation in Erwähnung zu ziehen.

Beim geringsten Verdacht, dass der Prolaps auf luetischer Basis beruht, ist eine antiluetische Kur angezeigt.

Die Massage nach Thure Brandt wird sehr gerühmt. Vier Heilungen von Thure Brandt, zwei von Kampf, fünf Fälle von v. Eiselsberg mit Erfolg behandelt.

In der Königsberger Klinik ist das Verfahren zur Zeit folgendes:

Bei Prolapsus ani: Kauterisation, bei grossem Prolaps Excision der Schleimhaut.

Bei Prolapsus coli invaginati Resektion nach Mikulicz, bei hochgelegener proximaler Umschlagstelle Operation vom Bauche aus (Barker-Rydygier).

Bei Prolapsus recti, falls er incarcerirt, irreponibel oder exulcerirt ist, Resektion; ist dies nicht der Fall, ist zuerst anzuwenden 14 Tage lang Massage nach Thure Brandt, und bei Besserung Fortsetzung. Tritt keine Besserung ein, gehe man zur Colopexie über mit späterer Massage nach Thure Brandt. Kommt danach ein Recidiv, dann Resektion.

Péraire (12) beobachtete bei einer 38jährigen Frau einen orangegrossen, gestielten, aus dem After hervorhängenden Polypen. Derselbe war zum ersten Male bei einer Geburt vor dem After erschienen, wurde aber reponirt. Im Laufe des Jahres erschien er abwechselnd, beim Stuhlgang etc., vor dem After. Schliesslich liess er sich nicht mehr zurückbringen.

Die Entfernung war leicht.

Das Gewicht des Tumors betrug 350 g, er bestand nur aus Bindegewebe und enthielt keine glatten Muskelfasern. Der überziehenden Epithelschicht, die tubische und platte Zellen enthielt, fehlen die Drüsen völlig.

Es handelte sich also um ein wahres Fibrom.

Rotter (15) theilt einen neuen Fall von Polyposis recti mit, der ohne Erfolg mit Ausschaltung des Colons durch Einpflanzung des Ileum in den unteren Theil des S romanum behandelt wurde.

Dann bespricht er die wenigen in der Litteratur mitgetheilten Fälle (16) und deren ungünstige Prognose. Zwölf davon sind gestorben, sechs durch Komplikation mit Carcinom.

Schliesslich theilt Verf. einen sehr interessanten einschlägigen Fall mit, der mikroskopisch (Prof. Orth) als Adenoma malignum festgestellt war. Auch das klinische Verhalten entsprach einer malignen Neubildung. Der 37jährigen Patientin wurde der Mastdarm exstirpirt. Schon nach acht Wochen fand sich ein ausgedehntes Recidiv gallertiger, granulationsähnlicher Wucherungen, die das Septum recto-vaginale durchwachsen hatten. Die Massen wurden nur palliativ durch Auskratzen einige Male entfernt und Patient als inkurabel entlassen. Zur grössten Ueberraschung des Verf.'s stellte sich Patient vier Monate später zu einer Nachuntersuchung vor und wurde als gesund befunden.

Aus dem Fall geht hervor, dass, wenn auch sehr selten, eine maligne epitheliale Neubildung des Darmtraktus in der ersten Degenerationsstufe des malignen Adenoms zur spontanen Rückbildung fähig ist, während in der Regel die weitere Umwandlung in das Adeno- resp. alveoläre Carcinom stattfindet.

Carwardine (3). Die Methode wurde an zwei Fällen geübt. Der Kranke in Kniestellung mit tiefer liegendem Oberkörper gelagert. Der Zugang wurde geschaffen durch subperiostale Entfernung des Coccyx und der unteren beiden Kreuzbeinwirbel und durch Durchtrennung der Weichtheile mittelst eines vom After aus durchgestossenen Messers von innen nach aussen. Dann wurde der Darm unterhalb der kranken Stelle durchtrennt und nach oben hin isolirt bis über die Geschwulstgrenze. Meist gelingt das ohne Eröffnung des Peritoneums. Oberhalb der Geschwulst soll nur die Schleimhaut durchtrennt werden und die übrige Darmwand zusammen mit dem die Drüsen haltenden präsakralen Gewebe entfernt werden. Nachher wird der Darm unten vernäht. Wie der Verfasser bei erkranktem Sphinkter die Funktion erhalten will, ist unklar.

Kudrjaschew's (7a) Pat. bot das typische Bild eines stenosirenden Carcinoma recti und ging unoperirt unter Ileuserscheinungen zu Grunde. Bemerkenswerth ist nur die Hartnäckigkeit, mit welcher Patient bis zu seinem Tode mit massenhaften Purgantien gefüttert wurde, die natürlich keinen

Effekt hatten. Obgleich Pat. fast einen ganzen Monat keinen Stuhl hatte, trat das Erbrechen erst nach 17, Kothbrechen nach 19 Tagen auf.

Wanach (St. Petersburg).

Ryall (16) entfernte bei einer 40jährigen Frau ein hochsitzendes Carcinom des Rektums auf transsakralem Wege (Steissbein und zwei Kreuzbeinwirbel wurden entfernt). Zur Lösung des Darmes wurde das Peritoneum eröffnet, das Mesocolon und das Mesenterium der Flexur unterbunden und der Darm vorgezogen. Da ein Kollaps eintrat, konnte die vorgezogene 12 Zoll lange Darmschlinge nur an der Haut befestigt werden, dann wurde die Operation abgebrochen.

Am Tage darauf erfolgte Stuhl nach einem Abführmittel. Nach acht Tagen war der Darm mit der Haut verwachsen und der kranke Darmtheil wurde abgetragen, sodass zwei Darmöffnungen wie beim Anus praeter naturam blieben. Die Frau erholte sich gut.

Nach vier Monaten wurde eine Vereinigung der beiden Darmenden versucht. Nach Entfernung des zwischenliegenden Narbengewebes wurden die vordere und die Seitenwände durch Vernähung des Darmes gebildet, sodass eine hintere Fistel blieb. Diese Fistel wurde nach drei Wochen durch Bildung eines doppelten Hautlappens geschlossen.

Es trat fistellose Heilung bei völliger Funktion des Sphinkters ein.

Schwarz (20) theilt einen Fall von Rektumcarcinom mit, das in die Scheide durchgewuchert war. Verfasser machte zunächst die Laparotomie und durchschnitt die Flexur. Das periphere Darmende wurde dann aus seinen Verbindungen gelöst. Beendet wurde die Operation von der Vagina aus. Ein 40 cm langes Darmstück wurde entfernt. Pat. wurde geheilt entlassen. Verfasser glaubt, dass dies Vorgehen grössere Ausdehnung verdiene.

Liermann (8) fühlt sich auf Grund seiner Erfahrungen zu dem Ausspruche berechtigt, dass für eingreifende Mastdarmoperationen beim Weibe die vaginale Methode das Normalverfahren darstellt. Dasselbe findet in den von Waldeyer geschilderten anatomischen Verhältnissen seine beste Stütze. Die Technik des operativen Vorgehens wird geschildert an der Hand einiger Fälle von Rektumcarcinom und von Strikturen des Rektums. Wichtig ist: Genügende Vorbereitung durch Entleerung des Darmes, Steinschnittlage, Tamponade des Rektums, Führung des medianen vaginalen Schnittes unter starker Spannung der Vaginalwände; ausgedehnte paraanale Schnitte (im Gegensatz zu Hoffmeister), Umgehung des Rektums in der richtigen Gewebsschicht, am besten $2^1/_2$—3 cm über dem Analring, dann scharfes Vorgehen unter Kontrolle der Augen. Bei sehr hochgehenden Carcinomen ist zu empfehlen, den Darm zu durchschneiden und durch Hinaufziehen des centralen Stumpfes unter die Symphyse die hintere Peritonealfalte zugänglich zu machen. Das centrale Ende muss soweit herabgezogen werden, dass keinerlei Spannung besteht. Dann wird dasselbe in dem excidirten oder angefrischten Analring befestigt.

Auch für die schweren Fälle von Strikturen des Mastdarms bei Frauen, die trotz Bougiren, Ausspülungen u. a. nicht zur Heilung neigen, ist an die Stelle der seitherigen Palliativoperation des Anus praeternaturam die Exstirpatio recti vaginalis zu setzen. Zum Schluss wird das Material mitgetheilt: 5 Fälle von Carcinom, 1 Fall von Prolaps, 3 Fälle von Striktur.

Wendel (23). Von 126 Fällen wurden 95 radikal operirt und zwar 46 nach perinealen Methoden, 46 nach sakralen Methoden (zu diesen wird auch die Exstirpation des Steissbeins gerechnet), 3 nach Köliotomie.

Die durchschnittliche Lebensdauer der 95 Operirten nach der Operation beträgt 1 Jahr 11 Monat. Dauernd geheilt wurden 16 = 16,8%. Von den 46 sakral Operirten starben unmittelbar 14 = 30,4%, dauernd geheilt sind 7 = 15,2%. Von den 46 perineal Operirten starben unmittelbar 8 = 17,6%, blieben dauernd geheilt 8 = 17,6%. Die Statistik wird in Vergleich gestellt mit denen von Krashe, Hochenegg und Mikulicz.

Die Kontinenz war im Allgemeinen eine befriedigende. Verf. spricht sich entgegen englischen und französischen Aerzten entschieden für radikale Operation aus. Er tritt für die perinealen Methoden ein, indem er den sakralen Weg nur für hochsitzende Geschwülste reservirt wissen will.

XV.

Die Hernien.

Referent: E. Kammeyer, Berlin.

I. Allgemeines.

a) Aus dem Jahre 1898.

1. Bajardi, Ernie dei bambini curate radicalmente. La Clinica Chirurgica 1898. f. 7-9-12.
2. Ball, Radical cure of hernia by an improved method of torsion of the Sac. Brit. med. journ. Nr. 12. 1898.
3. Barker, A study of two hundred consecutive operations for the radical cure of hernia. Brit. med. journ. 1898. Sept. 10.
4. Bull and Coley, Observations upen the operative treatment of hernia at the hospital for ruptured and crippled. Annals of surgery. 1898. November.
5. Catellani, Contributo clinico allo studio del passaggio dei microrganismi nelle ernie strozzate. Riforma medica 1898. n. 272.
6. Dowd, Strangulated hernia in infants under one year of age with the report of a second case, successfully treated by operation. Arch. of pediatr. 1898. 8. 6. pp.
7. Faure, Sur un nouveau procédé de cure des hernies sans fils perdus. La Presse médicale 1898. Nr. 9.
8. *Föderl, Verschliessung der inguinalen und cruralen Bauchpforte in einem Akte mit einer Abänderung der Bassini'schen Naht. Sitzung d. k. k. Gesellschaft d. Aerzte Wiens. Wien. klin. Wochenschrift 1898. Nr. 22.
9. — Darmwandbrüche. Eine experimentelle Studie. von Langenbeck's Archiv 1898. Bd. LVI, Heft 2.
10. *Gabler, Ein Beitrag zur Kasuistik der Radikaloperation nach Kocher. München 1898. Diss.
11. *Milz, Ueber das Vorkommen von Bauchbrüchen bei Neugeborenen und ihre geburtshülfliche Bedeutung. Diss. Strassburg 1898.
12. *Rainal, La bandage herniaine autrefois, aujourd'hui. Masson 1898.
13. *Renaut, Gangrène herniaire. Société de chirurgie de Lyon. Lyon médical 1898. Nr. 37.
14. *Steinmann, Zur Radikaloperation der Leisten- und Schenkelhernien. Diss. Bonn 1898.
15. Wheeler, The radical cure of hernia by displacement. 66 Meeting of the Brit. med. association. Brit. med. journ. 1898. Nov. 5.

b) Aus dem Jahre 1899.

16. Åkermann, Behandlung brandiger Brüche. Nordiskt medicinsht Arkiv. N. F. Bd. X. Nr. 30.
17. Anderson, Radical cure of hernia. Nottingham medico-chirurg. society the Lancet Febr. 25. (Bericht über 117 meist nach Bassini operirte Fälle. Er lässt kein Bruchband post operat. tragen.)
18. Mc. Ardle, Operative treatment of hernia. The Dublin. journal. Jan.
18a. P. Baratynski, Zwei Fälle von primärer Darmresektion. Medicinskoje Obosrenije 1899. Mai. (Verf. resezirte zweimal den Darm bei der Operation brandiger Brüche. Beide Fälle genasen.) Wanach (St. Petersburg).
19. *Bayer, Die Hernien in der Gerichts- und Versicherungspraxis. Korrespondenzbl. des Vereins deutscher Aerzte in Reichenberg.
20. — Hämorrhagischer Lungeninfarkt nach Radikaloperation einer freien Hernie. Centralblatt f. Chir. Nr. 7.
21. *Blake, Hernia in childhood. Medical Times. Octob. 28.
22. Bloodgood, Operations on 459 cases of hernia in the John Hopkins hospital from june 1889 to january 1899. The special consideration of 268 cases operated on by the Halsted operation and the transplantation of the rectus muscle in certain cases of inguinal hernia in which the conjoined tendon is obliterated. John Hopkins hospital reports. Vol. VII. Nr. 5–9.
23. *Bobrow, Herniotomie. VII. russ. med. Congress in Kasan 1899.
24. *Bode, Beitrag zur Statistik d. radikalen Herniotomie. Diss. Erlangen.
25. Borelius, 200 Radikaloperationen von Hernien ausgeführt im Krankenhause zu Karlskrona (Schweden) i. d. Jahren 1891—1897. Nordiskt medicinsht Arkiv N. F. Bd. X. Nr. 4.
26. *Brshosowski, Herniotomie. VII. russ. med. Kongress in Kasan 1899.
27. Championnière, Traitement et guérison de la hernie par l'usage de la bicyclette. Gazette des hôpitaux. Févr. 9.
28. *— Sur un travail de M. Loir concernant un cas de hernie guéri par la bicyclette; discussion. Bulletin de l'académie de médecine. Nr. 5.
29. *— Guérison de la hernie par l'usage de la bicyclette. Les exercises chez le hernieux. Usage de la bicyclette chez le hernieux et dans les complications des hernies. Bull. de l'acad. de méd. de Paris. Jan. 31.
30. *Chavannaz, Cure radicale de hernie par le procédé de Bassini chez un sujet déjà traité deux fois par la méthode sclérogène de Lannelongue. Journal de médec. de Bordeaux. Nr. 27.
31. *Day, A new truss. Lancet. Sept. 30.
32. Dyes, Behandlung eingeklemmter Hernien. Hygiaea. Febr.
33. *Félizet, Présentation d'un bandage herniaire applicable aux premiers mois de la vie. Bull. et mém. de la Soc. de chir. Nr. 15.
34. Franz, Herniologische Beobachtungen mit besonderer Berücksichtigung der Radikaloperationen, mitgetheilt aus der Königl. chirurgischen Universitäts-Klinik des Herrn Prof. v. Eiselsberg. Deutsche Zeitschr. f. Chir. Bd. 51. Heft 1 u. 2.
35. Fränkel, Ueber Radikaloperationen der Leistenbrüche von Säuglingen. Centralbl. f. Chir. Nr. 47.
36. Froelich, De la cure radicale des hernies par glissement du gros intestin. Gazette hebdomadaire de méd. et chir. Nr. 33.
37. Funke, Zur Statistik der incarcerirten Hernien bei Kindern bis zum Alter von 1 Monat. Centralbl. f. Chir. Nr. 10.
38. *Graser und Schönwerth, Die Bruchanlagen und -Erkrankungen in ihrer Bedeutung für die Militärdiensttauglichkeit und den Entscheid für die Versorgungs- bezw. Entschädigungsansprüche. 71. Naturforscherversammlung München. (Referat. Centralbl. f. Chir. 1899. p. 1255.)
39. *Koslowski, Herniotomie. VII. russ. med. Kongress in Kasan 1899.
40. Langton etc., Discussion on the treatment of hernia in children. Brit. med. associat. — Brit. med. journ. Aug. 19.
41. Link, Eine neue Nahtmethode bei der Radikaloperation der Hernien ohne bleibend versenkte Nähte. Centralbl. f. Chir. Nr. 12.
42. *Lockwood, The radical cure of hernia, hydrocele and varicocele. Pentland.
43. Maréchaux, Leistenbrüche und Unfallversicherungsgesetz. Aerztl. Sachverständ.-Zeitung. Nr. 17.

44. Mayo, Remarks on the radical cure of hernia. Annals of surg. Jan.
45. *Noll, Fall von sekundärer Darmresektion wegen gangränöser Hernie. Centralbl. für Chir. . Nr. 3.
46. Owens, Herniotomy plus laparotomy successfully performed under very unusual and difficult circumstances. Lancet. Jan. 7.
47. *Parry, A case of herniotomy in a septuagenarian following immediately on an attack of hypostatic pneumonia. Lancet. July 29.
48. P. Poper, Zur Kasuistik der eingeklemmten Hernien bei kleinen Kindern. Wojenno-medicinski Shurnal. November.
49. *Praxin, Herniotomie. VII. russ. med. Kongress in Kasan 1899.
50. Reynier, A propos des épiploïtes suites de cure radicale de hernie. Discussion. Bull. et mém. de la soc. de chir. Nr. 7.
51. *Romanin, Ueber die Vortheile der lokalen Anästhesie in der chirurg. Landpraxis. 45 Herniotomien nach Bassini. Wratsch. Nr. 23.
52. *Rossnitz, Zur Kasuistik der brandigen Brüche. Deutsche militär-ärztl. Zeitschrift. Heft 3.
53. Rotter, Ueber die modernen Indikationen zur Radikaloperation freier Hernien. Berl. med. Gesellschaft. Jan. 25. Berl klin. Wochenschrift. Nr. 7.
54. Samter, Ueber Bruchkrankheiten. Verein f. wissenschaftl. Heilkunde in Königsberg. 23. Jan. Deutsche med. Wochenschrift. Vereinsbeilage Nr. 29.
55. *Schade, Ein Beitrag zur Behandlung der Brucheinklemmung im Kindesalter. Diss. Kiel.
56. Schnitzler, Ueber Hernienruptur durch Selbsttaxis. Wien. med. Wochenschr. Nr. 1.
57. *Serenin, Herniotomie. VII. russ. med. Kongress in Kasan. 1899.
58. S. Spassokukozki, Die Indikationen zur Operation und zur Wahl der Methode der Herniotomie nach dem Material des Landschaftshospitals in Smolensk vom Jahre 1898. Ljetopis russkoi chirurgii. Heft 5.
59. Sturrock, An operation for the radical cure for hernia. Edinb. med. journ. Octob.
60. *Thiéry, Indications des bandages herniaires. Congr. franç. de chir. Revue de chir. Nr. 11.
61. Tilanus, Radikaloperationen von Brüchen. Nederl. Tijdschr. v. Geneeskunde. I. 298.
62. Trofimow, Ueber die Behandlung der Hernien. Chirurgia. Bd. V. Nr. 27.
63. Turck, Surgical Anatomy of hernia. Journ. of the Amer. Med. Ass. April 15.
64. Urbanik, Ueber die Resultate der primären Darmresektion bei incarcerirter Hernie. (Sammlung der zu Ehren weil. Prof. Obalinski's publizirten Arbeiten.)
65. Vermeulen, Les exercises méthodique chez les hernieux. La Presse médicale Nr. 28.
66. *Vogelpoel, Herniae und Pseudoherniae musculares. Diss. Freiburg.

Bajardi (1) hat 73 Leistenbrüche und 2 Nabelbrüche bei Kindern operirt. Die meisten dieser Fälle betreffen die ersten zwei Lebensjahre, das männliche Geschlecht (58) und die rechte Seite (38). Ursache des Bruches war: 6 mal ein Trauma, 14 mal die geringe Resistenz des Leistenkanales, 14 mal die Verdünnung der Bauchwände nach chronischen Krankheiten des Verdauungsapparates, 11 mal Hodenektopie, 6 mal Phimosis, 2 mal anhaltende Stuhlverstopfung.

Der Inhalt des Bruchsackes war repräsentirt: 45 mal durch den Dünndarm allein, 10 mal durch den Dünndarm mit dem Omentum, 7 mal durch das Omentum allein, 7 mal durch den Blinddarm, entweder allein oder in Verbindung mit anderen Darmtheilen, 1 mal durch den Wurmfortsatz mit dem Dünndarm, 1 mal durch den Wurmfortsatz allein; in zwei Fällen war der Bruchsack leer. — Verf. hebt die von ihm angetroffene Frequenz von Epiploon enthaltenden Hernien hervor. Nach Félizet, der zuerst die Meinung bekämpfte, dass das Epiploon sich nie bei Hernien im Kindesalter finde, werde reine Epiplocele in 3,8 % der Fälle angetroffen; die Statistik des Verf. bringt diese Zahl auf 9,5 %. — Verf. weist ferner auf die Häufigkeit von blinddarmhaltigen Hernien hin. Nach einer von ihm zusammengestellten Statistik, wobei er seine Fälle zu den von 33 Chirurgen operirten 725 Fällen von infantilen Hernien hinzurechnet, ständen diese Blinddarmhernien im Verhältniss von

5,21 % rechts- und 1,2 % linksseitigen. — In den Fällen, in denen der Bruch sich auf der linken Seite findet, schreiben ihn die Autoren einer Transposition der Eingeweide oder einer ausserordentlichen Mobilität des Blinddarmes (wegen der Länge des Mesocöcum und des Mesocolon und wegen einer anormalen Länge seiner Ligamenta), oder endlich einer Verrückung des Blinddarmes in Folge eines vom Dünndarm oder vom Omentum auf ihn ausgeübten Zuges zu. — Verf. beschreibt sodann einen von ihm beobachteten Fall von Intrainguinal- und Properitonealhernie bei einem neun Monate alten Kinde. Hier war ausser dem Sack, der den Abschnitt des Kanales einnahm, welcher sich über dem unvollkommen hinabgestiegenen rechten Hoden befand, auch ein Divertikel der Peritonealserosa zwischen dem parietalen Peritoneum und der Fascia transversalis, gleich nach hinten und nach aussen vom tiefen Leistenring, vorhanden. Das Divertikel war etwa 1 cm tief und enthielt eine Dünndarmschlinge. Höchst wahrscheinlich war es angeboren. — In vier Fällen konstatirte er Tuberkulose des Sackes. In keinem dieser vier Fälle konnte die Tuberkulose vor der Operation diagnostizirt werden. Die Untersuchung der abgetragenen Stücke auf den Bacillus fiel negativ aus. Die mikroskopische Untersuchung that die typische Struktur des Tuberkels in den verschiedenen Phasen dar. Die Einimpfung von Stückchen des Sackes in die Peritonealhöhle von Meerschweinchen gab ein negatives Resultat. — Bezüglich der Operationstechnik hielt sich Verf. an die von Bassini zur Radikalheilung des Leistenbruches angegebenen Normen. — Verf. führt weitere zwei Fälle von Leistenbruch an, in denen der Blinddarm mit dem Wurmfortsatz linkerseits gefunden wurde. Diese zwei Fälle wurden von Parona nach der Bassini'schen Methode operirt. Muscatello.

Seit fünf Jahren operirte Ball (2) 74 Fälle mit 1 Todesfall nach einer Methode, die eine Modifikation der Kocher'schen darstellt. Der isolirte und torquirte Sack wird nach oben in das subperitoneale Gewebe geschoben und dort durch eine Schlingennaht fixirt, die an der äusseren Bauchhaut 1 Zoll oberhalb der Bauchincision nach unten in das subperitoneale Gewebe durchgelegt wird, dicht neben der Ausstichstelle im subperitonealen Gewebe wieder eingestochen wird und parallel der ersten Schlinge auf der Bauchhaut wieder heraustritt (cf. Abb.). Hier werden die Fadenenden auf einer Platte geknüpft und durch die Schlinge wird der Bruchsack nach oben gehoben. Der Fundus des Bruchsackes liegt nun im Inguinalkanal; er wird mit dem Funiculus spermaticus stark rückwärts gedrängt und durch die Hautnähte der ersten Incision gefasst und vernäht. Der Vortheil der Methode liegt darin, dass nicht die Bauchwand (wie bei Bassini) unnütz durchschnitten wird.

Unter 200 operirten Fällen (155 inguinale, 10 femorale, 4 Nabel-, 13 Bauchbrüche) hatte Barker (3) drei Todesfälle, darunter einen Aethertod; 26 Fälle eiterten. Dreimal lag das Cöcum im Bruchsack, dreimal die Flexura sigmoidea, einmal die Blase, 79 mal wurde nach eigener, 57 mal nach Bassini, 7 mal nach Kocher, 2 mal nach Macewen, 10 mal nicht systematisch operirt. Bei Bauch- und Nabelhernien gebraucht Verf. zu versenkten Nähten Silberdraht und Seide. Betreffs der Recidive vermag Barker keine exakten Angaben zu geben, hat aber den Eindruck, dass sie sehr selten auftreten, vor allem nicht bei Bassini's Methode.

Von 1890—97 sind im Hospital der Aerzte Bull und Coley (4) 34271 Unterleibsbrüche behandelt: 28892 inguinale (24810 männlich, 4082 weiblich); 1927 femorale (558 männlich, 1369 weiblich); 2795 umbilikale (1078 männ-

lich, 1717 weiblich); 658 ventrale (229 männlich, 429 weiblich). Nach mancherlei Misserfolgen wurde schliesslich Bassini's Methode (mit Känguruhsehnennaht) adoptirt, nach der von 1895—1898 342 Fälle von Inguinal- und Femoralhernien operirt wurden, die auch sämmtlich bis auf 13 betreffs ihrer weiteren Schicksale verfolgt werden konnten. Von 400 Operirten befanden sich wohl 236 länger als ein Jahr, 142 länger als zwei Jahre. Die Totalmortalität der 400 Fälle betrug 3, davon 2 mit infizirter Wunde; noch mehr als die Infektion fürchten Verfasser die Pneumonie p. o. (Aether!)

Interessante bakteriologische Untersuchungen bestätigen Mikulicz's Folgerung, dass, da die Haut schwerlich ganz steril zu machen ist, die Gefahr der Infektion mit der Zeitdauer der Operation wächst. Als versenktes Nahtmaterial ist Känguruhsehne der Seide, dem Silkworm- und Silberdraht weit überlegen. Zur Unterbindung wird feines Katgut gebraucht.

Nie kam es bei Bassini's Methode zur Hodenatrophie. —

Inguinalhernienoperationen beim Weibe kamen 100 vor, 52 bei Erwachsenen, 48 bei Kindern, alle mit gutem Erfolge. Von den im Kindesalter so seltenen Cruralhernien operirten die Verfasser 20 Fälle, darunter einen zweijährigen Knaben mit doppeltem Bruch, wobei im rechten das Cöcum gefunden wurde. Der Schluss des Femoralkanales erfolgte fast immer durch eine Schnürnaht nach Coley, welche dieselben guten Erfolge wie Bassini's ergab, und weniger Zeit erforderte. Ueberhaupt sind die Erfolge bei Cruralhernienoperationen im allgemeinen vorzügliche: Bassini hatte 54 Fälle ohne Todesfall und ohne Recidiv in 41 beobachteten Fällen; die Verfasser 94 Fälle mit 1 Todesfall an Nachblutung bei Massenligatur des Netzes und drei Recidiven, darunter zwei, bei denen der Cruralkanal nicht geschlossen wurde. Verfasser fanden bei 241 Fällen in der Litteratur nur drei Todesfälle bei nicht incarcerirter Hernie.

Von Nabelhernien wurden 19, von Bauchhernien inklusive epigastrischen, 15 operirt, davon 11 nach Laparotomie. Von den insgesammt 34 Nabel- plus Bauchhernien konnten 21 nachuntersucht werden und davon recidivirten 12, meist Frauen mit dicken fetten Bauchdecken betreffend. Von drei incarcernirten Nabelhernien starb eine. Die Resultate bei epigastrischen Rücken- und Bauchhernien nach Blinddarmoperationen waren sehr zufriedenstellend.

Während acht Jahren sind im Hospital 340 Bauchhernien beobachtet, die nach Laparotomien entstanden waren, darunter 61 nach Appendicitis und 25 nach Alexander-Adams Operation.

Die Beschwerden sind meist konform der Grösse der Hernie, die sich meist innerhalb der ersten 6—12 Monate p. op. ausbildet. 129 Patientinnen hatten eine Bandage getragen, 54 nicht immer, bei weitem die meisten der Laparotomiewunden waren per granulationem geheilt, was wiederum die Wichtigkeit des prima reunio betreffend Recidiv beweist. — In Bezug auf die Recidive, von denen innerhalb 10 Jahren 360 (davon 31 crurale und 329 inguinale) beobachtet wurden, ist die Thatsache wichtig, dass 64,5 % derselben innerhalb sechs, und 80 % innerhalb zwölf Monaten p. op. entstanden. Ferner waren 71 % der Recidivpatienten über 30 Jahre alt. Von obigen 360 Recidiven betrafen ca. 100 incarcerirte Hernien.

Betreffs der selteneren Formen von Hernien fand sich bei den 400 operirten Kindern 19 mal Cöcum resp. Appendix oder beides im Bruchsack, darunter einmal bei einem 7jährigen Knaben in einer linksseitigen Leistenhernie; fünfmal wurde der Appendix exstirpirt, viermal resezirt. Alle Kinder

waren unter 10 Jahren, die Hälfte unter 5 Jahren. Von den 19 Fällen recidivirte einer, bei dem aus Anlass eines früheren Recidivs starke Verwachsungen bestanden. — Incarcerirte Hernien bei Kindern kamen siebenmal vor, davon sechs unter zwei Jahren und vier unter einem Jahre; alle genasen (cf. archives of paediatries april 1898). Differentialdiagnostisch ist die Hydrocele funiculi wichtig. — Von den 25 Bauchhernien nach der Alexander'schen Operation der Verkürzung des Ligamentum rotundum entstanden 17 innerhalb der ersten sechs Monate und zwar meist nach Heilung per granulationem.

Verfasser berühren dann die wichtige und noch zur Diskussion stehende Frage nach der Operation wegen mangelhaften Descensus des Hoden, der oft mit einer kleinen Hernie verbunden ist und kommen nach den schlechten Resultaten, die sie in 14 derartigen Fällen gemacht haben, zu dem Schluss, meist die Operation zu widerraten und lieber ein Bruchband anzulegen, das meist zum Ziele führt resp. die Operation auf eine spätere Zeit zu verschieben.

Als Indikationen zur Operation für Hernien I. bei Kindern gelten den Verfassern 1. Hernien bei über vier Jahre alten Kindern, die durch Tragen eines Bruchbandes nicht gebessert sind. 2. Fälle, die durch Flüssigkeitserguss („reducible Hydrocelen") im Bruchsack komplizirt sind. 3. Die bei Kindern sehr seltenen irreponiblen Hernien. 4. Cruralhernien, die durch ein Bruchband nicht zurückgehalten werden.

Bei dieser Indikationsstellung sind von 8000 bei Kindern beobachteten Hernien 400 operirt.

II. Bei Erwachsenen: 1. Je jünger der Patient, je besser die Prognose. 2. Heilung durch Bruchband nach dem 15. bis 20. Jahre ist selten, daher zur Operation zu rathen. 3. Jede irreponible Netzhernie bei nicht zu beträchtlicher Grösse und hohem Alter soll operirt werden. 4. Desgleichen alle Cruralhernien, die sich überhaupt zur Operation eignen.

Als Kontraindikationen gelten alle über 60 Jahre und sehr grosse irreponible Hernien.

Als Methode der Operation ist diejenige Bassini's allen anderen überlegen, wenngleich freilich die Eingeübtheit des Operateurs auf seine Methode viel zum guten Erfolge mit beiträgt.

Betreffs der Resultate sei bemerkt, dass 64,5 % aller Recidive während des ersten halben Jahres, 80 % während des ersten Jahres nach der Operation auftraten. Roux in Lausanne berechnet 16,7 % Recidive. Halsted hat 5,4 %, Macewen 4,6 % Recidive. Nach einer Zusammenstellung von 8594 Fällen, die während der letzten 10 Jahre operirt sind, beträgt die Mortalität weniger als 1 %. Während desselben Zeitraumes haben Bull und Coley 1051 Hernien (921 inguinale, 96 femorale, 19 umbilicale, 15 ventrale, davon 461 bei Kindern und 590 bei Erwachsenen) operirt. 618 Fälle mit 12 Recidiven wurden nach Bassini operirt und zwar erst nach 1890. Von den vorher Operirten heilten nur 49 % per primam und recidivirten 40 % innerhalb zweier Jahre.

Die Mortalität seit 1890 betrug 0,4 %, die per primam-Heilung 95,5 %. Von 917 seit 1890 Operirten wurden 781 weiter verfolgt, davon waren 295 gesund, von 2—7 Jahren nach der Operation nur 486 nach dem ersten Jahre p. operat. Als Schluss folgt noch eine kurze Statistik nach Angaben von 33 Autoren.

Die Arbeit beansprucht besonderes Interesse wegen ihrer grossen Zahlen.

Wheeler (15) empfiehlt an der Hand von 20 operirten Fällen die Kocher'sche Verlagerungsmethode.

In 12 Fällen von eingeklemmtem Bruch nahm Catellani (5) die bakteriologische Untersuchung der Flüssigkeit des Bruchsackes vor und traf nur viermal Mikroorganismen in derselben an. Konstant erhielt er das Bact. coli in Reinkultur. Der Durchgang von Mikroorganismen durch die Wand der eingeklemmten Darmschlinge hatte nur in jenen Fällen stattgefunden, in denen dieselbe bemerkenswerthe Alterationen aufwies.

Muscatello.

Dowd (6) berichtet den 100. Fall von incarcerirter Hernie bei Kindern unter einem Jahr. Als Hauptsymptom der oft schwierigen Diagnose gelten: Langdauerndes Erbrechen, Obstipation und durch Reflex bedingte Darmverhaltung. Die Operation, deren Mortalität 20% beträgt, wird von den Kindern meist ganz gut ertragen.

Das schon 1897 von Duplay und Cazin auf dem französ. chirurgischen Kongress beschriebene Verfahren der Bruchkanalnaht hat Faure (7) unabhängig von diesem einigemale ausgeführt: Nach Spaltung des Bruchsackes und doppelter Verknotung werden mit den beiden dünnen Lappen die Ränder der Bruchpforte kreuzweise vernäht und zum Schluss wieder geknotet resp. dieser Knoten mit einer Katgutnaht an die Haut fixirt. Will man nach Bassini vorgehen, so benützt man den einen Bruchsackzipfel für die hintere, den anderen für die vordere Wand. Vgl. die schematischen Abbildungen.

Die Anregung zu seinen sehr exakten und interessanten Experimenten gab Föderl (9) die Beobachtung einer chirurgischen Rarität: Er operirte mit glücklichem Erfolge eine incarcerirte Lateralhernie in der sekundären Ausstülpung eines Nabelbruchsackes, wo bis jetzt nur ca. ½ Dutzend derartiger Wandbrüche beobachtet sind.

Nach Aufzählung der experimentellen Methoden zur Herstellung von Darmwandbrüchen beschreibt er das von ihm an lebenden Meerschweinchen, sowie am lebendem und todtem Darm geübte Verfahren. Zur Herstellung eines Bruchringes wurde eine ca. 1 mm dicke Kautschukbinde genommen, in welche Löcher von 3—4½ mm Durchmesser geschlagen waren. Diese, sowie papierdünne Celluloidplatten wurden laparotomirten Thieren so unter die Bauchwand eingeführt, dass die künstliche Bruchpforte über einer Dünndarmwand genau in der Mitte der Bauchwunde lag. Nun wurde das Abdomen komprimirt oder per Rektum Luft eingeblasen, so dass sich eine Darmwandblase einstellte und die Thiere längere Zeit in Halbnarkose gehalten. Genaueres über die mannigfach variirten Versuche giebt das Original. Verf. fasst seine Ergebnisse selbst folgendermassen zusammen:

1. Es giebt freie Partialbrüche, welche an sich ganz temporärer Natur sind und wieder vergehen können, sobald ihrem Entstehungsmechanismus entgegenwirkende Momente einsetzen (direkt reponirende Kraft, Innervationsvorgänge, Dehnung der Lateralbruchschlinge). Bei dem Ausfall derartiger Faktoren können sie mit ihrer Vergrösserung stationär werden und zu Incarceration führen.
2. Es giebt akute Einklemmungen in Partialhernien, welche in den seteneren Fällen eine elastische Incarceration darstellen, meist aber nach dem Typus der Kotheinklemmung entstehen. Durch die Füllung, Stagnation, Dehnung der Wand der Partialbrüche ist die Einleitung von Veränderungen gegeben, welche im weiteren Verlaufe eine se-

kundäre, elastische Incarceration zur Folge haben. Für ihre Entstehung scheint ein präexistirender Bruchsack nothwendig zu sein.

3. Es giebt auch chronische Partialhernien. Bei diesen findet sich immer eine Verwachsung mit jenem Peritonealtheile, welcher der Bruchpforte resp. dem -Sacke entspricht. Entzündliche Veränderung bilden zwar eine konkurrirende Ursache, scheinen aber nicht das primäre Moment für ihre Entstehung abzugeben. Sie können aus akuten Brüchen hervorgehen, indem diese unter entzündlichen Vorgängen zur Verwachsung mit ihrer Peritonealtasche führen. Für die Erklärung der weiteren Konsequenzen müssen die dauernd oder wiederholt wirkenden Schädlichkeiten, Mangel der Peristaltik, Stagnation, Dehnung der Wand hervorgezogen werden.
4. Für die Entstehung der Lateralhernien überhaupt kommt
   a) bei entsprechender Bruchpforte und entsprechendem Bruchsacke neben dem Widerlager insbesondere die Wirkung der Bauchpresse in Betracht.
   b) Eine maximale, plötzliche Füllung der vorliegenden Darmschlinge, wie sie von verschiedenen Experimentatoren behufs Studiums der Partialbrüche erzeugt wurde, ist der Bildung derselben direkt hinderlich und kann bei bereits bestehender Darmwandhernie dieselbe zur Reduktion bringen.
   c) Für die Entstehung einer elastischen Incarceration scheint ein leerer Darm einer kleinen, sehr nachgiebigen Bruchpforte gegenüber liegen zu müssen.
5. In der Mehrzahl der Fälle besteht anfangs eine Kommunikation zwischen Parietalhernie und Lateralbruchschlinge, welche später durch eine sekundäre elastische Umschnürung aufgehoben werden kann.
6. In der Lateralbruchschlinge selbst ist durch die Parietalhernie eine Stenose gesetzt, welche bei sonst gleichen Verhältnissen von der Grösse der Darmwandblase abhängig ist und bis zur Impermeabilität der Schlinge gesteigert werden kann.

Der „Verein nordischer Chirurgen" hatte beschlossen, eine Zusammenstellung sämmtlicher in den Jahren 1890—1898 von den Mitgliedern des Vereins behandelten Fälle brandiger Brüche zu veranlassen.

Die von Akermann (16) gemachte, 235 Fälle umfassende Zusammenstellung von Fällen aus Schweden liegt jetzt vor. Es waren 60 Herniae inguinales, 171 Herniae crurales, 2 Herniae umbilicales, 1 Hernia linea alb., 1 Hernia obturatoria.

Im Betreff der Behandlung sind sämmtliche Fälle in vier Gruppen eingetheilt:

1. Die Fälle, wo der Darm brandverdächtig war und wo er reponirt oder in der Bruchpforte fixirt wurde, 12 Fälle = 41,6 % Mortalität.
2. Ein brandiger Fleck wird einfach suturirt, 41 Fälle = 26,8 % Mortalität.
3. Fälle von Enterostomie, 70 Fälle = 18,6 % Mortalität.
4. Fälle von Resektion, 112 Fälle = 40,1 % Mortalität.

Aus der interessanten Zusammenstellung geht hervor, dass die Resektion in den späteren Jahren im Allgemeinen öfter zur Ausführung gekommen ist

und mit immer besserem Erfolg. Sämmtliche Fälle werden tabellarisch mitgetheilt. H. J. v. Bonsdorff (Helsingfors).

Ardle (18) hält dafür, dass die Operationsmethode der radikalen Behandlung von Hernien bis jetzt durchaus noch nicht abgeschlossen sind. Nach einer kurzen Beschreibung der meist geübten Methoden (mit Illustrationen) von Kocher, Ball, Becker, Macewen, Bassini, Halsted, Banks, Bennet, Stanmore-Bishop, M'Burney und Cheyne bespricht er die Nachtheile derselben und empfiehlt eine von ihm angegebene Variation der Kocher'schen Methode, die hauptsächlich in einer breiten Uebereinanderlagerung zweier Lappen aus der Aponeurose des Obliq. extern. besteht. Zum Verschluss der Schenkelpforte schlägt er einen Lappen aus dem M. pectin. nach oben und näht ihn an das Poupart'sche Band an.

Das Auftreten von Lungenembolie im Bayer'schen (20) Falle ist insofern ungewöhnlich, als es sich um eine freie Hernie handelte. Da Eingeweide bei der Operation überhaupt nicht zu Gesicht kam, kann nur die Ablösung des Plexus für das Zustandekommen der Embolie verantwortlich gemacht werden, trotzdem sich thrombotische Schwellungen nicht konstatiren liessen. Immerhin mahnt diese Gefahr bei Radikaloperation zur Vorsicht bei der Ablösung des Plexus am Bruchsack. Patient genas übrigens sehr schnell.

In einem stattlichen Grossfoliobande von 344 Seiten und geradezu luxuriöser Ausstattung hat Bloodgood (22) sein Hernienmaterial mit ausserordentlicher Gründlichkeit verarbeitet. Bei der Mannigfaltigkeit der Gesichtspunkte, nach denen das geschieht, ist es in einem Referate unmöglich, auch nur eine kurze Uebersicht einzelner Zahlen, Tabellen etc. zu geben, ohne dem Ganzen Abbruch zu thun. Es kann nur jedem Fachmanne gerathen werden, das mit prächtigen Photographien etc. versehene Werk selbst in die Hand zu nehmen, welches ziemlich frei von historischen Betrachtungen nur die eigenen Erfahrungen wiedergiebt und dadurch um so werthvoller erscheint. Ausführliche Krankengeschichten nehmen, gleichsam eine Urkundenquelle, einen grossen Theil der Arbeit ein.

Im Jahre 1898 (cf. Jahresbericht für Chirurgie 1898, p. 694) hat Borelius (25) über die Endresultate von 200 Radikaloperationen der Hernien berichtet. Jetzt theilt er, ein Jahr später als Anhang zur obengenannten Mittheilung, auf weitere Nachforschungen über dieselben Fälle gestützt, folgende Tabelle mit.

I. Radikaloperationen nicht eingeklemmter Brüche.

	Operirt	Recidivfrei	Recidive	Keine Nachrichten	Tod
Hernia inguinalis externa (bei Männern)	101	61	11	28	1
„ „ interna „ „	11	3	4	4	—
Hernia inguinalis (bei Weibern)	8	3	1	4	—
„ cruralis „ „	19	9	2	8	—
„ umbilicalis „ „	3	1	—	2	—
„ linea alba „ „	1	—	1	—	—
„ epigastrica „ „	4	4	—	—	—
Summa	147	81	19	46	1

II. Radikaloperationen eingeklemmter Brüche.

	Operirt	Recidivfrei	Recidive	Keine Nachrichten	Tod
Hernia inguinalis externa (bei Männern)	17	7	5	4	1
„ „ interna „ „	1	—	—	1	—
Hernia inguinalis (bei Weibern)	14	1	2	9	2
„ cruralis „ „	19	6	1	11	1
„ umbilicalis „ „	2	2	—	—	—
Summa	53	16	8	25	4

Hj. von Bonsdorff (Helsingfors).

Nachdem schon früher Jennings und Loir das Radfahren der mit Brüchen Behafteten empfohlen hatten, tritt auch Championnière (27) lebhaft für diesen Sport ein, er behauptet direkt, Heilungen von Brüchen dabei gesehen zu haben. Das Radfahren befördert die allgemeine Gesundheit und wirkt abmagernd bei den meist fetten Bruchträgern. Der Radler soll aber auf niedrigem Sattel hinter der Achse der Pedale sitzen, soll langsam und möglichst nicht bergan fahren. Das Radfahren erzeugt keine Brüche, sondern heilt sie; daher lässt Championnière seine Radikaloperirten bald nach der Entlassung aufs Rad steigen.

In sieben Fällen hat Dyes (32) folgende Behandlung bei Incarceration mit Erfolg geübt. Der Arzt fasst die Oberschenkel des Patienten über den Knien, legt die Kniekehlen desselben auf seine Schultern und stellt nun den Patienten, während dieser die Knie stark gebeugt hält, auf den Kopf. Dabei soll das Gewicht der nach dem Zwerchfell sinkenden Eingeweide die Darmschlinge aus der Bruchpforte ziehen und zwar geschieht das mit einem hörbaren rollenden Ton. Danach wird ein Bruchband angelegt.

Franz (34) berichtet über 180 Radikaloperationen aus den Jahren 1896—1898, fast alle nach Bassini (mit theilweise geringen Abweichungen) operirt. Betreffs der Frage des genetischen Zusammenhangs zwischen Trauma und Hernie glaubt Verf. den Einfluss eines Traumas auf plötzlich entstehenden Bruch nicht ganz leugnen zu können, wie das jetzt ja von vielen Autoren geschieht. Die durchschnittliche Dauer der einfachen Radikaloperation betrug 20—30 Minuten. Unter anderen wurden acht Kinder bis zu dem Alter von 1½ Jahren herunter, theilweise sogar doppelseitig operirt. Der Krankenhausaufenthalt betrug durchschnittlich 3—4 Wochen; dann wurden die Patienten ohne Bruchband entlassen und nahmen nach 2—3 Monaten ihre Arbeit wieder auf. In 25% traten Wundkomplikationen ein, dabei aber nie schwerere, vielmehr wurde jede kleine Stichkanaleiterung als solche mitgerechnet. Genäht wurde stets mit in 3%iger Karbollösung gekochter Seide. Zweimal wurden nach Nervenverletzung des N. ileoinguinalis nervöse Störungen sensibler und motorischer Art im betreffenden Bein beobachtet; einmal auch eine sehr starke Hämatemesis nach ausgedehnter Netzresektion. Betreffs der schwierigen Frage der Recidive rechnet Verfasser damit, dass die Beobachtung mindestens auf 1—1½ Jahre ausgedehnt werden muss; in diesem Sinne hatte er 6,4% Recidive.

Von Schenkelhernien wurden 4 freie und 14 irreponible operirt; von

letzteren 2 durch Trauma entstanden. In 7 Fällen wurde Irreponibilität vorgetäuscht durch einen derben, lipomatösen Bruchsack ohne jeden Inhalt.

Neben 3 Hernien der Linea alba wurden 7 Nabelhernien nach einer Modifikation des Condamin-Bruns'schen Verfahrens operirt, dabei ein Todesfall an Lungenembolie am 14. Tage.

Von Ventralhernien wurden 2 durch Trauma entstandene und 2 postoperative mit gutem Erfolge operirt.

Es folgt nun der Bericht über 48 eingeklemmte Brüche, deren interessante Einzelheiten in der Arbeit selbst eingesehen werden müssen. Tabellen bei den einzelnen Arten der Brüche tragen viel zur Uebersichtlichkeit bei.

Bei den schlechten Resultaten der Bruchbandbehandlung glaubt Fränkel (35), dass man, wie bei der Hasenscharte, alle bruchbehafteten Kinder so früh als möglich operiren solle. Ein bruchkrankes Kind wird an seiner physischen und moralischen Entwickelung und Erziehung in Folge steter Rücksichtnahme auf seine Infirmität Schaden leiden. Man kann schon in den ersten Lebenstagen operiren, sofern nur keine Darmkatarrhe bestehen. Verf. hat unter 68 nach Bassini radikal operirten Kindern 16 Säuglinge, darunter 4 wegen Incarceration. Die Verunreinigung der Wunde durch Koth und Urin lässt sich durch passende Verbände vermeiden; in technischer Hinsicht bieten sich kaum Besonderheiten, nur muss zart operirt werden. Einige Male sind die kleinen Patienten sogar ambulant behandelt. Die Erfolge waren ausgezeichnete.

An der Hand von drei operirten Fällen bespricht Froelich (36) die Hernien des Cöcums und des Colon descendens „par glissement", bei denen die üblichen Methoden der Radikaloperationen selten zu befriedigenden Resultaten führen.

Nach einer kurzen Statistik kommt er zu folgenden Schlüssen:

1. Bei jeder irreponiblen Leistenhernie soll man an die obige Abart der Hernie denken und nach ihren Symptomen suchen.
2. Die Radikalbehandlung der Hernien „par glissement" ist schwierig; oft gelingt die Operation nur durch Resektion der eingeklemmten Darmschlinge.
3. Die Resektion ist indizirt, jedesmal, wenn es der Zustand des Kranken erlaubt und wenn sein Beruf ihn zu stärkeren körperlichen Arbeiten zwingt.
4. Allerdings erreicht man oft durch die Resektion auch keine Radikalheilung, aber doch die Möglichkeit, ein Bruchband tragen zu lassen.
5. Bei dieser Art Hernie sind gewöhnlich nur Dünndarmschlingen eingeklemmt; man reponire sie, ohne den Dickdarm zu berühren. Dadurch wird die sonst sehr beträchtliche Mortalität dieser Kelotomien sehr herabgemindert.

Funke (37) hat zweimal Kinder von vier Wochen radikal operirt wegen Einklemmung einer Leistenhernie, beide Mal mit gutem Erfolge, nur zeigte der vor neun Jahren operirte Knabe eine Atrophie des betreffenden Hodens, die wohl auf Rechnung der komprimirenden Narbe zu setzen ist.

Ueber das spätere Verhalten des Hodens nach Radikaloperationen ist wenig bekannt. Verf. warnt noch speziell vor irgendwie stärkeren Taxisversuchen bei Kindern, da man das Mass der Kraft hierbei gewöhnlich so abschätzt, wie beim Erwachsenen. Auch sein kleiner Patient hatte trotz allerleichtester Taxis frische Hämorrhagien am Bruchsack.

Eine längere Diskussion schloss sich an Langton's (40) Vortrag auf der Versammlung der englischen Aerzte zu Portsmouth.

Langton sprach über folgende Punkte:

1. Häufigkeit der Brüche bei Kindern bis 10 Jahren. Cruralhernien kommen nur in 0,3 % der Fälle vor.

Alter	Knaben	Mädchen	
0	15,22	8,55	Inguinalhernien.
1—5	4,32	7,08	
6—10	2,86	6,91	

Erwünscht wäre eine Statistik, betreffend die Zahl von Bruchkindern im Verhältniss zur Gesammtzahl der lebenden Kinder und ferner die Prädisposition bei verschiedenen Rassen. Jüdische Knaben leiden viel an Brüchen. Unter 12896 Bruchkindern waren 11833 Knaben (7801 rechtsseitig, 2851 linksseitig, 1171 doppelseitig) und 1063 Mädchen (593 rechts-, 360 links-, 110 doppelseitig). Bei der Geburt ist der rechte Proc. vaginal. periton. fast immer offen, der linke fast immer geschlossen. Bei 259 weiblichen Leichen war in 15,8 % der Canalis Nuckii offen.

2. Diagnose. Bei Kindern ist das Mesenterium oft so kurz und das Netz so mangelhaft entwickelt, dass das Eingeweide nicht stets bis auf den Hoden heruntersteigt, was zu falschen Diagnosen Anlass giebt. Bei älteren Kindern wird die Diagnose oft schwierig, weil Komplikationen dieselben verdunkeln, wie z. B. Verlagerungen oder Erkrankungen des Hodens und des Samenstranges. Das führt öfter später in den Pubertätsjahren zu interstitiellen Brüchen. Unter 1417 Fällen von Bruchkindern unter 5 Jahren waren 15mal Verlagerungen des Hodens und 5mal irreponible Netzhernien (4mal rechts, 1mal links); ferner 6mal kongenitale Hydrocelen.

3. Komplikationen. In 21 % aller Fälle von Inguinalhernien fanden sich auch Nabelbrüche.

4. Prophylaxe. Chronische Darmkatarrhe resp. falsche Diät unterhalten oft die Brüche. Die Circumcisio praeputii hat wenig Zweck. Muskelübungen, besonders der Bauchmuskeln verhindern oft das Zustandekommen von Brüchen bei Bruchanlage.

5. Bruchbänderbehandlung. Verf. ist grosser Freund der Sprungfederbruchbandbehandlung. Wollene Bandagen sind ganz zwecklos.

6. Bruchbänder. „Fast jedes vom Bandagisten verordnete Bruchband hat eine zu starke Federung.“ Kümmert sich der erfahrene Arzt selbst um ein passendes Bruchband, so kann man beinahe jeden Bruch zurückhalten. Das Bruchband muss mit Weichgummi überzogen sein, stets rein und trocken gehalten werden, darf nicht eingefettet sein. Sodann muss das Bruchband sofort nach Entdeckung des Bruches angelegt und Tag und Nacht getragen werden und zwar 3—5 Jahre lang. Auf diese Weise heilen die meisten Brüche aus; denn unter 4910 bruchkranken Kindern unter 10 Jahren entfallen auf die respekt. Jahre von 1—10 2322, 520, 380, 440, 260, 230, 200, 240, 120 und 120 Patienten. Je länger der Bruch besteht, je schlechter die Aussicht auf Heilung, besonders bei den Knaben.

7. Operative Behandlung. Aus obigen Thatsachen folgt, dass die Indikation zur Operation selten besteht; vor dem 5. oder 6. Jahre soll nur aus dringender Ursache operirt werden, zumal die Operation aus anatomischen Gründen schwierig in Bezug auf die Naht ist. Zu letzterer benutzt Verfasser Känguruhsehnen.

Es muss operirt werden:

a) bei irreponiblem Netz, zumal wenn Flüssigkeit im Bruchsack ist,
b) bei kongenitaler Hydrocele,
c) bei incarcerirter Hernie,
d) in allen Fällen mit Flüssigkeit im Bruchsack,
e) wenn sich der Bruch durch Bruchband nicht zurückhalten lässt,
f) wenn die Mutter zu unerfahren ist, das Bruchband richtig anzulegen,
g) wenn das Bruchband 3—4 Jahre ohne Erfolg getragen ist.

In der an den Vortrag anschliessenden lebhaften Debatte kamen noch mannigfache Gesichtspunkte zur Besprechung, im Ganzen im zustimmenden Sinne.

Im Schlusswort betont Langton, dass der Ausdruck „Radikaloperation" beim Kinde wenig angebracht sei, jedenfalls sei die typische Bassinioperation oft gar nicht zu machen wegen der geringen Ausbildung der Fascien und Muskeln. Operationen im späteren Kindesalter an und für sich seien eigentlich gefahrlos, habe er doch unter 1300—1400 solchen Operationen nur einen Todesfall.

In dem heutzutage immer mehr hervortretenden Bestreben, die versenkten Nähte bei der Radikaloperation möglichst zu vermeiden, hat Link (41) eine recht einfache Art und Weise ersonnen, vermittelst fortlaufender Naht die tieferen Schichten des Bruchkanals zu schliessen, welche ein späteres Entfernen der Fäden gestattet. Einzelheiten vergleiche in der Arbeit, die durch eine Abbildung erläutert wird.

Maréchaux (43) giebt kurz in grossen Zügen ein Bild von dem jetzigen Stande der Frage nach den traumatischen Leistenbrüchen im Sinne des Unfallversicherungsgesetzes. Persönlich scheint er eine vermittelnde Stellung zwischen den beiden bekannten sich befehdenden Lagern einzunehmen und empfiehlt bei der Versagung von Renten bei Unfallbrüchen nicht zu rigoros vorzugehen.

Der Vortrag von Mayer (44), gehalten vor amerikanischen Bahnärzten, enthält kurz gefasst die Erfahrungen, welche der Verfasser an 243 operirten Fällen gemacht hat. Betreffs der Antisepsis warnt er vor allzu heftiger Bearbeitung des Operationsfeldes durch Bürsten und starke Chemikalien. Er giebt viel auf zartes, schonendes Operiren und Nähen ohne grosse Spannung. Verfasser scheint meist nach Bassini mit allerlei Modifikationen operirt zu haben. Seine Resultate waren besonders in den letzten Jahren recht gute.

Owens (46). Ergötzliche Schilderung einer auf hoher See bei stürmischem Wetter und mit sehr unvollständigem Instrumentarium ausgeführten Operation, die günstig verlief.

Poper (48). Drei Tage lang bestehende Incarceration einer linksseitigen Skrotalhernie bei einem 4jährigen Knaben. Operation nach Karewski. Glatte Heilung.
Wanach (St. Petersburg).

Reynier (50) lenkt die Aufmerksamkeit auf die Entzündungen und Abscesse des Netzes, die sich manchmal nach Radikaloperationen finden. Er giebt die Schuld den Seidenfäden, welche schwer resorbirt und sekundär infizirt werden und empfiehlt daher Katgut zur Unterbindung im Abdomen.

In der Diskussion, an der sich Tuffier, Anger, Guinard, Reclus, Berger, Pozzi und Hartmann betheiligen, sind die Meinungen betr. der Ursachen der Netzentzündungen getheilt, nicht alle verwerfen die Seide unbedingt; meist aber empfehlen die Redner dünne, leicht desinfizirbare Seidenligaturen resp. Katgut anzuwenden. Guinard betont, dass diese Epiploitiden

oft sich als hoch oben unter den falschen Rippen liegende grosse Tumoren darstellen, die übrigens nicht immer vereitern, sondern häufig sich im Laufe von Wochen wieder resorbiren.

Rotter (53) tritt warm für die Bassini'sche Operation ein. Während er bei Macewen noch 18% Recidive hatte, zur Hälfte durch Eiterung bedingt, recidivirte bei Bassinioperation nur 1,5%. Die Mortalität unter 250 Radikaloperationen freier Hernien war 0,3%. Bei dieser Sachlage kann man die Indikation zur Operation viel weiter stecken, als früher, so dass Rotter schon operirt, wenn jemand sein Bruchband los sein will. Als Kontraindikation gelten nur Allgemeinerkrankungen und Alter über 60 Jahre.

Samter (54) beobachtete in einer Schenkelhernie grosse geschlossene Cysten, welche den Bruch deckten und durch chemische entzündliche Prozesse, Stränge, Verwachsungen etc. entstanden waren. Sodann operirte er eine Patientin mit grosser Leistenhernie, die während 25 Jahren irreponibel gewesen war, dann aber plötzlich in einer Nacht in die Bauchhöhle gewandert war. Die Operation ergab, dass die Geschwulst aus dem mit der Bauchwand verklebten Cöcum bestand, hinter welchen in einem Abscess der Wurmfortsatz lag. Resektion desselben. Heilung.

Schliesslich wird noch ein Fall von Strangulations- und Torsionsileus beschrieben.

Der äusserst seltene Fall einer Darmruptur durch Taxis bei unverletztem Bruchsack und sonst gesundem Darm wird durch Schnitzler (56) überzeugend nachgewiesen. Patientin hatte bei der Operation einer eingeklemmten Cruralhernie ein bohnengrosses Loch im Darm, gegenüber dem Mesenterialansatz, durch das sich Koth in die Bauchhöhle ergossen und eine diffuse Peritonitis erzeugt hatte. Der ganze Befund sprach dafür, dass es sich um eine ganz frische Verletzung im Anschluss an grobe Taxisversuche handelte. Patientin genas.

Das Material Spassokukozkis umfasst 60 Herniotomien an 53 Kranken. Er erkennt als Kontraindikation der Radikaloperation weder hohes Alter noch chronische Krankheiten, noch ungewöhnliche Grösse der Hernie an. Nur bei akuten Krankheiten wird die Operation aufgeschoben. Bei Inkarceration verwirft er jeden Versuch der Taxis und operirt sofort, wenn nach einem warmen Bad die Einklemmung nicht spontan zurückgeht. — Bei kleinen Kindern genügt die Ligatur des Bruchsackes und Naht der Pfeiler des Leistenringes. Bei Erwachsenen operirt Spassokukozki nach der ursprünglichen Kocher'schen Methode, seltener nach Bassini. Spassokukozki lässt seine Patienten schon am 7. Tage nach der Operation aufstehen, und entlässt sie am 10. Tage aus dem Hospitale. Seine Resultate sind folgende: Zwei Todesfälle an Peritonitis, die schon bei der Operation bestand, ein Fall heilte bei offener Wundbehandlung (Inkarceration). Von den übrigen 57 Operationen (incarcerirter und freier Hernien) heilten per primam 50 (87,7%), mit Komplikationen 7 (12,3%). — Die Mittheilung betrifft ausschliesslich die Radikaloperation der Leistenbrüche, was aus der Ueberschrift nicht hervorgeht. Wanach (St. Petersburg).

Sturrocks (59) Operation bezweckt, ähnlich wie Kochers Bruchsackhalsverlagerung, den schwachen Punkt in der Bauchwand vom inneren Leistenring weg zu verlegen. Er zieht den Bruchsack durch eine zweite Incision, die aber nicht wie bei Kocher im Obliq. extern. liegt, sondern in der Mitte der Rectusränder, ein wenig oberhalb des Os pubis. Dort wird alles Gewebe

mitsammt dem Peritoneum durchtrennt und nun vom Abdomen aus vermittelst eines Forceps der Bruchsack hervorgezogen, abgeschnitten und der Stumpf vernäht. Das straffe Muskellager des M. rectus soll ein Recidiv durchaus zur Unmöglichkeit machen. Die Methode ist praktisch noch wenig geprüft.

Tilanus (61) ist nach Erprobung anderer bekannter Methoden Anhänger von Lukas Championnière geworden, dessen Methode er durch eigene Anschauung würdigen lernte. Doch lassen seine Fälle in Bezug auf Recidiv kein endgültiges Resultat zu. Rotgans.

Trofimow (62). Ausführlicher Bericht über 127 Bruchoperationen, die an 118 Kranken ausgeführt wurden. Einige Zahlenangaben seien hier wiedergegeben. 108 Hernien waren erworben, 19 angeboren. — Zwei Eventrationen, vier epigastrische Hernien, elf Nabelbrüche, zwölf Schenkel- und 98 Leistenbrüche. — 49 Hernien waren inkarcerirt, 78 frei. — 13 Todesfälle: elf bei Inkarceration, zwei bei freien Hernien (schwerer Herzfehler und Peritonitis in Folge eines stenosirenden Carcinoms des Querkolons). 6mal lag das Cöcum mit dem Processus vermiformis im Bruchsack. 10mal wurde der eingeklemmte Darm gangränös gefunden und primär resezirt; in drei Fällen Darmnaht (alle drei Fälle starben), zweimal Vereinigung der Darmenden mit dem Frank'schen Knopf (eine Heilung, ein Todesfall), 5mal mit dem Murphyknopf (zwei Heilungen, drei Todesfälle). — Für die Radikaloperation der Leistenhernien bevorzugt Trofimow die Bassini'sche Methode. Von 53 Kranken, bei denen das Endresultat festgestellt werden konnte, hatten vier ein Recidiv; alle Recidive treten im Laufe des ersten Jahres auf. Die Kocher'sche Methode hat Trofimow 26mal ausgeführt, scheint aber mit ihr nicht zufrieden zu sein. Dagegen empfiehlt er, den Bruchsack nach der neuesten Kocher'schen Methode zu versorgen und dann den Leistenkanal nach Bassini zu vernähen. — Schliesslich redet Trofimow der Schleich'schen Lokalanästhesie bei Bruchoperationen sehr das Wort. — Eine der Schlussthesen lautet: das Alter des Kranken und die Grösse des Bruches können nicht als Kontraindikationen seiner radikalen Beseitigung dienen. Wanach (St. Petersburg).

Um die begünstigenden Momente für die Entwickelung der Hernie festzustellen, hat Turck (63) 50 Leichen, theils Föten, theils Kinder, theils Erwachsene beiderlei Geschlechts untersucht. Die besten Chancen für die Entwickelung einer inneren Leistenhernie bestehen, wenn der Musculus obliquus internus im Bereich des inneren Leistenringes mangelhaft entwickelt ist; da dieser Muskel an Stärke abnimmt in der Richtung nach unten und innen, so sind diejenigen Individuen am besten gegen Entstehung einer Hernie geschützt, deren innerer Leistenring möglichst weit nach aussen und oben liegt, wo stärkere Fasern des Obliquus internus ihn schützen. Turck macht folgende Vorschläge für die Radikaloperation. 1. Die normale Grösse und Lage des inneren Ringes soll wiederhergestellt werden. 2. Der Musculus obliquus internus und transversalis müssen an das Lig. poup. angenäht werden um den wiederhergestellten Ring zu schützen. Der Samenstrang darf nicht verlagert werden. — Unter den Leichen befindet sich ein Fall von Kryptorchismus, der eingehender beschrieben wird. Maass (Detroit).

Auf Grund des durch weil. Obalinski gesammelten Materials vertritt Urbanik (64) den wohl jetzt allgemein acceptirten Grundsatz, dass die primäre Darmresektion bei gangränöser inkarcerirter Hernie, falls nicht spezielle Kontraindikationen namentlich in dem Kräftezustande des Patienten

vorhanden sind, das ideale Verfahren bildet. Obalinski selbst hat die Operation auf Grund dieser Indikationsstellung 37 mal ausgeführt (21 Todesfälle). Trzebicky (Krakau).

Im Anschluss an Lucas-Championnières Empfehlung für Hernienträger, Rad zu fahren, erörtert Vermeulen (65) die Vortheile der aktiven und passiven schwedischen Heilgymnastik, insbesondere an den Zander'schen Apparaten. Er behauptet gute Erfolge gesehen zu haben, nicht nur, weil das Verfahren im allgemeinen günstig auf die erschlaffte Bauchwand, auf die Fettleibigkeit, Flatulenz, Obstipation u. s. w. wirke, sondern, weil sich durch passende Uebungen auf einer beweglichen Massirbank direkt eine Einwirkung auf den Leistenring erzielen lasse. Durch Elevation des Beckens z. B. werden die Därme nach dem Zwerchfell hin verschoben, etwaige Verwachsungen im Bruchsack werden gedehnt und der Abfluss der Beckenvenen erleichtert. Er lässt die Uebungen je nachdem im Sitzen oder Liegen vornehmen und betont besonders den Einfluss von Adduktions- und Abduktionsbewegung des Oberschenkels für Cruralhernie.

II. Inguinalhernien.

a) Aus dem Jahre 1898.

1. Berger, Hernie inguinale chez la femme. Méd. moderne 1898. Nr. 76.
2. *Cates, Radical cure of inguinal hernia. Universal med. 1898. May. X. 10. p. 601. July.
3. Deaver, A modified operation for the radical cure of inguinal hernia. Annals of surg. 1898. April.
4. *Lambret, Cure radicale des hernies inguinales; perfectionnement au procédé Duplay-Cayin-Faure. Echo méd. du Nord 1898. II. 13.
5. *Mysch, Herniae vaginales inguinales im Kindesalter. Diss. Petersburg. 1898. (Russ.) Referat. Centralbl. f. Chir. 1899. p. 1024.
6. Penzo, Cento ernie inguinali curate col metodo Bassini. Rivista Veneta di Scienze mediche. 1898. Dec. 15.
7. *Riesman, Congenital inguinal hernia. Proceed of the pathol soc. of Phil. 1898. I. 3. p. 60. Jan.
8. Slajmer, Bericht über 150 Radikaloperationen des freien Leistenbruches nach Wölfler. v. Langenbeck's Arch. 1898. Bd. LVI. Heft 4.
9. *Tiestschin, Die Radikaloperation des Leistenbruches. Diss. Petersburg. 1898. (Russ.) Referat. Centralbl. f. Chir. 1899. p. 1024.

b) Aus dem Jahre 1899.

10. Beck, A new operation for inguinal hernia. Medical news. Sept. 16.
11. *Becker, Ueber inguinale Blasenbrüche. Diss. Strassburg.
12. Bevan, Operation for undescended testicle and congenital inguinal hernia. Journ. of of the Amer. med. assoc. Sept. 23.
13. O'Conor, Acquired oblique inguinal hernia; 150 consecutive cases of radical cure; one death and two recurrences; a new operation. Lancet. Aug. 26.
14. Dsirne, Zwei Fälle von hämorrhagischem Lungeninfarct nach Radikaloperationen freier Leistenbrüche. Centralbl. f. Chir. Nr. 15.
15. Eccles, The treatment of inguinal hernia in children. Brit. med. journal. May 13.
16. Escher, Ueber den inneren Leistenbruch beim Weibe. Deutsche Zeitschrift f. Chir. Bd. 53. Heft 5. u. 6.
17. Eve, On some points concerning the varieties and diagnosis of inguinal hernia. Lancet. Jan. 21.
18. Ferguson, Oblique inguinal hernia. Journ. of Amer. med. assoc. July 1.
19. M. Galin, Ueber Brüche der Leistengegend traumatischen (resp. künstlichen) Ursprungs. Ljetopis russkoi chirurgii. Heft 3.
20. — Ueber Brüche in der Leistengegend künstlich traumatischen Ursprungs. v. Langenbeck's Archiv. Bd. 60. Heft I.

20a. M. Galin, Die atypische Leistenhernie und ihre Radikaloperation. Wojenno-medicinski Shurnal 1899. Januar.
20b. J. Grinewitsch, Ein Fall von eingeklemmtem Leistenbruch, der nach drei Tagen reponirt wurde. Eshenedeljnik 1899. Nr. 50.
21. *Johnson, Double congenital inguinal hernia. New York surg. soc. Annals of surg. March.
22. Jonnescu, Ein neues Verfahren für die Radikaloperation der Leistenbrüche ohne verlorene Fäden. Centralbl. f. Chir. Nr. 3.
23. Karewski, Zur Radikaloperation der Leistenbrüche bei Säuglingen. Centralbl. f. Chir. Nr. 51.
24. Kidd, A case of strangulated inguinal hernia in an infant aged three months; radical cure; recovery. Lancet. Oct. 14.
25. *Mandl, Ein Fall von Einklemmung eines plötzlich entstandenen rechtsseitigen Leistenbruches. Wien. med. Wochenschr. Nr. 37.
26. *Martin, A note on a case of strangulated hernia in a child; death. Medical press. Oct. 11.
27. Monprofit, Résection de 3 mètres 10 centimètres d'intestin dans une cure radicale de hernie volumineuse. Congrès franç. de chir. Revue de chir. Nr. 11. Nov. 10.
28. Niebergall, Ueber den Begriff des erweiterten äusseren Leistenringes. Deutsch. militärärztl. Zeitschr. Heft 8 u. 9.
29. *Ostermayer, Die Reposition en bloc bei Scrotalhernie. Ungar. med. Presse. Nr. 2.
30. *Power, Strangulated inguinal hernia in a boy 2½ years old, operation, recovery. Brit. med. journ. April 1.
31. *— A case of strangulated inguinal hernia in an infant aged 10½ months; operation; recovery. Lancet. Sept. 30.
32. Robinson, Multiloculor cystic tumor in relation with an inguinal hernial sac. Pathalog. soc. of London. Lancet. Jan. 21.
33. Russell, The etiology and treatment of inguinal hernia in the young. Lancet. Nov. 18.
33a. A. Saloga, Einklemmung einer Leistenhernie bei weiter Bruchpforte. Chirurgia. Bd. VI. Nr. 31.
34. *Spangemacher, Ueber das Schicksal der angeborenen Leistenhernien. Diss. Kiel.
35. Stinson, Surgical anatomy and methods of cure of inguinal hernia. Annals of surg. Octob.
36. N. Swiaginzew, Ueber die Radikaloperation der Leistenbrüche im Kuntscherowschen Landschaftshospital. Chirurgia. Bd. V. Nr. 28.
37. Trzebicky, Zur Radikaloperation der Leistenbrüche nach Kocher. Wien. med. Wochenschr. Nr. 38.
38. Vanverts, Du procédé de Villars, dans la cure radicale des hernies inguinales, sans fils perdus et de ses résultats éloignés. Bull. et mém. de la soc. de chir. Nr. 30.

Berger (1). Leistenbrüche bei Frauen sind fast stets angeboren. Um die Frau für das sexuelle Leben von ihrem Bruch zu befreien, sollen die Mädchen spätestens in den Pubertätsjahren operirt werden.

Deaver (3) hat zur bestmöglichen Versorgung des Leistenkanals eine Modifikation der Macewen'schen resp. Bassini-Halsted'schen Operation vorgeschlagen: Der gänzlich frei präparirte Sack wird durch ein kleines Loch eröffnet, revidirt und etwaige Verwachsungen des Darmes getrennt. Dann wird der Sack gefaltet und im Abdomen durch eine Naht quer durch die Bauchwand verankert. Der Verschluss des Kanals erfolgt, nachdem der Samenstrang zur Seite gezogen ist, durch eine Reihe Silberdrahtnähte vermittelst der Reverdin'schen Nadel. Die erste Nadel liegt am unteren Ende des Kanals und fasst die Fascie, die vordere Rectusscheide, den Rectus, das Ligam. triangulare, die gemeinsame Aponeurose der Bauchmuskeln, die Fascia transversa und schliesslich das Poupart'sche Band; die zweite Naht geht durch die Fascie, die gemeinsame Aponeurose, Fascia transversa und Poupart'schen Band; die dritte durch die Fascie, die Fasern des M. obliq. internus,

M. transversus, Fascia transversa und Poupart'sches Band; desgleichen liegen so eine vierte und fünfte Naht. Ehe diese Nähte geknüpft werden, werden die Ränder der zerschnittenen Aponeurose durch eine fortlaufende Känguruhsehnennaht vereinigt, in deren oberen Ecke Platz für den Durchschnitt des Samenstranges bleibt. Schliesslich wird Haut und Fascie für sich vernäht.

Penzo (6) berichtet über 100 nach der Bassini'schen Methode operirte Leistenbrüche. Er erklärt die Behauptung Kocher's, dass die Bassini'sche Methode zuweilen angreifend und mühsam sei als unbegründet und sagt, dass Kocher, wenn er behauptet, die Bassini'sche Methode gebe kein Resultat, wenn Eiterung stattfindet, nur wiederholt, was Bassini selbst angiebt und was sich von jeder Hernien-Radikalkur sagen lässt, deren Hauptzweck sei, Radikalheilung zu erlangen. Unter den 100 vom Verfasser operirten Fällen war nur ein einziger mit Eiterung. Er hält den Prozentsatz von Eiterungen bei den von Kocher Operirten (8—9%) für wenig aufmunternd. Interessant ist in dieser Publikation die eingehende und genaue Beschreibung, die Verfasser, Assistent Bassini's, von dieser Methode giebt, die von den verschiedenen Operateuren auf so verschiedene Weise ausgeführt und so vielen sogenannten Modifikationen unterworfen werde, Modifikationen, die der Methode gewöhnlich zum Schaden gereichen. Verfasser legt, wie alle Schüler Bassini's tiefe Seidennähte an. Er besteht darauf, dass die Eiterungen nicht von der Methode oder von dem zur Naht verwendeten Material, sondern stets von ungenügender Asepsis abhängen. Muscatello.

Slajmer (8) giebt zunächst eine kurze Uebersicht der 150 in den Jahren 1891—1897 im Laibacher Spital operirten Fälle, welche sich auf 135 Personen vertheilen, worunter auch verhältnissmässig sehr viele junge Kinder sich befinden. Bei Patienten über 45 Jahren räth Slajmer, nicht mehr dringend zur Operation. Die Wölfler'sche Methode wird genau unter Beifügung einer Zeichnung, die das Nahtverfahren illustrirt, beschrieben und vom Verfasser als vollkommen dem Bassini'schen ebenbürtig zur Seite gestellt. Todesfälle hatte er so wenig bei diesen 150, wie bei 62 später operirten freien Leistenhernien; in 19 Fällen trat Eiterung auf, die vielfach auf mangelnde Assistenz zurückgeführt wird. Die durchschnittliche Heilungsdauer waren 13 Tage, wonach die Patienten ohne Bruchband entlassen wurden. Rezidive traten in 9,2% aller Fälle auf, soweit spätere Nachrichten zu erhalten waren.

Beck (10) benützt einen aus dem seitlichen Rectusrand geschnittenen Muskellappen zur Deckung der Bruchpforte, auf welchen der Samenstrang gelagert wird. Einzelheiten einer Abbildung cf. Original.

Bevan (12). Wenn der nicht in das Scrotum herabgestiegene Hoden ausserhalb des Leistenkanals oder in diesem selbst liegt, so macht er so viel Beschwerden, dass ein operativer Eingriff mehr berechtigt ist, als bei nicht eingeklemmten Brüchen. Wenn man Vas deferens und vasae spermat. nach ihrer Trennung voneinander einzeln weit hinauf vom Peritoneum lösst, so lässt sich der Hoden auffallend leicht und weit aus der Bauchhöhle herabziehen und bleibt ohne Nahtbefestigung dauernd im Scrotum liegen. Der Hauptschnitt wird nicht bis ins Scrotum verlängert, sondern von der Gegend des äusseren Leistenringes her mit dem Finger (stumpf) Platz für den Hoden im Scrotum geschaffen. Maass (Detroit).

Galin (20a). Ausführliche Beschreibung des anatomischen Befundes bei der Operation einer wahrscheinlich traumatisch entstandenen Leistenhernie.

Diese Bruchform kommt bekanntlich bei russischen Rekruten nicht selten vor und ist von Galin in einer anderen Arbeit ausführlich beschrieben worden. Wanach (St. Petersburg).

Grinewitsch (20b) gelang die Reposition erst nach drei Tagen, nachdem er grosse Stücke einer Gurke, die Pat. unzerkaut verschluckt hatte, durch Massage aus der incarcerirten Schlinge entfernt hatte. Die Operation war verweigert worden. Patient genas. Wanach (St. Petersburg).

Der von Saloga (33a) beschriebene Fall wurde von Prof. Bobrow operirt. Eine alte grosse Leistenhernie bei einem 56 Jahre alten Mann wurde plötzlich irreponibel; sehr heftige Kollapserscheinungen. Bei der Herniotomie erwies sich der äussere Leistenring weit; der Darm konnte leicht weiter vorgezogen werden, in die Bauchhöhle reponiren liess er sich jedoch auch nach Incision des Leistenringes nicht. Nachdem der ganze vorgefallene Darm nebst Mesenterium fächerförmig ausgebreitet worden war, erwies es sich, dass eine Drehung von 180° um die Mesenterialachse vorlag, wobei das obere Ende der Drehungsachse noch jenseits des Leistenringes, in der Bauchhöhle lag. Nach Zurückdrehung gelang die Reposition des Darms sofort. Radikaloperation der Hernie. Heilung. Wanach (St. Petersburg).

O'Conor (13) machte mit Halsted's Methode insofern schlechte Erfahrungen, als ca. 80% der operirten Fälle eine Orchitis und in ca. 15% Atrophie des Hodens folgte. Da beides auch nach Bassini'scher Methode oft der Fall sein soll, entschloss er sich zu einer neuen Operation, deren Einzelheiten zu beschreiben zu weit führen würde; die Vortheile derselben sollen folgende sein: 1. Der Hoden kommt nicht dabei in Gefahr. 2. Muskelfasern, die natürlichen anatomischen Stützen der Bauchwand, werden nicht durchtrennt. 3. Nur die Hauptfaktoren, nämlich der trichterförmige Peritonealfortsatz und die Fascia transversa werden operativ angegriffen. 4. Die Wunde ist verhältnissmässig klein, liegt weit von dem septischen Gebiet des Scrotum entfernt und lässt keine Taschen zurück, in denen sich Blut oder Serum sammeln kann.

Dsirne's (14) beiden Beobachtungen gleichen, durch die Bayer'sche Publikation (Nr. 20 pag. 643) veranlasst, dieser fast ganz genau, nur kam es in einem Falle zum tödtlichen Ausgang.

Für die Genese von Leistenhernien bei Kindern kommt nach Eccles (15) weniger Husten, Obstipation, Phimose u. dgl. in Betracht, als die durch unzweckmässige Ernährung bedingte Gastroenteritis mit den Folgeerscheinungen der chronischen Tympanie der Därme und dem durch Kolikschmerzen bedingten Schreien der Kinder. Ein blosses Offenbleiben des Proc. vaginal. peritonei ist noch lange nicht immer Veranlassung zu einem Bruche.

Die Behandlung der Brüche hat sorgsame Regelung der Diät in's Auge zu fassen. Nur hochgradige Phimose mit Aufblähung des Präputiums beim Uriniren giebt Grund zur Operation. Von Bruchbändern kommen nur solche mit Stahlsprungfedern in Betracht, die, wenn sie nur mit gutem Gummi oder Kautschuk bezogen sind, nicht reizen. Das Bruchband muss frühzeitig angelegt und Jahre lang Tag und Nacht getragen werden und akurat liegen. Ohne Bruchbandbehandlung heilen Brüche spontan sehr selten.

Bei diesem Vorgehen bleiben für die radikale Operation nur wenige Fälle übrig und zwar:

1. Wenn der Bruch durch eine Bandage nicht dauernd zurückgehalten wird.

2. Wenn der Bruch zum Theil irreponibel ist.
3. Wenn nach 3jährigem Bruchbandversuch kein genügendes Resultat erreicht wird.
4. Bei Kindern über drei Jahre, die noch kein Bruchband getragen haben.
5. Bei Einklemmung.

Für die Operation selbst ist strengste Asepsis Hauptbedingung; dabei werden die Kinder zwei Tage lang durch antiseptische Umschläge auf die Haut vorbereitet. Der Hautschnitt braucht nur klein zu sein; der Bruchsack wird frei präparirt, eröffnet und nun wird der peritoneale Ring einfach, wie bei einer Laparotomiewunde durch fortlaufende feine Seidennaht verschlossen. Der untere Theil des Proc. vagin. periton. obliterirt nachher von selbst. Ein Annähen der Fibire arciformes des M. obliq. intern. und transversus an das Peupart'sche Band ist nur ausnahmsweise bei grossen Brüchen nothwendig. Schliesslich wird die Apeneurose des Obliq. extern. fortlaufend mit feiner Seite und die Haut mit Silkrom vernäht. Kleiner antiseptischer Colloidumverband, der sechs Tage liegen bleibt. Kein Bruchband, ausser bei sehr grossen Hernien.

Irreponibele eingeklemmte Hernien sind bei Kindern selten, meist bedingt durch angeborene Cöcumbrüche oder adhärentes Netz. Die Einklemmungserscheinungen sind selten sehr akute. Hier ist natürlich die Radikaloperation indizirt.

Wer den inneren Hesselbach'schen Leistenbruch (beim Weibe ist wenig bekannt, dass er nicht so extrem selten ist), wie meist behauptet wird, beweist Exter (16) durch fünf Fälle, die er unter 49 Leistenhernien bei Weibern fand.

Eve (17) bespricht seltenere Rarietäten von Hernien und die Schwierigkeit der Diagnose. Die Fälle betreffen unter andern verschiedene Formen der interstitiellen Hernien, Cöcal- und Ovarialcysten, ferner Hernientuberkulose, Komplikationen durch Hydrocelen und Cysten. Die verschiedenen Krankengeschichten, deren Einzelheiten im Original nachgelesen werden müssen, illustriren vortrefflich, wie schwierig oft die Verhältnisse vor und auch während der Operation zu deuten sind.

Als Ursache des Rückfalls nach Radikaloperationen von schrägen Leistenhernien fand Ferguson (18) eine mangelhafte Entwickelung des Musculus obliquus abdom. int. und transversus, wodurch ein freier Raum zwischen Muskeln und Lig. Poupart entsteht. Um diese Verhältnisse mehr aufzuklären, hat Ferguson Herrn Turck veranlasst, Untersuchungen an die Leiche zu machen, deren Resultate von Turck veröffentlicht hier ebenfalls berichtet sind. Ferguson operirt jetzt jeden Fall von schrägen Leistenhernien folgendermassen: Bildung eines nach oben konvexen Hautfascienlappens $1^1/_2$ Zoll von der Sp. ant. sup. oss. ilii beginnend und an der Symphyse endigend. Spaltung des äusseren Leistenrings und der Sehne des Obliquus externus, Entfernung des Sackes, etwaiger Lipome und eventuell des Netzes. Der Samenstrang wird nicht aus der Lage gebracht. Annähen des Obliquus intern. und transversus an das Lig. Poup. Vernähen der Externus-Sehne und des äusseren Leistenrings. Schluss der Hautwunde. Bei 64 so ausgeführten Operationen fand Ferguson immer den oben beschriebenen Defekt.

Maass (Detroit).

Die künstlich erzeugten Leistenbrüche haben in Russland eine aktuelle Bedeutung, weil eine relativ grosse Zahl von meist jüdischen Beamten sich

durch sie vom Militärdienst zu befreien suchen. Diese Brüche sind schon in einer Reihe russischer Publikationen besprochen worden und werden von Galin (19) auf Grund eigener Beobachtungen und zahlreicher Experimente an Leichen nochmals einer genauen Besprechung in klinischer und anatomischer Beziehung unterzogen. Hier seien nur die wichtigsten Fakte hervorgehoben.

Es handelt sich immer um atypische Brüche. Die äussere Bruchpforte wird nur selten vom unverletzten äusseren Leistenring gebildet; meist ist dieser eingerissen und unregelmässig gestaltet, zuweilen ist der äussere oder innere Pfeiler abgerissen. Häufiger tritt der Bruch durch einen künstlichen Riss des M. obliq. abd. ext. aus. — Am leichtesten lassen sich Brüche erzeugen, die ihrem anatomischen Verhalten nach den inneren oder direkten Leistenbrüchen entsprechen. Conditio sine qua non für ihr Zustandekommen ist die Zerreissung der Fascia transversa; durch diesen Riss stülpt sich das hier dehnbare und locker befestigte Peritoneum relativ leicht aus. — Wird das verletzende Instrument oder der Finger in der Richtung des Leistenkanals vorgeschoben, so kommt es nie zur Bildung einer typischen Hernia obliqua oder externa, der innere Leistenring wird nie eingerissen, sondern die Verletzung betrifft irgend eine Stelle der hinteren Wand des Leistenkanals; die Muskeln werden dabei entweder gespalten oder zerrissen, auch hier muss die Fascia transversa eingerissen werden, aber selbst dann kommt eine hernienartige Ausstülpung des Bauchfelles viel schwerer zu Stande als nach innen von den Vasa epigastrica. Auch bei der stärksten Gewalteinwirkung (an Leichen) kommt nie eine Verletzung des Peritoneums zu Stande, es weicht immer aus oder dehnt sich. Für die Diagnose am Lebenden kommen neben der unregelmässigen und an atypischer Stelle befindlichen äusseren und inneren Bruchpforte und dem atypischen Verlauf des Bruchkanals hauptsächlich die ausgedehnte, zuweilen sehr massige Narbenbildung an Stelle der zerrissenen Gewebe in Betracht, wie sie in ähnlicher Mächtigkeit bei intakter Haut niemals in Folge von entzündlichen Prozessen und unbeabsichtigten traumatischen Insulten (Bruchband) entstehen kann. — Uebrigens sollen die Künstler, die sich mit der Erzeugung von Brüchen beschäftigen, in letzter Zeit gelernt haben, die ausgedehnten Gewebszerreissungen an atypischen Stellen geschickter zu vermeiden. Wanach (St. Petersburg).

Das häufige Vorkommen von künstlichen Leistenbrüchen bei russischen Juden, die sich dadurch der Militärpflicht zu entziehen hoffen, veranlasste Galin (20), der Frage experimentell näher zu treten. Aus der Litteratur ergiebt sich, dass 1. künstliche Brüche auch bei den Hieben vorkommen, 2. besonders bei Juden im militärpflichtigen Alter zu finden sind, 3. die Verschiedenheit der Arten von künstlichen Brüchen (direkte und schräge) keine besonders hervortretende Verschiedenheit in den objektiven Kennzeichen, welche der einen oder der anderen Art eigen sind, bieten. — „Frische entzündliche Infiltrate in den Wänden und an den Rändern des Leistenkanals und äusseren Leistenringes, narbige Verwachsungen an dieser Oeffnung, sowie zwischen ihr und der Fascia superficialis unter der Haut, die Fixirung des Samenstranges und nachweisbare Veränderungen an ihm, sind wichtigere und entscheidendere Zeichen traumatischer Hernien, als das Aussehen und die Form der Brüche, als sein Fernbleiben vom Hodensacke, die Spalten in der Apeneurose, die Weite des Leistenringes und die Veränderung seiner Konturen."

Die Erzeugung eines künstlichen Leistenbruches geschieht nach dem Geständniss eines Juden durch die Einführung eines handschuhstreckerartigen

Instrumentes in den äusseren Leistenkanal, wodurch tiefe Rupturen des Ringes entstehen.

An 30 Leistenkanälen von 15 Leichen suchte nun Verfasser dies experimentell nachzuahmen; über die Anordnung dieser Versuche vergl. das Original. Als Hauptresultat fand Verfasser, dass bei der künstlichen Hervorbringung von Brüchen ein innerer direkter Bruch entsteht.

Nachdem Jonnescu (22) kurz die bisherigen Bestrebungen, bei der Radikaloperation statt der verlorenen Fäden temporäre zu verwenden, charakterisirt hat, schildert er sein Verfahren, das auf dem Moskauer Kongress 1897 zuerst mitgetheilt wurde. Ein Jahr später hat er dasselbe noch verbessert und diese, sowie die erste Modifikation werden genau geschildert. Die einzelnen Abschnitte der ziemlich komplizirten Naht, durch Abbildungen veranschaulicht, sind im Original nachzusehen. Verfasser erreicht dadurch 1. eine Beseitigung des Inguinalkanals, 2. eine Beseitigung der Fils perdus.

Karewski (23) polemisirt gegen Fränkel's radikale Ansicht, alle Brüche bei Säuglingen zu operiren. Wenngleich auch die Zahl der Anhänger dieser Meinung im Wachsen sei, hält Karewski doch für fesstehend, dass eine grosse Anzahl von Säuglingsbrüchen unter dem Bruchband ganz ausheilen. Nur, wo ein Bracherium nicht vertragen wird oder der Bruch nicht zurückbleibt oder sich der Bruch ständig vergrössert oder schliesslich Irreponibilität und Incarceration eintritt, soll operirt werden, und von derartigen Fällen bei Säuglingen hat Karewski 13 freie und 6 incarcerirte Brüche operirt. Alle wurden ambulant behandelt, nur ein Kind mit Hernie des Samenstranges und Hodennekrose starb; es kam fast moribund zur Operation. Als einfachste, ca. 3—5 Minuten Zeit in Anspruch nehmende Methode übt Karewski die Unterbindung des an der Bruchstelle abgelösten Peritonealüberzuges; gegen Recidive (Beobachtung bis zu acht Jahren!) schützt die natürliche beim Wachsthum sich einstellende Veränderung des Leistenkanals.

Kidd (24). Ein 2monatliches Kind litt seit seiner Geburt an Krämpfen in den Händen, schrie fast Tag und Nacht und hatte eine reponible rechtsseitige Leistenhernie. Die Beseitigung einer hochgradigen Phimose und Verwendung eines Bruchbandes brachte fast sofortiges Verschwinden der Beschwerden. Nach vier Wochen Einklemmung der Hernie, die erst in Narkose zurückging. Radikaloperation. Heilung.

Anlässlich einer Radikaloperation bei gänzlich mit dem Bruchsack verwachsenem Darm resezirte Monprofit (27) bei einem 42jährigen Patienten 3,10 Meter Darm, davon 80 cm Dickdarm. Die Vereinigung geschah durch seitliche Apposition mit sehr gutem Erfolge. Nur bei Fleischgenuss hatte Pat. Diarrhöen.

Aus Leichenuntersuchungen schliesst Niebergall (28), dass in gewöhnlicher Rückenlage mit gestreckten Knieen fast durchweg die Weite der Oeffnung des äusseren Leistenrings derartig war, dass man die Spitze eines mittelstarken Zeigefingers, die Bauchdecken damit einstülpend, hindurchführen konnte. Solche Leistenringe hält er daher beim militärischen Aushebungsgeschäft nicht für erweiterte und lässt in Folge dessen damit Behaftete Soldaten alle Uebungen mitmachen. Bei anderer Begriffsbestimmung kommt man zu solchen Missständen, dass z. B. bei einem Truppentheil 20% der Mannschaften eines Jahrganges wegen zu grossen Leistenringes in allzu grosser Vorsicht zur gänzlichen Befreiung vom Turnen in Aussicht genommen waren.

Die gelegentlich einer Radikaloperation bei einer 23jährigen Frau gefundenen Cysten des Bruchsackes, bringt Robinson (32) in Verbindung mit Ueberresten des Wolff'schen Körpers, die zusammen mit dem Muck'schen Kanal in den Leistenring hinabgestiegen waren.

Auf Grund längerer theoretischer und praktischer Beobachtungen kommt Russell (33) zu dem Schluss, jede Hernie beim Kinde über 12 Monate operativ zu beseitigen, da die sogenannte Heilung durch ein Bruchband nur eine scheinbare sei: Solche Patienten bekommen im späteren Alter doch wieder ihre Hernie. Bei der Operation lässt er die Pfeiler der Hernie ganz heil und unterbindet nur hoch oben den sorgsam isolirten Bruchsack. Unter 60 so operirten Fällen hatte er nur einen Misserfolg: Tod in Folge von Infektion durch schlechtes Unterbindungsmaterial.

Nach einer kurzen vergleichenden Uebersicht der hauptsächlichsten Operationsmethoden für Radikalheilung der Leistenbrüche vertheidigt Stinson (35) die Vorzüge der von ihm angegebenen Modifikation und kommt zu den Resultaten, dass mit genügender Kenntniss der Asepsis und der anatomischen resp. pathologischen Bedingungen die Mortalität einer Radikaloperation fast null ist. Er gebraucht Chromsehnen oder Chromkatgut; der innere Leistenring wird genäht, der Samenstrang ganz nahe an das Schambein transponirt; die Kanalnaht wird nach einer speziellen Art und Weise ausgeführt (cf. Original). In der ungeheuren Mehrzahl der Fälle werden die Patienten geheilt, da des Verfassers Methode möglichst normale Verhältnisse herstellt, alle Vortheile und keine Nachtheile der sonst gebräuchlichen Methoden hat.

Swiaginzew (36). Bericht über 45 Radikaloperationen — sieben nach Kocher, die übrigen nach Bassini. — Swiaginzew operirt neuerdings nur unter Lokalanästhesie (4—6 Pravaz'sche Spritzen 1% oder 2% Cocainlösung). Er lässt seine Patienten nach 6 Tagen aufstehen und entlässt sie schon nach 10—12 Tagen. Wanach (St. Petersburg).

Trzebicky (37) hat 60 Mal an 53 Patienten nach Kocher operirt und zwar stets mit Schleich'scher Anästhesie. Er rühmt besonders die Leichtigkeit der Operation, so dass in vielen Fällen die Ausführung kaum mehr als 10—15 Minuten dauerte. Die Resultate waren gute. Nur für grosse alte Hernien zieht Verfasser das Bassini'sche Verfahren vor.

Die Nahtmethode von Vanverts (38) bezweckt, den Verschluss der Herniotomiewunde dadurch herbeizuführen, dass er, ohne versenkte Nähte, Haut, Muskel und Fascie mit je einem Seidenfaden fasst, der nachher wieder entfernt wird. Einzelheiten vergleiche man in der durch eine Abbildung illustrirten Arbeit. Die Resultate sind sehr gute.

III. Cruralhernien.

a) Aus dem Jahre 1898.

1. Ajevoli, Sulla struttura linfangioma tosa di una cisti perisaccolare erniaria. Policlinico 1898. 15 sett.
2. Edebohls, The inguinal operation for femoral hernia. Postgraduate 1898. Febr.

b) Aus dem Jahre 1899.

3. *Ansinn, Ueber Cystocele cruralis. Diss. Greifswald.
4. Bähr, Der äussere Schenkelbruch. v. Langenbeck's Archiv. Bd. LVII. Heft 1.
5. A. Deschin, Radikaloperation einer Schenkelhernie nach der Methode von A. Prokunin. Chirurgia. Bd. V. Nr. 27.
6. *Falla, Note on a fatal case of double strangulated femoral hernia. Lancet. Dec. 2.
7. Narath, Ueber eine typische Form von Hernia cruralis im Anschluss an die unblutige Behandlung der Luxatio coxae congenita. Deutsch. Chirurg.-Congress. Centralbl. für Chir. Nr. 27. p. 165.

8. Roux, Nouveau procédé de cure radicale de la hernie crurale. Anjou médical. Nr. 2.
9. Schwartz, Hernie crurale droite étranglée, anus crural consécutif à la kélotomie, entéro-anastomose par implantation. La Presse médicale. Nr. 48.

Bei einer Cruralhernie fand Ajevoli (1) eine perisacculäre Cyste mit serösem Inhalt. Bei der mikroskopischen Untersuchung konstatirte er in der Wand derselben die Struktur eines cystischen Lymphangioms. Er meint nun, dass dieses Lymphangiom aus einem präserösen Lymphom entstanden sei.

Besteht gleichzeitig neben einem Cruralbruch eine Leistenhernie, so empfiehlt Edebohls (2) zur Radikalheilung den Schenkelbruch von der Leistenincision aus zu behandeln. Die hohe Abbindung des Bruchsackes gelingt so viel leichter; dann wird das Poupart'sche Band an das Periost des Schambeins genäht, event. bei grosser Bruchpforte ein Periostlappen eingepflanzt. Der Leistenkanal wird nach Bassini rekonstruirt.

Von 4 so behandelten Fällen blieben 3 recidivfrei; der letzte Fall war durch eine Eiterung komplizirt, die auf Rechnung der Patientin kam, da sie sich den Verband abgerissen hatte.

Bähr (4) bringt drei Fälle der äusserst seltenen Hernia cruralis externa, d. h. derjenigen Schenkelhernie, welche nach A. K. Hesselbach's Beschreibung unter dem Poupart'schen Bande durch die Lacuna musculorum ihren Durchtritt nimmt. Sie entsteht, wenn der obere schwächere Theil der Fascia iliaca posterior mit dem darauf liegenden Bauchfell durch die Gewalt der Eingeweide unter die halbmondförmige Brücke hinuntergeschoben wird; dieser Bruch ist nicht zu verwechseln mit dem gewöhnlich Hesselbach'sche Hernie genannten Bruch, der, nach F. C. Hesselbach benannt, eine Parzellirung des Bruchsackes durch die Fascia cribriformis darstellt.

Die Hernia cruralis externa perfecta, bei welcher der Darm unter dem Poupart'schen Bande hervorkommen muss, ist sehr selten, findet sich meist nur bei muskelschwachen Personen und ist charakterisirt durch das sehr allmähliche Entstehen, die Lage zwischen Spina sup. ant. und den Gefässen, die breite Basis und die stumpfe Spitze. Diagnostisch giebt diese Bruchart Anlass zu Verwechselungen mit Psoas-Abscess, Tumoren, Coxitis, Fractura colli femoris und besonders mit einer Bursitis subiliaca. Incarcerationen sind, wohl wegen des breiten Bruchsackhalses nicht bekannt; dabei fehlen auch operative Erfahrungen. Ein Bruchband bringt wenig Nutzen.

Deschin (5). Die Methode von Prokunin besteht kurz in Folgendem: Ein zungenförmiger, mit dem freien Ende nach unten gerichteter, 3—4 cm langer, ca. 1 cm breiter und ½ cm dicker Muskellappen wird aus dem Musculus pectineus geschnitten, nach Abbindung des Bruchsackes durch den Schenkelkanal geschoben und sein Ende durch einen Schlitz in der Aponeurose des M. obliquus abdom. externus gezogen und hier mit einer Naht fixirt. Deschin beschreibt einen von Diakonow nach dieser Methode mit gutem Erfolg operirten Fall. Wanach (St. Petersburg).

Narath (7) hat unter 47 Patienten mit 65 luxirten Hüften, 6 mal bei 4 Kindern, einen Schenkelbruch beobachtet, dessen Entstehen er auf die starken Schädigungen des Lacuna vasorum bei der unblutigen Reposition der Hüftverrenkung zurückführt. Die Hernien zeigen alle denselben Typus und sie werden nicht vor dem ersten Halbjahr entdeckt, liegen vor der Arteria, Vena und Nerv. cruralis und erstrecken sich mehrere Centimeter nach abwärts; sie sind gewöhnlich leer und füllen sich nur bei Husten und Pressen, werden daher auch nicht leicht entdeckt.

Nach Abtragung des Bruchsackes bei Cruralhernien und lateraler Verziehung der grossen Gefässe schlägt Roux (8) einen umgekehrt U-förmigen (∩) Drahtstift, wie ihn die Tapezierer gebrauchen, durch das Ligamentum Poupartii in den horizontalen Schambeinast und zwar so, dass der eine Schenkel etwas mehr nach hinten, dem Beckeninnern zugewandt zu stehen kommt. Dieses Gitter soll das Wiederaustreten des Bruches verhindern, auch wenn er sich allmählich lockert. Zugleich wird dadurch das Lig. Poup. gut gespannt

IV. Umbilikalhernien.

a) Aus dem Jahre 1898.

1. *Endres, Ueber einen Fall von angeborener Nabelhernie mit Defekt des Amnion und des Bruchsackes. Diss. München 1898.
2. Habs, Ueber Nabelhernien im Kindesalter. Med. Gesellschaft zu Magdeburg. Münch. med. Wochenschr. 1898. Nr. 11.
3. *Parker, Two cases of omental umbilical hernia attended by sloughing. Lancet 1898. Nov. 26.
4. *Potel, Hernie ombilicale étranglée par vive arrête; kélotomie; guérison. Echo méd. du Nord. 1898. II. 6.

b) Aus dem Jahre 1899.

5. v. Both, Ein Fall von Hernia funiculi umbilicalis besonderer Art. Zeitschr. f. Geburtshülfe und Gynäkologie. Bd. 38. Heft. 1.
6. *Busch, Beitrag zur Radikaloperation der Nabelschnurhernien. Diss. Berlin.
7. *La Hernie ombilicale de l'adulté. Gazette des hôpitaux. Nr. 56.
8. Hiller, Zur Operation der Nabelbrüche. Beitr. zur klin. Chirurgie. Bd. XXII. Heft 1.
9. Marsh, On the method of operating for umbilical hernia, whetter for radical cure on when strangulation has occured. Brit. med. journ. June 17.
10. P. Sorotschinski, Operation einer Nabelhernie nach Desault. Wojenno-medicinski Shurnal 1899. Mai.

Bezüglich der Therapie der angeborenen Nabelschnurbrüche betont Habs (2), dass die kleinen mit Heftpflasterkompression, die grösseren nur operativ zu behandeln sind. Der feste Verschluss der Bruchpforte wird durch folgende Nahtmethode erreicht: Isolirte Naht des Peritoneum; Naht der Fascie; Ablösen der rechten Rectusscheide in Thürflügelform, sodass der viereckige Lappen mit der Basis am medialen Rectusrande haften bleibt. Er wird nach links hinübergeschlagen und an der linken Rectusscheide fixirt. Gerade so wird ein zweiter, aber grösserer Lappen aus der linken Rectusscheide abpräparirt und nach rechts über den ersten Lappen geklappt und fixirt. Sodann Vernähung der Muskulatur beider Recti vor den beiden unteren Lappen. Hautnaht. Gute Dauerheilung.

Die erworbenen Nabelringbrüche befinden sich meist dicht oberhalb der Nabelnarbe, etwas nach rechts von der Mittellinie, entsprechend dem Verlauf der Vena umbilicalis. Die Behandlung besteht in dem Roser-König'schen Heftpflasterverfahren, mit besonderer Berücksichtigung etwaiger Darmkatarrhe und Phimosen.

Als Inhalt eines Nabelschnurbruches bei einem drei Tage alten Kinde fand v. Both (5) ein Meckel'sches Divertikel. Die Behandlung bestand in Alkoholverbänden, dann allmählichem Abbrennen des Stieles mit dem Thermokauter bis zur Eröffnung des Darmlumens, schliesslich Ligatur des Stieles und Abtragung des Tumors. Heilung, nachdem anfänglich eine Darmfistel entstanden war.

Hiller (8). Die Condamin-Bruns'sche Methode der Omphalektomie bei Nabelbrüchen ist durch Steinthal in Stuttgart etwas modifizirt. Verf.

beschreibt 16 Fälle von derart operirten Nabelhernien mit zwei Todesfällen. Sonst waren die Resultate gute. Operirt wurde mit Schleich'scher Anästhesie.

Sorotschinski (10) operirte einen 1jährigen Knaben, der seit seinem 3. Lebensmonat an einer sich stetig vergrössernden Nabelhernie litt, indem er die vortretenden Darmschlingen reponirte, durch Fingerdruck zurückhielt und die kegelförmig erhobene Bruchgeschwulst (Haut und Bruchsack) mit Katgut abschnürte. Nach zwei Jahren war der Nabelring mit einer derben Narbe ausgefüllt, von Recidiv keine Spur. Verf. wählte diese Methode, die nur bei Fehlen von Verwachsungen anwendbar ist, weil die Mutter des Kindes nur einen unblutigen Eingriff gestattete. Wanach (St. Petersburg).

Marsh (9) macht folgende bemerkenswerthe Vorschläge gegenüber den üblichen Operationsmethoden der Nabelhernien: Ein Ovalärschnitt, von der Mittellinie oben am Tumor ausgehend und unten zu ihr zurückgehend, umschneidet die überschüssige Haut; es folgt das Herauspräpariren des gesammten Unterhaut-Fettgewebes, soweit es auf dem Sack aufsitzt, mit Finger und Scheere. Nun liegt der Sack frei zu Tage, er wird eröffnet, der Darm von etwaigen Verwachsungen mit Omentum oder Bruchsackwand gelöst und in die Bauchhöhle zurückgebracht. Statt nun mühsam die gewöhnlich zahlreichen Verwachsungen des Netzes mit dem Sack Schritt für Schritt zu trennen, was viel Zeit in Anspruch nimmt, sucht der Operateur den Stiel des Netzes da auf, wo er in's Abdomen verschwindet, löst ihn ringsum ab, sodass er frei unterbunden werden kann und versenkt den Stumpf in die Bauchhöhle. Der Rest der Verwachsungen bleibt in Konnex mit dem Bruchsack; dieser wird am Halse abgebunden und die peritonealen Ränder zusammengenäht. Dann erfolgt die Vernähung des Bruchringes mit versenkten starken Nähten und schliesslich die Naht der Haut. Diese Methode erlaubt ein bequemes, übersichtliches und rasches Operiren, was bei der noch immerhin grossen Mortalität der Nabelhernienoperationen von Wichtigkeit ist. Verf. hat so 9mal, darunter 5mal bei Einklemmung mit günstigstem Resultate operirt.

V. Innere Hernien.

a) Aus dem Jahre 1898.

1. Tubby, A case of retroperitoneal hernia, in which recovery took place after operation. 66 Meeting of Brit. med. association. Brit. med. journ. 1898. Nov. 5.

b) Aus dem Jahre 1899.

2. Bayer, Akuter intraperitonealer Erguss als Symptom innerer Einklemmung (Bruchwasseranalogon). Centralbl. f. Chir. Nr. 23.
3. Arthur von Bonsdorff, Ein Fall von Incarceratio interna herniformis intestini. (Aus der chirurg. Abtheilung des Diakonissenkrankenhauses zu Helsingfors.) Finska Läkaresänskapets Handlingar. Bd. XLI. p. 95.
4. Koslowski, Hernia interna retrovesicalis incarcerata. Chirurgia. Bd. V. Nr. 27.
5. *Küppers, Hernia retromesenterica. Diss. Berlin.
6. Meyer, Ueber zwei Fälle von Darmeinklemmung in noch nicht beschriebenen Bauchfelltaschen. Deutsche Zeitschr. f. Chir. Bd. 53. Heft 5 u. 6.
7. Mitchell, Strangulated internal hernia through a mesenteric hole. Annals of surg. October.
8. Moullin, A case of strangulated hernia in the post coecal pouch. Lancet. April 1.
9. *Moynihan, On retroperitoneal hernia. Baillière, Tindal and Lox.
10. Partons, A case of hernia through a congenital opening in an abnormal fold of peritoneum. Lancet. Nov. 25.

11. *Thürmer, Ueber retroperitoneale Hernien und einen Fall doppelten Darmverschlusses in Folge eines Carcinoms und sekundär entstandener Incarceration einer Hernia ileo appendicularis. Diss. München.

Tubby's (1) 60jährige Patientin erkrankte unter den Symptomen eines eingeklemmten Gallensteines. Sie hatte öfters Gallensteinkoliken gehabt. Die Entwickelung der eingeklemmten Darmschlinge aus der Fossa duodeno-jejunalis war sehr schwierig. Die Gallenblase enthielt viele Steine; die Cholecystotomie wurde indess wegen der schlechten Verfassung der Patientin nicht gemacht.

Für seine und Braun's Ansicht, dass das plötzliche Auftreten eines akuten Ergusses im Cavum abdominis bei zweifelhafter Diagnose zwischen Peritonitis und innerer Einklemmung für letztere Annahme spricht, bringt Bayer (2) einen zweiten Fall bei.

Patient war von einer subakuten Perityphlitis fast genesen, als eine frische Dämpfung im Abdomen bis zum Rectusrand auftrat, daneben peritonitische Symptome. Auf die Diagnose: Dünndarmabschnürung wurde laparotomirt und eine Abknickung des Darms infolge alter postoperativer Verwachsungsstränge gefunden. Patient genas.

von Bonsdorff (3) theilt einen Fall von innerer Einklemmung in einem Recessus retrocaecalis (Brösike) mit:

24 Stunden nach der Erkrankung wurde die 27jährige Dame mit Schmerzen rechts in der Banchhöhle, Erbrechen und vollständiger Verstopfung in's Krankenhaus gebracht. Die Blinddarmgegend war geschwollen und sehr schmerzhaft. In der Meinung, es liege eine Appendicitis vor, wurde wegen des sehr angegriffenen Zustandes der Kranken sofort zur Laparotomie geschritten. Es zeigte sich dabei, dass ein Theil des Dünndarmes in einem hinter dem Blinddarm und dem anliegenden Theile des Dickdarmes gelegenen präformirten Bruchsack eingeklemmt war. Der Sack, dessen Oeffnung nach innen sah, wurde durch einen Schnitt am äusseren und unteren Theil des Blinddarmes gespalten und dadurch die Gedärme freigelegt. Der Fall genas. Hj. von Bonsdorff (Helsingfors).

Koslowski (4) beschreibt einen seltenen Fall von innerer Einklemmung bei einem 60jährigen Mann. Das kleine Becken war durch eine senkrecht gestellte quere Bauchfellfalte in eine vordere grössere flache und eine hintere kleinere aber tiefe Hälfte getheilt. Die Falte erinnerte nach ihrer Lage, Grösse und Insertion an das Ligamentum latum uteri. Der Rand der Falte ging über die Symphysis sacroiliaca hinweg, beiderseits längs der Wirbelsäule hinauf und verlor sich in der Radix mesenterii. In die hintere Tasche waren Dünndarmschlingen eingetreten; dabei wurde das Ileum, einige Querfinger von der Bauhini'schen Klappe, über den freien Rand der Bauchfellfalte geknickt und dadurch undurchgängig. Der Patient wurde in extremis, schon mit Peritonitis, operirt und starb 13 Tage nach dem ersten Beginn der langsam sich entwickelnden und dazwischen nachlassenden Ileuserscheinungen. — Ausser der beschriebenen Anomalie waren auch die Plicae epigastricae zu segelförmig ausgespannten, zweifingerbreiten Falten entwickelt.

Wanach (St. Petersburg).

Von den beiden Meyer'schen (6) Fällen intraperitonealer Brucheinklemmung ist besonders der erste, welcher zur Sektion kam, genau beschrieben; er passt nicht in das von Brösike aufgestellte Schema der Hernia parajejunalis, sondern muss als eine Abart derselben aufgefasst werden.

Mitchell (7). Bei einem an Peritonitis nach Trauma zu Grunde gegangenen 8jährigen Knaben fand sich post mortem eine Incarceration von Darmschlingen durch ein Loch nahe der Ileocoecalvereinigung. Das Loch hatte weiche Ränder und war angeboren. Verf. hat unter 1000 Sektionen 3mal derartige Bildungen beobachtet, ohne dass sie mit der Todesursache etwas zu thun gehabt hätten.

Moullin (8). Patient, 40 Jahre alt, kam mit den Erscheinungen einer Epityphlitis zur Aufnahme; viermal waren ähnliche Attacken vorangegangen. Bei der Operation waren die Därme nur mässig aufgetrieben und glanzlos, kein Erguss oder Eiter im Peritoneum. Ein Theil des Darmes am Cöcum lag in einer medianwärts und nach unten gerichteten gänseeigrossen Tasche; als der Finger hier eindrang, entleerte sich bräunliche, übelriechende Flüssigkeit, wie sie der Patient kurz zuvor erbrochen hatte. Ein langes Drain wurde zur Wunde herausgeleitet und das übrige Cavum peritonei durch Jodoformgaze abgeschlossen. Tod bald port operat. Port mortem sah man, dass die in der retro-cöcalen Tasche gelegene Darmschlinge ulcerirt und perforirt war; es bestand allgemeine Peritonitis. Die Einklem-

mung war zweifellos sehr allmählich entstanden, daher auch die geringen klinischen Symptome.

Partons (10). Ein 62jähriger Mann mit Aorteinsufficienz und chronischer Obstipation, bekam nach 10tägiger Verstopfung leichtes Unbehagen im Bauche und grün gefärbtes Erbrechen. Ohne dass Schmerzen oder Druckempfindlichkeit oder Tympanie auftrat, verfiel Pat. immer mehr und starb am 6. Tage nach den ersten Anzeichen der Einklemmung. Bei der Sektion fand sich in der Gegend der Fossa intersigmoidea eine abnorme Bauchfelltasche, die durch eine dicht aufeinander liegende Bauchfellduplikatur gebildet war, und in der sich zwei ovale kongenitale Oeffnungen von ca. $^3/_4$ Zoll Durchmesser befanden. Durch die untere dieser Oeffnungen waren 44 Zoll dünne Darmschlingen getreten, schwarz gefärbt und etwas ödematös, aber noch glänzend. Die Tasche war ein zweites Mesocolon der Pars sigmoidea, welches ca. $^1/_6$ der Cirkumferenz des Darmes umschloss. Die Strangulation war keine vollkommene: Flatus gingen durch. Das Erbrechen war nicht-fäkulent, trotzdem sich p. m. fäkulente Massen im Magen und Dünndarm fanden. Pat. starb an seiner Aorteinsufficienz. (? Referent.)

VI. Seltene Hernien.

a) Aus dem Jahre 1898.

1. *Baumann, Ein Fall von Hernia inguino-intermuscularis duplex. Diss. Kiel. 1898.
2. *Bishop, A case of Richter's hernia; sloughing of Cowel; suture; recovery. Lancet 1898. Aug. 13.
3. Catellani, I. Note upon the presence of the coecum and appendix in left femoral herniae. II. Case of inguinal hernia of small intestine without a peritoneal sac. Annals of surg. 1898. Dec.
4. Mc. Cosh, Large lumbar hernia following nephrorrhaphy for floating kidney. New York surg. society. Annals of surg. 1898. April.
5. Eccles, Interstitial herniae and their. treatment. Lancet 1898. Dec. 24.
6. *Gibbon, Coecal hernia with a classification of 63 cases. Philad. Policlin. 1898. VII. 13. p. 166. March.
7. *— Hernia of coecum. Journ. of the americ med. assoc. 1898. June 11.
8. Good, A case of hernia of the appendix vermiformis; operation; recovery. Lancet 1898. Oct. 1.
9. *Hamaken, A unique case of hernia. Philad. med. journ. 1898. I. 3. 122. Jan.
10. *Jahradnicky, Incarceration des Cöcum und retrograde Incarceration des Proc. vermiformis in einer linksseitigen Scrotalhernie. Wien. klin. Rundschau 1898. Nr. 42.
11. Jaia, Ernie dell' appendice vermiforme del cieco. XIII. Congr. d. Soc. ital. di Chirurgia 1898. 4.—7. Ott.
12. *Kopfstein, Ueber einen Fall von retrograder Incarceration eines bindegewebigen Stranges. Wien. klin. Rundschau 1898. Nr. 14.
13. Mugnai, Ernie diverticolari ed ernie parietali. La Clinica chirurgica 1898. Nr. 1.
14. *Pütz, Ueber den traumatischen Ursprung der Hernia epigastrica. Diss. Bonn 1898.

b) Aus dem Jahre 1899.

15. Audistère, Hernie de l'appendice dans le canal inguinale. Bull. et mém. de la soc. anatomiq. de Paris. Février.
16. Battle, A case of irreducible femoral hernia containing the vermiform appendix; operation; recovery. Lancet. May 6.
17. *— A case of irreducible scrotal hernia (in an old man) containing the appendix vermiformis; operation for radical cure. Lancet. June 17.
18. *Bestendonk, Ein Fall von Lendenbruch. Diss. Marburg.
19. Binaghi, Sull' ernia epigastrica. Durante's Festschrift vol. II.
20. Boudin, Trompe de Fallope dans une hernie étranglée. Société des sciences de Lyon. Lyon méd. Nr. 25.
21. — Appendice dans une hernie crurale. Société des scienc. méd. de Lyon. Lyon méd. Nr 25.
22. *Van Buren Knott, Properitoneal and interstitial inguinal herniae. Annals of surg. December.
23. Chavasse, Note an a case of hernia of the vermiform appendix into an old femoral sac. Lancet. June 10.

23a. Coaker, A case of subperitoneal sacless hernia containing the bladder. Lancet. Oct. 28.
24. Coley, Congenital inguino-perineal hernia. New York acad. of surg. Annals of surg. September.
25. Da Costa, Three unusual complications of hernia. Philad. acad. of surg. Annals of surg. Febr.
26. *Couteaud, Hernie congénitale à double sac du caecum, étranglement, cure radicale, sphacèle du testicule. Guérison. Bull. et mém. de la soc. de chir. Nr. 11.
27. A. Deschin, Zur Frage über die operative Behandlung der Hernien der Inscriptiones tendineæ. Chirurgia. Bd. V. Nr. 29.
28. Mc. Dowall, Strangulated hernia in a pericardial sac. Brit. med. journ. Jan. 7.
29. *Dujarier et Castaigne, Hernie inguinale droite de l'appendice iléo-caecal, avec situation extra-péritonéale de l'appendice. Bull. et mém. de la soc. anat. de Paris. Février.
30. Eccles, Note on hernia of the vermiform appendix. Lancet. May 20.
31. *Eichel, Ein Fall von Hernia epigastrica. Deutsche militärärztl. Zeitschrift. Heft 3.
32. Fowler, Partial enterocele (Littrés Hernia). Annals of surg. May.
33. Grogeno, A case of ischiatic hernia. Lancet. Dec. 23.
34. *Hermanns, Ueber Brucheinklemmung von Adnexen im frühen Kindesalter. Diss. Kiel.
35. Hutchinson, On the vermiform appendix in relation to external hernia. 67 meeting of the Brit. med association. Brit. med journ. Oct. 21.
36. Knaggs, Four unusual cases of hernia. Brit. med. journ. June 3.
37. *Lejars, Hernie inguinale pro-péritonéale étranglée du type pelvien. Laparotomie. Guérison. Bull. et mém. de la soc. de chir. Nr. 28.
38. *Livingstone, Strangulated inguinal Richter's hernia with hydrocele of the sac. Lancet. Oct. 7. (Perforations. Peritonitis, Tod. Ref.)
39. *Makins, Prevesical hernia. Lancet. April 15.
40. *Mognihan, Three cases of hernia of the bladder. Leeds and West Riding medico-chirurgical society. Lancet. Dec. 23.
41. Owen, A case of strangulation of the vermiform appendix in the sac of a femoral hernia; operation; recovery. Lancet. May 6.
42. *Reed, Some of the rare forms of hernia and their treatment. Journal of the Amer. med. assoc. Sept. 30.
43. *Riese, Ueber einen durch Laparotomie geheilten Fall von Hernia ileocoecalis incarcerata. Deutscher Chirurgen-Congr. v. Langenbeck's Archiv. Bd. 60. Heft 1.
44. Sandelin, Beitrag zur Kasuistik der inguino-properitonealen Brüche. (Aus der chir. Klinik zu Helsingfors.) Finska Läkaresänskapets Handlingar. Bd. XLI. p. 366.
45. Savariaud, Coexistence sur le même sujet d'une hernie de la fosse iliaque, de deux hernies obturatrices et d'une hernie crurale. Bull. et mém. de la soc. anat. de Paris. Juin.
46. Schwalbe, Ueber kongenitale Zwerchfellhernien. Münch. med. Wochenschr. Nr. 1.
47. Sjövall, Ueber Blasenhernien, angetroffen bei Operationen wegen Schenkel- und Leistenbrüche. Diss. Lund.
48. *Steele, A case of strangulated inguinal hernia of coecum and vermiform appendix in a child six weeks old, successfully treated by operation. Lancet. July 29.
49. Völkers, Ueber die Hernien der Linea alba. Mittheilungen aus den hamburgischen Staatskrankenanstalten.
50. R. Wreden, Ein Fall von primärer Resektion des incarcerirten Blinddarmes. Ljetopis russkoi chirurgii. Heft 3.

Der erste Fall von Catellani (3) betrifft eine 49jähr. Bauersfrau, die vor 24 Jahren ihre Cruralhernie zuerst bemerkte. Nach 3—4 Jahren hatte sie schon Kindskopfgrösse erreicht und am Tage vor der Aufnahme im Paduaer Krankenhaus wurde sie plötzlich nach Diarrhoen so gross, dass der Tumor bis zum Knie herabreichte und 59 cm im Umfang mass (cf. Abbildung). Sofortige Operation wegen Incarceration. Der Inhalt des Bruchsackes war ein meterlanges Stück Dünndarm, Colon ascendens und Transversum mit Cöcum und Processus vermiformis, alles schwarz verfärbt und mit Pseudomembranen bedeckt; das grüngelbe Bruchwasser nach Schwefelwasserstoff riechend. Um das kolossale Darmpacket zurückbringen zu können, musste die Bauchwand 5 cm nach aufwärts gespalten werden. Patientin starb 8 Stunden p. o. Das Mesenterium des Cöcum hatte eine Länge von 40 cm.

Unter 98 Fällen von Hernien des Cöcum fand sich nach Baiardi letzteres resp. der Processus vermiformis zweimal linksseitig. Nach des Verfassers eigenen Erfahrungen enthielten unter 420 Hernien vier linkerseits den Blinddarm, während Hildebrand 16% solcher Anomalien berechnet.

Der zweite Fall zeigt das sehr seltene Verkommen einer Hernia inguinalis interna seu directa ohne einen peritonealen Bruchsack, die alle 7—8 Tage leichte Incarcerationserscheinungen zeigte. Patientin hatte einen Monat vor der Radikaloperation sich einen Abscess unbekannten Ursprungs in der rechten Inguinalgegend öffnen lassen und auf der Spitze der Narbe sass die Bruchanschwellung. Bei der vermeintlichen Eröffnung des Bruchsackes fiel das Messer direkt in das Darmlumen. Da die laterale Enterorrhaphie nicht möglich war, wurden 8 cm Dünndarm resecirt und mit Murphyknopf genäht. Heilung.

Ob die Hernie schon vor der erstmaligen Operation bestanden hatte, liess sich nicht eruiren.

Mc. Cosh (4). Ein Seemann, dem zuerst 1889, dann nach einem Recidiv 1892 eine Wanderniere angenäht war, bemerkte sechs Monate nach der letzten Operation eine allmählich auf Kindskopfgrösse wachsende Anschwellung in der Lumbargegend. Die Hernie war für Stunden und Tage irreponibel und machte heftige Koliken; Patient hatte 70 Pfund an Gewicht verloren. Cosh operirte den Patienten im Dezember 1896; der Bruchsack enthielt Colon und Dünndarm; die Niere lag fest gewachsen an der 12. Rippe. Patient nahm 80 Pfund an Gewicht zu, bekam aber nach einer grossen Anstrengung ein Recidiv, das von anderer Seite ohne Erfolg operirt wurde. Die Hernie besteht noch ca. 2 faustgross und Patient magerte wieder um 40 Pfund ab.

Eine der Ursachen von interstitiellen Hernien sieht Eccles (5) in dem mangelhaften Descensus testiculi respective dem Offenbleiben des Processus vaginalis, das sich fast immer mit der interstitiellen Hernie vergesellschaftet findet. Der offene Processus erlaubt das Hinuntersteigen der Eingeweide, der vorgelagerte Hode drängt sie aber ab von dem gewöhnlichen Wege zum Scrotum nach oben zwischen die Bauchmuskeln. Da aber interstitielle Hernien beim Weibe noch etwa sechsmal so häufig sind als beim Manne und sich hier bei offenem Canalis Nuckii fast nie ein vorgelagertes Ovarium findet, müssen noch andere Ursachen mitwirken. Beim Mädchen ist der äussere Leistenring nur eine enge straffe Oeffnung, die den andrängenden Eingeweiden starken Widerstand entgegensetzt und sie nach einem anderen weniger widerstandsfähigen Orte hin abweichen lässt. Ferner sind oft schlecht sitzende Bruchbänder, die nicht den ganzen Kanal komprimiren und schliesslich réduction en masse für Entstehung von interstitiellen Hernien verantwortlich zu machen.

Die Diagnose der ersten Abart: Lage des Sackes zwischen Obliquus internus und externus wird gemacht aus einer flachen ovalen Schwellung oberhalb und parallel zum Poupart'schen Bande, die sich nach aussen und oben zur Spina superior anterior resp. zum Nabel hinzieht und deren Weg besonders beim Husten in Horizontallage deutlich zu verfolgen ist. Bei der zweiten Abart: Lage des Sackes zwischen Obliquus externus und oberflächlicher Fascie ist die Schwellung distinkter, ein Theil des Sackes reicht auch wohl in's Scrotum, resp. über das Poupart'sche Band nach unten, so eine Cruralhernie vortäuschend.

Am schwierigsten ist die Erkennung der dritten Art: Lage des Hautsackes zwischen Peritoneum und Fascia transversa. Sie giebt insbesondere oft Anlass zu einer Massenreduktion mit all ihren gefährlichen Folgen. — Die Behandlung reponirbarer interstitieller Hernien kann vermittelst eines den Bruchdimensionen angepassten Bruchbandes versucht werden, besonders des „Rattenschwanz-" oder „Gabelzungenbruchband" ist hier indizirt. Viel richtiger aber, besonders bei jungen Leuten ist die Radikaloperation, wobei man den

Hals des Bruchsackes am inneren Leistenring abschneiden und vernähen soll, im übrigen aber den grössten Theil der interstitiellen Bruchtasche ruhig in situ liegen lassen soll, ohne die Bauchwand noch aufzuschneiden. Bei atrophirten Hoden gelingt die Transposition in's Scrotum doch nie vollkommen, also reponire man ihn beim Kinde in's subperitoneale Gewebe, eventuell resecire man ihn beim Erwachsenen.

Die Behandlung incarcerirter interstitieller Hernien kann nur eine operative sein; die Strangulationsmöglichkeiten in den oft verzweigten Säcken sind zahlreich und oft schwer zu diagnostiziren; Taxis ist aus diesen Gründen und wegen der Gefahr der Massenreduktion zu verwerfen. Die Einklemmung bei der dritten Abart sitzt gewöhnlich im gemeinsamen Bruchsackhals, gelegentlich aber auch am Eingang in den verborgenen Bruchsack; jedenfalls ist sie bei interstitiellen Brüchen immer gefährlicher als bei gewöhnlichen Brüchen.

In Good's (8) Falle war der Processus vermiformis der alleinige Inhalt einer incarcerirten Schenkelhernie bei einer 49jährigen Frau. Der Appendix wurde resezirt. Er enthielt etwas grünlichen fäkulenten Schleim.

Jaia (11) hat unter 1586 von Colgi in Florenz operirten Hernien 27 mal den Wurmfortsatz im Bruche gefunden, — davon 21 mal einfach und 6 mal eingeklemmt. — Er kommt zu folgenden Schlüssen: 1. In sämmtlichen im Bruch enthaltenen Wurmfortsätzen war eine chronische Follicalitis zu erkennen. 2. Es ist klinisch nicht möglich, eine einfache Wurmfortsatzhernie von einem anderen gewöhnlichen Bruch zu unterscheiden. 3. Die Schleimhaut des Wurmfortsatzes beherbergte stets und ausschliesslich eine Art Bacterium coli, die sich jedoch als nicht sehr virulent erweist. 4. Auf Grund des anatomisch-pathologischen und bakteriologischen Befundes ist es angezeigt, den einfach im Bruchsack gefundenen Wurmfortsatz mittelst Resektion zu entfernen. 5. Der anatomische Befund bei incarcerirten Hernien weist auf eine richtige Einklemmung des vorliegenden Wurmfortsatzes, nicht auf eine akute Appendicitis im Bruchsack hin. 6. Besondere Umstände (Fremdkörper, Knickung des Wurmfortsatzes u. s. w.) mit darauf folgender Geschwürsbildung können das Krankheitsbild wesentlich verschlimmern. 7. Bei eingeklemmten Brüchen findet man meist eine sehr virulente Art von Bacterium coli, welche bei Ulceration des Wurmfortsatzes auch im Bruchsack vorzufinden ist. 8. Bei eingeklemmten Brüchen besteht die Behandlung selbstverständlich in der Resektion des Wurmfortsatzes. Hinterher unternimmt man die Radikaloperation, oder wenn das die lokalen Verhältnisse nicht erlauben, tamponirt man. Unter Umständen, bei schweren Intoxikationserscheinungen, kann die Herstellung einer Blinddarmfistel, so weit es die peritonealen Verwachsungen gestatten, von grossem Nutzen sein.

Mugnai (13) berichtet über zwei Fälle, in denen die Untersuchung der durch den Operationsakt erhalteneu pathologischen Stücke deutlich den Unterschied darthut, der zwischen Parietalhernie und Divertikelhernie besteht. Bei der Parietalhernie und dem Seitenbruch besteht der Bruchsackinhalt nur aus einem Theile des Dünndarmumfanges und genauer gesagt, aus jenem Abschnitt, der sich an dem der Mesenterialinsertion entgegengesetzten Punkte findet. Als Divertikel- oder Littre'sche Hernie bezeichnet man eine solche, in deren Sack sich ein Meckel'sches Dünndarmdivertikel findet.

Im ersten der vom Verf. beobachteten zwei Fälle handelte es sich um eine 40jährige Frau, bei welcher sich seit 5 Tagen unterhalb des rechtsseitigen Poupart'schen Bandes

und nach innen von den grossen Gefässen eine bei Druck schmerzhafte, weich elastische, von normalfarbiger Haut bedeckte Intumescenz gebildet hatte. Bei der Operation wurde ein 9 cm langer, 2 cm breiter, an seinem freien Ende leicht aufgeschwollener, der vorderen Fläche des Dickdarms aufsitzender Anhang angetroffen. An dem Endtheile dieses Anhangs fand sich eine ausgeprägte Furche, in welcher deutliche Zeichen einer beginnenden Gangrän vorhanden waren. Nach Resektion dieses Divertikels und Umkehrung der Schnittränder, sodass Serosa auf Serosa zu liegen kam, wurde eine Lembert-Czerny'sche Naht angelegt. Der Darm wurde in den Bauch gebracht, der Sack abgeschnitten. Tiefe Tabaksbeutelnaht zwecks Radikalheilung und Vernähung der Haut. Heilung per primam.

Bei einer anderen 40jährigen Frau mit linksseitiger Cruralhernie, die seit einem Jahre bestand und im Augenblick der Operation deutliche Zeichen von Einklemmung aufwies, wurde übelriechender, kothartiger Eiter im Bruchsack gefunden und am Grunde desselben wurde, nach wiederholten Ausspülungen, am Schenkelring eine kleine Hernie entdeckt, die aus einer etwas mehr als haselnussgrossen Intumescenz bestand und an ihrem Gipfel schon in Gangrän übergegangen war. Nach Loslösung der Hernie vom Bruchsackhals wurde die der Hernie entsprechende Dünndarmschlinge aus dem Bauche herausgezogen. Es wurden etwa 15 cm Darm abgetragen, mit nachfolgender cirkulärer Enterorrhaphie. Heilung erfolgte nach 1 Monat.

Verf. bemerkt, dass sich im ersten Falle, in welchem es sich um ein zum Dickdarm gehöriges und vielleicht erworbenes Divertikel handelte, nicht von echter Littre'scher Hernie sprechen lasse, die durch folgende zwei Hauptelemente charakterisirt wird: Dünndarm und angeborenes Divertikel.

Muscatello.

Audistère (15) zeigt einen sehr langen Proc. vermiformis, der dank der Persistenz des Processus vaginalis peritonei im Leistenkanal lag. Der Appendix hatte kein Mesenterium und ist an der Spitze dem Bruchsack adhärent; zwischen Sack und Tunica vaginalis testiculi befindet sich eine Cyste des Samenstranges.

Die Krankengeschichte von Bettle (16) ist sehr ähnlich der von Owen (s. Nr. 41).

Bei einer hühnereigrossen Epiplocele der Magengegend, die nach einem Fall aufgefunden wurde, wendete Binaghi (19) folgendes Operationsverfahren an: Einschnitt in die Haut, Isolirung des Bruchsackes von grossen Lappen von infiltrirtem Fett, die aus in der Linea alba entstandenen Rissen ausgetreten waren, breiter Einschnitt in die Linea alba, Freilegung des Bruchsackhalses, Eröffnung des Sackes, Herauszerrung des hernirten Epiploon, doppelte Ligatur an der Basis, Resektion des Stiels, Abtragung des Sackes, Vernähung des Peritoneum und der Aponeurose, Längseinschnitt in die Scheide der Mm. recti dem inneren Rande entlang auf der einen und der anderen Seite, partielle Loslösung des Muskelfleischkörpers vom hinteren Blatt der Mm. recti, Vernähung dieses Blattes, Vernähung des freien Randes des linksseitigen Muskels an der Basis des rechtsseitigen mit Einbegriff auch des vorderen Blattes der Scheide und vice versa, Vernähung der Cutis. Das Resultat blieb auch nach fast 2 Jahren noch ein gutes. Muscatello.

Boudin (20). Bei der 50jährigen Patientin fand sich die Tube als alleiniger Inhalt einer eingeklemmten Schenkelhernie.

Boudin (21). 40jährige Patientin hat seit 6 Jahren eine rechtsseitige Schenkelhernie ohne alle Beschwerden. Plötzliche Schmerzen bei einer Anstrengung; trotzdem diese bald verschwinden, vergrössert sich der Bruch. Der sehr dicke Bruchsack enthält fibrinöse Massen und den im Halse eingeklemmten Proc. vermiformis. Nach Excision fand sich, dass das Lumen des Appendix durch die Einklemmung total verschlossen war, aber keine Spur von entzündlichen Erscheinungen. Das widerspricht also der Theorie von Dieulafoy, wonach Verschluss des Lumen eine Appendicitis bedingt.

Aehnliche Beobachtung von Chavasse (23), wie die von Battle und Owen (s. diese).

Coaker's (23a) Patientin, 25 Jahre alt, hatte seit 3 Tagen einen wallnussgrossen, schmerzhaften Tumor in der Gegend des Leistenringes mit starkem Harndrang. Die Diagnose schwankte zwischen Netzbruch und Lymphdrüsenentzündung. Bei der Operation fand sich nach Freilegung des äusseren Leistenringes ein wallnussgrosser Fettklumpen, dahinter kein Peritoneum, sondern verdickte Blasenwand, welche durch eine Punktion als solche festgestellt wurde; denn die Spritze enthielt Urin. Nach Naht der Punktionsöffnung und Resektion der Fettmasse Schluss der Wunde. Heilung.

Coley (24) operirte als vierten Fall von Inguinoperinealhernie einen 17jährigen Burschen, der diesen Bruch seit der dritten Lebenswoche hatte. Operation nach Bassini. Erfolg.

Da Costa (25) giebt drei Krankengeschichten: Im ersten Falle war er gezwungen wegen beginnender Einklemmung eine enorme Leistenhernie zu operiren, die das Cöcum, fast das ganze Colon ascendens, einen grossen Theil des Ileum und eine kolossale Masse Netz enthielt. Nachdem letztere in grosser Ausdehnung resezirt war, gelang es mit grosser Mühe, den Darm wieder in das Abdomen zu bringen; eine Art Bassini-Operation wurde gemacht und Patient genas. Nach 1½ Jahren bekam er ein leichtes Recidiv und es entwickelt sich jetzt eine Nabelhernie, beide Brüche sind aber durch Bruchbänder zurückzuhalten.

Ein 22jähriger junger Mann wird wegen einer beginnenden Incarceration einer Leistenhernie operirt, der Schnürring wird durchschnitten, der Darm ist noch lebensfähig; bei der Radikaloperation nach Halsted findet sich längs der Samenstrangsvenen ein Blutgerinnsel, das excidirt sich als purulent erweist (Staphylococcus pyogenes albus). Heilung per primam. Nach 3 Tagen wird eine Gonorrhoe entdeckt. Es frägt sich, hat die Phlebitis etwas mit den Gonokokken zu thun, oder trat sie in Folge der vorausgegangenen etwas brüsken Taxis auf.

Der dritte Fall betrifft einen 48jährigen Arbeiter mit einem Prolapsus ani und einer reponiblen Leistenhernie. Der Prolaps war vergeblich durch das Glüheisen operirt, wurde daher excidirt und genäht. Drei Tage darauf fiel der Bruch vor und wurde irreponibel. Bei der Taxis hörte und fühlte man ein Geräusch, als wenn Luft durch das Gewebe gepresst würde und zwar von links nach rechts. Da die Nähte intakt waren und die Diagnose unklar blieb, wurde der Bruchsack eröffnet, der das Colon enthielt. Zum grossen Erstaunen des Operateurs enthielt das ganze Mesenterium des Colon ascend. transv. und descendens grosse Luftblasen, die wie opalescirende grosse Milchkugeln aussahen und sich leicht verschieben liessen. Ihre Masse war so gross, dass sie der Hand den Eingang in das Becken verwehrten. Nach Schluss der Wunde fand sich oberhalb der Prolapsnaht ein Geschwür, von der Kauterisation herrührend, das beim Pressen Luftblasen entleerte. Ein von hier in das subseröse Gewebe eingeführtes Drain entleerte in ca. 5 Tagen die gesammte Luft, ohne dass Eiterung auftrat.

Deschin (27). Nach den Untersuchungen von Djakonow und Starkow sind viele Nabelbrüche und Brüche in der Nähe der Linea alba als Hernien der Inscriptiones tendineae der geraden Bauchmuskeln aufzufassen. Die Bruchöffnung bildet ein quer gestelltes Oval, das oft weit über die Linea alba hinausreicht. Die Naht muss in diesen Fällen ebenfalls quer verlaufen, um möglichst wenig der Spannung von Seiten der anderen Bauchmuskeln ausgesetzt zu sein; die Musculi recti sind in diesen Fällen immer atrophisch und kommen wenig in Betracht. Um die Operation noch sicherer zu gestalten, hat Djakonow drei Kranke in folgender Weise operirt. Nach Exstirpation des Bruchsackes am Bruchring wird durch mehrere Matratzennähte die untere Wundlefze möglichst weit nach oben unter den oberen Wundrand gezogen und durch die oben durch die ganze Dicke der Bauchwand durchgeführten und auf der Haut geknüpften Nähte fixirt. Auf diese Weise erhält man eine 4—5 cm breite flächenhafte Verwachsung zwischen dem Peritoneum parietale des oberen Wundrandes und der vorderen Fläche der Aponeurose des unteren Wundrandes. Die Operation wurde mit vorzüglichem Erfolg bei drei Patientinnen gemacht, nachdem Deschin sich durch Thierversuche davon überzeugt hatte, dass das Peritoneum mit der Fascie sehr leicht verwächst und dass diese Verwachsungen dauerhaft sind. Bei den Kranken könnte noch nach Monaten der an Stelle der Bruchöffnung befindliche Querwulst, der durch die Uebereinanderlagerung der Wundränder entsteht, nachgewiesen werden.

Wanach (St. Petersburg).

Bei der Sektion eines plötzlich unter Erscheinungen von Ileus verstorbenen Kaffern fand Dowall (28) im Perikard eine 18 Zoll lange, frisch strangulirte Dünndarmschlinge, die gegenüber dem Mesenteriumansatz eine ca. ½ Zoll lange Ruptur zeigte. Das Ein-

geweide war stark kongestionirt und leicht dem Perikard adhärent. Das Loch im Zwerchfell lag in der Pars tendinea und hatte weiche Ränder.

Der Fall scheint ein Unicum in der Litteratur zu sein und ist ferner interessant durch den Mangel jeder Gewalt, welche die Ruptur hätte erklären können. Der plötzliche Tod ist wohl durch Shockwirkung resp. durch den Druck der aus der geplatzten Schlinge ausgetretenen Darmflüssigkeit auf das Herz zu erklären.

Im Anschluss an die Fälle von Owen (cf. Nr. 41) und Battle (cf. Nr. 16) wirft Eccles (30) die Frage auf, ob es eine primäre wirkliche Einklemmung des Proc. vermiformis in einer Hernie giebt oder ob es sich in solchen Fällen nicht vielmehr um eine Appendicitis handelt, die einklemmungsähnliche Erscheinungen macht. Er ist geneigt, für die übergrosse Anzahl das letztere anzunehmen. Uebrigens ist der Proc. vermiformis bis jetzt nur in rechts- und linksseitigen Leistenbrüchen und rechtsseitigen Schenkelbrüchen gefunden, nie in anderen Hernien. Unter 29 Fällen lag der Proc. vermif. 16mal in einer Leisten- und 13mal in einer Schenkelhernie.

Nach einer kurzen historischen Uebersicht über Darmwandbrüche giebt Fowler (32) zwei neue Fälle, von denen der eine tödtlich verlief. Zum Schluss folgt eine Litteraturangabe in chronologischer Reihenfolge.

Bei einer 22jährigen Frau fand Grogeno (33) eine durch Fall entstandene Hernie des Foramen ischiadicum sinistrum, die eine Menge Dünndarmschlingen enthielt. Da eine Radikaloperation unmöglich erschien, wurde die Incision, ohne dass der Bruch reponirt wurde, wieder vernäht.

Hutchinson (35) betont das häufige Vorkommen von Entzündung und Eiterung bei Hernien des Proc. vermiformis, woraus sich auch die relativ grosse Mortalität bei diesen Brüchen erklärt. Veranlasst werden diese Entzündungen meist durch den Bacillus coli oder durch Fremdkörper, wie Gräten oder Konkremente. Man soll daher auch einen scheinbar gar nicht oder wenig veränderten Wurmfortsatz in einer eingeklemmten Hernie nicht ohne Weiteres in die Bauchhöhle zurückbringen, sondern ihn sorgfältig sich ansehen oder noch besser reseziren.

Akute Appendicitis ist eine so enorm häufige Krankheit, dass sich in 20%, nach anderen in 40—50% der sezirten Leichen Anzeichen von abgelaufener Blinddarmentzündung finden, und wenn sich trotzdem relativ selten Wurmfortsatzbrüche finden, so liegt das nach dem Verf. darin, dass in ca. 40% der Appendix kein Mesenterium hat, oft auch sich nicht nach abwärts, sondern mehr aufwärts oder hinter das Colon erstreckt und andererseits häufig so kurz ist, dass er gar nicht in einen Bruchsack eintreten kann.

Die Diagnose des Wurmfortsatzes während einer Operation wird durch Gestaltsveränderungen erschwert: er wird cystisch, sodass er die Grösse von Dünndarmschlingen erreicht, er ist oft mit Fetttrauben ganz besetzt; entzündliche Veränderungen führen zu beträchtlicher Verdickung der Muskulatur; oft liegt er zwischen Adhäsionssträngen des Omentum versteckt; manchmal gleicht er durchaus der Fallop'schen Tube; er wird mit dem geschwollenen Samenstrang oder einem Meckel'schen Divertikel verwechselt; ja für die Blase selbst oder für Epiplocele und entzündliche Lymphdrüsen ist er gehalten worden.

Die Behandlung besteht am besten in der gänzlichen Excision des Wurmfortsatzes; macht dies von dem Bruchschnitt aus bei hohem Sitz der Entzündung Schwierigkeiten, so soll man nun über dem Poupart'schen Bande eine zweite Incision machen und von dort aus reseziren und event. drainiren.

Angeborene Leistenbrüche des Proc. vermif. finden sich oft im Zusammenhang mit Abnormitäten der Entwickelung und des Descensus testis, wozu abnorme peritoneale Verbindungsstränge zwischen Gubernaculum testis und dem Proc. vermiform. oder dem Cöcum Veranlassung geben; immerhin ist das nach des Verf.'s Sektionserfahrungen nicht so häufig, wie es oft angenommen wird. Verf. erwähnt einen Fall von Tillaux, in dem bei Retentio testis der entzündlich geschwollene Proc. vermif. im Leistenkanal lag und für den Hoden gehalten wurde. Bei dieser Gelegenheit spricht Hutchinson von dem in ca. 50% der Fälle vorkommenden Peritonealfalten und -taschen, welche sich von Ovarium, Tube oder Ligam. latum aufwärts zur Gegend des Proc. vermif. erstrecken; in ihnen verlaufen die Ovarial- und Spermatikalgefässe. Nebenbei verspottet Hutchinson die Sucht, jede dieser individuell so verschiedenen Peritonealtaschen und -täschchen weitläufig zu beschreiben und vor allem zu benamsen, wie er denn auch auf die Beschreibung und Benennung zweier von ihm entdeckten Peritonealtaschen und dreier „neuer" Bänder feierlichst verzichtet.

Zum Schluss folgt ein Fall von linksseitiger Hernie des Cöcum und Appendix. Diese Form findet man öfters bei monströsen Föten, so bei Anencephalen oder bei Spina bifida, und meist ist hierbei der Proc. vermiform. abnorm lang. Auch in Nabelbrüchen ist der Wurmfortsatz ein häufiger Gast. Zweimal erlebte Hutchinson den diagnostisch und therapeutisch wichtigen Fall, dass ein normal gelagerter Wurmfortsatz Eiterung in einem unmittelbar unter ihm gelegenen Bruchsack veranlasste. — Eine Reihe von Illustrationen erläutern die selteneren Bruchformen.

Die 4 Fälle von Knaggs (36) betreffen:

1. Eine erworbene Leistenhernie mit sanduhrförmiger Verengerung des Bruchsackes bei einem 69jährigen Manne. Operation. Tod 14 Stunden später, veranlasst durch die Aethernarkose. Patient hatte überdies ein Pyloruscarcinom und interstitielle Nephritis.

2. Eine durch einen Verwachsungsstrang im Bruchsack eingeklemmte Inguinalhernie. Operation. Heilung.

3. Interstitielle properitoneale Schenkelhernie. Operation. Tod.

4. Eingeklemmter und entzündlicher angeborener Nabelbruch bei einem 4 Tage alten Kinde. Operation. Heilung.

Der Fall von Owen (41) ist bemerkenswerth, weil es sehr selten ist, dass der Processus vermiformis den alleinigen Inhalt eines Schenkelbruches bildet. Uebrigens fand sich im unteren Teil des Bruchsackes ein Abscess, nach dessen Entleerung der Wurmfortsatz hervorgezogen und abgebunden wurde. Heilung.

Gestützt auf acht in der chirurg. Klinik zu Helsingsfors beobachtete Fälle von inguino-properitonealen Hernien, von denen sechs eingeklemmte und zwei freie Brüche waren, beschäftigt sich Sandelin (44) mit der Pathogenese obengenannter Krankheit. Er glaubt die Schlüsse ziehen zu können, dass in drei Fällen beide Theile des Bruchsackes, sowohl der äussere als auch der innere kongenital waren. In einem Fall ist der äussere Sack kongenital, die Entstehungsart des inneren Sackes aber unsicher; 2mal sieht er den inneren Theil als kongenital an, den äusseren Sack dagegen als eine Ausbuchtung des inneren. Schliesslich glaubt er nachweisen zu können, dass in zwei Fällen der äussere Sack acquirirt war, der innere sekundär durch mechanische Momente hervorgerufen. Auch die Diagnose, Prognose und Behandlung dieser Krankheit wird berücksichtigt. Hj. von Bonsdorff (Helsingfors).

In Sabariaud's (45) Falle handelte es sich um den sehr seltenen Fall einer Colonhernie, die hinter der Fascia iliaca im Canalis iliacus lag und durch ein Lipom gebildet wurde, das in eine Falte der Fascia eingetreten war. Diese Hernien „par glissement" haben keinen peritonealen Sack. Eine Abbildung erläutert den kurzen Bericht. Uebrigens wurden auch die übrigen drei Brüche durch Lipome gebildet, woraus zur Genüge die wichtige Rolle hervorgeht, welche die Fettgeschwülste bei Entstehung von Brüchen spielen.

Schwalbe (46) beschreibt vier Präparate von kongenitalen Zwerchfellhernien aus dem Heidelberger pathologischen Institut, davon eine Hernia diaphragmatica vera (mit Bauchfell) und drei Spuriae (ohne Bauchfell).

In einer sehr verdienstvollen Arbeit behandelt Sjövall (47), gestützt auf 159, theils eigene theils aus der Litteratur zusammengestellte Fälle von Blasenbrüchen monographisch diese interessante Hernienform. Nach einer historischen Einleitung wird bei Besprechung der Frequenz hervorgehoben, dass bei 2788 wegen Inguinal- und Kruralbrüchen ausgeführten Operationen 29 Blasenhernien vorkamen. Er theilt nach Jaboulay und Villard die Brüche in Cystocele extra-para- und intraperitonealis ein.

Die verschiedenen Formen kommen in folgender Weise vor.

	extrap.	parap.	intrap.	nicht angegeben
Cystocele inguinalis	54	47	7	13
„ cruralis	8	14	1	8
	62	61	8	21

Bei Besprechung der Aetiologie und Pathogenese zieht Verf. die Schlüsse, dass ein Blasenbruch entstehen könne, primär 1. durch Vermittelung des prävesikalen Fettgewebes, 2. dadurch, dass die dilatirte Blase durch eine weite Bruchpforte gepresst wird; sekundär dadurch, dass die Blase bei Herausfallen des primären Brucksacks mitgezogen wird („Cystocele par glissement") oder eine schiefe Stellung einnimmt, wodurch der Blasenscheitel sich in den Bruchsack hineinstülpt. Von den verschiedenen Bruchformen sind die extraperitonealen immer primär entstandene, die paraperitonealen in der Regel sekundär entstandene vielleicht immer, die intraperitonealen immer.

Ausser den Krankheitszeichen, die in direktem Zusammenhange mit der Dislokation der Blase stehen, werden noch als Umstände, die bei der Diagnose Aufmerksamkeit verdienen, hervorgehoben: 1. Dass die Blasenbrüche öfter mehr Schmerzen und Unbehagen verursachen, als gleichgrosse gewöhnliche Brüche. 2. Dass sie gewöhnlich nur theilweise reponirbar sind. Als Zeichen, die bei der Operation die Anwesenheit der Blase angeben, werden genannt: 1. Das Vorkommen von Fett, besonders, wenn dasselbe seinen Platz auf der medialen oder hinteren Seite des Bruchsackes hat. 2. Zusammenwachsungen und Verdickungen auf demselben Platz. 3. Die Blasenmuskulatur. Da es sich beim Studium der Prognose zeigt, dass eine Blasenläsion den Ausgang der Operation hochgradig beeinflusst, wird die Nothwendigkeit einer sorgfältigen Beachtung und Kenntniss dieser Bruchform energisch betont. 152 Operirte geben eine Mortalitätsziffer von 19·7 %; wenn keine Blasenläsion vorkam, 8,7 %, bei Läsion der Blase 26,8 %. In 15 % dieser Fälle konnte man die Todesursache in direkten Zusammenhang mit der Blasenläsion stellen. In einer Beilage werden alle Krankengeschichten ausführlich mitgetheilt.

Hj. von Bonsdorff (Helsingfors).

Nachdem Volkers (49) das Wesentliche über unser heutiges Wissen von den Hernien der Linea alba wiedergegeben hat, berichtet er zum Schluss

über 19 eigene Fälle in Krankengeschichten, von denen 16 (mit Erfolg) operirt wurden. 1 mal trat nach 5 Monaten ein Recidiv ein, das aber keine Beschwerden machte.

Wreden (50). Das Cöcum war in einer rechtsseitigen Leistenhernie incarcerirt und gangränös — die Incarceration hatte 5 Tage bestanden. Primäre Resektion unter Lokalanästhesie mit Kokain. Die Darmlumina wurden direkt vernäht. Glatter Verlauf bei offener Wundbehandlung. Nach 5 Wochen konnte der 44 Jahre alte Patient entlassen werden.
Wanach (St. Petersburg).

XIV.

Verletzungen und chirurgische Krankheiten der Leber und Gallenblase.

Referent: R. v. Hippel, Dresden.

Die mit * bezeichneten Arbeiten sind nicht referirt worden.

1. Allgemeines.

1. F. Bereskin, Zur Chirurgie der Gallenwege. Chirurgia. Bd. VI. Nr. 33.
2. Bevan, On the surgical anatomy of the bile ducts and a new incision for their exposure. Annals of surgery 1899. July.
3. Brewer, Preliminary report on the surgical anatomy of the gall bladder and ducts from an analysis of 100 dissections. Annals of surgery 1899. June.
4. *Deaver, Surgery of the biliary passages. The journal of the Amer. med. Ass. 1899. April 22.
5. Doyen, Application à la chirurgie des voies biliaires de la technique employée pour la chirurgie de l'intestin. Congrès français de chirurgie. Revue de chirurgie 1899. Nr. 11.
6. Van Hook, Air-distension in operating upon the biliary passages. Annals of surgery 1899. February.

Brewer (3) hat die anatomischen Verhältnisse der Gallenblase und -gänge an 100 Leichen studirt. Die Gallenblase bot im Allgemeinen keine Besonderheiten, nur in fünf Fällen zeigte sie ein mehr weniger ausgebildetes Mesenterium, das sie in ziemlich weiten Grenzen beweglich machte. Die Lage des Cysticus und Choledochus war eine annähernd konstante, die Länge des ersteren schwankte zwischen $^1/_2$—$2^1/_2$ Zoll, die des letzteren zwischen $1^1/_2$ bis $4^3/_4$ Zoll. Während Hepaticus und Choledochus stets für die Sonde durchgängig waren, traf dies für den Cysticus meist nur in den Fällen zu, in denen Gallensteine vorhanden waren. Verf. hält daher die Durchgängigkeit des Cysticus für eine Sonde für einen pathologischen Zustand. — Es folgen Untersuchungen über die Lage der Papilla Vateri, für deren Aufsuchen Verf. einen sicheren Anhaltspunkt in einer von ihm Plica falciformis genannten Schleimhautfalte gefunden zu haben glaubt, und endlich Angaben über den

Verlauf der unteren Interkostalnerven und die zweckmässigste Schnittführung zur Schonung derselben. Als solche empfiehlt er entweder einen geraden Schnitt durch den Rectus nahe seinem äusseren Rande, 1/2 Zoll unterhalb des freien Randes des 8. Rippenknorpels beginnend und zwei Zoll oberhalb des Nabels endend, oder einen Schrägschnitt parallel dem Rippenbogen.

Bevan (2) giebt unter Beifügung guter Abbildungen eine genaue topographisch-anatomische Beschreibung der Gallenblase und -gänge, die die Angaben von Brewer, auch hinsichtlich der Undurchgängigkeit eines normalen Cysticus für die Sonde, bestätigt. Die von ihm empfohlene Schnittführung zur Freilegung der Gallengänge ist ein S-förmiger Schnitt, dessen vertikaler Theil, als Explorativschnitt genügend, annähernd mit dem äusseren Rectusrand zusammenfällt, während der obere Schenkel den Rectus bis zur Linea alba, der untere die schrägen Bauchmuskeln durchtrennt. Dieser Schnitt soll die beste Uebersichtlichkeit des Operationsfeldes mit grösster Schonung der Innervation der Bauchmuskeln vereinen. Die von Bevan geübte Bauchnaht besteht in durchgreifenden Silkwormnähten, die erst geknüpft werden, nachdem eine Reihe von Katgutnähten Muskeln und Aponeurosen vereinigt hat; als dritte Reihe folgt eine fortlaufende Hautnaht mit Rosshaar.

Doyen (5) empfiehlt seine Pince auch für die Exstirpation der Gallenblase mit darauffolgender Tabaksbeutelnaht des Cysticusstumpfes. In gewissen Fällen hat er, um den Cysticusstumpf sicher extraperitoneal zu lagern, die Gallenblase subserös enukleirt und den zurückbleibenden Bauchfellbeutel nach Durchquetschung und Ligatur des Cysticus in das Peritoneum parietale eingenäht.

Van Hook (6) hat in einem Fall von Choledochotomie (ref. unter den Krankheiten des Choledochus) von einem Verfahren Gebrauch gemacht, das er zu allgemeinerer Anwendung empfiehlt. Dasselbe besteht in der Aufblähung der Gallenwege mit Luft von der Gallenblase her. Ein zu diesem Zweck konstruirter Apparat ist abgebildet; doch genügen auch einfachere Vorrichtungen. So kam Verfasser in seinem Fall mit einem Stück Gummirohr und einer gewöhnlichen Radluftpumpe aus. Die Vortheile der Methode sollen folgende sein: Sie ermöglicht, schnell und absolut sicher die Gallengänge aufzufinden — besonders wichtig bei Adhäsionen und Neoplasmen an den Gängen —, ferner Obstruktionen zu lokalisiren und annähernd den Grad derselben festzustellen; sie erleichtert das Auffinden von Divertikeln, sie führt zu etwaigen Perforationsöffnungen hin, sie ermöglicht sichere Eröffnung der Gänge ohne Gefahr, eine kollabirte Vene zu verletzen, sie erleichtert die Sondirung der Gänge, deren Schleimhaut durch die Luft entfaltet wird, und die Palpation der Gänge von aussen und innen, endlich ist sie eine ideale Methode, die Zuverlässigkeit der Nähte an den Gallengängen zu prüfen.

Bereskin (1) theilt drei Fälle von Operationen an den Gallenwegen mit: 1. Einklemmung eines Steins im Ductus cysticus. Cholecystostomie, ohne Entfernung des Steins. Heilung. 2. Eitrige Entzündung der Gallenblase, Verwachsung mit den Bauchdecken. Incision. Allmählich wurden 105 Steine aus der Blase extrahirt. Heilung mit Fistelbildung. 3. Einklemmung eines Steins im Ductus choledochus bei einer 70jährigen Frau. Choledochotomie, Extrakton des Steins, Drainage und Tamponade. Heilung.

Wanach (St. Petersburg).

2. Verletzungen der Leber.

1. Abbe, Perforating wound of liver, kidney, pleura and diaphragm; recovery. New York surgical society. Annals of surgery 1899. April.
2. Auvray, Note sur le traitement des fistules biliaires consécutives au plaies du foie. Bull. et mém. de la soc. anat. 1899. Juin.
3. de Boucaud, Rupture traumatique du foie. Soc. d'anat. et de phys. normales et pathologiques de Bordeaux. Journal de méd. de Bordeaux 1899. Nr. 24.
3a. S. Goljachowski, Ueber Leberwunden. Wratsch 1899. Nr. 33.
4. Hahn, Schwere Leberverletzungen. Freie Vereinigung der Chirurgen Berlins. Centralblatt für Chirurgie 1899. Nr. 28.
5. Jacomet, Plaie du foie par instrument tranchant. Laparotomie d'urgence, suture du foie, guérison. Gazette des hôpitaux 1899. Nr. 132.
6. Lennander, Ein Fall von subcutaner Zerreissung der Leber (und der rechten Lunge?) mit einer sekundären abgekapselten eiterigen Peritonitis und seröser Pleuritis und Pneumonieen. Kasuist. Mittheilungen aus der chirurg. Klinik zu Upsala. Nordiskt Medicinskt Arkiv 1899. Nr. 35.
7. Opin, Hémorrhagies du foie consécutives à une contusion du thorax par coup de pied de cheval; non-intervention; guérison. Gazette hebdomadaire 1899. Nr. 14.
8. v. Subbotić, Lebernaht nach Verletzung. Centralblatt für Chirurgie 1899. Nr. 28.
9. Urbanik, Ueber Schussverletzungen der Leber. Przeglad lekarski 1899. Nr. 32—33.

Urbanik (9). Kompilatorische Arbeit unter Zugrundelegung eines eigenen Falles. Derselbe betraf einen 23jährigen Jüngling, welcher im Duell einen Bauchschuss erhalten hatte. Wegen hochgradiger Anämie sofortige Laparotomie (Rutkowski). Die blutende Leberwunde wurde mittelst tiefgreifender Katgutnähte geschlossen. Jodoformgazebeutel, Schluss der Bauchwunde. Glatter Verlauf. Trzebicky (Krakau).

Der eine Patient Hahn's (4) hatte einen Schuss in den Bauch erhalten, der den linken Leberlappen durchbohrt hatte, durch das kleine Netz in die Bursa omentalis gedrungen war und Mesocolon transversum, Pankreas und anscheinend die linke Niere verletzt hatte. Das über dem Darmbeinkamm sitzende Geschoss wurde entfernt. Sechs, auf die verschiedenen Schusswunden gelegte Gazestreifen werden durch die im Uebrigen geschlossene Bauchwunde nach aussen geleitet. Heilung nach sechs Wochen. Zur Blutstillung bei Leberverletzungen bewährte sich nach Hahn am besten die Naht.

Auvray (2). Nach einer Schussverletzung der Leber, die erfolgreich mit Tamponade behandelt worden war, hatte sich durch zu langes Liegenlassen (25 Tage) eines sekundär eingelegten dicken Drains eine Gallenfistel gebildet, welche über einen Liter Galle täglich ausschied. Patient war dadurch sehr heruntergekommen, fieberte, hatte Verdauungsstörungen, kleinen frequenten Puls und Delirien. Auvray vertauschte das dicke Drain mit solchen von abnehmendem Kaliber und brachte dadurch in wenigen Tagen die Fistel zum Verschluss. — Man soll bei Leberwunden, besonders Schusswunden, nur 5—6 Tage bis zur Bildung solider Adhäsionen tamponiren, dann drainiren, aber schon nach 8—10 Tagen durch Uebergang zu Drains von immer geringerem Kaliber die Fistel sich schliessen und die Galle ihren normalen Weg nehmen lassen.

Jacomet (5) operirte wegen abundanter Blutung drei Stunden nach der Verletzung (Messerstich). Naht der kreuzförmigen Leberwunde. Grosse subcutane Kochsalzinfusion (8 Liter!), im weiteren Verlauf mehrfach wiederholt. Ikterus mit Entfärbung der Fäces und Darmblutung wiesen auf eine leichte Infektion der Leber hin, gingen aber bald vorüber. Komplizirend trat eine

schwere Katheterinfektion der Blase hinzu. Trotzdem Heilung. Bauchhernie in Folge von T-Schnitt später erfolgreich operirt.

v. Subbotić (8) behandelte einen 34jährigen Kutscher, der im Rauf-handel mehrere Messerstiche bekommen hatte. Freier Erguss in der Bauchhöhle, unter dem rechten Rippenbogen eine sagittale Wunde, durch die der Finger in die Bauchhöhle gelangt. Erweiterung derselben und Naht einer 1 cm langen Wunde im linken Leberlappen. In der linken Axillarlinie, zwei Finger oberhalb des Rippenbogens eine zweite, stark blutende Wunde. Der in sie eingeführte Finger gelangt in die Brusthöhle und findet ein Loch im Zwerchfell, das in die Bauchhöhle führt. Die Rippe wird resezirt. Durch die Pleurahöhle die Zwerchfellwunde genäht, nachdem ein Stück Netz und ein faustgrosser Magenprolaps reponirt worden ist.

Goljachowski (3a) hält die Laparotomie auch bei blossem Verdacht auf Leberverletzung für durchaus indizirt. Er theilt 3 Fälle mit: 1. Messerstich in der rechten Paramamillarlinie im 8. Interkostalraum; Resektion der 9. Rippe, Incision der Pleura und des Diaphragma. 6 cm lange blutende Leberwunde. Naht der Wunde. Heilung. 2. Revolverschuss aus nächster Nähe. Einschuss am linken Rippenbogen. Laparotomie. Die vordere und hintere Magenwand perforirt, ebenso die Leber; der Einschuss am vorderen Leberrand, der Ausschuss hinten oben, unter dem Zwerchfell. Kolossale Mengen Blut im Bauch. Die Blutung stand nach Naht der Magen- und Leberwunden. Tod nach zwei Stunden an Herzschwäche. 3. Messerstich im Epigastrium. Wegen Blutung Laparotomie (Prof. Podres). Wunde im linken Leberlappen. Naht. Tod nach drei Tagen an Peritonitis. — Stich-, Schnitt- und Schusswunden soll man nähen, Quetsch- und Risswunden tamponiren.

Wanach (St. Petersburg).

Eine ungewöhnlich schwere Verletzung beobachtete Abbe (1). Ein Radfahrer fuhr im schnellsten Tempo vornübergebeugt auf einen ihm in voller Fahrt entgegenkommenden Wagen auf. Dabei drang ihm die Gabeldeichsel (rechte Seite) durch den rechten Oberarm, Biceps und Gefässe vom Knochen ablösend, unter Zertrümmerung der 10. Rippe in der mittleren Axillarlinie in den Brustkorb, weiter durch Zwerchfell und Leber in die rechte Niere, deren oberes Drittel vollkommen abgetrennt wurde. Die Deichselstange brach dann ab und wurde durch den Fall des Verletzten vom Rade aus der Wunde herausgerissen. Ohnmächtig und blutend wurde Patient in's Hospital gebracht, wo zunächst wegen des Shocks nur ein Nothverband angelegt wurde. Erst sieben Stunden post trauma konnte unter Aethernarkose operirt werden. Resektion der gebrochenen Rippe, Reinigung der Brusthöhle von Blut, Galle und Urin, Vergrösserung der zerrissenen Zwerchfellwunde, temporäre Tamponade der Leberwunde. Dann Bauchschnitt zur Freilegung der Niere; der Darm scheint nicht verletzt zu sein. Reinigung der Bauchhöhle mit heisser Kochsalzlösung. Feste Jodoformgazetamponade, beginnend an der Nierenwunde, durch die Leberwunde bis in die Brusthöhle fortgesetzt, lockere Tamponade der letzteren mit steriler Gaze. Theilweise Naht der Bauchwunde. Patient erholt sich langsam. Einen Monat lang fliesst alle Galle aus der Wunde, auch viel Urin. Gallenfluss hört zuerst auf, Urinausfluss erst nach $2^1/_2$ Monaten. Nach sechs Monaten war Patient ganz wiederhergestellt.

Eine nicht perforirende Leberverletzung sah Hahn (4) ebenfalls bei einem Radfahrer durch Anfahren gegen einen Baum zu Stande kommen. Fünf Stunden post trauma Laparotomie wegen der Symptome schwerer innerer

Blutung. 8 cm langer Riss an der Konvexität der Leber vernäht, 2 Liter Blut aus der Bauchhöhle entfernt. Heilung.

Dem Patienten de Boucaud's (3) war in gebückter Stellung eine Last von über 150 kg auf den Rücken gefallen und hatte ihn mit dem Bauch gegen die Kante einer Steinplatte gepresst. Tod nach 3 Stunden, 2½ Liter Blut in der Bauchhöhle in Folge vollständigen Abrisses des linken Leberlappens. Sonst keine Verletzungen.

v. Subbotić (8) erwähnt noch kurz einen Mann, der durch Fall auf einen Pfahl eine Leberverletzung erlitt, welche genäht wurde. Keine ausführliche Krankengeschichte.

Lennander (6). Der Fall wurde nach einer Incision in der rechten Seite, wobei eine grosse Menge Eiter aus der Bauchhöhle ausfloss, geheilt. Im Eiter kam nur Staphylococcus pyogenes albus in Reinkultur vor.

Hj. von Bonsdorff (Helsingfors).

Opin (7) behandelte die am achten Tage nach Hufschlag gegen die Brust bei sonst völligem Wohlbefinden aufgetretene Leberblutung (dass es sich um eine solche handelte, hält Ref. keineswegs für bewiesen) erfolgreich mit Kochsalzinfusionen. Trotz des günstigen Ausgangs plaidirt er bei der Wahrscheinlichkeitsdiagnose auf Leberverletzung auch bei fehlender Blutung für sofortige Probelaparotomie.

3. Wanderleber, Lebercirrhose, Syphilis der Leber.

1. Lennander, Wanderleber und Gallensteine in der Gallenblase. Cholecystostomie, Reposition und Fixation der Leber. Kasuistische Mittheilungen aus der chirurg. Klinik zu Upsala. Nordiskt mediçinskt Arkiv 1899. Nr. 35.
2. Parker, A case of gumma of the liver treated by operation. The Lancet 1899. Febr. 4.
3. Rutherford Morison, Case of ascites due to liver cirrhosis treated by operation. The Lancet 1899. May 27.
4. Thompson, The surgical treatment of neoplasms of the liver. Annals of surgery 1899. September.

Die Fälle von Parker (2) und Thompson (4), beide Lebergummata betreffend, werden im Kapitel „Tumoren der Leber" referirt werden.

Rutherford Morison (3) hat jetzt bereits in vier Fällen von Lebercirrhose mit Ascites operirt, in der von Talma inaugurirten Weise, dass er durch Annähen des Netzes an das parietale Peritoneum und durch Begünstigung der Adhäsionsbildung zwischen Milz und Leber und der vorderen Bauchwand neue, den Pfortaderkreislauf entlastende Gefässbahnen eröffnete. Seine Erfahrungen fasst er dahin zusammen, dass es auf diese Weise möglich ist, durch anastomotische Cirkulation den durch Lebercirrhose bedingten Ascites zu heilen, dass die neugebildeten Gefässbahnen bestehen bleiben, so lange sie gebraucht werden und dass man nicht zögern soll, die Operation auszuführen, wenn die 1—2 mal vorgenommene Punktion erfolglos geblieben ist.

Lennander's (1) 65jährige Patientin litt an schweren Koliken, Verstopfung und Schmerzen in der rechten Seite. Es wurde eine Cholecystostomie gemacht, worauf der vordere Leberrand durch drei Reihen Katgutsuturen am Peritoneum parietale der Bauchwunde entlang genäht wurde. Ausserdem wurden zwischen der Leber und dem Zwerchfell, um Adhäsionen zu erzeugen, sterile, in Sublimatlösung (1‰) eingetauchte Gazekompressen eingeführt. Gute Heilung.

Hj. v. Bonsdorff (Helsingfors).

4. Echinococcus der Leber.

1. Abée, Ueber multilokulären Echinococcus der Leber und einen Fall von Echinococcus des Beckens und des Oberschenkels. Virchow's Archiv 1899. Heft 3. Bd. 157.
2. *Bouglé, Sur un cas de kyste hydatique du foie traité par la méthode de capitonnage de M. Delbet. Bull. et mém. de la société de chir. 1899. Nr. 19.
3. Büdinger, Zur Operation des Leberechinococcus. Wiener klin. Wochenschrift 1899. Nr. 45.
4. Chroback, Echinococcus des Beckenbindegewebes und der Leber. Centralblatt für Gynäkologie 1899. Nr. 24.
5. Delbet, Sur le traitement par le capitonnage des kystes hydatiques du foie. Discussion. Bull. et mém. de la société de chirurgie 1899. Nr. 2.
6. — Kyste hydatique du foie traité par le capitonnage et la suture sans drainage. Bull. et mém. de la soc. de chir. 1899. Nr. 2.
7. Dieulafoy, Sur le traitement chirurgical des kystes hydatiques du foie. Discussion. La presse méd. 1899. Nr. 43 et Bull. de l'académie de méd. 1899. Nr. 22.
8. Garrè, Ueber neuere Operationsmethoden des Echinococcus. Beiträge zur klin. Chirurgie. Bd. 24. Heft 1.
9. Grange, Kyste hydatique intrahépatique suppuré simulant un abcès froid. Société des sciences médicales. Lyon médical 1899. Nr. 36.
10. *Jones, Hydatid of the liver; suppuration, bursting into a bronchial tube, drained and the cyst wall removed through incision into the lung. Recovery. The Lancet 1899. Nr. 25.
11. Körte, Erfahrungen über die Operation der Leberechinokokken mittelst einzeitiger Einnähung sowie über Komplikationen in dem Heilungsverlaufe. Beiträge zur klin. Chirurgie. Bd. 23. Heft 2.
12. Lipstein, Kasuistische Beiträge zur Leberchirurgie. Deutsche Zeitschr. f. Chirurgie. Bd. 52. Heft 1 und 2.
13. McArdle, The surgery of the gall bladder. Medical Press 1899. Jan. 11.
14. *Palleroni, Sopra un caso di resezione di fegato per estirpazione di cisti da echinococco. Milano 1899. Franc. Vallardi.
15. Posadas, Traitement des kystes hydatiques. Revue de chirurgie 1899. Nr. 3.
16. *Pozzan, Sopra due casi di echinococco del fegato. Riforma medica 1898.
17. Rotgans, Echinococcus hepatis. Nederl. Tijdschrift f. Geneeskunde. Amsterdam 1899. I. 974.
18. Ségond, Tuffier, Quénu et Nélaton, Sur le traitement par le capitonnage des kystes hydatiques du foie. Bull. et mém. de la soc. de chir. 1899. Nr. 3.
19. *Willien, Hydatid cyst of the liver. The journ. of the Amer. med. assoc. 1899. Jan. 21.

Abée (1) giebt die genaue histologische Beschreibung zweier Fälle von multilokulärem Leberechinococcus, die dadurch besonderes Interesse beanspruchen, dass ihre Träger aus Waldeck bezw. Hessen stammen, wo diese Form des Echinococcus sehr selten ist. Hinsichtlich der Verbreitung der Erkrankung nimmt er an, dass dieselbe ebensowohl auf dem Wege der Blut- und Lymphgefässe, wie der Leberkapillaren erfolgen kann, je nach dem Durchbruch des Echinococcus in eines dieser Kanalsysteme. Die Frage, ob der multilokuläre Echinococcus nur eine besondere Erscheinungsform des gewöhnlichen oder durch eine andere Tänienart hervorgerufen sei, ist noch nicht entschieden. — Anhangsweise wird ein seltener Fall von Echinococcus hydatidosus beschrieben, der eine vorwiegend exogene Wachsthumsfähigkeit besass, in die Gallengänge durchgebrochen war uud sich auf diesem präformirten Wege weiter verbreitet hatte.

Bei Grange (9) handelte es sich um eine „hemdknopfförmige“ Cyste, deren äusserer Antheil über der 10. Rippe gelegen, bei gleichzeitiger Induration der Lungenspitzen für einen kalten Abscess gehalten und mehrfach punktirt wurde, bis die Beschaffenheit der Punktionsflüssigkeit den Verdacht auf Echino-

coccus erregte. Bei der dann vorgenommenen Incision fand man die kleinere äussere Cyste mit der grossen intrahepatischen kommunizirend. Nach Entleerung erfolgte glatte Heilung.

Rotgans (17) referirt über fünf in den letzten fünf Monaten operirte Leberechinokokken. Bei drei von diesen wurden zwei Echinokokken gefunden. Bei einem derselben war ein grosser Tumor diagnostizirt, aber nur ein kleiner gefunden worden, weshalb der Gedanke an einen zweiten diesen auffinden liess, durch einen Leberbalken vom ersten getrennt. Eine Frau von 30 Jahren starb — der einzige Todesfall, den Rotgans bei dieser Krankheit erlebte — unter folgenden Umständen: Operation ohne Narkose, weil beiderseits Pneumonie. Im Bauche eine kopfgrosse Cyste mit stinkendem, eiterigem Inhalt; die Leber grösstentheils eingenommen durch eine zweite mit gleichem Inhalt. (Dämpfung vom Lig. Poupartii bis zur 3. Rippe). In dem Cysteninhalt Reinkultur von Influenzabacillen; diese auch im Blute und mit Pneumokokken zusammen in beiden Lungen. — Ein anderer Fall führte zu einem eigenthümlichen diagnostischen Irrthum: Im Epigastrium war ein apfelgrosser Tumor, der bei stehender Haltung stark prominirte, als gehöre er zur Bauchwand. Athembewegungen wurden aber excessive mitgemacht. Bei leerem Magen lag der Tumor im linken Epigastrium nahe am Sternum. Nach Trinken von zwei Gläsern Wasser stieg er nach rechts unten hinab, bei jedem Glas mehr noch weiter. Nach der Hauptmahlzeit war er ganz rechts von der Medianlinie. Also wurde er am Magen sitzend gedacht. Doch sass er am Rande des linken Leberlappens. Entleerung des Inhaltes und Zunähen der ganzen Höhle (Methode Bobroff), womit Heilung p. p. erreicht wurde.

Rotgans (Amsterdam).

Mc Ardle (13) operirte wegen einer Echinococcuscyste, die, unterhalb der Leber gelegen, mit dieser, der Gallenblase, Colon und Netz fest verwachsen war und durch Kompression des Cysticus zu Hydrops der Gallenblase, durch Kompression des Colon zu Ileussymptomen geführt hatte. Trotz der grossen Schwierigkeiten, welche die Verwachsungen veranlassten, gelang die Totalexstirpation. Heilung.

Lipstein (12) (siehe auch Leberabscess und -tumoren) beschreibt als letzten seiner Fälle einen sehr hoch in der Leber sitzenden Echinococcus, zu dessen Freilegung ein Stück aus der 9. und 10. Rippe resezirt werden musste. Nach Aspirationspunktion wurde die Cystenwand mit dem Peritoneum parietale vernäht, in der Absicht, die Eröffnung der Cyste später vorzunehmen. Zu dieser Zeit war die Cyste so stark geschrumpft und nach oben gerückt, dass sie nicht mehr aufzufinden war. Die Wunde schloss sich und Patient wurde entlassen, doch fing der linke Leberlappen $^3/_4$ Jahr später dauernd zunehmend an, sich zu vergrössern; also wohl ein Recidiv.

Unter den Arbeiten, welche sich mit den Operationsmethoden des Echinococcus beschäftigen, nimmt die von Dieulafoy (7) eine Sonderstellung ein. Er tritt auf Grund der Erfahrungen, welche er an acht Fälle sammelte, für die einfache Aspirationspunktion ein, mit der er alle Fälle in kurzer Zeit und dauernd geheilt haben will. Die üblen, oft tödtlichen Zufälle nach der Probepunktion erklärt er damit, dass die unter hohem Druck stehende Cystenflüssigkeit aus der Punktionsöffnung nachsickert, während dies nie zu befürchten ist bei ruhiger Rückenlage und Vermeidung jeden Druckes auf das Abdomen, wenn die Cystenflüssigkeit möglichst vollkommen entleert wurde. Wird die Kanüle durch Membranen verlegt, so soll man sie ruhig liegen lassen

und daneben noch einmal punktiren. Die Incision des Sackes will er auf die alten, sehr umfangreichen Cysten beschränkt wissen, die wahrscheinlich schon Adhäsionen eingegangen sind, besonders wenn Schmerzen und Temperatursteigerungen auf eine Infektion des Sackes hindeuten.

Büdinger (3) spricht wohl die Ansicht der meisten Chirurgen aus, wenn er mit Rücksicht auf die durch die Versuche von Alexinsky und Riemann unwiderleglich bewiesene Gefahr der Keimzerstreuung die Punktion, mit und ohne Injektion, als „aus der Reihe der erlaubten Eingriffe gerückt" bezeichnet. Aber auch der Billroth'schen Methode gegenüber mit ihren Modifikationen durch Bobroff und Garrè bleibt das Bedenken bestehen, dass entwickelungsfähige Tochterblasen zurückbleiben können. Die Berechtigung dieses Bedenkens lehrte Büdinger ein Fall von einkammeriger Cyste, den Billroth sechs Jahre zuvor nach seiner Methode operirt hatte. Er musste wegen lokalen Recidivs, das aus verschiedenen Gründen zweifellos auf die sekundäre Entwickelung einer Tochterblase zurückzuführen war, abermals operiren. Wenn also die genannte Methode schon bei einkammerigen Cysten versagen kann, so wird sie für mehrkammerige und vereiterte Cysten absolut zu verwerfen sein, aber auch für erstere hinter der, wenn auch langsamer zur Heilung führenden, einzeitigen Einnähung wegen der grösseren Sicherheit dieser zurücktreten müssen. In technischer Hinsicht ist der Fall Büdinger's insoferne bemerkenswerth, als er zur besseren Freilegung der mit dem Zwerchfell fest verwachsenen, vorwiegend intrathorakal entwickelten Cyste die temporäre Resektion von vier Rippenknorpeln ausführte, die er in einem Lappen nach oben schlug. Dazu wurde noch eine Gegenöffnung am Rücken durch Resektion der 6. Rippe angelegt. Glatte Heilung, während deren Patient 19 kg zunahm.

Delbet (5, 6), stellt 6 allerdings nach mancherlei Gefahren (Intoxikation mit Echinococcusflüssigkeit) geheilte Fälle vor, welche er mit der „Capitonnage" behandelt hat, und plaidirt für seine Operation.

In der Diskussion (18) wendet Ségond gegen die Operation ein, dass sie die Gefahren der Cholerrhagie in Folge Zurückbleibens einer Höhle biete; er will, abgesehen von den Fällen, die eine partielle oder totale Exstirpation der Cyste zulassen, nur die Einnähung und Drainage derselben zulassen. — Tuffier tritt für die Methode von Bobroff ein, welche er in einem, vor drei Monaten operirten Fall erfolgreich ausgeführt hat. — Quénu hält die „Capitonnage" überhaupt nur bei kleinen, oberflächlich gelegenen Cysten für ausführbar. Bei sechs von ihm operirten Fällen hätte die mangelhafte Elasticität der Cystenwand die Vereinigung der Höhle überhaupt nicht gestattet. — Nélaton hat nach der Methode von Delbet eine Heilung im Laufe von acht Tagen erzielt. — Delbet hält gegenüber den Einwänden daran fest, dass für alle nicht vereiterten oder verkalkten Cysten die „Capitonnage" das Normalverfahren sein soll. Bei der Einnähung ist die Heilung um Monate verzögert, oft entstehen an der Stelle der Fistel Bauchbrüche. Eine exakte Adaption der Höhlenwände ist nicht nöthig, dieselben retrahiren sich rasch, Cholerrhagien sind bei der Drainage viel mehr zu fürchten als bei der „Capitonnage", Auswaschungen mit NaCl-Lösung sind unnöthig, mit Antisepticis schädlich, da sie die Cystenwände am Verkleben hindern; seine Methode ist nicht nur bei kleinen, oberflächlichen, sondern auch bei grossen, tiefliegenden Cysten anwendbar. — Tuffier hält mit Rück-

sicht auf die Gefahr des Recidivs Auskratzung und Auswaschung der Höhle mit Sublimatlösung für zweckmässig.

Das Verfahren, das Posadas (15) als „Operation der Wahl“ für alle Cysten empfiehlt, die nicht vereitert sind oder in Folge ihrer Lage innerhalb eines parenchymatösen Organes bezw. wegen Verwachsungen eine totale Exstirpation einschliesslich fibröser Kapsel nicht gestatten, ist kein neues: es besteht in Exstirpation der Brutkapsel mit primärer Naht. Diese soll bei kleinen und oberflächlich gelegenen Cysten ohne Eröffnung derselben, bei grossen und tiefgelegenen nach vorheriger Entleerung erfolgen. — Injektionen in die Höhle vor ihrem Verschluss sind zu vermeiden, da sie die primäre Verklebung hindern. Die „Capitonnage“ nach Delbet ist unnütz, da die Höhlenwände sich ohne versenkte Nähte aneinanderlegen, gefährlich, da man bei dem Nähen in der Tiefe leicht grössere Gefässe verletzen kann, bei starrwandigen Höhlen auch unausführbar, da die Nähte durchschneiden. — Wo die Totalexstirpation inkl. fibröser Kapsel ausführbar ist, ist diese am Platze, bei vereiterten Cysten die Einnähung und Drainage. — Punktion und Injektion von antiseptischen Lösungen ist zu vermeiden. — Posadas hat bei 29 nach obiger Methode behandelten Fällen prima intentio erzielt, drei eiterten und mussten sekundär drainirt werden, fünf Patienten starben, davon nur einer an den Folgen der Operation (Peritonitis), die anderen an zufälligen Komplikationen. Neun Fälle wurden mit Drainage behandelt. Davon starben zwei. Ueber die Dauererfolge bei den primär genähten Fällen geben die Tabellen keinen Aufschluss.

Körte (11) berichtet an der Hand von 16 Krankengeschichten über seine Erfahrungen bei Leberechinococcus. Er weist darauf hin, dass man stets auf das Vorhandensein mehrerer Cysten gefasst sein muss; meist werden sie bei der ersten Operation übersehen, vereitern dann häufig während der Heilung der incidirten und müssen sekundär eröffnet werden. Bei der Diagnose können Verwechselungen mit Cholelithiasis und ihren Folgen vorkommen; subphrenische Cysten können leicht für Pleuraempyeme gehalten werden. Die Probepunktion ist bei den an der Vorderseite des Bauches prominirenden Cysten wegen der Gefahr der Infektion des Bauchfelles und der Keimzerstreuung zu vermeiden. Auch wenn durch Entnahme reichlicher Punktionsflüssigkeit die Spannung der Cyste vermindert wird (siehe Dieulafoy), ist diese Gefahr nicht beseitigt, wie sich Körte in einem Fall überzeugen konnte, wo trotz Ablassens von 200 ccm bei der sofort angeschlossenen Laparotomie ein ständiges Nachsickern aus der Punktionsöffnung beobachtet wurde. Unentbehrlich ist die Probepunktion bei den in der Kuppe der Leber oder am hinteren stumpfen Leberrand gelegenen Cysten, bei denen die perpleurale Eröffnung angezeigt ist; hier ist auch die Gefahr des Nachsickerns gering. Körte operirt einzeitig, umsäumt die Cystenoberfläche, wenn möglich, erst mit dem Peritoneum parietale und eröffnet, wenn mehr als 1 cm Lebergewebe darüberliegt, mit dem Paquelin; wenn nöthig, wird perpleural eine Gegenöffnung angelegt. — Um die langwierige Heilung der grossen Höhle — dieselbe schwankte von 1²/₃ Monaten bis über 1 Jahr — abzukürzen, räth er, wo angängig, die totale oder partielle Auslösung der Cyste vorzunehmen; unter seinen Fällen war allerdings kein einziger für diese Behandlung geeignet und nur einmal konnte die Cyste durch Resektion verkleinert werden. — Neben einer profusen Blutung aus einem arrodirten Pfortaderaste, die den Exitus im unmittelbaren Anschluss an die

Operation herbeiführte, beobachtete Körte als Hauptkomplikationen bei der Heilung kapilläre Blutungen aus der Wundhöhle, die durch Tamponade beherrscht werden konnten, und profusen, lang dauernden Gallenfluss, der die Patienten sehr herunterbrachte, einen Exitus indirekt veranlasste und einmal die Anlegung einer Anastomose zwischen Gallenfistel und Gallenblase ein Jahr nach der ersten Operation nöthig machte. Der profuse Gallenfluss ist bedingt durch die Eröffnung von zahlreichen dilatirten kleineren oder die Arrosion eines Hauptgallenganges bei der Sequestrirung der Bindegewebskapsel und kann begünstigt sein durch Kompression oder Verlegung des Ductus choledochus oder hepaticus peripher von der Cyste; auch intrakanalikuläre Entwickelung oder sekundäres Eindringen von Ecchinococcusblasen in grosse Gallengänge kann zu profusem Gallenfluss führen. Dies Ereigniss kann in allen Fällen eintreten, die mit breiter Eröffnung und Einnähung behandelt wurden. Sicher umgangen wird es auch durch Vermeidung aller instrumentellen Eingriffe innerhalb der Höhle nicht. Meist sistirt der Gallenfluss von selbst, was durch Ausstopfen und Injektion von granulationsbefördernden Mitteln begünstigt wird, in anderen Fällen besteht er hartnäckig fort, stellt damit eine entschiedene Lebensgefahr dar und erfordert grössere Eingriffe, wie den oben angedeuteten. Es wäre daher eine Operationsmethode sehr erwünscht, der die erwähnten Nachtheile nicht anhaften. Das trifft zu, wenn besondere Verhältnisse die totale oder partielle Exstirpation gestatten. Bacelli's Methode ist unsicher in der Wirkung, gefährlich wegen der Möglichkeit der Keimzerstreuung und Sublimatintoxikation und für eiterige Fälle nicht anwendbar. Billroth's Methode theilt letztere Kontraindikation und hat die Gefahr der Jodoformintoxikation und des Recidivs. Bobroff's Resultate sind zwar gut, doch können auch nach ihr lebensfähige Blasen zurückbleiben. Delbet's Verfahren hat denselben Nachtheil, ausserdem kann bei infektiöser Galle, die sich bei der Operation nicht sicher ausschliessen lässt, Zersetzung innerhalb der Höhle und Cholangitis infectiosa die Folge sein. — Für infizirte Cysten ist die Einnähung die einzig mögliche Operation, ob für die nicht infizirten die Abkürzung der Heilungsdauer bei der Methode Bobroff's die Gefahr des Recidivs durch zurückbleibende Tochterblasen aufwiegt, muss die Zukunft entscheiden.

Garré (8) hat in drei Fällen nach Bobroff operirt, einmal kombinirt mit theilweiser Resektion. Im ersten Fall, bei dem zur Sicherheit der vernähte Sack an die vordere Bauchwand befestigt wurde, trat Infektion und langwierige Fistelbildung ein, die beiden anderen heilten glatt. Garré sieht in dem Verfahren für nicht eiterige Fälle einen erheblichen Fortschritt, giebt aber die Möglichkeit eines Recidivs durch zurückbleibende Tochterblasen zu. Bacelli's Verfahren hält er für weniger empfehlenswerth, aus den gleichen Gründen, wie Körte. Ein einheitliches Verfahren giebt es seines Erachtens nicht, vielmehr erfordert jeder Fall die besondere Auswahl der für ihn geeigneten Methode.

Der Fall Chroback's (4) lag ungemein komplizirt: grosse, harte, das ganze Becken ausfüllende und den Uterus umgebende Geschwülste, denen ein unter dem rechten Rippenbogen verschwindender Tumor ansass, liessen die Diagnose auf multiple subseröse Myome stellen. Die Laparotomie ergab, dass es sich um einen gestielten Echinococcus des rechten Leberlappens handelte, welcher sich aus diesem herausschälen und, wenn auch sehr schwierig, von den ihm vielfach adhärenten Dünndärmen lösen liess. Daneben bestand ein

gewaltiger, subseröser, das ganze Becken ausfüllender Echinococcus, der den Uterus allseitig umgab und sich in das hintere Scheidengewölbe hineindrängte. Von hier aus wurde er eröffnet und drainirt, der Sack ausserdem in Nabelhöhe in die Bauchwand eingenäht, das Lager der Lebercyste tamponirt. Durch Jodoforminjektionen wurde der grosse Sack allmählich verödet. Andauerndes Erbrechen nöthigte zu einer zweiten Laparotomie, bei welcher ausgedehnte Adhäsionen zwischen Leber und Pylorus gelöst wurden, die zur Abknickung des letzteren geführt hatten. — Chroback glaubt nicht, dass der Leberechinococcus das Primäre war und von hier aus die Infektion des Beckenbindegewebes erfolgte, sondern er hält eine gleichzeitige Einwanderung mehrerer Parasiten unabhängig von einander für wahrscheinlicher.

5. Leberabscesse.

1. Carpenter, An unusually large liver abscess: Operation, recovery. British medical journal 1899. July 22.
2. *Castellani, Etiologia dell' ascesso epatico in generale. Ricerche sperimentali sull' ascesso epatico in rapporto col b. coli e con le sue tossine. Riforma medica 1898. Agosto.
2a. G. Kwiatkowski, Zur Aetiologie der Phlegmone emphysematosa und des Emphysema hepatis. Bolnitschnaja Gaseta 1899. Nr. 11 und 12.
3. Lipstein, Beiträge zur Kasuistik der Leberchirurgie. Inaug.-Diss. Heidelberg 1899. Deutsche Zeitschrift für Chirurgie. Bd. 52. Heft 1 und 2.
4. Maasland, Bijdrage tot de behandeling van in den darm doorgebroken leverabscessen Geneeskundig Tijdschrift voor Ned. Indië. Deel XXXIX. afl. 3. Batavia.
5. Moncorvo, Sur un cas d'abcès du foie chez un enfant de deux ans. Bull. de l'académie de méd. de Paris 1899. Nr. 31.

Lipstein (3) berichtet über 4 von Czerny operirte Fälle von Leberabscess. Der erste derselben war ein tropischer Leberabscess, bereits einmal in Batavia operirt; er ging an Dysenterie zu Grunde, die aber nicht als Ursache des Abscesses aufgefasst werden kann, da sie erst ein Jahr nach bereits konstatirtem Abscess einsetzte. Im zweiten Fall ist Verf. geneigt, als Ausgangspunkt des Leidens eine mit Gallenretention verbundene Cholangitis anzusprechen; Pat. wurde mit Gallenfistel entlassen, lebte noch drei Monate und starb dann ziemlich plötzlich unter hohem Fieber und Schüttelfrösten; keine Sektion. Die beiden letzten Fälle gingen aus von einer symptomlos verlaufenen perforativen Epityphlitis und zeigten beide bei der Sektion noch zahlreiche Leber- und andere Abscesse im Pfortadergebiet. Bei beiden war die Todesursache diffuse Peritonitis in Folge von Infektion des Peritoneums mit Abscesseiter. Beidemal bestanden keine schützenden Adhäsionen, im zweiten Fall hatte man in der Annahme eines subphrenischen Abscesses von hinten her operirt, hoffend, dass Adhäsionen vorhanden seien; da diese fehlten, so lief der Eiter in die freie Bauchhöhle.

Carpenter (1) operirte bei einem 40jährigen Manne einen im Anschluss an Dysenterie entstandenen, kindskopfgrossen Leberabscess, der im Begriff war, die vordere Bauchwand zu perforiren. Glatte Heilung. Als besonders bemerkenswert wird erwähnt, dass die Incision ohne jede allgemeine oder lokale Anästhesie vorgenommen wurde; ein Grund für diese unnöthige Grausamkeit wird nicht angegeben.

Hochinteressant ist der Fall von Maasland (4): Er operirte einen Leberabscess nach Resektion der 10. Rippe in der Axillarlinie. Anfangs ging alles gut; beim zweiten Verbandwechsel am Nachmittag des zweiten Tages

findet sich Dickdarmkot in der Wunde. Im weiteren Verlauf stellten sich dann septische Erscheinungen, Prostration, Albuminurie etc. in Folge der Resorption des Darminhaltes von der Abscesshöhle aus ein und, um diesen Zustand zu ändern und den Kot von der Abscesshöhle abzuhalten, legte Maasland am 7. Tage einen Anus praeternaturalis dicht oberhalb der Ileocöcalklappe an. Der Erfolg war ein guter; nachdem noch ein gefährlicher Kollaps glücklich überstanden war, heilte die Abscesshöhle allmählich aus und die Darmperforation schloss sich, wie man sich durch hohe Einläufe überzeugen konnte. Endlich wurde von Rotgans in Amsterdam, zu dem Pat. reiste, der Kunstafter geschlossen. Pat. behielt seine Albuminurie noch einige Zeit, genas dann aber vollständig.

Kwiatkowski (2a) beobachtete zwei Fälle von Gasphlegmone nach komplizirter Humerusfraktur resp. nach Urethrotomia interna und einen Fall von „Leberemphysem" bei einer an Typhus und puerperaler septischer Endometritis verstorbenen Frau. In allen Fällen fand er den schon vielfach beschriebenen Bacillus aërogenes capsulatus (oder B. phlegmones emphysematosae nach E. Fränkel) entweder in Reinkultur oder mit Staphylo- oder Streptokokken gemischt. Seine Kulturergebnisse stimmten mit denen der anderen Autoren überein. Wanach (St. Petersburg).

Moncorvo (5) sah in Rio de Janeiro bei einem 2jährigen, hereditär syphilitischen Mestizenkind im Anschluss an einen Fall auf den Leib, wobei die Lebergegend heftig auf die Kante des Steinpflasters aufschlug, einen grossen Leberabscess entstehen. Die Operation eröffnete bei dem ausserordentlich heruntergekommenen Knaben eine grosse Abscesshöhle, die aus zwei ungleichen Abtheilungen bestand, deren grössere dem rechten, deren kleinere dem linken Leberlappen angehörte. Am 10. Tage bereits hatte sich die Wunde geschlossen und das Kind konnte in wesentlich erholtem und gekräftigtem Zustand entlassen werden. — In Ermangelung irgend eines anderen ätiologischen Momentes glaubt Verf. das Trauma für die Entstehung des Abscesses verantwortlich machen zu müssen.

6. Tumoren der Leber und Gallenwege.

1. Bacaloglu, Cancer primitif de la vésicule biliaire. Bull. et mém. de la soc. anat. 1899. Mars.
2. Brenner, Ueber das primäre Carcinom der Ductus choledochus. Virchow's Archiv 1899. Bd. 158. Heft 2.
3. Jordan, Demonstration eines Präparates von primärem Carcinom des Ductus choledochus. Verhandlungen der deutschen Gesellschaft für Chirurgie 1899.
4. Keen, Resection of the liver for the removal of a neoplasm. Annals of surgery. September 1899.
5. Lejeune, Ueber einen Fall von primärem Carcinom (Endotheliom) der Gallenblase. Inaug.-Diss. Würzburg 1899.
6. Lipstein, Kasuistische Beiträge zur Leberchirurgie. Deutsche Zeitschrift f. Chirurgie. Bd. 52. Heft 1 u. 2.
7. Meyer, Resection of the liver. New York surgical society. Annals of surgery. March 1899.
8. Nehrkorn, Präparate von Plattenzellenepithelkrebs der Gallenblase. Naturhistorisch-medizinischer Verein zu Heidelberg. Münchener med. Wochenschrift 1899. Nr. 9.
9. Pantaloni, De l'hépatectomie. Le Progrès médical 1899. Nr. 43 u. 45.
10. Parker, Carcinoma of gall bladder with abscess. British medical journal 1899. Dez. 2.
11. — A case of gumma of the liver treated by operation. The Lancet 1899. February.
12. Ringel, Ueber Gallenblasenpapillom. Verhandlungen der deutschen Gesellschaft für Chirurgie 1899.

13. *v. Rüts, Das primäre Carcinom der Lebergallengänge. Inaug.-Diss. Leipzig.
14. Thompson, The surgical treatment of neoplasms of the liver. Annals of surgery September 1899.
15. Ziegler, Carcinoma vesicae felleae et hepatis. Münchener med. Wochenschrift 1899 Nr. 14.

Im Falle Ziegler's (15) handelte es sich um ein $1^1/_2$ faustgrosses Carcinom der Leber, ausgehend von der Steine enthaltenden Gallenblase bei einer 47jährigen Frau. Neben dem Haupttumor fand sich in der Leber ein taubeneigrosser Knoten, sonst keine Metastasen. Beide Tumoren wurden mit Paquelin nebst dem angrenzenden Lebergewebe exstirpirt. Da die Nähte beim Versuch, die Wundflächen zu vereinigen, durchschnitten, so wurde mit Jodoformgaze tamponirt und damit Blutstillung erreicht. Pat. überstand die Operation, aber schon nach zwei Monaten zeigten sich Recidivbeschwerden Exitus 4 Monate post oper.

Meyer (7) fand in einer gelappten Leber eine „primäre" Neubildung, über deren Natur wir nichts erfahren. Der Leberlappen wurde hinter dem Tumor mit einer langen, doppelt armirten Nadel durchstochen und nach beiden Seiten abgebunden, der Tumor dann mit dem Thermokauter entfernt. Es zeigte sich dabei, dass er in der Mitte seiner Basis einen Zapfen tief in's Lebergewebe hineingetrieben hatte. Pat. erholte sich zwar von der Operation, starb aber bald an Recidiv. — In der Diskussion erwähnt Lilienthal, dass er einen malignen Lebertumor (Peritheliom, Metastase eines Nebennierentumors?) nach ähnlicher präliminarer Umschnürung mit dem Messer entfernte, indem er alle zu Gesicht kommende Lebergefässe vor der Durchschneidung ligirte; so wurde fast gar kein Blut verloren. Pat. überstand die Operation, wurde dann aus der Beobachtung verloren.

Parker (11) laparotomirte einen 29jährigen Mann, welcher einen Tumor unterhalb des rechten Rippenbogens hatte, in der Annahme eines Hydrops der Gallenblase, obwohl niemals Erscheinungen von Cholelithiasis bestanden hatten. Es fand sich ein grosses, in Zerfall begriffenes Gumma der Leber. Dasselbe wurde theilweise (etwa $^1/_4$—$^1/_3$) exstirpirt, die Wundränder wurden durch Naht vereinigt. Die Wunde heilte glatt und unter antiluetischer Behandlung schwanden in 6 Monaten alle Spuren des Tumors. (Siehe auch unter Kapitel 3. Lebersyphilis.)

Keen (4) exstirpirte in seinem Fall den ganzen, einen grossen Tumor enthaltenden linken Leberlappen. Die Operation erfolgte mit dem Paquelin, fünf grössere Venen wurden isolirt unterbunden, die Wundfläche durch Uebernähen verkleinert, ein Jodoformtampon daraufgelegt und aus der im Uebrigen vernähten Bauchwunde herausgeleitet. Gaze am zweiten Tag entfernt, keine Nachblutung, dagegen reichlicher Gallenfluss. Wundverlauf gut. Die histologische Untersuchung ergiebt mit Wahrscheinlichkeit Cylinderzellenkrebs, doch ist die Diagnose bei dem excessiven nekrotischen Zerfall der Geschwulst nicht sicher. (Gumma? Ref.) — Keen hat im Jahre 1897 ein Leberangiom mit extraperitonealer Konstriktion, im Jahre 1891 ein Adenom der Gallengänge mit Paquelin und Enukleation mit dem Fingernagel entfernt; beide Fälle sind bis jetzt recidivfrei. Er hält das im letzten Fall angewandte Operationsverfahren für das beste und meint, dass die Grösse des Tumors in keinem Fall eine Kontraindikation für die Operation sei, so lange nur Metastasen fehlen. Er würde auch in einem neuen Fall die Bauchhöhle ruhig ohne Drainage schliessen, da das Bauchfell seines Erachtens das Einfliessen

von Galle vertrüge. Nöthigenfalls könnte man sekundär durch Schnitt oder Punktion dieselbe entleeren (? Ref.). — 16 neue aus der Litteratur gesammelte Fälle von Leberresektion (nicht nur wegen Tumoren) sind in Tabellenform angefügt.

Thompson (14) entfernte ein orangegrosses Gumma der Leber, das, gleichmässig im rechten und linken Lappen gelegen, durch das Lig. suspensorium in zwei Hälften getheilt war. Die Geschwulst war nicht gestielt, sonstige Knoten in der Leber waren nicht zu fühlen. Nach Spaltung des Lig. suspensorium wurden zwei lange Nadeln hinter der Geschwulst durch die Leber geführt, nach beiden Seiten hin abgeschnürt mit langen Gummidrains und der Tumor mit krummer Scheere abgetragen; ein Ausläufer, den er in's Lebergewebe schickte, wurde besonders herauspräparirt. Der Stumpf wurde in die Bauchwunde eingenäht und mit Jodoformgaze bedeckt. Die Abstossung des Stumpfes, der trotz sorgfältiger Verbände eiterte, dauerte sechs Wochen und die Folge war eine weite Dehiscenz des Mm. recti und ein beginnender Bauchbruch. Erst die mikroskopische Untersuchung stellte die Diagnose auf Gumma fest, während man die Operation in der Erwartung eines Magencarcinoms begonnen, bei derselben einen Leberkrebs angenommen hatte. Erst jetzt gab die Frau die vorher sorgfältig verheimlichten syphilitischen Antecedentien zu. — Im Anschluss an diesen Fall verbreitet sich Thompson über Diagnose und Therapie von Lebertumoren. Er weist auf die Schwierigkeit der ersteren hin und auf die Thatsache, dass dieselbe in den meisten Fällen vor der Operation nicht gestellt wurde. Sekundäre Carcinome und tuberkulöse Tumoren sollten von der Operation ausgeschlossen sein, primäre Carcinome nur dann operirt werden, wenn sie solitär sind und günstig liegen, d. h. besonders im linken Leberlappen, während die im rechten meistens besser unberührt bleiben. Ist der Tumor gestielt, so wird der Stiel im Ganzen oder in zwei Partien abgebunden und der Tumor mit Messer oder Paquelin abgetragen. Bei den breitbasigen Tumoren kommt alles auf die Blutstillung an. Gazetamponade ist ein sehr gutes Mittel, der Thermokauter, soweit grössere Gefässe in Betracht kommen, nutzlos; hier hat die Ligatur einzutreten und zwar entweder als elastische Ligatur mit extraperitonealer Stielversorgung — Nachtheile derselben sind die häufige sekundäre Infektion des Stumpfes und Hernienbildung — oder als isolirte Unterbindung der in den Schnitt fallenden Gefässe oder endlich als präliminare Unterbindung des abzutragenden Leberstücks. Für letztere wird auf Grund von Thierexperimenten die von Terrier-Auvray angegebene Methode empfohlen (vgl. Jahresbericht 1898, p. 731). Dabei ist darauf zu achten, dass eine stumpfe Nadel benutzt wird und die Fäden hinreichend fest geknotet werden. — Die Arbeit schliesst mit einer kurzen Uebersicht über 47 Fälle aus der Litteratur.

Lipstein (6, siehe auch Kapitel 4 u. 5) bringt drei Fälle von Lebertumoren der Czerny'schen Klinik. Der eine derselben, ein Syphilom betreffend, ist schon 1893 von G. B. Schmidt publizirt worden. Der zweite betraf ein anscheinend primäres, mit der Umgebung ausgedehnt verwachsenes Lebersarkom, das mit der ihm adhärenten Gallenblase zusammen exstirpirt wurde. Tod an eiteriger Peritonitis am zweiten Tag. Die Sektion zeigt, dass der Tumor nur eine der massenhaften Metastasen eines Myxosarcoma uteri war. Der dritte Fall endlich betraf ein ausserordentlich gefässreiches Gallengangadenom des linken Leberlappens, das seiner Weichheit wegen exkochleirt werden musste. Patient erlag nach zwei Jahren einem ausgedehnten Recidiv.

— Die elastische Ligatur bewährte sich nicht, da sie in beiden Fällen abglitt. In allen Fällen wurde die Wunde extraperitoneal versorgt.

Ueber ein Epitheliom der Gallenblase, das sich auf dem Boden einer Cholelithiasis entwickelte, berichtet Bacaloglu (1). Der Tumor hatte auf die Leber übergegriffen und zu allgemeiner Carcinomatose des Bauchfells geführt. Von Seiten der Gallenblase hatten intra vitam keine Beschwerden bestanden.

Lejeune (5) hat einen Fall von primärem Carcinom der Gallenblase histologisch untersucht und tritt für die Entstehung des Leidens auf dem Boden der Cholelithiasis ein, ohne etwas Neues zu bringen.

Parker (10) operirte bei einem anscheinend von der Leber ausgegangenen, am Nabel adhärenten, vereiterten und dem Durchbruch nahen Tumor. Es wurde nur der Abscess eröffnet und ein Tumorstückchen zur mikroskopischen Untersuchung excidirt, die auf Cylinderzellencarcinom lautete. Die Sektion des an Peritonitis gestorbenen Patienten zeigte, dass das Carcinom nicht, wie angenommen, in der Leber, sondern ausschliesslich in der Gallenblase sitzt; keine Steine!

Nehrkorn (8) demonstrirte die Präparate eines primären Gallenblasencarcinoms, das in die Leber und in's Quercolon hineingewuchert war. Während der primäre Tumor, ein Epithelion, nirgends Verhornung zeigte, fand sich solche deutlich ausgesprochen in einigen Drüsenmetastasen.

Brenner (2) berichtet über ein ungewöhnlich grosses Carcinom des Ductus choledochus, dessen Präparat Jordan (3) auf dem Chirurgenkongress demonstrirte. Der Tumor hatte die Grösse eines Hühnereis und papillomatöse Struktur. Wegen der Symptome von Cholelithiasis, Hydrops der Gallenblase und Verschluss des Choledochus war eine Cholecystostomie ausgeführt, dabei aus der Gegend der Pankreas eine carcinomatöse Drüse entfernt worden; später Cholecystenterostomie, endlich Versuch des Verschlusses einer Gallenkothfistel, dem Patient erlag. Man vermuthete ein Pylorus- oder Pankreascarcinom mit Metastasen. Brenner erörtert auf Grund dieses und eines zweiten, im Jahr 1896 nach Cholecystenterostomie wegen ähnlicher Symptome gestorbenen Patienten Pathologie und Diagnostik des primären Choledochuscarcinoms mit dem Resultat, dass eine sichere Diagnose des Leidens selbst durch eine Laparotomie in der Mehrzahl der Fälle nicht zu stellen ist.

Der von Ringel (12) beschriebene, von Kümmell operirte Fall stellt ein Unikum in der Litteratur dar: eine Gallenblase, deren Schleimhaut von multiplen papillären Fibromen bedeckt ist, die sich stellenweise im Uebergangsstadium zum Carcinom befinden. Der Tumor entsprach in seiner Struktur vollkommen dem „Zottenkrebs" der Blase. Hinsichtlich seiner Aetiologie ist zu bemerken, dass er auf dem Boden eines durch Cholelithiasis bedingten Hydrops der Gallenblase entstanden war.

Die Arbeit Pantaloni's (9) ist ein Kapitel eines grösseren, im Erscheinen begriffenen Werkes: Chirurgie du foie et des voies biliaires, über das seiner Zeit als Ganzes berichtet werden soll.

7. Erkrankungen der Gallenblase, des Ductus hepaticus und cysticus (ausschliesslich Tumoren).

1. Adenot, Angiocholite ancienne avec ictère; laparotomie; massage du foie et des voies biliaires; guérison. Soc. des sciences méd. Lyon médical 1899. Nr. 23.
2. Auvray, Perforation du col de la vésicule biliaire. Bull. et mém. de la soc. anat. Juillet 1899.
3. Beck, Transposed viscera with cholelithiasis relieved by a left-sided cholecystostomy. Annals of surgery 1899. May.
4. Bertelsmann, Wie entsteht der Schmerz bei der Gallensteinkolik? Münchener med. Wochenschrift 1899. Nr. 25 u. 26.
5. Castaing, Etude sur les complications de la lithiase biliaire au point-de-vue chirurgical. Thèse. Toulouse, libr. Gimett-Pisseau.
6. Cushing, Cholecystectomy. The journ. of the Amer. med. assoc. 1899. July 29.
7. Davezac, Cholecystite suppurée; abcés sous-hépatique ayant fusé dans le péritoine et entrainant la mort. Soc. de méd. et de chir. Journal de méd. de Bordeaux 1899. Nr. 25.
8. v. Dembowski, Zur Drainage der Gallenwege. Centralblatt für Chirurgie 1899. Nr. 40.
9. Dollinger, Perforation der Gallenblase gegen die Leber durch Gallensteine, Einkapselung dieser in der Leber, Resektion der Gallenblase und des betreffenden Lebertheils. Naht der Leber, Heilung. Orvosi Hetilap 1899. S. 283.
10. — Gallenstein in einem Divertikel des Ductus cysticus; Resektion, primäre Naht, Heilung. Orvosi Hetilap 1899. S. 283.
11. Droba, Beitrag zur Chirurgie der Gallenwege. Sammlung zu Ehren weil. Professor Obalinski's publizirter Arbeiten 1899.
12. — Der Zusammenhang zwischen Typhusinfektion und Cholelithiasis auf Grund eines in der Klinik operirten Falles. Wiener klin. Wochenschrift 1899. Nr. 46.
13. *Durante, Calcolo nel dotto epatico. Accad. med. di Roma 1898. Febbr. 27.
14. Fabricius, Drei eigene Beobachtungen von Perforation der Gallenblase in die Umgebung. K. K. Gesellschaft der Aerzte in Wien. Wiener klin. Wochenschrift 1899. Nr. 20.
15. Fink, Zur Frage: Wann sind Gallensteinkranke zu operiren? Berlin. A. Hirschwald 1899.
16. Fossard, Gros calcul biliaire extrait par cholécystotomie. Bull. et mém. de la soc. anat. 1899. Mars.
17. *Fraipin-Villar, Calculs biliaires; cholécystostomie; mort. Soc. d'anat. et de physiol. Journal de méd. de Bordeaux 1899. Nr. 49.
18. Gallandet, Serous cholecystitis and suppurative cholangeitis. New York surgical society. Annals of surgery 1899. August.
19. — Suppurative cholecystitis and rupture. New York surgical society. Annals of surg. 1899. August.
20. Gesterding, Ueber die Operationen im Gebiet der Gallenwege. Inaug.-Diss. Greifswald 1899.
21. v. Haefen, Zur Statistik der Cholelithiasis im Anschluss an einen Fall von Perforation eines Lebercavernoms in die Gallenblase und Bauchhöhle. Inaug.-Diss. Würzburg 1899.
22. Herrmann, Beiträge zur Frage: Ist die Cholelithiasis intern oder chirurgisch zu behandeln? Mittheilungen aus den Grenzgebieten der Medizin und Chirurgie. Bd. 4. Heft 2.
23. Hirtz, Ueber Cholelithiasis und ihre Folgen. Inaug.-Diss. Würzburg.
24. Hochenegg, Ein Fall von Perforation der Gallenblase gegen die freie Bauchhöhle geheilt durch Operation. Wiener klin. Wochenschrift 1899. Nr. 21.
25. Hotchkiss, Cholecystitis. Annals of surgery 1899. April.
26. — Cholecystitis. A clinical review of twenty-one cases. Discussion. New York surgical society. Annals of surgery 1899. April.
27. Kehr, Eilers und Lucke, Bericht über 197 Gallensteinoperationen aus den letzten $2^3/_4$ Jahren. Archiv für klin. Chirurgie 1899. Bd. 58. Heft 3.
28. Kehr, Anleitung zur Erlernung der Diagnostik der einzelnen Formen der Gallensteinkrankheit. Auf Grund eigener, bei 433 Gallensteinlaparotomien gewonnener Erfahrungen

für den praktischen Arzt zusammengestellt. Berlin 1899. Fischer's medizinische Buchhandlung.
29. Krause, Drei Gallensteinoperationen. Altonaer ärztlicher Verein. Münchener med. Wochenschrift 1899. Nr. 10.
30. Lauenstein, Der „Ventilverschluss" in den Gallenwegen durch Steine und seine Folgezustände. Centralblatt für Chirurgie 1899. Nr. 29.
31. Lejars, Des résultats immédiats et éloignés de l'intervention chirurgicale dans les cholécystites calculeuses. Congrès français de chir. Revue de chir. 1899. Nr. 11.
32. Leser, Zur chirurgischen Behandlung der Cholelithiasis. Verein der Aerzte in Halle. Münchener med. Wochenschrift 1899. Nr. 22.
33. Ljunggreen, Ueber Cholelithiasis und ihre Behandlung. Hygiæa 1899. Bd. LXI. Heft 2. S. 99.
34. Löbker, Meine Erfahrungen auf dem Gebiete der Pathologie und chirurgischen Therapie der Cholelithiasis. Mittheilungen aus den Grenzgebieten der Medizin und Chirurgie. Bd. 4. Heft. 1.
35. Lücke, Der heutige Stand der operativen Behandlung der Cholelithiasis nebst kasuistischen Beiträgen. Inaug.-Diss. München 1899.
36. Mc. Ardle, The surgery of the gall-bladder. Medical Press 1899. Jan. 11.
37. Mc. Cosh, Gall stones. The journ. of the Amer. med. assoc. 1899. Sept. 16.
38. Martin, Calcul de cholestérine. Société médicale de Genéve. Revue médicale de la Suisse romande 1899. Nr. 10.
39. Mayo, Some observations on the surgery of the gall-bladder and the bile-ducts. Annals of surgery 1899. October.
40. v. Mikulicz, Der heutige Stand der Chirurgie der Gallenwege. Diskussion. Med. Sektion der schles. Gesellschaft für vaterländische Kultur. Allgem. med. Central-Zeitg. 1899. Nr. 32.
41. Morton, Some groups of interesting cases of abdominal surgery. Bristol med.-chir. journal 1899. September.
42. Naunyn, Ueber die Vorgänge bei der Cholelithiasis, welche die Indikation zur Operation entscheiden. Mittheilungen aus den Grenzgebieten der Medizin und Chirurgie. Bd. 4. Heft 1.
43. — Schlusswort zur gleichen Diskussion. Mittheilungen aus den Grenzgebieten der Med. u. Chir. Bd. 4. Heft. 4.
44. *Pantaloni, Cholécystentérostomie. Archives provinciales 1899. Nr. 12.
45. Petersen, Beiträge zur Pathologie und Therapie der Gallensteinkrankheit. Beiträge zur klin. Chirurgie. Bd. 23. Heft 3.
46. Poppert, Die Cholecystotomie mit wasserdichter Drainage der Gallenblase. Deutsche med. Wochenschrift 1899. Nr. 50.
47. Pousson, Cholépéricystite prise pour un fibrome de la paroi abdominale. Soc. de méd. et de chir. Journal de méd. de Bordeaux 1899. Nr. 18.
48. Ransohoff, Gall-stones. Journ. of the Amer. med. assoc. 1899. Sept. 16.
49. Rendu, Lithiase biliaire et cholécystite suppurée; opération; infection persistante des voies biliaires. La semaine médicale 1899. Nr. 30.
50. Riedel, Zur Debatte über die Gallensteinfrage in Düsseldorf nebst Bemerkungen über die schleichende Infektion des Gallengangsystems nach Abgang von Steinen per vias naturales. Mittheilungen aus den Grenzgebieten der Medizin und Chirurgie. Bd. 4. Heft 4.
51. Rokitzki, Ein Fall von Cholecystitis typhosa calculosa. Ijetopis russkoi chirurgii 1899. Heft 1.
52. Rotgans, Operative Behandlung der Cholelithiasis. Nederl. Tijdschrift f. Geneesk. Amsterdam 1899. II. 595.
53. Routier, Cholécystite calculeuse suppurée; ouverture d'un abcès, puis ablation des calculs; guérison. Bull. et mém. de la soc. de chir. 1899. Nr. 14.
54. Ryska, Klinischer Beitrag zur Kenntniss der Cholecystitis und Cholangitis typhosa. Münchener med. Wochenschrift 1899. Nr. 23.
55. Steinthal, Ueber einige Indikationen zum chirurgischen Eingreifen bei der Gallensteinkrankheit. Württemberger med. Korrespondenzblatt 1899.
56. Syms, Gall-stone. New York surgical society. Annals of surgery 1899. October.
57. Thudichum, Ueber den chemischen Prozess der Gallensteinkrankheit beim Menschen und in Thieren. Virchow's Archiv. Bd. 156. Heft 2.

58. Ullmann, Zwei Fälle von Gallensteinperforation. K. K. Gesellschaft der Aerzte in Wien. Wiener klin. Wochenschrift 1899. Nr. 21.
59. — Ueber die Perforation der Gallenblase in die Bauchhöhle. Wiener med. Wochenschrift 1899. Nr. 25 u. 26.
60. *Walter, Ueber Verschluss der grossen Gallenwege. Inaug.-Diss. Freiburg i. Br. 1899.
61. Wölfler, Zur chirurgischen Behandlung der Cholelithiasis. Prager med. Wochenschr. 1899. Nr. 6.
62. Wolynzew, Ueber die Indikationen zur Entfernung der Gallenblase. — Ein Fall von totaler Entfernung der Gallenblase bei Hydrops derselben und Verstopfung des Ductus cysticus durch einen Stein. Chirurgia. Bd. V. Nr. 26.
63. Word, Acute cholecystitis; coeliotomy. Philadelphia academy of surgery. Annals of surgery 1899. September.

Thudichum (57) polemisirt in seiner Abhandlung gegen die Theorie von Naunyn über die Entstehung der Gallensteine durch Ausscheidung von Cholestearin seitens der Schleimdrüsen der Gallenblase. Die Arbeit hat ausschliesslich physiologisch-chemisches Interesse.

Die Arbeit von Pantaloni (44) ist ein Theil des im vorigen Kapitel erwähnten Werkes und bleibt aus dem genannten Grunde unreferirt.

Adenot (1) hat in einem Fall von drei Jahren bestehenden Leberkoliken mit chronischem Ikterus, Fieber und Abmagerung, der intern erfolglos behandelt worden war, laparotomirt. Er fand die Leber enorm vergrössert, bis zum Nabel reichend, chagrinirte Oberfläche, starke Perihepatitis, Gallenblase und -gänge frei von Steinen. Nach systematischer Massage der Leber wurde die Bauchhöhle wieder geschlossen. Tags darauf war der Stuhl seit 16 Monaten zum ersten Mal wieder gefärbt. Ikterus und Schmerzen schwanden und Patient nahm zu. — In der Diskussion theilt Josserand einen ähnlichen Fall mit, bei dem die Drainage der Gallenblase ausgeführt wurde. Er hält dieselbe mit Adenot für die Fälle von infektiöser Cholangitis für das sichere Verfahren, wenngleich auch die einfache Massage die mit Schleim- und Gallengries verstopften Lebergänge wieder frei machen kann.

Beck (3) beschreibt einen sehr interessanten Fall von kompletem Situs transversus, bei welchem er mit bestem Erfolg die Cholecystostomie mit Entfernung von vier grossen Cholestearinsteinen auf der linken Seite ausführte. Die Beschwerden waren zuerst irrthümlicherweise auf eine linksseitige Wanderniere bezogen worden und es wurde die Nephropexie vorgenommen, da die vollständig unter der Leber versteckte Gallenblase sich der Palpation entzogen hatte. Die Diagnose der Situs transversus war von vornherein richtig gestellt worden. — Ein Skiagramm und eine schematische Tafel illustriren den interessanten Befund.

Syms (56) entfernte bei einem 63jährigen Mann einen die ganze Gallenblase ausfüllenden, $7 \times 5^1/_2$ Zoll im Umfang messenden Gallenstein und versenkte die primär genähte Blase. Heilung in drei Wochen.

Im Fall Fossard's (16) täuschte ein grosser Gallenstein einen soliden Tumor unterhalb der Leber vor. Die Gallenblase war mit dem Darm und der vorderen Bauchwand verwachsen. Trotz eiteriger Galle wurde Blase- und Bauchwunde primär geschlossen (!). Heilung innerhalb vier Wochen. Der Cholestearinstein wog 13,2 g.

Mc Ardle (36) berichtet über weitere acht Operationen am Gallensystem, davon sechs Cholecystostomien wegen Steinen mit und ohne Eiterung in der

Gallenblase und zwei Fälle von ausgedehnten Adhäsionen zwischen Gallenblase einerseits, Pylorus, Duodenum und Colon andererseits. Alle Patienten genasen.

Morton's (41) erster Fall betrifft eine Patientin, bei welcher die sehr erweiterte Gallenblase viel Schleim und drei grössere Steine enthielt, während ein vierter fest eingekeilt im Cysticus sass. Cysticotomie, Entfernung des Steins, zweireihige Naht, Gallenblase eingenäht und drainirt. Heilung. — Im zweiten Fall wurden 10 Gallensteine aus der Blase entfernt, ein beweglich im Choledochus sitzender Stein wurde manuell zertrümmert, da er zu schwierig für die Incision zu erreichen war. Heilung, die ein Jahr post. op. noch bestand. Bemerkenswerth ist, dass nach der Narkose linksseitige Hemiplegie bestand, die im Bein zwar vorüberging, im Arm aber anhielt. Verf. führt sie auf Hirnkongestion durch den Aether zurück.

Dollinger (10): 44jähriger Mann wird wegen Gallensteinen operirt. Mehrere Gallensteine in der Blase, ein nussgrosser in einem Divertikel des Ductus cysticus, welcher mit einem Ende in den Ductus ragt. Das Divertikel wird abgetragen, die Wunde mit Seide vereinigt. Heilung.

Dollinger (Budapest).

Gesterding (20) bringt die Krankengeschichten von fünf in der Greifswalder Klinik operirten Fällen. Dieselben zeichnen sich durch grosse Unklarheit aus. So kann man im ersten Fall, in dem wohl eine Cholecystenterostomie ausgeführt wurde (Verfasser spricht einmal von einer Anastomose zwischen Gallenblase und Darm, dann von einer Choledochoduodenostomie!) nur vermuthen, dass es sich um einen Tumor am (oder im?) Choledochus handelte; Patient wurde als „geheilt" entlassen. Der zweite Fall betraf eine eiterige Cholecystitis, die durch Cholecystostomie geheilt wurde, der dritte Fall Steine in der geschrumpften Blase, ebenfalls geheilt. Im vierten Fall wurde wegen Verschluss des Choledochus durch einen Tumor bei bestehender Cholelithiasis eine Cholecystenterostomie ausgeführt; Patient ging in Folge Abknickung der zur Anastomose benutzten Dünndarmschlinge zu Grunde. Aus dem Sektionsprotokoll erfahren wir nichts über Sitz und Natur der Geschwulst. Im letzten Fall endlich handelte es sich um ein weit in die Nachbarschaft übergreifendes Carcinom der Gallenblase, dessen Ausbreitung erst nach Exstirpation der Blase erkannt wurde; Patient starb im Anschluss an die Operation. — Die an die Krankengeschichten angeschlossenen epikritischen Bemerkungen zeigen, dass Verfasser von der Pathologie des Gallensystems noch recht unklare Begriffe hat.

Leser (32) hat 47 Fälle von Cholelithiasis operirt, davon ist einer an Blutung, einer an Carcinom gestorben. Er empfiehlt den Querschnitt, da er bei Anwendung des Längsschnittes 7 mal Hernien auftreten sah.

Krause (29): Der erste der vorgestellten Fälle betraf eine Choledochotomie wegen vier im Choledochus fest eingekeilter Steine; der Gang wurde durch zweireihige Naht geschlossen; Heilung. Im zweiten Fall, der mit Wanderleber komplizirt war, liess sich der einzige Stein aus dem Choledochus in die Gallenblase zurückschieben und wurde durch Cystostomie entfernt, die Leber durch drei Katgutnähte am Rippensaum fixirt. Im dritten Fall endlich hatte ein hühnereigrosser, 52,5 g wiegender und die ganze Gallenblase ausfüllender Stein die Symptome einer Pylorusstenose hervorgerufen. Er wurde entfernt, die Gallenblase vernäht und versenkt. Heilung.

In Davezac's (7) Fall war der tödtliche Ausgang durch die fälschlich auf Carcinom der Leber gestellte Diagnose verschuldet; es wurde kein Chirurg

zugezogen und Patient starb am zweiten Tage in Folge Generalisation der pericholecystitischen Eiterung. In der Gallenblase Steine und Eiter.

Ljunggreen (33) theilt 12 Fälle von Gallensteinkrankheit mit, die von ihm operirt worden sind. 11 Fälle waren lithogene Cholecystitiden, ein Fall ein Carcinoma papillae Vateri. In allen Fällen wurde eine Cholecystostomie ausgeführt; die 11 Fälle mit einfacher Cholecystitis genasen, der letztgenannte Fall starb. — Gestützt auf diese Fälle giebt er eine Darstellung der modernen Ansichten über diese Krankheit und deren operative Behandlung, deren eifriger Anhänger er zu sein scheint. In Betreff der Indikationen zur Operation schliesst er sich im Allgemeinen den neueren Ansichten (Kehr, Riedel) an.

Hj. v. Bonsdorff (Helsingfors).

Rotgans (52): Kasuistische Mittheilungen: 1. Frau, 61 Jahr, Mutter von 11 Kindern. Seit dem letzten Partus (vor 29 Jahren) Gallensteinleiden, viele Jahre als Magenleiden behandelt. Seit ½ Jahr Verschlimmerung der Symptome, seit zwei Monaten Fieber und Schmerzanfälle, mit Schüttelfrösten anfangend, in letzter Zeit täglich. Nur einmal Ikterus. Schneller Verfall der Kräfte und Abmagerung. Bild der Pyämie. Septische Nephritis. Temperatur normal bis 39,9. Puls 80—119. Im Urin Eiweiss, viele Cylinder, Eiterkörperchen und Urobilin. Leber anscheinend normal. An der Stelle der Gallenblase ein kleiner, schmerzhafter, harter Tumor. Jeder Fieberanfall setzte mit Schmerzen in der Gallenblase ein. Der vorsichtige Transport nach dem Krankenhaus verursachte zwei Fieberanfälle. — Bei der Operation wurde neben den breiten Adhäsionen eine kleine, mit weichen Steinen gefüllte Gallenblase gefunden, ohne einen Tropfen Flüssigkeit. Zwischen Leber und Gallenblase aber eine geräumige Kommunikation, weil das nackte Leberparenchym für einen grossen Theil die Wand der geschrumpften Blase bildete. Da mit der gelösten Gallenblase nichts anzufangen war, wurde sie exstirpirt und eine Cysticus-Bauchwandfistel angelegt. Schnelle und vollständige Heilung. Urin wieder normal. Das hohe pyämische Fieber wurde der schnellen Resorption des infektiösen Gallenblaseninhaltes zugeschrieben. — 2. Unverheirathete Frau, 34 Jahr. Vor sieben Jahren erste Erscheinungen. Seitdem progressiver Verlauf. Seit ½ Jahr erst intermittirender, dann remittirender Ikterus. Zwei Monate vor der Operation fortwährender Ikterus, der den höchsten Grad erreichte. Leber sehr gross und fest. Fieber. — Schnitt parallel dem Rippenrand. Operation durch die grosse Leber sehr erschwert. Diese hatte ganz das bunte Aussehen einer Muskatleber. Gallenblase verschwunden. Im Choledochus zahlreiche Steine, durch einen Schnitt in den Ductus und durch Hinaufschieben alle zu entfernen, Duodenum zu sondiren. Schluss der Choledochuswunde. Cysticostomie. Ungestörte, aber langsame Heilung. Erst nach sechs Wochen Ikterus verschwunden. Leber verkleinert bis zur Norm. Heilung vollständig noch nach 1¼ Jahr. — 3. Frau, 39 Jahr, unverheirathet. Seit vielen Jahren unbestimmte Bauchsymptome; später trüber Urin. Niemals Ikterus oder Gallenstein- und Nierenkoliken. Fieber mit Frösteln, aber keine Symptome, die auf die Erkrankung eines bestimmten Organes hinwiesen. Im Bauch zwei Tumoren: einer die grosse, harte und schmerzhafte Steinniere, der andere eine ungemein bewegliche hydropische Gallenblase; letztgenannter Tumor konnte unter den Rippenbogen gebracht werden, wobei Einklemmungssymptome wachgerufen wurden. — Oeffnung der Gallenblase: Hydrops mit 65 Steinen, wovon zwei nur mit je einem besonderen Schnitt aus dem Cysticus herausbefördert werden können. Hiernach floss Galle in die Blase. Naht der

Cysticuswunden. Verkleinerung der Gallenblase und Cholecystendyse. Schliessung der Wunde bis auf ein Gazebäuschchen, das zu den Cysticusnähten führte. Heilung p. p. Nach 18 Tagen Exstirpation der mit vielen Abscessen besetzten Steinniere. Linke Niere war gesund. Geheilt entlassen nach fünf Wochen. — 4. Frau, 44 Jahr mit neun Kindern. Am 7. IX. 98 Schmerzanfall, als Gallensteinkolik gedeutet. Seitdem niemals mehr wohl; Stimmung stark verändert, obwohl kein Fieber und keine Digestionsstörungen. Die anfangs rechtsseitigen Schmerzen wurden dann auch links am Magen und Rücken gefühlt. Fraglicher Ikterius. Geringe Abmagerung. Magen etwas dilatirt bei der Operation gefunden, im Sekret keine Salzsäure. Obstipation. Eine schmerzhafte Drüse links im Bauche (unter der grossen Kurvatur?). Gallenblase nicht schmerzhaft. Diagnose unsicher. — Operation: Cholecystitis, Gallensteine in Blase und Cysticus. Viele Adhäsionen. An der A. coeliaca, der grossen Kurvatur etc. zahlreiche weiche, geschwellte, subakut entzündete Drüsen, die muthmasslich den Plexus coeliacus reizten und die allseitigen Schmerzen hervorriefen, vielleicht auch die Parese und Sekretionsstörung des Magens. Im Gallenblaseninhalt Typhusbacillen in Reinkultur. Fistel angelegt, die später operativ geschlossen wurde, da Spontanheilung ausblieb. Heilung. — 5. 61jährige Frau, Alkoholistin und Morphinistin. In der Anamnese unzweideutig Gallensteinleiden; wurde wegen anscheinender Gallensteinkolik in die Klinik gebracht. Es zeigten sich aber statt dessen Ileuserscheinungen mit drohendem Kollaps. Bei der Laparotomie wurde neben Cholelithiasis nur eine Parese, resp. Paralyse des Colon transversum gefunden, ohne nachweisbare Kanalisationsstörung des Darmes ober- und unterhalb des Colon. Hinter dem Magen aber lag ein nicht bestimmbarer Tumor. Obwohl nichts gemacht werden konnte (nur Gallenblasenfistel) heilten die Ileussymptome vollständig und die Patientin erholte sich. Fünf Tage nach der Operation Ikterus, reichlicher Gallenfluss aus der Fistel und plötzlicher Tod. Stein bei der Papilla Vateri war in den Pancreaticus durchgebrochen, hatte dort eine Ulceration und Abscess gemacht. Der Tumor hinter dem Magen entpuppte sich als eine Pankreasblutung, die hier, wie öfters, unter dem Bilde des Ileus verlief. Verfasser stellt die Ileussymptome auf Rechnung der Darmlähmung durch Druck des Blutextravasates auf den Pl. coeliacus, wo die motorischen Nerven grösstentheils entspringen, auch die des Colon transversum. Auch der Schmerz ist dem zuzuschreiben. Dieser Fall hätte geheilt werden können, wenn er rechtzeitig operirt worden wäre. Rotgans (Amsterdam).

An den vierten Fall von Rotgans schliessen sich die folgenden Fälle von Typhusinfektion der Gallenblase an:

Ryska (54) beobachtete bei einer 23jährigen Krankenwärterin am 10. Tage eines Abdominaltyphus eine starke, sehr schmerzhafte Anschwellung in der Gallenblasengegend. Der Typhus klingt nach 4 Wochen ab, 14 Tage danach tritt ein Recidiv auf, das leicht verläuft. — In zwei anderen Fällen schwoll die Leber nach Ablauf eines sicheren Typhus unter Schmerzen und starker Temperatursteigerung an, einmal mehr akut, in kurzer Zeit abklingend. Das andere Mal chronisch, mit Ikterus einhergehend und nicht nur ein drei Wochen andauerndes, vier Tage nach Ablauf des ersten Anfalles einsetzendes Recidiv überdauernd, sondern noch vier Wochen länger mit akuten Exacerbationen bald im rechten, bald im linken Leberlappen andauernd. Obgleich keiner der Fälle Anlass zu operativem Eingreifen gab und bakteriologische Untersuchungen daher nicht ausgeführt wurden, glaubt Ryska doch, die Chole-

cystitis bezw. Cholangitis aus klinischen Gründen mit Bestimmtheit auf eine Infektion mit Typhusbacillen beziehen zu dürfen und die beiden Recidive sogar auf eine Reinfektion des Darmes von der Leber bezw. Gallenblase aus auf hämatogenem Wege.

Rokitzki (51). Eine 26jährige, früher ganz gesunde Frau erkrankte an Typhus, in dessen Verlauf sich eine akute Cholecystitis entwickelte. Bei der von Dr. Kadjan ausgeführten Cholecystotomie wurden 58 Cholestearinsteine aus der Gallenblase entfernt. Die von Rokitzki ausgeführte bakteriologische Untersuchung ergab Reinkulturen des Eberth'schen Bacillus sowohl im Inhalt der katarrhalisch erkrankten Gallenblase als auch im Innern der Konkremente. Rokitzki ist der Ansicht, dass die Steinbildung eine Folge des durch den Typhusbacillus angefachten akuten Katarrhs der Gallenblase war. Er stützt diese Ansicht durch das Fehlen von früheren Symptomen von Cholelithiasis, die Beschaffenheit der Steine und den Bacillenbefund im Centrum der Konkremente. Die Kranke genas.

Wanach (St. Petersburg).

Droba (12) referirt über einen Fall von Cholelithiasis, bei welchem von Rutkowski die Exstirpation der verdickten, mit Netz, Magen und Quercolon verwachsenen Gallenblase nebst einem keilförmigen Leberstück erfolgreich ausgeführt wurde. Die Kolikanfälle hatten 17 Jahre nach einem glücklich überstandenen Typhus eingesetzt. Die sehr sorgfältige bakteriologische Untersuchung des Gallenblaseninhaltes ergab Typhusbacillen in Reinkultur, ebenso wurden dieselben als Kern der drei grossen Gallensteine festgestellt. Von diesen lag der eine, pflaumengrosse, als Schlussstein fest eingekeilt im Blasenhals, dann kam eine mit seropurulenter Flüssigkeit gefüllte Höhle, endlich im Fundus noch zwei grosse, unbewegliche Steine. — Der Fall illustrirt mit seinen ohne Ikterus verlaufenden, „erfolglosen" Anfällen vortrefflich die Theorie Riedel's vom Zustandekommen der Gallensteinkolik durch akut auftretende Steigerungen einer chronischen Cholecystitis bei unbeweglichem Schlussstein im Blasenhals.

In der Diskussion über den Vortrag von Hotchkiss (26) berichtet McCosh über einen Mann, der 14 Anfälle von Gallensteinkolik gehabt hatte und seit mehreren Wochen fieberte. Die Untersuchung des dickflüssigen Inhaltes der Gallenblase ergab Typhusbacillen und Widal'sche Reaktion. Der weitere Verlauf zeigte, dass der Mann an Typhus litt und dass das Gallenblasenempyem nur eine Komplikation desselben darstellte.

Wood (63) berichtet über einen Fall von akuter eiteriger Cholecystitis bei einem 27jährigen Mädchen, das niemals Symptome von Cholelithiasis gezeigt hatte und überhaupt in den letzten neun Jahren nicht krank gewesen war. Er sah die Pat. erst am 11. Tage schwerkrank mit den Symptomen der diffusen Peritonitis. Eine lokale Diagnose war nicht zu stellen, die meiste Wahrscheinlichkeit hatte die Annahme einer perforativen Epityphlitis für sich. Die Operation entleerte eine mit der Nachbarschaft verwachsene, eitergefüllte Gallenblase. Es trat Heilung ein. — Wood weist auf die Schwierigkeit, ja häufig Unmöglichkeit hin, solche Fälle gegenüber Epityphlitis oder perforirten Magen- und Darmgeschwüren differentialdiagnostisch abzugrenzen. Richardson erwähnt in der Diskussion, dass er unter 59 Operationen an der Gallenblase zehnmal wegen akuter Cholecystitis ohne voraufgegangene Symptome operirte.

Eine grössere Anzahl von Arbeiten beschäftigt sich mit der Perforation der Gallenblase, sei es nach vorausgegangener Verwachsung mit der Um-

gebung oder in die freie Bauchhöhle. Zu letzterer Gruppe gehört der Fall von Auvray (2): 48jährige Frau, seit 12 Stunden unter den Erscheinungen der akuten Perforationsperitonitis erkrankt. Vorgeschichte enthält nichts, was auf ein Magen-, Darm- oder Gallenblasenleiden hingewiesen hätte. Laparotomie. Diffuse, jauchig-eiterige Peritonitis, viel Galle in der Bauchhöhle. An Magen und Duodenum keine Perforation, dagegen dringt unter dem Leberrand viel Galle hervor. Gallenblase und -Gänge weisen vielfache Adhäsionen auf, eine Perforation wird ohne Lösung derselben nicht gefunden. Drainage. Tod nach sechs Stunden. Obduktion zeigt ein Loch im Hals der geschrumpften, verdickten, nicht entzündeten, aber acht Steine enthaltenden Gallenblase, das noch auf den Anfangstheil des Cysticus übergreift. — Das Einzige, was in solchen Fällen auf die Gallenblase als Sitz der Perforation hinweist, ist beim Fehlen von Störungen seitens des Magens und Duodenums in der Vorgeschichte der heftige Schmerz im Epigastrium zu Beginn des Leidens. Der Sitz der Perforation im Blasenhals ist selten, häufiger im Fundus. Hinsichtlich des operativen Vorgehens empfiehlt Auvray für die Perforation der Gallenblase den Versuch der zweireihigen Naht und, falls dieselbe nicht ausführbar, die Cholecystektomie, letztere, kombinirt mit mehr weniger ausgedehnter Resektion des Cysticus bei Perforation dieses Ganges, da Naht hier meist unmöglich sein wird; bei Perforation des Choledochus, wenn möglich, die Naht, anderenfalls doppelte Unterbindung zu beiden Seiten des Loches und Cholecystenterostomie (warum nicht Hepaticusdrainage? Ref.), für Perforationen des Hepaticus endlich Versuch der Naht oder Drainage des Ganges, wie sie Courvoisier anräth.

Glücklicher als Auvray war Hochenegg (24) in seinem Falle Er operirte unter der Diagnose eines akuten Darmverschlusses und fand eine Perforation der Gallenblase mit Austritt von ca. zwei Litern Galle in die freie Bauchhöhle. Zum Glück für den Pat. hatte das Colon transversum mit seinem Gekröse sowie das stellenweise fixirte Netz einen festen Abschluss gegen die untere Hälfte des Bauchraumes bewirkt. Die Oeffnung in der Gallenblase, die von einem Steine halb verschlossen war und deren Wand keine Spur von Entzündung oder Ulceration zeigte, wurde vernäht, nachdem durch einen Schnitt in den Fundus der Blase sieben haselnussgrosse Steine entleert worden waren. Einnähung und Drainage der Blase. Aus dem sonst glatten Verlaufe ist zu erwähnen, dass am zweiten Tage Ikterus auftrat, der bei der Operation fehlte und in Anbetracht des freien Gallenflusses aus der Fistel und in den Darm nur auf Resorption der ausgeflossenen Galle durch das Bauchfell bezogen werden konnte. — Hochenegg erklärt sich bei dem Fehlen jeder entzündlichen Veränderung der Blasenwand den Vorgang der Perforation so, dass die Blase in Folge von Ventilverschluss durch einen im Blasenhals gelegenen Stein stark hydropissh ausgedehnt war und nun bei einer brüsken Bewegung durch die starke Anspannung der Bauchmuskeln zur Ruptur kam. Daher lagen die Verhältnisse hier ähnlich günstig, wie bei einer traumatischen Ruptur, d. h. die ausfliessende Galle war nicht infektiös. Auch hier waren, wie im Falle von Auvray niemals vorher Symptome von Seiten der Gallenblase vorhanden gewesen.

Ullmann (58, 59) hat zwei Fälle unter der Wahrscheinlichkeitsdiagnose „Gallenblasenperforation in die freie Bauchhöhle“ operirt. Bei beiden waren Koliken vorangegangen, es bestand besonders Resistenz im rechten Hypochondrium. Bei beiden diffuse Peritonitis, Perforation der geschrumpften, stein-

haltigen Gallenblase. Der erste Fall starb nach Exstirpation der Blase, der zweite, bei dem die Bauchhöhle nur ausgiebig drainirt wurde mit Jodoformgazetamponade gegen die Gallenblase hin, genas. Ueber die Beschaffenheit der Gallenblasenschleimhaut, bezw. den Mechanismus der Perforation erfahren wir aus der ausführlichen Publikation nichts; dieselbe bringt sonst eine Statistik über Perforation der Gallenblase in verschiedene Organe.

Dollinger (9). 38jährige Frau. Tumor in der Gegend der Gallenblase. Perforation der Gallenblase gegen die Leber durch Gallensteine, Einkapselung dieser in der Leber. Resektion der Gallenblase und des betreffenden Lebertheiles, primäre Naht der Leber. Heilung. Das resezirte Leberstück ist 9 cm lang und 4 cm breit. Dollinger (Budapest).

Pousson (47) operirte eine Frau, welche niemals Symptome seitens der Gallenblase, des Magens oder Darms gehabt hatte; sie hatte erst vor Kurzem zufällig einen Tumor im rechten Rectus bemerkt, den Pousson für ein Fibrom der Rectusscheide hielt. Der Stiel des Tumors führte in die Bauchhöhle, die Geschwulst erwies sich als die durch vielfache Verwachsungen dem Colon, Magen etc. adhärente, mit Steinen vollgepfropfte Gallenblase.

Martin (38) entfernte aus einer Gallenblase, welche durch eine Perforationsöffnung mit einer den Bauchdecken adhärenten Abscesshöhle von $^1/_2$ Liter Inhalt kommunizirte, einen Cholestearinstein von 5×3 cm Grösse. Glatte Heilung, kein Gallenausfluss durch die Wunde.

Von Fabricius' (14) Fällen erschien der erste unter dem Bilde einer Nabelhernie; bei der Eröffnung fand sich eine Abscesshöhle, die durch einen dünnen Fistelgang mit der Eiter und Steine enthaltenden Gallenblase kommunizirte. Der zweite Fall wurde unter der Diagnose „Fibrom der Bauchdecken" operirt; es fand sich inmitten schwieligen Gewebes ein mit pyogener Membran ausgekleideter, daumendicker, einige Gallensteine enthaltender Kanal. Im dritten Fall handelte es sich um einen grossen, die ganze Rectusscheide anfüllenden, Gallensteine enthaltenden Abscess.

Gallandet (19) eröffnete bei einem 53jährigen Mann, der sich seit drei Wochen im Zustand allgemeiner Sepsis befand und seit zwei Tagen einen fluktuirenden Tumor unter dem rechten Rippenbogen hatte, letzteren, eine geräumige Abscesshöhle, welche mit der Gallenblase kommunizirte. Tod am achten Tag. Die nur auf die Besichtigung der Abscesshöhle sich erstreckende Obduktion zeigte, dass dieselbe von Leber, Quercolon, Magen, Duodenum und Bauchwand begrenzt und durch Adhäsionen gegen die freie Bauchhöhle abgeschlossen war. — Im zweiten Fall bestand Hydrops der Gallenblase mit Pericholecystitis und eiteriger Cholangitis geringen Grades. Cholecystostomie. Entlassung mit wenig secernirender Fistel.

Routier (53). Bei einer Patientin war eine Eiteransammlung am unteren Leberrand ohne bestimmte Diagnose eröffnet worden; es blieb danach eine Fistel und ein grosser Tumor, der von der Leber bis in die Fossa iliaca reichte. Routier fand bei der Operation, dass es sich um eine Cholecystitis calculosa perforativa handelte, entfernte sechs Steine und nähte die Gallenblase aus Furcht vor ihrem infektiösen Inhalt an die Bauchhaut an, was er sonst nicht zu thun pflegt. Es besteht noch eine Fistel, die er durch Zerstörung der Gallenblasenschleimhaut zu heilen hofft.

Ueber 2 Fälle von tödtlicher Perforationsperitonitis berichten v. Haefen (21) und Hirtz (23) in ihren Dissertationen. Im Fall des Ersteren hatte ein Leberangiom durch Uebergreifen auf die steinhaltige Gallenblase die Ruptur

derselben veranlasst, im Fall von Hirtz war der Tod durch Ruptur eines kleinen Ductus hepaticus bei Steinverschluss der Papilla Vateri verursacht worden.

Die traurigen Folgen einer an unrechter Stelle konsequent durchgeführten konservativen Behandlung illustrirt die ausführliche Krankengeschichte Rendu's (49). Ueber drei Jahre lang war die Frau intern behandelt worden, bis die anfangs als unbestimmte Verdauungsstörungen auftretenden Beschwerden durch das Stadium der Koliken, erst mit, dann ohne Ikterus, erst ohne, dann mit Fieber und in zunehmender Häufigkeit auftretend, in einen Zustand hochgradiger Kachexie übergegangen waren. Um diese Zeit bildete sich ein pericystischer Abscess, der nun glücklich zu einem operativen Eingriff zwang. Dieser bestand aber nur in Eröffnung des Abscesses und Entfernung einiger Steine aus ihm und der mit ihm kommunizirenden Gallenblase, während Pat. gleichzeitig das Glück hatte, einen offenbar aus dem Choledochus in den Darm durchgebrochenen grossen Stein per vias naturales zu verlieren. Anstatt nun den Heilbestrebungen des langmüthigen Organismus zu Hülfe zu kommen und eine Besserung der eiterigen Cholangitis (es bestand erhebliche, schmerzhafte Lebervergrösserung) durch ausgiebige Drainage der Gallenwege anzubahnen, wurde dieselbe nach kaum acht Tagen bereits entfernt. Die Folgen blieben nicht aus: Die alten Beschwerden kehrten in Gestalt von fieberhaften Anfällen wieder — trotzdem hält Rendu die Prognose für günstig und setzt die interne Behandlung mit allen möglichen Mittelchen unverdrossen fort!

Diesem Hyperkonservativen stehen zwei Radikale in Wolynzew (62) und Cushing (6) gegenüber. Ersterer meint, dass, abgesehen von unüberwindlichen technischen Schwierigkeiten, „jede kranke Gallenblase entfernt werden muss, wenn keine Erkrankung der Leber, die sich in Fieber oder Ikterus oder Koliken äussert, vorhanden ist“. Er glaubt, dass in Zukunft die Gallenblase ebenso oft exstirpirt werden wird, wie etwa der Wurmfortsatz bei Appendicitis. Wanach (St. Petersburg).

Cushing empfiehlt, jede erkrankte Gallenblase zu entfernen. Sie ist ebenso wie der Appendix vermiformis ein nutzloses Organ und sollte deshalb nach denselben Grundsätzen behandelt werden. Maass (Detroit).

Hotchkiss (26) bespricht in Kürze die Pathologie, Diagnose und Therapie der Gallensteinkrankheit an der Hand von 21 selbst beobachteten Fällen, von denen keine genaueren Krankengeschichten gegeben werden. Seine Ausführungen enthalten nichts Neues.

Die Dissertation von Lücke (35) giebt einen guten Ueberblick über den Standpunkt, auf dem die meisten Chirurgen heute der Cholelithiasis gegenüber stehen. Er fügt vier von Klaussner operirte Fälle hinzu, bei denen nur bemerkenswerth ist, dass Klaussner die Cholecystostomie zweizeitig ausführt.

Steinthal (55) giebt unter Hinzufügung einiger typischen Krankengeschichen einen kurzen Abriss der Klinik der Gallensteinkrankheit, der, für den praktischen Arzt bestimmt, dem Fachchirurgen nichts Neues bringt. Seine Indikationsstellung zum operativen Eingriff ist die bei der Mehrzahl der Chirurgen übliche.

Unter Zugrundelegung des von Obalinski gesammelten Materiales bringt Droba (11) eine fleissige Monographie über die Chirurgie der Gallenwege, wobei er die jetzt allgemein gangbaren Ansichten vertritt.

Trzebicky (Krakau).

Kehr (27) bringt mit Unterstützung seiner Assistenten Eilers und Lucke das Krankengeschichtenmaterial zu seinem in der v. Volkmann'schen Sammlung veröffentlichten Vortrag. Dasselbe umfasst nicht weniger als 214 Seiten und ist unter folgenden Rubriken vertheilt: 1. Fälle, in denen kein chirurgischer Eingriff vorgenommen wurde (6); 2. konservative Gallenblasen-Operationen (einschl. Cysticus): 58 Patienten mit 68 Laparotomien und drei Todesfällen; 3. Cystektomien: 55 Patienten mit 59 Laparotomien und zwei Todesfällen; 4. Choledochotomien und Hepaticusdrainagen: 29 Patienten mit 32 Laparotomien und vier Todesfällen; 5. komplizirende Operationen (Magen, Darm, Pankreas etc.): 35 Patienten mit 43 Laparotomien und 23 Todesfällen. — Die unter 1. angeführten Fälle litten entweder an akutem Choledochusverschluss oder Carcinom und blieben deshalb unoperirt, oder sie verloren unter der Wirkung von Abführmitteln ihre Schmerzen und verweigerten deshalb die Operation. Bei der Cystotomie näht Kehr die Gallenblase stets mit Seide an und knüpft die Fäden über einen Draht, um ihr Hineinfallen in die Blase zu verhindern. Beim Absuchen des Cysticus hat man sich vor dem Hineinschieben von Steinen in den Choledochus zu hüten; passirt dies doch, so soll man die Stöpselung der Gallenblase versuchen, ehe man zur Choledochotomie schreitet. Die Cystendyse ist eine überflüssige Operation, da alle Gallenfisteln zuheilten; sie ist aber auch unzweckmässig, da eine längere Zeit fortgesetzte Drainage zur Ausheilung der Gallenblasenentzündung nöthig ist und auch bei grösster Sorgfalt Steine zurückbleiben können. Auch in der extraperitonealen Methode kann Kehr nur einen Rückschritt sehen. Die Rippenknorpelresektion zur Freilegung sehr hoch sitzender Blasen ist sehr selten und fast nur bei Männern nöthig, und wenn möglich, zu vermeiden. Zweizeitige Cystostomie ist nur ausnahmsweise bei schlechter Narkose und sehr geschrumpfter Blase, wenn Ektomie und Schlauchverfahren nicht möglich, gestattet. Viel häufiger als früher übt er jetzt die Cystektomie und zwar besonders bei chronischen Fällen. Dabei soll man den Cysticus vorher abklemmen, damit keine Steine in den Choledochus gerathen, der Choledochus muss frei, der Pankreaskopf nicht vergrössert sein, Cysticusstumpf und A. cystica sollen isolirt unterbunden werden und Stumpf und Leberbett der Blase sind zu tamponiren. — Bei sicher konstatirtem lithogenem Choledochusverschluss soll mit der Operation nicht länger als 1/4 Jahr gezögert werden wegen der Gefahr cholämischer Blutungen bei langdauerndem Ikterus. In jedem Fall von infektionsverdächtiger Galle ist die Naht zu unterlassen und die Hepaticusdrainage auszuführen, dann sind auch die Fälle von „Perialienitis infectiosa" nicht stets letal, wie Riedel meint, sondern heilbar, solange noch keine Infektion der feinsten Gallenwege besteht. Bei jeder Choledochotomie soll tamponirt werden. — Die Cystostomie bei Carcinom hat nicht viel Zweck; wenn eine Radikaloperation, wie meistens, nicht mehr ausführbar ist, soll man sich mit der Probeincision begnügen. Anastomosenbildung zwischen Gallenblase und Darm ist wegen der Infektionsgefahr durch Darmbakterien möglichst einzuschränken. — Gegenüber Riedel wird betont, dass nicht jede Gallensteinkolik auf Entzündung beruht, sondern auch reine Einklemmungskoliken vorkommen, dass eine Perialienitis serosa wohl nicht existirt, sondern regelmässig eine infectiosa ist, dass das Vorkommen eines rein entzündlichen Ikterus mindestens nicht bewiesen ist, dass die Rückbildung einer akuten Cholecystitis nicht durch Steinverschluss des Blasenhalses und Eindickung bezw. Resorption des

infektiösen Materials in der Gallenblase, sondern durch Wiederfreiwerden des Cysticus und Abfluss des Blaseninhaltes in den Darm zu Stande kommt, dass eine dauernde Steineinklemmung im Cysticus wohl möglich ist, dass endlich in den Fällen, bei welchen die Operation Adhäsionen der Gallenblase, aber keine Steine ergiebt, die vorausgegangene Cholecystitis häufig eine traumatische war. — Im Gegensatz zu Naunyn hält Kehr daran fest, dass bei der Cholecystitis calculosa die Leber äusserst selten durch Schwellung und Cholangitis betheiligt ist, dass bei Obstruktionsikterus die Choledochotomie gefahrloser ist, als das Abwarten bis zur möglichen Bildung einer Choledochoduodenalfistel, sowie dass die chirurgische Behandlung der Cholelithiasis bessere Resultate giebt als die medikamentöse. Bei Cholangitis acutissima operirt er unter allen Umständen. — Für die Nachbehandlung ist die ausgiebige Anwendung subcutaner Kochsalzinfusionen sehr zu empfehlen, besonders beim Bestehen von peritonitischen Symptomen. Nachkuren in Karlsbad sind in allen Fällen sehr wünschenswerth. — Von allen Operationen, die Kehr ausführte, verliefen 49 letal = 12%. Unter Abrechnung der bei Carcinom, eiteriger Cholangitis und Sepsis vorgenommenen und der durch Eingriffe an Magen und Darm komplizirten Fälle berechnet er 3,4% Mortalität, wovon auf die Cystostomie 0%, auf die Cystektomie 3%, auf die Choledochotomie 10% entfallen.

Herrmann (22) und Fink (15) betrachten die Behandlung der Cholelithiasis vom Standpunkt des Karlsbader Badearztes. Herrmann als Interner kommt dabei zu dem Resultat, dass bei der regulären Form der Cholelithiasis, welche das Leben des Patienten nur selten bedroht, in erster Linie die interne bezw. Mineralwasserbehandlung in Betracht kommt, während sich dieselbe bei der irregulären Form wirkungslos zeigt. Ihren Nutzen verdanken die Mineralwasserkuren nach seiner Ansicht ihrer cholagogen Wirkung, an der er trotz aller Zweifel, die man daran geäussert, festhält; durch sie wird eine Beseitigung entzündlicher oder katarrhalischer Zustände der Gallenblasenschleimhaut erzielt und damit ein Latenzstadium der Cholelithiasis. Eine steintreibende oder abführende Wirkung zur Erklärung der Erfolge heranzuziehen, hält er für kaum berechtigt. Der „gewiss bestehende" Werth der operativen Behandlung wird erst nach eingehender Berücksichtigung der nach der Operation erfolgten Recidive richtig geschätzt werden können. Er sah unter 15 nach früheren Operationen Karlsbad aufsuchenden Patienten sieben mit Recidiven. (Dieselben waren meist keine solchen, sondern es waren Steine bei der ersten Operation zurückgeblieben. Ref.)

Fink (15), in Karlsbad als Spitalchirurg wirkend, berichtet über seine operativen Erfahrungen, die ihn zu einer mit der der meisten Chirurgen übereinstimmenden Indikationsstellung brachten. Nach ihm wird das ärztliche Handeln durch den Grad der Entzündung der Gallenblase bestimmt: Ist dieselbe eine mässige, lokale, auf die Blase beschränkte, so ist die Brunnenkur angezeigt, deren Wirkung er sich ebenso wie Riedel erklärt. Bildet die Entzündung sich nicht zurück, kommt es zu Empyem mit Fieber, Pericholecystitis mit Uebergreifen auf das Peritoneum parietale oder zu Hydrops vesicae mit Schmerzen in Folge von Cysticusverschluss, dann soll mit der Operation nicht gezögert werden; eine Nachkur in Karlsbad hat sich anzuschliessen. Operirt soll ferner werden bei chronischem Choledochusverschluss und bei Verwachsungen, wenn dieselben erhebliche Beschwerden machen; der akute Choledochusverschluss dagegen gehört nach Karlsbad. Die Prozentzahl

der sekundären Carcinome hält er im Vergleich zur Gesammtzahl der Gallensteinkranken für verschwindend klein. — Seine Erfahrungen beziehen sich auf 12 Operationen wegen Cholelithiasis, 1 wegen Cholecystitis infectiosa typhosa, 1 wegen Gallensteinileus, 1 wegen Ruptur der Gallenblase, 1 wegen Vereiterung der Leber mit beginnender Peritonitis, 1 wegen Carcinom der Gallenblase, 1 Explorativschnitt. Von den zuerst genannten 13 Fällen werden ausführliche Krankengeschichten gegeben. — Wo die Gallenblase schwere Veränderungen zeigt, räth Fink zur Exstirpation, die er auch für die Fälle von Cysticotomie und Choledochotomie — freie Passage des Choledochus vorausgesetzt — für das Normalverfahren hält.

Wölfler (61) vertritt eine ähnliche Indikationsstellung: Die akute Cholecystitis gehört nach Karlsbad; ist das Leiden chronisch recidiv geworden, treten die Komplikationen der „irregulären" Cholelithiasis hinzu, dann ist zu operiren; Adhäsionen erhöhen die Gefahr der Operation nicht wesentlich. Der chronische Choledochusverschluss, der noch immer die schlechtesten Operationsresultate giebt, sollte durch rechtzeitiges Operiren vermieden werden. „Bei allen schweren Fällen begegnen sich die Indikationen des Internisten mit den Kontraindikationen des Chirurgen." Auch bei vorgeschrittenen Fällen sind die Resultate der Chirurgen immer noch viel besser als die der Internen. Hinsichtlich der Ermittelung von Recidiven sind biographische Statistiken, die sich auf mindestens ein Lebensdecennium des Patienten erstrecken, am Platze, aber nicht nur für die chirurgisch, sondern ebenso auch für die intern behandelten Fälle!

Die Vorträge von Naunyn (42) und Löbker (34) sind bereits im vorigen Jahresbericht S. 740 und 742 ausführlich referirt worden.

Der dort ebenfalls behandelte Vortrag von Riedel (50) ist in so wesentlich erweiterter Form publizirt worden, dass jenem Referat noch folgendes hinzuzufügen ist: Unter Vorführung von drei lehrreichen Krankengeschichten weist Riedel auf die grosse Gefahr der Operation bei bereits ante oper. infizirten Fällen hin. Diese Infektion kommt zu Stande bei einem, gewöhnlich auf erfolglose Anfälle folgenden, theilweise erfolgreichen Anfall mit reell-lithogenem Ikterus. Im klinischen Bild macht sie sich bemerkbar durch langsam zunehmenden Marasmus ohne sonstige ernste Erscheinungen, oft auch ohne Fieber. Könnte man den Zustand immer erkennen, so müssten diese Kranken unoperirt bleiben, da die Operation nur das Leben verkürzt. — Die Indikationen zur Operation fasst Riedel noch einmal in folgenden Sätzen zusammen: Bei dem früher sogenannten typischen Anfall mit raschem Abgang von kleinen Steinen per vias naturales unter Auftreten von reell-lithogenem Ikterus soll zu Anfang gar nicht operirt werden; die Operation kommt auch weiterhin nicht in Frage, wenn fort und fort durch neue Anfälle kleine Steine entleert werden. Wenn aber im weiteren Verlauf trotz immer sich wiederholender Anfälle keine Steine mehr entleert werden, so ist auf das Zurückbleiben von grösseren Steinen in der Gallenblase resp. im Cysticus oder — bei mehr oder weniger dauerndem Ikterus — im Choledochus zu schliessen, dann kommt wieder die Operation in Frage. Tritt aber das Gallensteinleiden wie gewöhnlich (90% der Fälle) in Form von erfolglosen Gallenblasenentzündungen auf, meist also ohne Ikterus, so ist die Operation so früh als möglich indizirt, d. h. sobald durch einmaliges Auflodern des entzündlichen Prozesses die Diagnose auf Stein in der meist Serum, zuweilen aber auch Eiter enthaltenden Gallenblase gestellt ist. Der nächste Anfall kann den im

Blasenhals stehenden Stein schon in die Tiefe treiben; es ist richtig; ihn zu extrahiren, bevor er in die Tiefe geht, weil er aus der Gallenblase leicht und gefahrlos zu entfernen, Patient meist nicht, oder doch nur lokal (bei Eiter in der Gallenblase) infizirt ist.

Naunyn (43) hält in seinem Schlusswort gegenüber Riedel daran fest, dass die frische Cholecystitis calculosa stets infektiöser Natur sei, und will die aseptische Perixenitis nicht gelten lassen. Ferner meint er, dass die Unterscheidung zwischen kleinen und grossen Steinen sich in praxi nicht durchführen lässt, will auch bei häufigem Abgang kleiner Steine operirt wissen und verlangt für die chirurgische Behandlung noch weitere einwandfreie Beobachtungen quoad Recidiv. Die Aufgabe der internen Therapie ist es nicht, das Gallensteinleiden zu heilen, sondern es in den Zustand der Latenz überzuführen, und das gelingt auch bei grossen Steinen.

Die Arbeit von Petersen (45) enthält die ausführlichen Krankengeschichten zu seinem auf dem Chirurgenkongress gehaltenen Vortrag. Dem Referat auf Seite 744 des vorigen Jahresberichtes ist noch die in der Heidelberger Klinik übliche Indikationsstellung hinzuzufügen. Absolute Indikation zur Operation gaben 1. akute Cholecystitis, Empyem mit drohender Peritonitis etc. 2. Chronische Cholecystitis, Hydrops der Gallenblase. 3. Chronisch recidivirende Cholelithiasis mit starken Beschwerden. 4. Chronischer Abstruktionsikterus, längere Zeit unverändert bestehend. Relative Indikation geben 1. chronisch recidive Cholelithiasis mit mässigen Beschwerden. 2. Obstruktionsikterus im Beginn. Relative Kontraindikationen sind sehr intensiver Ikterus, dessen Abnahme wahrscheinlich ist und Cholangitis mit starker Leberschwellung, Fieber, Schüttelfrösten etc.

Mayo (39) berichtet über seine Erfahrungen bei 105 in den letzten 8 Jahren ausgeführten Operationen. Davon waren 64 Cholecystostomien wegen Steinen mit einem Todesfall, darunter vier komplizirt durch Cysticotomie, drei durch Cysticolithotripsie, acht Cystostomien wegen eiteriger Cholecystitis und Cholangitis mit einem Todesfall; sieben Fälle von den 72 heilten nicht aus, theils wegen Fistelbildung in Folge von Cysticusstriktur, theils wegen chronischer Entzündung der Gallenblasenwand. Für diese Fälle ist die Cystektomie indizirt; dieselbe wurde 4mal ausgeführt, stets mit Erfolg. 11 Choledochotomien heilten sämmtlich. Cholecystenterostomie mit Murphyknopf wegen Striktur des Choledochus wurde einmal erfolgreich ausgeführt, dreimal wurden Adhäsionen gelöst, siebenmal ein Explorativschnitt gemacht, siebenmal wurde wegen maligner Tumoren operirt mit drei Todesfällen. — In den letzten zwei Jahren hat Mayo die von Bevan empfohlene Schnittführung angewandt, mit der er sehr zufrieden ist. Hinsichtlich seiner Technik sei noch bemerkt, dass er bei kleiner geschrumpfter Blase die Drainage ohne Fixation ausführt, bei der Choledochotomie in der Regel nicht näht, sondern drainirt, endlich dass er an Stelle der schwierigeren und gefährlicheren Cystektomie die Exstirpation der Schleimhaut der Gallenblase bis in den Cysticus hinein empfiehlt, eine Operation, die er und andere Chirurgen mehrfach mit gutem Erfolg ausgeführt haben. Die Cystendyse verwirft er.

Lejars' (31) Erfahrungen beziehen sich auf 20 Operationen: Zwei Cystektomien wegen akuter Angiocholecystitis colibacteria mit einem Todesfall; für diese Fälle hält er die Drainage der Gallenblase im Allgemeinen für das Normalverfahren. Einmal bildete die vereiterte Gallenblase in der Regio lumbalis einen so gewaltigen Tumor, dass sie vom Rücken her eröffnet wurde,

offenbar unter falscher Diagnose. 17 mal wurde wegen Cholecystitis calculosa operirt, davon dreimal wegen Hydrops vesicae mit Schlussstein im Blasenhals, alle geheilt, 12 mal wegen massenhafter Steine in der wenig oder nicht ausgedehnten Blase (9 Cystostomien mit 2 Todesfällen, 3 Cystectomien, alle geheilt), zweimal wegen geschrumpfter, steinhaltiger Blase. — Die operativen Eingriffe bei der Cholelithiasis versprechen nicht nur unmittelbare, sondern auch Dauererfolge. Die Cystostomie ist indizirt bei allen infektiösen, eiterigen und den durch freien oder eingekeilten Schlussstein ausgezeichneten hydropischen Blasen, sowie der Mehrzahl der gewöhnlichen Arten der Cholelithiasis; ein grosser Theil der letzteren sei allerdings im Interesse des Dauererfolges besser der Ektomie zu unterwerfen. (Welche? wird nicht gesagt. Ref.)

Ransohoff (48) widerspricht Riedel, dass die Gallensteinkolik mehr durch Entzündung als durch Durchtritt von Steinen bedingt sei. Er habe oft gesehen, dass das Einführen von Sonden in den gesunden Cysticus der Kolik sehr ähnlichen Schmerz hervorrufe. — Zwei Gründe für dauernde Fisteln nach Operationen sind Annähen der Gallenblase an die Haut statt an das parietale Peritoneum und der Gebrauch von Seide als Nahtmaterial für diesen Zweck. Cholecystostomie in zwei Sitzungen ist nur indizirt, wenn auf Grund von schwerem Ikterus Blutungen zu befürchten sind und wenn in solchen Fällen eine gut ausgedehnte Gallenblase vorhanden ist. Die Gallenblase sollte nur entfernt werden, wenn sie geschrumpft und brüchig ist. Bei Choledochussteinen soll nicht eine Blasendarmfistel angelegt werden, sondern der Stein entfernt, als Ursache von Carcinomen. Diese gefährlichen Operationen würden sehr viel seltener werden, wenn Gallensteine früher operirt würden. Bis jetzt machen sie etwa 6% der Gallensteinoperationen aus. Von sieben Choledochusoperationen verlor Ransohoff zwei Fälle an Nachblutungen und einen, bei welchem neben dem Stein Carcinom bestand. Die in der Gallenblase vorgefundenen Steine haben sich in der Regel alle zu derselben Zeit gebildet. Nach Entfernung der Steine tritt Wiederbildung nur ein bei Reinfektion. Ransohoff hat 62 Gallensteinoperationen gemacht. Maass (Detroit).

Bertelsmann (4) tritt gegenüber der Ansicht Riedel's von der entzündlichen Entstehung der Gallensteinkolik für die Wichtigkeit mechanischer Ursachen ein. Er sah in drei Fällen von Choledochusverschluss durch Tumor typische Kolikanfälle, ohne dass Steine vorhanden waren. Er erklärt dieselben wie Kehr durch krampfhafte Kontraktionen der Blasenmuskulatur, die ihrerseits durch die Ueberdehnung des Organes in Folge der Gallenstauung ausgelöst werden. Er führt diesen Gedankengang weiter durch für die verschiedenen Formen der Cholelithiasis und findet, dass sich alle Fälle von Koliken wohl durch die Annahme eines Krampfes der Blasenmuskulatur erklären und diese sich meist auf mechanische Verhältnisse ohne Zuhilfenahme einer Entzündung zurückführen lasse. „Echte Gallenblasenkoliken können ohne Entzündung und ohne Einklemmung vorkommen, die Entzündung kann die erste Ursache der Kolik sein, indem sie zu Kontraktionen der Gallenblase Anlass giebt, sie kann aber auch diese nur begleiten. Die Entzündung wird den Schmerz der Kontraktion zu furchtbarer Höhe steigern, die Kontraktion kann aber auch allein Schmerz auslösen. Das klinische Handeln muss stets von dem Bewusstsein geleitet sein, dass die Kolik höchst wahrscheinlich eine Entzündung begleitet; es giebt aber auch eine heftige Kolik ohne Entzündung."

Mc Cosh (37). Wahrscheinlich in 90% der Fälle sind die Gallensteine

die Ursache entzündlicher Vorgänge in den Gallenwegen, aber diese letzteren, nicht die Steine selbst, verursachen die schweren Symptome. Ausdehnung der Gallenblase bei Steinverschluss des Ductus communis findet sich gewöhnlich nur in akuten Fällen, bei allen chronischen ist die Blase geschrumpft. In neun Fällen von Choledochussteinen fand Mc Cosh die Gallenblase sechsmal verdickt und kontrahirt. Während die normale Galle steril ist, ist sie bei Cholecystitis infektiös. Besonders leicht scheint eine Infektion mit Typhusbacillen stattzufinden. Wenn bei akuter Cholecystitis Ausdehnung der Gallenblase, Schmerz und Fieber länger als zwei Wochen bestehen, soll die Operation in Erwägung gezogen werden. Wenn bei wiederholten Gallensteinkoliken keine Steine im Stuhlgang abgehen, so ist es besser, zu operiren, als zu warten. Unter solchen Umständen handelt es sich meist um grössere Steine, besonders wenn gleichzeitig keine Gelbsucht besteht. Es ist jedoch zu beachten, dass nicht immer die grössten Steine die schwersten Symptome machen. Mc Cosh berichtet einen Fall, von dem er glaubt, dass die schweren Symptome durch drei nicht ganz stecknadelkopfgrosse Steine veranlasst wurden.

Maass (Detroit).

In der Diskussion über den Vortrag von Mikulicz (40) bemerkt Kast, dass die Fälle von fühlbarer Gallenblase nach seiner Ansicht dem Chirurgen gehören; Cholelithiasis als solche, auch mit chronisch recidivirender Cholecystitis betrachtet er dagegen erst dann als Objekt derselben, wenn eine Karlsbader Kur erfolglos geblieben ist. Riesenfeld meint, dass die Indicatio vitalis zur Operation nur selten vorliegt, häufig recidivirende Kolikanfälle aber die Operation indiziren; häufig werden die Koliken bei fehlendem Ikterus falsch gedeutet. Kolaczek glaubt der Cystektomie keinen wesentlichen Vorzug vor der ungefährlicheren Cystostomie geben zu sollen, da auch nach ersterer ein Recidiv durch Steinbildung in den Ductus hepatici oder dem Cysticusstumpf nicht auszuschliessen sei. Eine grosse, steinhaltige Gallenblase kann auch ohne Koliken rein durch mechanische Belästigung des Kranken die Operation indiziren, wie er an einem Fall zeigt. Tietze führt einen Fall an, der illustrirt, dass auch eine einfache Cholecystitis die Einklemmung eines Steines vortäuschen kann; Drainage der Blase beseitigte die Entzündung und führte zur Heilung.

Castaing's Thèse (5) geht aus von vier in der Jeannel'schen Klinik operirten Fällen, deren einer im Kapitel „Gallensteinileus" besprochen wird. Die drei anderen betreffen je einen Fall von Cholecystitis calculosa mit Pericholecystitis, Netzverwachsungen und Steinen im Cysticus, geheilt durch Cystostomie, einen unkomplizirten Fall von Cystostomie wegen Steinen in der Blase und eine Operation wegen Gallenfistel, veranlasst durch Steindurchbruch durch die Bauchdecken, beide geheilt. Bei dem letzten Fall war bereits ein Abschluss der Gallenblase gegen die Abscesshöhle, in welche der Stein durchgebrochen war, erfolgt, die Operation gestaltete sich daher sehr einfach. — Verf. bespricht im Anschluss an diese Fälle in acht Kapiteln die Geschichte der Gallensteinchirurgie, die Anatomie der Gallenwege, Bildung der Gallensteine, die Klinik der Cholelithiasis, Gallensteinileus und Operationsmethoden. Die Litteratur ist im Allgemeinen gut verarbeitet, wenn auch gerade die deutsche Litteratur der letzten Jahre nicht hinreichend berücksichtigt ist. Daher kommt es, dass ihm die Wichtigkeit der Cholecystitis für das Zustandekommen der Koliken entgangen ist, dass er die symptomlos verlaufende, schleichende Pericholecystitis mit ihren Verwachsungen und Adhäsionsbeschwerden kaum kennt und dass er meint, bei der Indikationsstellung zu

operativen Eingriffen seien einfache Schmerzen von langer Dauer und die soziale Stellung der Patienten stets vernachlässigt worden. Unzutreffend ist die Angabe, dass die Fistelbildung zwischen Gallenblase und Duodenum die häufigste Art des Durchbruches, die Choledochoduodenalfistel ziemlich selten sei; auch ist der Durchbruch von Gallensteinen in eine abgekapselte pericystitische Höhle und sekundär nach aussen viel häufiger, als Castaing annimmt. Abgesehen von diesen und einigen minder wichtigen Ausstellungen ist der Stoff gut verarbeitet und namentlich das Kapitel über Gallensteinileus sowie über die Operationsmethoden und ihre Indikationen zeugt von Verständniss und Kritik. Die zum Theil unglaublichen Wortverstümmelungen beim Citiren deutscher Arbeiten hätten wohl unschwer vermieden werden können.

Kehr (28) sucht in seiner „Diagnostik" seine Erfahrungen besonders für den praktischen Arzt nutzbringend zu machen. Ausgehend von dem gewiss richtigen Grundsatz, dass eine exakte Diagnose Vorbedingung für ein richtiges ärztliches Handeln ist, fasst er die Hauptergebnisse seiner Erfahrungen, wie sie in zahlreichen früheren Publikationen vorliegen und dem Fachchirurgen bekannt sind, in vier anregend und klar, wenn auch etwas weitschweifig geschriebenen Vorträgen zusammen, von denen der erste die pathologische Anatomie, der zweite Anamnese und Untersuchung, der dritte die spezielle Diagnose und der vierte die Therapie der Cholelithiasis behandelt. Im dritten Abschnitt wird für die spezielle Diagnose ein förmliches Schema angegeben, das allerdings nach Wunsch des Verf. die individuelle Diagnose nicht ersetzen, sondern nur erleichtern soll. Im zweiten Theil der Arbeit wird das im ersten Gesagte durch 100 ausgewählte, besonders lehrreiche Krankengeschichten erläutert, welche sehr sorgfältig geführt und mit epikritischen Bemerkungen versehen sind. An ihnen soll der Arzt lernen, die richtige Diagnose und die Indikation zu Operation zu finden. In Erwägung dieser Absicht muss die die Reihe eröffnende Krankengeschichte als nicht hierher gehörig bezeichnet werden. Denn einmal gestattete der Sachverhalt in diesem Falle überhaupt nicht, die Diagnose auf „Steine in der unveränderten, nicht entzündeten Gallenblase" zu stellen, da dieselben niemals Symptome gemacht hatten, sondern nur zufällig bei der Operation einer gangränösen Kruralhernie entdeckt wurden, und zweitens war die Exstirpation der Gallenblase aus denselben Gründen durchaus nicht indizirt. — Als Anhang bringt Kehr 13 Krankengeschichten in jüngster Zeit von ihm operirter Fälle und betont bei dieser Gelegenheit wieder Riedel gegenüber, dass er die Möglichkeit eines entzündlichen Ikterus zwar nicht leugne, aber auch nicht als bewiesen annehmen könne, dass er derartige Fälle von schleichender Infektion des Gallensystems, wie sie Riedel in seiner oben referirten Arbeit beschreibt, niemals gesehen habe und dass letzterer sicher von seiner pessimistischen Auffassung über das Schicksal der Patienten mit schwer infizirten Gallenwegen zurückkommen würde, wenn er für diese Fälle die regelmässige Hepaticusdrainage acceptiren würde. Hinsichtlich der Operationstechnik geht Kehr immer radikaler vor; „entweder gründlich oder gar nicht operiren" ist seine Devise; Cysticus, Choledochus und Hepaticus sollen ebenso gründlich palpirt, aufgeschnitten und drainirt werden, wie die Gallenblase, nur so wird eine wirkliche Heilung zu erzielen sein.

Poppert (46) empfiehlt die schon auf dem Chirurgenkongress 1898 für kleine geschrumpfte Gallenblasen angerathene „wasserdichte Drainage" jetzt generell für alle Cystostomien und Choledochotomien. Die Technik der

Operation ist im vorigen Jahresbericht Seite 746 eingehend beschrieben worden. Poppert rühmt der Methode nach, dass sie mit absoluter Sicherheit gegen Peritonitis schützt, dass die Technik sehr leicht ist, keine Bauchbrüche entstehen, auch abnorm gelagerte, geschrumpfte und brüchige Blasen leicht drainirt werden können, dass keine Fisteln zurückbleiben und dass auch die früher verzweifelten Fälle von Choledochusverschluss bei infektiöser Cholangitis zu glücklichem Ausgang mit derselben geführt werden können. Auf ein Vorschieben des Rohres bis in den Hepaticus nach Kehr legt er keinen Wert. Er hat nach dieser Methode 128 Cystostomien, 5 Cystostomien mit Cystikotomie und 29 Choledochotomien mit Cystostomie mit bestem Erfolge ausgeführt.

Lauenstein (30) glaubt, dass sich manche Zustände der Gallenblase (leere Blase bei Steinen im Cysticus, ebenso prall mit Galle gefüllte Blase bei Anwesenheit eines Schlusssteins im Blasenhals) nur unter der Annahme eines „Ventilverschlusses" erklären lassen, der bald in der einen, bald in der anderen Richtung wirkt. Die Folge der Ausschaltung der Gallenblase als Reservoir sei kontinuirlicher Abfluss der Galle in den Darm, in Folge dessen dauerndes Offenstehen der Papille und damit erhöhte Gefahr der Infektion der Gallenwege. (Wenn dem so wäre, so müsste infektiöse Cholangitis nach Cystektomie sehr häufig sein. Ref.).

v. Dembowski's (8) Arbeit wird im folgenden Kapitel referirt werden.

8. Erkrankungen des Ductus choledochus (ausschliesslich Tumoren).

1. Auerbach, Ueber Verschluss des Ductus choledochus in seinen untersten Abschnitten durch bösartige Tumoren. Inaug.-Diss. Leipzig 1899.
2. Buchanan, Report of a case, in which Halsteds hammer was used as an aid to the suture of the common bile-duct. Annals of surgery 1899. April.
3. Carle, Sopra alcuni casi di chirurgia delle vie biliani. XIII. Congress der Soc. ital. di chirurgia 1899. 4.—7. Ottobre.
4. Cornillon, Un cas d'obstruction du canal cholédoque par un calcul de cholestérine. Le Progrès médical 1899. Nr 20.
5. Duplay, L'ictère chronique et son traitement chirurgical. La médecine moderne 1899. Nr. 46.
6. — Ueber den chronischen Ikterus nnd dessen chirurgische Behandlung. Allgem. Wien. medizinische Zeitung 1899. Nr. 39—42.
7. Eagleson, Gall-stones in the common duct. The journ. of the Amer. med. Assoc. Jan. 7.
8. *Grenier-Cardenal et Daballeu, Calcul biliaire du cholédoque. Société d'anatomie. Journ. de médecine de Bordeaux 1899. Nr. 33.
9. Haasler, Ueber Choledochotomie. Archiv für klinische Chirurgie 1899. Bd. 58. Heft 2.
10. *Heintze, Fall von akutem lithogenem Choledochusverschluss mit hohem Fieber. Med. Sektion der schlesischen Gesellschaft für vaterländische Kultur 1899. Nr. 100.
11. Herczel Manó, Cholecystenterostomie. Orvosi Hetilap. 86.
12. van Hook, Air-distention in operations upon the biliary passages. Annals of surgery 1899. Febr.
13. Maag, Cholecystostomie und Cholecystenterostomie. Hospitalstidende 1899. Nr. 42—43. Copenhagen.
14. Michel, Ein Fall von Choledochusdrainage wegen infektiöser Cholangitis. Inaug.-Diss. Giessen 1899.
15. Morton, Some groups of interesting cases of abdominal surgery. Bristol medico-chirnrgical journal 1899. September.
16. Nicolaysen, Tumor cysticus ductus hepatici et choledochi dilatati. Nordiskt medicinskt Arkiv N. F. Bd. X. 1899. Nr. 16.
17. Pantaloni, Cholédochotomie. Archives provinciales 1899. Nr. 11.

18. Reynier, De la cholédochotomie sans sutures. Congrès français de chirurgie. Revue de chirurgie 1899. Nr. 11.
19. Treves, A case of jaundice of sixteen years standing treated by operation. The Practitioner 1899. Jan.
20. Zembrzuski, Ein Beitrag zur Chirurgie der Gallenwege. Medycyna 1899. Nr. 21.

In den im vorigen Kapitel referirten Arbeiten von Gesterding, Poppert, Ransohoff, Mayo, Petersen, Fink, Kehr, Krause und Rotgans sind Operationen am Choledochus enthalten.

Auch diese Arbeit Pantaloni's (17) stellt einen Abschnitt aus dem mehrfach erwähnten grösseren Werke dar und bringt eine vollständige historische und kritische Uebersicht über die verschiedenen Methoden der Choledochotomie, ihre Indikationen, Technik und Erfolge. Die mit guten Abbildungen versehene Arbeit enthält nichts Neues.

Wohl einzig steht der Fall von Treves (19) in der Litteratur da: 16jähriges Mädchen, Kind gesunder Eltern, bis zum dritten Jahr gesund; dann trat Ikterus auf, der bald den höchsten Grad annahm, um bei völlig entfärbtem Stuhl, tief mahagonibraunem, oft sehr übel riechendem Urin dreizehn Jahre bestehen zu bleiben, sodass Patientin die Hautfarbe einer Ostindierin zeigt. Das Gesicht ist geschwollen, ausdruckslos, wie bei Myxödem, die geistige Entwickelung zurückgeblieben; dabei besteht Dyspepsie, Konstipation, anfallsweise Erbrechen und Blutungen aus Gaumen und Nase. Ab und zu Fieberanfälle. Die Operation stellt eine normale Gallenblase, mit wenig gallig gefärbtem Schleim gefüllt, normalen Cysticus und Hepaticus fest. Der Choledochus ist kaum ½ Zoll lang und endet blind in einem harten fibrösen Knoten, ohne dass selbst ein bindegewebiger Strang seinen weiteren Verlauf angedeutet hätte. Cholecystenterostomie mit Murphyknopf. Effekt der Operation nach 10 Monaten: Pigmentirung von Gesicht und Händen gewichen, während Rumpf und Beine noch stark pigmentirt sind. Der geistige Zustand hat sich erheblich gebessert, Gesicht nicht mehr gedunsen und ausdruckslos, Gewicht hat um 14 Pfund abgenommen; Stuhl normal gefärbt, 1—2 mal monatlich ist er heller und dann der Ikterus stärker; Urin noch gallenfarbig, ebenso besteht Konstipation und Blutung aus Nase und Gaumen noch; die Fieberattacken haben aufgehört, doch ist die Abendtemperatur noch manchmal erhöht.

Nicolaysen (16). Ein 8jähriges Mädchen, das ein Jahr früher während drei Monaten an Ikterus gelitten hatte und später gesund gewesen war, zeigte bei der Aufnahme in die chirurgische Abtheilung des Reichshospitales zu Christiania unterhalb der Leber tief in der Bauchhöhle eine gespannte, 17 × 15 cm grosse Cyste, deren untere Grenze drei Querfinger unterhalb des Nabels lag. Patientin war ikterisch und hatte farblose Stühle. Zunächst wurde eine kleine Incision in die Bauchwand gemacht und ein Tampon eingeführt, um Adhäsionen mit der Bauchwand zu erzeugen. Sechs Tage später Punktion und Fixirung der Cyste, wobei 1500 ccm gallenfarbige Flüssigkeit entleert wurden. Patientin starb am folgenden Tage. Bei der Obduktion zeigte sich, dass die Cyste sich durch eine Erweiterung des ganzen Ductus hepaticus und des grössten Theiles des Choledochus gebildet hatte; die Gallenblase war klein und kommunizirte frei mit der Cyste. Weder Gallensteine noch Tumoren wurden angetroffen. Wahrscheinlich lag eine angeborene Affektion vor.

Hj. von Bonsdorff (Helsingfors).

Morton (15). Im dritten Fall (die ersten beiden siehe im vorigen Kapitel) handelte es sich um einen grossen und mehrere kleine Steine im Choledochus bei einer Patientin, der früher eine Gallenblasenfistel angelegt worden war. Da der grosse Stein beim Manipuliren unter dem Finger verschwand und nicht wieder gefunden werden konnte, gab Morton die geplante Choledochotomie auf und legte eine Cholecystenteroanastomose mit Murphyknopf an. Patientin überstand die Operation, der Knopf ging nach 10 Wochen ab, doch kehrten nach ½ Jahr Schmerzen und leichter Ikterus wieder und sie starb an einer „Herzerkrankung“ ¼ Jahr später. Bei der Sektion fand sich ein grosser Stein in dem enorm dilatirten Choledochus.

Eagleson (7) berichtet über zwei günstig verlaufene Fälle, in denen er Gallensteine aus dem Choledochus entfernte. Einer der Fälle ist dadurch ausgezeichnet, dass der Stein unter dem fixirenden Finger fortschlüpfte und erst bei einer zweiten Operation wieder gefunden wurde. Bei der ersten Operation wurden nur einige Steine aus der Gallenblase entfernt und der Choledochus nicht eröffnet. Maass (Detroit).

Cornillon (4) führt als Beispiel für die Richtigkeit der Courvoisier-Terrier'schen Lehre, wonach bei Verschluss des Choledochus durch Carcinom die Gallenblase gross und hydropisch, bei Verschluss durch Stein klein und atrophisch sein soll, einen Fall von Steinverschluss an, der in Folge der Weigerung der Patienten, sich operiren zu lassen, starb, und bei dem die Sektion eine kleine, geschrumpfte Blase ergab.

Reynier (18) berichtet über eine Choledochotomie wegen Steinverschlusses, die er bei einer 44jährigen Frau ausführte, welche 12 Jahre lang auf „Magenkrämpfe“ behandelt worden war, bis sie endlich Ikterus bekam. Unter Drainage des Choledochus erfolgte die Heilung in zwei Monaten.

Michel (14) berichtet über einen Fall von infektiöser Cholangitis, bei welchem Poppert mit Erfolg die wasserdichte Drainage der Gallenblase und des Choledochus ausführte. Steine waren weder in der Blase noch in den Gallengängen vorhanden, der Choledochus aber war stark dilatirt.

Duplay (5, 6) bespricht im Anschluss an einen Fall von chronischem, lithogenem Choledochusverschluss die Pathologie und Therapie des chronischen Ikterus, ohne etwas Neues zu bringen. Erwähnenswerth ist es vielleicht, dass er die Cystektomie auf die Fälle beschränkt wissen will, bei denen vollständige Obliteration des Cysticus besteht, sowie dass er bei Choledochotomie grundsätzlich nicht näht, sondern tamponirt. Wenn möglich, will er an die Stelle der Choledochotomie die Choledocholithotripsie setzen, ein Vorgehen, bei dem ihm deutsche Chirurgen wohl nicht folgen werden.

Maag (13). Kasuistische Mittheilung. Cholecystenterostomie wurde in einem Fall von Cancer im Kopf des Pankreas mit chronischem Ikterus gemacht, mit gutem Resultat. Schaldemose (Kopenhagen).

Herczel Manô (11). An einem 41jährigen Manne, bei welchem ein inoperabler Pankreastumor auf den Choledochus übergriff und dessen Lumen verengerte, vereinigte Verfasser den tiefsten Punkt der Gallenblase mit dem höchsten des Jejunum mittelst eines Murphyknopfes kleinsten Kalibers, der am 12. Tage abging. Der Ikterus schwand, Patient nimmt zu.

Zembrzuski (20). Ein 34jähriges Fräulein litt seit mehreren Monaten an schwerem Ikterus mit zeitweisen Fieberbewegungen, aber ohne deutliche Kolikanfälle. Die Untersuchung der stark herabgekommenen Patientin ergab eine schmerzhafte Anschwellung der Leber, die Gallenblase war als prall ge-

spannter Tumor deutlich palpabel. Stuhlgang ganz entfärbt. Da Patientin zusehends verfiel, wurde von Kosiński die Cholecystostomie ausgeführt. Nach Eröffnung der Bauchhöhle in der Mittellinie wurde die zum mindesten um das vierfache vergrösserte Gallenblase punktirt und etwa 150 ccm Galle entleert. Gallenblase und Gallengänge erwiesen sich frei von Steinen, dagegen konnte man genau fühlen, dass der gemeinsame Gallengang durch eine harte, vom Pankreaskopf ausgehende, knollige Geschwulst umwachsen und komprimirt war. Ueber die Natur der Geschwulst konnte sich Kosiński nicht klar werden. Fixation der Gallenblasenöffnung in der Laparotomiewunde beendigte die Operation. Der postoperative Verlauf an und für sich war ganz normal. Nichtsdestoweniger erholte sich Patientin durchaus nicht, da die komplete Unwegsamkeit des Choledochus weiter anhielt. Kosiński entschloss sich daher zur Cholecystenterostomie, welche auch mittelst Murphyknopf vom kleinsten Kaliber ausgeführt wurde. Der postoperative Verlauf war diesmal durchaus kein glatter. Abgesehen von mässigen Fieberbewegungen stellten sich am 9. Tage nach der Operation gefahrdrohende Symptome einer kompleten Darmocclusion ein, welche allen gebräuchlichen Mitteln widerstanden und erst auf Eingiessung von Oel durch die Gallenblasenfistel cessirten. Am 18. Tage ging mit dem Stuhl auch der Knopf ab, dessen Lumen durch harte Kothmassen verstopft war. Von da an machte die Genesung rasche Fortschritte. Am 37. Tage nach der Operation schloss sich die Gallenfistel. Trzebicky (Krakau).

Auerbach (1). Fall 1: Klinische Diagnose: Cholelithiasis mit Ikterus. Cholecystostomie. Exitus. Obduktion ergiebt Carcinom des Pankreaskopfes mit Durchbruch in den Choledochus. — Fall 2: Carcinom des Pankreas mit Kompression des Choledochus diagnostizirt; keine Operation; Exitus. Obduktion bestätigt die Diagnose. — Fall 3: Diagnose: Cholelithiasis, Cirrhosis hepatis post cholelithiasin. Icterus gravis; kommt nach $1^1/_2$jähriger interner Behandlung zum Exitus. Obduktion: Pankreascyste mit starker Kompression des Choledochus. — Fall 4: Carcinom des Pankreas, in die Wand des Choledochus durchgebrochen und die Papille vollständig verschliessend. — Fall 5: Carcinoma pylori mit Einbeziehung des Pankreas und Choledochus. Beide Fälle nur Sektionsbefund. — Fall 6: Carcinoma ventriculi, bei der unter der Diagnose „Cholelithiasis" unternommenen Operation aus einer Verhärtung am Pylorus diagnostizirt. Gastroenterostomie, Circulus vitiosus, Enteroanastomose, trotzdem fortdauerndes Erbrechen und Exitus. Sektion: Carcinom im absteigenden Schenkel des Duodenums im Bereich der Papille, auf den Pankreaskopf übergreifend. Metastasen in der Leber, hochgradige Erweiterung der Gallenblase, Stauungsleber. — Fall 7: Carcinom der Papilla duodenalis diagnostizirt, durch Sektion bestätigt, zahlreiche Metastasen in der Leber, Gallenblase enorm ausgedehnt, ebenso Hepaticus, Cysticus und Choledochus. — Im Anschluss an diese Fälle bespricht Auerbach die Aetiologie, Symptomatologie und Diagnostik der Kompression des Choledochus durch Tumoren. Seine Fälle scheinen für die Auffassung zu sprechen, welche in der gleichzeitigen Dilatation der Gallenblase ein differentialdiagnostisches Merkmal gegenüber Steinverschluss des Choledochus sieht.

Der Vortrag Haasler's (9), über den zum Theil schon im vorigen Jahresbericht p. 757 referirt wurde, liegt in wesentlich erweiterter Form vor, sodass jenem Referat noch Folgendes hinzuzufügen ist. Haasler weist auf den Verlauf des Endstückes des Choledochus innerhalb der Pankreassubstanz

hin und spricht die Ansicht aus, dass nicht nur Tumoren und entzündliche Erkrankungen des Pankreaskopfes, sondern auch die gewöhnlichen Altersveränderungen — Bindegewebswucherung und -schrumpfung — zu Kompression des Ganges in diesem Abschnitt führen, eine Ansicht, die er durch makro- und mikroskopische Beobachtungen stützen kann. Ferner giebt er eine ausführliche Schilderung der topographischen Anatomie der Pars retroduodenalis choledochi, die dem Verlauf der Gefässe, wie sie sich bei der Operation präsentiren, besonders Rechnung trägt. — Die Krankengeschichten der Hallenser Klinik sind der werthvollen Arbeit auszugweise angefügt.

Betreffs der Chirurgie der Gallenwege schickt Carle (3) voraus, dass die Steine des Ductus choledochus sich häufig im letzten Abschnitt desselben, in der Nähe des Duodenum bilden, weshalb Haasler von einer retroduodenalen Choledochotomie spreche, und meint dann auf Grund seiner eigenen Erfahrungen, dass es unter solchen Umständen besser sei, die Duodenotomie vorzunehmen und einen Einschnitt in die Mündung des Ductus choledochus an der Papille zu machen, da dieser Theil leichter zugänglich sei und sich hier mit grösserer Sicherheit operiren lasse und ausserdem die Verschlussnaht des Duodenum ganz bequem und sicher angelegt werden könne, während bei Ausführung der Choledochotomie, zumal wenn der Choledochus nicht dilatirt ist, die Vernähung desselben fast unmöglich sei. Allerdings sei ein Verschluss des Choledochus nicht absolut nothwendig. Verfasser bemerkt, dass er diese Operation ausführte, ohne zu wissen, dass Kocher und Pozzi sie schon vorher ausgeführt hatten, weshalb ihm auch nicht die Priorität zukomme.

Muscatello.

v. Dembowski (siehe voriges Kapitel Nr. 8) empfiehlt zur Choledochusdrainage einen der Dupuis'schen Schornsteinkanüle nachgebildeten Apparat, dessen kurze Cylinder, mit je einem, an ihnen festgenähten Gummiröhrchen versehen, in den Choledochus gegen Leber und Darm hin eingeführt werden, worauf die langen Halbcylinder durch Aufschrauben einer Hülse vereinigt werden. So wird der Galle einerseits der Abfluss in's Duodenum freigegeben, andererseits wird eine Knickung und Zerrung des Choledochus, wie sie das Gummirohr bei der gewöhnlichen Drainage veranlassen kann, sicher vermieden. Der Apparat liefert die medizinisch-polytechnische Union in Berlin, Ziegelstrasse 3.

Buchanan (2) hat in einem Fall von Choledochotomie wegen Stein mit folgender Naht bei einer 51jährigen Dame den Halsted'schen Hammer angewandt und bestätigt, dass derselbe die Ausführung der Naht wesentlich erleichtert und sicherer macht, indem er ein Hervorziehen des Ganges gestattet, den Gang entfaltet und damit die Gefahr des Mitfassens der Hinterwand vermeidet und Austreten von Galle während der Operation verhindert.

van Hook (12) sah sich in einem Fall von Steinverschluss des Choledochus mit Icterus gravis, Cholecystitis und Cholangitis veranlasst, mit Rücksicht auf die Gefahr cholämischer Blutung und Infektion zweizeitig zu operiren. Er machte zunächst eine einfache Cystostomie, drainirte die Gallenblase fünf Wochen lang und führte erst dann die Choledochotomie aus, letztere mit Hülfe seiner im Kapitel „Allgemeines" beschriebenen Methode. Der Choledochus wurde genäht bei Drainage der Blase, die Naht hielt, Patient wurde geheilt.

9. Gallenstein-Ileus.

1. Castaing, Etudes sur les complications de la lithiase biliaire au point-de-vue chirurgical. Libr. Gimett-Pisseau 1899. Thèse. Toulouse.
2. Fink, Zur Frage: Wann sind Gallensteinkranke zu operiren? Berlin. A. Hirschwald 1899.
3. *Lindström, Ein Fall von Gallensteinileus. Laparotomie am 7. Tage. Tod. Chirurgische Kasuistik aus dem Krankenhause zu Karlskrona. Hygiaea 1899. Bd. LXI. H. 9. p. 266.
4. Rehn, Darmperforation von Gallensteinen nebst Bemerkungen über Gallensteinileus. Verhandlungen der deutschen Gesellschaft für Chirurgie 1899.
5. — Gallenstein-Ileus. Archiv für klinische Chirurgie 1899. Bd. 60. Heft 2.

Fink (2) erwähnt in seiner Arbeit einen Fall von Gallensteinileus, bei dem er operirt hat, ohne eine Krankengeschichte desselben zu geben.

Unter den Beobachtungen Castaing's (1, siehe auch Kapitel 7) befindet sich ein Fall von Gallensteinileus. 64jährige Frau hatte seit einigen Tagen an „Magenkrämpfen" gelitten. In Ermangelung von Ikterus, Entfärbung des Stuhls und Färbung des Urins wurde die Diagnose auf Cholelithiasis nicht gestellt. Jetzt subakuter Ileus, sechs Tage mit galligem, dann fäkulent werdendem Erbrechen und heftigen Schmerzen im rechten Hypochondrium, trotzdem wartet man neun Tage ab, ehe man sich zur Operation entschliesst (Jeannel). Dieselbe ergiebt ausser zahlreichen Adhäsionen einen grossen Gallenstein im Colon transversum als Ursache der Obstruktion. Derselbe wird entfernt, Patientin erholt sich aber nicht mehr und stirbt 6 Stunden post oper.

Rehn (4, 5) operirte bei einer 64jährigen Patientin am vierten Tage unter der Diagnose: Obturationsileus; er fand im unteren Ileum zwei grosse, leicht verschiebliche Gallensteine, die durch Incision entfernt wurden, oberhalb des oberen Steines zeigte der Darm zwei bis zur Serosa reichende Geschwüre. Im Colon transversum zwei weitere, festsitzende Steine, die an Ort und Stelle gelassen werden. Heilung nach vorübergehender Kothfistel, offenbar an der Stelle der Ulcerationen entstanden. — Rehn vertritt mit Körte die Ansicht, dass die mechanischen Theorien des Darmverschlusses durch Gallenstein für die Mehrzahl der Fälle nicht ausreichen, vielmehr die wahre Ursache derselben in den Fällen, wo kein absolutes Missverhältniss zwischen Grösse des Steines und Weite des Darmlumens obwaltet, in entzündlichen Veränderungen im Darm und sekundärer lokaler Peritonitis mit Darmlähmung zu suchen sei. Der Stein verursacht durch die Läsionen, die er auf seiner Wanderung an der Darmschleimhaut setzt und zu denen bald eine Infektion, sei es von Darmbakterien, sei es von dem Stein anhaftenden Mikrobien verursacht, hinzutritt, eine lokale Peritonitis, die ihrerseits Darmlähmung und damit Ileus hervorruft. Durch die Entzündung der Darmwand kann der Stein auch, ohne eingekeilt zu sein, zur Bildung eines Darmdivertikels wie zur Darmperforation Veranlassung geben. Rehn giebt als Beispiel für letzteren Vorgang die Krankengeschichte eines Mannes, bei welchem der Durchbruch des Steines in's Duodenum, sein Einwandern in die Darmschlinge einer Nabelhernie und die Perforation derselben genau zu verfolgen war. Heilung durch Resektion und Enteroanastomose. Dass die durch den Stein erzeugte lokale Peritonitis auch nach Entfernung des Corpus delicti noch verderbliche Folgen haben kann, zeigt ein weiterer Fall Rehn's, bei welchem der Ileus nach Entfernung des Steines weiter bestand und es sich bei der zweiten Operation

zeigte, dass eine Torsion der genähten Darmpartie, bedingt durch Lähmung der betreffenden Schlinge, vorlag. Sobald diese durch Enteroanastomose ausgeschaltet worden war, hörte das Erbrechen auf und es erfolgte am nächsten Tage Stuhlgang, doch erlag Pat. der Herzschwäche. Hinsichtlich der Therapie des Gallensteinileus steht Rehn auf dem Standpunkte, dass dieselbe in der Regel eine operative sein soll; aber nicht genug damit: der Chirurg sollte zu Rath gezogen werden, ehe der Stein in den Darm gelangen und Ileus erzeugen kann, d. h. so lange er noch in der Gallenblase steckt! — Zum Schluss der Arbeit stellt Rehn alle seit Lobstein's Arbeit über dasselbe Thema publizirten Fälle von Gallensteinileus in kurzen Krankengeschichten zusammen.

10. Subphrenische Abscesse.

1. Cantlie, Suprahepatic abscess. British medical journal 1899. Sept. 9.
2. Herhold, Zur Kasuistik des subphrenischen Abscesses. Deutsche militärärztl. Zeitschrift 1899. Heft 10.
2a. A. Netschajew, Ueber rechtsseitige subdiaphragmatische Exsudate. Bolnitschnaja Gaseta 1899. Nr. 34.
3. Olsson, Cholecystitis acuta, peritonitis sero purulenta, abscessus subphrenicus et pleuritis exsudativa dextra. Kasuistik aus dem Krankenhause zu Karlskrona. Hygiaea 1899. Bd. LXI. H. 9. p. 273.
4. Watson, Case of supra hepatic abscess. Incision; resection of rib; recovery. Brit. medical journal 1899. Dec. 16.
5. Winkelmann, Beiträge zur Kasuistik der operativ behandelten subphrenischen Abscesse. Deutsche medizinische Wochenschrift 1899. Nr. 7.

Winkelmann (5) berichtet über vier Fälle seiner Praxis, von denen drei von ihm selbst, einer von Heusner operirt wurde. 1. 37jährige Frau, seit 2½ Monaten krank und unter verschiedenen Diagnosen behandelt, hat eine schwappende Geschwulst hinter der 12. Rippe rechts. Breite Incision entleert ca. 1 Liter Eiter. Abscesshöhle liegt zwischen Zwerchfell und Leber, Aetiologie unklar. Heilung. 2. 22jähriger Mann hatte im Anschluss an Lungenentzündung Furunkulose, dann allgemeine septische Erscheinungen, endlich stellte sich bei hohem Fieber und zunehmender Abmagerung Dämpfung und Schmerzhaftigkeit rechts am Rücken ein. Mehrfache Probepunktionen zwischen 10.—12. Rippe ergaben endlich Spuren von Eiter. Incision über der 12. Rippe, Entleerung und Drainage eines zwischen Zwerchfell und Leber gelegenen, von der rechten Niere sicher unabhängigen Abscesses, ohne Rippenresektion. Heilung. — Ob der Abscess als Metastase der Furunkulose oder als durchgebrochenes, unbemerkt gebliebenes Pleuraexsudat aufzufassen ist, bleibt unentschieden. — 3. 40jährige Frau, subphrenischer Abscess, anscheinend idiopathisch entstanden, durch Resektion der 11. Rippe rechts hinten entleert. Glatte Heilung. — 4. 40jähriger Mann. Hier trat der subphrenische Abscess als Metastase eines grossen Furunkels im Nacken auf, wurde mit Rippenresektion eröffnet und heilte glatt. — In keinem seiner Fälle konnte Winkelmann das Litten'sche Zwerchfellphänomen konstatiren. Er weist auf die Schwierigkeiten der Diagnose und auf die Nothwendigkeit oft zahlreicher Probepunktionen hin, bespricht den Entstehungsmodus der Abscesse und betont die Nothwendigkeit frühzeitiger Diagnose und Operation.

Olsson (3): Der Kranke, ein 56jähriger Mann, wurde mit peritonitischen Erscheinungen in's Krankenhaus aufgenommen. Bei der Operation zeigte sich, dass eine Cholecystitis ohne Stein vorlag und im Anschluss daran eine Peritonitis in der Umgebung der Gallenblase nebst einem subphrenischen Abscess.

Es wurde Cholecystostomie und Drainage der Bauchhöhle und des subphrenischen Raumes ausgeführt. Nachher entwickelte sich eine rechtsseitige Pleuritis, weswegen zweimal Thoracocentesis ausgeführt wurde. Heilung.

Hj. von Bonsdorff (Helsingfors).

Herhold's (2) erster Fall betraf einen mit allgemeinem Unwohlsein und Schmerzen unter dem rechten Rippenbogen ohne Fieber erkrankten Mann. Nach 14 Tagen Fieber und Vorwölbung an der schmerzhaften Stelle. Incision entleert einen zwischen Leber und Zwerchfell gelegenen Abscess. Aetiologie blieb unklar. Glatte Heilung. Der zweite Fall ist nicht als subphrenischer, sondern als paranephritischer Abscess zu bezeichnen.

Cantlie (1): Der subphrenische Abscess ist ätiologisch völlig unabhängig von Dysenterie und Malaria und lediglich eine tropische Erkältungskrankheit (? Ref.) mit besonderer Lokalisation. Der Prozess beginnt in den Lymphbahnen, welche mit der V. cava superior von der Leberoberfläche gegen das Zwerchfell ziehen, als akute Lymphangitis mit Erguss in das die Gefässscheide bildende lockere Zellgewebe. Dieser Erguss geht in Eiterung über, der Eiter ist steril. (? Ref.) In Folge der Schmerzen wird die Athmung rein kostal, der untere Lungenlappen betheiligt sich nicht genügend, wird kongestionirt und diese Kongestion der Lunge tritt nun in den Vordergrund des Krankheitsbildes und lenkt die Aufmerksamkeit von dem eigentlichen Krankheitsherd ab. Charakteristisch für die Lungenkongestion ist ihr häufiger Wechsel, ihr Kommen und Verschwinden von einem Tag zum anderen. Lokale Symptome sind folgende: Perkussion und Palpation der Leber in gewöhnlicher Weise ergeben weder Vergrösserung noch Schmerzhaftigkeit. Legt man dagegen eine Hand in die rechte Lendengegend, die andere auf den Bauch dicht unterhalb des Rippenbogens und schiebt nun die Leber von vorn nach hinten und oben, so entsteht ein ungemein heftiger, fast unerträglicher, in die rechte Schultergegend ausstrahlender Schmerz. Die Perkussion ergiebt eine Vergrösserung der Leberdämpfung nach oben und zwar in Form eines Konus, dessen Basis auf der Leberoberfläche, dessen Spitze etwa in Höhe der rechten Brustwarze sich befindet. Die Interkostalräume in der gedämpften Zone können vorgewölbt sein. Zu diesen lokalen Symptomen kommen Husten, Schmerz beim Liegen auf der linken Seite, abwechselnd Verstopfung und Durchfall, Fieber und Nachtschweisse. Die Behandlung besteht in frühzeitiger Punktion und Drainage. Bei der Punktion hält Cantlie mehrfaches Punktiren der Leber für eine nützliche Blutentziehung. Ist der Abscess gefunden, so wird mit dickem Troikart punktirt, durch die liegenbleibende Kanüle ein viel dickeres Drain, ausgespannt auf einem Metallstab, eingeführt und nach Entfernung der Kanüle von dem Stab losgemacht und der Ausdehnung überlassen. Durch eine Schlauchleitung wird der Eiter in ein mit antiseptischer Flüssigkeit gefülltes Gefäss abgeleitet. Cantlie ist ein Gegner der Incision und Rippenresektion. Er hat mit dieser von ihm geübten Methode von 20 Fällen 17 geheilt.

In der Diskussion giebt Turnbull die Krankengeschichten von drei Fällen, die er in derselben Weise behandelt hat; er kann die Methode nicht genug loben. Sam'bon bestreitet das Vorkommen steriler Abscesse; das Fehlen von Mikroorganismen im Eiter beweist keineswegs, dass der Abscess nicht doch durch solche hervorgerufen wurde. Manson stimmt dem bei. Rho bestreitet, dass der suprahepatische Abscess eine Tropenkrankheit sei, von besonderem Interesse in den Tropen sei er nur wegen der Schwierigkeit

der Differentialdiagnose gegenüber echten Leberabscessen. Aetiologisch sei er gewöhnlich zurückzuführen auf eine ulcerative Enterocolitis ohne Dysenterie oder auch Diarrhöe.

Watson (4) hat bei einem 10jährigen Knaben, der sich in ungemein ernstem Zustand befand, einen subphrenischen, äusserst übel riechenden Eiter enthaltenden Abscess mit Resektion der 5. Rippe operirt. Die Heilung ging auffallend schnell vor sich; bereits nach acht Tagen konnte das Drain entfernt, nach drei Wochen der Knabe entlassen werden, der sich rapid erholte. Ueber die Aetiologie des Leidens erfahren wir nichts. — Watson hält die Rippenresektion und freie Drainage für die beste Methode, über die Methode von Cantlie und Nicholls hat er keine eigene Erfahrung.

Netschajew (2a) beobachtete in vier Fällen die Entstehung rechtsseitiger subphrenischer Exsudate im Anschluss an Traumen der Lebergegend. In drei Fällen war das Exsudat serös mit grösserer und geringerer Beimengung von Galle, wonach oberflächliche Kontinuitätstrennungen der Leber angenommen werden müssen. Alle drei Fälle genasen unter konservativer Behandlung resp. nach Punktion. Im vierten Fall ging das Exsudat nach einem Jahr in Eiterung über. Der Kranke wurde von Trojanow operirt — transpleurale Eröffnung des subphrenischen Raumes nach Resektion der 9. Rippe — und starb an linksseitiger Pneumonie. — Die Röntgendurchleuchtung ist von grossem diagnostischen Werth, da bei subphrenischen Exsudaten ohne Komplikation von Seiten der Pleura oder der Lunge die charakteristischen Konturen der Zwerchfellkuppe und ihre Athembewegungen deutlich sichtbar sind. Wanach (St. Petersburg).

XVII.

Die Verletzungen und chirurgischen Krankheiten der Milz.

Referent: F. Hofmeister, Tübingen.

Die mit * versehenen Arbeiten sind nicht referirt worden.

Verletzungen der Milz.

1. Heaton, Splenectomy for rupture. British med. journal. Febr. 25.
2. — A successful case of splenectomy for rupture. Brit. med. journal. Aug. 10.
3. Madlener, Ueber Milzexstirpation nach subcutaner traumatischer Milzruptur. Münch. med. Wochenschrift. Nr. 43.
4. Rutherford Morison, A case of excision of the spleen for injury, recovery. The Lancet, Jan. 7 u. 14.

Die Kasuistik der subcutanen Milzruptur weist drei neue Fälle auf, in denen jedesmal die Splenektomie zur Heilung führte.

Heaton (2) (die Mittheilung 1 bringt nur eine kurze Notiz) giebt eine sehr genaue Krankengeschichte, nebst den Resultaten der über ½ Jahr fortgesetzten Blutuntersuchung. Es handelt sich um einen 9jährigen Knaben, dem ein Wagen über den Leib gegangen war. 5½ Stunden nach dem Unfall Laparotomie bei sehr schlechtem Allgemeinzustand. Die Blutung aus den Milzgefässen war sehr profus, dass der Stiel provisorisch in eine grosse Klemme gefasst werden musste. Zwei Drittel der Milz waren weggerissen. Durch intravenöse Kochsalzinfusion und Strychnininjektionen während der Operation und der Nachbehandlung gelang es, den Knaben zu retten, der allerdings eine sehr langsame Rekonvalescenz durchmachte, sodass die letzten Reste der Anämie erst nach ½ Jahr verschwanden.

Heaton legt Werth darauf, dass man in solchen verzweifelten Fällen keine Zeit verliert mit Reinigen der Bauchhöhle von flüssigem Blut und Gerinnseln, sondern die Operation so schnell als möglich beende. Aus sieben Fällen, die er gesammelt, zieht Heaton folgende Schlüsse: 1. Der Splenektomie wegen Ruptur folgt unmittelbar eine ausgesprochene Leukocytose, welche allmählich (in 6 Monaten oder länger) zurückgeht. 2. Die verschiedenen Formen der Leukocyten sind in wechselndem Verhältniss vermehrt. 3. Die Erholung von der Anämie geht sehr langsam von statten. 4. In einem Teil der Fälle (3 von 7) traten nach einem Intervall von 10 Tagen bis 3 Wochen Ausfallserscheinungen auf, bestehend in Fieber, Abmagerung, Schwäche, Anämie, frequentem Puls, Blässe, Durst und Kopfweh, welche nach wechselnder Dauer allmählich verschwinden.

Die Beobachtung Madlener's (3) betraf eine 57jährige Frau, welche mit der linken Seite auf die Kante eines Wassereimers gefallen war. Laparotomie 7 Stunden nach dem Fall ergab in abdomine ca. 1 Liter Blut und an der konkaven Milchfläche einen queren bis in den Hilus reichenden Riss. Die Exstirpation führte zu glatter Heilung; die Rekonvalescenz nahm aber auch hier volle 3 Monate in Anspruch. Im 2. und 3. Monat nach der Operation fühlte Patientin, ohne Schmerzen zu haben, sich sehr schwach und appetitlos und zeigte allabendliche Temperatursteigerungen, eine Thatsache, welche mit der Bemerkung des Verfassers, „dass Ausfallserscheinungen nicht bemerkt wurden", nicht ganz in Einklang zu bringen ist. Wegen eines Bauchbruches in der Narbe, welcher Ileuserscheinungen machte, wurde die Frau nach ½ Jahr noch einmal laparotomirt und dabei festgestellt, dass die retroperitonealen und mesenterialen Lymphdrüsen nicht geschwollen waren. Von diesem zweiten Eingriff erholte die Frau sich rasch. In der statistischen Tabelle von 11 Fällen ist die Kasuistik von Vanverts (ref. dies. J.-Ber. Bd. III. S. 759), welche 14 Beobachtungen von Milzruptur enthält, nicht berücksichtigt.

Modern hinsichtlich seiner Aetiologie ist der von Morison (4) mitgetheilte Fall. Ein 16jähriger Bursche rannte auf dem Vordersitz eines Tandems bergabfahrend so gegen eine Mauer, dass er vornüber mit dem Abdomen auf die Lenkstange geprellt wurde. Splenektomie nach 12 Stunden. Da der Pankreasschwanz mitbeschädigt war, wurde ein Drain gegen denselben gelegt. Primäre Heilung. Die von Heaton beschriebenen Ausfallserscheinungen kamen in ausgesprochener Weise zur Beobachtung; ausserdem war der Verlauf anfänglich komplizirt durch eine schwere Gehirnerschütterung, welche Patient bei seinem Sturz erlitten. Die exstirpirte Milz ist genau beschrieben. (Zwei Autotypien).

Milzabscess.

1. de Vlaccos, Abcès splénique consécutif à un anthrax chez un diabétique. Bull. et mém. de la société de chir. de Paris. Nr. 13.

Bei einem 56jährigen Diabetiker sah Vlaccos (1) zunächst einen grossen Karbunkel am Rücken auftreten, der nach energischer Behandlung mit dem Thermokauter unter antidiabetischem Regime ausheilte. Einen Monat später traten unter plötzlicher Temperatursteigerung (39,8) Schmerzen hauptsächlich am unteren Rand der 10. Rippe auf. Am neunten Tag Schwellung und Röthung; Probepunktion und daraufhin Incision mit dem Thermokauter, welche in die abscedirte mit der Wand stark verwachsene Milz führte. Heilung binnen 25 Tagen. Im Eiter wurde Staphylococcus aureus nachgewiesen.

Tumoren der Milz.

1. Janz, Zur Operation der leukämischen Milz. Beitr. z. klin. Chir. Bd. 23. Heft 2.
2. O'Conor, Hydatid of spleen, operation, recovery. Glasgow med. jour. March. (Identisch mit dem pag. 765 des Berichts für das Jahr 1898 referirten Fall.)
3. Parona, Della splenectomia nella milza malarica, e piu specialmente dell' efficacia delle iniezioni ipodermiche jodo-jodurate nella cura della stessa. Il policlinico. 15. gen. 1898. Identisch mit Ref. 1898 pag. 766. Muscatello.
4. Tschernjachowski, M., Zur Kasuistik der Splenektomie. Ljetopis russkoi chirurgii. Heft 1. Wanach (St. Petersburg).
5. *Trombetta Sergi, Splenomegalia con cirrosi epatica. Splenectomia. XIII Congr. d. soc. ital. di chirurgia, 4.—7. Ottobre 1898. Muscatello.

Janz (1) giebt einen ausführlichen Bericht über einen von Kümmell operirten Fall von pseudoleukämischem Milztumor, der schon im Bericht 1897, pag. 756 erwähnt ist. Zwei Monate nach der Splenektomie ging die Frau zu Grunde. Die ausführlich mitgetheilten Einzelheiten der Krankengeschichte und des Sektionsbefundes eignen sich nicht zum Referat. Mikroskopisch fand sich reine Hyperplasie der lymphatischen Gebilde. Zum Schluss bezweifelt Janz, wohl mit Recht, ob eine Pseudoleukämie, selbst im Beginn durch eine Splenektomie beeinflusst werden könne.

In vier Fällen von malarischer Splenomegalie erzielte Parona(3) durch subcutane Jodinjektionen (Jod 25 cg, Jodkali und Guajakol 2,5 g, Glycerin 25 g) eine bedeutende Verkleinerung der Milz. In der ersten Zeit ist die Volumsabnahme eine sehr deutliche und kann von Tag zu Tag verfolgt werden; später erfolgt sie langsamer; schliesslich wird die Milz sehr hart und hat keine Neigung mehr sich zu vergrössern, selbst wenn die Patienten in malarische Gegenden zurückkehren. Der Allgemeinzustand bessert sich sehr. Muscatello.

M. Tscherniachowski (4) beschreibt einen Fall von essentieller Hypertrophie der Milz, die sich im Laufe von 5 Jahren bei einer 25jährigen, sonst gesunden Frau entwickelt hatte. Aetiologie unklar. Die Indikation zur Operation gab das stetige Wachsthum des Tumors und zunehmender Kräfteschwund der Patientin trotz vielfacher medikamentöser Behandlung. Die Exstirpation der Milz (Prof. Bornhaupt) gelang ohne grosse Schwierigkeit, nur waren einige Verwachsungen mit Netz, Colon und Magen zu lösen. Völlige Genesung, nachdem eine Monate lang anhaltende Fadeneiterung aufgehört hatte. Wanach (St. Petersburg).

Wandermilz.

1. W. Atlas, Eine Wandermilz. Laparosplenektomie. Eshenedeljnik 1899. Nr. 38.
2. *Burci e Anzillotti, Ricerche sperimentali sulla splenopessia extraperitoneale. XIII Congr. d. soc. ital. di chirurgia. 4.—7. Ottobre 1898. Muscatello.
3. Christomanos, Ein Fall von vollständiger Milznekrose. Ziegler's Beitr. z. path. Anat. Bd. 24. H. 3.
4. Dalton, Enlarged spleen with congenital volvulus of the stomach and tranverse colon (simulating splenic anaemia.) The Lancet. Nov. 1.
5. *Giordano, Contributo alla fissazione della milza mobile. Gazz. degli ospedali 1898. Nr. 48. Muscatello.
6. Mayer, Ludwig, Ein Fall von hypertrophischer Wandermilz mit Stieldrehung, geheilt durch Exstirpation. Inaug.-Diss. Greifswald.
7. Scott Stone, Splenectomy for floating spleen with twisted pedicle. Annals of surgery. Sept.

Sämmtliche drei Fälle von Wandermilz waren durch die Folgen einer Stieltorsion komplizirt, welche bei der Patientin von Mayer (6) einem 18jährigen Mädchen und der von Scott Stone (7), einem 35jährigen Mädchen, nur zu starker Vergrösserung und venöser Stase geführt hatte, während bei der 39jährigen Patientin von Christomanos (3), bei der die Beschwerden zwei Jahre zurückdatirten, Totalnekrose der Milz eingetreten war. Bei dieser Kranken und im Fall Stone's waren wiederholte Erscheinungen von Peritonealreizung beobachtet; während Mayer deren Fehlen in seinem Fall ausdrücklich hervorhebt. Christomanos beschuldigt als ätiologische Momente alte Malaria und mehrfache Geburten, während in den anderen beiden Fällen kein derartiges Moment in der Anamnese nachweisbar ist. Alle drei Kranke wurden durch die Splenektomie glatt geheilt. Im Fall (2) wurde der Tumor vor der Operation für eine Ovarialcyste gehalten, im Fall (5) eine bestimmte Diagnose der in der rechten (!) Bauchseite fixirten Geschwulst nicht gestellt, während bei der Patientin Stone's die Wandermilz schon bei Gelegenheit einer früheren wegen Salpyngitis vorgenommenen Laparotomie erkannt, aber wegen Fehlens aller Beschwerden nicht exstirpirt worden war. Das Gewicht der exstirpirten Milz betrug im Fall (2) 1300, im Fall (5) 1250 g, im Fall (6) zwei Pfund elf Unzen. Christomanos giebt eine ausführliche Beschreibung des mikroskopischen Befundes (Illustration), bezüglich der auf das Orginal verwiesen werden muss.

Vorübergehende Abnahme der rothen Blutkörperchen und Vermehrung der weissen (Verh. 1 : 34) beobachtete Mayer, während Christomanos Blutveränderungen nach der Operation vollkommen vermisste und dies damit erklärt, dass die Milz schon längere Zeit ante op. ausser Cirkulation und damit ausser Funktion gesetzt war. Scott Stone erwähnt über den Blutbefund nichts.

Mayer erweitert die Vulpius'sche Statistik über Milzexstirpation auf 169 Fälle. Die grosse Statistik von Vanverts (cf. den Bericht 1897, pag. 759) mit 279 Fällen scheint ihm entgangen zu sein.

Atlas (1) exstirpirte einer 48jährigen Frau die stark vergrösserte Wandermilz. Der Tumor hatte sich im Verlauf von vier Jahren entwickelt und machte starke Beschwerden. Die Diagnose konnte vor der Operation nicht gestellt werden, weil die Geschwulst ins Becken reichte und sich eher nach unten als nach oben dislociren liess, auch hatte sie nicht die charakteristische Form der Milz — wie sich später herausstellte, hatte sich das Organ so gedreht, dass es mit seinem stumpfen hinteren Rand den Bauch-

decken anlag. Auffallend war, dass bei anhaltender Palpation die Konsistenz der Geschwulst sich deutlich veränderte, bald wurde sie hart wie ein kontrahirter Muskel, bald weich wie die schwangere Gebärmutter. — Die Patientin starb am nächsten Tage. Wanach (St. Petersburg).

In einem sehr losen Zusammenhang mit der Milzpathologie steht die von Dalton (4) mitgetheilte Beobachtung, insofern als vielleicht der mechanische Effekt einer vergrösserten Wandermilz einen Theil der klinischen Erscheinungen bedingte und insofern als irrthümlicher Weise die vorhandene Anämie als „splenic anaemia“ aufgefasst wurde.

Aus der Krankengeschichte ist hervorzuheben: 38jährige Frau besitzt eine vergrösserte Milz, welche bis in die Fossa iliaca herabreicht. Nichts von Malaria, Syphilis oder Alkoholismus, Anämie (Hbgehalt 21%). Keine Leukocytose. Plötzlicher Exitus.

Die Sektion ergab einen hochinteressanten Befund: Der Magen war stranguliert; meteoristisch und zeigte eine Perforation an der Cardia. Die Milz vergrössert in Folge Verschlusses der Vene. — Das Colon transversum lag oberhalb des Magens und umschlang die Insertionsstelle das Oesophagus (nach Ansicht des Verf. eine kongenitale Missbildung bedingt dadurch, dass das mit dem Magen zusammenhängende Netzblatt mit dem Colonblatt des Netzes sich nicht vereinigt hat). Der Pylorus lag beinahe direkt hinter der Cardia, so dass bei Füllung des Magens durch eine Drehung nach rechts und vorne eine halbe Umschlingung zwischen Pylorus und Cardia zu Stande kam, welche beide Lumina beeinträchtigte. Der vom Colon gebildete Ring war nicht eng genug, um die Cardia zu verschliessen, aber durch den Zug der vergrösserten Milz am Lig. gastrolienale wurde die Cardia fest gegen das umschliessende Colon gepresst, was sich an der Leiche demonstriren lässt. Zuletzt veranlasste irgend eine besonders starke Füllung des Magens eine so bedeutende Drehung, dass Strangulation erfolgte. Die Milzvergrösserung wird erklärt durch Lockerung in Folge Gravidität und Stieltorsion. Anämie und Fieber finden ihre Erklärung im Magenbefund. — Anschliessend: Diskussion über die Berechtigung des Namens „splenic anaemia“ als eines besonderen Krankheitsbegriffs.

Milzexstirpation.

1. Jonnesco, La splénectomie, étude clinique et experimentale. Congrès français de chir. Revue de Chir. Nr. 11.
2. Tricomi, Splenektomie. Durante's Festschrift. Nr. 1. Muscatello.

Jonnesco's (1) alljährlich auf dem französischen Chirurgenkongress wiederkehrender Vortrag über Splenektomie berichtet über 29 Fälle mit 8 Todesfällen (1 Echinococcus, 28 Malaria hypertrophien). Die (übrigens nur summarisch mitgetheilten) Einzelheiten sind im Orginal nachzusehen.

Um die Exstirpation der stark verwachsenen Milz, welche mit grosser Gefahr verbunden ist (4 Todesfälle auf 5 Operationen), entbehrlich zu machen, hat Jonnesco experimentell versucht, die Milz auszuschalten und zur Atrophie zu bringen durch Ligatur des Stiels. Die von seinen Assistenten Balacsco und Bruckner ausgeführten Versuche haben zu folgenden Resultaten geführt: 1. Die Gesammtligatur des Stiels führt zu rascher Gangrän des Organs, die Thiere gehen in 15—20 Stunden ein. 2. Die Ligatur der Arterie oder der Vene oder beider zugleich führt zu leichter Atrophie der Milz, aber diese lebt und funktionirt weiter. 3. Die Untersuchung eines grossen Theils der Gefässe erzeugt rasche Atrophie und Cirrhose. Die zwischen Milz und Bauchwand erzeugten Adhäsionen sind im Stand, das vegetative Leben des Organs zu unterhalten; denn nach ihrer Ausbildung kann man sämmtliche zu- und abführenden Gefässe unterbinden, ohne dass Gangrän folgt. 5. Die Milz enthält normaliter keine Mikroorganismen. 6. Nach totaler Gefässligatur enthält die Milz und das serös-sanguinolente Peritonealexsudat in den ersten 24

Stunden keine Mikroorganismen, später findet man Colibacillen, welche aus den Hohlorganen stammen, mit denen die Milz Verwachsungen eingeht. 7. Der Tod der Thiere in den Fällen mit negativem bakteriologischen Befund dürfte auf aseptischer Dekomposition des Organs und Intoxikation des Organismus beruhen.

Auf Grund dieser Ergebnisse hofft Jonnesco in Fällen von adhärenter Milz deren Atrophie durch Ligatur der Gefässe herbeiführen zu können.

Tricomi (2) hat 17mal die Milzexstirpation ausgeführt: 7mal wegen Hypertrophie in Folge von Malaria, 5mal wegen Lageveränderung, 3mal wegen einfacher Hypertrophie und je 1mal wegen leukämischer Hypertrophie und Echinokokkencyste. In allen Fällen (der von leukämischer Milzhypertrophie ausgenommen) war der Ausgang ein glücklicher. Aus dem analytischen Studium aller bis 1897 veröffentlichten Fälle von Splenektomie geht hervor, dass dieselbe angezeigt ist: bei Traumen, Eiterung, Ektopie, primitiver Splenomegalie, Hypertrophie in Folge von Malaria; primitiven Neoplasien, Cysten. Die hauptsächlichsten Gegenanzeichen sind: schwere Allgemeinerkrankung, grosses Volumen der Milz, sehr ausgedehnte Adhärenzen und Leukämie. Verfasser übt mit Vorliebe den seitlichen krummlinigen Einschnitt vom linken Rippenrande entsprechend dem Aussenrande des Musc. rectus abdominis bis zum vorderen oberen Darmbeinstachel, weil er die Geschwülste in ausgedehntem Masse freizulegen gestattet. Die Ligatur des Stiels wird nach Lösung der Geschwulst vorgenommen, und in den Fällen, in denen dies nicht möglich ist, in situ; die fraktionirte Ligatur des Stiels zwischen hämostatischen Klemmen ist bei der Splenektomie ein Akt der Nothwendigkeit, nicht der freien Wahl. Bis zum Jahre 1897 sind 136 Splenektomien ausgeführt worden; die Mortalität ist 34%. Bei Ausschluss der wegen Prolaps ausgeführten Splenektomien, steigt die Mortalität auf 40%. Die besten Resultate gaben die wegen Cysten (Mortalität 14,2%) und wegen Ektopie (15,8%) ausgeführten Splenektomien. Bei den Splenektomien wegen Hypertrophie in Folge von Malaria steigt die Mortalität dagegen auf 43,4% und bei den Splenektomien wegen primitiver Splenomegalie auf 48,2%. Bei der leukämischen Hypertrophie wäre die Mortalität 88%. Aber fast alle Chirurgen sind der Meinung, dass sie als 100% ausmachend anzusehen ist. Muscatello.

XVIII.

Die Verletzungen und chirurgischen Krankheiten des Pankreas.

Referent: A. Schönstadt, Berlin.

Die mit * versehenen Arbeiten sind nicht referirt worden.

1. Auerbach, Zur Diagnose des Pankreascarcinoms. Allgem. ärztl. Verein zu Köln. Münchener med. Wochenschrift 1899. Nr. 51.
2. Bachon, Fernand, Des formes anormales du cancer primitif du pancréas. Thèse de Lyon 1899.
3. *Baudmann, Beitrag zur Kenntniss der Pankreastuberkulose. Diss. Heidelberg 1899.
4. Bobrow, Die chronische Entzündung des Pankreas und ihre chirurgische Behandlung. Chirurgia. Bd. 5. Nr. 28
5. O'Conor, Cancer of pancreas obstructing common bile duct. Cholecystocolostomy death. Glasgow. med. journal. March 1899.
5. Deanesly, A case of acuto haemorrhagic pancreatitis, simulating intestinal obstruction; necropsy. The Lancet 1899. July 1.
7. Devoto, Die akuten Infektionen des Pankreas. Kongress des ital. Vereins für innere Medizin. Rom 1899. Oktober 25.—28. Deutsche med. Wochenschrift, Vereins-Beilage S. 276.
8. Ebstein, Primärer, latent verlaufender Pankreaskrebs mit sekundärer, hochgradigste Dyspnoe bedingenden Krebslokalisationen. Deutsche med. Wochenschrift 1899. S. 71.
9. Erras, Beiträge zur Kasuistik der Pankreascarcinome. Diss. München 1899.
10. Faure, Pancréatite suppurée. Laparotomie. Guérison avec une fistule pancréatique. Bull. et mém. de la soc. de chir. 1899. Nr. 36.
11. Gallaudet, Carcinoma of pancreas. New York surgical society. Annals of surgery 1899. August.
12. — Abscess of pancreas. New York surgical society. Annals of surgery 1899. August.
13. Gessner, Ueber Pankreasnekrose. Deutsche Zeitschrift für Chirurgie. Bd. 54.
14. Gilmer, Ueber das primäre Carcinom des Pankreas im Anschluss an zwei Fälle von primärem Schleimkrebs der Cauda pancreatis. Diss. Freiburg i. Br. 1899.
15. Grawitz, Demonstration eines Falles von Fettnekrose und Pankreasnekrose. Greifswalder med. Verein 1899. Münchener med. Wochenschrift 1899. Nr. 24.
16. Guinard, Sur la pancréatite suppurée. Société de la Chirurgie 1899. Nr. 37.
17. Hahn, Ueber Leberverletzungen. Freie Vereinigung der Chirurgen 1899. Mai 8. Deutsche med. Wochenschrift, Vereins-Beilage. Nr. 38.
18. Hödlmoser, Zur Kasuistik des Pankreascarcinoms. Wiener klin. Wochenschrift 1899. Nr. 51.
19. Israel, Ueber seine Erfahrungen bei Pankreaserkrankungen. Demonstration von vier Fällen von Pankreaserkrankung. Freie Vereinigung der Chirurgen Berlins 1899. Dez. 12. Berl. klin. Wochenschrift 1900. Jan. 15.
20. Keitler, Zur Kasuistik der Pankreascysten. Wiener klin. Wochenschrift 1899. Nr. 29.
21. *Klippel et Lefas, Maladies du pancréas. Arch. générales d. Méd. 1899. Juillet.
22. Körte, Demonstration einer Pankreaseiterung und Nekrose in Folge von Cholecystitis purulenta. Freie Vereinig. d. Chirurgen 1899. Mai 8. Deutsche med. Wochenschrift, Vereins-Beilage. S. 237.
23. Kümmell, Pankreascarcinom. Aerztl. Verein Hamburg. Münch. med. Wochenschrift 1899. Nr. 20.
24. *Kuse, Einige Fälle von Fettgewebsnekrose. Diss. Kiel 1899.
25. J. van der Laan, Cyst of Pancreas following trauma. The journ. of Amer. Med. Assoc. 1899. July 8.

26. Lohéac, Thèse de Paris. La tuberculose du pancréas 1899.
26a. — La tuberculose du pancréas. Gazette hebdomadaire 1899. Nr. 69.
27. Morian, Ein Fall von Pankreasnekrose. Münchener med. Wochenschrift 1899. Nr. 11.
28. *Nothaup and Herter, Pancreascarcinom. American Journ. of the med. sciences 1899. Febr.
29. Nothnagel, Apoplektische Pankreascyste. Allgemeine Wiener med. Zeitung 1899. Nr. 1, 2 u. 3.
30. Oppler, Diagnose der Pankreaserkrankung. Schles. Gesellschaft für vaterländ. Kultur, Breslau. Sitz. 17. Februar 1899. Deutsche med. Wochenschrift, Vereins-Beil. Nr. 29.
31. Pförringer, Ueber die Selbstverdauung des Pankreas. Virchow's Archiv 1899 Bd. 158. Heft 1.
32. Pollard, Three cases of cyst of the pancreas, treated by incision and drainage through the anterior abdominal wall. British medical journal 1899. March 11.
33. Rasumowsky, Apoplexia pancreatis. v. Langenbeck's Archiv 1899. Bd. 59. Heft 3.
33a. A. Russow, Eine Pankreascyste. Bolnitschnaja Gaseta 1899. Nr. 8.
34. Stern, Isolirte Pankreasverletzungen. Vierteljahrsschrift für gerichtl. Medizin 1899. 4. Heft. S. 275.
35. Swierzewski, Zwei Fälle von Fettnekrose. Diss. Leipzig 1899.
36. Tolot, Cancer du corps du pancréas. Société des sciences médicales. Lyon médical 1899. Nr. 12.
37. Tricomi, Asportazione di un adenocarcinoma primitivo del pancreas. XIII. Congr. d. soc. ital. de chirurgia 1898. Oct. 4—7. Contributo clinico alla chirurgia del pancreas Riforma medica 1898.
38. Wille, Die alimentäre Glykosurie und ihre Beziehung zum Pankreasdiabetes. Deutsch. Archiv für klin. Medizin. Bd. LXIII, 5 u. 6. Ref.: Deutsche med. Wochenschrift, Litt.-Beil. S. 170.

Pförringer (31) hat an 100 Fällen die Behauptung Chiari's nachgeprüft, dass eine postmortale, eventuell während der Agone beginnende Autodigestion des Pankreas vorkomme.

Er konnte durch seine Untersuchungen die Resultate Chiari's völlig bestätigen.

Er fand ausserdem, dass die Selbstverdauung um so grösser war, je mehr der Verdauungstractus zur Zeit des Eintrittes des Todes in Thätigkeit war.

Das Ferment, das die Selbstverdauung bewirkt, scheint sich in grösserem Maasse erst nach dem Tode zu bilden.

Verf. kommt ferner zu dem Schluss, dass auch intra vitam Selbstverdauung des Pankreas dadurch entstehen könne, dass durch Fettgewebenekrosen kleine Theile der Drüse mit betroffen werden, alsdann Pankreassaft austrete und die weitere Autodigestion vorbereite.

Wille (38) stellte mikroskopische Untersuchungen über das Pankreas von Leuten an, bei denen er Versuche auf alimentäre Glykosurie bei Lebzeiten gemacht hatte und fand, dass diejenigen Patienten, die stets auf Zuckereinfuhr mit Zuckerausfuhr im Urin reagirten, schwere Veränderungen des Pankreas aufwiesen.

Den scheinbaren Widerspruch, dass man ja in vielen Fällen von Diabetes keinerlei Veränderungen des Pankreas fände, erklärt er so, dass die alimentäre Glykosurie eine Vorstufe des Pankreasdiabetes — nicht des Diabetes schlechthin — sei.

Oppler (30) hat auf Grund von Fettdurchfällen und Diabetes, verbunden mit starker Abmagerung, Diagnose auf Pankreaserkrankung gestellt. Nähere Angaben fehlen.

Die 22 Jahre alte Patientin Bobrow's (4) hatte an wiederholten kolikartig auftretenden Schmerzanfällen im rechten Hypochondrium, mit galligem

Erbrechen, Fieber und Ikterus gelitten. Unter der Leber ein harter, höckeriger, faustgrosser Tumor. Diagnose: Gallensteine oder behinderter Gallenabfluss in Folge peritonitischer Verwachsungen am Duodenum oder dem Ligamentum hepato-duodenale. Bei der Laparotomie erwies sich der Tumor als der stark vergrösserte Pankreaskopf; auch die übrige Drüse war vergrössert und hart. Keine vergrösserten Lymphdrüseu in der Nachbarschaft. Einige leicht lösbare Adhäsionen des Netzes und Colon transversum. — Nach der Operation schwanden allmählich alle krankhaften Erscheinungen und Patientin genas. — Bobrow meint, dass es sich um eine chronische interstitielle Entzündung des Pankreas, vielleicht in Folge eines vorhergegangenen Typhus, gehandelt hat und dass die Laparotomie durch Aenderung der Cirkulation in solchen Fällen heilend wirkt. Aehnlich sind wahrscheinlich jene Fälle zu deuten, wo ein vermeintlicher bösartiger Tumor des Pankreas nach der Probelaparotomie verschwindet.

Wanach (St. Petersburg).

Deanesly (6) beschreibt einen Fall von akuter Pancreatitis haemorrhagica, der unter dem Bilde einer inneren Einklemmung verlief.

Bei diesem Fall ist besonders erwähnenswerth, dass bei der ersten Laparotomie keine Spuren von Fettnekrosen gefunden wurden, während bei der Sektion Netz und Peritoneum mit Fettnekrosen übersät waren. Dies spricht doch für die Ansicht, dass durch den mehr und mehr sich ausbreitenden Pankreassaft die Fettnekrosen hervorgerufen werden.

Verfasser beobachtete in diesem Falle, dass, trotzdem er eine Paul'sche Glastube einsetzte, weder Flatus noch Koth durch dieselbe abgingen. Er giebt der Darmlähmung hieran Schuld. Er glaubt, dass man in solchen Fällen nur dadurch eine Entleerung des Darmes herbeiführen könne, dass man an dem oberen und dem unteren Darmtheil je eine Glastube einfügt und einen Wasserstrom nun hindurchleitet.

Devoto (7) referirt über die experimentellen und klinischen Studien, über die Infektionen des Pankreas. Er lehnt hier fast völlig an die Arbeiten von Carnot an, er fügt hinzu, dass man die Möglichkeit einer Pankreaserkrankung bei Schmerzen im Epigastrium und Digestionsstörungen öfter in Frage ziehen müsse.

Bei der Diskussion erwähnt Tedeschi (Neapel) einen Fall von Carcinom des Pankreas, bei dem jedes auf das Pankreas hindeutende Symptom seitens der Verdauungsorgane fehlte.

Giudici Andrea (Neapel) meint, dass die Lithiasis pancreatica zur aufsteigenden Infektion des Pankreas Veranlassung gebe, und erwähnt noch als Symptom Speichelfluss und ausstrahlenden Schmerz von der Lendengegend zur Schulter.

Gallaudet (12) beobachtete bei einem 37jährigen Manne in der oberen Bauchgegend einen Tumor, der bei der Operation sich als fest verwachsen mit der Bauchwand erwies. Sein Inhalt war Eiter. Drei Wochen nach der Incision entleerte sich mit dem Eiter ein grosser Stein. Verfasser führt den Ausgang in Heilung auf die Verwachsungen zwischen Tumor und Bauchwand zurück.

Gessner (13) bringt drei Fälle von Pankreatitis. Der erste verlief innerhalb vier Tagen tödtlich. Das Pankreas bot das typische Bild der Pancreatitis haemorrhagica, Fettnekrosen im Mesocolon und Nierenkapsel. Die mikroskopische Untersuchung ergab beginnende Nekrose des Drüsenparenchyms des Pankreas.

Im zweiten Falle handelte es sich um einen etwas protrahirteren Verlauf. Der Kranke wurde erst am 14. Tage aufgenommen und bot das Bild der inneren Einklemmung. Hier fanden sich bei der Operation schon Fettnekrosen. Das Pankreas lag völlig nekrotisch in einer grossen Höhle, die sich zwischen Magen, Milz, linker Niere und anliegendem Peritoneum gebildet hatte.

Das Pankreas war hier mikroskopisch völlig nekrotisch, doch wies seine Durchsetzung mit verändertem Blut, die Ansammlung von Blut in der Abscesshöhle, auf eine Entstehung der Nekrose auf Grund einer hämorrhagischen Entzündung.

Der dritte Fall betraf eine 30jährige Frau, die schon verschiedene Attacken von Gallensteinkolik durchgemacht hatte. Sie wurde 1½ Monat nach einem sehr schweren Anfall in die Privatklinik des Geh. Rath Hahn aufgenommen. Hier wurde rechts oberhalb des Nabels ein Tumor gefunden, der auf Druck äusserst empfindlich war.

Bei der Laparotomie fand man in Nabelhöhe einen melonengrossen Tumor, der aus gelbgrünlichen, leicht zerreissbaren Massen bestand und sich in die Bursa omentalis fortsetzte. Derselbe wurde rings herum durch Jodoformgazestreifen tamponirt und nach aussen drainirt.

Die Massen stiessen sich allmählich ab und nach Monaten trat Heilung ein.

Diesen Fall zählt Gessner zu den mit Gallenwegserkrankungen kombinirten.

Wenn Verfasser seinen ersten Fall als Folge der bei der Sektion gefundenen Gastritis phlegmonosa auffasst, so kann man auch umgekehrt die Gastritis phlegmonosa als sekundäre Erkrankung bei der Pankreasnekrose betrachten.

Auch seine Auffassung über Verletzung des Pankreas und sekundärer Pancreatitis haemorrhagica lässt sich wohl nicht in allen Fällen aufrecht erhalten (p. 70).

Die Versuche von Hildebrand und seinen Schülern, ferner von Katz und Winkler haben doch gerade gezeigt, dass die Verletzungen durch Abbinden etc. das Bild der hämorrhagischen Pankreatitis hervorrufen. Die Hildebrand'schen Mittheilungen auf dem chirurgischen Kongress 1898 haben doch nur zum geringen Theil die Hlava'schen Versuche bestätigen können; ferner möchte ich Verfasser noch an den im vorigen Jahre veröffentlichten Fall von Simmonds erinnern.

Ueber den Zeitpunkt des event. operativen Eingriffs giebt Gessner an, dass ein solcher nach den bisherigen Erfahrungen im akuten Stadium, wenn noch keine Abscessbildung vorhanden, nutzlos, den Exitus nur beschleunige, aus dem Grunde also kontraindizirt sei.

Nach Bildung des Abscesses ist an ein operatives Vorgehen, sei es durch Laparotomie oder durch retroperitoneale Eröffnung zu denken. Zum Schluss stellt Gessner

1. die Fälle aus der Litteratur zusammen, die mit Erkrankungen der Gallenwege komplizirt waren,
2. die durch Operation geheilten Fälle.

Grawitz (15) demonstrirte die Organe einer Frau, die 14 Tage krank war, wegen Ileus laparotomirt wurde und 14 Tage später starb. Bei der Sektion

fanden sich in der sehr fetten Leiche zahlreiche Fettnekrosen des Bauchfells. Das Pankreas schwamm in einem grossen Jaucheherd.

In der Gallenblase und Ductus choledochus fanden sich Gallensteine. Erwähnenswerth ist in diesem Falle nur die relativ lange Dauer der Krankheit von ca. 1 Monat.

Guinard (16) referirt über einen von Faure beobachteten und operirten Fall. Es handelte sich um eine 22jährige Kranke, die mit heftigen Schmerzen im Epigastrium in's Krankenhaus kam. Man liess hier die Diagnose offen zwischen perforirtem Magengeschwür, Appendicitis und — in Berücksichtigung des Ausbleibens der Regel — einer Hämatocele.

Da der Zustand sich verschlimmerte, die Zeichen einer diffusen Peritonitis auftraten, schritt man zur Laparotomie.

Die Bauchhöhle wurde durch eine Medianincision eröffnet. Unterer Rand der Leber war mit der Vorderwand des Magens verklebt.

Faure löste einige Adhäsionen und kam hinter dem Magen sogleich in eine Höhle, die bräunlichen Eiter enthielt und in der Gewebsfetzen schwammen. Faure fand am Grunde der Höhle das theilweise nekrotische Pankreas.

Die Patientin genas, jedoch blieb eine Fistel, aus der sich Pankreassaft ergoss, bestehen.

Die Untersuchung desselben ergab, dass er nur reduzirendes Ferment enthielt.

Körte (22) berichtet von einem 62jährigen Mann, der mit krampfartigen Schmerzen in der Oberbauchgegend erkrankte und deshalb das Krankenhaus aufsuchte. Hier konnte man mehrfach Kolik mit Schüttelfrösten beobachten. Körte fand die Gallenblase geschwollen und äusserst druckempfindlich.

Bei der Laparotomie fand man Exsudat in der Bauchhöhle, die Gallenblase mit stinkendem Eiter gefüllt und in einem Recessus derselben, am Abgange des Ductus cysticus, zwei haselnussgrosse Steine. Die Gallenblase wurde drainirt und die Operationswunde geschlossen. Patient starb bald darauf.

Bei der Sektion zeigte sich nun, dass unterhalb des Mesocolon transversum sich eine grosse, mit jauchiger Flüssigkeit gefüllte Höhle befand; das Mesocolon transversum war breit perforirt, und die beschriebene Höhle kommunizirt so mit der Bursa omentalis, an deren Boden das zum grössten Theil nekrotische Pankreas lag. Der Körper desselben war missfarbig und nekrotisch, während sich am Kopf und Schwanz noch gesunde Drüsensubstanz fand. Besonders im interstitiellen Gewebe des Pankreas Blutungen und Verjauchungen.

Ausserdem fanden sich Perforationen einer Jejunalschlinge, eine Eitersenkung nach der linken Niere zu. In dem Fettgewebe der unmittelbaren Umgebung zahlreiche Fettnekrosen.

Körte glaubt, dass die Cholecystitis das Primäre war, hervorgerufen durch Gallensteine. Die Infektion ging dann auf dem Wege der Gallengänge zum Ductus choledochus, von da zum Ductus pancreaticus, von hier ging sie auf das interstitielle Drüsengewebe des Pankreas über und brachte dieses zur Nekrose. Alsdann entwickelten sich Eiterherde im Netzbeutel, Mesocolon transversum, die Eiterung ging schrittweise weiter und weiter, was sich in der Krankengeschichte durch Schmerzanfälle und Schüttelfröste dokumentirte.

Körte glaubt, dass, wenn es gelungen wäre, die Pankreatitis rechtzeitig zu diagnostiziren, eine Eröffnung der Bursa von vorn her, und somit wohl auch eine Rettung des Patienten möglich gewesen wäre.

Morian (27) giebt die Krankengeschichte einer 44jährigen, gut genährten, aber nicht ungewöhnlich fetten Frau, die schon früher an Gallensteinkoliken gelitten hatte und plötzlich unter dem Bilde der Cholelithiasis erkrankte.

Wegen des gefahrdrohenden Zustandes wurde zur Operation geschritten. Man fand bei der Untersuchung in Narkose einen faustgrossen Tumor rechts oberhalb des Nabels. Nach der Eröffnung erwies sich dieser Tumor als ein Konvolut von Darmschlingen. Auf der Oberfläche des Netzes fand der Operateur 5—6 linsengrosse Knötchen, die er für Zeichen von Tuberkulose hielt. Die Gallenblase, die Steine enthielt, und im Zustande der Entzündung war, wurde in die Bauchwunde eingenäht.

Nach längerem Krankenlager, bei dem es noch zur Bildung verschiedener Abscesse, ferner zu einer Perforation des Magens kam, starb Patientin nach ca. vier Wochen.

Die Sektion ergab, dass der Körper und Schwanz des Pankreas gelöst in einer Abscesshöhle lag, mit der Magen und Gallenblase kommunizirten. Der Pankreaskopf war noch theilweise erhalten. Im Netz und Gekröse zahlreiche Fettnekrosen.

Morian beschreibt als wichtiges diagnostisches Moment einen Tumor, der, von der Leber deutlich geschieden, in Nabelhöhe hinter Magen und Quercolon liegt.

Er hält die Prognose, auch bei richtig gestellter Diagnose, für sehr ungünstig wegen des später eintretenden schweren Diabetes.

Swierzewski (35) beobachtete im Hedwigskrankenhause in Berlin (Prof. Rotter) zwei Fälle von Fettgewebenekrose.

Im ersten handelte es sich um eine 37jährige, sehr fettreiche Frau, die seit 1½ Jahren an kolikartigen Schmerzen litt. Vor der Aufnahme hatte sie einen besonders heftigen Schmerzanfall. Es entwickelte sich alsdann, unter wechselndem Fieber, eine zwischen Proc. xiphoideus und Nabel liegende Geschwulst. Man entschloss sich zu einer Probepunktion und fand bei derselben einen etwa erbsengrossen, gelblichweissen Propf. In demselben fand man Körnchenkugeln, Fettsäurekrystalle etc. und konnte darauf hin die Diagnose Fettnekrose stellen.

Da die Patientin immer mehr verfiel, wurde zur Laparotomie geschritten (1 Monat nach der Aufnahme). Nach Durchschneidung des Lig. gastrocolicum kam man in eine grosse, mit eiterähnlicher Flüssigkeit gefüllte Höhle. Fettnekrosen im Fett des Ligamentum gastrocolicum.

Patientin starb bald darauf. Bei der Sektion fanden sich überall Fettnekrosen. Darmschlingen überall verklebt, oberhalb der Valvula Bauhini in Folge der Verklebungen Abknickung des Darmes. Die bei der Operation gefundene Höhle war ein grosser Abscess unterhalb des Pankreas. Ein zweiter Abscess fand sich an der linken Niere, ein dritter im Douglas. Das Pankreas war makroskopisch nicht verändert.

Der zweite Fall betraf eine 36jährige Frau, die auch an kolikartigen Schmerzen litt. Sie bekam plötzlich starke Schmerzen im Leib, Rückenschmerzen, Erbrechen und Ohnmachten.

Bei der Untersuchung fand sich in der linken Seite eine Dämpfung, die von der Herzdämpfung bis zur Spina anterior superior hinzog, nach vorn bis zur Parasternallinie reichte.

Punktion ergab Eiter. Die Diagnose wurde auf Pyonephrose gestellt. Man machte einen Incisionsschnitt wie bei der Nierenexstirpation und kam

in eine grosse Höhle, aus der sich eine grosse Masse grauschwarzgefärbter stinkender Flüssigkeit ergoss, in der Fettnekrosen zu sehen waren.

Patientin genas. Die mikroskopische Untersuchung der nekrotischen Fetzen ergab kein Pankreasgewebe.

Ebenso fand Prof. Orth bei der mikroskopischen Untersuchung des von dem ersten Falle stammenden Pankreas keine Veränderungen.

Verfasser betont im ersten Falle mit Sicherheit das völlig Unbetheiligtsein des Pankreas, im zweiten hält er es für wahrscheinlich, da in den nekrotischen Fetzen kein Pankreasgewebe nachgewiesen wurde.

Rasumowsky (33) berichtet von einem 29jährigen Arzt, der früher viel an gastrischen Beschwerden litt und besonders für fette Speisen empfindlich war. Lues war nicht vorangegangen, dagegen Alkoholismus. Der Patient erkrankte plötzlich mit dumpfen Schmerzen in der Magengrube, dieselben nahmen in der Nacht mehr und mehr zu und hatten theilweise einen kolikartigen Charakter. 5 Stunden nach Beginn der Erkrankung bemerkte er eine Auftreibung im Epigastrium. Patient verfiel dann mehr und mehr. Deutliche Auftreibung in der oberen Bauchregion. Gase gehen nicht ab, Klysmen ohne Erfolg. Bald darauf besserte sich der Zustand des Patienten, jedoch nahm die Schwellung in der oberen Bauchgegend noch zu.

Als Rasumowsky den Patienten am 22. Tage nach Beginn der Erkrankung sah, glaubte er an eine Perforation eines Magengeschwürs mit sekundärer Abscessbildung.

Bei der Laparotomie durchtrennte Verfasser mit dem Thermokauter den linken Leberlappen, eröffnete den hinter der Leber liegenden Hohlraum, aus dem sich eine dicke, mit Blutgerinnseln vermengte Flüssigkeit ergoss; dazwischen fanden sich Gebilde von grauer Farbe, die wie nekrotische Gewebsfetzen aussahen. Die Höhle war kindskopfgross, an der vorderen Wand lag das Pankreas. Die Leber wurde genäht, die Höhle nach aussen drainirt. Noch drei Wochen lang wurden Blutgerinnsel und Pankreasstückchen abgeschieden. Allmählich trat völlige Heilung ein, Patient erholte sich schnell, nahm an Körperkraft zu und konnte wieder seinem Berufe in vollem Masse nachkommen. Bei der mikroskopischen Untersuchung erwiesen sich die kleinen grauen — oben erwähnten — Stückchen als nekrotische Theilchen der Bauchspeicheldrüse.

Die Ausscheidungen aus der Höhle ergaben keine positiven Resultate für Pankreasfermente. Nur erwähnt Verfasser, dass das aus der Tiefe der Höhle entnommene Sekret eine schwach saure Reaktion aufwies. Verfasser meint, dass durch diesen Befund vielleicht die Hlava'schen Untersuchungen unterstützt würden.

Verfasser bespricht noch die Differentialdiagnose zwischen Pankreasapoplexie, Blutung aus einem runden Magengeschwür, resp. in die Bursa hinein. Alsdann wendet er sich der Besprechung der hämorrhagischen Pankreascysten zu. Er erwähnt die verschiedenen Theorien und kommt zu dem Schlusse, dass es unzweifelhaft Fälle giebt, in denen die Pankreasapoplexie sekundär von Cysten, resp. Pseudocystenbildung gefolgt ist. Er behauptet, dass das Entstehen dieser Cysten in jeder Hinsicht den Cystenbildungen nach traumatischen Hämorrhagien des Pankreas gleiche. Hierfür sprechen:

1. das plötzliche Einsetzen der Krankheit,
2. das rapide Auftreten der Geschwulst,
3. der Inhalt der Cysten.

Verfasser meint, dass die Erklärung Tilgers für alle Fälle mit charakteristischem blutigen Cysteninhalt „eine Blutung in die Cyste anzunehmen" ihm gezwungen erscheint, zumal wir in gut beobachteten Fällen nie einen Hinweis finden, dass die Cyste vor dem Anfall existirt hat. Schliesslich spricht auch die Cystenwand, die in einigen Fällen untersucht ist, dafür, dass sich eine bindegewebige Kapsel um den Bluterguss gebildet hat.

Vor allem nimmt Verfasser diese Erklärung für die Cysten in Anspruch, deren Inhalt ein hämorrhagischer ist. Er bestreitet die Ansicht Tilgers, dass die akute, diffuse Pankreashämorrhagie gewöhnlich tödtlich ende, und hebt hervor, dass dieselbe auch aus diesem Grunde besonderes chirurgisches Interesse verdiene.

Zum Schluss bespricht noch Verfasser, wann ein chirurgischer Eingriff erfolgen soll.

Nach seinem Dafürhalten empfiehlt es sich, im akuten Stadium sich expektativ zu verhalten. Den Vorschlag Nimiers, das blutende Gefäss zu suchen und zu unterbinden, verwirft er aus zwei Gründen, weil

1. die bisher so behandelten Fälle alle letal verlaufen sind,
2. nach den Versuchen Hlava's die Blutung nicht aus einem Gefäss, sondern aus einer Masse feiner Verästelungen erfolgt.

Dagegen hält er den operativen Eingriff für nothwendig, sobald die akuten Erscheinungen vorbei sind, da

1. auf die Resorption eines so grossen Blutverlustes nicht zu rechnen ist,
2. leicht eine Infektion vom Magendarmtraktus erfolgen kann,
3. ein solider Bluterguss den oberen Magendarmtraktus behindern und Erscheinungen des Darmverschlusses hervorrufen kann,
4. die grossen Lymphstränge durch ihn komprimirt werden.

Was durch die Operation erreicht werden kann, beweist der Fall des Verfassers.

Als Wege, zu dem Herde zu gelangen, erwähnt der Verfasser drei:

1. zwischen Magen und Colon transversum,
2. durch das kleine Netz, event. durch die Leber hindurch,
3. von der Regio lumbalis her.

Israel (19) beobachtete in einem Fall, dass eine Pankreascyste, die unter dem aufsteigenden Theil des linken Rippenbogens lag, bei Lageveränderungen, bei wechselndem Füllungszustande des Magens, bei manueller Verschiebung ihren Platz wechselte. Die abnorme Beweglichkeit rührte davon her, dass die Cyste vom Schwanztheil des Pankreas ausging. Ihr Inhalt emulgirte Fett und verwandelte Stärke in Zucker.

In einem zweiten Fall zeigte eine im linken Hypochondrium liegende Geschwulst deutliche (drei fingerbreite) respiratorische Verschieblichkeit. Dieselbe erwies sich als eine Cyste, sie wurde incidirt und mit dem Bauchfell vernäht.

Charakteristische Fermente traten erst am 18. Tage auf. — Auffallend war hier die grosse respiratorische Verschieblichkeit. Alsdann berichtet Israel über einen Fall von grosser Pankreascyste, bei der die Operation wegen starker Verwachsungen unmöglich war. Israel punktirte dieselbe durch den Magen hindurch und entleerte einen Liter brauner Flüssigkeit. Die Cyste füllte sich nicht wieder, jedoch traten alle fünf Wochen Koliken auf, die Israel auf die Anwesenheit von Pankreassteinen zurückführt.

Russow (33a) beobachtete bei einem 11jährigen Knaben eine im Epigastrium gelegene Geschwulst, die sich vom Schwertfortsatz zum linken Rippenbogen und nach unten fast bis zum Nabel erstreckte, bei Berührung schmerzhaft war und deutlich fluktuirte. Zugleich bestanden die Symptome einer Darmocclusion. Der Knabe war vor zwei Wochen überfahren worden, wobei ein Wagenrad über den Leib gegangen war. Er hatte sich bald erholt; die Geschwulst sollte vor drei Tagen unter Schmerzen und Stuhlverhaltung entstanden sein. — Es wurde eine cirkumskripte Peritonitis angenommen und die Laparotomie gemacht. Es fanden sich ausgedehnte und feste Verwachsungen des Netzes und der Darmschlingen; beim Lösen dieser Verwachsungen wurde Pat. so schwach, dass die Operation mit Tamponade und partieller Naht der Bauchwunde beendet wurde. Der Pat. starb am nächsten Tag. Bei der Sektion fand sich ausser den schon erwähnten Veränderungen und starker Verlagerung der Därme eine grosse Cyste, die vom Körper des Pankreas ausging und mit dem Magen und Mesokolon transversum breit verwachsen war. Die Wandungen der Cyste waren sehr dünn, innen waren ihr vielfache Schichten lockeren Bindegewebes aufgelagert, der Inhalt bildete eine strohgelbe stark eiweisshaltige Flüssigkeit. — Verf. glaubt, dass die Cyste entzündlichen Ursprungs war; die Ursache der Entzündung war das erlittene Trauma. Wanach (St. Petersburg).

Keitler (20) bespricht einen Fall von Pankreascyste. Der Tumor ging vom Schwanztheil des Pankreas aus. Derselbe hatte sich oberhalb des Magens entwickelt. Verfasser giebt als Grund hierfür die Erschlaffung des kleinen Netzes an.

Als neues diagnostisches Merkmal führt Keitler an, dass die Exkursionen des sonst sehr beweglichen Tumors nach abwärts in eigenthümlicher Weise sehr beschränkt waren:

> „Man konnte nämlich in der unteren Bauchhälfte die Geschwulst pendelartig in einem nach oben offenen Kreisbogen bewegen, dessen Centrum der Gegend des Pankreas entsprach."

In histiologischer Beziehung neigt Verfasser der Ansicht zu, dass es sich um ein Cystadenom des Pankreasschweifes gehandelt habe, jedoch zeigte das mikroskopische Bild gleichzeitig eine starke Bindegewebswucherung mit Kompression und Degeneration des Pankreasparenchyms. Der Inhalt der von Keitler beschriebenen Pankreascyste wurde von Zdarek chemisch untersucht. Derselbe zeichnete sich durch einen sehr geringen Eiweissgehalt, dagegen reichen Oxalsäuregehalt aus.

Von Fermenten konnte Untersucher nur das diastatische nachweisen.

Laan (25) fand bei einem neunjährigen Knaben, welcher einen heftigen Stoss gegen das Abdomen erhalten hatte, drei Monat nach der Verletzung einen grossen (wie gross nicht angegeben) fluktuirenden Tumor im linken Epigastrium. Probepunktion mit Pravaz'scher Spritze ergab Flüssigkeit (Farbe aber nicht angegeben). Eine gekochte Stärkelösung mit dieser Flüssigkeit gemischt, ergab wenige Minuten nach der Mischung positives Resultat mit Fehling's Zuckerprobe. (Die Flüssigkeit selbst ist nicht auf Zucker untersucht worden.) Maass schliesst hieraus, dass Stärke sich in Zucker verwandle, das Ferment vorhanden war, mithin die Flüssigkeit Pankreassaft war. Drei Stunden später war die Cyste verschwunden und Schüttelfrost, Erbrechen, Abdominalschmerz traten auf. Laparotomie, Auswaschen des Abdomen etc. Aus Versehen wurde eine perforirende Magenwunde gemacht und genäht. Von

der Cyste war nichts zu finden. Patient überstand die Operation und Wunde heilte per primam. Drei Wochen später erschien die Cyste wieder und wurde drainirt. Zunächst trat starke Flüssigkeitsabsonderung ein, welche die Haut wund machte. Sechs Wochen nach der Operation schloss sich die Fistel dauernd und wurde Patient geheilt entlassen. Maass (Detroit).

Nothnagel (29) bespricht an der Hand eines Falles von Pankreascyste, die sich im Anschluss an eine Pleuritis entwickelt hat, die Differentialdiagnose der Pankreascysten zu den cytischen Erkrankungen der Milz, Leber, Nieren.

Pollard (32) berichtet über drei Fälle von Pankreascysten, die er fünf, drei, resp. zwei Jahre vor der Veröffentlichung beobachtet hat. Sie wurden sämmtlich durch Laparotomie freigelegt, eröffnet, drainirt und endeten sämmtlich mit Heilung.

Verfasser warnt besonders vor der Punktion der Pankreascysten und weist an zwei seiner Fälle nach, dass eine solche sicher eine Verletzung des Magens resp. Magens oder Colon verursacht hätte. Er spricht sich für die Drainage aus und nicht für die Exstirpation der Cysten, da dies Operationsverfahren bei weitem geringere Gefahren bietet, und, wie seine Fälle beweisen, vorzügliche Resultate giebt.

Er empfiehlt bei grösseren Cysten stets die Laparotomie. Das Eröffnen derselben vom Rücken aus will er nur bei kleinen Cysten gelten lassen, die schwer an die Bauchwand heranzubringen sind. Gegen die lumbale Operationsmethode ist auch noch hervorzuheben, dass gerade die Diagnose durch die Laparotomie erhärtet wird und dass der Weg vom Rücken aus anatomisch sehr schwierige Verhältnisse darbietet.

Auerbach (1) betont den Werth der Ausfallserscheinungen für die Diagnose des Pankreascarcinoms „im Verein mit dem Bard und Pic'schen Syndrom". So konnte dieselbe bei einem 53 Jahre alten Manne mit Sicherheit gestellt werden, bevor ein Tumor fühlbar war.

Der Stuhl war hier grauweiss, enthielt Fettnadeln, zahlreiche unverdaute, quergestreifte Muskelnfasern, unverdaute Stärkekörner und Cellulosehüllen. Im Urin 1,7—3% Zucker, der dann einige Wochen vor dem Tode des Pat. verschwand.

In einem anderen Falle bei einer 46jährigen Frau handelte es sich allem Anschein nach um einen Tumor der Gallengänge und Cholelithiasis. Die Leber war — was für Pankreascarcinon ungewöhnlich ist — vergrössert. Bei der Sektion fand sich doch ein Carcinom des Pankreaskopfes.

Bachon (2) prüfte das bisher veröffentlichte Material über carcinomatöse Erkrankungen des Pankreas nach, und studirte, ob in vielen Fällen der Bard- und Pic'sche Symptomenkomplex fehlte. Er fand, dass die sogenannten „anormalen Fälle" unendlich viel seltener wären, als diejenigen, die das Bard- und Pic'sche Symptom darböten.

Er theilt seine Arbeit in folgende Hauptabschnitte:

1. Historische Uebersicht über die Entwickelung unserer Kenntniss des Pankreascarcinoms.
2. Die sogenannte normale Form des Pankreaskrebses.
3. Die anormalen Fälle von Krebserkrankung des Pankreas.
   a) Sitz des Tumors im Kopftheil des Pankreas.
      Symptome:
      A. Einfache Kachexie.
      B. Diabetes.

C. Pseudo-Lebercirrhose.
D. Symptome der Pylorusverengerung.

b) Sitz des Tumors ausserhalb des Kopfendes.

A. Im Schwanztheil des Pankreas.
B. Im Körpertheil des Pankreas (hierzu zwei noch nicht veröffentlichte Fälle).

Für alle Formen gemeinsam giebt Bachon zwei Symptome als besonders wichtig an: Abmagerung und fortschreitende Kachexie.

Wenn Verfasser sagt, dass diese beiden Symptome spezifisch für das Pankreascarcinom wären und unsere Aufmerksamkeit stets auf eine Pankreaserkrankung hinlenken müssten, so scheint er hierin doch etwas zu weit zu gehen.

Conor (5) berichtet über einen 30jährigen Mann, der vor vier Monaten zuerst unter den Erscheinungen einer Gallenstauung erkrankte. Die Symptome besserten sich, aber ein zweiter Anfall führte ihn in die Behandlung Conor's.

Er bot das Bild des schweren Ikterus, klagte bei Berührung über Schmerzen im Epigastrium. Auffallend war die Leberverkleinerung. Conor liess die Diagnose zwischen Gallenstein, der den Gallengang verschloss und Carcinom des Pankreaskopfes offen.

Bei der Laparotomie war die Leber sehr verkleinert und hoch unter dem Rippenbogen, die Gallenblase vergrössert.

Der Kopf des Pankreas, von der Grösse eines „Cricketballes", verwachsen mit dem Magen und den umliegenden Därmen, komprimirte den Gallengang.

Conor beschloss die Cholecystocolostomy, die äusserst schwer wegen der tiefen und hohen Lage der Gallenblase war, aber schliesslich mittelst des Murphyknopfes gelang. Patient starb am nächsten Morgen.

Bei der Sektion fand sich, dass der Tumor zwar den Ductus choledochus völlig verschloss, dagegen merkwürdiger Weise den Ductus pancreaticus völlig frei liess.

Ebstein (8) beobachtete eine 36jährige Frau, die an dyspeptischen Beschwerden und Koprostase litt. Nach Anlegung einer zweckmässigen Bandage für die bestehende Wanderniere und nach hohen Oeleingiessungen schwanden die Beschwerden völlig und Pat. erholte sich sehr gut.

Nach einem Jahre traten dieselben Symptome wieder ein, es entwickelten sich dann noch pleuritische Erscheinungen, zu denen sich schwere Athemnoth gesellte und unter welchen bald darauf der Tod eintrat. Bei der Sektion fand sich ein Carcinom des Pankreasschweifes, das zu Metastasen im Magen, Leber, Lungen, Peritoneum, Pleura und vor allem im Zwerchfell geführt hatte. Ausserdem fand man in den Pleurahöhlen blutigen Inhalt und eine Blutung in der Bauchhöhle, anscheinend von der Milz herrührend.

Die schweren Erscheinungen von Athemnoth führt Ebstein auf das Betheiligtsein des Zwerchfelles zurück.

Erras (9) beschreibt zwei Fälle von Pankreascarcinom; das eine bei einem 36jährigen Manne verlief unter den Symptomen des Magencarcinoms (Salzsäuremangel im Magensaft). Bei der Sektion fand sich ein Carcinom des Pankreaskopfes, das auf den Pylorus übergegriffen hatte, ausserdem Metastasen in Leber und Lungen.

Der zweite Fall betraf eine 43jährige Frau, die im Zustande höchsten Marasmus in das Krankenhaus kam. Diagnose lautete: Carcinoma pancreatis, ventriculi et omenti.

Bei der Laparotomie erwies sich der Tumor als inoperabel. Sektion ergab einen grossen Tumor des Pankreas, der in das Duodenum hineingewuchert war. Es handelte sich hier um einen Medullarkrebs.

Zum Schlusse bespricht Verfasser die Symptomatologie, Prognose und Therapie der Pankreaskrebse.

Gallaudet (11) beobachtete einen Fall von Tumor der rechten Oberbauchgegend mit den Erscheinungen innerer Einklemmung. Bei der Operation wurde ein Tumor gefunden, der an der hinteren Bauchwand festsass, den absteigenden Theil des Duodenums verdeckte. Einige Tage später Gastroenterostomie.

Patient starb und es zeigte sich bei der Autopsie ein Scirrhus des Kopfes und Körpers des Pankreas, der das Lumen des Duodenums verschloss. Der Gallengang war frei geblieben.

Gilmer (14) bringt zwei Fälle von Pankreascarcinom. Das eine wurde bei der Sektion einer 54jährigen Frau gefunden, es war ein mannsfaustgrosser Tumor des Pankreasschweifes, während der mittlere Theil und Kopf des Pankreas frei waren; besonders erwähnenswerth ist der mikroskopische Befund, indem an der Grenze zwischen Tumor und Geschwulst der Ausgangspunkt der Neubildung von den Acinis auf's Deutlichste nachgewiesen werden konnte; dass ferner das Epithel der gewucherten Acini höher wurde und Cylinderzellen glich. In den neugebildeten Epithelzapfen Schleimbildung. Entzündliche Erscheinungen fehlten an der Uebergangsstelle vollständig.

Der zweite Fall betraf einen 64jährigen Mann, bei dem mittlerer Theil und Schwanzende des Pankreas betroffen war. Auch hier war das kurze kubische Epithel der Pankreasacini in Cylinderepithel umgewandelt. In manchen Bildungen schleimige Massen deutlich nachweisbar. Verfasser misst seinen Fällen eine ganz besondere Seltenheit zu, da es sich

1. um Carcinome des Schwanztheil des Pankreas handelte,
2. ein Cylinderkrebs vorlag,
3. wegen der schleimigen Degeneration der Krebszellen,
4. histiogenetisch, wegen Entwickelung eines Cylinderzellenkrebses aus den Pankreasacinis.

Hödlmoser (18) berichtet über ein primäres Pankreascarcinom, das während des Lebens als Carcinom der hinteren Magenwand gedeutet wurde.

Auffallend war, dass die Erkrankung bei einem jungen Individuum auftrat, dass die Veränderungen des Stuhlganges nicht so hochgradig waren, wie man es für gewöhnlich annimmt, dass er nämlich keine Muskelzellen und keinen besonderen Fettreichthum aufwies, dass die Schmerzen sehr gering waren. Zucker war im Urin nicht nachweisbar. Auf alimentäre Glycosurie ist nicht untersucht worden. Verfasser weist auf den Mangel an Salzsäure im Magensaft hin zu einer Zeit, wo nach seiner Ansicht das Pankreascarcinom noch keine wesentlichen Veränderungen in der Magenwand hervorgerufen hatte.

Erwähnenswerth ist schliesslich noch, dass Verfasser einen länglichen, quer verlaufenden Tumor palpiren konnte.

Kümmell (23) demonstrirte einen 52jährigen Mann, der wegen schweren Ikterus, Schmerzen und Kachexie das Krankenhaus aufsuchte. Die Diagnose autete auf Pankreascarcinom. Bei der Operation wurde die Diagnose be-

stätigt und die Cholecystotomie gemacht. Der symptomatische Erfolg war bis zum Tage der Vorstellung ausgezeichnet. Acht Wochen nach der Operation wurde Gewichtszunahme von 13 Pfund und Verschwinden des Ikterus konstatiert.

Tolot (36) demonstrirte das Präparat eines Pankreaskrebses.

Die Erkrankung hatte in diagnostischer Hinsicht grosse Schwierigkeiten bereitet, da Ikterus erst in den letzten Lebenstagen auftrat.

Die Sektion zeigte nun auch, dass der Krebs den Pankreaskopf völlig verschont hatte, in Folge dessen auch die Ausführungsgänge frei geblieben waren.

Histologisch erwies sich der Krebs als ein Cylinderzellenepitheliom.

In der Diskussion betont Pic, dass der diagnostische Werth von Fettstühlen bedeutend übertrieben sei.

Tricomi (37) liefert einen Beitrag zur Chirurgie des Pankreas. Eine 52jährige Frau litt seit sieben Monaten an Magenschmerzen mit Aufstossen, von Zeit zu Zeit hatte sie Erbrechen, das 2—3 Stunden nach dem Essen und einige Male auch bei leerem Magen stattfand. Seit vier Monaten hatte sie eine Geschwulst in der Magengegend wahrgenommen, die langsam gewachsen war. In den letzten zwei Monaten waren die Schmerzen heftiger geworden und Erbrechen hatte nur 3mal stattgefunden. Bei der objektiven Untersuchung der Magengegend fühlte man zweifingerbreit über dem Nabe unter der Bauchwandung eine orangengrosse, harte, elastische, rechts mehr entwickelte, nicht deutlich abgegrenzte mediane Anschwellung, die bei tiefer Einathmung etwas hinabstieg. Die Untersuchung des Koths und Harns fiel negativ aus. Nach stumpfer Eröffnung des Omentum minus wurde die Geschwulst freigelegt, die hinten auf der Wirbelsäule ruhte und vorn, nahe der kleinen Kurvatur, am Pylorustheil des Magens adhärirte. Bei Loslösung dieser Adhärenz wurde durch eine zweicentimesgrosse Bresche die Magenhöhle eröffnet. Die Bresche wurde durch eine fortlaufende Naht in zwei Etagen verschlossen. Abtragung der Geschwulst, zum Theil durch stumpfe Lospräparirung, zum Theil mit Hülfe des Messers; dieselbe ging vom Körper und Kopfe des Pankreas aus. Die Blutung war keine erhebliche, Unterbindung der Gefässe mit Katgut, Vernähung der Bauchwand. Die Geschwulst bestand aus zwei Portionen: einer mehr als orangegrossen mit höckeriger Oberfläche, und einer kleineren, unregelmässig dreieckigen, hart elastischen, rothgelben, mit knorriger Oberfläche. Auf dem Durchschnitt erschien die grössere Portion aus zwei Zonen bestehend: einer peripheren und einer centralen. Die periphere Zone, die die centrale einzukapseln schien, war 3—4 mm dick, hatte eine rothe Farbe und eine elastische Konsistenz. Die centrale Zone war von weicher Konsistenz, fiel an einigen Stellen auseinander und liess sich mit einem Wasserstrahl leicht entfernen. Die andere dreieckige Portion hatte das Aussehen von Pankreasgewebe. Der histologische Befund war folgender: Der grössere Geschwulsttheil hatte in der peripheren Zone ein alveoläres Aussehen und bestand aus kleinen, mit Zellenelementen ausgekleideten Bindegewebsmaschen. Die innerste Schicht wies grössere Maschen auf, die an einigen Stellen von einander getrennt waren, an anderen mit longitudinal verlaufenden Kanälchen abwechselten und ebenfalls mit Zellenelementen ausgekleidet erschienen. Die centrale Zone bestand aus einer der Degeneration verfallenen Gewebsmasse. Der kleinere Geschwulsttheil zeigte aussen eine fibröse Kapsel, die ein wirkliches Netzwerk bildende Stränge nach innen sandte. Von den

Alveolarräumen waren einige mit Zellen verstopft, während andere ein mehr oder weniger grosses Lumen bewahrten. Die histologische Untersuchung that also dar, dass es sich um ein Adenocarcinom handelte.

Patientin genas 15 Tage nach der Operation. Nach sieben Monaten starb sie und bei der Autopsie fand man die Leber bedeutend vergrössert, mit verschieden grossen krebsartigen Knoten, sie adhärirte an dem, einer krebsartigen Degeneration verfallenen Pylorustheil des Magens. Vom Pankreas wurde nur der letzte Abschnitt des Schweifes angetroffen, der ebenfalls krebsig erschien. Zur ausgedehnten Freilegung des Pankreas macht Verfasser einen Einschnitt in das grosse Netz, schlägt den Magen nach oben und zieht den Querdickdarm nach unten. Die Pankreasgeschwulst tritt dann, von dem hinteren Blatt der hinteren (?) Netzhöhle bedeckt, hervor. Muscatello.

Lohéac (26a u. b) theilt seine Arbeit über die Tuberkulose des Pankreas in vier Hauptabschnitte.

Der erste ist einer historischen Uebersicht gewidmet, der zweite behandelt das experimentelle Studium und seine Resultate, im dritten bespricht er die pathologisch-anatomischen Veränderungen und der vierte, den er als den wichtigsten bezeichnet, behandelt die klinische Seite der Pankreastuberkulose. In diesen Theil flicht er die Beobachtung von zwei bisher nicht beschriebenen Fällen ein. Die Schlüsse, die er aus seinen Beobachtungen und Studien zieht, sind folgende:

I. Die Tuberkulose kann im Pankreas zweierlei Veränderungen hervorbringen
   a) Neubildungen von Knötchen (eigentliche Tuberkulose), käsiger Zerfall durch die Bacillen selbst,
   b) eigentlich nicht spezifische Erkrankung des Parenchyms und interstitiellen Gewebes, die sich als Bindegewebswucherung um Arterienausführungsgänge und Drüsenläppchen manifestirt, hervorgebracht durch die Toxine.

II. Experimentelle und klinische Studien beweisen die Seltenheit der durch Bacillen hervorgebrachten eigentlichen Tuberkuloseformen.
   Verfasser meint, dass das Pankreas gegen diese Infektion durch seine Sekrete geschützt sei.

III. Die primäre Tuberkulose des Pankreas ist selten, gewöhnlich wird sie bei Kranken beobachtet, die auch andere tuberkulöse Läsionen aufweisen.

IV. Der Weg der tuberkulösen Infektion geht entweder von den Cirkulationsgefässen oder von den Ausführungsgängen, oder schliesslich von den benachbarten Lymphdrüsen aus.

V. Als Symptome der tuberkulösen Pankreaserkrankung beschreibt Lohéac: Störung der Verdauung (selten Glykosurie), ausserordentliches und schnelles Abmagern, bestimmte Schmerzen im Epigastrium, Pigmentirung der Haut, die er auf die Reizung des Plexus solaris schiebt.

VI. Die Entwickelung der Krankheit ist langsam.

Bei Besprechung der Therapie wendet er sich gegen ein operatives Vorgehen, selbst wenn die Tuberkulose auf das Organ allein beschränkt und die Diagnose gesichert sei, trotz der entgegengesetzten Beobachtung Sendler's.

Hahn (17) beobachtete bei einem 23 Jahre alten Manne, der sich einen Schuss in die Magengegend beigebracht hatte, neben Verletzungen der Leber,

des Mesocolons, auch eine Verletzung des Schwanzes des Pankreas. Bei der Laparotomie wurde eine starke Blutung in die Bauchhöhle, aber keine Fettnekrosen gefunden.

Es trat Heilung ein, ohne weitere Komplikation von Seiten des Pankreas.

Stern (34) theilt zwei Fälle von Verletzung der Bauchspeicheldrüse mit; der erste betraf einen 37 Jahre alten Bahnarbeiter, der zwischen zwei Eisenbahnpuffer gerieth. Mikulicz entfernte ca. 3 Wochen nach der Verletzung aus zwei abgesackten Höhlen des Bauches ca. $2^1/_2$ Liter Blut. Fünf Monate nach der Verletzung trat der Exitus ein. Hierbei fand sich 2 cm vom Schwanzende des Pankreas eine durch die ganze Dicke des Organs gehende Narbe.

Der zweite Fall betraf einen 38jährigen Mann, der überfahren worden war. Derselbe kollabirte acht Tage nach der Verletzung plötzlich und starb.

Bei der Sektion fand man ca. 2 Liter stark blutige Flüssigkeit in der Bauchhöhle, in der Gegend der Bauchspeicheldrüse eine kindskopfgrosse Höhle, an deren Hinterwand das mit Gerinnseln bedeckte Pankreas, das an der Grenze des mittleren und linken Drittels fast vollständig schräg durchtrennt ist. Es fanden sich keine Fettnekrosen.

Man könnte nun die Frage aufwerfen: Wie kann man diese Fälle von Stern und den von Hahn mit der Hildebrand'schen Theorie und den Ergebnissen seiner Versuche (Dissertation von Milisch) zusammenbringen?

In allen drei Fällen war die Pankreasverletzung mit grossen Blutergüssen in die Bauchhöhle verbunden. Ob hierdurch vielleicht die Entstehung von Fettnekrosen verhindert ist, werden uns experimentelle Studien lehren.

XIX.

Die Verletzungen und chirurgischen Krankheiten der Blase.

Referent: G. Sultan, Göttingen.

Die mit * versehenen Arbeiten sind nicht referirt.

I. Anatomie und Physiologie der Blase.

1. Bazy, Note sur l'existence de ganglions lymphatiques dans la cavité de Retzius. Bull. et mém. de la soc. de chir. 1899. Nr. 29.
2. Rochet, Le bas-fond vésical. La province médicale 1899. Nr. 22.

Das Vorhandensein von Lymphdrüsen im Cavum Retzii soll nach Bazy (1) bisher nicht beobachtet worden sein, deshalb theilt er zwei Fälle mit, in denen er diesen Befund erheben konnte. In dem ersten machte er wegen eines Blasensteines die Sectio alta in der Mittellinie bei intensiver Cystitis und

fand 2 cm oberhalb der Symphyse eine Lymphdrüse von Bohnengrösse im Cavum Retzii, welche auch bei mikroskopischer Untersuchung mit aller Sicherheit als solche erkannt wurde. In dem zweiten, früher operirten Fall (Sectio alta wegen inoperablen Blasentumors) fand er ebenda $2^1/_2$—3 cm oberhalb der Symphyse genau in der Mittellinie zwei stark bohnengrosse Lymphdrüsen; auch hier bestand Cystitis. Aus dem Vorhandensein von Cystitis in beiden Fällen schliesst Bazy, dass die Drüsen ihre Lymphgefässe von der Blase her empfangen.

In sehr vielen Blasen Erwachsener findet man nach Rochet (2) eine Ausbuchtung im Niveau des Trigonum Lieutaudii. Diese stellt bei alten Prostatikern eine permanente, hinter dem Trigonum gelegene Grube dar, welche selbst im Zustande der Entleerung der Blase bestehen bleibt. Die Schwere der angefüllten Blase, die im Alter zunehmende Sklerose der Muskelwand und die Schlaffheit des ganzen Muskel-Tonus sind die Ursachen dafür. Die Ausbuchtung ist nicht direkt abhängig von der Prostatahypertrophie und kann ohne dieselbe sich ausbilden. Als Folgezustand tritt zunächst Urinstagnation ein und beim Vorhandensein von Cystitis eine Eiterverhaltung. Hat sich eine solche retroprostatische Ausbuchtung erst einmal gebildet, so werden die lokalen Erscheinungen andauernd verschlimmert; sie macht die Desinfektionsmassregeln illusorisch und wirkt wie ein Abscess, der sich nicht vollständig entleeren lässt.

II. Allgemeines über Blasenchirurgie.

3. *Andry, Cystostomie ancienne, fistule cutanéo-muqueuse. Lyon médical 1899. Nr. 18.
4. Becker, Ueber inguinale Blasenbrüche. Bruns'sche Beiträge 1899. Bd. 23. Heft 1.
5. *Bérard, Cystostomie répétée chez un prostatique. Soc. des sciences médicales. Lyon médical 1899. Nr. 18.

5a. A. Birstein, Zur Kasuistik des hohen Steinschnitts mit Blasennaht. Wratsch 1899. Nr. 11 und 12.

6. Brinton, The choice of operations upon the male bladder. Philadelphia academy. Annals of surgery 1899. Sept.
7. Brown, Differentation of the urines. Annals of surgery 1899. December.
8. *Dandridge, Comparison of the merits of suprapubic and perineal cystotomy. Discussion: Philadelphia academy. Annals of surgery 1899. July.
9. *Desfosses, Ponction de la vessie. La Presse méd. 1899. Nr. 47.
10. Eccles, A case of profuse spontaneous haemorrhage into the urinary bladder. British med. journ. 1899. Febr. 11.
11. Garrel, Cystostomie sus-pubienne pour septicémie urinaire des plus graves, d'origine prostatique; guérison. Gazette des hôpitaux 1899. Nr. 95.
12. Grossglick, Ueber den Werth des Urotropins bei infektiösen Krankheiten der Harnwege. Medycyna. Nr. 42 und 43.
13. Guépin, De la dilatation anale dans les affections douloureuses de l'urètre et de la vessie. La France méd. 1899. Nr. 16.
14. Guyon, Formes larvées des maladies chirurgicales de l'appareil urinaire. Annales des maladies des org. gén.-urin. 1899. Nr. 11.
15. Harrison, Cases of haemorrhage causing great distension of the male urinary-bladder. The Lancet 1899. Febr. 25.
16. Hérésco et Lacaille, Fistule hypogastrique consécutive à une cystostomie sus-pubienne chez un prostatique. Ann. d. mal. des org. gén.-ur. 1899. Nr. 3.
17. Hochstetter, Untersuchungen über die Qualität und Desinfektionsfähigkeit einiger Sorten elastischer Katheter und Bougies. Deutsche militärärztl. Zeitschrift 1899. Heft 6.
18. Horand, Discussion sur la cystostomie sus-pubienne. Soc. nation. Lyon méd. 1899. Nr. 22.
19. Huldschiner, Zur Katheterdesinfektion. Wiener med. Blätter 1899. Nr. 8.

20. Hunner and Irving, Mensuration and capacity of the female bladder. The journ. of Amer. Med. Ass. 1899. Dec. 16.
20a. A. Iwanow, Einige Bemerkungen zu Gunsten der primären Blasennaht beim hohen Steinschnitt. Wratsch 1899. Nr. 29.
21. Jonnesco, Cystorraphie primitive; nouveau procédé opératoire. Gaz. d. hôpit. 1899. Nr. 2.
22. Kaczkowski, Eine neue Methode der Harnblasendrainage nach hohem Blasenschnitt zur Verhütung der Harninfiltration. Centralblatt f. Chirurgie 1899. Nr. 11.
23. — Nochmals zur Frage der Harnblasendrainage. Centralbl. f. Chir. 1899. Nr. 21.
24. Kapsammer, Ueber ausdrückbare Blase. Wiener klin. Wochenschr. 1899. Nr. 21.
25. Lang, Zur Cystoskopie. Endovesikale Bilder. Spülcystoskop. Desinfektion. Wiener med. Presse 1899. Nr. 27 und 28.
26. — Ueber Cystoskopie. Medizin. Rundschau 1899. Nr. 58.
27. *Lucy, Aseptic catheter bray. The Lancet 1899. Febr. 18.
28. v. Modlinski, Ueber die Totalexstirpation der Harnblase. Deutscher Chirurgenkongress 1899.
29. Nicolaier, Experimentelles und Klinisches über Urotropin. Zeitschrift für klinische Medizin. Bd. 38.
30. Noguès, La „trousse des sondes". Ann. des mal. des org. gén.-urin. 1899. Nr. 5.
31. Pasteau, État du système lymphatique dans les maladies de la vessie et de la prostate. Paris. Steinheil 1898.
32. Piollet, Cystostomie sus-pubienne datant de sept ans, chez un vieux prostatique; occlusion à diverses reprises du méat hypogastrique, nécessité de son maintien pour conjurer des nouvelles complications urinaires. Santé parfaite. Gaz. des hôpit. 1899. Nr. 55.
33. Poncet et Delore, Indications de la cystostomie sus-pubienne chez les prostatiques. Lyon méd. 1899. Nr. 17.
33a. A. Popow, Zur Frage der Blasennaht bei der Sectio alta. Chirurgia. Bd. V. Nr. 30.
34. Rovsing, Blarens kirusgiske Sygdomme. Kopenhagen 1899. Handbuch der chirurg. Krankheiten der Blase. 52 Abbildungen. 227 Seiten.
35. *Rutherfurd, Patient wearing a simple form of suprapubic drain. Path. and chir. soc. Glasgow med. journ. 1899. Febr.
36. Schlagintweit, Ueber Gleitmittel zur Einführung urologischer Instrumente. Monatsschrift über die Gesammtleist. auf d. Geb. des Harn- u. Sexual-Apparates 1899. Bd. 4. Heft 9.
37. Sée, Un cas de bactériurie. Ann. des mal. des org. gén.-urin. 1899. Nr. 8.
38. Supinski, Ein operativ behandelter Fall von Blasenhämorrhagie. Medycyna. Nr. 35.
39. *Thomas, The cystoscope in surgery. British med. journ. 1899. June 3.
40. *Walker, Continous drainage of bladder. New York surgic. soc. Ann. of surg. 1899. Oct.
41. Warden, Urinary antisepsis. Edinburgh Journal 1899. March.
42. — Partial retention of urine, its consequences and treatment. Edinburgh med. journal 1899. July.
43. Wolff, Weitere Mittheilungen über Katheterisirung mit Glycerin. Karlsruhe. O. Nemnich 1899.
44. Zondek, Beitrag zur Lehre von den Blasenhernien. Deutsche Zeitschr. f. Chir. 1899. Bd. 52. Heft 5 und 6.
45. Zuckerkandl, Zur Blasendrainage. Centralbl. f. Chir. 1899. Nr. 16.

Noguès (30) eifert gegen den Gebrauch eines Besteck-Katheters, wie er sich in vielen chirurgischen Taschenbestecken vorfindet, denn er ist weder für eine Narbenstriktur noch für Prostatahypertrophie verwendbar. Für erstere ist er zu dick, für letztere passt seine Länge und Biegung nicht. Er empfiehlt daher ein eigenes, kleines, vernickeltes Sondenbesteck, das am zweckmässigsten folgende Instrumente enthält: 3 Knopfsonden Nr. 18, 14 und 8 Charrière, 2 Nelatons Nr. 18 und 16, 3 gebogene Katheter Nr. 18 verschiedener Länge und Krümmung, einen gebogenen Katheter Nr. 10 oder 12 mit geringer Krümmung, 2 Bougies Nr. 16 und 8, 3 Bougies filiformes und

1 Katheter Nr. 16 mit abgeschnittenem Ende. So ausgerüstet wird man nur ganz ausnahmsweise die Punktion oder Incision nöthig haben.

Um auch auf die zur Einführung urologischer Instrumente nöthigen Gleitmittel die Forderungen der Asepsis auszudehnen, empfiehlt Schlagintweit (36) die von Kraus für diesen Zweck angegebene Salbe — Gummi traganth. 2,5, Glycerin 10,0, Karbolwasser (3%) 90 — in sterile Zinntuben zu füllen und vor der Einführung des Instrumentes aus der Zinntube direkt etwas in die Urethra zu pressen.

Hochstetter (17) fand bei Prüfung der für den Mobilmachungsfall lagernden elastischen Katheter und Bougies einen grossen Theil derselben verdorben und unbrauchbar und untersuchte deshalb vergleichsweise verschiedene Sorten, indem er sie auf ihre Desinfektionsfähigkeit prüfte. Er wandte zu letzterem Zweck strömenden Dampf, kochendes Wasser, 1‰ Sublimat- und 3% Karbollösung an und benützte für seine Versuche deutsche (Rüsch), französische (Porgès) und englische (Manson) Marken. Das Ergebniss war, dass die Marke Porgès sich am allerbesten, die Marke Rüsch weniger gut bewährt hat und dass die Instrumente Manson's sich gar nicht bewährt haben.

Aehnliche Versuche hat Wolff (43) mit Glycerin behufs Sterilisirung weicher Katheter und Bougies gemacht. Zum Glycerin nahm er verschiedene Zusätze, zunächst Phenolverbindungen, welche er aber, da sie nachtheilig auf die Instrumente einwirkten, wieder aufgab, dann Formalin. Diese letzteren Versuche sind bereits publizirt — Centralbl. für die Krankh. der Harn- und Sexualorgane, Bd. VIII, H. 6 — und ergaben, dass 3%ige Formalin-Glycerin-Lösungen Katheter, welche mit Bacterium coli, Strepto- und Staphylokokken infizirt waren, in 24 Stunden vollkommen keimfrei machten. Vor dem Gebrauch müssen die Katheter in gewöhnliches Glycerin eingetaucht werden, weil sie sonst ein brennendes Gefühl erzeugen. Denselben Erfolg ergab 24-stündiges Liegen in 2‰ Sublimat-Glycerin. Schnellere Wirkung erzielt man, wenn man Glycerin und Wasser zu gleichen Theilen nimmt: so wurde nicht Sporen enthaltendes Infektionsmaterial in 5—6 Stunden, sporenhaltiges in 24 Stunden sicher abgetödtet. Auch das Kochen in Glycerinlösungen hat die Instrumente nicht angegriffen, und es ergab sich dabei, dass zwei Minuten langes Kochen in einer Lösung von 1‰ Sublimat-Glycerin und Wasser zu gleichen Theilen alle Keime, auch Sporen sicher vernichtet.

Huldschiner (19) hat nach Formalindesinfektion weicher und elastischer Katheter wiederholt starkes Brennen beobachten können, in einem Fall dadurch sogar eine heftige entzündliche Schwellung der Urethra erzeugt, in Folge deren Patient keinen Urin mehr spontan lassen konnte. Er hat deshalb die Formalindesinfektion wieder stark eingeschränkt und ist zu Karbol- und Sublimatlösungen zurückgekehrt.

An dem Photographir-Cystoskop Nitze's hat Lange (25, 26) eine kleine Veränderung — andere Anbringung der Schnüre des Kabels — machen lassen, die das Instrument handlicher machen sollen. Ausserdem hat er ein an den Untersuchungstisch anzubringendes Stativ herstellen lassen, welches die photographische Aufnahme erleichtert und auch zur Demonstration cystoskopischer Bilder vor einem grösseren Kreise zweckmässig ist. Ein von ihm konstruirtes „Spül-Cystoskop" soll eine bequeme Ausspülung auch stärkerer Blutgerinnsel aus der Blase ermöglichen. Schliesslich macht er noch eine Angabe über Desinfektion der Cystoskope. Da für diesen Zweck sich Formalindämpfe be-

sonders bewährt haben, hat er das Etui mit Hartgummi auslegen und auch die Stege aus Hartgummi anfertigen lassen. In das Etui kommen die desinfizirenden Formalinpastillen, und so kann das zerlegte und gereinigte Instrument am besten im Etui steril aufbewahrt werden.

Die Arbeit Brown's (7) enthält eine Uebersicht über die bisher vorliegenden Erfahrungen betreffs des Ureteren-Katheterismus und liefert eigene Beiträge dazu. Er hat die jetzt üblichen Instrumente fast sämmtlich durchprobirt und giebt dem Brenner'schen Ureteren-Cystoskop den Vorzug, wegen seines geringen Umfanges, wegen der Leichtigkeit des Einführens und wegen seiner Fähigkeit, noch bei sehr geringer Flüssigkeitsmenge in der Blase die Kathetereinführung zu ermöglichen — ihm gelang zweimal die Sondirung bei nur 45 ccm Flüssigkeit in der Blase. Nachdem er eingehend den Werth des Ureteren-Katheterismus bei den verschiedensten Erkrankungen zur Diagnosenstellung und Behandlung an der Hand der publizirten Fälle beleuchtet hat, bringt er kurz 55 eigene Fälle von Ureteren-Katheterismus; 8 mal war es unmöglich, die Ureteren zu katheterisiren, 2 mal gelang die Einführung des Instrumentes in die Urethra nicht, 2 mal bildeten Blutungen und Eitermengen ein Hinderniss. In den übrigen Fällen war seine Ausführung stets gut möglich. Zum Schluss beschreibt er ein von ihm selbst angegebenes Instrument, welches neben dem Kanal für den Ureteren-Katheter noch einen zweiten solchen enthält und es ermöglicht, 1. in günstigen Fällen beide Ureteren fast gleichzeitig zu katheterisiren, 2. in weniger günstigen nach Einführen des einen Katheters den zweiten Kanal dazu zu benützen, die Flüssigkeit aus der Blase während der Zeit des Ausfliessens aus dem Ureteren-Katheter ablaufen zu lassen, 3. in noch schwierigeren Fällen den zweiten Kanal zur Spülung der Blase zu benützen und 4. in Fällen, in denen aus irgend einem Grunde die eine Seite nicht katheterisirt werden kann, doch jeden Harn einzeln aufzufangen.

Brinton (6) sieht in der Ueberdehnung der Blase, wie sie durch zu starke Anfüllung von Flüssigkeitsmengen vor Ausführung einer an ihr vorzunehmenden Operation eintreten kann, eine grosse Gefahr. Er räth deshalb 1. zwei oder drei Tage vor der Operation genau die grösste Harnmenge zu bestimmen, welche ohne Schmerzen zu verursachen, die Blase fassen kann; 2. in gleicher Weise vor der Operation in Narkose die Kapazität der Blase zu bestimmen, 3. vor der Operation die Blase mit aseptischer Flüssigkeit zu füllen und zwar nicht mehr wie $^3/_4$ derjenigen Menge einfliessen zu lassen, welche die in Narkose festgestellte Kapazität darstellt. Als ein wichtiges und schwerwiegendes Symptom sieht er es an, wenn der Patient in Narkose schwer stöhnt; es tritt dies bei Ueberdehnung der Blase ein, entweder im Beginn der Blasenentleerung oder gleich, nachdem sie angefüllt war.

Piollet (32) spricht der Cystostomia suprapubica bei impermeabler Harnröhre, besonders der Prostatiker sehr das Wort und bringt die Krankengeschichte eines 65jährigen Mannes, bei dem vor sieben Jahren die Cystostomie gemacht worden war. In verschiedenen Attacken, nachdem er sich inzwischen erholt hatte und nachdem er vorne wieder Urin lassen konnte, stellten sich die alten Erscheinungen der Retention, zunehmender Cystitis etc. wieder ein, sodass wiederholt die suprapubische Narbe von neuem geöffnet werden musste. Danach stets wieder vollständiges Wohlbefinden.

In einem Auszug aus ihrem grösseren Werke — Poncet et Delore, Traité de la cystostomie sus-pubienne chez les prostatiques. Etc. Paris.

Masson, éditeur 1899 — weisen die Autoren (33) kurz auf die Gefahren hin, welche durch die Blasenpunktion mit dem Troikart oder der Kapillarnadel bei impermeabler Urethra der Prostatiker entstehen können. Abgesehen von der Unbequemlichkeit, die der Dauerkatheter mit sich bringt, kann leicht eine Urininfiltration erzeugt werden und es liegt die Möglichkeit der Prostataverletzung vor. Für das Vorkommen solcher übler Zufälle werden Beispiele angeführt. Dass auch bei Kapillar-Punktionen leicht Urininfiltration mit schwersten Folgeerscheinungen eintreten kann, wird ebenfalls durch etliche Krankengeschichten erläutert; in einem Fall trat sogar durch Weiterschreiten der Eiterung Peritonitis suppurativa und der Tod ein. Ein anderes unangenehmes Symptom kann ein prävesikales Hämatom sein. Nach alledem empfehlen die Verfasser, wenn der Katheterismus unausführbar ist, gleich die Cystostomie zu machen. Sie gehen sogar so weit, zu verlangen, dass jeder Arzt die Operation vornehmen müsse, sie erfordere nicht viel Geschicklichkeit, kein besonderes Instrumentarium und lasse sich leicht ohne Assistenz, unter Kokaïnanästhesie mit einem Messer, einigen Kleinmpincetten und etwas Katgut ausführen!

Birstein (5a) theilt 23 Fälle von Sectio alta mit; 18mal wurde die Blase genäht und heilte 15mal glatt, 3mal versagte die Blasennaht. Ein Todesfall an einer alten Pyelonephritis. Mittlere Heilungsdauer: bei genähter Blase und gutem Wundverlauf — 13 Tage; bei offener Behandlung — 31 Tage.

Wanach (St. Petersburg).

Litteraturstudien und eigene Erfahrung an 13 Fällen von Sectio alta (12 wurden genäht, davon heilten 6 per primam) haben Iwanow (20a) zu einem überzeugten Anhänger der primären Blasennaht gemacht; kontraindizirt ist sie nur bei eitrigem Blaseninhalt und starker Quetschung der Wunde. Zur Vermeidung der Harninfiltration nähe man die Blase an die Bauchdeckenwunde (nach Rasumowski). Misslingt die Prima intentio, so dauert die Heilung bei frühzeitiger Entfernung der Nähte nicht länger, als wenn man von vornherein die Wunde offen lässt. Wanach (St. Petersburg).

Popow (33a) hält die Blasennaht für einen integrirenden Bestandtheil der Sectio alta, auch bei alkalischem und jauchigem Harn. Misserfolge seien in diesen Fällen auf Fehler in der Aseptik oder mangelhafte Technik zurückzuführen. Selbst wenn die Heilung per primam ausbleibt, heilt die Wunde schneller als bei offener Behandlung. Kontraindikationen der Naht sind nur hochgradige Veränderungen der Blasenwand und Quetschung der Wundränder bei der Steinextraktion. Die Bauchdeckenwunde hat Popow früher auch total vernäht, jetzt zieht er es vor, in den unteren Wundwinkel einen Tampon bis zur Blase einzuführen. — Sein Material umfasst 24 Fälle (23 Steine, 1 Fremdkörper). 23mal wurde die Blase genäht, 18mal heilte die Wunde per primam. Durchschnittliche Heilungsdauer 9 Tage, bei Bauchdeckeneiterung 20 Tage, bei Eiterung der Blasennaht 33 Tage. Bei Kindern tritt Heilung per primam leichter ein als bei Erwachsenen.

Wanach (St. Petersburg).

Wie die oben citirte Arbeit Piollet's (32), so bringt auch diejenige Garrel's (11) nur die Krankengeschichte eines Prostatikers, bei dem die Cystostomie gut gewirkt hat. Die Fälle entstammen beide dem Hôtel Dieu de Lyon und beziehen sich auf das von Poncet und Delore herausgegebene Buch. Ebenso weist Horand (18) in einem kurzen Aufsatz auf dieses Buch hin.

Im Gegensatz hierzu betonen Héresco und Lacaille auf Grund eines

genau mitgetheilten Falles, dass es nicht immer nöthig sei, bei Retention durch Prostatahypertrophie eine Blasenfistel anzulegen und dass man auf schonendere Weise sehr oft mit der Anlegung eines Verweilkatheters auskommen wird.

Die bei der Ausführung des Katheterismus erforderlichen Massnahmen erläutert Warden (41) und theilt eine Reihe von Experimenten mit, die er zur Prüfung der desinfizirenden Kraft des Formol und des Trioxymethylen für elastische Katheter angestellt hat. Die dickeren Katheter seien leichter zu sterilisiren, als die dünnen. Man bediene sich zweckmässig des von Gentile angegebenen Kastens und vertheile das Formol oder das Trioxymethylen über eine grosse Fläche; die Temperatur sei möglichst nahe an 15° C., nicht unter 10° C., und man lasse Katheter gewöhnlichen Kalibers 24 Stunden, sehr dünne Katheter 48 Stunden darin. Das Trioxymethylen-Pulver verdiene vor dem Formol den Vorzug, es sei ebenso wirksam, erweiche jedoch die Instrumente nicht und verdunste nicht.

In einer anderen Arbeit weist derselbe Autor (42) darauf hin, indem er sich damit auf den Standpunkt Guyon's stellt, dass gerade die Fälle beginnender partieller Harnretention bei Prostatahypertrophie einer besonders aufmerksamen Behandlung bedürfen und dass man dadurch die grösseren bei Prostatahypertrophie angewandten Operationen oft wird vermeiden können. Als Frühsymptome sind nächtliche Polyurie und Verdauungsstörungen zu betrachten, und die Hauptsache einer zweckmässigen Behandlung liegt in der häufigen vollkommenen Entleerung der Blase unter aseptischen Kautelen.

Um einen exakten Abschluss nach Sectio alta behufs Blasendrainage zu erzielen und das Eintreten einer Harninfiltration zu vermeiden, hat Kaczkowski (22) einen aufblähbaren, doppelten Gummibeutel herstellen lassen, durch dessen Mitte ein Drainrohr verläuft. Die eine Hälfte wird in die Blase eingeführt, während die andere vor den Bauchdecken liegen bleibt; dann wird der mit einem Aspirator versehene Ballon aufgeblasen. Er soll folgende Vorzüge haben: 1. Er schliesst die Blasenwunde genau und verhindert eine Infektion der Blase von aussen her. 2. Er verhindert den Eintritt von Harn in die Wunde und den prävesikalen Raum, fördert also die Wucherung von Granulationen. 3. Er nähert die Blasenwunde den Bauchdecken, was ein Zustandekommen von exakten Adhäsionen zur Folge hat. 4. Er leitet genau den Harn ab, sodass der angelegte Verband völlig trocken verbleibt. 5. Er erlaubt auf sehr bequeme Weise permanente Irrigationen auszuführen, wodurch er nicht nur einer Harninfiltration sondern auch einer Pyelonephritis, zu deren Zustandekommen eine Stagnation von Harn in der Blase viel beiträgt, mit voller Sicherheit vorbeugt. Mit Bezug auf diese Publikation hebt Zuckerkandl (45) hervor, dass ihm die von Dittel angegebene Heberdrainage mittelst des Knierohres stets die besten Dienste geleistet habe und dass zur Zeit die Ersetzung des Heberprinzips durch ein anderes, komplizirtes Verfahren nicht diskutabel erscheint. Er übt die Methode derart, dass nach Einlegung des Heberrohres, welches bis in den abhängigsten Theil des Fundus reicht, die Wunde der Blase neben dem Rohre exakt durch Naht verschlossen wird; in einer zweiten Etage werden die Mm. recti, eventuell zusammen mit der Blasenwand, und in einer dritten die Haut dicht neben dem Rohr vereinigt. Eine Harninfiltration nach Sectio alta sei überdies ein sehr seltenes Ereigniss. Dem gegenüber erwidert Kaczkowski (23), dass nach Mittheilungen aus der Litteratur Harninfiltration gar nicht selten zu beobachten sei, und dass

sie ihm selbst zweimal bei Anwendung der Dittel'schen Heberdrainage passirt sei.

Jonnesco (21) empfiehlt nochmals die bereits im vorigen Jahresbericht erwähnte Blasennaht, die von seinen Assistenten Juvara und Balacesco angegeben wurde.

Ueber eine Sectio alta wegen starker Blasenblutung wird von Supinski (38) berichtet: Ein 60jähriger rüstiger Mann verspürte nach einer starken physischen Anstrengung einen heftigen Schmerz in der Blase und gleichzeitig stellte sich lästiger Harndrang ein, ohne dass Patient, welcher bis nun stets sehr leicht urinirt hatte, den Urin lassen konnte. Mittelst Metallkatheters gelangte man sehr leicht in die Blase, Urin kam jedoch keiner zum Vorschein, da das Instrument durch Blutgerinnsel vollständig obturirt wurde. Die vom Referenten vorgenommene Untersuchung ergab folgenden Befund: Symptome akuter Anämie, Arteriosklerose, Blase stark ausgedehnt, empfindlich, Prostata soweit durch Digitaluntersuchung per rectum zu konstatiren war, nicht vergrössert. Da der Katheterismus ebenfalls erfolglos versucht wurde, führte Referent den hohen Blasenschnitt aus, wobei etwa 2 kg Blutgerinnsel aus der Blase entfernt wurden. Die Digitaluntersuchung ergab in der Wand derselben das Vorhandensein von sklerotischen Arterien, welche durch die Schleimhaut hindurch als harte Stränge fühlbar waren.

Der postoperative Verlauf war ein ganz glatter.

Trzebicky (Krakau).

Um die gleiche Indikation handelte es sich in einem von Eccles (10) mitgetheilten Fall. Ein 45jähriger Mann, der bisher nie harnkrank gewesen war, bekommt plötzlich eine Retentio urinae und es findet sich eine prall gefüllte, bis an den Nabel reichende Blase. Der leicht einzuführende Katheter entleert nur einige Tropfen Blut. Es wird die Sectio mediana gemacht und nach Entleerung einer grossen Menge Blutes die Blase mit heissem Wasser ausgespült. Aber die Blutung steht darauf nicht und die Blase füllt sich wieder prall an. Durch Sectio alta, Ausräumung der Gerinnsel und Heisswasserspülung gelingt es, die Blutung, für die eine Quelle nicht gefunden worden war, zu stillen. Eccles nimmt an, dass vielleicht eine kleine polypöse Wucherung, die später abgerissen sei, die Blutung veranlasst habe.

Drei Fälle, bei denen es zweimal in Folge von Urethralstriktur, einmal in Folge von Prostatahypertrophie zu einer die Blase enorm ausdehnenden Blasenblutung gekommen war, theilt Harrison (15) mit. In zweien gelang es ihm, einen ganz dicken Katheter, wie er bei Lithotripsie verwendet wird, in die Blase zu führen und so durch Aspiration die Blutgerinnsel zu entleeren. Im dritten musste ein Perinealschnitt gemacht werden.

Ueber den Mechanismus der „ausdrückbaren Blase" schreibt Kapsammer (24) und stellt sich an der Hand zweier Fälle die Frage, ob eine Insuffizienz des Verschlussapparates dazu überhaupt nöthig ist, und ob es der Sphincter internus oder Sphincter externus ist, dessen Läsion die Ausdrückbarkeit der Blase bedingt. In dem ersten Fall zeigte es sich bei genauer Untersuchung, dass der Spincter externus vollkommen verschlussfähig war und dass trotzdem Enuresis und ausdrückbare Blase bestand. Weiterhin schliesst Kapsammer, dass der Sphincter externus nicht in einer andauernden Kontraktion sich befindet, dass die Blase durch den Sphincter internus ständig geschlossen wird, während der externus nur im äussersten Fall der Noth oder mittelst eines durch die Gehirnrinde gehenden Reflexes den Blasenverschluss

besorgt. Was die Bedingungen anlangt, unter denen die Blase ausdrückbar ist, so ist im Allgemeinen eine Parese des Sphincter internus als conditio sine qua non anzusehen. Diese Parese kann bedingt sein einerseits durch Erkrankung des Centralnervensystems oder der peripheren Nerven, andererseits durch anatomische Veränderungen bei intaktem Nervensystem, wie z. B. bei Ulcerationen in der Gegend des Sphincter internus, Prostatahypertrophie, Prostataatrophie und auch bei mangelhafter Entwickelung des Sphincter internus.

Die Totalexstirpation der Harnblase hat v. Modlinski (28) zweimal ausgeführt. Der erste Fall endete am neunten Tage letal, der zweite heilte. Genauere Angaben über das vorliegende Leiden und die Art der von ihm ausgeführten Operation fehlen; er meint nur, dass man bei Frauen den besten Ersatz der Harnblase in der Scheide hat, dass man bei Männern dagegen sich ein passendes Reservoir dadurch bilden kann, dass man den unteren Theil des Rektum, 12—15 cm oberhalb des Anus durchschneidet, das untere Ende durch Sero-serosa-Invagination schliesst und in die so neugebildete Ersatzblase die Ureteren einnäht, während das untere Ende der Flexur nach Gersuny gedreht, durch die Operationswunde gezogen und an die Haut fixirt wird.

Das von Nicolaier in die Therapie eingeführte Urotropin wird von demselben Autor (29) in einer experimentellen und klinischen Studie nochmals warm empfohlen. Nach seinen Erfahrungen sollte in jedem Falle von bakterieller Erkrankung der Harnwege, mit Ausnahme der reinen, ohne Mischinfektion einhergehenden, tuberkulösen Form, die Darreichung des Urotropins versucht und mit der Medikation nicht zu früh aufgehört werden, da es sich gezeigt hat, dass in manchen Fällen seine Wirkung erst nach einiger Zeit eintritt. Auch zu Blasenausspülungen, in Konzentrationen von 0,25 bis 1% eigne sich das Urotropin sehr gut und sei ferner zweckmässig als Prophylacticum vor dem Sondiren, Cystoskopiren, Katheterisiren zu verwenden, besonders wenn letzteres dem Patienten selbst überlassen werden muss.

Zu einem direkt gegentheiligen Urtheil kommt Grossglick (12). Verfassers äusserst gediegene Versuche und präzise Beobachtuugen an grossem Krankenmateriale ergaben folgende Resultate:

1. Es ist zum mindesten äusserst zweifelhaft, ob das Urotropin im Organismus eine Zersetzung erfährt, und wird dasselbe im Urin in vollständig unverändertem Zustande ausgeschieden.

2. Auf die im Harne befindlichen Mikroorganismen wirkt das Urotropin nicht tödtend. Auch seine entwickelungshemmende Wirkung ist nur von sehr kurzer Dauer. Das Mittel hat in dieser Beziehung vor Salol, salicylsaurem Natron und ähnlichen Mitteln gar keine Vorzüge.

3. Die Ansicht, dass infektiöse Affektionen der Harnwege durch Urotropin günstig beeinflusst werden, ist eine durchaus irrige.

Trzebicky (Krakau).

Von der Ansicht ausgehend, dass Kontraktionen des Sphincter ani reflektorisch auch solche der Blase und Harnröhre auslösen, und dass der eine Zustand den anderen steigern kann, empfiehlt Guépin (13) die forcirte Dilatation des Sphincter ani bei schmerzhaften Blasenaffektionen und glaubt, in einigen Fällen damit guten Erfolg erzielt zu haben.

In einem klinischen Vortrage über lavirte Formen der chirurgischen Erkrankungen des Harnapparates weist Guyon (14) darauf hin, dass sich hinter Symptomen, die auf ihn nicht direkt hinweisen, zuweilen die Erkrankungen

des Harnapparates verbergen. Eine solche larvirte Form der Harnvergiftung kann sich geltend machen unter Verdauungsbeschwerden, Fieber und Lungenerscheinungen. Die erstgenannten Beschwerden werden zunächst bei vollständiger oder unvollständiger Harnretention, weniger bei aseptischem, mehr bei infizirtem Harn eintreten. Ganz besonders wichtig sind die Fälle von chronischer, unvollständiger Harnverhaltung, welche mit Ausdehnung der Blase einhergehen. Hier wird die systematische Entleerung der Blase leicht Heilung aller Verdauungsbeschwerden erzielen. Fieber kann in so versteckter Form und in so grosser Aehnlichkeit mit der Malaria auftreten, dass ein diagnostischer Irrthum leicht möglich ist, ebenso wird die Influenza häufig irrthümlicherweise als Krankheitsursache angesehen. Die erwähnten Lungenerscheinungen treten stets sekundär im Anschluss an akute und chronische Fieberzustände auf.

Messungen der Kapazität der weiblichen Blase nahmen Hunner und Irving (20) vor. Sie fanden unter 25 weiblichen Personen mit gesunden Blasen im Mittel 303 ccm Blasenkapazität, erhalten von 160—545 ccm schwankenden Einzelzahlen. Die Messung wurde so vorgenommen, dass erst Rektum und Scheide und dann Blase in Kniebrustlage durch den atmosphärischen Druck ausgedehnt wurden und dann die durch bimanuellen Druck entleerte Luft unter Wasser in graduirtem Cylinder aufgefangen wurde. Die Maasse der so ausgedehnten Blasen betrugen im Mittel nach vorn oben 7,14 cm, hinten oben 5,77 cm, nach links 5,70 cm, nach rechts 5,92 cm. Dass die Blase, wie aus diesen Maassen hervorgeht, meist etwas nach links gedrängt ist, beruht auf Rechtslagerung des Rektums. Die drei unter atmosphärischem Druck ausgedehnten Organe füllen das kleine Becken vollständig aus, der Uterus wird bis auf wenige Centimeter in Höhe des Nabels gedrängt. Es ist wichtig immer Scheide und Rektum erst auszudehnen, besonders bei Ureterkatheterisation.

Maass (Detroit).

In einer umfangreichen Arbeit, welche sich auf anatomische Studien und 213 Krankengeschichten, die sämmtlich mitgetheilt werden, stützt, behandelt Pasteau (31) den Zustand des Lymphgefässsystems bei Erkrankungen der Blase und Prostata. Die auf die Blase bezüglichen Schlussfolgerungen des Autors lauten, zunächst die Anatomie des Lymphgefässsystems betreffend: 1. Lymphgefässe der Mukosa sind noch nicht nachgewiesen. 2. Die Lymphgefässe der Submukosa sitzen in den tiefsten Theilen dieser Schicht bis an die Muskularis heran. 3. Die Lymphgefässe der Muskularis, weniger zahlreich wie die vorhergehenden, verlaufen zwischen den Muskelbündeln. 4. Die Lymphgefässe der subperitonealen Schicht verlaufen an der Vorder- und Hinterfläche der Blase nach dem Blasenhals zu, einige nach dem Scheitel. Die Lymphdrüsen kann man in zwei Gruppen theilen, in diejenigen, welche vor und seitlich neben der Blase gelegen sind und in diejenigen, welche entlang der Vasa iliaca externa und interna liegen.

Drüsenmetastasen finden sich selten bei gestielten Tumoren, auch dann, wenn breitbasigere Geschwülste die tiefe Schicht der Submukosa noch nicht durchwachsen haben, nur ausnahmsweise, häufig dagegen bei infiltrirenden Geschwülsten. Gewöhnlich liegen sie an den Vasa iliaca (79%), dann in der Lumbalgegend (24%) und in der Leistengegend (14%). Da wir kein Mittel haben, die in der Tiefe gelegenen Drüsen zu diagnostiziren, so müssen wir uns mit der Schlussfolgerung aus dem Vorhergehenden begnügen: Danach kann vollkommene Heilung nur eintreten bei den streng lokalisirten, gestielten

Geschwülsten, die Heilung wird zweifelhaft sein bei ungestielten und wird nicht eintreten können bei infiltrirenden Geschwülsten.

Auf das krümelige Aussehen des Sediments im Harne eines 35jährigen Mannes, der zwar mehrfache Gonorrhöen aber ohne alle cystitischen Reizerscheinungen durchgemacht hatte, macht Sée (37) aufmerksam; es handelte sich um einen reinen Fall von Bakteriurie.

Ueber die stattliche Zahl von acht Blasenbrüchen, welche im Jahre 1897 und in der ersten Hälfte des Jahres 1898 in der Tübinger Klinik beobachtet worden sind, berichtet Becker (4). Es handelte sich ausnahmslos um grosse Brüche von der Dicke einer Mannsfaust bis zu Mannskopfgrösse. Da in der angegebenen Zeit im Ganzen 30 Inguinalhernien operirt worden sind, so entspricht dies etwa 26 % der Fälle. In Uebereinstimmung mit den anderen Autoren fand sich in allen acht Fällen eine reichliche Fettschicht, theils in ausgesprochener Lipomform, theils mehr als diffuse Verdickung der Blasenwand auftretend, und gerade diese an der Innenseite des Bruchsackes gelegene Fettschicht erweckte stets zuerst den Verdacht auf eine Cystocele. In fast allen Fällen gelang der Nachweis, dass die Blase vorlag, durch Einführung eines Katheters, in keinem einzigen ist die Blase eröffnet worden.

Das gleiche Thema behandelt eine Arbeit Zondeks (44), welcher zwei Fälle von Blasenhernien mittheilt. Der erste betraf einen 52jährigen Mann, welcher Harnbeschwerden merkwürdiger Art verspürte. Er bemerkte in der linken Leistengegend eine etwa pflaumengrosse Anschwellung, welche bei Bettruhe wieder zurückging, und während er, solange die Anschwellung vorlag, den Harn nur tropfenweise unter Schmerzen entleeren konnte, war er jetzt im Stande, in ununterbrochenem Strahl zu uriniren. Bei der Operation wurde zunächst ein gänseeigrosser, starkwandiger, leerer Bruchsack freigelegt. Nach innen und unten von ihm lag, fest mit ihm verwachsen, ein cystischer Tumor, der als die Harnblase erkannt wurde. Bei Ablösung vom Bruchsack wird eine verdünnte Stelle der Blase incidirt und sogleich durch doppelte Naht wieder geschlossen. Reposition der Blase, Exstirpation und Abbindung des Bruchsackes, Heilung. In dem zweiten Fall handelte es sich um den Schenkelbruch einer 40jährigen Frau, deren Blasenbeschwerden denen des ersterwähnten Kranken ähnelten. Bei der Operation fand man zuerst vor dem Schenkelkanal ein kleines Fibrolipom und nach dessen Abtragung lag ein Theil der Blasenwand vor der Bruchpforte. Auch hier sei die Blasenwand verdünnt gewesen, aus diesem Grunde ein fünf Pfennigstück grosses Stück herausgeschnitten und die Blase durch doppelte Naht geschlossen und versenkt worden. Zondek betont, dass man die wirklichen Blasenbrüche von den künstlichen trennen müsse, denn es könne, besonders bei den Radikaloperationen nach Bassini, vorkommen, dass man durch Zug am Bruchsack die an demselben durch Entzündung oder sonstwie fixirte Blase mit hervorziehe und so scheinbar eine Blasenhernie vor sich habe, während beim Nachlassen des Zuges die Blase in ihre normale Lage zurücksinken würde.

Von den Blasenbrüchen handelt auch die unter „Blasenverletzungen" erwähnte Arbeit von Bernhard (65).

III. Ektopie, Missbildung, Divertikel der Blase.

46. Allen, Exstrophy of the bladder. The journal of the Amer. Med. Ass. 1899. July 29.
47. Bax, Zur operativen Behandlung der angeborenen Blasenspalte durch Ureterimplantation in den Darm. Inaug.-Dissert. Königsberg 1899.

48. *Brandl, Beitrag zur Kenntniss der Ectopia vesicae. Inaug.-Dissert. München 1899.
49. Erdmann, A case of multisacculated bladder. New York acad. of med. Journ. of cut. and gen.-urin. diseases 1899. June.
50. Köhler, Die Operation des Herrn Prof. Dr. Sonnenburg bei angeborener Bauch-Blasenspalte, verglichen mit den übrigen gegen dieses Leiden angegebenen Operationsmethoden. Inaug.-Dissert. Würzburg 1898.
51. Matas, Exstrophy of the bladder. The journal of the Amer. Med. Ass. 1899. July 29.
52. Mazel, Ueber Blasenektopie und deren operative Behandlung. Bruns'sche Beiträge 1899. Bd. 23. Heft 2.
53. v. Meyer, Ein Fall von Blasen-Nabelfistel beim Erwachsenen. Heilung durch Resektion des Blasenscheitels. Deutsche Zeitschrift für Chir. 1899. Bd. 50. Heft 5 und 6.
54. Mikulicz, Zur Operation der angeborenen Blasenspalte. Centralbl. f. Chirurgie 1899. Nr. 22.
55. Mundell, Note on the operative relief of ectopia vesicae. Annals of surgery 1899. December.
56. Nové-Josserand, Exstrophie de la vessie opérée par le procédé de Maydl-Tuffier. Soc. de Chir. Lyon méd. 1899. Nr. 29.
57. Rutkowski, Zur Methode der Harnblasenplastik. Centralbl. f. Chir. 1899. Nr. 16.
58. Schauta, Ein Fall von Symphysenspalt ohne Ectopia vesicae. Allgem. Wiener med. Zeitung 1899. Nr. 14 und 15.
59. Strauss, Ueber einen Fall von dreifacher Harnblase. Centralblatt für Chir. 1899. Nr. 28.
60. Walsham, On extroversion of the bladder. The Practitioner 1899. Febr.
61. Wheaton, Exstrophy of the bladder. The journ. of the Amer. Med. Assoc. 1899. July 29.
62. Wiesinger, Blasendivertikel. Aerztl. Verein Hamburg. Münchener med. Wochenschrift 1899. Nr. 20.
63. *Willard, Exstrophy of the bladder, pubic bones absent. Philadelphia acad. of surg. Ann. of surg. 1899. April.
64. Wright and Coates, Notes on a case of diverticulum of the bladder. The Lancet 1899. March 18.

Ein 38jähriger Mann litt, wie Wright und Coates (64) berichten, seit 11 Jahren an Harnbeschwerden, die sich so weit gesteigert hatten, dass er sich selbst stündlich zweimal ohne besondere Reinigung einen Katheter einführte. Als er in Behandlung der Verfasser kam, bestand stinkende Cystitis und man fand in der Blasengegend eine unregelmässig begrenzte, harte, links bis an die Leistengegend reichende Anschwellung. Nach ausgeführtem Katheterismus, bei dem ein Stein nicht gefühlt wurde, änderte sich der Abdominalbefund nicht. Die Differentialdiagnose schwankte zwischen prävesikaler Entzündung und Divertikel. Die vorgenommene Incision zeigte, dass es sich um ein Divertikel handelte. Rechts lag ein mit verdickten, harten Wandungen versehenes Divertikel, welches dreimal so gross war wie die nach links verdrängte kleine Blase. Der Eiter wurde entleert, das Divertikel ausgespült und drainirt. Patient war aber schon zu schwach und starb. Die Sektion ergab, dass das Divertikel mit einer feinen Oeffnung nahe der rechten Ureterenmündung in die Blase einmündete.

Wiesinger (62) berichtete im ärztlichen Verein zu Hamburg über vier Fälle von Blasendivertikel. Zunächst demonstrirt er ein durch Sektion gewonnenes Präparat von Prostatahypertrophie und grossem Divertikel an der linken Seite der Blase, welches, der Prostata anliegend, den Verdacht auf Carcinom hervorgerufen hatte. Ein zweiter Fall betraf einen 40jährigen Mann mit Blasenstein-Beschwerden, bei dem auch der Stein mit der Sonde gefühlt wurde. Behufs Entfernung desselben wurde die Sectio alta gemacht, und man kam dabei in eine mit eiterigem Urin gefüllte, geräumige Höhle, in der aber kein Stein gefühlt wurde. Zwischen ihr und der Blase lag ein

Septum, nach dessen Incision und Entfernung des Steines die Ausheilung zu Stande kam. Bei dem dritten, 70jährigen Kranken mit cystitischen Beschwerden fühlte man bei Ausführung der Sectio alta am Blasenboden, dicht neben der Prostata einen in einem Divertikel liegenden Stein, welcher nur mit Mühe entfernt werden konnte Der Kranke ging an Erschöpfung zu Grunde. Der vierte Kranke war ein 80jähriger Mann, dem durch den hohen Blasenschnitt 30, die Blase ganz ausfüllende Steine extrahirt worden waren. Nach einem Jahre kam er wieder, und es fand sich bei der erneuten Blaseneröffnung ein aus einem Divertikel hervorragender Stein. Extraktion. Heilung.

Eine Harnblase mit drei divertikelartigen Ausbuchtungen, welche die Grösse eines Hühnereies, einer Wallnuss und einer Haselnuss hatten, demonstrirte Erdmann (49). Sie entstammte einem 60jährigen, an starker Prostatahypertrophie leidenden Manne. Ausserdem bringt er noch die folgende Krankengeschichte: Bei einem an Blasenstein leidenden Patienten war es unmöglich, den Stein mit dem Lithotriptor zu fassen. Liess man aus der vollen Blase Flüssigkeit mit dem Katheter ablaufen, so floss nur wenig ab, und die übrige Flüssigkeit kam nur, wenn man den Katheter etwas vorschob und eine ganz bestimmte Stelle erreichte. Erdmann nahm deshalb das Vorhandensein eines Divertikels an, machte die Sectio alta und fand in der That links am Blasenfundus ein grosses Divertikel, aus dem er den Stein von beträchtlichem Umfang entfernte.

Eine interessante Krankengeschichte theilt Strauss (59) mit, betreffend einen 29jährigen, schwachsinnigen Menschen, der an Cystitis und heftigstem, schmerzhaftem Harndrang litt. Strauss machte schliesslich den hohen Blasenschnitt und fand, dass die Harnblase dreifach angelegt war. Zwischen der Harnblase und der Symphyse befanden sich zwei hinter einander liegende Hohlräume, deren jeder den vollständigen Bau der Harnblase zeigte und mit einem glatten Halse in den Halstheil der Hauptblase mündete. Die Beschwerden erklärt Verf. dadurch, dass bei Anfüllung der Nebenblasen diese auf den Blasenhals drückten. Die Nebenblasen wurden eröffnet und offen gelassen, während ein Verweilkatheter durch die Harnröhre in die Hauptblase geleitet wurde. Der weitere günstige Verlauf lehrte, dass die Ureteren in die Hauptblase mündeten. Als nächstliegende Annahme der Entwickelungsgeschichte dieser Missbildung glaubt Verf., dass die aus der unteren Wand des Hinterdarmes entstehenden zwei Zapfen der Allantois, aus der sich die Blase entwickelt, sich wieder mehrfach getheilt haben.

Einen Fall von Blasennabelfistel beschreibt v. Meyer (53). Ein 28jähr. Mann bemerkte vor fünf Jahren, dass plötzlich durch den Nabel Harn herausickerte; bei ruhiger Bettlage hörte dies auf, um beim Aufstehen sofort wieder zu beginnen. Verf. fand bei der Operation — Incision in der Linea alba unterhalb des Nabels —, dass die Blase nicht in ihrer natürlichen Form und Grösse im kleinen Becken lag, sondern als ein langer muskulöser Schlauch, der ringsum bis zu der vorderen und hinteren Umschlagstelle mit Peritoneum bekleidet war, aus dem kleinen Becken aufstieg und unmittelbar in dem fibrösen Nabelring mit einer lippenförmigen Fistel endete. Nach Umschneidung und Resektion der ganzen Blasenkuppe mit dem fibrösen Nabelring wurde die Blase in zwei Reihen genäht und dann ein vorher abpräparirter Peritoneallappen über die Nahtstelle fixirt. Darauf wurde die Blase versenkt. Vollständige Heilung. Verf. glaubt, dass es sich hier weder um eine angeborene Urachusfistel, noch um einen nachträglich wieder wegsam gewordenen Urachus

gehandelt hat, sondern um eine kongenitale Nabelfistelbildung, welche als eine partielle Blasenektopie aufzufassen ist, bei der die Spaltung der Bauchdecken eben nur auf den Nabel beschränkt blieb.

Wheaton (61) beschreibt einen Hypospadiäus mit vollständig entwickelten Brüsten. Bei einem Epispadiäus stellte er einen Kanal her, welcher einen Zoll von der Symphyse mass und gab dadurch dem Kranken die Möglichkeit, den Urin in kontrollirbarem Strahl zu lassen. Bei einem dritten Kranken mit Ektopie der Blase überschloss er in einer Sitzung die Defekte durch Lappen vom Perineum, Abdomen und Schenkelbeuge, sodass Patient seinen Urin in einem Urinal auffangen konnte. Der Kranke litt später unter Salzablagerungen an den Haaren in der Blase und um die Penismündung.

Maass (Detroit).

Einen merkwürdigen Thierversuch will Mundell (54) erfolgreich gemacht haben. Er exstirpirte einem Hund ein Stück Harnblasenwand und transplantirte dasselbe einem anderen Hunde in die Bauchwand unter die oberflächliche Fascie. Das Blasenstück soll sich gehalten haben und Mundell empfiehlt daher, diese Methode bei Ektopie anzuwenden: zuerst ein Stück Blase eines Thieres, z. B. eines Schafes seitlich unter die Haut zu transplantiren und nach 7—8 Tagen diesen Lappen zur plastischen Deckung eines Blasendefektes zu verwenden. Dieser Vorschlag fordert doch allzusehr dazu heraus, das bekannte Scherzwort von den drei Schafen, die zu einer Bluttransfusion nöthig seien, auch hierfür anzuwenden.

Nach Walsham (60) geben die Methoden, wie sie zur plastischen Deckung des Blasendefektes von Wood und Mikulicz angegeben sind, immer noch die besten Chancen. Interessant ist seine Angabe, dass ein Knabe, dessen Ektopie er vor einigen Jahren plastisch geschlossen hat, für etwa 2½ Stunden Kontinenz hatte. Die Harnröhre war in diesem Fall noch nicht geschlossen worden.

Durch Köhler (50) wird die Sonnenburg'sche Methode der Blasenschleimhautexstirpation mit Einnähung der freigelegten Ureteren in die Penisrinne von Neuem empfohlen. Bis jetzt seien von Sonnenburg selbst 3 und von anderen Operateuren 4 Fälle, sämmtlich mit gutem Erfolge, operirt worden.

Eine Uebersicht über die bisher zur Heilung der Blasenektopie angewandten Verfahren giebt Bax (47) und berichtet eingehend über 7 von Eiselsberg ausgeführte Ureteren-Implantationen in den Darm, 6 mal wegen Ektopie und 1 mal wegen Epispadie mit 4 Erfolgen und 3 Misserfolgen.

Allen (46) hat bei einem Kranken mit Blasenektopie die beiden Ureteren gemeinsam nach Maydl in das Rektum verpflanzt. Der Kranke hält den Urin von 4 zu 5 Stunden am Tage und während der ganzen Nacht. Ein Halbjahr nach der Operation ist er vollständig gesund. Nach Allen's Ansicht belästigen die Phosphatniederschläge in der durch Plastik bedeckten Blase den Kranken mehr, als es das Freiliegen der Blase thut.

Maass (Detroit).

Matas (51) hält die Maydl'sche Operation für die beste der bei Blasenektopie vorgeschlagenen Plastiken. Es sind bisher 22 Fälle veröffentlicht mit 3 Todesfällen. Auch der Operation von Rutkowski, welche mit Hilfe eines ausgeschalteten Dünndarmstückes eine Blase bildet, wird es nicht gelingen, die Maydl'sche Operation zu verdrängen. Rutkowskis Patient konnte ¾ Stunden den Urin halten und entleerte dann 25 ccm in einem 30 cm langen Strahl.

Maass (Detroit).

Die Maydl'sche Operation wurde ferner an einem 5½jährigen Knaben von Nové-Josserand (56) mit gutem Erfolge ausgeführt, allerdings wird nicht gesagt, wie lange der Kranke nachbeobachtet ist. Er führte die Auslösung und Exstirpation der Blase und die Freilegung der Ureteren auf eine Strecke von 5 cm ganz extraperitoneal aus, und eröffnete dann erst das Peritoneum, um die Einnähung in die Flexur zu vollziehen.

Nach einer genauen Uebersicht über die Entwickelungsgeschichte der bei Blasenektopie ausgeführten Operationen bringt Mazel (52) die Mittheilung zweier von Wölfler nach Maydl mit guten Erfolg ausgeführter Operationen und stellt die bisher durch Implantation der Ureteren sammt dem Lieutaud'schen Dreieck in die Flexur behandelten Fälle zusammen. Im Ganzen liegen nach ihm 16 publizirte Fälle vor mit einem Heilungsresultat von 87,5%. Nur zwei Fälle endeten letal, einer infolge der Narkose wenige Stunden nach der Operation, der andere nach 15 Monaten an Pyelitis.

Der von Rutkowski (57) zur Heilung einer Blasenektopie bei einem 12jährigen Menschen, bei dem schon früher die Epispadie plastisch geschlossen worden war, eingeschlagene Weg war folgender: Nach Eröffnung der Bauchhöhle wurde eine Ileumschlinge hervorgeholt und aus ihr ein 6 cm langer Darmabschnitt unter Erhaltung des Mesenteriums isolirt. Durch axiale Vereinigung wurde die Kontinuität des Darmes wieder hergestellt und der Darm in die Bauchhöhle versenkt. Das isolirte Darmstück wurde an der dem Mesenterium gegenüberliegenden Stelle aufgeschnitten und der so entstandene viereckige gestielte Darmlappen auf den Defekt der vorher von der Bauchwand abgelösten Blase durch doppelte Naht aufgenäht. Darüber Bauchdeckennaht. Heilung per primam. Es wurde ein Harnrecipient und eine Pelotte verordnet, welch letztere den Zweck hatte, die Harnröhre an der Stelle der Symphysendiastase zu komprimiren. So konnte Patient den Harn ¾ Stunden zurückhalten. Durch Experimente am Hunde, die in der „Sammlung von Abhandlungen, gewidmet dem Andenken Obalinski's". Krakau 1899 (Polnisch) publizirt worden sind, kam Rutkowski zu dem Schluss, dass die Mesenterialgefässe bei dieser Plastik einer Obliteration anheimfallen, was jedoch keine Ernährungsstörung des Lappens zur Folge habe, dass die mechanische Leistungsfähigkeit der Blase keine Verringerung erfahre, dass in späteren Stadien die Darmschleimhaut sich regressiv verändert und dass statt dessen das Blasenepithel gegen die Oberfläche des implantirten Darmwandlappens wuchere.

In annähernd derselben Zeit wie Rutkowski hat Mikulicz (54) nach demselben Grundplan, zweizeitig, eben diese Operation gemacht, deren ausführliche Mittheilung erst erfolgen soll, wenn die Beobachtung als abgeschlossen betrachtet werden kann. Er verwandte eine etwas längere Darmschlinge (12 cm) und zwar aus dem untersten Ileum. Der Enderfolg scheint ein sehr befriedigender zu werden, die Blase hat eine Kapazität von 100 ccm.

Ueber einen Fall von Symphysenspalt ohne Ectopia vesicae berichtet Schauta (58). Er betrifft eine 23jährige Frau, welche zum zweiten Male schwanger war. Die erste Geburt war zur normalen Zeit ohne Komplikation verlaufen, die Frau konnte nach 10 Tagen aufstehen und wie vorher herumgehen. Die Untersuchung konnte keine Zeichen überstandener Rachitis feststellen. In der Höhe der Symphyse fühlt es sich genau so an, als ob bei ihr eine Symphysiotomie gemacht worden wäre und als seien die Symphysenenden nicht mit einander verwachsen; man fühlte in der Mitte eine Rinne, in

welche man ganz leicht eine Fingerspitze einschieben könnte. Beim Fehlen jeglicher vorangegangener Verletzung oder Erkrankung hält Schauta es für einen angeborenen Symphysenspalt. Bisher sei nur ein von Gurlt beschriebener Fall von Symphysenspalt ohne Ectopia vesicae beim Manne zur Beobachtung gekommen.

IV. Verletzungen der Blase.

65. Bernhard, Blasenhernien und Blasenverletzungen. Korrespondenzbl. für Schweizer Aerzte 1899. Nr. 23.
66. Berndt, Experimentelle Untersuchungen über Harnblasenruptur. Langenbeck's Archiv 1899. Bd. 58. Heft 4.
67. Castaigne, Ulcère simple de la vessie; hématuries très-abondantes et perforation vesicale. Bull. et mém. de la soc. anat. 1899. Mars.
68. *Collins, A case of calculus vesicae in a man, aged 53 years; suprapubic lithotomy; bladder sutured; catheter tied in for 12 days; uninterrupted recovery. The Lancet 1899. Nr. 11.
69. *Delamare, Rupture extra-péritonéale de la vessie par chute de cheval. Infiltration urineuse consécutive. Guérison. Bull. et mém. de la soc. de chir. 1899. Nr. 26.
70. Dittrich, Zur Differentialdiagnose zwischen extra- und intraperitoneal gelegener Blasenruptur. Deutsche Zeitschrift für Chir. 1899. Bd. 50. Heft 1 und 2.
71. Fontan, Plaie pénétrante de la vessie par coup de couteau à travers l'échancrure sciatique; section de l'artère fessière; ligature; laparotomie; guérison. Bull. et mém. de la soc. de chir. 1899. Nr. 33.
72. Joynt and Green, A case of perforation of the bladder causing peritonitis and death. The Lancet 1899. June 17.
72a. S. Klimenkow, Ein Fall von Zerreissung der Blase und der Harnröhre. Chirurgia. Bd. V. Nr. 30.
73. Neve, Vesical calculus; rupture of bladder; suprapubic lithotomy; recovery. British med. journal 1899. Dec. 2.
73a. A. Saloga, Zur Kasuistik der Verletzungen der Harnblase bei der Radikaloperation der Hernien. Chirurgia. Bd. VI. Nr. 33.
74. Sieur, Au sujet des ruptures traumatiques de la vessie. Contusion de l'abdomen par coup de pied de cheval. Symptômes immédiats du rupture de la vessie. Guérison sans interventions. Bull. et mém. de la soc. de chir. 1899. Nr. 27.
74a. A. Sujetinow, Zur Frage der Ruptur der Harnblase. Chirurgia. Bd. 5. Nr. 30.
75. Thorndike, A few remarks on the diagnosis and treatment of rupture of the bladder. Journ. of cut. and gen.-urin. diseases 1899. May.

Im Anschluss an die Mittheilung eines Falles von extraperitonealer Blasenruptur, die bei einem 7jährigen Kinde durch einen dicht oberhalb der Symphyse hintreffenden Hufschlag eines Pferdes entstanden war, hat Berndt (66) das Zustandekommen von Blasenrupturen experimentell an 30 Leichenversuchen durch Druck oder Schlag oberhalb der Symphyse studirt. Er kommt zu folgenden Schlüssen: 1. Wird bei der gefüllten Harnblase der Innendruck durch eine die Blasenwand treffende stumpfe Gewalt gesteigert, so wird die Blasenwand an der Stelle überdehnt und zerrissen werden, an der sie im Augenblick des Unfalls den geringsten Gegendruck empfängt. 2. Bei der stark gefüllten, die Symphyse weit überragenden Blase sind die oberen und hinteren Partien am meisten gefährdet, weil sie hier den geringen Druck der Därme als Schutz haben. Reisst die Blase an dieser Stelle, so ist die Ruptur gewöhnlich eine intraperitoneale. 3. Bei geringer Füllung wird die Blase durch eine oberhalb der Symphyse auftreffende Gewalt gewöhnlich in's Becken hineingedrückt. Die einwirkende Gewalt selbst schützt dabei durch ihren auf die Gegend des Blasenscheidels ausgeübten Druck diese Stelle gegen Ueberdehnung und Zerreissung. Gefährdet sind die Partien, welche dem nachgiebigen Beckenboden anliegen. Erfolgt die Ruptur hinten, so kann sie noch intraperitoneal

sein, weil das Peritoneum an der Hinterwand der Blase sehr weit hinabreicht: erfolgt sie vorne, so ist sie gewöhnlich extraperitoneal.

Dittrich (70) konnte bei einer extraperitonealen Ruptur der Blase dicht oberhalb der Symphyse „tiefen Schachtelton" nachweisen, der unmittelbar nach dem Katheterismus gedämpftem Perkussionsschall Platz machte. Er erklärt es sich dadurch, dass die am Schluss des Katheterismus aufgetretenen klonischen Kontraktionen der Blase atmosphärische Luft durch den Katheter in die Blase eingesogen haben. Diese Luft ist dann durch das Loch in der vorderen Blasenwand in das Zellgewebe vor der Blase entwichen und so sei der erwähnte tympanitische Schall trotz Anhäufung des Gewebes mit Urin entstanden. Dittrich glaubt, dieses Symptom für die Differentialdiagnose zwischen intra- und extraperitonealer Ruptur besonders verwerthen zu können.

Der Kranke Klimenkow's (72a) war rittlings auf einen Pfahl gefallen. Blutung aus der Harnröhre, Harnverhaltung und Harninfiltration. Sectio alta, wobei sich schon nach Durchtrennung der Bauchdecken blutiger Urin entleerte; später wurde auch der Riss in der vorderen Blasenwand gefunden. Gangrän des Scrotum, schwere septische Erscheinungen. Am Damm bildete sich eine Fistel, die in die Pars membranacea der Harnröhre führte. Erst nach drei Monaten gelang es, einen Katheter durch die Urethra bis in die Blase zu führen. Heilung nach fünf Monaten.

Wanach (St. Petersburg).

Der Fall von Saloga (73a) betrifft einen 29 Jahre alten Mann, der an einer kleinen rechtsseitigen Inguinalhernie litt. Bei der Radikaloperation wurde zunächst ein am Bruchsack sitzendes Lipom entfernt. Bei der Isolirung des Bruchsackes erschien an seiner inneren Seite ein wallnussgrosser gelblicher Körper, der auch für ein subseröses Lipom angesehen wurde; vorsichtshalber wurde es aber vor der beabsichtigten Exstirpation ausgeschnitten und erwies sich als die mit dem Bruchsack fest verbackene Harnblase. Der Schnitt wurde vernäht und die Radikaloperation zu Ende geführt. Glatte Heilung. — Zur Erklärung der Adhäsionen kann vielleicht eine kurze Zeit vorher überstandene gonorrhoische Cystitis dienen. Saloga schliesst sich der von Lanz, Kocher u. A. vertretenen Ansicht an, dass viele von den als Blasenhernien beschriebenen Fällen diese Bezeichnung mit Unrecht tragen, indem die Blase erst bei der Präparation des Operationsfeldes in die Wunde gezogen wird, was besonders leicht bei bestehenden peritonitischen Adhäsionen in der Nähe der Blase geschieht.

Wanach (St. Petersburg).

Der Patient Sujetinow's (74a) empfand beim Niederlegen einer schweren Last plötzlich Schmerzen im Kreuz und in den Beinen; der Harn war nicht blutig und wurde spontan gelassen. 10 Tage später, als er sich aus liegender Stellung erhob, fühlte er heftige Schmerzen im Unterleib und in den Leisten. Häufiger, aber resultatloser Harndrang. Mit peritonitischen Erscheinungen trat Pat. ins Hospital, wo mit dem Katheter blutiger Urin entleert wurde. Tod nach drei Tagen an Peritonitis. Der Riss in der Blase, deren Schleimhaut unverändert war, ging durch die ganze vom Peritoneum bedeckte Partie. — Verf. meint, dass beim Niederlegen der Last ein unvollständiger Riss in der Blase entstanden war, der sich durch entzündliche Vorgänge allmählich so weit vertiefte, dass 10 Tage später die leichte Anspannung der Bauchdecken beim Aufstehen genügte, um den Riss komplet zu machen.

Wanach (St. Petersburg).

Fontan (71) beschreibt eine seltene Blasenverletzung durch einen Messerstich von einer Wunde aus, die drei Querfinger über und hinter dem grossen Trochanter gelegen war. Abundante Blutung und Zeichen der Harnblasenverletzung traten ein: Heftigste Leibschmerzen, aufgetriebener Leib, Spannung und Dämpfung der R. hypogastrica, kein Urin seit 11 Stunden, häufige Uebelkeit. Mit Katheter werden aus der Blase 150 ccm reinen Blutes, kein Harn entleert. Fontan nimmt an, dass eine intraperitoneale Ruptur vorliegt und macht die Laparotomie, findet aber das Peritoneum intakt. Im Becken sieht man dagegen eine ausgedehnte subperitoneale Blutinfiltration. Durch einen Katheter in die Blase laufende Flüssigkeit fliesst in den Grund des kleinen Beckens, ohne die Blase auszudehnen, aber es ist nicht möglich, das Loch freizulegen und zu schliessen. Jodoformgaze in die Tiefe an die Rückfläche der Blase, Verschluss des übrigen Theiles der Bauchwunde. Die hintere Wunde wird darauf zu einem nach unten konvexen Bogen erweitert, welcher hinten die Spina ilei ant. inf. erreicht. In der Tiefe wird der Rand des M. pyramidalis gesehen und gefühlt und die hier spritzende A. glutaea sup. unterbunden. Heilung.

Der Fall Sidur's (74) betrifft einen Soldaten, welcher nach einem Hufschlag gegen den Leib die Erscheinungen einer extraperitonealen Blasenruptur darbietet, unter anderem intensive Schmerzen und Harndrang, ohne uriniren zu können, überdies werden mit dem Katheter nur einige blutige Tropfen entleert. Nach Einlegung eines Verweilkatheters erfolgt reaktionslose Heilung.

Castaigne (67) hatte Gelegenheit, einen Fall von perforirendem Blasenulcus klinisch und durch die Autopsie zu beobachten, welches unter Ausschluss aller anderen Möglichkeiten als ein dem einfachen Magengeschwür vergleichbares, einfaches Ulcus der Blase aufgefasst werden musste. Ein 36jähriger Mann erkrankt plötzlich mit heftigen Schmerzen in der Lumbalgegend, ausstrahlend nach der vorderen Bauchwand, so dass er keinen Schritt mehr gehen konnte. Dieser Zustand dauert zwei Tage und während dieser Zeit wird kein Tropfen Urin gelassen. Am dritten Tage wird etwas mit Blut vermischter Harn entleert. Patient hatte niemals ein Trauma erlitten und war nie katheterisirt worden; er stirbt am vierten Tage unter peritonitischen Erscheinungen. Die Sektion zeigt das Vorhandensein einer Blasenperforation an der hinteren oberen Fläche an einer Stelle, an der bei mikroskopischer Untersuchung nur Nekrose in der Umgebung des Geschwürs gefunden wird; eine kleine zuführende Arterie ist durch Thrombose verschlossen. Variköse Blutungen, die zur Nekrose hätten führen können, fehlen.

Diagnostische Schwierigkeiten bereitete der folgende Fall intraperitonealer Blasenruptur von Joynt und Green (72): Ein Patient, welcher seit Jahren an Harnretention litt und wiederholt hatte katheterisirt werden müssen, bekam nun Verstopfung und Erbrechen dazu. Diese Symptome steigerten sich, ohne dass irgend ein Zeichen speziell auf eine Blasenperforation hinwies. Die vorgeschlagene Operation wurde abgelehnt und Patient starb. Bei der Sektion fand man eine Peritonitis und am Blasenfundus eine Perforation im Centrum einer alten Narbe. An dieser Stelle war früher die Flexura sigmoidea adhärent gewesen.

Bemerkenswerth an einem von Neve (73) mitgetheilten Fall ist, dass bei Anfüllung der Blase eines 50jährigen Mannes mit 9 Unzen Flüssigkeit — etwa 280 ccm — eine Ruptur eintrat. — Patient litt seit 6 Jahren an einem Blasenstein. Die sofort ausgeführte Sectio alta zeigte, dass eine extra-

peritoneale Ruptur vorlag. Nach Extraktion des Steines und Drainage der Blase trat Heilung ein.

Bernhard (65) macht darauf aufmerksam, dass Blasenhernien doch nicht so ganz selten sind. Er selbst hat bei 61 Radikaloperationen von Hernien dreimal — also in 5% — Cystocelen gefunden. Auch er hatte, wie viele andere Beobachter vor ihm das Vorhandensein eines Blasenbruches vor der Operation nicht diagnostizirt. Zweimal wurde das Organ während der Operation erkannt, resp. vermuthet, einmal liess sich erst nach der Operation aus den typischen Zeichen einer intraperitonealen Blasenverletzung die Diagnose stellen. Fast immer ist die Blase verletzt und dadurch die Diagnose erst sichergestellt worden. In seinem ersten Fall wurde die angeschnittene Blase doppelt vernäht, versenkt und die Nahtstelle tamponirt. Heilung; im zweiten war die erwähnte intraperitoneale Blasenverletzung bei Herniotomie gemacht worden, daher wurde fünf Stunden darauf sofort die Laparotomie gemacht, die Blasenwand, welche pathologisch verändert und stark eingerissen war, resezirt und in die Bauchwunde eingenäht. Patient starb am 11. Tage p. operat. an Pneumonie. Im dritten Fall lag im Bruchsack eine Dünndarmschlinge, das rechte Ovarium und die Tube. Beim Abpräpariren der letzteren wurde noch ein anderes mit dem Bruchsack verwachsenes Organ bemerkt, welches zweifellos die Harnblase war. Ablösung derselben und Reposition. Heilung. Weiterhin berichtet Bernhard über einen Fall, bei dem während der Exstirpation einer verwachsenen Ovarialcyste die Blase verletzt worden war. Es wird zwei Stunden nach der ersten Operation nochmals der Bauch eröffnet und die 2 cm lange Schnittwunde der Blase vernäht. Heilung. Der Bericht über einen anderen Fall, bei dem, auch während der Exstirpation eines Ovarialkystoms eine oberflächliche Wandverletzung ohne Eröffnung der Blase gemacht wurde, und über eine extraperitoneale Blasenverletzung durch Sturz aus der Höhe auf das Perineum beschliessen die Arbeit.

Im City-Hospital in Boston sind, wie Thorndike (75) berichtet, sechs Harnblasenrupturen beobachtet worden, von denen vier extra-, und zwei intraperitoneal waren. Drei von diesen Patienten starben. In keinem dieser Fälle war die Blasenwunde genäht worden; bei den extraperitonealen Rupturen konnte auch bei der Operation nur einmal der Blasenriss gefunden werden.

V. Cystitis.

76. Albarran, Des cystites douloureuses. Ann. des mal. gén.-urin. 1899. Nr. 2.
77. Albertin, Résection bilatérale de la branche périnéale du nerf honteux interne dans la cystite douloureux. Soc. de chir. de Lyon. Lyon méd. 1899. Nr. 42.
78. van Calcar, Die Aetiologie der infektiösen Cystitis. Nederl. tijdschr. v. Geneesk. Amsterdam 1899. II. 1188.
79. — L'étiologie de la cystite infectieuse. Ann. des mal. des org. gén.-urin. 1899. Nr. 12.
80. Le Clerc, Ueber die hartnäckige Cystitis der Frauen und das Curettement in der Blase. Allg. Wiener med. Zeitung 1899. Nr. 24.
81. Harris, Instrumental examination of the bladder in the diagnosis of cystitis in the female. The Americ. gyn. and obstr. journ. 1899. January.
82. Krogius et Wallgren, Note sur l'antagonisme entre le bactérium coli et les autres bactéries urinaires. Ann. des mal. des org. gén.-urin. 1899. Nr. 8.
83. *Maxwell, The relation of bacillus coli communis to other organisms in the urine. British med. journ. 1899. Nr. 25.
84. Reach Densö, Ueber die Aetiologie der Cystitis. Orvosi hetilap 1899. Nr. 430, 444, 459, 471.
85. Warden, Installations and their value in the treatment of cystitis. Edinburgh med. journ. 1899. Jan.

van Calcar (78, 79) giebt eine recht übersichtliche Darstellung des gegenwärtigen Standes der Cystitis-Frage vom bakteriologischen Standpunkte und knüpft daran die Beschreibung einer Reihe von Experimenten, die er unternahm zum Studium der Blaseninfektionen aus der Urethra, den Nieren, dem Blute und der Umgebung. Mittelst eigens konstruirter Apparate und auf Grund einiger schöner Experimente, die nur im Ganzen, nicht im Referate wiederzugeben sind, kommt er zu folgenden Schlüssen:

1. Bei Cystitis giebt es in der Blase meistens andere Mikroben als in der Urethra.

2. Die gesunde sowohl wie die kranke Urethra birgt so gut wie niemals das Bacterium coli commune, den gewöhnlichsten Cystitiserreger.

3. Die Mikroben der Urethra zeigen auch bei prädisponirenden Momenten für Cystitis keine Neigung zur Ascendention.

4. Die bedeutendsten Mikroben für Cystitis sind gewöhnlich präexistent im Darmkanale anwesend.

5. Man kann die Darmbakterien, welche unter Umständen die Blase infiziren, früher in der Blase als im Blute oder im Urin, der aus den Ureteren aufgefangen wird, anzeigen. Rotgans.

Reach Densö (84). Die verschiedensten Bakterien können Cystitis verursachen. Die ammoniakalische Gährung und Harnretention bereiten die Schleimhaut der Blase zur Invasion anderer Mikroorganismen vor, sind aber keine conditio sine qua non. — Es scheint auch hier, dass mehr die Toxine, also chemische Agentien, die Cystitis hervorrufen. Von 56 Cystitisfällen war nur bei 21 die Reaktion alkalisch. Bei jenen mit sauerer Reaktion war meistens der Streptococcus der Krankheitserreger. Das Bacterium coli und proteus vulgaris fand Autor oft, selbe sind aber keinesfalls die einzigen Krankheitserreger, wie dies die Guyon'sche Schule lehrte.

Schaldemose.

Die von Krogius und Wallgren (82) angestellten Untersuchungen beziehen sich auf eine von Rovsing angeschnittene Frage. Dieser hatte behauptet, dass ein Antagonismus bestehe zwischen dem Vorhandensein von Bacterium coli im Harne und den anderen bei Cystitis vorkommenden Bacterien, dass ferner die üppige Entwickelung des Bacterium coli und sein numerisches Uebergewicht den Nachweis anderer Bakterien hindert. Krogius und Wallgren konnten diese Ergebnisse nicht bestätigen und auf Grund ihrer Experimente und Erfahrungen kommen sie zu dem Schluss, dass dem Bacterium coli eine besondere Kraft, die Mikroben abzutödten oder sich ihrem Wachsthum zu widersetzen, nicht innewohnt.

In einem klinischen Vortrage hebt Albarran (76) hervor, dass das Bild der schmerzhaften Cystitis durch verschiedenste Zustände hervorgerufen werden und zu jeder Cystitis sich hinzugesellen kann. Von dem Bilde der eigentlichen „schmerzhaften Cystitis" sind zu trennen die Cystitis in Folge von Steinen oder Fremdkörpern, in Folge von Neoplasmen und Tuberkulose. Ein anatomisches Kriterium für die schmerzhafte Cystitis sei die Tiefe der entzündlichen Läsion, welche sich auf die Submukosa, Muskularis, oft auch auf das prävesikale Zellgewebe erstreckt. Nur sehr selten treten solche Schmerzen bei oberflächlicherem Sitz der Erkrankung auf. Des Weiteren ist der Sitz der Läsion in der Nähe des Blasenhalses sehr charakteristisch. In schweren chronischen Fällen ist die Schleimhaut gewuchert, zottig oder ulcerirt oder epidermisirt (Leukoplasie). Der Plan der Behandlung sei folgen-

der: Zuerst Instillationen — entweder Argent. nitr. 15—30 Tropfen einer 1—3—5%igen Lösung oder 1—4—5 g einer Sublimatlösung von 1 : 4000 oder 5000 —; bleibt dies erfolglos und hat die Cystoskopie ausser Cystitis keine andere Ursache der Schmerzen entdeckt, dann Curetage und nachher Instillationen. Wenn auch das vergeblich, dann die Anlegung einer Blasenfistel, beim Manne Sectio alta, beim Weibe Blasenscheidenfistel und Offenhalten der Fistel, bis der Harn klar ist.

Le Clerc (80) bringt eine kurze Mittheilung zweier Fälle chronischer Cystitis mit „blumenkohlartigen Veränderungen" der Schleimhaut, bei denen durch Curettement vollständige, nach einem und nach drei Jahren noch anhaltende Heilung erzielt worden war.

Albertin (77) machte bei einem Kranken, der in seinem 25. und 38. Lebensjahr Gonorrhöen durchgemacht hatte und jetzt an schmerzhaftem Harndrang litt, bei Temperaturen von 38 und 39°, bei dem der Katheterismus sehr schmerzhaft und Ausspülungen wirkungslos waren, die Resektion des Nervus pudendus beiderseits — nach dem Vorgang von Rochet, der diese Operation bei spastischen Zuständen der Urethra und des Perineums angewandt hatte. Schon am nächsten Tage habe Patient nur zweimal Urin gelassen, habe keine Schmerzen mehr gehabt, auch nicht beim Katheterisiren und Ausspülen. In der Diskussion zu diesem Vortrage meinte Chandelux, dass in solchem Falle die einfache anale Dilatation oder die Urethrotomia externa wohl schon von Vortheil gewesen wäre.

Harris (81) empfiehlt ein von ihm angegebenes Instrument, den Urin-Segregator, welcher besonders für die Diagnose der Cystitis werthvolle Dienste leisten soll, da es häufig nicht leicht sei, zu entscheiden, ob die vorhandenen Störungen auf die Blase oder die Nieren zu beziehen sind. Mit seinem Instrument, dessen nähere Beschreibung hier nicht gegeben wird, soll man den Urin jeder Seite zur Untersuchung sammeln können, ohne in die Ureteren einzudringen und somit die Gefahr der Niereninfektion vermeiden; man sei ferner nicht nur im Stande, die Erkrankungen der Blase von denen der Nieren zu unterscheiden, sondern kann auch den Zustand jeder einzelnen Niere feststellen. Der Gebrauch des Instrumentes sei sehr einfach und erfordere keine besondere Geschicklichkeit.

VI. Fremdkörper in der Harnblase.

86. zum Busch, Fremdkörper in der Blase von Männern. Centralbl. für Chirurgie 1899. Nr. 14.
87. Lackie, Foreign body in the female bladder. Medical Press 1899. Nr. 8.
87a. M. Margulies, Ueber Fremdkörper in der Harnblase. Chirurgia. Bd. V. Nr. 30.
88. Trzebicky, Fremdkörper in der Blase von Männern. Centralbl. für Chirurg. 1899. Nr. 19.
89. Wendel, Zur Kasuistik der Haarnadeln in der weiblichen Harnblase. Bruns'sche Beiträge 1899. Bd. 23. Heft 2.
90. Zielinski, Einige interessante Fälle von operativer Extraktion von Fremdkörpern. Przeglad lekarski. Nr. 26.

In fünf Fällen extrahirte Trzebicky (88) Fremdkörper aus der männlichen Blase, und zwar ein 10 cm langes Glasrohr, einen 12—15 cm langen Gänsefederkiel sammt Fahne, ein 12 cm langes, scharf zugespitztes Glasstäbchen, eine Kürschnernadel, um die sich schon zwei Steine gebildet hatten und schliesslich einen 34 cm langen Nélatonkatheter.

Margulies (87a) theilt folgende zwei Fälle von Fremdkörpern in der Blase mit: 1. 78 Jahre alter Mann. Eitriger Urin, Phosphatstein. Lithotripsie. Fortdauer der Beschwerden. Wiederholung der Operation, wobei Stücke eines Nélatonkatheters entfernt wurden. Heilung. Der Pat. hatte von der Anwesenheit des Katheters nicht gesprochen und erinnerte sich nur dunkel, dass ihm einmal vor langer Zeit der Katheter beim Einführen entschlüpft war. 2. 30jähriger Neurastheniker hatte sich ein Gummidrainrohr eingeführt, wobei angeblich „ein Stückchen" davon abgerissen und in die Blase geglitten war. Extraktion nach 10 Tagen. Das „Stückchen" erwies sich bei der Extraktion als 105 cm langer Gummischlauch.

Wanach (St. Petersburg).

Zum Busch (86) entfernte einen 16½ cm langen, scharf zugespitzten Bleistift mit Elfenbeinknopf zwei Wochen nach seiner Einführung aus der Harnblase und bei einem anderen Patienten einen 23 cm langen Grashalm, beide Körper mittelst der Sectio mediana.

Aus der Tübinger chirurgischen Klinik werden von Wendel (89) sieben Fälle mitgetheilt, in denen sich Mädchen Haarnadeln in die Blase gebracht hatten. In dem einen der Fälle konnte durch eine Röntgen-Aufnahme, deren Bild beigegeben ist, die Lage der Nadel klar und deutlich gesehen werden. Dies ist jedenfalls die schonendste Art, sich über das event. Vorhandensein und besonders auch über die Lage der Nadelspitzen zu orientiren.

Einen nicht ganz gewöhnlichen Fremdkörper hatte sich, wie Lackie (87) berichtet, ein 25jähriges Mädchen in die Blase geschoben, nämlich eine 9 cm lange, aus Schildpatt gefertigte Haarnadel, deren Entfernung durch die dilatirte Harnröhre etliche Schwierigkeit verursachte.

Unter den von Zielinski (90) citirten Fällen sind namentlich die Extraktion eines in der Blase zurückgebliebenen Katheterstückes durch hohen Blasenschnitt, sowie die Entfernung von vier Bohnen aus der Pars pendula urethrae durch Urethrotomie erwähnenswerth.

Trzebicky (Krakau).

VII. Tuberkulose der Blase.

91. Bacaloglu et Gleize, Cystite tuberculeuse; gros calcul phosphatique expulsé par une fistule vésico-rectale. Bull. et mém. de la soc. anat. 1899. Octobre.
92. Battle, Case of tuberculous bladder greatly improved by hydraulic distension. The Lancet 1899. December 9.
93. Gordon, On tuberculosis of the bladder. The Dublin journal 1899. May.
94. *Klieneberger, Ueber die Urogenitaltuberkulose des Weibes. Inaug.-Dissertation. Kiel 1899.
95. *Steindler, Die Therapie der Blasentuberkulose. Sammelbericht über die Publikationen der Jahre 1896—1898. Wiener med. Blätter 1899. Nr. 9.

Die von Young zuerst angewandte Methode, Blasentuberkulose mit starker Dehnung der Blase zu behandeln, ist in einem Fall von Battle (92) mit gutem Erfolge nachgemacht worden. Der Patient, welcher an ausgesprochener Blasentuberkulose mit allen Zeichen derselben litt, musste bei Tag jede Stunde und nachts etwa 7—8mal Urin lassen. Unter hohem Druck — Wassersäule von vier Fuss Höhe — liess man in Narkose vier Unzen Flüssigkeit in die Blase laufen und wiederholte dies ohne Narkose täglich, so weit es Patient ertragen konnte. Es trat deutliche Besserung ein und der Kranke brauchte schliesslich nur einmal während der Nacht zu uriniren.

Bei Besprechung der Erscheinungen und Therapie der Blasentuberkulose kommt Gordon (93) zu dem Schluss, dass die Anfangssymptome das Vorhandensein eines Blasensteins vortäuschen können. Die Diagnose dieses Leidens soll ohne Einführung von Instrumenten gemacht werden und bei der Behandlung soll grösserer Werth auf die allgemeinen als auf die lokalen Massnahmen gelegt werden. Bei Hodentuberkulose sei die einzige Therapie die Kastration und wenn dazu eine Tuberkulose des Vas deferens, der Samenbläschen oder der Prostata hinzutreten, so seien alle Operationen gestattet, welche ein Uebergreifen des Prozesses auf die Blase hintanzuhalten vermögen.

Bacaloglu und Gleize (91) berichten folgenden Fall: Ein Mann von 36 Jahren, der seit 10 Jahren an Blasentuberkulose leidet, bekommt im Verlauf derselben eine rectovesikale Fistel. Aus dieser wird unter heftigen Schmerzen ein Stein von Taubeneigrösse in den Mastdarm entleert und von einem hinzugerufenen Arzt aus dem After herausgezogen. In den nächsten zwei Tagen entleeren sich noch spontan zwei weitere, kleine Steine, die sich alle als Phosphatsteine erweisen.

VIII. Blasensteine.

96. Banzet, Note sur un cas de lithotritie chez un vieillard de 82 ans. Ann. des mal. des gén.-urin. 1899. Nr. 8.
97. P. A. Barstynski, Ueber die Indikationen der Blasennaht bei dem hohen Steinschnitt. Ljetopis russkoi chirurgii 1899. Heft 5.
98. Browne, A case of removal of 14 uric acid calculs from the bladder by the aid of the extempore rectal bag. The Lancet 1899. April 29.
99. A. Brshosowski, Zehn Fälle von hohem Steinschnitt in der Landpraxis. Chirurgia. Bd. V. Nr. 27.
100. Brun, Étude d'un calcul de cystine. Révue médic. 1898. Nr. 5.
101. *Burci, Sopra due casi notevoli di calcolosi vesicale. Ordine dei medici di Pisa 15 giugno 1898.
102. Clarke, Remarks on encysted vesical calculi with an account of twenty-seven cases. Discussion: Med. soc. of London. British med. journ. 1899. May 13.
103. Cohn, Ueber familiäre Cystinurie. Berliner klin. Wochenschrift 1899. Nr. 23.
104. Delanglade, Une observation de calcul vésical chez l'enfant; des difficultés du diagnose. Gaz. hebdomadaire 1899. Nr. 20.
105. Duchastelet, Du catheterisme à la suite, pour l'introduction des instruments de la lithotritie. Ann. des mal. des org. gén.-urin. 1899. Nr. 7.
106. — Un cas de lithotritie pratiqué sans eveiller la sensibilité vésicale, sous la seul action d'un lavement rectal d'antipyrine. Ann. des mal. des org. gén.-urin. 1899. Nr. 7.
107. Freyer, Notes of two cases of impacted stone in the ureter. Med. and surg. soc. of London. The Lancet 1899. Jan. 28.
108. Guyon, Des calculs de la region prostatiques. Ann. des mal. des org. gén.-urin. 1899. Nr. 1.
109. *— Technique de la lithotritie. Ann. des mal. des org. gén.-urin. 1899. Nr. 3, 5, 6.
110. Happel, Vesical calculs in the female. The journ. of Amer. Med. Ass. 1899. May 6.
111. Kaczkowski, Ueber Blasensteine auf Grund der von weil. Obalinski operirten Fälle. Sammlung der zu Ehren weil. Prof. Obalinki's publizirten Arbeiten.
111a. M. Kreps, Zur Kasuistik der Blasen-Prostata-Urethralsteine. Wratsch 1899. Nr. 24.
112. Mac Laren, Extraction of ligatures from the bladder. British med. journal 1899. July 29.
113. *Loewenhardt, Ueber einige Hülfsmittel bei der Litholapaxie. Deutscher Chirurgenkongress 1899.
114. Lucy, A simplified method and apparatus for maintaining the so-called lithotomy position during on the perineum. British med. journ. 1899. Oct. 28.
115. Mangeri, La epicistotomia quale operazione preliminare per la restaurazione dell' urethra feminile. Durante's Festschrift vol. II.

116. Martin, A propos d'un calcul de cystine dans la vessie chez un enfant; examen radiographique, taille sus-pubienne. Revue méd. de la Suisse romande 1899. Nr. 5.
117. Moreigne, Étude sur la cystinurie. Ann. des mal. des org. gén.-urin. 1899. Nr. 8.
118. *Morestin, Calcul vésical formé autour d'un fragment de sonde de Nélaton. Bull. et mém. de la soc. anat. de Paris 1899. Févr.
119. — Laminaire engagée dans l'urèthre et la vessie d'une jeune femme, et retirée par la taille urethrale. Bull. et mém. de la soc. anat. de Paris 1899. Févr.
119a. S. Nossenko, Uebersicht über die gegenwärtige Lehre vom hohen Steinschnitt. — Zwei Fälle von Sectio alta des Verfassers. Wojenno-medicinski Shurnal 1899. Mai.
120. Nota, Epicistotomia nella calcolosi vesicale dei bambini. XIII. Congr. d. Soc. ital. di Chirurgia 4—7 ottobre 1898.
121. Page, Encysted vesical calculus. British med. journ. 1899. Oct. 21.
122. N. Pokrowski, Zur Frage der Behandlung der Steinkrankheit. Ljetopis russkoi chirurgii 1899. Heft 5.
123. Preindelsberger, Geschichte des Steinschnitts. K. k. Gesellschaft der Aerzte. Wiener klin. Wochenschrift 1899. Nr. 44.
124. Routier, Calcul enchatonné: lithotritie, taille, guérison. Ann. des mal. des org. gén.-urin. 1899. Nr. 1.
125. *v. Samson-Himmelstjerna, Cystinsteine. Deutscher Chirurgenkongress 1899.
126. *Sergi Trombetta, A proposito di alcune forme rare di calcolo in vescico. Il Policlinico 15 marzo 1898.

Einen Beitrag zur Geschichte der Blasensteine liefert Preindlsberger (123), indem er über noch jetzt thätige Volksärzte in Bosnien, welche die Steinschneiderei betreiben, berichtet. Er hat deren 5 ausfindig gemacht und demonstrirt ihre Instrumente. Ueber die Technik des Einen, den er kennen gelernt hatte, theilt er mit, dass er die Leute in Steinschnittlage bringt, mit den Fingern vom Mastdarm her den Stein gegen den Daumen andrückt und hier rechts von der Mittellinie auf ihn einschneidet, bis er in die Blase kommt. Er selbst giebt etwa 20% Mortalität zu, doch soll dieselbe nach den Aussagen anderer Leute bedeutend grösser sein.

Ein von Lucy (114) angegebener einfacher Apparat zur Fixation des Kranken in Steinschnittlage besteht aus einem ledernen Riemen, dessen Enden mit Schnallen armirt sind und ausserdem flache Brettchen tragen, die mit Ringen versehen sind. Das eine Ende des Riemens liegt über einer Schulter, das andere wird über den Rücken nach der anderen Achselhöhle geführt. Nun werden die Brettchen in einer im Original nachzulesenden Art und Weise um die Beine geschnallt und ermöglichen so eine beliebige, bequem regulir bare Flexionsstellung und Aussenrotation der Oberschenkel.

Guyon (108) beschäftigt sich in einem klinischen Vortrag mit den Steinen der Prostatagegend, von denen er 2 Arten unterscheidet, die eigentlichen Prostatasteine und die der Pars prostatica urethrae. Die ersteren sind in Nischen eingeschlossen, welche mit der Urethra kommuniziren können, die zweiten zeigen zuweilen eine Verlängerung nach der Blase hin. Beide Formen sind selten. Guyon spricht über die von ihm bisher beobachteten und über die in der Litteratur erwähnten Fälle.

In einem von Browne (98) mitgetheilten Fall sollte behufs Entfernung von Steinen aus der Harnblase die Sectio alta gemacht werden. Da es wünschenswerth erschien, durch Einführung eines Gummisackes in das Rektum und Anfüllung desselben nach Petersen die Blase zu heben, ein solcher Gummisack aber nicht vorhanden war, so wurde er dadurch improvisirt, dass ein Stück eines alten inneren Zweirad-Reifens an einem Ende durch gewöhnlichen Gummikitt verschlossen und an das andere Ende ein Gummirohr mit Quetschhahn armirt wurde; in das Gummirohr war, um es besser daran be

festigen zu können, ein Glasrohr eingeschoben worden. Der Apparat funktionirte gut und liess sich beliebig anfüllen.

Banzet (96) betont an der Hand eines Falles, wo bei einem 82jährigen Prostatiker, der überdies eine alte Harnröhrenstriktur hatte, bei dem Cystitis bestand und Lungenemphysem, der einen grossen Stein in einer Blase von sehr geringer Kapazität hatte, doch durch Lithotripsie glatt und ohne Störung die Heilung erzielt wurde, wie gerade in so schwierigen Fällen die Lithotripsie gegenüber dem Steinschnitt unvergleichlich schonender ist, besonders wenn man $^1/_2$ Stunde vor Beginn ein Antipyrin-Lavement macht, sodass dann nur 5—6 g Chloroform für die Narkose nöthig seien.

Zwei Jahre nach Ausführung einer Pyosalpinx-Operation, bei der zahlreiche Unterbindungen mit Silkworm gemacht worden waren, stellte sich bei der Patientin Laren's (112) eine Cystitis ein, und es entleerte sich durch die Urethra ein inkrustirter Ligaturknoten. Im weiteren Verlauf wurden noch 4 weitere inkrustirte Knoten mit dem Cystoskop erkannt und mit einer Zange durch die Urethra extrahirt. Mit der Entfernung der Ligaturen schwanden die cystitischen Erscheinungen von selbst. Zwei Operationen waren in dem von Delanglade (104) mitgetheilten Fall nothwendig, um einen kleineu ovoiden Blasenstein bei einem $5^1/_2$ Jahre alten Mädchen zu enfernen. Es wurde eine Urethrotomie externa gemacht, ohne dass jedoch der Stein gefunden werden kann. Dies gelingt erst durch die Sectio alta, die einige Zeit darauf vorgenommen wurde.

Bei einem von Routier (124) behandelten 65jährigen Manne, der seit langer Zeit häufig und unter Schwierigkeiten urinirte, stellte sich Harnretention ein, wegen welcher er seit 7 Jahren kathetersirt wurde. Seit einigen Monaten kam Blut mit dem Harn, es bestand eine Cystitis. Ein Blasenstein liess sich nun konstatieren, und es wird der Versuch gemacht, ihn durch Lithotripsie zu entfernen. Daraus, dass man bei geschlossenen Branchen des Lithotriptors einen Stein im Umkreis von etwa 3 cm abtasten konnte, während man beim Versuch, ihn zu fassen immer das Gefühl hatte, dass Schleimhaut mitgefasst wird, wird geschlossen, dass es sich um einen von Blasenschleimhaut eingefassten Stein handelt. Die Lithotripsie wird so unmöglich und gleich die Sectio alta angeschlossen. Trotz vorsichtigster Anfüllung der Blase mit Borlösung zeigt sich nach dem Hautschnitt, dass die Blase extraperitoneal perforirt war. Sie wird breit eröffnet und man findet in der Gegend des rechten Ureters den vermutheten eingekapselten Stein, von einem Schleimhautwall umgeben. Die Perforation war nach des Autors Ansicht durch das Erbrechen während der Lithotripsie und der Sectio alta, nicht durch den Lithotriptor oder Aspirator entstanden.

Zwei bemerkenswerthe Krankengeschichten bringt Freyer (107): 1. Bei einem 23jährigen Mann, der mit den Erscheinungen eines Nierensteins in Behandlung kam, wird die Niere freigelegt und ein Schnitt über ihre Konvexität gemacht, ohne dass ein Stein gefunden wird. Dagegen fühlt man einen solchen mit einer in den Ureter eingeführten Sonde 4 Zoll unterhalb des Nierenbeckens. Erweiterung des Schnittes bis in den Ureter, Extraktion des Steins, Drainage des Ureters, Naht der Niere. Heilung. 2. Ein Mann von 52 Jahren mit multiplen Strikturen der Urethra giebt mit Koliken, Hämaturien etc. die Erscheinungen eines Steines der linken Niere. Auf diese wird durch Lumbalschnitt eingegangen, sie wird aber nicht gefunden. In einer späteren Sitzung wird durch Urethrotomia interna die Urethra dilatirt, um dem Urin

freien Abfluss zu verschaffen, ohne dass jedoch die Symptome nachlassen. Bei der nun vorgenommenen cystoskopischen Untersuchung sieht man, dass ein schmaler, langer, gezackter Stein aus dem rechten Ureter in die Blase vorragte. Er liess sich mit einem Lithotriptor fassen und entfernen. Er erwähnt noch kurz 5 weitere Fälle, in denen ein Stein in den Ureter eingeklemmt war; in dreien davon ragte der Stein durch die Ureterenmündung in die Blase und konnte gefühlt werden.

Clarke (102) fügt zu den 6 früher von ihm veröffentlichten Fällen 21 neue hinzu von encystirten Blasensteinen und erläutert die Lage derselben in den verschiedenen Fällen durch mehrere Abbildungen; eine ganz ungewöhnliche Lage zeigte einmal der eingekapselte Stein an der Vorderwand der Blase, dicht hinter der Symphyse. Zuweilen wird beobachtet, dass die Steine in den Nieren gebildet werden und beim Herabwandern in die Blase entweder in ein vorhandenes Divertikel fallen oder in einer Vertiefung der Blasenwandung fixirt werden und durch Grössenzunahme um sich einen Sack bilden. Die Behandlung des Sackes selbst nach Entfernung des Steines hängt von der Lage desselben ab. Liegt seine Oeffnung so, dass der Inhalt gut abfliessen kann, dann wird er auch spontan ausheilen können, in anderen Fällen muss für Abfluss gesorgt werden, und die Drainage wird dann nach dem Perineum oder Rektum hin eingeleitet werden müssen.

Pokrowski (122) giebt einen kurzen Bericht über 20 Fälle von Blasensteinoperationen. 11 mal wurde die Sectio mediana, 8 mal die Sectio alta gemacht, 1 mal der Stein per urethram (bei einem Mädchen) entfernt. Ein Todesfall, wahrscheinlich an Pyelonephritis. Wanach (St. Petersburg).

Happel (110) empfiehlt bei Blasensteinen weiblicher Personen, besonders wenn gleichzeitig schwerer Katarrh besteht, die Eröffnung der Blase von der Vagina aus. Die Incision wird nach Entfernung des Steines nicht vernäht und heilt nachdem der Katarrh durch diese permanente Drainage und Auswaschungen gebessert ist, spontan. Zwei der von ihm mitgetheilten Fälle sind in dieser Weise operirt. Maass (Detroit).

Von Brshosowski's (99) zehn Fällen von hohem Steinschnitt starb einer an Septikämie, ohne Wundkomplikationen. Sonst guter Verlauf trotz sehr ungünstiger äusserer Verhältnisse. Achtmal wurde die Blase genäht, zweimal offen gelassen. In einem Falle hatte sich später um einen in die Blase gerathenen Unterbindungsfaden ein kleiner Stein gebildet, der per urethram entleert wurde. Einmal wurde ohne üble Folgen das Peritoneum eröffnet. Wanach (St. Petersburg).

Kreps (111a) entfernte durch die Sectio mediana einem 18jährigen Burschen, der seit seiner Kindheit an schweren Harnbeschwerden gelitten hatte, einen 7 cm langen, $3^3/_4$ cm im Durchmesser haltenden Stein (bestehend aus phosphorsaurer Ammoniak-Magnesia, harnsaurem Ammoniak und harnsaurer Magnesia), dessen grösster centraler Theil im Gewebe der Prostata lag; die in die Blase und in die Pars membranacea hineinragenden Pole des Steins waren vom Mittelstück durch tiefe Furchen geschieden. Die Diagnose war auf Grund der Palpation per rectum, der Sondenuntersuchung und der Urethroskopie vor der Operation gestellt worden.
Wanach (St. Petersburg).

Der eine von Nossenko's (119a) Fällen von Sectio alta ist dadurch bemerkenswerth, dass der Patient, trotzdem er von Kindheit an heftige Beschwerden von seinem Blasenstein hatte und ammoniakalischen eiweisshaltigen

Harn entleerte, doch nicht von der Militärpflicht befreit worden war. Erst nach der Operation, die einen 172 g schweren Stein zu Tage förderte, wurde er aus dem Dienst entlassen. — In beiden Fällen wurde die Wunde offen behandelt. Wanach (St. Petersburg).

Ueber die Indikationen der Blasennaht bei hohem Steinschnitt spricht Barstynski (97). Der Standpunkt des Verf. ist folgender: Bei normaler Blase und normalem Harn ist man verpflichtet die Blase zu vernähen; bei entzündlich veränderten Blasenwendungen oder bei eiterhaltigem und alkalischem Urin behandle man offen. Für die Fälle, wo nur intermittirend katarrhalische Reizung der Blase auftritt, lässt sich die Indikation noch nicht sicher formuliren bis die Fälle nicht bakteriologisch genauer untersucht sind. — Von 16 Fällen von hohem Blasenschnitt nähte Barstynski zehn, davon vereiterten zwei bei pathologischem Harn und entzündeter Blase, einer bei normalem Harn; die übrigen sieben Fälle heilten per primam. — Achtmal wurde ein Dauerkatheter eingeführt, einmal blieb der Katheter nur wenige Stunden liegen, einmal wurde gar nicht katheterisirt. Der Methode der Blasennaht legt Barstynski eine geringe Bedeutung bei. Wanach (St. Petersburg).

Mangeri Romeo (115) brachte einen Fall von Inkontinenz durch folgendes Verfahren zur Heilung. Eine bei einem dreijährigen Mädchen vorgenommene Steinoperation hatte zur Inkontinenz geführt. Eine Operation zur Heilung derselben war erfolglos geblieben. Bei dem Mädchen, das 18 Jahre alt war, als Verf. es untersuchte, fehlten die vorderen zwei Drittel der Harnröhre ganz und vom hinteren Drittel der grössere Theil der unteren Wand. Die Umgebung war in starres Narbengewebe verwandelt. Es wurde eine neue Harnröhre aus der Scheide gebildet. Als daher am sechsten Tage der Verweilkatheter entfernt wurde, eiterten die Stichkanäle in Folge der Berührung mit dem Urin, und es trat wieder Inkontinenz ein. Bei einer zweiten Operation wurde die Epinystotomie gemacht und der Urin durch ein Drainrohr aus der Bauchwunde geleitet. Jetzt gelang eine neue Plastik mit Hülfe von Scheidenlappen gut, da der Urin der auf dem Bauche und später auf der Seite liegenden Patientin die Wunde nicht benetzte. Unglücklicherweise trat die Menstruation ein und eine Blutung aus dem Venenplexus der Blase und der Harnröhre vereitelte nochmals das Resultat. Erst eine dritte Plastik, zu der das Material aus der kleinen Schamlippe genommen wurde, führte definitive Kontinenz herbei. Muscatello.

Kaczkowski (111) berichtet über 62 von weil. Obaliński nach verschiedenen Methoden, je nach der Eignung des einzelnen Falles operirte Blasensteine. Hieran schliesst er eine unter gründlicher Berücksichtigung der Litteratur abgefasste Dissertation über Blasensteine, ohne jedoch wesentlich Neues zu bringen. Trzebicky (Krakau).

Ueber die Eigenschaften des Cystin und über sein Vorkommen im Harn giebt Moreigne (117) zunächst eine Uebersicht und stellt die Ansichten der Autoren über die Cystinurie und über die Bildung des Cystin im Organismus zusammen und berichtet schliesslich über eigene Untersuchungen. Er theilt einen Fall mit, betreffend eine 29jährige Frau, die seit 12 Jahren an Koliken litt, welche auf Verdauungsstörungen bezogen wurden; im Jahre 1895 wurde ein kleiner Stein in der gemischten Entleerung von Koth und Urin im Anschluss an eine Kolik gefunden und der Arzt hielt ihn für einen Cholestearinstein und die Anfälle für Gallensteinkoliken. In demselben Jahre trat in einem Kolikanfall Anurie auf — es wurden in vier Tagen 100 ccm Urin ent-

leert — und das lenkte die Aufmerksamkeit auf die Nieren. Bei Gelegenheit eines späteren Anfalles, dem auch eine Anurie von 36 Stunden folgte, entleerte sich durch die Urethra ein Stein, dessen Untersuchung ihn als Cystinstein erwies.

Ebenfalls um einen Cystinstein handelte es sich bei einem $3^1/_2$ Jahre alten Kinde, bei dem Brun (100) durch eine Röntgen-Aufnahme genau die Grösse, Form und Lage des Steines in der Blase feststellen konnte.

Aus Anlass der Untersuchung eines von J. Wolff durch Sectio alta entfernten Cystinsteines aus der Blase eines $7^1/_2$jährigen Mädchens, konstatirte Cohn (103), dass die Mutter und sechs Kinder an Cystinurie leiden. Die von ihm vorgenommenen Untersuchungen des Harnes und der Fäces waren nicht im Stande, die Infektionstheorie zu stützen, indem Diamine, das Kadaverin und Putrescin, basische Produkte, welche direkt oder indirekt durch die Lebensthätigkeit von Mikroorganismen entstehen, nicht nachgewiesen werden konnten.

Da es zuweilen schwierig ist, den Lithotriptor in die Blase einzuführen, selbst wenn vorher eine Bougie gut durchgegangen war, hat Duchastelet (105), ähnlich wie beim Katheterismus à la suite, durch die Mitte einer dünnen Bougie einen Seidenfaden so durchgestochen, dass er die beiden Enden desselben mit den Branchen des Lithotriptors fasste und so, während die Bougie leicht in die Blase glitt, gleich den Lithotriptor nachschieben konnte. In ähnlicher Weise hat er den zum Evakuiren der Blase eingeführten, starken Katheter an seinem Endpunkt durchlocht, der Länge nach eine Bougie eingeschoben und konnte auf diese Art ebenfalls leicht das Instrument in die Blase bringen.

Derselbe Autor (106) hat in einem Fall, bei dem schon zum vierten Male aus der Blase kleine aber multiple von der Niere herstammende Steine entfernt worden waren, vor der Operation Antipyrin 1,5, Laudan. Sydenham. 10 Tropfen, Aqua 100 g per rectum verabreicht, wodurch so vollständige Blasenanästhesie eintrat, dass die Lithotripsie ohne jede Schmerzempfindung von Kranken ertragen wurde. Die anästhesirende Wirkung sowohl gegen Kontakt wie gegen Spannung schien so vollständig und anhaltend zu sein, als bei direkter Einbringung des Mittels in die Blase.

IX. Blasendarmfisteln.

127. Brown, Operative relief of vesico-rectal fistula. Ann. of surgery 1899. June.
128. Duplay, Ueber vesico-intestinale Fisteln. Allgemeine med. Zeitung 1899. Nr. 10 u. 11.
129. Marcy, Fistulous opening between the ileum and the bladder; operation and cure. Ann. of surg. 1899. Jan.
130. Heubner, Fall von Blasendarmfistel. Ges. der Charitéärzte. Berliner klin. Wochenschrift 1899. Nr. 30.

Die zwischen Blase und Darm bestehende Kommunikation, wie sie Heubner (130) bei einem Kinde nachweisen konnte, glaubt er auf eine frühere Entzündung in der Gegend des Cöcum zurückführen zu können, welche einerseits zu einer Schwierigkeit der Darmpassage, andererseits zu einem Ulcerationsprozess eines Darmstückes mit Durchbruch in die Blase geführt hat. Eine Operation war von ihm bisher nicht empfohlen worden.

Die von Brown (127) mitgetheilte Krankengeschichte betrifft eine Blasen-Mastdarmfistel, welche in Folge eines Falles auf das Perineum entstanden war und deren Verschluss viele operative Versuche erfordert hatte, die hauptsäch-

lich zuerst darin bestanden hatten, vom Mastdarm her die Fistel zu schliessen. Dies erwies sich zunächst stets als vergeblich. Erst als eine temporäre Colostomie und eine temporäre, suprapubische Blasenfistel angelegt war, heilte die Fistel schliesslich nach Anfrischung und Naht vom Rektum her aus.

Marcy (129) beschreibt einen Fall, der eine 40 Jahre alte Frau betrifft. Sie erkrankte mit 26 Jahren plötzlich unter dem Bilde einer akuten Peritonitis, in deren Verlauf sich deutlich durch die Urethra etwas Gas nach aussen entleerte. Anfallsweise bekam sie in späterer Zeit Erscheinungen akuter Cystitis. Bei cystoskopischer Untersuchung zeigte sich am Fundus eine unregelmässige, mit injizirtem Hof umgebene Oeffnung, in die man eine Sonde 1 Zoll weit einführen konnte. Bei der Operation fand man die Blase mit Uterus, linkem Ovarium und Tube und einer Darmschlinge fest verwachsen, und nach Lösung dieser Verwachsungen wurde die Kommunikation zwischen Blase und unterem Ileum-Ende gefunden und freigelegt. Vernähung beider Löcher, Heilung. Es hat sich mit Wahrscheinlichkeit um eine vorausgegangene Appendicitis gehandelt.

In einer klinischen Vorlesung über vesico-intestinale Fisteln kommt Duplay (128) zu dem Schluss, dass allein die chirurgische Behandlung Aussicht auf Erfolg bietet. Hierzu stehen zwei Wege offen, einmal durch die Blase, die Intervention durch Cystotomie, welche den Vortheil hat, dass man eventuell vorhandene Blasentuberkulose gleichzeitig dabei in Angriff nehmen kann, dagegen den Nachtheil hat, dass weder auf den Darm noch auf die zwischen Darm und Blase gelegene Brücke ein Einfluss möglich ist. In einem Fall konnte Duplay hierdurch Heilung erzielen, in einem zweiten dagegen bekam er ein Recidiv. Der andere zur Verfügung stehende Weg, die souveräne Methode, sei die Freilegung durch die Laparotomie, mit deren Hülfe man das Operationsfeld übersehen und nach Lösung der Verwachsungen beide Oeffnungen schliessen kann.

X. Tumoren der Blase.

131. Böckel, Tumeurs de la vessie. Bull. de l'acad. de méd. 1899. Nr. 35.
132. *Brown, A case of vesical papilloma removed by epicystotomy. Journ. of cut. and gen.-urin. diseases 1899. Jan.
133. *Concetti, Ueber einen Fall von malignem Adenom der Blase bei einem 11monatlichen Mädchen. 71. Naturforscher-Versammlung München 1899. Münchener medizin. Wochenschrift 1899. Nr. 46.
134. Creutz, Ueber einen Fall von Resektion der Harnblase mit Verlagerung des Ureters. Inaug.-Dissert. Giessen 1899.
135. Füth, Ueber Papilloma vesicae beim Weibe. Centralblatt für Gynäkologie 1899. Nr. 20.
136. Goldberg, Tumor vesicae urinariae et strictura callosa congenita (?) praeputio-balano-urethralis. Münchener med. Wochenschrift 1899. Nr. 31.
137. Graefe, Ein weiterer Fall von Papilloma vesicae. Centralbl. f. Gynäkologie 1899. Nr. 20.
138. Herring, An effective treatment of vesical hemorrhage when caused papillomatous growths. British med. journ. 1899. July 29.
139. Krause, In toto exstirpirte Harnblase. Aerztl. Verein Hamburg. Münchener med. Wochenschrift 1899. Nr. 43.
140. Lenthe, Ein Fall von Zottengeschwulst der Blase, des Harnleiters und des Nierenbeckens. Inaug.-Dissert. Greifswald 1899.
140a. P. Modlinski, Die Chirurgie der Neubildungen der Harnblase. Beilage zur „Chirurgia". 1899.
141. *Pavone, Un caso di rabdomioma della vesica. Il Policlinico 1898. Sez. chir. Fasc. 6.

142. Spangaro, Papilloma della vesica e dell' uretra seguito da idronefrosi bilaterale. Il Policlinico 15 Marzo 1898.
143. Turetta, Asportazione completa della vesica urinaria. XIII Congr. d. Soc. ital. di Chir. 4—7 ottobre 1898.
144. Wilms, Die Mischgeschwülste. 2. Heft. Die Mischgeschwülste der Vagina und des Cervix uteri. Anhang: Mischgeschwülste der Blase und des Vas deferens. Leipzig 1899. Georgi.

Seinen ausgezeichneten Untersuchungen über die Mischgeschwülste der Nieren hat Wilms (144) in einem zweiten Heft eine Arbeit über die Mischgeschwülste der Vagina und des Cervix uteri und anhangsweise auch die der Blase und des Vas deferens folgen lassen. Wenn seine Annahme, dass die Keime der Scheiden- und Cervix-Mischgeschwülste durch das Wachsthum des Wolff'schen Ganges in die Gegend von Scheide und Cervix verlagert sind, richtig war, dann musste auch angenommen werden, dass es komplizirte Blasengeschwülste gebe, welche auf eine solche Keimversprengung zu beziehen sind. Wenngleich Mischgeschwülste der Blase auch ausserordentlich selten sind, so hat Wilms doch einige in der Litteratur auffinden können, welche sämmtlich seine Theorie zu stützen geeignet sind. Diese Geschwülste sind anfangs polypös gebaut, enthalten Knorpelgewebe und quergestreifte Muskelfasern und sitzen am Trigonum oder an der Ureterenmündung. Sie sind demnach auf eine Versprengung von Myotom und Sklerotom oder Mesoderm der hinteren Körperregion zu beziehen und die Verlagerung des Keimes in die Region der Blase geschieht ebenso, wie bei den Scheiden- und Cervix-Mischgeschwülsten durch das kaudalwärts gerichtete Wachsthum des Wolff-schen Ganges.

In dieser umfangreichen Arbeit giebt Modlinski (140a) eine auf fleissigen Litteraturstudien und eigenen Erfahrungen beruhende werthvolle Monographie der Pathologie und chirurgischen Behandlung der Blasenneubildungen. Zu einem Referat eignet sich die Arbeit ihrem Umfang und ihrer ganzen Anlage nach nicht. Zu wünschen wäre eine Uebersetzung derselben, damit sie einem weiteren Leserkreis zugänglich gemacht würde. Das beigefügte Litteraturverzeichniss, das 753 Nummern umfasst, wird Vielen sehr willkommen sein. Wanach (St. Petersburg).

Die in der Leipziger Klinik von Sänger behandelte Kranke, über die Füth (135) berichtet, litt an Hämaturien in Folge ausgedehnter papillomatöser Geschwülste der Blase, welche durch Dilatation der Urethra nach Simon und Abquetschung mit dem Finger entfernt wurden. Das ganze Leiden zog sich Jahre lang hin und immer wieder wuchsen neue Geschwülste nach, die jedesmal auf die gleiche Art, schliesslich unter Zuhülfenahme einer Kolpocystotomie abgequetscht wurden. Alles blieb erfolglos, die ganze Blasenschleimhaut war zum Schluss in eine papillomatöse Masse verwandelt, und die Kranke erlag ihrem Leiden. Die mikroskopische Untersuchung der Geschwulst hat nirgends etwas Malignes entdecken lassen, auch wurden bei der Sektion keinerlei Metastasen gefunden. Verfasser hält es mit Albarran für möglich, dass bestehende Cystitis einen dauernden Reiz auf das erneute Wachsthum solcher Geschwülste auszuüben vermag.

Eine gewisse Aehnlichkeit mit diesem Fall zeigt der folgende von Graefe (137): Nachdem durch die Untersuchung per urethram ein links sitzender, grosser, gestielter Blasentumor erkannt worden war, wurde derselbe durch die Kolpocystotomie in die Wunde gewälzt, der Stiel excidirt und die Wunde

vernäht. Drei Jahre später kam Patientin mit einem Recidiv wieder: Ausser vier breitgestielten grossen Papillomen an der vorderen und den seitlichen Blasenwänden fand sich eine Reihe kleinerer und grösser papillärer Wucherungen, die eine radikale Operation nicht mehr zuliessen. Die einzelnen Stellen wurden mit der Kornzange abgequetscht.

Spangaro (142) beschreibt einen Fall von Harnblasenpapillom bei einem 3jährigen Kinde, das die Mündung der beiden Ureteren invadirt und bilaterale Hydronephrose hervorgerufen hatte. Die Hydronephrose sei bis jetzt nur in zwei Fällen von Blasenpapillom angetroffen worden (Foot und Hasenmeyer); dieses sei der erste Fall mit bilateraler Hydronephrose. Muscatello.

In seiner Dissertationsschrift berichtet Creutz (134) über einen Blasentumor, wegen dessen von Poppert die Sectio alta gemacht wurde. Es fand sich eine in der rechten Hälfte der Blase breitbasig aufsitzende Geschwulst im Bereich der rechten Ureterenmündung. Nach Abschiebung des Peritoneums wurde das Blasenstück zusammen mit der Uretermündung resezirt, und der Ureter, nachdem er 1 cm weit aufgeschlitzt worden war, in den tiefsten Punkt der Blase eingenäht. Die Blasenwunde wurde dann vernäht bis auf einen Defekt von etwa Thalergrösse, der wegen der Spannung nicht geschlossen werden konnte. Drainage der Blase, Jodoformgazetamponade der übrigen Wundhöhle. Glatter Verlauf. Heilung. Nach $1^1/_2$ Jahr konnte leider bereits ein Recidiv des, wie die mikroskopische Untersuchung ergeben hatte, papillär gebauten Carcinoms nachgewiesen werden.

Krause (139) fand bei einem 17jährigen Knaben mit schwerem Harnleiden bei der cystoskopischen Untersuchung einen Tumor am linken Ureter, welcher, wie die vorgenommene Sectio alta ergab, fast die ganze Schleimhaut in Tumorgewebe umgewandelt hatte. Eine partielle Resektion war nicht möglich, Krause machte deshalb die totale Exstirpation der Blase und nähte die Ureteren nach Rose in die Flexura iliaca ein. Tamponade der Blasenwunde. Heilung. Patient kann fünf Stunden lang den Urin halten; nachts wird ein Rohr in den Mastdarm zur Ableitung der Flüssigkeit eingelegt.

Turretta (143) theilt einen Fall von totaler Exstirpation der Harnblase mit. In der Litteratur fand er nur 9 Fälle von ähnlichen Operationen: 6 davon betreffen das weibliche, 3 das männliche Geschlecht. In seinem Falle handelte es sich um einen 33jährigen Mann mit Zottenkrebs der Harnblase: wiederholte und reichliche Hämaturien, bedeutende lokale Leiden, Nieren gesund, keine Anschwellung der Lymphdrüsen. Als er bei der Operation konstatirte, dass die Geschwulst mehr als $^2/_3$ der Harnblase invadirt hatte, beschloss er, die totale Exstirpation der Blase vorzunehmen. Zuerst nahm er die zeitweilige Resektion des Schambeins vor, mit den Fingern und dem Messer gelang es ihm dann, den ganzen tiefen Theil der Harnblase bis zum Halse loszulösen und die Harnröhre unterhalb der Vorsteherdrüse zu durchschneiden, wonach er die Harnröhrenöffnung mit dem Pacquelin kauterisirte. Hierauf vollendete er die Loslösung des Blasenhalses, unterband die Blasenarterien, durchschnitt die Ureteren (von denen der rechte am Neoplasma invadirt war) und löste zuletzt den höheren (peritonealen) Theil der Blase los. Die Ureteren wurden mittelst des Boari-Knopfes am Mastdarm implantirt. In den ersten zwei Tagen befand sich Patient wohl; vom dritten Tage an trat Harn aus der Wunde aus; Fieber, progressive Verschlimmerung, am 16. Tage trat der Tod ein. Bei der Autopsie wurde festgestellt, dass

sich die Ureteren am Mastdarm losgelöst hatten und die Nieren eine akute eiterige Interstitialnephritis aufwiesen. Verfasser sieht als die Ursache des Misserfolges den Umstand an, dass wegen der zu tiefen Lage des Mastdarms die Ureteren zu stark gespannt waren und sich deshalb leicht vom Mastdarm loslösten. Er meint, dass es besser sei, die Ureteren an den Grimmdarm oder die Flexura sigmoidea zu heften. Muscatello.

In einem von Lenthe (140) mitgetheilten Fall, bei dem Haeckel die rechte Niere exstirpirt hatte, fand sich bei der einen Monat später vorgenommenen Sektion — Patient war einem Lungenabscess und an Lungenblutung gestorben —, dass der ganze rechte Ureter und die Blase von den gleichen Geschwulstmassen wie die Niere erfüllt war, und zwar von gutartigen Zottengeschwülsten. Die entfernte Niere war durch 650 ccm Flüssigkeit innerhalb des dilatirten Nierenbeckens in einen grossen, hydronephrotischen Sack verwandelt, deren Innenfläche nicht glatt, sondern mit papillären Wucherungen bedeckt war. Lenthe nimmt an, dass die im Ureter vorhandene Geschwulstbildung diesen so stenosirt hatte, dass eine Stauung eintreten musste; er konnte nur zwei, dem beschriebenen ähnliche Fälle in der Litteratur finden.

Ueber einen nach fünf und nach drei Jahren konstatirten Heilerfolg bei zwei Patienten, denen durch Sectio alta gutartige Blasenpapillome exstirpirt worden waren, verfügt Böckel (131). Der eine bekam 18 Monate nach der Operation wieder heftige Blasenbeschwerden, welche durch einen Stein verursacht waren, nach dessen Extraktion er definitiv geheilt blieb. Welches der Kern des Steines gewesen ist, wird nicht gesagt. Uebrigens befindet sich Böckel im Irrthum, wenn er angiebt, dass die deutschen Autoren auch die gutartigen Blasenpapillome mit dem Namen „Zottenkrebs“ belegen.

Die von Herring (138) angewandte Methode, bei Blasenblutung in Folge papillomatöser Neubildungen besteht in Ausspülungen und Injektionen mit warmen Silbernitrat-Lösungen, beginnend in Konzentrationen von $^{1,0}/_{2000,0}$, von denen er sehr gute Erfolge gesehen hat. Eine vorhandene Cystitis erschwert die Behandlung, wie er selbst sagt sehr, und doch lässt er die Patienten sich die Ausspülungen eventuell selbst machen. Er theilt zwölf Krankengeschichten mit.

XX.

Verletzungen und chirurgische Krankheiten der Urethra.

Referent: F. Pels Leusden, Berlin.

Die mit * versehenen Arbeiten sind nicht referirt.

1. Bazy, Du massage comme adjuvant du traitement des rétrécissements de l'urèthre. Annales des maladies des organes génito-urinaires 1899. Année 17. p. 1171.
2. Beck, Zur Operation der Hypospadie. Centralblatt für Chirurgie 1899. Nr. 1.
3. Brown, Plastic resection of urethra for a traumatic urethral stricture which had required the persistant wearing of a silver catheter for twenty-four years. Journal of cutaneous and genito-urinary diseases 1899. Bd. 17. p. 172.
4. Comte, L'atrésie du méat uréthral et le phimosis, causes du rétrécissement vrai de l'urèthre. Archives provinciales de chirurgie 1899. Bd. VIII. p. 181.
5. Cottet, Recherches bactériologiques sur les suppurations périuréthrales. Annales des maladies des organes génito-urinaires 1899. Année 17. p. 590.
6. Deanesly, Remarks on the treatment of impermeable stricture of the urethra by excision of the strictured segment and suture of the divided ends. British medical journal 1899. July 29.
7. Delore, Uréthrostomie périnéale pour rétrécissements avec fistules incurables de l'urèthre. Gazette hebdomadaire 1899. Année 46. p. 421.
8. Duplay, Uréthrocèle vaginale. La semaine médicale 1899. Année 19. p. 33.
9. English, Ueber Periurethritis. Wiener med. Presse 1899. Jahrg. 40. Nr. 20–32.
10. — Periurethritis infectiosa. Wiener med. Presse 1899. Jahrg. 40. p. 2025.
11. *Fenwick, The plastic repair of urethro-perineo-scrotal fistulae. The Edinburgh medical journal 1899. Nov. p. 419.
12. *Frank, Adenoma of the urethra. The journal of the amer. med. assoc. 1899. Nov. 11.
13. Guiard, Limites de la dilatation progressive dans le traitement des rétrécissements uréthraux. Remarquable éfficacité de la méthode des hautes dilatations dans les cas difficiles et rebelles. Journal de médecine de Paris 1899. Année 19. p. 33.
14. *Hitchcock, Traumatismes of the male urethra with reports of two cases. The journal of the amer. med. assoc. 1899. Nov. 25.
15. Israel, Bericht über die auf der Abtheilung (Moabit, Berlin) in den letzten acht Jahren ausgeführten Urethrotomien. Deutsche Zeitschrift für Chirurgie 1899. Bd. 51. Heft 3.
16. Kennan, Note on a case of obliteration of the male urethra. British medical journal 1899. July 29.
17. Kofmann, Zur Tamponade der Urethra. Centralblatt für Chirurgie 1899. Nr. 19.
18. Krylow, Zur Kasuistik der traumatischen partiellen Verwachsung der männlichen Harnröhre. Chirurgia. Bd. V. Nr. 26.
19. Lennander, Ein Fall von traumatischer Zerreissung der Schleimhaut der Pars bulbosa urethrae. (Aus der chirurg. Klinik zu Upsala.) Upsala läkaförenings Förhandlingen. A. F. Bd. V. 1899. H. 2 u. 3. p. 131.
20. Loumeau, Infiltration d'urine et rétrécissement uréthral. Journal de médecine de Bordeaux 1899. Année 29. p. 109.
21. Morestin, Laminaire engagée dans l'urèthre et la vessie d'une jeune femme et retirée par la taille uréthrale. Bulletins et mémoires de la société anatomique de Paris 1899. Février. p. 130.
22. Müller, Hypospadie. Allgem. ärztlicher Verein zu Köln. Münchener med. Wochenschrift 1899. Nr. 30.

23. Nicolich, Ueber Urethrotomia interna bei Behandlung von Harnröhrenstrikturen. Wiener med. Presse 1899. Jahrg. 40. p. 2081 u. 2129.
24. *Nicoll, Observations in the sterilization of catheters and bougies, and on the presence of bacteria in the urethra. Annals of surgery 1899. June. p. 661.
25. — The treatment of urethral stricture. British medical association. British medical journal 1899. Oct. 21.
26. Noguès und Wassermann, Ueber einen Fall von Infektion der hinteren Harnröhre und der Prostata, hervorgerufen durch eine besondere Mikroorganismenform. Centralblatt für Bakteriologie 1899. Bd. 26. p. 336.
27. Noguès, Résultats éloignés d'une résection de l'urèthre. Annales des maladies des organes génito-urinaires 1899. Année 17. p. 167.
28. Poncet, Résultats éloignés de l'uréthrostomia périnéale. Étude clinique basée sur 21 observations. Lyon médical 1899. Année 31. Nr. 53 et Gazette hebdomadaire 1899. Année 46. p. 1237 et Bulletin de l'académie de médecine 1899. Nr. 45.
29. Porges, Ueber das jüngste Antigonorrhoicum Largin. Wiener med. Presse 1899. Bd. 40. p. 1801.
30. Rochet, Resection de la branche périnéale des nerfs honteux internes dans certaines affections spasmodiques de l'urèthre et du périnée. Archives provinciales de chirurgie 1899. Bd. VIII. p. 312.
31. *Saint-Hilaire, Fistules urèthro-péniennes consécutives au chancre simple et à la syphilis. Carré et Nount 1899.
32. Schapiro, Ein angeborenes Divertikel der Urethra mit einem Stein. Ljetopis russkoi chirurgii 1899. Heft 5.
33. Troczewski, Ein Fall von traumatischer Ruptur der Harnröhre. Gazeta lekarska 1899. Nr. 2.
34. *Tuchmann, The exploration of the urethra and bladder. Lewis 1899.
35. *Tuttle, Resection of the urethra. New York academie of medicine. Journal of cutaneous and genito-urinary diseases 1899. June. p. 286.
35a. J. Twarjanowitsch, Ein Fall von Urethralstein. Wojenno-medicinski Shurnal 1899. Februar.
36. Valentine, A simplified urethroscope. New York academie of medicine. Journal of cutaneous and genito-urinary diseases 1899. June. p. 289.
37. *Waldeyer, Beiträge zur Anatomie der männlichen Harnröhre. Berlin 1899 bei G. Reimer.
38. *Wallach, Ein Beitrag zur Lehre der Neubildungen der weiblichen Urethra. Dissert. inaug. Würzburg 1899. (Wird ev. im nächsten Jahresbericht referirt werden.)
38. *Wasiliew, Die Traumen der männlichen Harnröhre. I. Theil. Berlin bei August Hirschwald. (Wird nach Erscheinen des ganzen Werkes referirt werden.)

Valentine (36) empfiehlt ein neues, von ihm konstruirtes Urethroskop welches mancherlei Vortheile bieten soll, hier aber nicht genauer beschrieben werden kann.

Müller (22) berichtet über einen Fall von hochgradiger Hypospadie, der zugleich noch sekundäre Lueserscheinungen, sowie Zeichen einer Gonorrhöe darbot.

Beck (2) führt die Misserfolge anderer bei der Beck'schen Harnröhrenplastik wegen Hypospadia glandis auf die ungenügende Mobilisirung der Urethra zurück, so dass bei der Naht noch Spannung vorhanden war. Die kosmetischen Resultate der Operation hat er dadurch verbessert, dass er vermittelst eines feinen Stichmessers vorsichtig hinter dem distalen Ende der Penisrinne einging, um am proximalen Ende wieder auszustechen. Durch den auf diese Weise geschaffenen Wundkanal wurde die mobilisirte Harnröhre durchgezogen und an der Eichelspitze in derselben Weise, wie ursprünglich angegeben, befestigt. Die so nach aussen gedrängte Rinnenwand bildete non den mässig dicken Mantel der lateralen Harnröhrenfläche. Der untere Wundrand des emporgehobenen Rinnenmantels wurde nun mit den Hauträndern

vernäht. Beck glaubt, dass diese Methode vor der Bardenheuer'schen — Durchstossung der Eichel mittelst Troikart — gewisse Vortheile habe.

L. Schapiro (32). Der 37 Jahre alte Patient hatte seit langen Jahren an Harnbeschwerden gelitten und kam wegen akuter Harnverhaltung zur Operation. Es fand sich ein hühnereigrosses Divertikel der unteren Wand der Pars membranacea urethrae, in dem ein 58 g wiegender Stein lag. Es war kein Trauma vorhergegangen, auch bestand nirgends eine Striktur; daher hält Schapiro das Divertikel für angeboren. Glatte Heilung.

Wanach (St. Petersburg).

Die Arbeit von Duplay (8) über vaginale Urethrocele ist schon im letzten Jahresberichte ausführlich referirt worden.

Noguès und Wassermann (26) theilen die Krankengeschichte eines 42 Jahre alten Patienten mit, welcher an tripperähnlichen Erscheinungen der hinteren Harnröhre, die sich aber in mancher Beziehung von dem bei echter Gonorrhöe auftretenden unterschieden, erkrankte. Nach vielen vergeblichen Heilversuchen schwanden die krankhaften, zum grossen Theil von einer Erkrankung der Prostata herrührenden Erscheinungen nach einer einzigen Ausspülung mit Argentum nitricum-Lösung, deren Technik noch nicht verrathen aber angekündigt wird und die von Guyon erfunden und mit dem Namen Prostatagurgelung belegt worden ist.

Das Ergebniss der bakteriologischen Untersuchung des Falles war folgendes:

1. Es giebt Entzündungen der hinteren Harnröhre und der Prostata, welche durch einen Diplococcus verursacht werden, der sich nach der Gram'schen Methode entfärbt und mannigfache Berührungspunkte mit dem Gonococcus besitzt.

2. Unter allen Diplokokken jedoch, welche sich nach der Gram'schen Methode entfärben, giebt es keinen einzigen, dessen morphologisches und kulturelles Verhalten sich vollständig mit demjenigen des von uns beschriebenen Diplococcus deckt; eine Ausnahme wäre aber vielleicht zu Gunsten des Hogge'schen Falles zu machen.

3. Unser Diplococcus lässt sich leicht und deutlich von Gonococcus unterscheiden vermöge seines Verhaltens in den Kulturen. Diese Thatsache stützt aber die Behauptung, welche wir stets eifrigst vertreten haben, dass der Gonococcus eine besondere Individualität besitzt, dass er stets von allen anderen ihm ähnlichen Arten unterschieden werden kann und dass nichts die Aufstellung einer besonderen Art, der sogenannten „Pseudogonokokken" berechtigt.

Zur besseren Illustrirung werden noch die Eigenschaften des betreffenden Diplococcus hinzugefügt. a) Diplokokkenform, b) Lagerung innerhalb und ausserhalb der Eiterzellen, c) vollständige Entfärbung nach der Gram'schen Methode, d) reichliches und leichtes Wachsthum auf allen gewöhnlichen Nährböden, ausser auf Kartoffeln, e) keine Verflüssigung der Gelatine, f) Unabhängigkeit vom Sauerstoffgehalt der Luft und rasches Wachsthum in anaëroben Kulturen, f) keine deutliche harnstoffzersetzende Fähigkeit.

Kofmann (17) theilt einen Fall mit von Blutung aus der Urethra eines 19 Jahre alten Mannes, welche bei floridem Tripper während der Kohabitation entstanden war, zu hochgradiger Anämie geführt hatte und die nach zweimaliger Tamponande mittelst eines Gazestreifens, der mit einer langen Knopfsonde in die Urethra eingeführt wurde, stand.

Troczewski (33). Ruptur der Harnröhre bei einem 13jährigen Jungen in Folge Auffallens von bedeutender Höhe auf eine Leiter. Harnverhaltung, Harninfiltration. Punktion der Blase, Spaltung des perinealen Harnröhrenstumpfes, Anlegung eines Katheters durch die ganze Harnröhre. Heilung.

Trzebicky (Krakau).

Lennander (19). Ein 69 Jahre alter Mann, der an einer Hypertrophia prostatae mit infizirtem Harn (Bacterium coli und Staphylococcus pyogenes) litt, hatte durch einen Unfall eine Ruptur der Schleimhaut der Pars bulbosa urethrae acquirirt. Er bekam gleich nach dem Unfalle sehr schwere Zeichen einer Infektion, obgleich bei der Operation nur obengenannte verhältnissmässig leichte Läsion angetroffen wurde. Eine Perinealdrainage wurde angelegt und der Mann erholte sich sehr schnell.

Hj. von Bonsdorff (Helsingfors).

Rochet (30) hatte Gelegenheit, einen jungen Menschen zu beobachten und zu behandeln, dessen Krankengeschichte genau mitgetheilt wird, der, kurz gesagt, an chronischer Urinretention mit Perinealgie litt, ohne Striktur, ohne Prostata-Affektion, ohne Blasenlähmung. Die Symptome konnten allein auf eine Sphinkterkontraktion neuropathischen Ursprungs zurückgeführt werden. Da die verschiedensten Heilungsversuche resultatlos verliefen, so wurde die Resektion der nerfs honteux internes (Nervi perineales) vorgenommen, worauf völlige, dauernde Heilung eintrat. Die einschlägigen anatomischen Verhältnisse werden genau geschildert und eine Anzahl Regeln angegeben, nach welchen man die betreffenden Nerven leicht auffinden können soll.

Ein zweiter ähnlicher Fall, der ebenfalls ausser mit einer Urethrotomia interna noch mit Resektion der Nervi perineales behandelt wurde, ist erst zu kurz nachbeobachtet worden, um schon bindende Schlüsse auf das Dauerresultat daraus ziehen zu können.

Cottet (5) führt zunächst aus, dass der normale Urin ungestraft das Gewebe infiltriren könne, und dass die Ausdehnung der diffusen, periurethralen Phlegmonen nicht von der Menge des ergossenen Urins, sondern von der Art der pathogenen Mikroben abhängig sei. Er konstatirt, dass es sich bei stinkenden, gangränösen Prozessen jedesmal um obligat anaërobe Bakterien allein oder mit aëroben vermischte handle. Einfache Eiterung ohne Jauchung und Gangrän werde allein durch aërobe Bakterienarten hervorgerufen. Von beiden Formen werden Beispiele angeführt. Um sich vor Irrthümer zu hüten, müsse man also stets aërobe und anaërobe Kulturen anlegen. Cottet weist noch darauf hin, wie sehr das Studium der anaëroben Bakterien hinter dem der aëroben zurückgeblieben sei, obgleich erstere bei zahlreichen Prozessen, der Appendicitis, den Eiterungen am Genitalapparat des Weibes, otitischen Erkrankungen und den jauchigen Pleuritiden eine grosse Rolle spielen.

Loumeau (20). Alte Blennorrhoe mit ununterbrochenen Nachschüben; Harnröhrenstriktur, mit Urethrotomia interna behandelt, bildet sich in Folge von Vernachlässigung bis Nr. 7 (Charrière) wieder; Periurethritis gangraenosa diffusa auf Perineum, Scrotum und Bauchwandungen übergreifend. Operation in zwei Zeiten: Zunächst lange und tiefe Incisionen auf den gangränösen Stellen, sodann Behandlung der Striktur, anfangs mit Urethrotomia interna, dann mit Instillationen von Argentum nitricum. Sekundäre Bildung von Harnsteinen in der Blase, wahrscheinlich in Folge der Sonde à démeure, welche über zwei Monate liegen blieb und alle 3—4 Tage gewechselt wurde; Aus-

treibung derselben auf natürlichem Wege. Desinfektion der Blase mit Borspülungen und Argentum nitricum-Instillationen. Heilung.

Englisch (9) liefert auf Grund zahlreicher, genau mitgetheilter Eigenbeobachtungen über Periurethritis eine ausführliche Arbeit, welche zu einem kurzen Referat kaum geeignet sein dürfte.

In einer zweiten Arbeit will Englisch (10) unter dem Namen Periurethritis infectiosa solche Fälle bezeichnet wissen, bei welchen sich keine Veränderungen der Harnröhre nachweisen lassen und trennt diese Periurethritis infectiosa von denjenigen Periurethritiden, welche I. Folgen entzündlicher Vorgänge an der Harnröhre und den dazu gehörigen Drüsen sind (Periurethritis inflammatoria), welche II. nach Verletzungen entstehen (Periurethritis traumatica), welche III. bei bestehenden Dyskrasien vorhanden sind (Periurethritis tuberculosa) und welche IV. Metastasen bei Typhus, Pyämie, Septikämie darstellen (Periurethritis metastatica). Die Fälle beginnen mit heftigem Fieber, für welches zunächst einige Tage bis drei Wochen eine Ursache nicht gefunden werden kann; erst dann wird eine örtliche Erkrankung bemerkbar, der Hodensack schwillt ödematös an, ohne jede Beschwerden bei der Harnentleerung. Das Oedem breitet sich nach der Nachbarschaft, dem Mittelfleisch, der Unterbauch- und Leistengegend, dem After zu aus; erst später wird die Infiltration phlegmonös. Die Haut ist anfangs nur mässig geröthet und infiltrirt, ebenso das Unterhautzellgewebe; allmählich wird das Infiltrat härter, die Haut dunkelbraunroth. Es entwickelt sich bei fortschreitender Infiltration eine umschriebene, deutlich hervortretende Geschwulst, welche zumeist dem hinter dem Hodensack gelegenen Theile der Harnröhre entspricht, zunächst nur die Gegend des Bulbus betrifft, später jedoch diese Grenze überschreitet und durch Uebergreifen auf das Unterhautzellgewebe eine rasche Ausbreitung selbst bis zum Nabel, zum oberen vorderen Darmbeinstachel und auf die vordere Mastdarmwand nehmen kann. Am Perineum kommt es dann zur Erweichung und zur spontanen Entleerung oder zur Entleerung durch Incision; aber der Zerfall der Infiltration kann auch an mehreren Stellen erfolgen, das Ganze bekommt dann einen phlegmonösen Charakter. Dabei sind aber keine Harnbeschwerden vorhanden und die Harnröhre ist für eine Sonde von $7^1/_2$ mm anstandslos durchgängig. Eine Infektionsquelle findet man nicht, es ist aber anzunehmen, dass die Infektion von der Hautoberfläche aus erfolgt. In der Regel fehlen jegliche Anhaltspunkte für die Entstehung des Leidens. Um ein Erysipel (Rothlauf nennt es der Verfasser) handelt es sich nicht, vielmehr um eine Phlegmone, für welche Englisch einen eigenen Mikroorganismus verantwortlich machen möchte, obgleich er eine bakteriologische Untersuchung bis jetzt nicht vorgenommen hat. Die Behandlung muss eine sehr energische sein, zunächst kurze Zeit Kälte, dann, wenn nicht rasch Besserung eintritt, ausgiebige Incisionen nebst Aetzung mit 10%igem Chlorzink. Besonders zu beachten ist Herz und Lunge. Der Kräftezustand der Kranken ist auf jede Weise zu heben. Mittheilung von fünf einschlägigen Krankheitsfällen.

Porges (29) kommt zu dem Schluss, dass die Behandlung der akuten Gonorrhöe mit Silbereiweissen derzeit die beste sei und dass das Largin unter den Silbereiweissen den ersten Rang einnehme, den ihm nur für manche Fälle das reizlosere Protargol streitig machen könne. Er benutzt es in Lösungen von $^1/_4$% von vier zu vier Tagen um $^1/_4$% steigend bis 2%. In dem katarrhalischen Endstadium ist eine Behandlung mit Adstringentien nothwendig, da in diesem Stadium das Largin nicht mehr wirkt.

Comte (4) tritt der Ansicht entgegen, dass alle Harnröhrenstrikturen blennorrhoischer oder traumatischer Natur seien und weist auf die Schädlichkeiten hin, welche die Harnröhre bei Verengerung des Orificium externum und bei der Phimose erleidet. Er rekapitulirt dabei kurz die Ansichten einiger Autoren über die Entstehung und die Natur der Harnröhrenstrikturen. Péderat und sein Schüler Médard und etwas später Jaboulay und Nicolas haben zuerst die Aufmerksamkeit auf Strikturen gelenkt, welche auf eine Verengerung des Orificium externum urethrae und auf Phimose zurückzuführen sind. In den vier vom Verfasser gesammelten Fällen handelt es sich stets um kongenitale Phimose mit ihren Folgezuständen. Dreimal noch um Verengerungen im vorderen Theile der Harnröhre. Referent kann nicht finden, dass die Fälle etwas Besonderes bieten und von denjenigen abweichen, welche jeder Chirurg zuweilen bei indolenten Menschen zu sehen bekommt und keineswegs so wenig beachtet sind, wie Comte es annimmt. So schreibt Koenig — Comte hat diesen Passus bei Koenig offenbar übersehen —, dass den nach Schankerinfektion resultirenden Verengerungen der Harnröhrenmündung die seltenen Strikturen im vordersten Urethralgebiet nahe stünden, welche als Folge kongenitaler Phimose mit Verwachsung der Vorhaut beobachtet werden, welche, wenn sie nicht früh beseitigt werden, in späteren Jahren sehr schlimme Erscheinungen hervorrufen und schwer zu beseitigen sein können (cf. noch unten Israel [15]).

Kennan (16) konnte in einem Falle auch mikroskopisch eine völlige Obliteration der Urethra konstatiren, deren Zustandekommen nicht recht klar geworden ist.

Bei blennorrhoischen Strikturen der Regio perineo-scrotalis nicht der Pars pendula lässt Bazy (1) diese Gegend mit einer Salbe

Kalii jodati 4,0
Lanolin
Coldcream aa 15,0

massiren und zwar von den Patienten selbst. Die Bougirung soll danach erheblich leichter sein. Des Öftern machte Bazy nebenbei den Urethrotomia interna.

Guiard (13) stellt am Schluss eines längeren Vortrages über die Grenzen der fortschreitenden Dilatation bei der Behandlung der Urethralstrikturen folgende Sätze auf: die allmählich stärker werdende, eine gewisse Zeit fortgeführte Dilatation stellt die Fundamentalmethode in der Behandlung der Harnröhrenstrikturen dar. Ausgeübt bis zu der klassischen Grenze (22—23 Charrière) genügt sie meistens, um die funktionellen Störungen zu beseitigen und in der Folge eine hinreichend lange Dauer des erzielten Resultates zu sichern. Aber in einzelnen Fällen genügt diese Grenze nicht, die Symptome dauern fort und die Methode kann eine zunehmende Verschlimmerung derselben nicht verhindern. Man muss dann zu der forcirten Dilatation greifen (bis 27 und 28 Charrière und im Nothfalle noch weiter) und diese Methode der forcirten Dilatation ist als ausgezeichnetes Hülfsmittel viel zu wenig bekannt und müsste viel allgemeiner angewandt werden. Sie lässt sich zu Heil- und Präventivzwecken verwenden. Als Heilmassregel ist sie überall da indizirt, wo einzelne Beschwerden nach der mässigen Dilatation (bis 22 und 23 Charrière) zurückbleiben. Man muss sie vorsichtig aber konsequent bis zu den stärksten Nummern der Charrière'schen Scala verwenden. Es hiesse das Interesse der Kranken schlecht wahrnehmen, wenn man sich einschüchtern

liesse und frühzeitig die Kur unterbräche wegen gewisser Zwischenfälle, wie Harndrang, mehr weniger reichliche und anhaltende Blutungen, Urinretention, welche Symptome in der Regel von geringer Bedeutung sind und weit entfernt, sich zu vermehren, bald oder allmählich aufhören in dem Maasse wie das Harnröhrenlumen erweitert wird. Die Heilkraft dieser forcirten Dilatation ist nachgewiesen durch rasche und andauernde Heilresultate, nachdem sich die schwachen und mittleren, durch 25, 30 und gar 38 Jahre hindurch häufig wiederholten Dilatationen als nutzlos erwiesen hatten. Sie kann jedoch bei gewissen, besonders dicken, langen und zur Narbenkontraktur neigenden Strikturen, welche, wie man es auch anfängt, sich in wenigen Tagen wieder bilden, glücklicherweise aber sehr selten sind, versagen. Als Präventivmassregel ist die forcirte Dilatation ebenfalls von grossem Nutzen. Da das Wiederauftreten von Harnröhrenstrikturen unter Umständen nach mehr weniger langer Zeit zum Tode führen kann, ist es für den Kranken von grossem Interesse, dem rechtzeitig vorzubeugen und nicht mit seinem Handeln zu warten bis wieder Erscheinungen der Striktur auftreten. Ein mehr weniger häufig vorgenommener Katheterismus, der das erreichte Resultat festhielt, empfiehlt sich daher nach der zum Zweck der Heilung vorgenommenen Dilatation. Meist genügt die Einführung von Bougies mittleren Kalibers. Wenn aber das Recidiv excessiv rasch auftritt, allzuhäufige Eingriffe verlangt, und der Kranke so nur wenige Wochen Ruhe hat, so giebt es kein Mittel, welches der forcirten Dilatation vergleichbar wäre. Es erlaubt bald, die einzelnen Sitzungen in längeren Zwischenräumen vorzunehmen, beispielsweise die Intervalle auf 4, 5, 6 Monate auszudehnen, während man bis dahin nur mit Mühe einen Monat warten durfte. Diese zu präventiven Zwecken vorgenommenen Dilatationen müssen so oft wie nöthig, aber auch so selten wie möglich gemacht werden. Die Zeit, welche diesen beiden Bedingungen genügt, kann methodisch nur nach zuverlässigen Versuchen bestimmt werden. Die Zwischenräume, zunächst ziemlich kurz, etwa einen oder zwei Monate, je nach der Schwere des Falles, sind in der Folgezeit regelmässig zu vermehren. Eine neue Bougirung wird erst vorgenommen, wenn die Einführung des bei den letzten benutzten Bougies unmöglich oder sehr erschwert wird. In Zukunft ist dann dieses Intervall beizubehalten. Was das Kaliber der anzuwendenden Instrumente anbetrifft, so müssen dieselben einige Nummern stärker sein wie dasjenige ist, welches die funktionellen Störungen beseitigte, wenn man mit Sicherheit das Wiederkehren der letzteren hintanhalten will. Je stärker das Kaliber, desto länger hält die Heilung an. Ein kleines Kaliber genügt jedoch, wenn es die Erscheinungen für 3—4 Monate beseitigt; es genügt vor allen Dingen, wenn die geringste Vermehrung unangenehme Zwischenfälle nach sich zieht.

In der Diskussion will Barbellion die forcirte Dilatation bei allen Fällen von Strikturen angewandt wissen, ausser wenn heftiges Fieber — und abundante Blutungen nach jeder Sitzung auftreten.

Nicoll (25) dilatirt forcirt bei Strikturen mittelst Metallbougies, welche einen konischen Kopf haben wie die Roser'schen Sonden, in ihrem gebogenen Theil sehr langsam, im Anfang des geraden Theiles sehr schnell sich verdicken, sodass sie hier das dreifache bis doppelte der Kopfdicke erreichen. Nach der Urethrotomia externa legt er entweder einen langen, vorn sehr wenig gebogenen, mit sehr grossem Auge versehenen Metallkatheter durch die Urethra an der Blase ein oder er drainirt die Blase durch die Perinealwunde mittelst gerader Metallröhren.

Nicolich (23) redet der Urethrotomia interna sehr warm das Wort. Er hat dieselbe in 235 Fällen ausgeführt, nur selten unangenehme Folgen und nur einen Todesfall erlebt. Er erweckt von der Schwierigkeit der Urethrotomia externa übergrosse Anschauungen und möchten wir in dieser Beziehung auf das von Koenig geübte Operations- und Nachbehandlungsverfahren verweisen, wie es von Reinhardt (cf. Jahresbericht von 1898) beschrieben ist.

Israel (15). Zusammenstellung von 29 an Männern und einer an einer Frau gemachten Urethrotomien. Die Ursache der Strikturen war in 75% Gonorrhöe, in vier Fällen Trauma. Im Mittel stellte sich die gonorrhoische Striktur nach 18 Jahren ein und sass am häufigsten im Bulbus urethrae. 16mal wurde die Urethrotomia externa, 3mal die interna, in zwei Fällen eine Kombination beider, in drei Katheterismus posterior vorgenommen. Zunächst wird immer, wenn eine unblutige Erweiterung nicht gelingt, die Urethrotomia interna versucht und für 3—5 Tage ein Dauerkatheter eingelegt; gelingt die Interna nicht, so wird die Externa nach Koenig ausgeführt. Die Nachprüfung ergab bei sechs Patienten — die Uebrigen liessen sich nicht eruiren — für 2—6 Jahren ein gutes Dauerresultat. Unter den traumatischen Strikturen ist auch eine solche bei einer Frau verzeichnet, welche ihre Striktur durch einen Partus praecipitatus acquirirt hatte und durch Urethrotomia interna geheilt wurde. Die übrigen Fälle von traumatischer Striktur bieten nichts Besonderes. Ein Fall verdient noch der Erwähnung, weil es sich hier um eine ähnliche Strikturenbildung handelt, wie sie Comte (cf. oben) beschrieben hat. Ein mit kongenitaler Phimose behafteter Patient beherbergte in seinem Präputialsack fünf Steine und die ganze Harnröhre war bis zum Bulbus mit Strikturen durchsetzt. (cf. Zeller, Langenbeck's Archiv Nr. 41, Heft 1). Verf. kommt zu der Ansicht, dass die impermeablen Strikturen gewöhnlich im Bulbus urethrae sitzen und dass die Urethrotomia externa die sicherste Heilmethode sei.

Deanesly (6) beschreibt einen Fall von impermeabler Striktur, welche durch Urethrotomia externa, Resektion des strikturirten Theiles der Harnröhre und exakte Naht über einem Gummikatheter geheilt wurde. Der Dauerkatheter blieb für 10 Tage liegen. Keine Nachbehandlung mit Bougiren. Das Resultat war noch ein Jahr nach der Operation ein gutes.

Brown (3) berichtet über einen Fall von Urethralstriktur, bei welchem ein silberner Katheter 24 Jahre lang gelegen hatte. Eine Resektion der Urethra mit nachfolgender plastischer Naht brachte vollkommene Heilung.

Noguès (27). Ein 9jähriger Knabe war rittlings auf die Lehne einer Bank gefallen und es hatte sich danach sehr bald eine narbige Striktur der Urethra entwickelt. Eine externe und drei interne Urethrotomien hatten keine Dauerfolge ergeben trotz Bougirens, welches jedesmal sehr schwer gelang und sehr schmerzhaft war. Es wurde daher die Resektion der Striktur und Naht der Harnröhrenenden ohne Drainage vorgenommen. Heilung per primam. Später wurde die Dilatation sehr unregelmässig gemacht. Referent kann das Resultat nicht sehr ideal finden, da sich noch nach Jahren wieder Harnverhaltung, eiteriger Urin, Affektion wenigstens einer Niere einstellte und da noch nach sieben Jahren bougirt werden musste, was allerdings leichter, wie vor der Operation (Resektion) gelang.

Krylow (18). Der 22jährige Patient bekam vor zwei Monaten durch Hufschlag gegen den Damm eine Ruptur der Pars membranacea der Harnröhre

erlitten und kam wegen kompleter Harnretention zur Operation. In der Absicht, durch retrograden Katheterismus die vermuthete Striktur zu erweitern, machte Krylow die Sectio alta. Die Sondirung gelang jedoch nicht und es musste daher nach zwei Tagen die Urethrotomia externa angeschlossen werden, Die Harnröhre war in einer Ausdehnung von 4 cm in einen harten Narbenstrang umgewandelt, ohne Spur eines Lumens. Es wurde nun die Narbe excidirt, ein Katheter von der Wunde aus in die Blase, ein anderer durch den peripheren Harnröhrenabschnitt eingeführt. Die Enden der beiden Katheter wurden zur Wunde herausgeführt, die dann nach Möglichkeit vernäht wurde. Nach drei Wochen wurde die Darmwunde nach Entfernung der Katheter und Anfrischung vernäht und ein Nélatonkatheter à demeure eingeführt. Nach weiteren drei Wochen endgültige Entfernung des Katheters. Patient urinirt in breitem Strahl, bei starkem Pressen entleeren sich einige Tropfen Urin aus einer feinen Fistel, die an Stelle der Darmwunde noch geblieben war.

Wanach (St. Petersburg.)

Poncet (28) hat für unheilbare Strikturen im Jahre 1892 die Urethrostomia perinealis angegeben. Er theilt jetzt die Spätresultate dieser Operationsmethode mit. Dieselbe schafft am Perineum hinter dem Hodensack einen künstlichen Gang, der durch Einnähen des hinteren Endes der aufgesuchten und durchschnittenen Harnröhre in dem hinteren Theil der Boutonnièrenwunde hergestellt wird. Die Methode wird nur angewandt bei grossen Substanzverlusten und hochgradigen Strikturen, nachdem alle anderen konservativeren Methoden versagt haben, stellt also eine Art Ultima ratio dar. Die Indikationen leiten sich aus Kontraindikationen der gewöhnlichen Methoden ab, sei es, dass diese von vornherein als ungenügend erscheinen, sei es, dass diese zu verschiedenen Malen angewandt, nicht im Stande waren, Recidiven vorzubeugen, die Strikturen wirklich zu heilen. Die Operation ist in ihren Folgen absolut gutartig, in allen 23 Fällen trat Heilung ohne Zwischenfall ein. Der neue Gang ist ca. 4 cm von der Analöffnung entfernt. Anfangs muss wegen der Narbenkontraktion von Zeit zu Zeit eine Sonde eingeführt werden, was ausserordentlich leicht gelingt. Die Harnentleerung bleibt eine willkürliche und erfolgt nach Art der Frauen. Die Kranken werden dadurch nicht sehr belästigt. Auf die geschlechtliche Funktion hat die Operation natürlich den Einfluss, dass der Samen nicht auf dem natürlichen Wege ejakulirt werden kann. Man soll aber der Ejakulation am Damm bis zu einem gewissen Grade dadurch eine andere Richtung geben können, dass man die Harnröhre nicht in ihrer ganzen Dicke durchschneidet, sondern sich mit einer einfachen Urethrotomia externa begnügt, man muss dann aber die Ränder der einfach incidirten Urethra mit der Haut vernähen. Der Urin geht dann theils durch den alten, theils durch den neuen Kanal.

Délore (7) hat bei einem 55 Jahre altem Manne, welcher seit ca. 30 Jahren an einer gonorrhoischen Harnröhrenstriktur litt, derentwegen verschiedene Manipulationen, welche Patient nicht genauer beschreiben kann, vorgenommen waren, eine Urethrostomie perinealis mit bestem Erfolg angelegt.

Morestin (21). Einer jungen Mulattin mit sehr hochgradiger Scheidenverengerung war durch einen unerfahrenen Medizinstudirenden ein zwecks Erweiterung der Vagina verordneter Laminariastift nicht in diese, sondern in die Urethra eingeführt worden. Der Urin entleerte sich dann aus der gleichzeitig bestehenden Blasenscheidenfistel. Die Entfernung des Stiftes gelang durch Ziehen an dem daran gebundenen Faden nicht und es stellten

sich Erscheinungen einer schweren Blasenaffektion ein. Nach Erweiterung der Vagina wurde von dort aus auf die Urethra eingeschnitten, der Stift entfernt und in derselben Sitzung Urethra und Blasenscheidenfistel durch Nähte verschlossen. Erstere heilte per primam, von letzterer blieb eine kleine Fistel zurück, welche noch in einer zweiten Sitzung beseitigt werden muss.

Twarjanowitsch (35a). Der Stein sass an der Uebergangsstelle der Pars membranacea in der Psrs cavernosa der Harnröhre; um den Stein hatte sich ein Abscess gebildet, der am Damm nach aussen durchgebrochen war und eine Fistel hinterlassen hatte. Der 79 g schwere Stein wurde durch Schnitt entfernt und Pat. genas. Wanach (St. Petersburg).

XXI.

Die Verletzungen und chirurgischen Krankheiten der männlichen Genitalien.

Referent: E. Kirchhoff, Berlin.

Die mit * versehenen Arbeiten sind nicht referirt worden.

1. Allgemeines. Penis.

1. Battle, A case of sarcoma of the corpora cavernosa; removal; remarks. The Lancet 1899. Febr. 25.
2. Louis Bramsen, En ny Phimosistang. Hospitalstidende. Nr. 3. Kopenhagen 1899.
3. *Brault, Contribution à la chirurgie des bourses du cordon et du pénis. Archives provinciales 1899. Nr. 5. 6.
4. *Campbell Clarke and Henry Clarke, Neurectomy a preventive of masturbation. With report on the operation. Lancet 1899. Sept. 23.
5. Edington, A case of dermoid cyst of the penis, of tubular form. The Glasgow medical journal 1899. January.
6. *Frank, Ueber Genitaltuberkulose. Monatsschrift f. Geburtshülfe u. Gynäkologie 1899. Bd. X. Heft 5.
7. *Holyt, Chorda penis traumatica. Eigenthümlicher Nacken-Tumor (Mamma aberrata). Diss. Leipzig 1899.
8. *Horwitz, Two cases of hypertrophy of the penis. Annals of surgery 1899. February.
9. Hutchinson, On epithelioma of the penis and its treatment. The Lancet 1899. April 22.
10. *Jacobi, Ueber Penisknochen. Diss. Leipzig 1899.
11. Küttner, Zur Verbreitung und Prognose des Peniscarcinom. Deutscher Chirurgenkongress 1899.
12. Longo, Un caso raro di angioma del ghiande. Riforma medico 1898.
13. *Operation for Elephantiasis of scrotum and penis. Medical Press 1899. Febr. 22.
14. Petit et Merklen, Gangrènes des organes génitaux externes de l'homme. Gazette des hôpitaux 1899. Nr. 91.

14a. A. Rawitsch-Schtscherbo, Ein Fall von Fractura penis. Wojenno-medicinski Shurnal 1899. April.

15. *Rochet, Nouveau procédé pour refaire le canal pénien dans l'hypospadias. Gazette hebdomadaire 1899. Nr. 57.
16. Schilling, Ueber methodische unblutige Erweiterung der Phimosis kleiner Knaben. Münchener med. Wochenschrift 1899. Nr. 11.
17. *Sieur et Sacquépée, Kyste dermoide du prepuce. Bull. et mém. de la soc. anat. 1899. Mars.
18. Tuffier, Traitement de l'hypospadias par la tunnellisation du pénis et l'application des greffes Ollier-Thiersch. Annales des maladies des organes génito-ur. 1899. Nr. 4.

Rawitsch-Schtscherbo (14a). Ein Feldwebel erwachte nach einem wollüstigen Traum mit heftigen Schmerzen im erigirten Penis. Es entwickelte sich schnell eine kolossale Geschwulst, die wegen drohender Gangrän incidirt wurde; dabei erwies sich, dass das linke Corpus cavernosum zerrissen war. Die Incisionswunden heilten in zwei Wochen; über die Erektionsfähigkeit des Penis konnte Verf. sich keine Auskunft verschaffen.

Wanach (St. Petersburg).

Longo (12) berichtet über einen Fall von Angiom der Glans. Ein 5jähriges Kind wies an der Glans ein mit ziemlich dünnem Stiel aufsitzendes erbsengrosses, eirundes Tumörchen von hart-elastischer Konsistenz auf. Nach Abtragung desselben mittelst der Scheere konnte die spärliche Blutung durch zwei Seidennähte zum Stillstand gebracht werden. Bei der histologischen Untersuchung erwies sich der Tumor als aus drei verschiedenen, fast konzentrisch angeordneten Zonen bestehend: 1. die innere den centralen Theil darstellende Zone bestand aus dilatirten dickwandigen und mit Blut angefüllten Kapillaren; 2. die mittlere Zone war von einer nicht überall gleich dicken bindegewebigen Kapsel gebildet; 3. die äussere, von der Schleimhaut der Glans gebildete Zone stellte keine fortlaufende Lage dar, sondern erschien an einem der Pole der Geschwulst, dort wo der Stiel sass, unterbrochen; am oberen Theile der Geschwulst war sie nekrotisch (hyaline Nekrose) und war vom gesunden Abschnitt durch eine Strecke stark entzündeter Schleimhaut getrennt. Die histologische Untersuchung that nach Verf. dar, dass es sich um ein einfaches hypertrophisches Angiom handelte. Muscatello.

Schilling (16) hat bei kleinen Knaben statt durch blutige Operation mit bestem Erfolg selbst hochgradige Phimosen unblutig erweitert. Die kleinen Patienten werden auf eine feste Unterlage gelegt und an den Armen und Oberschenkeln festgehalten. Dann wird die Vorhaut mit Daumen und Zeigefinger beider Hände langsam mit schonender Gewalt über die als Keil wirkende Glans zurückzubringen gesucht, während die übrigen Finger theils den Penis stützen, theils in der Gegend der Symphysis oss. pal. einen Halt suchen. In grösseren Pausen muss öfters revidirt und die Vorhaut zurückgeführt werden. Kleinste, kaum blutende Einrisse in der Haut und Schleimhaut des Orificium kommen vor, haben aber nichts zu bedeuten. Die Nachbehandlung besteht in der Applikation von Borsalbe und Vollbädern. Angeborene Phimosen sind oft mit Leistenbrüchen kombinirt in Folge der durch die Urinbeschwerden hervorgerufenen verstärkten Bauchpresse. Nach Beseitigung der Phimose heilen diese Brüche meist schnell unter Bandagenbehandlung.

Zum Gebrauch bei der rituellen Beschneidung hat Bramsen (2) eine Zange konstruirt, um diese Operation leichter zu machen und Blutung zu vermeiden.

Die Zange besteht aus 2 Pincetten, mit einander beim Schlosse verbunden. Verschlossen gleicht sie der gewöhnlichen Fensterzange, indem man

aber jede Hälfte für sich eröffnen und verschliessen kann, ist es mit dieser Zange möglich die Suturen zu knüpfen, bevor man die centrale Hälfte der Zange entfernt. (2 Abbildungen.) Schaldemose.

Tuffier (17) hat einen Fall von Hypospadie mittelst eines vom Arm genommenen Hautlappens operirt, indem er mit Hülfe dieser den Penis tunnelisirte.

Edington (5) beschreibt ein Cyste von der unteren Seite des freien Randes der Vorhaut. Dieselbe war wahrscheinlich kongenitalen Ursprungs. Der Inhalt bestand aus Plattenepithelien, wenigen Leukocyten und freien Fetttröpfchen. Cholestearinkrystalle fand Edington nicht vor. Die Wandung bestand aus Plattenpithelien.

Hutchinson (9). Ueber das Epitheliom des Penis und seine Behandlung. — Das Epitheliom des Penis ist gleich dem der Zunge von reiner Carcinomform. Es ist selten und führt daher leicht zu Verwechselungen. Am häufigsten kommen Verwechselungen mit Syphilis vor. Metastasen finden sich selten. Meist bleibt die Geschwulst auf den vordersten Theil des Penis beschränkt, wodurch es sich von dem Sarkom unterscheidet. Wir kennen zwei Formen von Peniscarcinom: ein flaches Ulcus innerhalb der Harnröhre und ein blumenkohlartiges Gewächs. Gleichzeitig mit dem Peniscarcinom besteht auch eine Phimose und eine blutig gefärbte Absonderung. Im Gegensatz zum Ulcus durum, das differentialdiagnostisch am meisten in Frage kommt, besitzt das Carcinom die Neigung, durch das Präputium hindurch zu ulceriren. Das Alter der Patienten lässt sich für die Differentialdiagnose nicht verwerthen, da Carcinom bei 30Jährigen und harte Schanker bei 70Jährigen vorkommen. Erst die weitere Beobachtung lässt häufig die richtige Diagnose stellen, das Eintreten oder Ausbleiben sekundärer Erscheinungen. Auch Gummigeschwülste und Peniscarcinom sind zuweilen schwer zu unterscheiden. Ein Charakteristikum für das Carcinom ist, dass dieses auf die Urethra erst sehr spät und auf die Corpora cavernosa meist überhaupt nicht übergreift. Als Ursache des Peniscarcinoms ist wahrscheinlich eine Irritation seitens der verengten Vorhaut anzusehen. Bei allen Kindern mit verdickter Vorhaut soll daher die Circumcision ausgeführt werden. Bei den Juden kommt das Peniscarcinom nur sehr selten vor. Genitalcarcinom der Ehefrau und Lues kommen ätiologisch auch in Betracht. Was die Therapie betrifft, so ist die Thiersch-Gould'sche Radikaloperation, Entfernung des ganzen Penis und Scrotum, als gefährlich und unnöthig zu verwerfen; es soll stets noch ein Penisstumpf zurückgelassen werden. Am besten bildet man nach Hutchinson einen dorsalen Lappen. Je früher man operirt, desto bessere Endresultate wird man erzielen. Man stelle die Diagnose möglichst, bevor noch die Lymphdrüsen affizirt sind. Oft lässt schon die mikroskopische Untersuchung des Sekrets die richtige Diagnose stellen, eventuell spaltet man das Präputium.

Küttner (11) theilt die Ergebnisse seiner Untersuchungen über die Lymphgefässe und Lymphdrüsen des Penis mit, welche er im Anschluss an zwei ungewöhnlich verlaufene Fälle von Peniscarcinom angestellt hat. In dem ersten der beiden Fälle war fast das ganze Glied und die linkssseitigen Inguinaldrüsen entfernt worden, und doch trat das Carcinom bald wieder auf und zwar nicht in loco, sondern hinter der vorderen Bauchwand in der Gegend der Harnblase. Der Exitus trat in Folge von Kachexie unter stetigem Wachsthum dieser Metastase ein; die Inguinaldrüsen blieben dauernd frei. In dem zweiten

Fall lag ein nicht sehr vorgeschrittenes Carcinom der Eichel und des vorderen Schafttheils vor; der Penis wurde abgetragen, die nicht vergrösserten Leistendrüsen wurden zurückgelassen. Nach 2 Jahren stellte sich Patient mit einem starken Oedem des rechten Beines vor. In den Inguinalgegenden war nichts zu finden, dagegen fühlte man in der rechten Beckenhälfte ein grosses Drüsenpacket. Erst nach mehr als 1½ Jahren, kurze Zeit vor dem Tode, erkrankten dann auch sekundär die Leistendrüsen. Diese beiden Fälle liessen sich nicht mit der Erfahrung in Einklang bringen, dass beim Peniscarcinom gerade umgekehrt wie beim Hodencarcinom immer zuerst die Inguinaldrüsen und erst später die Beckendrüsen erkranken, es schien vielmehr namentlich der zweite Fall dafür zu sprechen, dass es auch direkte Lymphgefässverbindungen zwischen dem Penis und den Drüsen im Becken giebt, welche die Inguinaldrüsen nicht vorher passiren. Um diese Verhältnisse klar zu stellen, hat Küttner an Leichen Injektionen vorgenommen und sich dabei überzeugt, dass in der That zahlreiche Lymphbahnen des Penis existiren, welche die Inguinaldrüsen umgehen und direkt und indirekt in Lymphknoten einmünden, welche im Innern des Beckens gelegen sind, und zwar zum Theil in bedeutender Entfernung von ihrem Ursprungsgebiet. Da die Lymphbahnen der Vorhaut mit denen der Eichel und diese wieder mit denen der Harnröhre zusammenhängen, so besteht bei jedem Peniscarcinom, von welchem Theil des Organs es auch ausgegangen sein mag, die Möglichkeit, dass eine der beschriebenen Bahnen benützt wird.

Diese Befunde sind vor allem für die Prognose des Peniscarcinoms von grosser Bedeutung. Man muss sich eben sagen, dass mit der Ausräumung der beiderseitigen Leistendrüsen nicht alle Lymphgebiete des Penis ausgeschaltet sind, und dass auch dem Peniscarcinom Verbreitungswege zur Verfügung stehen, welche chirurgisch nicht angreifbar sind.

Battle (1) beschreibt einen Fall von Sarkom der Corpora cavernosa des Penis. Der enteneigrosse Tumor wurde mit den affizirten Partien der Schwellkörper entfernt, die Blutung mittelst Paquelin gestillt. Trotzdem sich sämmtlicher Urin durch die Wunde entleert, heilte dieselbe doch schliesslich zu. Nach 6 Monaten begann sich ein Recidiv zu entwickeln, das nach 2½ Jahren die Grösse des ursprünglichen Tumors erreichte. Operation, doch nach 6½ Monaten neues Recidiv, dieses Mal aber mit Metastase in der Lunge und den Mammae. Exitus nach weiteren 4 Monaten. Es handelte sich um Spindelzellensarkom. Auffallend war der jahrelange Verlauf.

2. Scrotum.

1. *Elliott, A case of elephantiasis scroti complicated by a large hernia; operation; recovery. The Lancet 1899. Sept. 23.
2. *Makuna, Haemato-chondro-sarcoma of the right scrotum. Castration; recurrent tumours; injection of Coleys' fluid; death. The Lancet 1899. Dec. 16.
3. A. Rawitsch-Schtscherbo, Ein Fall von Gangrän des Scrotum, hervorgerufen durch einen Harnstein. Wojenno-medicinski Shurnal 1899. April.
4. Tuttle, Gangrene of scrotum. New York acad. of med. Journal of cut. and gen.-ur. diseases 1899. June.

Tuttle's (4) Fall betrifft einen 76jährigen Greis, der an Tuberkulose litt und wegen Gangrän des Scrotums mit einem Abscess Gegenstand chirurgischen Eingreifens wurde. Bei Eröffnung des Abscess zeigte es sich, dass es sich um eine gangränescirende Hernie handelte neben ausgedehnter Gangrän

des Scrotums. Nach Resektion des kranken Darms und Abtragung der ganzen rechten Seite des Scrotums inkl. Hoden und Samenstrang trat Heilung ein.

Der Fall Rawitsch-Schtscherbo's (3) betrifft einen Soldaten. Ein kleiner Blasenstein war in der Urethra stecken geblieben, hatte diese perforirt und war unter der Haut des Scrotum nach unten gerutscht. Es entstand Harninfiltration und Gangrän. Heilung nach Incisionen.

Wanach (St. Petersburg).

3. Hüllen des Hodens und Samenstranges.

1. *Dammert, Ueber Hydrocele bilocularis intraabdominalis. Diss. Freiburg 1899.
2. *Fayan, Pathological conditions of the tunica vaginalis testis. Dublin journal 1899. October.
3. St. Krasowski, Ueber die Radikaloperation der Hydrocele nach Winkelmann. Przeglad lekarski. Nr. 19.
4. *Legueu, De l'inversion de la vaginale dans le traitement de l'hydrocèle. Congrès français de Chirurgie. Revue de Chirurgie 1899. Nr. 11.
5. *Macartney, A case of hydrocele of the sac of a femoral hernia. The Lancet 1899. Sept. 2.
6. R. Meleschko, Ueber die Behandlung der Hydrocele. Chirurgia. Bd. 5. Nr. 25.
7. Milton, Note on the radical cure of hydrocele by perineal excision of the greater part of the sac. The Lancet 1899. Febr. 25.
8. Pascale, Le vaginaliti croniche del testicolo. XIII Congr. d. Soc. ital. di Chirurgia. 4—7 ottobre 1898.
9. Péraire, Deux cas de calculs dans l'hydrocèle de la tunique vaginale. Bull. et mém. de la soc. anatomique de Paris 1899. Février.
10. *Piggett, A case of hydrocele of the sac of a femoral hernia. The Lancet 1899. July 15.
11. *Vandenbossche, De l'hématocele spontanée de la tunique vaginale. Gazette des hôpitaux 1899. Nr. 115 et 116.
12. *Winiwarter, Ein Fall von Hydrocele bilocularis intraabdominalis. Wiener klin. Wochenschrift 1899. Nr. 46.

Péraire (9) fand bei der Radikaloperation zweier Hydrocelen in der Hydrocelenflüssigkeit freie Körper von Erbsen- bis Linsengrösse. Dieselben liessen bei eingehender Untersuchung ein fibröses Gerüst erkennen, das mit phosphorsauren Kalk- und Magnesiasalzen imprägnirt erschien.

Krasowski (3). Das Verfahren wird wegen seiner Einfachheit sehr warm empfohlen. Trzebicky (Krakau).

Pascale (8) unterscheidet 4 Formen von Vaginalitis testis chronica: 1. die V. hydropica (durch einfache mechanische oder reizende Ursachen hervorgerufen), 2. die V. hyperplastica parenchymalis, 3. die V. vascularis, die als eine Varietät der vorgenannten angesehen werden kann und 4. die V. degenerativa. Muscatello.

Milton (7) empfiehlt die Radikalbehandlung der Hydrocele durch partielle Excision des Hydrocelensackes vom Perineum aus. Nach gründlicher Reinigung des Darms bringt man den Patienten in Steinschnittlage, desinfizirt das Operationsfeld und lässt durch einen Assistenten die Hydrocele, so weit es nur möglich ist, nach dem Perineum hin dislociren. Darauf incidirt man am Perineum, lässt den Hydroceleninhalt ausfliessen, zieht den Hydrocelensack mit einer Kornzange hervor, spaltet ihn der Länge nach und entfernt den grössten Theil seiner Wandung mittelst einer Scheere, indem man nur den Theil zurücklässt, der den Hoden umgiebt; in einer Entfernung von ½ Zoll vom Hoden wird der Sack abgeschnitten. Wird auch dieser Theil entfernt,

so kommt es fast stets zu einer Orchitis. Nach Reposition des Hodens legt man ein dünnes Drainrohr ein, vernäht die Hautwunde und legt einen T-Verband an. Nach zwei Tagen kann man das Drainrohr, nach fünf Tagen die Nähte entfernen. Am Tage darauf kann der Patient aufstehen und dann auch bald mit einem den Damm deckenden und das Scrotum stützenden Verband seine Beschäftigung wieder aufnehmen. Folgende Punkte sind bei diesem Verfahren besonders zu beachten: 1. Man hüte sich, anstatt des Hydrocelensackes den Hoden zu incidiren. 2. Man vermeide auch besonders jede Verletzung des Hodens oder des Samenstranges. 3. Man verzichte nicht auf das Drainröhrchen, weil durch dasselbe am sichersten ein Hämatom verhütet wird. 4. Das Scrotum ist nach der Wundheilung noch längere Zeit in möglichst erhöhter Lage zu halten.

Meleschko (6). Auf Grund von 10 gut verlaufenen Fällen empfiehlt Meleschko die Operation der Hydrocele nach Storp, die die Vorzüge der Volkmann'schen und Bergmann'schen Methode in sich vereinigen soll. Der Verlauf war immer glatt, die Kranken konnten durchschnittlich nach 10 Tagen entlassen werden. Die Methode von Storp ist nicht anwendbar wenn die Tunica vaginalis sehr dick, mit papillomatösen Exkrescenzen besetzt oder mit alten Gerinnseln gefüllt ist. Diese Fälle sind mit breiter Incision und Tamponade zu behandeln. Wanach (St. Petersburg).

4. Hoden, Nebenhoden, Samenstrang.

1. Bacaloglu, Kyste sous-epididymaire spermatique. Bull. et mém. de la société anatomique de Paris 1899. Février.
2. — Tuberculose prostatique épididymaire et testiculaire. Bull. et mém. de la soc. anat. de Paris 1899. Février.
3. *Bender, Ueber die Behandlung der gonorrhoischen Nebenhodenentzündung. Zeitschrift für praktische Aerzte 1899. Nr. 24.
4. Berger, Traitement de la tuberculose testiculaire. Bull. et mém. de la soc. de Chir. 1899. Nr. 14.
5. Benonier, Castration pour testicule tuberculeux avec ablation d'une longueur considérable de la partie intra-abdominale du canal déférent. Bull. et mém. de la soc. de Chirurgie 1899. Nr. 39. 2. Jan.
6. Broca, Traitement de l'ectopie testiculaire. Gazette des hôpitaux 1899. Nr. 34.
7. — Traitement de l'ectopie testiculaire. Gazette hebdomadaire 1899. Nr. 25.
8. *Dowd, Resultats of operation for un descended testicle (two cases). New York academy of medicine. Annals of surgery 1899. Sept.
9. Duplay, Ectopie testiculaire inguinale. La Presse médicale 1899. Nr. 1.
10. — Tumeur maligne du testicule; diagnostic des tumeurs du testicule. La Presse medicale 1899. Nr. 29.
11. *Eve and Mc. Cartly, Two cases of filariasis, one exhibiting so-called varicose Guoin glands and the other chylous hydrocele and lymphatic varix of the spermatic cords. The Lancet 1899. May 20.
12. *Caddy, Chondrocarcinoma of the testicle. Annals of surgery 1899. August.
13. M. Galin, Ueber die Verlagerung des Hodens unter die Haut der Leistengegend. Drei Beobachtungen. Chirurgia. Bd. V. Nr. 26.
14. *Guépin, Traitement chirurgical de la tuberculose testiculaire. La France médicale 1899. Nr. 28.
15. Ingianni e Arpini, Exiti della sutura del dotto deferente. Policlinico 15 genn. 1898.
16. *Kaeppelin, Cancer d'un testicule en ectopie abdominale. Lyon médical 1899. Nr. 46.
17. *— Cancer d'un testicule en ectopie abdominale. Gazette hebdomadaire 1899. Nr. 98.
18. Kayser, Hodensarkome. Aerztl. Verein Hamburg. Münchener med. Wochenschrift 1899. Nr. 24.
19. *Keyes, A castration, a failure. Discussion: New York derm. soc. Journ. of cut. and gen.-ur. diseases 1899. December.

20. L. Krause, Traumatische Translokation des Hodens unter die Haut der Inguinalgegend. Medycyna. Nr. 21 und 22.
21. *Lejars, Note sur la résection du scrotum dans la cure du varicocèle. Bull. et mém. de la soc. de Chir. 1899. Nr. 28.
22. *Longuet, Un cas de thrombophlébite du cordon traité par la phlébectomie. La Presse médicale 1899. Nr. 75.
23. *W. Meyer, Resection of epididymis and orchidotomy for tuberculosis. New York surgical society. Annals of surgery 1899. November.
24. *Milian, Note histologique sur un cas de lymphadénome du testicule. Bull. et mém. de la soc. de anat. 1899. Avril.
25. *Morestin, Lymphadénome du testicule. Bull. et mém. de la soc. anat. 1899. Avril.
26. *Most, Ueber die Lymphgefässe und Lymphdrüsen des Hodens. Archiv für Anatomie und Physiologie 1899.
27. *Mundi, Les tumeurs tridermiques de l'ovaire et du testicule. La semaine médicale 1899. Nr. 38.
28. *Nimier, Traitement du varicocèle par son inclusion dans la vaginale retournée et suspendue au pubis. Bull. et mém. de la soc. de Chir. 1899. Nr. 27.
29. *Peters, Ueber Syphilis des Hodens und Nebenhodens. Diss. Würzburg 1899.
30. Platon, L'épididymo-funiculectomie; de sa valeur dans le traitement de la tuberculose testiculaire. La Presse médicale 1899. Nr. 71.
31. Robinson, A clinical lecture on misplaced testes and their surgical treatment. British medical journal 1899. June 10.
32. *Routier, Discussion sur la tuberculose testiculaire. Bull. et mém. de la soc. de Chir. 1899. Nr. 15—19.
33. *Rundle, Notes on 375 cases of varicocele treated by operation. British medical association 1899. Aug. 26.
34. Sasse, Ein Beitrag zur Torsion des Samenstranges. Deutsche Zeitschrift für Chirurgie 1899. Bd. 59. Heft 3.
35. Strassburger, Eitrige Epididymitis als Typhuskomplikation. Münchener med. Wochenschrift 1899. Nr. 1.
36. *Strohe, Ueber Hodenektopio. Diss. Leipzig 1899.
37. *Tuffier, Les varicocèles et leur traitement. La Presse médicale 1899. Nr. 75.
38. *Verhoogen, Die Tuberkulose des Hodens. La Policlinique 1899. Aug. 15.
39. *Werler, Ueber die ambulante Behandlung der gonorrhoischen Nebenhodenentzündung. Therapeutische Monatshefte 1899. Nr. 8.
40. *Wiesinger, Hämorrhagischer Infarkt des Hodens. Biologische Abtheilung des ärztl. Vereins Hamburg. Münchener med. Wochonschrift 1899. Nr. 7.
40a. G. Woskressenski, Zur Frage der Methoden der chirurgischen Behandlung der Genitaltuberkulose beim Mann. Ein Fall von Excision des Samenbläschens und des Vas deferens. Chirurgia. Bd. VI. Nr. 35.
41. *Zapf, Ueber das Sarkom des Hodens. Diss. München 1899.

Duplay (9). Der im Descensus aufgehaltene Hoden kann im Abdomen, in der Fossa iliaca, im Leistenkanal, in der Cruroskrotalfalte seinen Platz einnehmen. Wird er in falsche Wege geleitet, so kann er sogar eine subabdominale, crurale, perineale Ektopie darstellen. Die am häufigsten vorkommende inguinale Ektopie führt bei mangelnder Fixation an einem Ort zu zeitweisen Lageveränderungen im Verlauf des Leistenkanals. Die Ursache der Hodenverlagerungen ist noch unklar. Bei jungen Männern funktioniren die ektopirten Hoden noch, im Mannesalter atrophiren sie. Männer mit doppelseitigem Kryptorchismus sind oft bald steril. Ein spontaner Abstieg nach Ablauf des ersten Lebensjahres ist selten, kommt aber in der Pubertätszeit zuweilen plötzlich zu Stande. An sich harmlose Traumen, Entzündungen und Geschwülste der Hoden werden gefährlich bei Ektopie; zudem neigt der ektopirte Hoden zu Erkrankungen. Häufig bestehen gleichzeitig Hernien. — Vor der Pubertät ist nach erfolglosen mechano-therapeutischen Versuchen zur Reposition des Hodens die Orchidopexie auszuführen. Wenn man aber nicht auf's Sorgfältigste in die Bauchhöhle hinein alle Verwachsungen des Samen-

stranges löst, wird man Recidive erleben. Nach der Pubertät ist bei fehlenden Beschwerden eine Operation überflüssig; machen Beschwerden oder Komplikationen ein Eingreifen nothwendig, so ist die Kastration auszuführen.

Krause (20) fand bei einem 24jährigen, mit incarcerirter Hernie behafteten Manne den rechten Hoden am äusseren Leistenringe fixirt. Patient gab an, dass die falsche Lage des Hodens vor Jahresfrist in Folge eines Sturzes entstanden sei. Trzebicky (Krakau).

Galin (13). Alle drei Beobachtungen betrafen jüdische Rekruten, die das Leiden, theils spontan, theils nach Trauma entstanden, seit vielen Jahren hatten. In zwei Fällen trat der Hoden aus der äusseren Leistenöffnung, konnte frei in allen Richtungen bewegt werden, am wenigsten nach unten. Beide Male bestand gleichzeitig eine mit der Bauchhöhle kommunizirende Hydrocele. Im dritten Fall bestand eine nicht sicher nachweisbare Hydrocele und der Hoden trat über dem, durch eine Membran verschlossenen Leistenring, durch einen Spalt der Aponeurose des M. obliquus abdominalis externus unter die Haut. — Die Verlagerung des Hodens in diesen Fällen ist sicher auf abnorme Vorgänge bei dem Descensus testiculorum zurückzuführen und nicht künstlich erzeugt, wie schon die Existenz der Hydrocele communicans beweist. Die verschiedenen dabei in Betracht kommenden Möglichkeiten werden an der Hand der Entwickelungsvorgänge genauer besprochen. Wanach (St. Petersburg).

Robinson (31) bespricht in seiner klinischen Vorlesung über Lageveränderungen der Hoden alle Varietäten der Hodenektopie und deren Behandlung unter Anführung einschlägiger Fälle. Er unterscheidet die wahre Ektopie, bei welcher der Hoden während des Herabsteigens einen falschen Weg eingeschlagen hat und die Retention, bei welcher der Descensus auf normalem Wege, aber in unvollständiger Weise erfolgte.

Broca (6) hält ein operatives Verfahren bei der Hodenektopie vor dem dritten Lebensjahr nicht für empfehlenswerth, da man um diese Zeit noch ein spontanes Herabsteigen des Hodens erwarten könne. Er hat bei 115 Patienten 138 mal die Orchidopexie ohne einen Todesfall ausgeführt; 79 Fälle konnten nach der Operation noch 1—6 Jahre beobachtet werden. Bei diesen war Verdacht auf ein Recidiv nur einmal vorhanden. Die Schmerzen blieben bei allen, ausser bei einem, bei dem später noch die Kastration gemacht werden musste, dauernd fort. In 13 Fällen wurde der Hoden nachträglich atrophisch.

Bacaloglu (2) theilt einen Fall von doppelseitiger Genitaltuberkulose mit, bei dem das Vas deferens fast vollkommen gesund war, während Prostata, Hoden und Nebenhoden verdichtete tuberkulöse Herde aufwiesen.

Berger (4). Behandlung der Hodentuberkulose. Kastration, wenn die Veränderungen schon ausgedehnt, aber streng auf eine Seite beschränkt sind. Erkrankung des Vas deferens und der Samenblase geben keine Kontraindikation ab. Das Vas deferens ist bei der Kastration nicht mit zu entfernen, wenn es anscheinend gesund ist. Die Exstirpation der erkrankten Samenblase erfolgt von der Regio inguinalis oder besser vom Perineum aus. Eine doppelseitige Kastration sollte bei Tuberkulose nie ausgeführt werden.

Beurnier's (5) Fall betrifft einen 26jährigen Patienten, der seit sechs Wochen an einer Schwellung des Hodensackes leidet; der Nebenhoden ist gross, hart und höckerig, das Vas deferens doppelt so dick als normal, hart und perlschnurförmig hinauf bis in den Leistenkanal. Da Beurnier sicher

Tuberkulose annimmt, incidirt er das Scrotum, eröffnet die Tunica vaginalis und zieht den Hoden hervor. Der Samenstrang wird isolirt, alle feinen Gefässe unterbunden und durchtrennt. Darauf wird die vordere Wand des Leistenkanals eröffnet und der Samenstrang bis zur inneren Oeffnung des Kanals losgelöst. Da er auch hier noch krankhaft verändert erscheint, wird die Incision um 3 cm verlängert, das Bauchfell mit dem Zeigefinger zurückgeschoben und der Samenstrang breit hervorgezogen, dass er im Gesunden, 5 cm von seinem Ende entfernt, abgetragen werden kann. Dann wird der Leistenkanal wieder hergestellt und ohne Drainage vernäht. Der Fall heilte glatt. —

Platon (30) will die Hodenexstirpation auf das Aeusserste eingeschränkt wissen, sei es, dass es sich um junge, oder um alte Patienten handelt. Die einseitige Kastration schützt nicht vor tuberkulösen Recidiven der anderen Seite, und dann wird sich der Patient nur schwer zur Entfernung auch des zweiten Hodens entschliessen. Zudem wird durch die Entfernung des Nebenhodens und die Resektion des Samenstranges dasselbe Heilresultat erreicht, ohne dass eine durch den Verlust der Hoden bedingte psychische Depression eintritt. Ausserdem ist zu beachten, dass die primäre Tuberkulose meist das Samenbläschen betrifft, dass der Hoden selbst nach Ausführung der Epididymis-Funiculotomie nicht atrophirt, und dass selbst ein mangelhaft funktionirender Hoden auf das Allgemeinbefinden des Mannes von grösster Wichtigkeit ist. Die einschlägigen Operationsverfahren werden eingehend besprochen und geschildert.

Duplay (10) beschreibt einen Fall, bei dem sich nach einem Trauma ein sehr rasch wachsender Tumor des linken Hodens und Samenstranges entwickelt hatte, der später auch auf den rechten Hoden überging. Vermuthlich handelte es sich um ein Lymphadenom. Eine Operation wurde nicht vorgenommen, da bereits die Drüsen in weitem Umfange ergriffen waren. Im Anschluss an diesen Fall wird die Diagnose der Hodentumoren eingehend erörtert, in erster Linie die Differentialdiagnose zwischen Tuberkulose, Lues, chronischer Entzündung der Tunica vaginalis und den bösartigen Tumoren. Die Prognose der letzteren ist im Allgemeinen schlecht, da auch nach doppelseitiger Kastration lokale und allgemeine Recidive sehr häufig sind.

Kayser (18) macht auf den Kausalnexus zwischen Trauma und Entstehung der Sarkomgeschwulst aufmerksam. Die Entwickelung der Geschwulst erfolgt meist zwischen dem 30. und 40. Lebensjahre, und zwar in einem Zeitraum von Wochen bis zu einem solchen von 18 Jahren. Abgesehen von den sehr rasch wachsenden Formen ist Beginn und Wachsthum des Tumors in der Regel schmerzlos. Im Anfangsstadium entwickelt sich fast immer eine Hydrocele oder Hämatocele. Metastasen finden sich häufig und vornehmlich in den retroperitonealen Drüsen; die Leistendrüsen sind selten affizirt. Von 21 Fällen gingen 15 an Metastasen zu Grunde, und zwar die meisten innerhalb von sechs Monaten. Wenn durch die Operation nicht alles Kranke entfernt wird, so wird durch das Eingreifen nur das Wachsthum befördert; man verzichte daher auf jedes chirurgische Eingreifen, wenn die Erkrankung zu weit vorgeschritten ist, oder wenn sich inoperable Metastasen nachweisen lassen.

Strassburger (35) beschreibt eine eiterige Nebenhodenentzündung als Typhuskomplikation. Dieselbe ist viel seltener als die einfache Entzündung des Hodens und Nebenhodens beim Typhus. Wie bei den übrigen bekannten

Fällen war der Strassburger'sche Fall einseitig. Er trat in der dritten Woche der Rekonvalescenz unter leichtem Fieber auf und ging in Heilung über. In dem entleerten Eiter fanden sich Typhusbacillen.

Bacaloglu (1) berichtet über eine schon bei Lebzeiten diagnostizirte spermahaltige Cyste bei einem an Influenza gestorbenen 55jährigen Patienten. Der eröffnete Vaginalsack enthielt nur wenig Flüssigkeit, enthielt aber zwei Cysten von der Grösse einer kleinen Mandarine, die sich unter den oberen und hinteren Rand des Nebenhodens herunterschoben. Letzterer umschloss theilweise die Höhlen, der Hoden selbst war intakt. Im Inhalt der Cyste fanden sich reichliche Spermatozoen. Die bindegewebige Wandung, von weisslicher Färbung, enthielt mehrere kleine Cysten und war mit flachen Epithelien ausgekleidet. Eine Oeffnung des Samenstrangs nach der Höhle selbst hin konnte bei dem Präparat nicht nachgewiesen werden, vielleicht eine Folge der Aufbewahrungsmethode. Bacaloglu weist darauf hin, dass derartige Cysten entweder als embryonale Reste des Wolff'schen Körpers aufzufassen sind, oder dass sie abgeschnürte Stücke des Nebenhodens darstellen. In dem beschriebenen Falle, bei dem sich Epididymisstücke in der Cystenwand selbst fanden, kann das Vorhandensein von Spermatozoen nicht auffallen.

Aus den experimentellen Untersuchungen von Ingianni und Arpini (15) über die Sutura des Deferens geht hervor, dass sich bei Thieren wohl eine vollständige Vereinigung der Stümpfe eines durchschnittenen Deferens erhalten, aber nicht die Durchgängigkeit desselben wieder herstellen lässt.

Muscatello.

Sasse (34) giebt eine eingehende Schilderung der unter dem Namen „Torsion des Hodens" oder besser „Torsion des Samenstranges" bekannten Krankheitsbilder. Er schildert das Zustandekommen, die Symptome und die Diagnose derselben und geht schliesslich auf die Behandlung ein. Wenn der Fall frühzeitig genug in Behandlung kommt, gelingt es ohne Zweifel, die Torsion, wenigstens die des descendirten Hodens unblutig zu redressiren. In allen Fällen, bei denen die Torsion länger als 2—3 Tage bestanden hat, muss das Organ entfernt werden.

Woskressenski (40a) hält die „volle Kastration" — so nennt er die Entfernung des Hodens, Nebenhodens, des Vas deferens und des Samenbläschens — indicirt in allen älteren Fällen von Hoden- resp. Nebenhodentuberkulose und in denjenigen frischen Fällen, in denen sich objektiv eine Veränderung des Vas deferens und der Vesiculae seminales nachweisen lässt. Von den bekannten Methoden der Exstirpation der Vesiculae seminales verwirft er diejenige von Villeneuve (Eingehen von der Leistengegend), über die sakrale Methode nach Kraske oder Rydygier, die Schede und Sick angewandt haben, hat er keine eigene Erfahrung. Von den perinealen Methoden zieht er diejenige von Roux der Kocher'schen vor. — In seinem Fall modifizirte er den Roux'schen Schnitt insofern, als er den Hautschnitt parallel der Raphe perinei, $1^1/_2$ cm von ihr entfernt, und wegen Erweiterung der Vasa hämorrhoidalia nur bis zum Niveau des Anus (nicht bis zum Steissbein) führte. Die Exstirpation des Samenbläschens war sehr erschwert, weil dieses sowohl als auch das Vas deferens in Folge der vor mehr als einem Jahr erfolgten Entfernung des Hodens stark atrophisch war. Der Kranke wurde geheilt.

Wanach (St. Petersburg).

5. Cowper'sche Drüsen, Samenblasen und Prostata.

1. *Arnold u. Engelhardt, Zur Kasuistik der Prostatacarcinome. Virchow's Archiv 1899. Bd. 158. Heft 3.
2. *Adenot, Myome de la prostate; prostatectomie. Société des sciences médicales. Lyon médical 1899. Nr. 34.
3. *Bamberger u. Paltauf, Ein Fall von osteoplastischem Prostatacarcinom. Wiener klin. Wochenschrift 1899. Nr. 44.
4. L. Batawia, Beitrag zur Massage der Prostata. Medycyna. Nr. 45.
5. Baudet, Ablation de la prostate hypertrophiée par la voie périnéale. Gazette hebdomadaire 1899. Nr. 63.
6. *Bolton, Operative routes to the seminal vesicles. Journ. of cut. and gen.-ur. diseases 1899. December.
7. *Cousins, Improved prostatic catheter. Practitioner 1899. August.
8. Crespi, Zur Behandlung der Ischämie in Folge Prostatahypertrophie. Wiener med. Wochenschrift 1899. Nr. 6.
9. *Délagenière, De la voie périnéale et périnéosacrée pour les interventions sur la prostate. Deux observations. Archives provinciales 1899. Nr. 8.
10. *Desnos, Sur un cas de résection de la prostate. La Presse médicale 1899. Nr. 73.
11. *Fenwick, Primary malignant disease of the prostate gland. Edinburgh med. journal 1899. July.
12. *Freudenberg, Ein modifizirter „Cauterisator prostatae" zur Bottini'schen Operation. Berliner klin. Wochenschrift 1899. Nr. 23.
13. A. Gabszewicz, Ein Fall von Stein in der Prostata. Gazeta lekarska. Nr. 50.
14. Greene, Some observations on the prostate. Journal of cut. and gen.-ur. diseases 1899. Jan.
15. S. Grosglik, Zur Behandlung der Prostatahypertrophie nach Bottini. Medycyna. Nr. 19—23.
16. *Guépin, De la rareté des indications opératoires chez les prostatiques. Gazette des hôpitaux 1899. Nr. 83.
17. *— Prostatites et hypertrophie sénile de la prostate. Gazette des hôpitaux 1899. Nr. 116.
18. *Guiard, Traitement des suppurations prostatiques par la ponction un trocard à travers la paroi rectale suivie de lavages antiseptiques. Annales des maladies des organes génito-urinaires 1899. Nr. 12.
19. *Guiteras, A case of suppurative prostatitis. New York academy of medicine. Journal of cut. and gen.-ur. diseases 1899. May.
20. — Prostatic hypertrophy. The journ. of the Amer. Med. Ass. July 1.
21. — A report of twelve cases of prostatic hypertrophy benefitted by the Bottini operation with a few comments and suggestions. New York academy of medicine. Journal of cut. and gen.-ur. diseases 1899. Sept.
22. Guédroyty de Béloséroff, Excision de la vésicule séminale et du canal déférent en totalité en cas de castration pour tuberculose primaire. Revue médicale de la Suisse romande 1899. Nr. 3 et 4.
23. *Harrison, On some structural varieties of the enlarged prostate relative to its treatment. The Lancet 1899. August 5.
24. Heresco et Chastenet de Gévy, Rétention complète aiguë d'urine chez un prostatique. Annales des maladies des organes génito-urinaires 1899. Nr. 2.
25. Janet, Guérison d'accidents très graves chez deux prostatiques. Annales des maladies des organes génito-urinaires 1899. Nr. 2.
26. *Kapsammer, Ueber primäre Prostatatuberkulose. Wiener klin. Wochenschrift 1899. Nr. 42.
27. *Levy, Ueber einen Fall von primärem Bindesubstanztumor der Prostata. Dissertat. Freiburg 1899.
28. *Lunn, Some results of operations for enlarged prostate. Medical Press 1899. Febr. 15.
29. *Noguès et Wassermann, Infection uréthro-prostatique due à un micro-organisme particulier. Annales des maladies des organes gén.-ur. 1899. Nr. 7.
30. *Pitts, Transperitoneal ligature of the iliac arteries. The Lancet 1899. Jan. 21.
31. *Pounon, De la prostatomie et de la prostatectomie. Bull. et mém. de la soc. de Chir. 1899. Nr. 27.

32. Rafin, Hypertrophie de la prostate; intervention chirurgicale. Société des sciences médicales de Lyon. Lyon médical 1899. Nr. 2.
33. Rydygier, Bottini's Behandlung der Prostatahypertrophie ist doch nicht so ohne Gefahr. Wiener klin. Wochenschrift 1899. Nr. 1.
34. *Schalek, Ueber einen Fall von primärem Sarkom der Prostata bei einem 3½jähr. Knaben. Prager med. Wochenschrift 1899. Nr. 43 und 44.
35. E. Sonnenberg, Ein neuer Apparat zur Massage der Prostata. Medycyna. Nr. 12.
36. Syms, Prostatectomy. Annals of surgery 1899. March.
37. L. Szuman, Bemerkungen zur Behandlung der mit Prostatahypertrophie verbundenen Harnbeschwerden. Nowiny lekarskie. Nr. 2 und 3.
38. *Webber and Duffett, Unilateral castration for prostatic enlargement in a man aged eighty-seven years; atrophy of the prostate. The Lancet 1899. Aug. 12.
39. *Wolff, Ueber ein Recidiv nach einer wegen Prostatahypertrophie vorgenommenen Kastration. Deutsche Zeitschrift für Chirurgie 1899. Bd. 52. Heft 3 und 4.
40. *— Ueber die bösartigen Geschwülste der Prostata, insbesondere über die Carcinome derselben. Deutsche Zeitschrift für Chirurgie 1899. Bd. 158. Heft 1.
41. *— Zur Kenntniss der metastatischen Erscheinungen der Prostatacarcinome und ihre diagnostische Bedeutung. Deutsche Zeitschrift für Chirurgie 1899. Bd. 59. Heft 3 u. 4.

G. de Béloséroff (22) berichtet über Kastration mit Excision der Samenblase und des Vas deferens wegen Tuberkulose. Er beschreibt die von Roux geübte Methode, der zuerst in einer Sitzung Hoden, Samenblase und Vas deferens entfernt hat. Nach Béloséroff's Versuchen an Leichen ist die Roux'sche Methode allen anderen vorzuziehen. Die Kastration allein ist bei Tuberkulose des Hodens meist ungenügend, da in vielen Fällen Samenblase und Vas deferens miterkrankt sind.

Greene (14). Bei 214 Fällen von Urethritis war in 66% die hintere Harnröhre erkrankt, in 34% war die Entzündung auf die vordere Urethra beschränkt. 102mal war die Prostata vergrössert. In 71% war der linke, in 19% der rechte Prostatalappen ergriffen; in 10% bestand keine gleichmässige Vergrösserung. Bei 29 Fällen war das Prostatasekret untersucht worden, 16mal fand sich Eiter, 3mal waren Diplokokken vorhanden.

Guiterras (20) bespricht kurz die bisher veröffentlichten Arbeiten über die Bottini-Operation bei Prostatahypertrophie. Er glaubt, dass Bottini und die Italiener die Erfolge der Operation in zu rosigem Lichte schildern, während die Deutschen und Amerikaner auch die Gefahren und Nachtheile genügend berücksichtigen. Unter den pathologischen Anatomen herrscht eine auffallende Meinungsverschiedenheit, in dem die einen hauptsächlich Zunahme des Muskel- und Bindegewebes, die anderen die des Drüsengewebes als Ursache der Vergrösserung des Organs angeben. Er meint, dass es noch an systematischen Untersuchungen über diesen Punkt fehlt. Als wirksame Operationen lässt er nur die Exstirpation der Prostata und Bottini-Operation gelten. Letztere verdient den Vorzug als die ungefährlichere. Maass (Detroit).

Janet (25): Zwei schwere Fälle von Prostatahypertrophie, der eine mit hohem Fieber in Folge von Urinintoxikation, der andere mit starken Blutungen. In beiden Fällen sollte bereits der Blasenschnitt gemacht werden, als es noch gelang, durch den Katheterismus eine bedeutende Besserung zu erzielen. Bei dem ersten Patienten, einem 81jährigen Prostatiker, der sich bereits 10 Jahre lang ohne besondere Vorsichtsmassregeln katheterisirt hatte, bei dem schon lange eine Infektion der Blase bestand, wurde ein Verweilkatheter eingelegt, der jeden dritten Tag gewechselt wurde. Darauf bedeutende Besserung, aber Entstehen einer purulenten Urethritis, an die sich ein Prostataabscess an-

schloss. Nachdem wieder bedeutende Besserung und durch Spülungen Aufhören aller unangenehmen Symptome.

Bei dem zweiten Patienten, der eine sehr grosse Prostata hatte, trat nach einem Katheterismus eine sehr heftige Blasenblutung auf, welche sich häufiger wiederholte und in Folge dessen einen Blasentumor vermuthen liess. Die mikroskopische Untersuchung war unmöglich, Patient wurde zur Operation in's Krankenhaus gebracht. Hier wurde er zur Vorbereitung der Operation alle zwei Stunden katheterisirt und der entleerte Urin durch eine Borsäurelösung ersetzt. Dabei hörte die Blutung auf, und die vorhanden gewesenen sehr schmerzhaften Blasenkrämpfe verschwanden. Darauf wurde der Urin vollständig durch den Katheter entleert, die Pause zwischen den einzelnen Katheter-Applikationen verringert und eine regelmässige Ausspülung mit einer dünnen Höllensteinlösung gemacht. Der Urin wurde immer klarer, nach drei Wochen wurde nur noch dreimal, dann zweimal täglich katheterisirt, und allmählich begann Patient spontan zu uriniren.

Heresco und De Gèry (24) berichten über einen 74jährigen Prostatiker, bei dem in 10 Jahren nur zweimal eine akute vollständige Harnverhaltung aufgetreten war. Beide Male wurde der Zustand durch Anwendung des Verweilkatheters gehoben. Im Anschluss an diesen Fall wurden sieben weitere hierher gehörige Beobachtungen aus der Guyon'schen Praxis mitgetheilt.

Crespi (8) theilt zehn weitere Fälle von Prostatahypertrophie mit, die nach der Bottini'schen Methode behandelt wurden.

Szuman (37) hat die Resektion der Vasa defferentia bei Hypertrophie der Vorsteherdrüse 5mal ausgeführt und hiermit 3mal günstigen Erfolg erzielt; 2mal blieb derselbe vollständig aus. Gegen die Anschwellungen der Vorsteherdrüse empfiehlt Verfasser in letzterer Zeit mit sehr gutem Erfolge Eiswasser-Irrigationen des Mastdarmes. Trzebicky (Krakau).

Rydygier (50) macht darauf aufmerksam, dass die Bottini'sche Methode der Prostatahypertrophie-Behandlung ausnahmsweise nicht ausgeführt werden könne. Auf Grund seiner diesbezüglichen Erfahrungen stellte er folgende Thesen auf:

1. Die Bottini'sche Methode ist durchaus nicht für absolut harmlos anzusehen. Sie kann unter Umständen den Tod durch Sepsis herbeiführen.

2. Diese Gefahr bestehe besonders, wenn der mittlere Lobus der Drüse wenig oder gar nicht hypertrophirt ist und die Kauterisation von hinten zu tief gemacht wird.

3. Es wäre daher dringend zu wünschen, dass man genau feststellen könnte, welcher Drüsenabschnitt am meisten hypertrophirt ist, was aber weder durch Digital- noch durch cystoskopische Untersuchung gelingt.

4. Der Bottini'sche Apparat funktionirt nicht immer gleichmässig. In dieser Hinsicht ist der von Freudenberg verbesserte Apparat dem Bottini'schen Originalapparat vorzuziehen, da er ein Ampèremeter besitze.

Vielleicht wäre es vortheilhafter, nach der Operation einen Dauerkatheter in die Blase einzuführen. Hierbei müssen weitere Untersuchungen Aufschluss geben.

Guiteras (21) erklärt die Bottini'sche Operation für die beste aller radikalen Behandlungsmethoden. Sie lässt sich ohne Narkose ausführen und weist die geringste Sterblichkeit auf. Eine Besserung tritt zumeist schon unmittelbar nach dem Eingriff auf, die Heilung nimmt aber längere Zeit in

Anspruch. Nach einem Monat, wie Bottini angiebt, ist noch keine Heilung zu erwarten.

Grosglik (15) hat nach Bottini siebenmal bei vier Kranken operirt. Bei einem Kranken war bereits die einmalige Kauterisation von günstigem Erfolge begleitet, in den anderen drei Fällen wurde die Operation bei jedem zweimal ausgeführt. Weder bei der Operation noch im postoperativen Verlaufe kamen irgendwelche beunruhigende Symptome vor. Die Applikation eines Verweilkatheters war in keinem Falle durch die Operation indizirt. Ein Kranker reagirte auf die Kauterisation durch kurzanhaltende Temperatursteigerung. Von den vier Patienten wurden durch die Operation drei dauernd geheilt, bei dem vierten eine kaum merkliche Besserung erzielt. Auf Grund einer genauen tabellarischen Zusammenstellung sämmtlicher in der Litteratur bekannter Fälle von Bottini'scher Operation gelangt Verfasser zu dem Schlusse, dass die durch dieselbe erzielten Resultate durch keine der anderen bei Prostatahypertrophie empfohlenen Operationen erreicht werden, vorausgesetzt, dass die Degeneration der Blasenmuskulatur nicht allzu weit vorgeschritten ist. Trzebicky (Krakau).

Syms (36) empfiehlt zur Prostataexstirpation folgende Methode. Perineale Eröffnung der Harnröhre zum Zweck der Blasendrainage. Eröffnung der Bauchhöhle und Abwärtsdrängen der Prostata von hier aus. Ausschälen der Prostata mit dem Finger von dem perinealen Schnitt aus ohne Verletzung der Blase. Die Seitenlappen werden zuerst entfernt und der Mittellappen nur, wenn er ein Hinderniss verursacht. Maass (Detroit).

Baudet (5) schildert die perineale Excision der hypertrophischen Prostata. Die Operation setzt sich aus drei Phasen zusammen: Eröffnung des Perineums, Enukleation der Prostata, Wiederherstellung des Dammes. Sie schafft einen freien Zugang zur Prostata und ermöglicht deren Entfernung, ohne dass die Harnröhre oder die Blase eröffnet werden. Es treten nach ihr weder Störungen von Seite der Blase, noch von Seite des Mastdarms auf. Der operirte Patient liess am zweiten Tage spontan Urin und konnte in der zweiten Woche als er keine Obstipantien mehr erhielt, spontan und schmerzlos seine Defäkation verrichten.

Rafin hat viermal wegen Urinretention bei Prostatikern operirt; einmal hat er die doppelseitige Kastration vorgenommen, dreimal die Resektion der Samenleiter ausgeführt. Nur in einem Falle akuter Retention wird die Blasenfunktion wiederhergestellt, in den übrigen wird so gut wie nichts erreicht. Rafin ist der Meinung, dass nur Fälle, bei denen die Blase noch etwas kontraktil ist, und wo eine wirkliche Prostatahypertrophie, nicht ein Guyon'scher „Prostatismus" vorliegt, dankbare Objekte für ein operatives Eingreifen bieten.

Gabszewicz (13). Ein 32jähriger Mann giebt an, vor zehn Jahren eine schwere Gonorrhoe durchgemacht zu haben; seit zwei Jahren leidet er an Beschwerden, welche auf eine Harnröhrenstriktur schliessen lassen. Die Untersuchung der Harnröhre mittelst Katheters ergab eine hochgradige Striktur im membranösen Theil der Harnröhre. Die Prostata war stark vergrössert, auffallend hart. Da die versuchte Dilatation der vermuthlichen Striktur misslang, führte Verfasser die äussere Urethrotomie aus, wobei man jedoch statt der Striktur einen gegen das Harnröhrenlumen vorstehenden, im Prostataparenchym festsitzenden Stein fand. Die Extraktion des sehr harten Steines gelang erst bei kombinirter Traktion per Urethram und Druck vom

Rektum aus. Verweilkatheter, Tamponade der Wundhöhle in der Prostata mittelst Jodoformgaze. Tod am 12. Tage an Septicopyämie.

Die Sektion ergab das typische Bild einer Pyonephrose. Der grauweisse Stein war von birnförmiger Gestalt, sein längster Durchmesser betrug $5^1/_2$, seine Breite 4 cm, das Gewicht 60 g. Die äusseren Schichten bestanden aus Calciumphosphaten und Oxalaten. Im Centrum desselben befand sich ein grauer Kern aus Uraten, aus welchen sich die weiteren Schichten konzentrisch gruppirten. Trzebicky (Krakau).

XXII.

Verletzungen und chirurgische Krankheiten der oberen Extremität.

Referent: W. Rindfleisch, Stendal.

Die mit * versehenen Arbeiten sind referirt.

I. Angeborene Krankheiten, Missbildungen, Entwickelungshemmungen und ihre Behandlung.

1. Carpenter, A case of abscence of the clavicles with an account of various deformities of the clavicles in five other members of the same family. The Lancet 1899. Jan. 7.
2. Freiberg, Congenital deformity due to malposition of the scapula. Annales of surgery 1899. May.
3. Féné, Contribution à l'étude des doigts à ressort. Revue de chirurgie 1899. Nr. 1.
4. Gangolphe, Malformation congénitale du poignet. Lyon médical 1889. 13.

4a. Guérin-Volmale et Jeanbrau, Dissection d'une main-bote cubitale pure avec luxation congénitale du coude. Bull. et mém. de la soc. anat. 1899. Nov.

5. Hawkins, A case of inequal growth of fingers. The Lancet 1899. May 27.
6. Jouon, Nouvel exemple de refoulement congénital de l'omoplate par en haut. Revue d'orthopédie 1899. 3.
7. Kirmisson, La syndactylie etc. Revue d'orthopédie 1899. 4.
8. King, Anterior dislocation of the carpal scaphoid bone; congenitale malformation of the clavicle. Annales of surgery 1899. August.
9. Kölliker, Ueber angeborenen Hochstand der Scapula. Münchener med. Wochenschrift 1889. Nr. 34.
10. Lang, Ein Fall von Syndaktylie mit Brachydaktylie. Centralblatt f. Chirurgie 1899. 48.

10a. Mouchet et Vaillant, Un cas d'hémimélie avec radiographie. Bull. et mém. de la soc. anat. 1899. Nov.

11. Mounier, Sur un nouveau cas de déplacement congénital de l'omoplate. Revue d'orthopédie 1899. 2.
12. Munter, Kongenitale Luxation des Radiusköpfchens mit Verrenkung. Erlangen 1899. Dissert.
13. Nové-Josserand, Position élevée de l'omoplate. La province médicale 1899. 13.
14. *Pagenstecher, Beiträge zu den Extremitätenmissbildungen. Deutsche Zeitschrift für Chirurgie 1899. Febr.
15. Port, Sprengel'sche Deformität. Münch. med. Wochenschrift 1899. 24.

16. Sainton, Note sur un cas de surelevation de l'omoplate. Revue d'orthopédie 1899. 7.
17. Schorstein, A case of congenital absence of both clavicles. The Lancet 1899. Jan.
18. Tubby, An operation for relief of contraction of the forearm and hand following infantile hemiplegia. British medical jonrnal 1899. Aug. 19.

Pagenstecher (14) beschreibt einen interessanten Fall von Missbildung der oberen Extremität, in welchem es sich um Defekte der Ulna, um Fehlen verschiedener Knochenanlagen handelt. Humerus und Radiusanlage sind in einem Knochen verwachsen. Einzelheiten sind im Originale nachzusehen.

II. Verletzungen der Weichtheile.

1. Anderson, Removal of carcinomatous glands from the axilla; no apparent primary disease. Medical press 1899. Febr. 15.
2. Duplay, Panaris du pouce; inflammation des gaines tendineuses de la main et de l'avant-bras. Le progrès médicale 1899. 24.
3. Edington, Hypertrophy of finger nail. Glasgow medical journal 1899. Jan.

III. Krankheiten der Haut.

1. Delorme, Note sur un botryomycome occupant le bord cubital de la main droite. Gazette hebdomadaire 1899. 72.
2. Langenack, Ein Beitrag zur Kasuistik der Epidermoide der Hohlhand. Centralblatt für Chirurgie 1899. 3.
3. Möller, Ueber einen Fall von Lupus der Hände. Würzburg 1899. Diss.
4. Morestin, Epithelioma de la main. Soc. anat. de Paris 1899. Mai.
5. Preindlsberger, Ein Fall von Lymphangioma manus simplex. Wiener klin. Rundschau 1899. 9.
6. v. Stubenrauch, Grosser Defekt des rechten Oberarms, durch Hautüberpflanzung geheilt. Münchener med. Wochenschrift 1899. 26.
7. Verdelet, Tumeur de la main rappelant la botryomycose humaine. Journal de méd. de Bordeaux 1899. 47.

IV. Erkrankungen der Gefässe.

1. Allingham, Aneurysm of the subclavian artery. Ligature to the first portion of the subclavian followed in thirty-eight days by removal of the aneurysm. The Lancet 1899. June 3.
2. Erdmann, Ligation of the third portion of the subclavian artery for aneurysmal varix. Annals ef surgery 1899. May.
3. Körte, Isolirte Verletzung der Vena subclavia. Centralblatt für Chirurgie 1899. 16.
4. Marchant, Aneurysme de l'artére sous-claviculaire et du tronc inommée; Guérison. Bull. et mém. de la soc. de Chir. 1899. Nr. 11.
5. Morestin, Aneurysma du pli du conde. Excision. Bull. et mém. de la soc. de Chir. 1899. Juin.
6. Raw, Traumatic aneurysm of the axilla treated by free incision and by ligature of the axillary vein and subscapular artery; recovery. The Lancet 1899. Juli 22.
7. Ricard, Plaie longitudinale de l'artère axillaire. Bull. et mém. de la soc. de Chir. 1899. 20.
8. Stich, Aneurysma der Arteria axillaris dextra; Hirnembolie; Nachblutung; Heilung. Münchener med. Wochenschrift 1899. 17.
9. Whitehead, A case of double traumatic aneurysm of the brachial artery. Medical chronicle 1899. October.
10. Ziegler, Stichverletzung der Art. subclavia; Nachblutungen. Sekundäre Unterbindung. Heilung. Münchener med. Wochenschrift 1899. 17.

V. Erkrankungen der Nerven.

1. Mader, Ein Fall von Nervennaht. Wiener klin. Wochenschrift 1898. 39.
2. Mally, Etude sur les paralyses traumatiques de l'épaule et du bras. Revue de chir. 1899. Nr. 10.

3. Péraire, Mignot, Meslay, Lipome dissociant du nerf médian. Operation. Guérison. Bulletins et mémoires de la société anatomique de Paris 1899. Janvier.
4. Tuffier, A propos de l'arrachement du plexus brachial. Bull. et mém. de la soc. anat. 1899. Nr. 23.

VI. Erkrankungen der Muskeln, Sehnen und Sehnenscheiden.

1. Albertin et Pariot, Myelome des gaines tendineuses du bord cubital palmaire de la main droite. La Province médicale 1899. 48.
2. Archer Brown, Dupuytrens contraction of the palmar fascia. British medical journal 1899. 21.
3. Duplay, Synovite chronique des gaines des tendons fléchisseurs; Kyste agrains regiformes du poignet et de la main. La Presse médicale 1899. 81.
4. Morestin, Comment un doigt, dont les tendons fléchisseurs sont interrompus peut executer des mouvements des flexions. Bull. et mém. de la soc. de Chir. 1899. Avril.
5. W. Müller (Aachen), Ueber Sehnen-Muskeleinpflanzung zur funktionellen Heilung veralteter peripherischer Nervenlähmungen. Zeitschr. für klin. Medizin. Bd. 38. H. 4, 5, 6.
6. Paalzow, Die Aponeurositis palmaris der Schuhmacher. Monatsschrift für Unfallheilkunde 1899. 1.
7. Steudel, Die Trommlersehne und ihre Behandlung. Deutsche militärärztliche Zeitschrift 1899. 10.
8. Thorn, Ueber partielle subcutane Zerreissungen einer Beugesehne am Vorderarm mit sekundärer Bildung einer ganglionähnlichen Degenerationscyste. v. Langenbeck's Archiv 1899. 58/4.

VII. Frakturen der oberen Extremität.

1. Auvray, Fractures multiples d'une omoplate; expériences cadavériques. Bull. et mém. de la soc. anat. de Paris 1899. Juillet.
2. Battle, A case of separation of the lowes epiphysis of the humerus with injury to the brachial artery. The Lancet 1899. Febr. 18.
3. Beck, Fracture of the lower end of the radius. New York medical journal 1899. Sept. 23.
4. Dagnon, Technique du traitement des fractures de la clavicule par le massage. Journal de médecine de Paris 1899. 35.
5. Davis, Correction of fractures of the humerus. Annales of surgery 1899. Jan.
6. Elliot, Correction of deformity following supracondyloid fracture of the humerus. Annales of surgery 1899.
7. Gallois, Fracture de l'extremité inférieure du radius. Étude radiographique, physiologique et expérimentale. Baillière Lyon 1899.
8. Gerard-Marchant, Fracture suscondylienne et intracondylienne du coude droit. Revue d'orthopedie 1899. 2.
9. Golebiewsky, Anatomische Analyse der Deformität typischer Radiusfrakturen. Monatsschrift für Unfallheilkunde 1899. 10.
10. Grünwald, Zwei Fälle von isolirtem subcutanem Bruch des Kahnbeins im Handgelenk; durch Röntgenstrahlen nachgewiesen. Monatsschrift für Unfallheilkunde 1899. 5.
11. Lucas, Ummitted Fracture of the humerus caused by interposition of the musculospiral nerve between the fragments. British medical journal 1899. April 22.
12. Marchant, Fracture de l'extrémité inférieure du radius. Bull. et mém. de la soc. de Chir. 1899. 16.
13. Martin, Traitement des fractures de la clavicule par le massage. Journal de méd. de Paris 1899. Nr. 46.
14. Morestin, Difformité causée par une luxation et une fracture anciennes de la clavicule guérie par la resection des deux fins internes de cet os. Bull. et mémoires 1899. Nr. 25.
15. Mouchet, Les fractures du coude en particulier chez les jeunes sujets. Gazette des hôpitaux 1899. Nr. 29, 32.
16. — Fractures de l'extrémité inférieure de l'humérus avec radiographies. Steinheil 1899.
17. Nimier, Fracture compliquée de l'avant bras; septicémie; tétanos; mort. (Injection intracérébrale du serum antitetans). Gazette des hôpitaux 1899. 31.

18. Paffrath, Ein Fall von Fraktur beider Vorderarmknochen. Aerztliche Sachverständigen-Zeitung 1899. Nr. 5.
19. Platt, A contribution to the surgery of fractures and dislocations of the upper extremity. Medical chronicle 1899. Nr. 5, 6.
20. Pluyette, Fracture simultanée des deux clavicles. Bull. et mém. de la soc. de Chir. 1899. Nr. 22.
21. Roberts, The ignorance of surgeons regarding fracture of the lower end of the radius. Annales of surgery 1899. February.
22. Robert, Fracture du col anatomique avec luxation du glissement de la tête humérale dans l'aisselle. Bull. et mém. de la soc. de Chir. 1899. 28.
23. Rühlmann, Die Folgen der Brüche und Verrenkungen des Schlüsselbeins hinsichtlich der Erwerbsfähigkeit. Erlangen 1899. Diss.
24. Rudolphy, Beitrag zur Kenntniss der Längsbrüche des Radiusköpfchens. Greifswald 1399. Diss.
25. Sieur, Au sujet des fractures de la clavicule. Bull. et mém. de la soc. de Chirurgie 1899. 18.
26. Schmitt, Pseudarthrose am Oberarm. Monatsschrift für Unfallheilkunde 1899. Nr. 10.
27. Schwartz, Fracture oblique comminutive indirecte de la clavicule. Bull. et mém. de la soc. de Chir. 1899. Nr. 17.

VIII. Luxationen der oberen Extremität.

1. Berger, Luxation (énucléation) de l'os semilunaire; examen radiographique exstirpation de l'os déplacé. Bull. et mém. de la soc. de Chir. 1899. 26.
2. Cumston, Charles C., Un cas de luxation ancienne du coude; operation; guérison. Archives provinciales 1899. Nr. 7.
3. Clado, Des luxations anciennes de l'épaule. Le progrès médicale 1899. 9.
4. Dubujadoux, Résection pour luxation ancienne de l'humerus; resultats éloignés. Bull. et mém. de la soc. de Chir. 1899. 33.
5. Duplay, Luxation ancienne du coude. La presse médicale 1899. 16.
6. Dehner, Ueber habituelle Schulterluxation. Münchener med. Wochenschrift 1899. 5.
7. Elliot, Dislocation of the carpus with the hand backwards. The Lancet 1899. May.
7a. Féré, Luxation métacarpo-phalangienne habituelle du pouce d'origine hystrophique. Revue de Chirurgie 1899. Nr. 2.
8. Fisk, Dislocation of the elbow of two months duration; reduction under ether without operation. Annals of surgery 1899. March.
9. Gotel, Étude sur les luxations du scaphoide et du semilumaire. La presse médicale 1899. 5.
10. Kemme, Ueber habituelle Schulterluxation und ihre Radikaloperation. Münchener med. Wochenschrift 1899. 30.
11. Mitchell, A case of dislocation of the hand and carpus backwards. Bristol. med. chir. journal 1899. June.
12. Milo, Ein Fall von doppelseitiger Sprengel'scher Difformität. Zeitschrift für orthopädische Chirurgie 1899. Bd. 6. Heft 2.
13. Ollier, Carpalgie des adolescents. La province médicale 1899. 20.
14. Riedel, Ueber blutige und unblutige Reposition der Luxatio anterior humeri. Die Heilkunde 1899. Jahrgang IV. 1.
15. Schrader, Ueber habituelle Schulterluxation in Folge von Syringomyelie. Strassburg 1899. Diss.
16. *N. Sokolow, Schulterluxation und Syringomyelie. Wratsch 1899. Nr. 27.
17. Thomas, Die Gefahren der Reduktionsmethode der Schulterluxation mit ‚dem Fusse in der Achselsöhle'. Beschreibung einer Mannipulation. Liverpool med. chir. journal 1899. June.

Sokolow (16). Die Häufigkeit habitueller Luxationen bei Syringomyelie einerseits und der Umstand, dass Schulterluxationen speziell nach Krönlein vor dem 20. Lebensjahr kaum vorkommen, was durch anatomische Gründe allein nicht genügend zu erklären ist, veranlasste Sokolow, nicht nur bei habituellen, sondern auch bei den gewöhnlichen traumatischen Schulterluxationen schärfer auf den Zustand des Nervensystems zu achten. Es gelang

ihm in kurzer Zeit bei zwei Fällen, die zunächst sich in nichts von den alltäglichen Schulterverrenkungen unterschieden, bei genauerer Untersuchung unzweifelhafte Symptome der Syringomyelie nachzuweisen. Er wirft nun die Frage auf, ob nicht diese Krankheit mit eine Ursache der Häufigkeit der Schulterluxationen ist; wäre es der Fall, so würde auch unser praktisches Handeln davon beeinflusst werden müssen, denn die Brüchigkeit der Knochen bei Syringomyelie erheische grosse Vorsicht bei der Operation, um eine Fraktur zu vermeiden. Sokolow fordert dringend auf, diesem Punkt mehr Aufmerksamkeit zu schenken. Wanach (St. Petersburg).

IX. Erkrankungen der Knochen und Gelenke.

1. Bischitzky, Ueber äussere subseröse Lipome des Ellenbogengelenks. v. Bruns'sche Beiträge 1899. Bd. 23. 1.
2. Collinson, A case of rheumatoid arthritis ankylosis of both elbows; excision. The Lancet 1899. Nov. 4.
3. Colley, Die Periarthritis humeroscapularis. Deutsche Gesellschaft für Chirurgie 1899. 53. B. 5—6.
4. Cavayyami, Ein neues Verfahren für die Resektion des Ellenbogengelenks. Centralblatt für Chirurgie 1899. 42.
5. Egener, Die Resultate der Jodoforminjektion bei Hand- und Ellenbogengelenkstuberkulose. Bonn 1899. Diss.
6. Froelich, Das Schlotter-Schultergelenk im Kindesalter. Revue universelle des maladies de l'enfance 1899. Février.
7. Guery, Note sur un cas de carie sèche de l'épaule. Revue d'orthopédie 1899. 6.
8. Hasebroch, Zur Nachbehandlung der Verstauchungen von Hand-, Knie- und Fussgelenk. Münchener med. Wochenschrift 1899. 30.
9. Hübscher, Ueber den Cubitus valgus femininus. Deutsche Zeitschrift für Chirurgie. Bd. 53. 5 u. 6.
10. Kilburg, Ein Beitrag zur Lehre des Cubitus varus rachiticus. Würzburg 1899. Diss.
11. Lange, Osteoplastic excision of the wrist-joint. New York surgical society. Annales of surgery 1899. Febr.
12. Le Dentu, Kyste hydatique de l'humérus gauche. Bull. et mémoires de la société de chirurgie 1899. Nr. 6.
13. Loison, Ostéomes périarticulaires du coude et du genou. Bull. et mém. de la soc. de chir. 1899. 33.
14. Monod, Ostéome d'origine traumatique du brachial antérieur. Bull. et mém. de la soc. de chir. 1899. 21.
15. Morestin, Arthrite deformante du coude; résection; guérison. Bull. et mém. de la soc. anat. de Paris 1899. Février.
16. Mac Mahon. Acro-arthritis digitorum of tropho-neuritis nature, with acro-megalic symptoms. The Lancet 1899. Oct. 28.
17. Nimier, Ostéomes du brachial antérieur. Bull. et mém. de la soc. de Chir. 1899. 31.
18. Ollier, La résection dans la tuberculose du coude. Bull. et mém. de la soc. de Chir. 1899. 6.
19. — De la création d'une néarthrose cléido-humérale. Revue de chirurgie 1899. 7.
20. — Relatifs à la résection sous-périostée du coude etc. etc. Gazette des hôpitaux 1899. 23.
21. Oschmann, Ueber die operative Behandlung des tuberkulösen Ellenbogengelenks und ihre Endresultate. Langenbeck's Archiv 1899. Bd. 60. 1, 2.
22. Picqué, Ostéome du coraco-brachial et du brachial antérieur. Bull. et mém. de la soc. de Chirurgie 1899. 34.
23. Reverdin, Ostéome traumatique du brachial antérieur. Bull. et mém. de la soc. de Chir. 1899. Nr. 23.
24. Riedinger, Klinischer und experimenteller Beitrag zu den Verletzungen des Ellenbogengelenks. Monatsschrift für Unfallheilkunde 1899. Nr. 10.
25. Stein, Demonstration eines Röntgenbildes von schwerer gonorrhoischer Phlegmone des rechten Handgelenks mit Abscessbildung und Knochenzerstörung. Berliner klin. Wochenschrift 1899. 32.

26. *K. Suslow, Zur Kasuistik der Exostosis bursata. Wojenno-medicinski Shurnal 1899. Mai.
27. Wolff, Eine seltene Ellenbogenverletzung. Centralblatt für Chirurgie 1889. 18.

Suslow (26) untersuchte an der Leiche eines Soldaten eine mit einem Schleimbeutel bedeckte, ½ cm breite und ebenso hohe Exostose, die sich am Handrücken, entsprechend dem Os capitatum entwickelt hatte; das Gelenk zwischen diesem Knochen und der Basis des 3. Metakarpalknochens war von Knochenmasse eingenommen. Einen ganz analogen Fall beobachtete Verf. am Lebenden. Die Pathogenese denkt er sich so, dass die Gelenkknorpel, vielleicht durch ein Trauma angeregt, proliferirten, verwuchsen und schliesslich verknöcherten, nachdem die Wucherung über die Grenzen des Gelenkes hinausgegangen war. Wanach (St. Petersburg).

X. Lähmung der Nerven und Verletzung der Gefässe bei Frakturen und Luxationen.

1. Broca et Mouchet, Complications nerveuses des fractures de l'extrémité inférieure de l'humerus. Revue chir. 1899. Nr. 6.
2. Marchant, Troubles d'acroissement en longueur des os de l'avant bras consécutifs à une fracture de l'extrémité inférieure du radius. Revue d'orthopédie 1899. Nr. 4.
3. Ziegler, Kasuistische Mittheilung von Gangrän des ganzen rechten Armes nach subcutaner Zerreissung der Art. axill. bei mehrfachem Bruch der Scapula. Münchener med. Wochenschrift 1899. Nr. 76.

XI. Maligne Tumoren. Exartikulation des Schultergürtels und verwandte Operationen.

1. Le Conte, Interscapulo-thoracic Amputation. Annales of surgery 1899. September.
2. Erdmann, Tumor of the shoulder. New York surgical society. Annales of surgery 1899. November.
3. Gessner, Zur Kasuistik der Bindegewebs-Geschwülste an den Fingern. Würzburg 1899. Diss.
4. Glantenay, Sarcome à myéloplaxes de l'apophyse coracoide. Bull. et mémoires de la société anatomique de Paris 1899. Janvier.
5. Honsell, Enchondrom des Deltamuskels. v. Bruns'sche Beiträge 1899. Bd. 23. 1.
6. Jaboulay, Résultat éloigné de l'ablation simultanée de l'omoplate et de la moitié supérieure de l'humérus. Archives provinciales 1899. Nr. 10.
7. Könitgen, Zur totalen Entfernung des knöchernen Schultergürtels. Deutsche Zeitschrift für Chirurgie 1899. Bd. 52. 5 u. 6.
8. Morestin, Chondrome de l'humérus. Resection de plus des trois quarts supérieurs de cet os. Bull. et mém. de la soc. anatom. 1899. October.
8a. *N. Napalkow, Die Bildung eines Schlüsselbein-Schultergelenks nach totaler Exstirpation des Schulterblattes. Chirurgia. Bd. VI. Nr. 34.
9. Prölss, Die Entfernung der Scapula. Therapeutische Monatshefte 1899. 6.
10. Robinson, Exostosis of the vertebral border of the scapula. Removal. Brit. med. journal 1899. April 22.
11. Robson, Interscapular thoracis amputation. The Lancet 1809. July 24.
12. *Meinhardt Schmidt, Totalexstirpation der Scapula wegen Sarkom. Deutsche Zeitschrift für Chirurgie 1899.
13. Schmidt, Resektion des Schultergürtels. Aerztlicher Verein München. Münchener med. Wochenschrift 1889. Nr. 9.
14. Sexemen, Eine Kontinuitäts-Resektion bei einem Fall von Oberarmsarkom. Bonn 1899. Diss.
15. Sonnenburg, Exartikulation des Schultergürtels wegen Oberarmsarkoms. Centralblatt für Chirurgie 1899. 9.
16. Welker, Ein Fall von operativ geheiltem angeborenem Spindelzellensarkom am Finger. München 1899. Diss.

Schmidt [Cuxhaven (12)] entfernte ein mannsfaustgrosses Sarkom der Scapula mit mehreren sekundären Knoten, welche nach der hinteren Axillarfalte hin gelegen waren. Das Sarkom war von der Fossa infraspinata resp. dem Periost und dem Musculus infraspinatus ausgegangen. Nach der in grossen Schnitten ausgeführten Lostrennung der Scapula aus ihren Muskelverbindungen und der etwas umständlicheren Auslösung des Proc. coracoideus war die Entfernung der Scapula leicht und die Uebersicht über sämmtliche zu berücksichtigenden Nachbargebiete (Claviculargrube, Achselhöhle etc.) vollkommen. Das Akromialende der Clavicula wurde resezirt, Humeruskopf blieb stehen, Heilung per secundam in ca. ½ Jahr, 1 Jahr recidivfrei. Bewegung des Armes passiv bis beinahe zur Horizontalen; keine aktiven Bewegungen.

Napalkow (8a) exstirpirte einem 23 Jahre alten Mann wegen periostalen Sarkoms die Scapula mit den an ihr inserirenden Muskeln. Um die Funktion des Armes zu erhalten, vernähte er die Kapsel des Schultergelenks über dem Humeruskopf und fixirte durch einige Nähte den letzteren am äusseren Ende der Clavicula; der Stumpf des M. deltoideus wurde mit dem Cucullaris vernäht. Nach erfolgter Heilung konnte Pat. den Arm fast bis zum rechten Winkel abduciren und frei nach vorn heben, die Rotation war erheblich beschränkt. — Fünf Monate später starb Pat. an Recidiven und Metastasen. Bei der Sektion zeigte sich, dass sich kein Schlottergelenk gebildet hatte; der Abstand zwischen Clavicula und Humeruskopf betrug nur 1 cm, die von der Scapula entspringenden Muskeln hatten durch Vermittelung der Narbe einen genügenden Halt an der Clavicula gefunden.

Wanach (St. Petersburg).

XII. Verschiedenes.

1. Coates, Note on a case of needle point in the finger for nine months; radiograph. The Lancet 1899. Nov. 25.
2. Cronwell, Ein seltener Fall von Knochenverletzung. (Vollständige Durchtrennung des Humerus durch Schnittwaffe.) Centralblatt für Chirurgie 1899. Nr. 13.
3. Makuna, Shot-firing accident; amputation of the forearm without an anaesthetic; recovery. The Lancet 1899. April 22.
4. Morestin, Sarcoma du pouce. Bull. et mém. de la société anat. de Paris 1899. Juin.
5. — Adénite du sillon delto-pectorale. Soc. anat. de Paris 1899. May.
6. Müller, Gangrän von Extremitäten bei Neugeborenen. Diss. Strassburg 1899.
7. Plücker, Ein Beitrag zur konservativen Behandlung komplizirter Verletzungen der Extremitäten. Deutsche Zeitschrift für Chirurgie 1899. Bd. 50. Heft 1 und 2.
8. Riedinger, Ueber Werthigkeit der Finger in Bezug auf Defekt und Missbildung. v. Volkmann'sche Vorträge 1899. Nr. 237.
9. Seitz, Diphtheriebacillen in einem Panaritium. Korrespondenzblatt für Schweizer Aerzte 1899. Nr. 21.
10. Thomas, On the value of gloves in operation work with a note on the cleansing of the hand. British medical journal 1898. 21.
11. Thomson, Hydatid cyst of the axilla in a child. The Lancet 1899. Jan. 7.

XXIII.

Die Verletzungen und chirurgischen Krankheiten der unteren Extremität.

Referenten: H. Braun, Leipzig, A. Borchard, Posen, F. Ayrer, Guben.

Angeborene Missbildungen und Difformitäten der unteren Extremität.

Referent: H. Braun, Leipzig.

Die mit * versehenen Arbeiten sind nicht referirt worden.

1. Albert, Zur Lehre von der sogenannten Coxa vara und Coxa valga. Wien 1899. Hölder.
2. — Die seitlichen Kniegelenksverkrümmungen und die kompensatorischen Fussformen. Wien 1899. A. Hölder.
3. Alsberg, Zur Theorie und Differentialdiagnose der Coxa vara. Zeitschrift für orthopädische Chirurgie 1899. B. VII. Heft 2 u. 3.
4. Bähr, Auftreten von Plattfussbeschwerden bei Beinverletzungen. Monatsschrift für Unfallheilkunde 1899. Nr. 7.
5. *Boisson et Chapatot, Du pied forcé. La Province médicale 1899. Nr. 11, 12. Gazette des hôpitaux 1899. Nr. 45. (Ohne Bedeutung.)
6. Boinet, Ectromélie longitudinale externe des deux membres inférieurs. Révue d'orthopédie 1899. Nr. 6.
7. Brun et Broca, Sur le traitement des luxations congénitales de la hanche. Bulletin et mémoires de la soc. de Chir. 1899. 15 Mars.
8. *Brun, Un cas de coxa vara. Revue d'orthopédie 1899. Nr. 3. (Kurze Mittheilung und Abbildung eines Falles von einseitiger Coxa vara bei einem 8jährigen Mädchen. Da Zeichen von Rachitis vorhanden sind, wird Spätrachitis als Ursache angenommen.)
9. Busse, Beitrag zur Coxa vara. Erlangen. Diss.
10. *Collins, Hallux valgus and hammer toe. The Lancet 1899. April 15. (Hallux valgus mit Hammerstellung der zweiten Zehe. Resektion der Metatarsalköpfchen. Heilung.)
11. *Coudray, Nouvelle contribution ou traitement non sanglant de la luxation congénitale de la hanche. Congrès de Chirurgie 1899. Revue de Chirurgie 1899. Nr. 11. (Ohne Interesse.)
12. *Delanglade, Déformations chirurgicales consécutives à la paralysie infantile. Gaz. des hôpitaux. Nr. 135. Gazette hebdomadaire. Nr. 96. Bull. et mém. de la soc. de Chir. 1899. Nr. 35.
13. *Denucé, Luxation congénitale double de la hanche. Discussion. Soc. d'anatomie. Journal de médecine de Bordeaux 1899. Nr. 30. (Ohne Interesse.)
14. *Dowd, Congenital dislocation of both knee-joints. New York surgical society. Annals of surgery 1899. March.
15. Drehmann, Zur Aetiologie der kongenitalen Hüftluxation nebst Bemerkungen über die unblutige Behandlung derselben nach Paci-Lorenz. Centralblatt für Chirurgie 1899. Nr. 13.
16. Drenkhahn, Ein Versuch zur Behandlung des Plattfusses mit Heftpflasterverbänden. Zeitschrift für orthopädische Chirurgie 1899. Bd. 6. Heft 2.
17. Ducroquet, Guérison de la luxation congénitale de la hanche par la réduction non sanglante; nouvelle méthode de traitement. Gazette des hôpitaux 1899. Nr. 45.
18. *Ellis, Hallux valgus and hammer toe. The Lancet 1899. April 29.

19. *Froning, Fin Fall von kongenitaler Hüftgelenksluxation bei einem achtmonatlichen Fötus. Kiel 1899. Diss.
20. Goldthwait, Permanent dislocation of the patella. Annals of surgery 1899. Jan.
21. *Heusner, Ueber die Ursache und Behandlung des angeborenen Klumpfusses. Deutsch. Chirurgenkongress 1899. (Vergl. den vorjährigen Jahresbericht p. 956.)
22. Hoffa, Die moderne Behandlung der angeborenen Hüftgelenksluxation. Deutscher Chirurgenkongress 1899.
23. Hofmann, Ueber Plattfüsse. Kiel 1899. Diss. (Ohne Interesse.)
24. *Hollis, Pedal Malformation from an evolutionary standpoint. The Lancet 1899. Oct. 14.
25. Hopkins, Excision of the astragalus for the relief of talipes equinovarus. Philadelphia academy of surgery. Annals of surgery 1899. February.
26. Jaboulay, La hanche bote et son ostéo-arthrite. Gazette hebdomadaire 1899. Nr. 10.
27. Jakob, Demonstration des Actinogramms eines Tabesfusses. Berliner klin. Wochenschrift. Nr. 3.
28. Joachimsthal, Ueber Coxa vara traumatica infantum. v. Langenbeck's Archiv 1899. Bd. 50. Heft 1.
29. Jonas, A modification in the operative method for inveterate and relapsed cases of talipes equino-varus. Annales of surgery 1899. April.
30. Judson, The managment of the deformity of hip-disease. The Lancet 1899. Sept.
31. Kaposi, Zwei bisher nicht beobachtete Unfälle nach modellirendem Redressement. Münchener med. Wochenschrift 1899. Nr. 23.
32. Kirmisson, Pied bot varus d'origine traumatique du côté gauche consécutif à la section des tendons péroniens latéraux. Revue d'orthopédie 1899. Nr. 3.
33. — Sur le traitement d'une luxation congénitale de la hanche gauche par la méthode non sanglante de Lorenz. Bull. et mémoires de la société de Chirurgie 1899. März 1.
34. *Kuss et Jonon, Note sur deux cas d'hypertrophie congénitale des membres. Revue d'orthopédie 1899. Nr. 6.
35. *Lange, Die Behandlung angeborener Hüftverrenkungen. Sammlung klinischer Vorträge Nr. 240. Leipzig 1899. (Weitere Ausführung der im vorjährigen Bericht p. 948 referirten Arbeit.)
36. *— Zur Behandlung der angeborenen Hüftverrenkung. Erwiderung. Berliner klin. Wochenschrift 1899. Nr. 16.
37. Lorenz, Ueber die bisherigen Erfahrungen mit der unblutigen Einrenkung von angeborener Hüftgelenksluxation. Deutscher Chirurgenkongress 1899
38. *— Ueber die bisherigen Erfahrungen mit der unblutigen Linrenkung der angeborenen Hüftgelenksluxation. Therapeutische Monatshefte 1899. Heft 8, 9.
39. *— Bemerkungen zur Therapie der angeborenen Hüftverrenkung. Berl. klin. Wochenschrift 1899. Nr. 3, 4, 5, 6. (Vortrag bei der 70. Naturforscherversammlung, referirt im Jahresbericht 1898, p. 948.)
40. Lotheisen, Ueber den angeborenen Mangel des Oberschenkelknochens. v. Brunssche Beiträge 1899. Bd. 23. Heft 1.
41. Lucas-Championnière, Sur un cas de genu valgum chez un géant. Bulletin de l'académie de médecine 1899. Nr. 19.
42. Luss, Anatomische Beiträge zur Coxa vara. Würzburg 1899. Diss.
43. Mauclaire, Astragalectomie pour pied bot varus équin, paralytique, devenu fixe et sans adduction, ni enroulement de l'avant-pied sur l'arrière-pied. Utilité et nécessité de la radiographie avant et après l'opération. Congrès de Chirurgie 1899. Revue de Chirurgie 1899. Nr. 11.
44. Monod, Luxation congénitale de hanche. Réduction par le procédé de Lorenz. Guérison fonctionelle. Bulletin et mémoires de la société de Chirurgie 1899. Février 22.
45. Morestin, Traitement opératoire du pied plat. Congrès de Chirurgie 1899. Revue de Chirurgie 1899. Nr. 11.
46. Mouchet et Aubion, De la coxa vara congénitale. Gazette hebdomadaire 1899. Nr. 41.
47. *Murray, Die Behandlung des Klumpfusses. Pediatrics 1899. 1. Jan.
48. *Nageotte-Wilbouchevitch, Traitement de la luxation congénitale de la hanche d'après F. Lange. La Presse médicale 1899. Nr. 4.
49. *Neuber, Zur Klumpfussbehandlung. Deutscher Chirurgenkongress 1899. (Beschreibung eines Apparates, dessen Konstruktion im Original zu ersehen ist)

40. Nové-Josserand, Abscence congénitale des deux tiers inférieurs du tibia: intervention; résultats. Société de Chirurgie. Lyon médical 1899. Nr. 34.
51. *— Luxation congénitale du fémur. Société de Chirurgie de Lyon. Lyon Médical 1899. Nr. 50. (Ohne Bedeutung.)
52. Pearson, Three cases of congénital deficiency of both patellae in related individuals. The Lancet 1899. Jan. 28.
53. *Peters, Ueber Coxa vara. München 1899. Diss.
54. Petersen, Beitrag zur unblutigen Behandlung der kongenitalen Hüftverrenkungen. Deutsche Zeitschrift für Chirurgie 1899. Bd. 50. Heft 5 u. 6.
55. — Ueber die unblutige Reposition der angeborenen Luxation der Hüfte. Deutscher Chirurgenkongress 1899.
56. Phocas, Flexion congénitale du genou. Revue d'orthopédie 1899. Nr. 1.
57. J. Roll, Beitrag zur Behandlung des Klumpfusses. Norsk Magazin for Lägevidenskaben 1899. Jahrg. 60. Bd. 14. p. 1160.
58. Ricard et Kirmisson, Sur le traitement des luxations congénitales de la hanche. Bulletin et mém. de la société de Chirurgie 1899. Mars 8.
59. *Richelot, Sur un mémoire de M. M. Péraire et Mally concernant le traitement chirurgical de certains pieds bots paralytiques par la greffe anastomotique musculaire ou tendineux. Bulletin de l'académie de médecine 1899. Nr. 26.
60. *Rocher, Deux cas d'hallux valgus; radiographics; pathogénie du pied plat dans l'hallux valgus. Société d'anatomie. Journal de médecine de Bordeaux 1899. Nr. 28.
61. *Schanz, Ueber Plattfussbeschwerden, Plattfussdiagnose u. Plattfussbehandlung. Zeitschrift für orthopädische Chirurgie 1899. Bd. VI. Heft 3 u. 4. (Sehr lesenswerthe Abhandlung, nicht zum kurzen Referat geeignet.)
62. — Zu den Klumpfussoperationen. Centralblatt für Chirurgie 1899. Nr. 25.
62a. W. Schewkunenko, Zur Anatomie des angeborenen Klumpfusses. Ljetopis russkoi chirurgii. Bd. IV. Heft 2. (Auf Grund der Untersuchungen von 12 Präparaten entwirft Schewkunenko ein ausführliches Bild der Veränderungen der Haut, der Muskeln und Sehnen, der Bänder, Knochen und Gelenke beim Klumpfuss.)
Wanach (St. Petersburg).
63. Schloffer, Zur Osteoplastik bei Defekten der Tibia. v. Bruns'sche Beiträge 1899. Bd. 25. Heft 1.
64. Schulz, Tabischer Klumpfuss mit Spontanfrakturen im Röntgenbilde. Berliner klin. Wochenschrift 1899. Nr. 22.
65. Spitzy, Ueber die pathologische Mechanik eines Kniegelenkes mit angeborener Luxation der Patella. Zeitschrift für orthopädische Chirurgie 1899. Bd. VI. Heft 3 u. 4.
66. Sudeck, Statische Schenkelhalsverbiegung nach Trauma (Coxa vara traumatica). Centralblatt für Chirurgie 1899. Nr. 13.
67. Teschner, On results obtainable in the treatment of some post paralytic deformities. Annals of surgery 1899. November.
68. Thilo, Zur Behandlung des Klumpfusses, Gipsverband mit Eisensohle und Holzpolsterung. Zeitschrift für orthopädische Chirurgie 1899. Bd. 6. Heft 2.
69. *Vulpius, Die orthopädisch-chirurgische Behandlung der spinalen Kinderlähmung. Leipzig 1899. B. Konegen.
70. Wallenstein, Sehnenüberpflanzung bei einem Fall von cerebraler spastischer Kinderlähmung (Little'sche Krankheit). Allgem. ärztlicher Verein Köln. Münchener med. Wochenschrift 1899. Nr. 39.
71. Watson Cheyne, Two cases of coxa vara showing the result of division of the femur below trochanters. British medical journal 1899. Febr. 18.
72. *Weinreich, Ueber kongenitale Defektbildung des Oberschenkels. Strassburg 1899. Diss. (Fall von Mangel der Diaphyse eines Oberschenkels, ohne weitere Besonderheiten.)
73. *Wolff, Ueber die unblutige Einrenkung der angeborenen Hüftgelenksverrenkung. Berliner klin. Wochenschrift 1899. Nr. 18, 19, 21. (Bereits im Jahresbericht für 1898 p. 948 referirt. Der Arbeit sind zahlreiche demonstrative Röntgenbilder beigegeben.)
74. Wuth, Ueber angeborenen Mangel, sowie Herkunft und Zweck der Kniescheibe. v. Langenbeck's Archiv 1899. Bd. 58. Heft 4.
75. *Zerm, Die angeborenen und erworbenen Deformitäten des Fusses. München 1899. Dissertation.
76. Zuppinger, Zum Genu valgum. Korrespondenzblatt für Schweizer Aerzte 1899. Nr. 22.

Teschner (67) berichtet über 6 Fälle von Kontrakturen, Muskelschwäche und Muskelincoordination auf nervöser Basis, wo er durch Gymnastik, Mechanotherapie und Erziehung unter Zuhülfenahme von Tenotomien wesentliche Besserung erreicht hat. Meist handelte es sich um komplizirte, mehrere oder alle Extremitäten betreffende Krankheitsbilder, 3 mal um die Folge von intra partum entstandenen Hemiplegien, 2 mal um Kontrakturen nach Poliomyelitis anterior, 1 mal um Lateralsklerose. In dem einen Fall von Poliomyelitis anterior bestand doppelter Pes cavus mit Zehenkontrakturen; hier wurde die mechanische Behandlung durch subcutane Trennung der Zehenflexoren, der Fascia plantaris und der Achillessehne eingeleitet.

Judson (30) empfiehlt zur Behandlung der tuberkulösen Coxitis die von ihm schon früher beschriebene Schiene (Verh. des 9. internationalen medizinischen Kongresses 1887; Abbildung und Kritik s. in Hoffa: „Die ambulante Behandlung der tuberkulösen Hüftgelenksentzündung 1893). Ausserdem räth er, während der Nachbehandlung die Patienten durch regelrechte Erziehung zu einem graziösen Gang von normalem Rhythmus zu zwingen.

Die Therapie der angeborenen Hüftverrenkung wurde bei dem diesjährigen deutschen Chirurgenkongress wiederum einer eingehenden Besprechung unterzogen.

Lorenz (37) fasst seine bisherigen Erfahrungen mit der unblutigen Behandlung der angeborenen Hüftverrenkung zusammen. Es sei bisher allseitig bestätigt worden, dass es innerhalb gewisser Altersgrenzen meist gelinge, den Schenkelkopf mit der rudimentären Pfanne in Kontakt zu bringen, bezüglich der Erhaltung der labilen Reposition habe er stets nur von Hoffnungen gesprochen. Er ist der Meinung, dass einseitig luxirte Kinder jenseits des 10., doppelseitig luxirte Kinder jenseits des 7.—8. Lebensjahres der unblutigen Methode entwachsen sind. Vor einer Forcirung schwieriger Reposition ist zu warnen. Er berichtet weiter über die Unfälle, welche ihm bei 360 Repositionen zugestossen sind: 1 mal Gangrän des Oberschenkels, durch den in die Leiste dislocirten Schenkelkopf bedingt, bei einem 13jährigen Mädchen, 10 Frakturen, 7 Lähmungen, welche spontan zurückgingen, 3 Chloroformtodesfälle. Die Einrenkung misslang in 22 Fällen.

Für die der unblutigen Behandlung entwachsenen Kinder komme Paci's Stellungsverbesserung in Frage, oder eine blutige Operation, wobei Lorenz nach einem Vorschlage Senger's die Reposition mittelst Arthrektomie, ohne Pfannenvertiefung vorzunehmen und die Nachbehandlung nach den Grundsätzen der unblutigen Einrenkung zu leiten empfiehlt. Reluxationen nach hinten seien mit ziemlicher Sicherheit zu vermeiden, Reluxationen nach vorn oben kommen häufig vor, bilden ein zwar anatomisch mangelhaftes, funktionell aber immer brauchbares, oft ausgezeichnetes Behandlungsresultat. Die Betrachtung von 135 Radiogrammen zeigt, dass 56 mangelhaften oder suspekten anatomischen Resultaten immer noch 79 gute anatomische Resultate gegenüberstehen. Neubildungsvorgänge an der Pfanne können an vielen Radiogrammen nachgewiesen werden. Den im Durchschnitt befriedigenden funktionellen Resultaten der unblutigen Reposition entsprechen schon jetzt, bei der noch mangelhaften Retentionstechnik, mindestens in der Hälfte der Fälle auch gleichwerthige anatomische Resultate. Der kosmetische Erfolg der unblutigen Behandlung, namentlich bei doppelseitiger Luxation wird besonders betont und durch 33 Profilphotogramme demonstrirt.

Hoffa (22) hat in 127 Fällen von angeborener Hüftverrenkung das un-

blutige Verfahren 170 mal angewendet und konstatirt, dass bei jungen Kindern mit Hülfe der Paci'schen Manöver eine wirkliche Reposition erzielt werden kann. Das im Allgemeinen gewonnene Urtheil Hoffa's deckt sich mit dem der meisten anderen Chirurgen, die gewonnene Reposition bleibt nur selten bestehen, die funktionellen Resultate sind aber auch bei Transpositionen des Schenkelkopfes oft sehr günstige. Die Nachuntersuchungen abgeschlossener Fälle ergaben Folgendes:

1. 64 Fälle nach Lorenz behandelt, Alter 2—8 Jahre. Die Reposition gelang immer. Von üblen Zufällen werden erwähnt: Quetschungen der Weichtheile, Vereiterung von Hämatomen, 1 Fraktur, 2 Lähmungen, 1 Exitus im Shock. Das 8. Lebensjahr bildete bei einseitigen, das 6. bei doppelseitigen Luxationen die Grenze für die unblutige Reposition. In 42 einseitigen Fällen blieb die Reposition 4 mal erhalten, 36 mal erfolgten Transpositionen, bei 22 doppelseitigen blieb der Femurkopf 4 mal auf der einen Seite an normaler Stelle, während auf der anderen Seite Transposition erfolgte, 3 mal erfolgte beiderseits Recidiv, 15 mal Transposition. Neubildung von Knochen an der Pfanne hat Hoffa nicht beobachtet.

2. Schede's Extensionsmethode mit hebelndem Druck auf den Trochanter wurde bei 13 einseitigen Patienten im Alter von 6½—16 Jahre verwendet. Ergebniss: 1 Reluxation nach hinten, 12 Transpositionen. Bei älteren Kindern, etwa vom 7. Jahre ab, ist, Hoffa zeigt das an einer grossen Anzahl von Präparaten, die Erhaltung der Reposition anatomisch unmöglich.

3. Mit der von ihm in früher beschriebener Weise modifizirten Lagerungsmethode nach Mikulicz hat Hoffa bei 7 ganz jungen Kindern vier völlige Heilungen und 3 Repositionen mit ausgezeichnetem funktionellem Resultat erzielt.

4. Neuerdings verfährt Hoffa bei der Reposition folgendermassen: Das flektirte, abduzirte und nach aussen rotirte Bein wird wie ein Pumpenschwengel unter allmählich zunehmender Hyperextension in der Horizontalen hin- und hergeführt und schliesslich der Schenkelkopf in die Pfanne gehebelt, indem man den Vorderarm unter den Trochanter legt und ihn kräftig in die Höhe drückt. Das reponirte Bein wird, wie es auch Schede und Lange thun, in leichter Abduktion und Innenrotation eingegipst. Der Gipsverband reicht bis zu den Malleolen. Hoffa hat so 17 einseitige Fälle und 3 doppelseitige behandelt. Bei den ersteren erfolgte 9 mal völlige Heilung, 8 mal Transposition, bei den letzteren 1 mal völlige Heilung, 2 mal Transposition.

Beim Versagen der unblutigen treten die blutigen Operationen in ihr Recht. Bei jungen Kindern bis zu 8 Jahren empfiehlt Hoffa die Hoffa-Lorenz'sche Operation, deren ideale Resultate an einigen Kindern demonstrirt wurden, bei älteren einseitigen Patienten empfiehlt er die subtrochantere Osteotomie, bei älteren doppelseitigen Kranken die früher beschriebene Pseudarthrosenoperation. Beide geben sehr gute funktionelle Resultate.

Die Arbeit Petersen's (54) giebt die Erfahrungen wieder, welche Schede mit der unblutigen Behandlung bei 124 Fällen von angeborener Hüftverrenkung bis März 1898 gesammelt hat. Die Ergebnisse der inhaltreichen Abhandlung können hier nur kurz angedeutet werden. Es wird zunächst Schede's Repositionsverfahren geschildert, welches in Herabholung des Schenkelkopfes — in leichtesten Fällen manuelle, in schwereren auf dem bekannten Schede'schen Extensionstisch — und Ausübung eines hebelnden Drucks auf den Trochanter während der Extension besteht; eingeschaltet

werden zwischen die Traktionen die Manöver von Paci und Lorenz. Doppelseitige Fälle werden prinzipiell gleichzeitig behandelt. Von dem Versuch die Muskelwiderstände durch Tenotomie und Myotomie auszuschalten, ist Schede ganz abgekommen.

Als Maassstab für die erlaubten unschädlichen Zugkräfte dient folgende Tabelle:

Alter	Zuggrösse für schwache	für kräftige Kinder.
2—3 Jahren	25—30	bis 50 Kilogr.
4—5 „	30	„ 60 „
6—8 „	40—50	„ 70 „
9—15 „	60	„ 80 „

Von üblen Zufällen, welche beobachtet wurden, sind ausser Quetschungen in der Dammgegend und an der Vulva zu erwähnen 11 Frakturen, 9 Lähmungen, 1 Anreissen der Vena femoralis (geheilt durch Venennaht). Als vorläufiges Resultat der Behandlung ergaben sich 109 Repositionen, 10 primäre Transpositionen des Femurkopfes nach vorn („sub spinam"), 5 Misserfolge. Die Fixirung der gewonnenen Stellung erfolgt im Gipsverband und Abduktion. Auf den Trochanter muss ein starker Druck ausgeübt werden: das wurde entweder durch festes Andrücken des Gipsverbandes während des Erhärtens erreicht, oder es wurde in der Trochantergegend ein Fenster ausgeschnitten, um Filzstücke unter dessen Rand zu stopfen, und durch Gipswatte zu fixiren. In späteren Stadien der Nachbehandlung fanden auch abnehmbare Stützapparate, vor allem Schedes Abduktionsschiene Verwendung. Die Auswärtsstellung der Beine, welche während der Nachbehandlung die Erhaltung der Reposition häufig vereitelt, wurde mit der von Vogel schon beschriebenen (s. den vorjährigen Jahresbericht S. 950) Rotationsschiene bekämpft. Die definitiven Resultate von 113 hier in Betracht kommenden Fällen sind folgende:

6 Fälle sind geheilt (alle einseitig, 5 reponirt, 1 transponirt, Alter $1^1/_2$ bis 15 Jahre, Behandlungsdauer 5—16 Monate. Die 5 reponirten Fälle sind die einzigen, wo die Röntgenphotographie das Vorhandensein einer wohlausgebildeten Pfanne zeigte.

In 23 Fällen lässt sich der Femurkopf ohne Schwierigkeit am Pfannenort oder unmittelbar daneben halten, völliges Weglassen der Verbände ist aber noch nicht riskirt worden.

In 26 Fällen sind mehrfach Reluxationen des Femurkopfs nach hinten und vordere Luxationen eingetreten, die Hoffnung auf Fixation ist noch nicht aufgegeben worden.

In 49 Fällen wurde die Festhaltung der Normalstellung aufgegeben, aber eine feste sekundäre Transposition theils erreicht, theils noch erstrebt. In den 10 primären Transpositionen endlich wurde meist gute Fixation erreicht.

Das Maximum der Behandlungsdauer betrug $2^1/_4$ Jahr. Zur Beseitigung der Aussenrotation der Beine in den Fällen von vorderer Transposition wurde 4 mal eine Osteotomia subtrochanterica gemacht, in anderen Fällen diente die Rotationsschiene zur Bekämpfung dieser Deformität.

Aus den diese Arbeit ergänzenden Mittheilungen Petersen's (55) auf dem deutschen Chirurgenkongress 1899 sei hervorgehoben, dass Schede in neuerer Zeit in Fällen mit sehr ausgeprägter Vornedrehung des Schenkelkopfs eine Osteotomia subtrochanterica in folgender Weise ausgeführt hat. Nach

einer ersten Fixationsperiode von 3—4 Monaten in Innenrotation wurde in den Trochanter ein langer vergoldeter Stahlnagel eingeschlagen, der zur Fixation diente, dann unterhalb desselben die Osteotomie gemacht, das Bein nach auswärts gedreht und mitsammt dem Nagel eingegipst. Ueber das Endresultat dieser Fälle lässt sich noch kein Urtheil abgeben.

Auch Ducroquet (17) weist auf die Nothwendigkeit hin, nach gelungener Reposition eines kongenital luxirten Beines dasselbe in Innenrotation zu fixiren, um vordere Luxationen zu vermeiden. Ausserdem empfiehlt er stets das Knie mit in den Contentivverband einzuschliessen.

Drehmann (15) berichtet über die in der Mikulicz'schen Klinik beobachteten Fälle von angeborener Hüftverrenkung. Er schickt einige Bemerkungen über die Aetiologie dieses Leidens voraus und kommt zu dem Ergebniss, dass die mechanische Theorie im Sinne von Lorenz für die meisten Fälle die beste Erklärung abgiebt, dass aber nicht alle Luxationen die gleiche Aetiologie hätten. Diese Differenz drückt sich auch in den wechselden Resultaten der unblutigen Einrenkung aus. Die Zahl der behandelten Fälle betrug 104.

49 wurden mit dem Lagerungsapparat von Mikulicz behandelt, dessen Anwendung neuerdings zu Gunsten der Einrenkung in Narkose eingeschränkt worden ist. In den meisten dieser Fälle fand der Kopf in der Nähe der Pfanne eine gute Stütze, der Gang wurde gebessert, die Lordose bei doppelseitiger Luxation beseitigt. In einigen Fällen trat Reluxation ein.

25 Fälle wurden blutig eingerenkt mit „im Ganzen gutem“ Endresultat. Bei älteren Kindern (12—24 Jahre) entstand regelmässig eine mehr oder weniger ausgeprägte Steifigkeit der Gelenke, bei jüngeren erzielte man bewegliche Gelenke, hatte aber mit der Neigung zu Kontrakturstellungen zu kämpfen.

3 Fälle einseitiger Luxationen wurde orthopädisch mit Mieder, Sohlenerhöhung, Gymnastik behandelt und ein vortreffliches Resultat erhalten.

43 Fälle wurden unblutig eingerenkt nach Paci-Lorenz. In den letzten acht Fällen bediente man sich lediglich der Paci'schen Manöver ohne vorhergehende Extension. Drehmann empfiehlt dies Verfahren, wo es möglich ist, weil sich gezeigt hat, dass in Folge der Muskelspannung der Kopf besser fixirt ist, als wenn vorher extensirt worden war. — Der Kopf blieb in 19 Fällen in der Pfanne, acht von diesen Kindern gehen bereits längere Zeit ohne Verband. Verschiedene Röntgenbilder zeigten deutlich das allmähliche Zunehmen der Pfanne.

Auch in der Société de Chirurgie de Paris kam die Behandlung der angeborenen Hüftverrenkung zur Sprache im Anschluss an einen Fall, den Monod (44) demonstrirte. Er hatte das Lorenz'sche Behandlungsverfahren bei einem 10jährigen, einseitig luxirten Mädchen eingeschlagen und ein sehr gutes funktionelles Resultat erhalten. Doch war der Schenkelkopf nicht reponirt sondern transponirt. Im Anschluss daran weist Kirmisson (33) darauf hin, dass eine wirkliche Reposition, eine Radikalbehandlung durch die unblutige Behandlung eine Ausnahme ist, wie Lorenz jetzt selber zugeben müsse. Ricard (58) ist unter drei Fällen einmal die Reposition gelungen, doch ist die Beobachtungszeit zur Gewinnung eines Urtheils über das Endresultat noch zu kurz. Brun (7) zeigte die Radiogramme von fünf Fällen, wo in allen der Femurkopf durch die Reduktion an die normale Stelle gebracht werden konnte. Ob er sich da definitiv halten lässt, ist freilich ungewiss.

Albert (1) publizirt eine mit prachtvollen Abbildungen von Skeletten der Wiener Sammlungen versehene Monographie über die Verbiegungen des Schenkelhalses. Er wendet sich zunächst der Definition des Begriffs Coxa vara zu und sieht im Gegensatz zu Kocher das Wesen der Deformität in der Stellungsänderung des Femur in einer frontalen Ebene, weist aber Müller gegenüber darauf hin, dass eine einfache Adduktionsstellung des Beins noch nicht genügt, um den Zustand der Coxa vara zu statuiren, sondern dass hierzu eine Richtungsveränderung des Schenkelhalses oder eine Verschiebung und Stellungsänderung des Schenkeskopfes gehört. Verf. geht weiter auf die von Alsberg angestellten Messungen des Richtungswinkels des Schenkelhalses (siehe den vorjährigen Bericht, pag. 944) ein. Er erhebt einige, Alsberg's Messungsmethode betreffende Einwände. Er ist der Meinung, dass auf dem von Alsberg eigeschlagenen Weg die Coxa vara anatomisch definirt ist, hält es aber nicht für zutreffend, den Begriff Coxa vara stets nur als anatomischen Zustand aufzufassen. Denn die Coxa vara adolescentium sei ein Krankheitsbild, eine schmerzhafte Kontraktur, analog dem kontrakten Plattfuss. Es folgt der Versuch, die Coxa vara auch klinisch zu determiniren. Es passe für alle Fälle, sie als Adduktionskontraktur aufzufassen. Ein Maass für den Grad der Deformität wird gegeben durch die Bestimmung des Exkursionskegels des Femurs mit Hülfe des Perimeters. Albert zeigt, dass die Weichtheile bei der Beschränkung der Exkursionen nicht betheiligt sind und stellt folgende Ursachen für diese Beschränkungen auf: 1. Veränderung der Stellung der Gelenkpfanne (Rachitis, Osteomalacie), 2. Torsion der Schenkeldiaphyse (besonders mit Dislokation ad peripheriam geheilte Schaftfrakturen, 3. Verbiegung oder Knickung des Schenkelhalses (von Hofmeister eingehend erörtert), 4. Verstellung oder Gleitung der Kopfkappe, wobei die Richtungsänderung einer auf die Aequatorebene des Schenkelkopfs gestellten Senkrechten (Halbachse) als Maassstab der Verschiebung angesehen werden kann. Häufig wird auch eine Fortführung der Gelenkflächen auf die oberen Flächen des Schenkelhalses gefunden. Es folgt nun die Beschreibung und Abbildung von Präparaten, worunter sich mehrere rachitische Skelette, ferner ein Fall von Kombination von Genu valgum mit Coxa vara derselben Seite, zwei Fälle von Kombination von einseitiger kongenitaler Hüftverrenkung mit Coxa vara der anderen Seite befinden.

In der zweiten Hälfte der Arbeit wird die der Coxa vara antagonistische Deformität, die abnorme Steilheit des Schenkelhalses besprochen, für welche Albert die Bezeichnung „Collum valgum" vorschlägt. Sie stellt einen rein anatomischen Zustand vor, nicht eine schmerzhafte Kontraktur. Albert fand das Collum valgum bisher 1. bei Paralyse des Beins, 2. an Beinen mit wesentlich verminderter Aktivität, doch ohne Lähmung. In beiden Fällen wird der fehlenden oder geringen Belastung eine wesentliche Bedeutung bei dem Zustandekommen der Deformität zugeschrieben. 3. Bei Osteomyelitis des Darmbeins. 4. Bei Rachitis. 5. Bei Osteomalacie. 6. Bei multipler Exostosenbildung. 7. Bei Luxation des anderseitigen Hüftgelenks. 8. Bei Genu valgum. Diese letztere Kombination ist typisch. Für alle diese Gruppen werden Beispiele beschrieben und abgebildet.

Alsberg (3) erwidert auf die von Albert gegen seine Messungsmethode erhobenen Einwände und weist mit Recht darauf hin, dass die schmerzfreie Coxa vara adolescentium allerdings eine Krankheit ist, wie der kontrakte Plattfuss, dass jener aber doch, ebenso wie dieser, ein anatomischer

Zustand, der eben Coxa vara und Plattfuss genannt wird, zu Grunde liegt. Verf. stellte ferner den beiden von Albert beschriebenen Präparaten von Coxa vara bei kongenitaler Luxation der anderen Seite einen analogen, klinisch beobachteten Fall an die Seite.

17jähriger Mann. Links kongenitale Hüftluxation. Später zeitweilig Schmerzen im rechten Knie. Befund: Trochanter beiderseits stark prominent. Abduktion beiderseits eingeschränkt, Adduktion ohne Hemmung. Beide Beine in Auswärtssrotation, rechts ist die Innenrotation beschränkt. Hochstand der Trochanteren, rechts 9,5, links 4,5 mm. Lordose der Lendenwirbelsäule. Gang wie bei doppelseitiger Luxation.

Im Röntgenbild fand sich rechts Luxation, links Coxa vara. Alsberg will sich nicht entscheiden, ob man es hier mit einer habituellen Coxa vara adolescentium zu thun hat, oder einer kongenitalen Verbildung, welche zwar nicht bis zur totalen Luxation, wohl aber zu einer Subluxation, worauf das Röntgenbild hindeutet, mit entsprechenden Formveränderungen am Femur gediehen ist.

Luss (42) hat auf Veranlassung Hoffa's an einer grossen Zahl von normalen und pathologischen Femora der Würzburger anatomischen und pathologisch-anatomischen Sammlungen den Richtungswinkel (Winkel, welche eine durch die Ränder des überknorpelten Femurkopfes gelegte Linie mit der Achse des Schenkelschaftes bildet) gemessen, der nach Hoffa als Maassstab für die Varus- oder Valgusstellung des Oberschenkels dient. Er kommt bei normalen Verhältnissen zu einem ähnlichen Mittelwerth wie Alsberg (siehe den vorjährigen Bericht), nämlich 42°, während im Maximum 52°, im Minimum 30° gefunden wurde. 107 pathologische Oberschenkel (Frakturen aller Art, Nekrose, Gonitis, Coxitis tuberculosa, Arthritis deformans in Knie und Hüfte, Hyperostosis, Exostosen) zeigten meist ebenfalls Richtungswinkel, welche das Mittelmaass einhielten, oder ihm nahe kamen. Coxa vara, d. h. ein sehr kleiner Richtungswinkel fand sich fünfmal (1 Schenkelhalsbruch mit + 18°, 1 Schenkelnekrose mit + 11°, 2 Coxarthrorase mit — 12° und — 5°, Coxitis mit — 8°). Den Maximalwerth überstiegen 1 Schenkelhalsbruch + 78°, 1 Hyperostose + 65°. Bei Arthritis deformans ist auch bei verkleinertem Schenkelhalswinkel der Richtungswinkel gewöhnlich nicht verkleinert, weil die Schenkelkopfgelenkfläche nach aufwärts gerichtet ist und dadurch die Varusstellung des Oberschenkels kompensirt wird.

Sudeck (66) beobachtete eine Schenkelhalsverbiegung nach Trauma.

38jähriger Mann. 12. XI. 1897. Fall mit gespreizten Beinen. Schmerz in der rechten Hüfte. Arbeitsfähig nach 10 Tagen. März 1898 wieder Schmerzen in der rechten Hülfte. Im Juli 1898 wurde eine typische rechtsseitige Coxa vara mit 4 cm Verkürzung, Adduktion und Behinderung der Innenrotation des Beins festgestellt. Sudek fasst sie als Belastungsdeformität des wahrscheinlich unvollkommen frakturirt gewesenen Schenkelhalses auf und macht auf die vermuthliche Identität dieses Prozesses mit der Kümmel'schen Wirbelerkrankung nach Trauma aufmerksam.

Einen ganz ähnlichen in der Erlanger Klinik beobachteten Fall finden wir bei Busse (9).

16jähriger Junge, wird im Juni 1898 von einem Ochsen gegen eine Stallthür gedrückt. Schmerz in der rechten Hüfte, konnte von dem Tage an „nicht mehr recht arbeiten". Nach drei Wochen wieder Stoss gegen die Hüfte. Zunahme der Beschwerden. Im Oktober 1898 wurde rechts Coxa

vara mit Hochstand des Trochanters, Aussenrotation und Adduktion, Behinderung der Innenrotation und der Flexion des Oberschenkels konstatirt und die Hüftresektion ausgeführt. Das Präparat wird abgebildet und beschrieben, zeigt Verkleinerung des Schenkelhalswinkels, Rückwärtsbiegung des Schenkelhalses, pilzförmiges Uebergreifen des unteren Randes der überknorpelten Gelenkfläche. Zeichen einer Verletzung wurden nicht gefunden, wohl aber ausgeprägte Veränderungen der Architektur der Spongiosa am oberen Femurende. (Zur Entstehung dieser Veränderungen bedarf es wohl einer längeren Belastung des Beins unter abnormen Verhältnissen. Es ist daher wohl nicht auszuschliessen, dass in den erwähnten Fällen die Verletzung einen bereits deformirten Schenkelhals betroffen hat. Ref.). Busse publizirt noch einen zweiten Fall von Coxa vara bei einem 15jährigen Mädchen mit heftigen Beschwerden. Auch hier wurde resezirt, das Präparat zeigt starke Verkleinerung des Schenkelhalswinkels.

Watson Cheyne (71) berichtet über zwei Fälle von Coxa vara, bei denen er durch subtrochantere Osteotomie die Aussenrotation des Beins beseitigt hat. Die erste dieser Operationen hat er schon im Jahre 1893 gemacht, der Fall, als „external rotation of the legs" bezeichnet, ist damals auch veröffentlicht worden (Clinical Societys Transactions Bd. 27, pag. 297).

1. 6½jähriger Knabe, beide Beine stark nach aussen rotirt, die Innenrotation beschränkt, die Trochanteren nicht über der R-N-Linie. 23. I. 1893 subtrochantere Osteotomie am rechten Bein. Fixation in normaler Stellung. Heilung mit guter Funktion.

2. 3jähriges Mädchen. Früher wegen Rachitis behandelt. Starke Aussenrotation beider Beine, Beschränkung der Abduktion, Lordose. Trochanteren in der R-N-Linie. 26. I. 1897 subtrochantere Osteotomie am rechten Bein. Heilung in guter Stellung.

Die spätere Nachuntersuchung zeigt, dass in beiden Fällen am linken, nicht operirten Bein die Aussenrotation etwas abgenommen hatte, während der Trochanter etwas über die R-N-Linie gerückt war. Watson Cheyne schliesst daraus auf eine Zunahme der Deformität, welche an den operirten Beinen ausgeblieben sei. Die mitgetheilten Befunde lassen freilich nicht mit völliger Sicherheit die Richtigkeit der Diagnose Coxa vara erkennen.

Jaboulay (26) betrachtet die im Verlauf einer Coxa vara auftretenden Schmerzen analog denen bei Plattfuss als eine Folge chronischer Entzündung der Knochen und Gelenke und theilt einen Fall mit, wo bei typischer Coxa vara eines 17jährigen Mannes sich eine Verlängerung des erkrankten Beins fand. Er findet darin eine Bestätigung seiner schon früher ausgesprochenen Ansicht, dass diese Schenkelhalsverbiegungen zum Theil aufzufassen seien als kompensatorische Vorgänge, bei Ungleichheit der Beinlänge.

Joachimsthal (28) veröffentlicht folgenden Fall:

5½jähriges Mädchen ohne Rachitis. Vor sieben Monaten nach einem Sprung durch einen Reifen plötzlich heftige Schmerzen in der rechten Hüfte. Die Beschwerden liessen nach zwei Tagen nach, der Gang blieb dauernd ein hinkender. Befund: Atrophie des rechten Beines, Hochstand des Trochanters um 1½ cm. Beschränkung der Abduktion des Oberschenkels, alle übrigen Bewegungen frei.

Das Röntgenbild deckte eine Verbildung des oberen Femurendes auf, welche Joachimsthal als traumatische Lösung der Kopfepiphyse des Femur mit nachträglicher Wiederverwachsung in deformer Stellung auffasst. Der

Kopf ist durch eine deutlich (? Ref.) erkennbare Verschiebung in der Knorpelfuge tiefer getreten und hat sich so gedreht, dass die Mitte seiner Gelenkfläche nach innen und abwärts sieht. Joachimsthal erwähnt die wenigen bekannt gewordenen Fälle von traumatischer Lösung der oberen Femurepiphyse, welche sämmtlich Individuen am Ende der Wachsthumsperiode betrafen.

Mouchet und Aubion (46) theilen zwei Fälle von angeborener Coxa vara mit:

1. $2^1/_2$jähriges Mädchen, doppelseitig keine Rachitis. Keine anderen Missbildungen. Beiderseits Trochanterhochstand, Beschränkung der Abduktion und Innenrotation. Stellung der Beine in Aussenrotation.

2. 11jähriger Junge, ohne Rachitis, ohne andere Missbildungen. Hinkt, seit er läuft. Linkes Bein abgemagert, Trochanterhochstand. Bewegungsbeschränkung wie im ersten Fall.

Die beigegebenen Umrisszeichnungen von Radiogrammen scheinen im ersten Fall die Diagnose zu bestätigen, während im zweiten doch offenbar die Pfanne fehlt, der Schenkelkopf nach oben verschoben ist, also wohl eine kongenitale Luxation vorliegt (Ref.). Eine spezielle Behandlung wurde nicht eingeschlagen. — Endlich wird noch sehr kurz ein Fall einer angeblich intrauterin entstandenen Fraktur des Schenkelhalses mitgetheilt und abgebildet.

Lotheisen (40) beschreibt und bildet ab ein 7 Monate altes Mädchen mit vollständigem Defekt beider Oberschenkelknochen, während der Unterschenkel beiderseits nur einen Knochen birgt, der seitlich sich dem Hüftbein anlegt. Es fehlen ferner die Patellae und die fünften Zehen mit ihrem Metatarsus. Die einschlägigen Beobachtungen aus der Litteratur werden mitgetheilt.

Phocas (56) beobachtete 6 Fälle von kongenitaler Flexionskontraktur im Kniegelenk.

Die drei ersten Fälle betrafen Kinder im Alter von $3^1/_2$ Monaten, $2^1/_2$ Jahren, 1 Monat. Die Deformität war isolirt. Durch Massage, Redressement, fixirende Verbände, bei dem $2^1/_2$jährigen Kind nach offener Durchschneidung der Kniekehlensehnen, wurde Heilung erzielt.

Im vierten Fall bestand neben der Flexionskontraktur der Kniee beiderseits Flexions- und Adduktionsstellung der Oberschenkel, kongenitales Genu valgum und Plattfuss. Links sah man am Rand der Kniescheibe eine kongenitale Hautdepression. Während die übrigen Deformitäten durch orthopädische Behandlung hatten beseitigt werden können, widerstand die Flexionskontraktur der Kniegelenke derselben. Im vierten Lebensjahre des Kindes machte Phocas deshalb beiderseits das forcirte Redressement (Osteoklasie) in Narkose und erzielte Heilung.

Im fünften Fall bei einem 5jährigen Jungen, der gleichzeitig kongenitale Plattfüsse hatte, konnte durch Redressement nach offener Durchschneidung der Kniekehlensehnen keine vollständige Korrektur der Deformität erreicht werden.

Im sechsten Fall bei einem 10 Monate alten Jungen bestanden neben der Flexionsstellung der Unterschenkel Kontrakturen an allen vier Extremitäten. Bei der Sektion des zufällig gestorbenen Kindes fand sich, dass beide Femora an der Grenze des unteren und mittleren Drittels mit der Konvexität nach vorn verbogen waren und dass auch nach vollständiger Durchtrennung der Weichtheile der Kniekehle die Unterschenkel nicht gestreckt werden

konnten, weil die Gelenkfläche der Tibia eine schiefe Ebene bildete, durch welche die Beugestellung des Unterschenkels bedingt wurde.

Auf Grund dieser und der in der Litteratur beschriebenen Fälle giebt Phocas eine kurze, aber erschöpfende Darstellung der Pathologie und Therapie der in Rede stehenden Missbildung, welche als intrauterine Belastungsdeformität aufzufassen ist und bei deren Zustandekommen alle Gewebe der Extremität betheiligt sind. Um sie zu heilen, ist es wichtig, häufig wiederholte Manipulationen, unterstützt durch Apparate, anzuwenden und wenn man damit nicht zum Ziele kommt, die manuelle Osteoklase in Narkose auszuführen.

Die Beobachtung eines beiderseitigen Fehlens der Patella bei einem 35jährigen Mann mit völlig normal funktionirenden Kniegelenken giebt Wuth (74) Veranlassung zu einer Studie über die Herkunft und den Zweck der Patella. Er kommt auf Grund vergleichend anatomischer Studien zu dem Ergebniss, dass die Patella ursprünglich ein Fortsatz der Tibia, entsprechend dem Olekranon an der oberen Extremität gewesen, nicht aber als ein Sesambein, das in Folge der Reibung der Quadricepssehne auf der Vorderfläche des Femur entstand, anzusehen ist. Mit dieser Auffassung stimmt überein die von Gegenbaur vertretene Auffassung von der Kontinuität des Knorpelgewebes im Körper. Mehrere Familienmitglieder des beschriebenen Mannes haben den gleichen Formfehler gehabt, ebenfalls ohne jede Funktionsstörung.

Pearson (52) berichtet über drei Fälle von angeborenem Mangel der Patella. Zwei dieser Kinder waren Geschwister. Bei dem ersten, 5 Monate alt, waren die Patellae als rudimentäre Knötchen zu fühlen, eine Störung der Gelenkfunktion war nicht bemerkbar, bei dem zweiten, 4 Jahre alt, waren die Patellae nur wenig kleiner als normal. Die Mutter des Kindes gab aber mit Bestimmtheit an, dass früher die Kniee dieses Kindes genau so gewesen seien als die des ersten und die Kniescheiben sich erst später entwickelt hätten. Das dritte Kind, Geschwisterkind der ersten, sieben Monat alt, zeigt ebenfalls rudimentäre Kniescheiben.

Spitzy (65) beobachtete ein $10^1/_2$jähriges Mädchen mit doppelseitiger angeborener Verschiebung der Patella. Links war die Luxation unvollkommen, die Funktion des Kniegelenks ziemlich normal, rechts lag die Patella ganz an der Aussenseite des Condylus ext. femoris. Durch die schiefe Zugrichtung des Quadriceps wurde bedingt, dass der Unterschenkel nur bis zu einem Winkel von 35° gestreckt werden konnte, und jede Streckbewegung mit einer extremen Aussenrotation verbunden war. Die Mechanik des Kniegelenks unter diesen pathologischen Verhältnissen wird eingehend beleuchtet. Spitzy hält die abnorme Aussenrotation des Unterschenkels für die primäre Ursache des ganzen Krankheitsbildes, die Luxation der Patella komme erst in zweiter Linie in Betracht. Das Leiden war in der gleichen Familie wiederholt beobachtet worden. Die Behandlung bestand in Beseitigung der Beugekontraktur nach Tenotomien, Fixation in Gipsverband, nachher methodischen Gehübungen, wodurch das Kind nach sechs Monaten ordentlich laufen gelernt hat.

Goldthwait (20) theilt einen Fall von permanenter Dislokation beider Patellae nach aussen mit.

30jährige Frau, soll seit ihrem 10. Lebensjahre einen eigenthümlichen Gang gehabt haben, hat Schmerzen in den Knieen und im Rücken. Befund: Beide Kniescheiben liegen aussen über dem äusseren Femurcondylus. Patientin steht mit leicht im Knie flektirten und einwärts rotirten Beinen. Eine völlige

Streckung des Unterschenkels ist nur möglich bei gleichzeitiger Innenrotation. Lordose der Lendenwirbelsäule. Reposition der Patella nicht möglich.

Im März 1895 wurde das rechte Knie operirt. Nachdem die Gelenkkapsel an der Aussenseite gespaltet worden war, liess sich die Patella in ihre normale Stellung bringen, schnappte aber bei jeder Beugebewegung des Unterschenkels wieder nach aussen, weil die Tuberositas Tibiae abnorm weit nach aussen lag. Deshalb wurde das Lig. patellae von ihr abgetrennt und weiter nach aussen an das Periost und die Sehne des Sartorius angenäht. Um die Spannung des Quadriceps auszuschalten, wurde seine Sehne oberhalb der Patella zu $^3/_4$ durchgeschnitten. Endlich wurde die erschlaffte Kapsel an der Innenseite der Patella durch Faltennaht verkleinert. Die Heilung ging ohne Störung von statten, doch zeigte sich, dass die Exkursion des Unterschenkels noch immer behindert war und die Lordose weiter bestand. Die Flexionsstellung des Kniegelenks wurde deshalb durch supracondyläre Osteotomie beseitigt. Zwei Monate später wurde das linke Knie ebenso operirt, jedoch wurde nicht das Lig. patellae abgeschnitten, sondern die Tuberositas tibiae abgemeisselt und nach aussen verlagert. Hier wurde die Heilung durch Abstossung von Knochen- und Sehnentheilen verzögert. Das Endresultat ist ein sehr günstiges. Das rechte Knie ist ganz normal, am linken ist die Streckung normal, die Beugung etwas beschränkt. Stellung und Gang der Kranken ist gut. Die Lordose und die durch sie bedingten Kreuzschmerzen sind beseitigt.

Auf der Höhe wissenschaftlicher Erkenntniss stehend, hat Albert (2) die Lehre von der seitlichen Kniegelenksverkrümmung einer neuen Bearbeitung unterzogen. Ausgedehnte statistische Erhebungen ergeben eine grosse Zahl von Abweichungen von der normalen Form der Beine bei Weibern und Männern. Unter 1200 Weibern wurden

776 mit normalen oder annähernd normalen Beinen,
277 mit Valgusstellung,
147 mit Varusstellung

gefunden, während unter 500 Männern

324 normale Beine,
73 Valgität,
103 Varität

besassen. Bezüglich weiterer zahlreicher Einzelheiten muss auf das Original verwiesen werden. Es folgen nun anatomische Studien an Skeletten und Leichen, welche durch zahlreiche schöne Abbildungen erläutert werden. Auch hier ergab sich eine grosse Zahl von Abweichungen bei anscheinend normalen Individuen. Insbesondere ist der laterale Condylus femoris sehr häufig niedriger als der mediale, eine Abweichung, welche oft durch kompensatorische Momente, namentlich Verkrümmungen der Diaphyse ausgeglichen wird. Beim ausgeprägten Genu valgum sind die Veränderungen keineswegs bloss extraartikulär, sondern betreffen alle Constituentien der lateralen Gelenkhäfte. Der laterale Condylus des Femur ist breiter und niedriger als der mediale, die entsprechende Gelenkfläche der Tibia ist verbreitert und vertieft, der Knochen dabei verdichtet, hypertrophisch. Der mediale Condylus aber ist höher, schmäler, der Knochen ist atrophisch. Auch der laterale Meniscus zeigt starke Formveränderungen. Rein mechanische Einflüsse, vermehrter Druck auf der lateralen, vermehrter Zug auf der medialen Seite bedingen diese — nach Ansicht Albert's primären — Veränderungen, und auch die von Mikulicz gefundene Thatsache, dass beim Genu valgum die Diaphyse des

Femur gegen die Epiphyse abgeknickt ist, hält Albert für die Folge mechanischer Vorgänge und lehnt die Annahme einer Spätrachitis ab. Die Ursache der abnormen Belastung sieht er in Berufsschädlichkeiten, welchen die so zahlreichen Individuen mit geringer Valgität im Kniegelenk besonders leicht erliegen. An einer Reihe von Radiogrammen werden die Strukturverhältnisse der Knochen beim Genu valgum erläutert und weiter ausführlich die sekundären Veränderungen des Skeletts, die Form des Schenkelhalses (meist Coxa valga), Torsion, Querschnittsveränderungen, Verbiegungen des Femur und der Tibia, die kompensatorischen Fussformen besprochen, alles Symptome einer Reaktion des Organismus, durch die er sich mit der Deformität abzufinden sucht. Sie sind nur verständlich durch eine genaue Kenntniss der Mechanik der unteren Extremität. Albert bespricht die einschlägigen, diesen Punkt betreffenden Arbeiten von Culmann, Wolff, Bähr, Korteweg, Ghillini, Kölliker, Hirsch und zeigt, dass noch grosse Vorarbeiten nothwendig sind, ehe an das Problem einer Mechanik der unteren Extremitäten herangetreten werden kann. Die Richtung und Methodik dieser Arbeiten wird angedeutet, ihre Ausführung erhofft er von jüngeren Kräften.

In ähnlicher Weise wird die Pathologie des Genu varum dargestellt. Die intraartikulären Veränderungen an der medialen Gelenkhälfte entsprechen denen beim Genu valgum an der äusseren Hälfte. Das Studium des Originals ist unerlässlich.

Zuppinger berührt die oft erörterte Frage, warum beim Genu valgum die Valgusstellung bei flektirtem Unterschenkel verschwindet und weist mit Recht darauf hin, dass es sich hier einfach um ein geometrisches Phänomen handelt. (Referent bemerkt hierzu, dass das nichts Neues ist und dass v. Volkmann in seinen Vorlesungen diese Thatsache stets durch ein in beigezeichneter Form geschnittenes Stück Papier demonstrirte. Faltet man die beiden Schenkel des Papierstreifens zusammen, so kommen sie genau aufeinander zu liegen, wenn die beiden Winkel α und β gleich sind.) Hierdurch, sowie in Folge der Aussenrotation des Beines, welche die Patienten bei der Beugung des Unterschenkels ausführen, wird die Deformität maskirt.

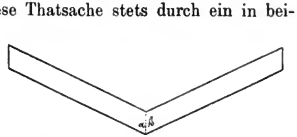

Lucas-Championnière (41) demonstrirte einen 2,02 m grossen, 27-jährigen Riesen, den er durch Jahre hindurch verfolgt hat und bei dem das Wachsthum noch immer nicht abgeschlossen war. Er fand, dass das Wachsthum bei ihm, wie bei Kindern in der Norm, periodisch einsetzte, und solche Wachsthumsperioden begleitet waren von Uebelbefinden und sogar febrilen Zuständen. In der letzten dieser Perioden hat sich ganz rapid ein Genu valgum entwickelt, das in seiner Entstehungsgeschichte demnach der in der Wachsthumsperiode jugendlicher Personen sich entwickelnden Deformität durchaus gleich zu erachten ist.

Ein neuer Fall von symmetrischem Defekt der Fibulae, der Würfelbeine, der 4. und 5. Metatarsen mit ihren Zehen wird von Boinet (6) veröffentlicht. Die Tibien waren in der typischen Weise an der Grenze des mittleren und unteren Drittels verbogen, an der Spitze der Verbiegung befanden sich kleine Narben, jedoch war am Knochen nichts von einem Callus zu sehen. Patella und Condylus femoris ext. waren atrophisch. Die missgestalteten Füsse standen

in extremer Equino-valgus-Stellung, die Muskeln an der Hinterseite des Unterschenkels waren hochgradig verkürzt. Die in Bezug auf die Pathogenese dieser Deformität aufgestellten Theorien werden besprochen.

In einem Fall von kongenitalem Defekt der unteren zwei Drittel der Tibia ersetzte Nové-Josserand (50) den fehlenden Knochen durch das entsprechende Stück der Fibula, deren unteres Ende nach Exstirpation des verbildeten Talus in die obere Calcanusfläche eingepflanzt wurde. Das Bein ist vollkommen stützfähig geworden, und das Kind kann mit Hülfe eines Schuhes mit erhöhter Sohle gehen. Die Fibula hat sich beträchtlich verdickt.

Nach einer Uebersicht über die verschiedenen Methoden der Knochenplastik berichtet Schloffer (63) über einen von Wölfler operirten Fall: 9jähriges Mädchen, 10 cm langer Defekt der Tibiadiaphyse in Folge von Osteomyelitis. 24. XI. 1896 Einpflanzung der Fibula in den Defekt nach Hahn. Der obere Tibiastumpf wurde angefrischt, in gleicher Höhe die Fibula durchsägt und mit jenem durch Elfenbeinstifte vereinigt. Der untere Tibiastumpf wurde der Fibula angelagert und mit ihr ebenfalls durch Elfenbeinstifte verbunden. Am oberen Stumpf trat erst nach Wiederholung der Operation langsam (Ende 1897) Konsolidation ein.

Im Anschluss an diesen Fall gedenkt Schloffer der zu wenig gewürdigten Vorzüge der Müller'schen Osteoplastik bei Tibiapseudarthrose (Einpflanzung eines an einem gestielten Hautperiostlappen hängenden Tibiaknochenstückes zwischen die Fragmente) und erwähnt einen von ihm operirten Fall, wo sechs Wochen nach Ausführung dieser Operation Heilung eingetreten war.

Kaposi (31) berichtet über zwei Unfälle nach modellirendem Redressement. Das eine Mal entstand bei einem 15jährigen Knaben im Anschluss an das Redressement eines Plattfusses eine akute Osteomyelitis des Os cuboides, im zweiten Fall handelt es sich um eine Neuralgie des N. plantaris internus nach Korrektur eines Klumpfusses bei einem 21jährigen Mädchen.

Jakob (27) und Schulz (64) demonstriren Röntgenphotogramme von deformirten Tabesfüssen. Man sieht an den Fusswurzelknochen die bekannten hypertrophischen Prozesse neben Knochenschwund an anderen Theilen, sowie knöcherne Verwachsungen einzelner Knochen. In dem Fall von Schulz ist die Tuberositas ossis navicularis abgesprengt.

Schanz (62) empfiehlt beim Klumpfussredressement zunächst die Achillessehne zu erhalten, den Fuss nach Beseitigung der übrigen Komponenten der Deformität in Spitzfussstellung zu fixiren und erst 4—6 Wochen später nach Achillotenotomie den Fuss rechtwinkelig zum Unterschenkel zu stellen.

Thilo (68) beschreibt einen Gipsverband mit Eisensohle und Filzpolsterung zur Fixation des redressirten Klumpfusses; ferner mit Hülfe einfacher Vorrichtungen mögliche gymnastische Uebungen zur Nachbehandlung.

Hopkins (25) demonstrirt drei Fälle von kongenitalem Klumpfuss, zwei betrafen Kinder im Alter von 18 und 24 Monaten, ein Patient war 43 Jahre alt; in allen drei Fällen hat Morton den Talus exstirpirt, Sehnendurchschneidungen gemacht, im letzten Fall auch das Os cuboides und einen Theil des Os naviculare entfernt. In der Diskussion bemerkt Willard mit Recht, dass bei Kindern im Alter von 2 Jahren und weniger doch nur ausnahmsweise solche Operationen ausgeführt werden dürften.

Während die Mehrzahl der Klumpfüsse durch subcutane Tenotomie oder Brisement forcé oder selbst mildere Methoden korrigirt werden können, bedürfen die schwersten Fälle radikalerer Eingriffe. Unter diesen letzteren der

wirkungsvollste, die Phelpsoperation, hat den Nachtheil, dass eine grosse klaffende Wunde entsteht, welche bei Heilung sich stark kontrahirt. Aus diesem Grunde hat Jonas (29) seit 4 Jahren die Phelpsmethode in folgender Modifikation angewendet und ist mit den Resultaten zufrieden. Der Hautschnitt breitkeilförmig mit Spitze nahe der Grosszehenbasis und breitem Ende nahe dem internen Knöchel. Der mediale Rand der Plantarfascie wurde schräg von vorn nach hinten durchschnitten. Hierauf Durchtrennung der übrigen Weichtheile nach Phelps bis auf das Talo-navicular-Gelenk, welches nicht eröffnet wird. Statt dessen wird von einem neuen lateralen Schnitt aus der Hals des Talus durchmeisselt. Diese zweite Wunde mit Katgut genäht die erste ungenäht mit Seidenprotektiv gedeckt. Tenotomie der Achillessehne. Antiseptischer Gipsverband. Erster Verbandwechsel 5—6 Wochen nach der Operation, wenn Heilung meist vollständig. Später sorgfältige Ueberwachung zur Vermeidung von Rückfällen. Maass (Detroit).

Mauclaire (43) berichtet über eine Exstirpation des subluxirten Talus bei paralytischem Klumpfuss mit sehr gutem funktionellem und kosmetischem Resultat. Das Röntgenphotogramm zeigte, dass die obere Fläche des Calcaneus eine der Tulusrolle ähnliche Form angenommen hatte.

Roll (57) hat einen Fall von Pes equinovarus congenitus, bei dem er erfolglos mehrere Male Redressionen gemacht hatte, folgendermassen operirt. Am äusseren Fussrande wurde eine 8 cm lange Incision gemacht, die Peronaeussehnen wurden nach unten gezogen und alle Weichtheile von dem Knochen gelöst. Alle Ligamente und Kapseltheile wurden in ihrer Längsrichtung gespalten. An der inneren Seite des Fusses in derselben Weise verfahren. Durch diese zwei Schnitte konnte er alle Weichtheile, Insertionen der Sehnen, Muskeln, Ligamenten und Gelenkkapseln von den Knochen an der plantaren, der äusseren und inneren Seite des Fusses lösen. Um auch die Weichtheile des Fussrückens lösen zu können, wurde an demselben noch eine Incision gemacht. Nachdem geschah die Redression der Knochentheile leicht; da dieselben aber ihre Stellung nicht beibehielten, fixirte er Os cuboideum und Processus anterior colcanei aneinander durch eine Silbersutur. Der Erfolg war ein vorzüglicher. Hj. von Bonsdorff (Helsingfors).

In einem Fall von Little'scher Krankheit erreichte Wallenstein (70) durch Ueberpflanzung der Hälfte der Achillessehne auf die Peronaealsehne im Verein mit Tenotomien ein sehr günstiges Resultat. Der 6jährige Knabe lernte nach kurzer Zeit allein gehen, während ihm vorher kein Schritt ohne Unterstützung möglich war.

Kirmisson (32) publizirt einen Fall, wo nach Durchschneidung der Peronealsehne in Folge einer Verletzung bei einem 3jährigen Kinde ein Pes varo-equinus entstanden war. Als das Kind sechs Jahre alt war, wurde die Sehne genäht, dehnte sich aber im Laufe der Zeit so, dass ein Recidiv entstand. Durch eine Arthrodese im Fussgelenk wurde ein sehr gutes Resultat erzielt. Kirmisson knüpft daran die Bemerkung, dass man bei der Sehnenüberpflanzung an theilweise gelähmten Gliedern vermuthlich noch viel leichter Recidive erhalten wird, und dass er in ähnlichen Fällen die Arthrodese vorzieht, welche ihm stets ausgezeichnete Erfolge gegeben hat.

Bähr (4) weist auf die Thatsache hin, dass im Anschluss an beliebigen Verletzungen der unteren Extremität sich zuweilen, besonders bei prädisponirten Individuen, Plattfussbeschwerden einstellen. Ihr Zustandekommen erklärt Bähr dadurch, dass die vorletzten Extremitäten zunächst gewöhnlich ge-

schont werden, indem der Fuss abgespreizt und nach aussen rotirt dem Boden aufgesetzt wird. Bei dieser Art des Ganges werde der innere Fussrand mehr belastet, der Fuss daher in die Abduktionsstellung gedrängt.

Drenkhahn (16) empfiehlt den von Gibney für Fussdistorsionen gebrauchten Heftpflasterverband auch zur Behandlung des Plattfusses, wobei die Heftpflasterstreifen so anzulegen sind, dass sie den Fuss in Supination ziehen. Gleichzeitig lässt man eine Plattfusssohle tragen und massirt, was über dem mit einem Tricotstrumpf bedeckten Verband geschehen kann.

Morestin (45) hat bei alten Plattfüssen 5 mal die Talusexstirpation ausgeführt, und hält sie für die Operation der Wahl, wenn eine solche nöthig wird. Die Fälle sind aber noch zu frisch, als dass über das Endresultat ein Urtheil abgegeben werden könnte.

Verletzungen der Knochen und Gelenke der unteren Extremität.

Referent: A. Borchard, Posen.

1. Allgemeines über die Behandlung der Frakturen und Distorsionen der unteren Extremität.

1. L. Cholodilow, Die Behandlung der Distorsionen mit Gehübungen. Wojenno-medicinski Shurnal 1899. November.
2. *Majewski, Brüche langer Röhrenknochen, ihre Behandlung in Gehverbänden und Anwendung in der Kriegschirurgie. „Der Militärarzt“ 1899. Nr. 16.
3. Wörner, Zur Gehbehandlung von schweren, komplizirten Frakturen des Ober- und Unterschenkels. Deutscher Chirurgenkongress 1899.

Wörner (3) macht bei schweren komplizirten Frakturen des Ober- und Unterschenkels, wenn es der Zustand der Wunde erlaubt, also nach 3—4 Wochen einen Gipsabguss. Die Fusssohle wird durch eingelegte Filzsohlen verlängert. Nach diesem Abguss wird ein Celluloidverband mit Charnieren gemacht, indem die Kranken einhergehen.

L. Cholodilow (1). Bei Distorsion des Sprunggelenks lässt Verf. die Kranken sofort ohne Stütze gehen, und zwar müssen sie 20—30 Minuten gehen, dann eine Stunde mit Eisbeutel liegen, dann wieder eine ½ Stunde gehen und so fort. Erst nach einigen Tagen Massage und Kompression. Die anfänglich heftigen Schmerzen sollen dabei bald nachlassen, die Schwellung gerade während des Gehens zusehends abnehmen. Durchschnittlich in zwölf Tagen sind die Kranken vollkommen geheilt, eine Schwäche des Gelenks bleibt nie zurück. — Die Methode soll zuerst von Prof. Lewschin vorgeschlagen worden sein. Verf. hat sie in 30 Fällen mit immer gleich gutem Resultat angewandt. Wanach (St. Petersburg).

2. Frakturen und Luxationen im Bereich des Beckens.

1. Hopkins, Complete single sacro-iliac dislocation. Annals of surgery 1899. May.
2. Ménier, Fracture du petit bassin avec diastasis des symphyses sacro-iliaques. Soc. anat. 1899. Juin.

3. W. Oppel, Zum Mechanismus und zur Klassifikation der Frakturen des Beckenringes. Ljetopis russkoi chirurgii. Bd. IV. Heft 1 und 2.
4. Wilhem, Luxation du sacrum en avant sans disjonction du pubis; guérison. Gazette des hôpitaux 1899. Nr. 44.

Oppel (3) hat sich die Aufgabe gestellt, eine brauchbare Klassifikation der Beckenfrakturen zu liefern. Einer solchen muss vor allem die Anatomie der Frakturen zu Grunde liegen, dann kommen ihre pathologischen Eigenschaften und erst in letzter Linie ihre Aetiologie in Betracht. Nach kritischer Besprechung der grundlegenden Arbeiten über die Beckenbrüche kommt Verf. zu folgendem Schema, dem die Auffassung des Beckens als eine Zusammensetzung aus zwei elastischen Halbringen, deren jeder einen Scheitel und zwei Schenkel hat (Katzenelson), zu Grunde liegt.

I. Der doppelseitige vertikale symmetrische Bruch, d. h. der Bruch der vorderen und hinteren Schenkel beider Halbringe.
   1. Fraktur beider vorderen Schenkel an den typischen Stellen, die Bruchlinien von vorn innen nach hinten aussen gerichtet; beiderseitige vertikale Fraktur des Kreuzbeins längs der Linie der Kreuzbeinlöcher. Entsteht durch Fall auf beide Sitzhöcker.
   2. Fraktur der vorderen Schenkel an den typischen Stellen, doppelseitiger Bruch des Kreuzbeins längs der Löcher
      a) durch Einwirkung der Gewalt von vorn nach hinten,
      b) durch Einwirkung der Gewalt von hinten nach vorn.
   3. Fraktur der vorderen Schenkel an den typischen Stellen, doppelseitige Kompressionsfraktur des Kreuzbeins. Entsteht durch Kompression des Beckens in frontaler Richtung.

II. Doppelter vertikaler halbsymmetrischer Bruch, d. h. symmetrischer Bruch der vorderen Schenkel des Beckenringes, einseitiger Bruch eines hinteren Schenkels.
   1. Fraktur der vorderen Schenkel an den typischen Stellen, einseitige Fraktur des Kreuzbeins in der Linie der Löcher; Resultat einer von vorn nach hinten wirkenden Gewalt.
   2. Fraktur der vorderen Schenkel mit Richtung der Bruchlinien von vorn innen nach hinten aussen; einseitiger Bruch des Kreuzbeins längs der Linie der Kreuzbeinlöcher. Resultat des Falles auf einen Sitzhöcker.
   3. Fraktur der vorderen Schenkel mit von vorn aussen nach hinten innen gerichteten Bruchlinien, einseitiger Bruch des Kreuzbeins. Entsteht durch seitliche Kompression des Beckens, wenn die Kraft auf den vorderen Theil der Crista ilei einwirkt.
   4. Fraktur der vorderen Schenkel an den typischen Stellen, Fraktur des hinteren Ringes am Kreuzbein durch schräg einwirkende Gewalten.
   5. Derselbe Bruch der vorderen Schenkel; einseitiger Kompressionsbruch des Kreuzbeins. Entsteht durch Kompression des Beckens in frontaler Richtung.
   6. Dieselbe Fraktur der vorderen Schenkel; einseitige Fraktur des hinteren Theils des Hüftbeins. Entsteht durch seitliche Kompression des Beckens.

III. Einseitiger doppelter vertikaler Bruch.

1. Fraktur eines vorderen Schenkels an der typischen Stelle; einseitiger Bruch des hinteren Theils des Hüftbeins (der klassische Malgaignesche Bruch). Entsteht durch seitliche Kompression des Beckens.
2. Fraktur eines vorderen Schenkels, einseitige Kompressionsfraktur des Kreuzbeins; durch seitliche Kompression des Beckens.
3. Fraktur eines vorderen Schenkels, einseitige Fraktur des Kreuzbeins längs der Kreuzbeinlöcher. Entsteht durch seitliche Kompression.
4. Fraktur eines vorderen Schenkels, einseitige Fraktur des Kreuzbeins längs den Löchern — durch Fall auf einen Sitzhöcker.

IV. a) Die symmetrische vordere vertikale Fraktur: Fraktur beider vorderen Schenkel an den typischen Stellen, bei Einwirkung der Gewalt von vorn nach hinten.

b) Die symmetrische hintere vertikale Fraktur längs der Linie der Kreuzbeinlöcher; durch Fall auf beide Sitzhöcker.

V. Die einseitige einzelne vertikale Fraktur, und zwar entweder hinten oder vorn. Wanach (St. Petersburg).

Hopkins (1). Ein 18jähriger Mensch war in einen Elevator gequetscht. Hochgradiger Shock. Das linke Bein stand nach aussen rotirt. Das Os sacrum war direkt nach vorn getrieben und links völlig aus seinen Verbindungen gelöst. Durch Zug und Gegenzug wurde dasselbe möglichst zu reponiren gesucht. Letzteres wurde ausgeübt durch Stützen des Fusses des Operateurs auf das Abdomen.

Wilhem (4). Patient fiel aus einer Höhe von 20 m und wurde nachher durch ein bedeutendes Gewicht verschüttet. Die sehr seltene Luxation muss so zu Stande gekommen sein, dass das Kreuzbein erst nach vorne und unten geschoben und dann durch den Fall völlig luxirt wurde.

Der Patient Ménier's (2) wurde von einem Wagen überfahren und starb nachher an Pneumonie. Bei der Sektion fand sich eine Fraktur des rechten horizontalen Schambeinastes, eine 2. Fraktur am aufsteigenden Sitzbeinast in seiner Verbindung mit dem Schambein. Die linken und rechten vorderen Lig. sacro-iliaca waren zerrissen. Die genannten Gelenke klafften und zwar rechts mehr wie links.

3. Luxationen im Hüftgelenk.

1. Hartwig, Ein Fall von doppelseitiger Luxatio iliaca. Aerztl. Sachverst.-Zeitung 1899. Nr. 7.
2. *Hirsch, Beitrag zur Frage der traumatischen Hüftgelenksluxation im Anschluss an 14 Fälle aus der chirurgischen Klinik zu Greifswald. Diss. Greifswald 1899.
3. Schulz, Drei seltene traumatische Luxationsformen der unteren Extremität. Wiener med. Blätter 1899. Nr. 8.
4. Sturrock, A method for the reduction of dislocations of the hip. British medical journal 1899. April 8.
5. *Tietze, Blutig reponirte, veraltete traumatische Hüftgelenksluxation. Allgem. med. Central-Zeitung 1899.

Hartwig (1). Der Patient erlitt durch Verschütten eine doppelseitige Luxation der Hüftgelenke nach hinten. Bei der Rückenlage kreuzten sich beide Knie. Die Reposition gelang leicht. Nach drei Wochen war Patient ohne jede Berufstörung geheilt.

Schulz (3) berichtet über eine Luxatio iliaca, bei der der Kopf bis zur oberen Grenze des Dammbeinschaufel gerückt war.

Sturrock (4) giebt eine neue Repositionsmethode an. Der Operateur kniet neben dem auf der Erde liegenden Patienten so, dass bei Verrenkung z. B. des linken Beines er auch an diesem seine Stellung einnimmt und sich auf sein gleichnamiges Knie niederlässt. Das verrenkte Bein wird in der Hüfte und im Knie gebeugt und über das Knie des Arztes gelegt. Je nachdem wird jetzt die Abduktion oder Adduktion durch Entfernung oder Annäherung des Unterschenkels an die Mittellinie bei steif gehaltenem Knie gemacht, dann Innenrotation. Der Zug wird ausgeführt durch starker Biegung des Unterschenkels über das Knie, dann Aussenrotation; Streckung.

4. Frakturen des Oberschenkels.

1. Berger, Fractures du corps du fémur. La Presse médicale 1899. Nr. 60.
2. *Bolton, Arthrotomy for fracture of the neck of the femur in a boy. New York surg. soc. Annals of surg. 1899. May.
2a. S. Derjushinski, Ein Fall von Anlegung der Knochennaht in der Form des „russischen Schlosses" wegen ungeheilter Fraktur des Oberschenkels. Heilung. Chirurgia. Bd. VI. Nr. 31.
3. *Genstle, Ueber traumatische Epiphysenlösung am oberen Femurende. Dissertation. Würzburg 1899.
4. Hutchinson, A new method of reduction in separation of the lower epiphysis of the femur. The Lancet 1899. May 13.
5. Linow, Zur Symptomatologie der Schenkelhalsbrüche. Monatsschrift für Unfallheilkunde 1899. Nr. 4.
5a. P. Michalkin, Behandlung einer Pseudarthrose des Schenkels mit Resektion und der Bildung eines sogen. „russischen Schlosses". Medicinskoje Obosrenije 1899. Februar.
6. Julius Nicolaysen, Ueber die Behandlung der Schenkelhalsfrakturen mit Nagelung. Nordisht medicinskt Arkiv. N. F. Bd. X. 1899. Nr. 29.
7. E. S. Perman, Ein Fall von Bruch des Schenkelhalses durch die Lorenz'sche Extensionsschraube behandelt. Hygiæa 1899. Bd. LXI. L. 5. p. 521.
8. Rosenberger, Ueber die Behandlung von gleichzeitigen komplizirten Frakturen des Ober- und Unterschenkels derselben Seite. Deutsche Zeitschr. f. Chirurg. 1899. Bd. 53. Heft 3 und 4.
9. C. E. Ruth, Fractures of the femoral neck. Their anatomic treatment. The journ. of the Amer. Med. Ass. 1899. Aug. 26.
10. *Weise, Ueber die Behandlung der Oberschenkelfrakturen mit Bezug auf das Unfallversicherungsgesetz. Diss. Breslau 1899.

Wie die Schenkelhalsbrüche anfänglich ohne erhebliche äussere Erscheinungen und Funktionsstörungen verlaufen können, zeigt die Beobachtung von Linow (5). Ein 33jähriger Patient fällt mit einer Last Ziegel um und beschädigt sich die rechte Hüfte. Trotzdem er etwas Schmerz empfand, trägt er noch vier Stunden lang Ziegel bis in die vierte Etage. Dann verrichtet er noch zwei Tage lang leichtere Arbeiten, musste dieselben aber wegen Schmerzen aufgeben. Nach 2tägiger Bettruhe wurde er mit Bädern behandelt, da der Arzt eine Verstauchung der Hüfte annahm. Nach fünf Wochen hatten sich die Beschwerden etwas gebessert, der Gang blieb aber noch hinkend. Patient verrichtete jetzt wieder durch fünf Tage leichte Arbeit, musste aber dann wegen heftiger Zunahme der Schmerzen sich zu Bett legen. Nach neun Wochen trat Besserung ein. Fünf Monate nach dem Unfall wurde eine Verkürzung des Beines um 3 cm, Aussenrotation und durch Röntgenapparat eine extrakapsuläre Schenkelhalsfraktur festgestellt. Verf. nimmt an, dass dieselbe gleich durch den ersten Fall entstanden ist und bei ihrem Entstehen sich

eingekeilt hat. In Folge der weiteren Arbeit hat sich die Verzahnung gelockert. Die grössere Verschiebung der Bruchenden gegeneinander hat aber wohl erst nach fünf Wochen (s. oben) stattgefunden, da die Schenkelhalsbrüche oft erst nach 12 Wochen konsolidiren und der Callus damals also noch sehr weich war. Das Gehvermögen gleich nach dem Unfall spricht ebensowenig gegen die Fraktur, wie das jugendliche Alter.

Es ist Perman (7) gelungen bei einem über einen Monat alten Bruch des Schenkelhalses (Collum chirurgicum) mit einer Verkürzung von 4,5 cm durch die Lorenz'sche Extensionsschraube die Bruchenden zu redressiren und durch eine Nachbehandlung mit Gewichtsextension (10 Kilo) ein vorzügliches Resultat zu erreichen. Hj. von Bonsdorff (Helingfors).

Seit dem Frühjahre 1894 hat Nicolaysen (6) bei Behandlung der Schenkelhalsbrüche folgendes Verfahren benutzt. Nach Reponirung der Knochenenden werden dieselben durch Einschlagen eines 12 cm langen dreieckigen Stahlnagels aneinander befestigt; darauf wird ein Gipsverband angelegt. Nach zwei bis drei Wochen wird der Nagel herausgezogen, der Gipsverband nach 10—12 Wochen angelegt. Die Endresultate sind vorzüglich.

Die Operation, die anfangs nur bei nicht eingekeilten später aber auch bei eingekeilten Brüchen zur Ausführung gekommen ist, geschah im Allgemeinen ohne Narkose. Als Vorzüge dieser Behandlungsweise werden hervorgehoben: das schnelle Aufhören der Schmerzen, die grosse Bewegungsmöglichkeit während der Behandlung, die geringe Verkürzung u. s. w.

Hj. von Bonsdorff (Helingfors).

Berger (1) behandelt die Oberschenkelfraktur mit dem Hennequinschen Extensionsapparat, welche Methode er für die beste hielt, besonders deshalb, weil hierdurch einer eventuellen Verkürzung des Vastus, die der nachherigen Mobilisation des Kniegelenkes so grosse Schwierigkeiten entgegensetzt, am besten vorgebeugt wird. Das Knie steht in der Extension in halber Beugestellung. Die sehr häufig begleitenden Kniegelenksergüsse verschlechtern die Prognose quoad functionem sehr, da sie zur Entstehung von arthritischen Veränderungen Veranlassung gaben. Die sonst schwer nach der Reduktion zu haltenden Epyphysenlösungen am unteren Femurende verbindet Hutchinson (4) in voller Flexionsstellung des Kniegelenkes. So gelingt es leicht die Fragmente aneinander zuhalten und Heilungen in normaler Stellung zu erzielen. Ausserordentliche Schwierigkeiten können sich einstellen bei gleichzeitiger komplizirter Fraktur des Ober- und Unterschenkels. Rosenberger (8) behandelte einen Fall mit langer, von den Knöcheln bis zu den falschen Rippen reichenden Aussenschiene und erzielte gute Heilung mit nur 3 cm Verkürzung.

Bei dem von Derjushinski (2a) beschriebenen Fall handelte es sich um eine 1 Jahr alte ungeheilte Femurfraktur bei einem 56jährigen Mann. Die Frakturenden waren nur durch Narbengewebe lose mit einander verbunden. Excision der Narbe, stufenförmige Anfrischung der Knochenenden, Adaption und Naht mit Silberdraht. Die Wunde vereiterte, es trat Erysipel hinzu und die primäre Vereinigung der Knochenenden blieb aus, doch wichen dieselben nicht weit auseinander. Späterhin wurde Massage, Reiben der Knochenenden etc. angewandt und nach 4 Monaten konnte Pat. sich fest auf das Bein stützen. Verkürzung von 11 cm. — Nach Ansicht des Verf. erfolgte die knöcherne Vereinigung der Fraktur dank der ausgedehnten Anfrischung, der

Massage und vielleicht auch dank dem Erysipel, das nach Ansicht älterer Autoren plastische Prozesse begünstigen soll. Wanach (St. Petersburg).

Die Bildung des „russischen Schlosses" besteht in stufenförmiger Anfrischung der Bruchenden. Fixirt wurden diese in Michalkin's (5a) Fall mit Silberdraht. Nach 2 Monaten konnte der Kranke gehen.

Wanach (St. Petersburg).

5. Verrenkungen des Kniegelenkes.

1. Bähr, Ein Beitrag zur Kenntniss der Luxation im Kniegelenk. Centralblatt für Chirurgie 1899. Nr. 12.
2. Kollmann, Ein Fall von traumatischer Kniegelenksluxation bei einer 70jähr. Frau. Münchener med. Wochenschrift 1899. Nr. 30.
3. Schulz, Drei seltene traumatische Luxationsformen der unteren Extremität. Wiener med. Blätter 1899. Nr. 7 und 8.
4. E. Tymieniecki, Ein Fall von Verrenkung des Kniegelenkes. Medycyna. Nr. 21.

Bähr (1). Bei einer 30jährigen Patientin war vor einem halben Jahre eine Luxation nach innen eingerichtet worden. Die Beweglichkeit blieb jedoch sehr behindert und beim Röntgenbild zeigt sich als Grund dieser Störung die Facette des Cond. ext. femoris medial von der Eminentia intercondylica tibiae stehend.

Der Fall von Kollmann (4) ist sowohl wegen der Form von Verrenkung als wegen des hohen Alters der Patientin bemerkenswerth. In der Litteratur sind von 275 Fällen von Kniegelenksverrenkungen nur 18 Luxationen nach innen, fünf nach innen und vorn, zwei nach innen und hinten. Fast bei allen diesen Fällen handelt es sich um inkomplette Luxationen. Alle waren komplizirt und durch ein schweres Trauma verursacht, dabei bestand in einem geringen Theil Fraktur der Fibula, in einem Falle Luxation des Meniscus. Nur zwei Fälle betrafen wie der des Verf. Patienten nach dem 70. Lebensjahre.

Schulz (3) berichtet über eine Luxation der Tibia nach innen. Das Lig. exter. war völlig zerrissen. Das Lig. inter. war intakt und vor der Reposition als gespannter Strang fühlbar. Die Verletzung war entstanden durch Einknicken des hyperextendirten Knies. Nach der Heilung blieb die Möglichkeit der Adduktion im Kniegelenke bestehen, wie derartige Verletzungen wohl immer mit seitlicher Beweglichkeit ausheilen werden.

Tymieniecki (4) berichtet über einen Fall von inkompletter Luxation der Tibia nach aussen und rückwärts bei einem 24jährigen Arbeiter in Folge Sturzes.

Trzebicky (Krakau).

6. Luxationen der Patella.

1. Ehrensberger, Ueber habituelle Patellarluxationen und ihre Behandlung. Inaug.-Diss. Würzburg 1899.
2. *Gangitano, Lussazione externa completa della rotula traumatica inveterata. Gazz. degli Ospedali 1898. n. 51.
3. Joel E. Goldthwait, Permanent dislocation of the petalla. Annals of surg. 1899. Jan.
4. Hoffa, Die habituelle Luxation der Patella und ihre Behandlung. Deutscher Chirurgenkongress 1899.
5. Macaskic, A case of edgewise dislocation of the patella. The Lancet 1899. Dec. 9.

Die habituellen Luxationen der Kniescheibe können in einzelnen Fällen recht erhebliche Beschwerden machen und da eine Behandlung mit Bandagen

auf erhebliche Schwierigkeiten stösst, in den meisten Fällen gar nicht vertragen wird, so hat sich die Operation dieses Leidens immer mehr Anhänger gewonnen. Von Operationsmethoden kommen im Wesentlichen in Betracht die Abmeisselung der Tubers. tibiae und seine Anheilung an einer mehr medialgelegenen Stelle (Goldthwait) oder die Kapselfaltung nach Le Dentu.

Während die kongenitale Luxation eine dauernde vollständige oder unvollständige Verschiebung nach aussen zeigt, ist die habituelle Luxation ein intermittirender Zustand. Das Habituellwerden der Luxation beruht im Allgemeinen auf einer Verminderung in der Konfiguration der Gelenkenden oder auf einer Erweiterung und Erschlaffung der Kniegelenkskapsel als Folge eines Tumors, Hydrops, Gonitis mit Substanzverlust der Epicondylen, primären oder rachitischen Genu valgum, angeborener Schlaffheit der Gelenkkapsel. Zuweilen sind die Beschwerden sehr gering, zuweilen ist das Gehen fast unmöglich. Mit Verbänden, Massage und Gymnastik kann nach Ansicht Hoffa's (4) ein Versuch gemacht werden. Bei einem 15jährigen Mädchen, die fünf Jahre zuvor die Luxation bemerkt hatte, musste doppelseitig operativ vorgegangen werden. Hoffa wählte die Methode nach Le Dentu, da bei jeder Kontraktion des Quadriceps der innere Theil desselben sich gar nicht zusammenzog, während der äussere Theil die Patella nach aussen schob. Es wurden Seidennähte durch die Fascia und das Periost der Innenseite der Patella gelegt. Sodann wurde eine Wulst von der schlaffen inneren Kapsel eingereiht. Gipsverband. Heilung.

Goldthwait (3) berichtet über eine doppelseitige Luxation der Patella nach aussen, welche nach 20jährigem Bestehen durch Verpflanzung des tibialen Patellabandes mit sammt Knochen medialwärts behandelt wurde. Um dies möglich zu machen, musste die Kapsel lateral durch Längsschnitt gespalten werden. Später wurde noch Osteotomie der beiden Oberschenkel bedingt. Lordose mit Rückenschmerzen beim Gehen, wurde durch die zweite Operation beseitigt. Maass (Detroit).

Der Fall von Ehrensberger (1) ist derselbe, wie der von Hoffa erwähnte.

Makaski's (5) gelang die Reposition der Luxation nach aussen durch extreme Flexion in der Hüfte. Der Fuss wurde auf die Schulter gelegt und dann ein manueller Druck auf die Patella ausgeübt.

7. Verletzungen des Streckapparates des Kniegelenkes. Brüche der Patella.

1. *Chandelux, Suture de la rotule fracturée. Société de Chirurgie 1899. Nr. 4.
2. *Cordero, Trattamento delle fratture di rotula. La Clinica chirurgica 1898.
3. Dobbelin, Behandlung frischer Verletzungen des Streckapparates des Kniegelenkes. Deutsche med. Wochenschrift 1899. Nr. 49.
4. *Doll, Ueber die Behandlung frischer, nicht komplizirter Patellarfrakturen auf nicht operativem Wege. Diss. Würzburg 1899.
5. Grange, Fracture de la rotule traitée par le cerclage. Société des sciences médicales. Lyon médical 1899. Nr. 45.
6. Greene Cumston, Technique of suturing of the patella after fracture. Annals of surgery 1899. March.
7. Kofmann, Ein Fall von Längsbruch der Patella. Chirurgia. Bd. 5. Nr. 25.
8. Lucas-Championnière, Deux observations de fracture de rotule. Massage et suture. Journal de méd. pratique 1899. Nr. 12.
9. Lejars, Rupture du tendon du triceps crurale. Suture. Bullet. et mémoires de la société de la chirurg. 1899.

10. Monnier, Note pour servir à l'histoire des fractures de la rotule chez l'enfant et notamment de leur traitement par la suture métallique. Gazette des hôpitaux 1899. Nr. 87.
11. Prichard, Fracture of the patella. Bristol. med. chir. journal 1899. June.
12. *Schwenn, Ueber die Behandlung der queren Kniescheibenbrüche. Diss. Kiel 1899.
13. Tietze, Zur Kasuistik der Kniegelenksverletzungen. Monatsschrift für Unfallheilkunde 1899. Nr. 7.
14. N. P. Trinkler, Zur Chirurgie der Querbrüche der Patella. Ljetopis russkoi chirurgii 1899. Heft 6.
15. Vallas, Traitement des fractures de la rotule par la suture de la capsule. Revue de Chirurgie 1899. Nr. 10.

Die operative Behandlung des Kniescheibenbruchs ist durch die Fortschritte der Asepsis bei der Unvollkommenheit der Leistungen der übrigen Behandlungsarten immer mehr geübt worden. Es muss allerdings betont werden, dass bei richtiger Auswahl der Fälle auch durch die nicht operativen Methoden sehr gute Resultate in relativ kurzer Zeit erzielt werden können, gewisse Fälle aber werden ohne Operation kaum ein gutes Resultat geben können. Nicht die Diastase der Fragmente an sich ist es, nicht die Ausdehnung der Gelenkkapsel durch den Bluterguss, sondern die weite Zerreissung der seitlichen Kapseltheile und die Bedeckung der frischen Bruchflächen mit den herabhängenden Periostfetzen, welche am meisten in das Gewicht fallen. Absolute Gegner der operativen Behandlung frischer Patellarfrakturen dürfte es wohl kaum mehr geben, obgleich man die Operation bei dem difficilen Terrain nicht, wie manche glauben, als völlig gefahrlos ansehen kann; andererseits aber giebt es Autoren, die nur die Operation gelten lassen wollen. Doebbelin (3) berichtet aus der Charité über 11 Fälle, in denen die offene Naht gemacht wurde und zwar nicht allein bei Strecklahmheit, sondern auch bei Streckschwäche und zwar gewöhnlich in den ersten drei Tagen nach der Verletzung. Die Heilung erfolgte in allen Fällen. Koenig macht einen Querschnitt, entfernt die Periostfetzen, wischt mit sterilen Tupfern die Blutgerinnsel fort — es wird keine Ausspülung des Gelenkes gemacht — Naht der Bruchenden, keine Drainage. Interessant ist noch ein von Doebbelin mitgetheilter Fall, indem sich ein 74jähriger Mann beim Ausgleiten eine Ruptur der Quadricepssehne, des Musc. rectus, Fascien und Muskelfleisch der Vast. inter. zuzog. Im Grunde lag die unverletzte, nicht gefüllte Gelenkkapsel. Naht. Völlig Heilung. Während Koenig ein grosses Gewicht darauf legt, keine Ausspülungen des Gelenkes zu machen, keine Drainage anzuwenden, stehen die meisten ausländischen Autoren auf einen anderen Standpunkt und sehen zum Theil von einer Naht der Knochen ab. Vallas (15) durchtrennt die Haut durch einen Kreuzschnitt. Der vertikale Arm beginnt 1 cm oberhalb des oberen Fragmentes und erstreckt sich bis 1 cm unterhalb des unteren Fragmentes. Der horizontale Arm verläuft mit der Fraktur und geht jederseits bis zum äussersten Winkel der Kapselzerreissung. Sodann werden die Blutgerinnsel entfernt, auch aus den knöchernen Maschen der Patella und die Periostfetzen beseitigt. Sorgfältige Blutstillung. Naht der Kapsel mit Metallfäden nach Duplay. Hautnaht ohne Drainage. Nach acht Tagen ist der erste Verbandwechsel und Entfernung der Nähte. Nach weiteren acht Tagen wird mit Massage begonnen. Nach 20 Tagen setzt die komplette Massage ein. Vallas hält eine Knochennaht für überflüssig, weil sich die Fragmente bei Kapselnaht völlig aneinanderlegen. Bei kleinem unteren Fragment ist die Knochennaht nicht möglich. Die recidivirende Form der Patellar-

fraktur rührt davon her, dass die knöcherne Vereinigung (Kallus) ohne Naht der Kapsel an sich nicht stark genug ist. Die Brüche, in denen allein die Patella betroffen ist, behandelt er mit Kompression, Massage und Mobilisation. Man kann diese letztere Art daran erkennen, dass die Brüche mit Zerreissung des Bandapparates eine Dehiscenz von mehr als 2 cm aufweisen; jedoch kann auch bei geringem Auseinanderweichen eine Zerreissung des Bandapparates möglich sein. In diesen Fällen kann man entweder nach dem Abschwellen am 2. oder 3. Tage den Riss palpatorisch nachweisen, oder der Kranke kann den Fuss etwas erheben. — Die Resultate sollen gut sein. Prichard (11) ist anderer Ansicht, er hält die alleinige Vereinigung der fibrösen Elemente nicht für sicher genug. Er ist für die Operation mit Knochennaht, obgleich er zugiebt, dass auch die einfache Lagerung auf eine Schiene gute Resultate geben kann, allerdings nur mit ligamentöser Vereinigung der Fragmente. Sein operatives Vorgehen ist in allen Punkten eigentlich von dem Koenig's verschieden. Er empfiehlt Entfernung alles zwischengelagerten Gewebes, Auswaschen des Gelenkes, Drainage des Gelenkes. Dieselbe wird nach 24 Stunden entfernt. In der Regel genügt zur Naht der Patella ein Silberdraht. Ist das untere Fragment aber klein, dann führt er hier zwei Drähte durch ein Loch und lässt dieselben sich nach oben zu zwei Löcher hinziehen. Er operirt nur bei jungen Leuten, bei gutem Allgemeinfinden. Greene Cumston (6) wendet sich gegen die quere Schnittrichtung der Koenig'schen Methode, weil hier Narbe und Knochengewebe zusammenfallen. Die Längsincision ist unvortheilhaft wegen der Drainage, ebenso die bogenförmige Incision. Am besten ist der hufeisenförmige Schnitt 4—5 cm jederseits entfernt vom Rande der Patella, beginnend am inneren Rande der oberen Endes der Patella und an der Aussenseite entlang laufend. Die Basis des Schnittes wird nach innen gelegt bei weiter Diastase der Fragmente, bei alten Frakturen. In frischen Fällen und bei geringer Diastase legt er die Basis nach unten. Die Naht der Patella wird durch sich kreuzende Fäden gemacht. Grange (5) berichtet über eine Fraktur im unteren Drittel bei einer Entfernung der Fragmente von 2 cm. Die Operation fand statt fünf Tage nach dem Falle und bestand im Auswaschen des Gelenkes, Naht der Gewebe um die Patella, der Synovialis. Oberflächliche Drainage. Selten ist der Fall Monnier's (10) in dem es sich um einen 13jährigen Jungen handelte. Die Patella war in drei Stücke zersprengt und wurde durch Operation (Auswaschen des Gelenkes, Drainage) fast geheilt. Monnier ist kein unbedingter Anhänger der Operation. Nur bei grösserer Zerreissung des Streckapparates eröffnet er durch einen Bogenschnitt, dessen Spitze bis nahe an die Tuberositas tibiae reicht, das Gelenk. Der Knochen wird direkt genäht unter Vermeidung des Knorpels. Nach 10 Tagen bleibt die Schiene fort; nach weiteren fünf Tagen vorsichtige Bewegungen, Gehübungen am 20. Tage.

Lucas-Championnière (8) operirt bei einer 2—3 fingerbreiten Distanz der Fragmente ebenfalls mit einem nach unten konvexen Lappen unter Auswaschen mit Karbol, sorgfältiger Entfernung des Blutes und fibrösen Gewebes von den Frakturenden, Silbernaht des Bruches, Naht der Kapsel mit Katgut, keine Gelenkdrainage wohl aber periartikuläre Drainage, die nach zwei Tagen entfernt wird. Mobilisation am 12. Tage. In einem anderen Falle, der mit Massage behandelt war, war nach fünf Monaten der fibröse Kallus so fest, dass bei einem zweiten Unfall die Patellarsehne riss. Wiederum Massagebehandlung.

Während die meisten Autoren das Material nur kasuistisch verwerthet haben, bespricht Trinkler (14) in seiner ausführlichen Arbeit, die er als klinische Monographie der Patellarfrakturen bezeichnet, die Anatomie, den Mechanismus und die Therapie dieser wichtigen Verletzungen unter genauer Berücksichtigung der Litteratur und auf Grund dreier eigener operirter Fälle. Nach statistischen Angaben betragen die indirekten Frakturen (durch Kontraktion des Quadriceps) 31 % aller Fälle. Röntgenbilder zeigten, dass bei gestrecktem Knie der Querwulst der Gelenkfläche der Patella im Spalt zwischen Tumor und Tibia liegt; bei allmählicher Beugung liegt die obere Hälfte dieser Fläche zwischen den Oberschenkelkondylen dem Knochen immer fest an, während die untere Hälfte, durch das Lig. patellae fixirt, frei schwebt. Die von vielen Autoren supponirte Annahme, dass bei gebeugtem Knie der gesammte Querwulst allein dem Knochen anliege, das obere und untere Ende der Gelenkfläche aber frei sei und hierin ein prädisponirendes Moment für die Fraktur liege, besteht demnach nicht zu Recht. Verf. ist geneigt auch für die direkten Frakturen der Kontraktion des Quadriceps im Moment der Fraktur eine bedeutende ätiologische Rolle zuzuschreiben und sieht diesen Umstand als Hauptursache des Misslingens der experimentellen Erzeugung von typischen Querbrüchen der Patella an. — Therapeutisch ist Verf. unbedingter Anhänger des operativen Eingreifens sowohl in frischen wie in alten Fällen. Die Resultate der blutigen Operation haben sich in der aseptischen Aera (seit 1890) nach seinen Zählungen so gebessert, dass sie alle anderen Behandlungsmethoden einschliesslich der Massage weit übertreffen. Die Mortalität ist jetzt = 0, knöcherne Vereinigung wird bei frischen Frakturen in 90,9 %, bei veralteten in 85,7 % erzielt, gute funktionelle Resultate (auch in Betreff der Beweglichkeit des Kniegelenks) bei frischen Fällen in 88 %, bei veralteten in 87,1 %. Bindegewebige Verwachsung, Gelenkankylose, Eiterung sind jetzt ganz seltene Vorkommnisse. Die vielfach gerühmte Massage kann die Hauptursachen der Pseudoarthrosenbildung — Diastasen der Fragmente, Interposition von Periost- und Kapselfetzen — nicht beseitigen. Die Fälle Trinkler's sind kurz folgende:

1. Mann, 28 Jahre alt, von einem Kurpfuscher behandelt. Nach einem Monat Diastase von 2 cm. Das untere Fragment durch eine vertikale Fraktur in zwei seitliche Hälften getheilt. Drei Seidennähte durch die Knochen, einige andere durch das Periost. Hautwunde vernäht. Erster Verband nach vier Wochen. Prima intentio. Nach drei Jahren tadelloses, normal funktionirendes Gelenk. Knöcherne Vereinigung.

2. Frau, 32 Jahre alt, operirt nach 20 Tagen. Diastase 2 cm. Operation wie im ersten Fall. Erster Verband nach 15 Tagen. Nähte nach 23 Tagen entfernt, prima intentio. Bei der Entlassung nach $7^1/_2$ Wochen: geht frei mit einer Krücke, beugt das Knie bis zum rechten Winkel.

3. Frau, 30 Jahre alt, trat nach einem Monat mit einer Diastase von 4 cm in Behandlung. Operation wie angegeben. Nach neun Tagen erster Verband, prima intentio; nach zwei Wochen mit Massage begonnen. Geht nach einem Monat am Stock, nach vier Monaten vollkommene knöcherne Vereinigung, geht frei und ohne Schmerzen. Wanach (St. Petersburg).

Ueber die Art des operativen Vorgehens ist noch lange keine Einigkeit, besonders im Auslande, erzielt. Jedoch scheint die Methode Koenig's, was Einfachheit der Technik und Sicherheit des Erfolges anlangt, den anderen überlegen zu sein. Die anderweitigen Vorschläge und Einwände z. B. gegen

den Querschnitt sind zum Theil grundlos, zum Theil aber aus den Besonderheiten des betreffenden Falles entstanden und nun zur Norm erhoben. Die Forderungen Koenig's, keine Berührung des Gelenkes mit den Händen, keine antiseptischen Ausspülungen, keine Drainage, Entfernung der Periostfetzen, haben so sehr viel Selbstverständliches für sich. Nur die reine Aseptik liefert in den Fällen völlige Gewähr für ein gutes Gelingen, und die Erfolge sind ideal. Viel weniger Behandlung beanspruchen die sehr seltenen Längsbrüche der Patella, von denen Kofmann (7) einen Fall mittheilt.

Die Fraktur war durch Schlag mit einem schweren Hammer entstanden und theilt die Patella in ein kleines inneres und ein grosses äusseres Fragment. Das Periost der Vorderfläche der Patella war nicht zerrissen. Behandlung mit Eis, Ruhe, später Massage. Nach 18 Tagen konnte Patient mit einem Stock gehen und wurde entlassen. Die Fragmente waren aber nicht verwachsen. Wanach (St. Petersburg).

Die Zerreissung des Sehnen- und Bandapparates ohne gleichzeitige Knochenverletzung ist am Knie selten. Es müssen hier eine gewisse individuelle Prädisposition, sowie die verschiedene Modifikation der mechanischen Ursache in das Gewicht fallen. Am häufigsten tritt es ein, abgesehen vom Fall auf eine Kante, durch Muskelzug eines reflektorischen, über das Mass seiner Leistungsfähigkeit angespannten Muskels. Bei gestrecktem Knie führt dieser Akt am häufigsten zur Luxation der Patella nach aussen; bei gebeugtem Knie erfolgt Fraktur der Patella oder Zerreissung des Bandes und zwar um so leichter, je mehr die Patella nach oben gezogen ist. In dem ersten der von Tietze (13) beobachteten Unfälle erfolgte die Zerreissung in zwei deutlich getrennten Tempos; im ersten leichtes Hintenüberbeugen des Oberkörpers, Zurücktreten um einen Schritt; im zweiten Ausgleiten und Versuch, den Fall zu vermeiden. Es fand sich eine Zerreissung der Lig. patella und der angrenzenden Kniegelenkskapsel, die durch Naht völlig geheilt wurde. In dem Falle Lejar's kam die Zerreissung der Quadricepssehne ebenfalls durch Muskelzug zu Stande, als der 48jährige Patient beim Absteigen von der Treppe ausglitt und sich halten wollte. Naht, vollkommenes Resultat. Beim zweiten Patienten Tietze's war die Zerreissung durch Fall von der Bank und Aufschlagen auf die Kante der Bank erfolgt. Es lässt sich bei der Untersuchung leicht Subluxation nach vorn erzeugen, nach hinten nicht. Da die Operation verweigert wurde, so kam die Heilung so zu Stande. Es trat keine seitliche Beweglichkeit ein. Tietze nimmt eine Zerreissung der Lig. cruriata, nicht des Lig. inter. an. Im dritten Falle war durch Umknicken des Beines im Sinne des Genu varum eine Drehung des Oberschenkels bei feststehendem Unterschenkel nach hinten innen erfolgt. Patient konnte willkürlich den Condylus inter. tibiae etwa fingerbreit vorspringen lassen durch Drehung des Oberschenkels nach hinten innen. Es musste also zerrissen sein: inneres Seitenband in seinen hinteren Theilen, hintere seitliche Kapselpartien, inneres Kreuzband.

8. Verletzung der Semilunarknorpel des Kniegelenkes.

1. Banrow, A case of removal of the internal semilunar cartilage of the knee. The Lancet 1899. Febr. 18.
2. Knott, Hay's internal derangement of the knee joint. Dublin journal 1899. Sept.
3. Walsham, Remarks on the operative treatment of various internal derangements of the knee joint. British medical journal. July 29.

Die Verletzung und Abquetschung des Meniscus scheint in England bei der weiteren Verbreitung des Tennis- und Fussballspiels häufiger zu sein. Die von den einzelnen Autoren geschilderten Symptome sind die bekannten und auch als Behandlung wird ausschliesslich die operative Entfernung des abgerissenen Semilunarknorpels empfohlen. Neue Gesichtspunkte sind in allen drei Arbeiten nicht enthalten.

9. Brüche des Unterschenkels.

1. Chaput, Fracture oblique de jambe. Extension continue par l'appareil de Hennequin. Excellent résultat. Bull. et mém. de la société de Chir. 1899. Nr. 12.
2. — Fracture longitudinale de l'extrémité inférieure du tibia et fracture du péroné au-dessus de la malléole externe. Radiographie. Bull. et mém. de la société de chirurg. 1899. Nr. 28.
3. Chaudage, Traitement des fractures compliquées de la jambe. Revue d'orthopédie 1899. Nr. 3 et 4.
4. Hennequin, Fracture compliquée de la jambe droite avec fragment intermédiaire vicieusement et incomplètement consolidée. Revue d'orthopédie 1899. Nr. 2.
5. Kirmisson et Auffret, Pseudarthrose congénitale de la jambe gauche. Revue d'orthopédie 1899. Nr. 2.
6. Lauenstein, Eine typische Absprengungsfraktur der Tibia. Deutsche Zeitschrift für Chirurgie 1899. Bd. 53. Heft 5 und 6.
7. Marchant, Fracture ouverte de jambe vicieusement et incomplètement consolidée. Revue d'orthopédie 1899. Nr. 1.
8. Ottenbach, Ueber die intra partum erworbenen Unterschenkelbrüche. Diss. Würzburg 1899.
9. Rochard, Sur deux cas de fracture bimalleolaire par adduction vicieusement consolidées, traités par l'ostéotomie. Revue d'orthopédie 1899. Nr. 1.
10. *Schultze, Zur Behandlung der Frakturen der unteren Extremität. Zeitschrift für orthopädische Chirurgie 1899. Bd. VII. Heft 2 und 3.
11. Schwartz, Fracture de jambe avec déplacement considérable des fragments. Bull. et mém. de la société de Chirurg. 1899. Nr. 33.

In Frankreich ist auch bei Behandlung der Fraktnren des Unterschenkels der Hennequin'sche Extensionsapparat sehr beliebt. Die erzielten Resultate sind sehr gut. Schwartz (11) berichtet über einen Unterschenkelbruch mit starker Dislokation der Fragmente, sodass selbst unter Chloroform eine Einrichtung nicht gelang. Nach Ablauf eines Delir. tremens wurde drei Wochen später die Osteotomie gemacht und das zugespitzte obere Fragment in den Markkanal des unteren eingesetzt. Keine Silbernaht. Nach acht Tagen wurde der Hennequin'sche Apparat angelegt. Es trat nach Ausstossung eines Sequesters Konsolidation mit 2 cm Verkürzung ein.

In der Behandlung der komplizirten Frakturen ist man bei uns mehr und mehr von der Resektion der Knochen abgekommen. In Frankreich dagegen steht man noch im Grossen und Ganzen auf dem Standpunkt, wie ihn Chaudage (3) skizzirt. Bei den einfachen Formen der komplizirten Frakturen, gewöhnlich entstanden durch indirekte Gewalt, den einfachen Durchstechungsfrakturen, ohne äusserlich sichtbare Knochenverletzung, wird ein antiseptischer Verband angelegt. In schwereren Fällen bei mehr oder weniger ausgedehnter Wunde ist die sofortige Resektion der Bruchenden angezeigt und zwar ehe noch Zeichen der Infektion vorhanden sind. Nach 24stündiger ausgiebiger Drainage wird die Reduktion so gut als möglich gemacht. Bei infizirten älteren Frakturen bleibt nur die Resektion übrig. Dieselbe unterscheidet sich nur durch ihre Ausdehnung, Gegenöffnungen von der vorherigen

Resektion. Amputation wird gemacht nur bei gleichzeitiger Verletzung der Gefässe und Nerven; die sekundäre Amputation nur, wenn die Infektion nicht zu überwältigen ist. Die funktionellen Resultate der Resektion sind ausgezeichnet. In einem Falle war trotz einer Verkürzung von 12 cm das funktionelle Resultat so gut, dass Patient 30 Kilometer den Tag ohne besondere Ermüdung gehen konnte.

Chaput (2) und Lauenstein (6) beschreiben interessante Arten von Unterschenkelbrüchen am unteren Ende der Tibia. Nach einem Fall auf den Fuss zeigten sich heftige Schmerzen beim Druck auf den Fussrücken. Beträchtlicher Bluterguss, ausgedehnte Beweglichkeit legten die Vermuthung einer Fraktur des Calcaneus nahe. Das Radiogramm zeigte einen Bruch oberhalb des Mall. exter. Der untere Theil der Tibia ist nahezu um das Doppelte verbreitert. Hiervon zweigt sich eine Art Apaphyse ab, die hinten stark vorspringt und sich etwas tiefer erstreckt als der vordere Gelenkeinschnitt der Tibia. Eine nahezu vertikale Fraktur geht vom hinteren Rande der Diaphyse der Tibia aus und verläuft in gleicher Entfernung zwischen vorderer und hinterer Grenze des Gelenkeinschnittes der Tibia. Daraus resultirt ein abgesprengtes Stück der Tibia von 6 cm Länge, oben begrenzt durch einen scharfen Winkel, an seiner Basis 3 cm breit. Dieses Bruchstück erscheint gebildet durch die äussere Partie des hinteren Randes des Tibiaeinschnittes (drittes Fragment). Die Frakturen nach Lauenstein sind ähnlich. Es handelt sich in allen vier Fällen um ein glattes Stück vom unteren vorderen Ende der Tibia, dessen Basis unten liegt und der Breite der Tibia entspricht, während es sich nach oben verjüngt und, sei es spitz wie ein Dreieck oder stumpf abgeschnitten, wie ein Trapez endigt. Die Basis des abgesprengten Stückes haftet am vorderen Abschnitt der Fussgelenkskapsel. Um diese Befestigung kann das Stück sich seitwärts drehen. Es lag in allen Fällen an der Vorderfläche des Fussgelenkes. Lauenstein vermuthet die Entstehung durch indirekte Gewalt und zwar durch Anstossen des vorderen Abschnittes der Talusrolle oder des Talushalses gegen die vordere untere Tibiakante bei starker Flexion oder Supination. Diese Verletzung muss erst zu Stande gekommen sein und später die übrigen Frakturen der Tibia. Die Reposition des abgesprengten Knochenstückes erscheint unmöglich.

Bei schlecht geheilten Unterschenkelfrakturen empfiehlt Rochard (9) zuerst die Tibia in Angriff zu nehmen und erst wenn sich dann die Unmöglichkeit einer guten Stellung zeigt, auch die Fibula zu durchmeisseln. Marchant, in dessen Fällen die Extensorensehnen interponirt waren, brauchte die Fibula nicht zu durchmeisseln. Er erzielte bei cirkulärer Silbernaht ein gutes Resultat ebenso wie Hennequin nach Osteotomie einer schlecht geheilten Fraktur die Richtigstellung durch Extensionsverbände erreichte.

Die Heilung der kongenitalen Pseudarthrosen des Unterschenkels, wohl ausschliesslich Folge interpartum entstandener Frakturen, ist eine schwierige Aufgabe geblieben und auch Kirmisson und Auffret (5) konnten in ihrem Falle noch nicht von einer völligen Konsolidation berichten. Die Fibula war intakt, hatte sich entsprechend gekrümmt. Die Gesammtverkürzung betrug 2 cm. Die Operation bestand in Tenotomie der Achillessehne, Osteotomie der Fibula, Anfrischung der Tibia.

10. Frakturen und Luxationen des Talus und Calcaneus.

1. Bastian, Étude expérimentale sur quelques types de fractures astragaliennes. Revue de chirurg. 1899. Nr. 3.
2. Bondin, Reduction de luxation de l'astragale. Lyon méd. 1899. Nr. 14.
3. Croly, Dislocations and fractures of the astragalus. Dublin journal 1899. October.
4. Hopkins, Dislocation of the os calcis and scaphoid from the astragalus. Annals of surgery. May.
5. Hotchkiss, Simple communicated fracture and dislocation of the astragalus; removal of astragalus. New York surgical society. Annals of surgery 1899. March.
6. Kendirdgy, Deux cas de luxation totale de l'astragale avec plaie; astragalectomie. Bull. et mém. de la société anat. 1899. Juillet.
7. Legueu, Luxation double de l'astragale. Ablation de l'astragale. Guérison. Bull. et mém. de la société de chirurg. 1899. Nr. 13.
8. Luys, Les luxations totales de l'astragale. Gazette des hôpitaux 1899. Nr. 73/74.
9. Neuschäfer, Ein Fall von Abreissung eines grossen Stückes des Fersenbeines. Deutsche Zeitschrift für Chirurgie 1899. Bd. 50. Heft 5 und 6.
10. Schulz, Drei seltene traumatische Luxationsformen der unteren Extremität. Wiener med. Blätter 1899. Nr. 7 und 8.

Croly (3) theilt die Verrenkungen des Talus ein in komplette Luxationen — sowohl im Talocrural-Gelenk als auch in dem mit dem Calcaneus und Os naviculare — und inkomplette Luxationen (diese nur in den beiden letztgenannten Gelenken). Die Luxation sub talo ist meist komplet im navikularen Gelenk, unvollständig in dem mit dem Calcaneus. Hopkins gelang es in seinen drei Fällen die inkomplette Luxation zu reponiren.

1. 36jähriger Mann. Fraktur des rechten Unterschenkels; links isolirte Luxation des Talus nach aussen. Reposition in Narkose durch starke Eversion und Druck.

2. 48jähriger Mann. Dieselbe Luxation, nur prominirt der Taluskopf nicht so sehr und der Fuss war nicht so weit nach einwärts gedreht. Keine Fraktur. Leichte Reposition.

3. 35jähriger Mann. Luxation nach rückwärts. Tibia stand auf dem Tarsus. Keine Fraktur.

Bei den kompleten Luxationen macht die Reposition sehr grosse Schwierigkeiten, in einer grossen Anzahl ist sie unmöglich. Boudin (2) gelang sie nach vielen vergeblichen anderen Versuchen durch starke Einwickelung mit Esmarch'scher Binde von den Zehen bis über die Knöchel. Die verschiedenen angegebenen Ursachen der Irreponibilität sind nicht immer gleich. Es bleibt in solchen Fällen nur die Exstirpatio tali übrig.

Legueu (7) sah eine vollständige Luxatio tali, die 57 Tage bestand. Bei der unmöglichen Reposition wurde die Incision gemacht. Es zeigte die hintere Fläche des Talus sich gegen den Calcaneus angestemmt. Erst nach Durchtrennung einiger Fasern der Lig. talo-tibiale gelang die Exstirpation. Der Knochen war unverletzt bis auf eine kleine Rissfraktur an der hinteren Fläche.

In dem Falle Hotchkiss' (5) war die Verletzung durch einen Sturz aus dem vierten Stocke entstanden. Der betreffende (rechte) Fuss stand in Abduktion, Auswärtsrotation. Der Talus war vorwärts und auswärts dislocirt. Bei der Incision zeigte sich der Knochen in eine Menge Fragmente zersprengt und der Mall. inter. gebrochen.

Schulz (10) berichtet über einen Fall von Luxation des Talus nach innen ohne Fraktur der Malleolen (Röntgenbild). Der zweite bisher bekannte Fall. Er unterscheidet Inversions- und Eversionsluxationen.

Bastian (1) stellt Leichenuntersuchungen über das Zustandekommen der Frakturen des Talus an. Es giebt nach ihm vier verschiedene Arten: 1. durch Beugung, 2. durch Kompression, 3. durch Abreissen, 4. durch Evulsion. Die Frakturen sub 1 entstehen, wenn der Talus zwischen zwei ebenen Flächen zusammengedrückt wird. Sie sind gekennzeichnet durch sehr grosse Diastasen an der der Gewalt gegenüberliegenden Seite; die Frakturen sub 2 entstehen durch Kompression zwischen zwei keilförmigen Flächen. Die Hauptdiastase findet sich an der Seite der Gewalt. Die horizontalen und schrägen Frakturen entstehen ebenso. Sie sind verbunden mit Luxation und Subluxation des Knochens. Diese beiden Brucharten können sich zu den T- und Y-Frakturen vereinigen. Die dritte Art sitzt am häufigsten am hinteren Theil des Knochens. Der richtigste Ausdruck würde sein Epiphysenlösung. Die vierte Art der Gewalteinwirkung ist eine theilweise Flexion.

Interessant ist der von Neuschäfer (9) beschriebene Fall. Eine 58jähr. korpulente Frau tritt beim Tragen eines Korbes mit nasser Wäsche in eine Grube, rutscht vom Rande derselben ab und stürzt um. Bei der Untersuchung fand sich die hintere Gegend der Ferse leer und beträchtlich höher ein harter Tumor, dessen scharfe Kante die Haut zu perforiren drohte. Nach Tenotomie der Achillessehne konnte dieses abgesprengte Stück des Calcaneus noch nicht wieder an seinen Platz gebracht werden. Der Längsschnitt über den Tumor zeigte, dass $^1/_3$ des Calcaneus abgerissen war. Nach unten war das Stück völlig aus jedem Zusammenhang gelöst, nach oben haftete es fest. Die Rissfläche des abgesprengten Stückes stand senkrecht zur Achse des Unterschenkels, nach unten sehend, war also gewissermassen aufgeklappt. Katgutnaht, Spitzfussstellung. Heilung, völlige Funktion.

11. Verrenkungen und Brüche am Mittel- und Vorderfuss.

1. Destot, Fractures spontanées des métatarsiens. Société des sciences médicales. Lyon médical 1899. Nr. 32.
2. *Ginestous, Luxation métatarso-phalangienne du gros orteil; radiographie. Société d'anat. et de physiol. 1899. Nr. 20.
3. de Holstein, Les fractures des métatarsiens provoqués par la marche. La semaine médicale 1899. Nr. 24.
4. Morestin, Subluxation récidivante du 5. métatarsien traité par l'arthrodèse. Revue d'orthopédie 1899. Nr. 14.
5. Rittershausen, Zur Frage der Fussgeschwulst. Deutsche militärärztliche Zeitschrift 1899. Heft 1.
6. Truka, Die subcutanen Frakturen der Metatarsalknochen. Wiener med. Wochenschrift 1899. Nr. 41.

Morestin (4) berichtet über eine Verletzung, die durch einfaches Umkippen des Fusses entstanden war und in einer Dislokation zwischen 4. und 5. Metatarsalknochen und Os cuboideum bestand. Bei der geringsten Bewegung entstand eine dorsale Subluxation, die sich während der Ruhe von selbst wieder ausglich. Es ist dies nicht anders zu erklären, als dass die dorsalen Bänder bei dem Umkippen des Fusses gerissen waren.

Die Frage nach der Entstehung und dem Wesen der Fussgeschwulst ist immer mehr in den Vordergrund getreten. Wohl in den meisten Fällen ist eine Fraktur als die Ursache derselben anzusehen. Dieselbe sitzt gewöhnlich am 2., seltener am 3. oder 4. Metatarsalknochen, am seltensten am 1. oder 5. Die Metatarsalknochen bilden eine schräg abfallende Linie und wenn die Muskeln ermüdet sind, halten sie die Knochen nicht mehr in der geeigneten

Lage; es erfolgt die Fraktur und zwar gewöhnlich nahe der Mitte des Knochens, entweder quer oder in V-Form. Da in allen Fällen, wo die Gehübungen vor der Konsolidation gemacht werden, starke Schwellung eintritt, so soll man in zweifelhaften Fällen immer wie bei Frakturen handeln, sonst entsteht ein Callus hypertr. Einfache Bettruhe ist am besten. Immobilisation verzögert die Heilung.

Man muss jedoch nicht alle Fälle von Fussgeschwulst unter ein Schema bringen wollen und auch auf die Art der Füsse Rücksicht nehmen. Durch Umkippen beim Marsch nach aussen, Abgleiten von einem Stein, einer Eisscholle entsteht die Torsionsfraktur und zwar besonders am 2., 3. oder 4. Metatarsalknochen, weil diese, wie Truka (6) durch Leichenexperimente nachgewiesen hat, der grössten Torsion fähig sind. Eine Prädisposition giebt der Plattfuss wegen der Erschlaffung des Bandapparates. Beim Abspringen erfolgt leichter ein Querbruch.

Destot (1), der die Fussgeschwulst nicht nur beim Militär, sondern auch beim Civil gesehen hat, unterscheidet zwei Formen der Füsse, die dazu inkliniren. Bei sehr ausgesprochener Krümmung des Fusses kann die Fraktur im Anfang des Marsches erfolgen. Bei weniger ausgesprochener Krümmung treffen wiederholte Reize den Fuss, der Knochen wird durch die wiederholten Anstrengungen geschädigt und giebt endlich auch bei geringerer Anstrengung nach, oder es kann sich der Prozess mit einer einfachen Periostitis begrenzen. Dies findet man nicht oder äusserst selten bei den Plattfüssen.

Am eingehendsten beschäftigt sich Rittershausen (5) mit der Frage. Er denkt sich den Vorgang wie bei einem Stemmeisen. Die gegenwirkenden Gewalten sind einmal der harte Boden und dann der Muskelzug der Wade. Die Last des beschwerten Körpers wird beim Gehen vom ersten Metaknorpelknochen auf den zweiten u. s. w. übertragen und je grösser die Last ist, desto grösser ist auch der Muskelzug. Bei genügend langer Einwirkung einer solchen, abnorm verstärkten Gewalt müssen schliesslich die Mittelfussknochen nach oben eingebogen werden. Haben derartige Biegungen bei einer grösseren Zahl von Schritten stattgefunden, so müssen sich endlich an einer Stelle, die gewissermassen den Scheitelpunkt der vom Knochen beschriebenen Kurve bildet, pathologische Veränderungen einstellen und zwar am stärksten auf der nach dem Fussrücken gerichteten Seite, weil hierbei die Druckwirkung eine stärkere ist wie die Zugwirkung. Wird der Knochen nie über seine Elastizitätsgrenze gebogen, so nimmt er zwar seine frühere Gestalt wieder an, trägt aber in Folge der wiederholten Quetschung eine Knochenhautentzündung davon, ist das erstere der Fall, so entsteht die Fraktur. Die erste Gruppe findet man bei ungeübten Soldaten, die zweite und dritte beim Auftreten auf einen Stein, wo sich der Gegendruck des Bodens plötzlich zu einem Stoss verstärkt oder beim Springen, wo dann eine sofortige Fraktur erfolgt. Zwischen den 3 Gruppen giebt es Uebergänge. Die Lokalisation ist am Fussrücken, am vorderen und dem ersten Theil des Mittelstückes, weil hier durch eine natürliche Konkavität das Einbiegen und Einbrechen entschieden begünstigt wird.

Die Erkrankungen der unteren Extremitäten mit Ausschluss der angeborenen Missbildungen, der Difformitäten, Frakturen und Luxationen.

Referent: F. Ayrer, Guben.

Die mit * versehenen Arbeiten sind nicht referirt worden.

A. Lehrbücher. Anatomie. Allgemeines. Operationsmethoden. Apparate.

1. Bardenheuer, Ueber die Resektion der Synchondrosis sacro-iliaca wegen Tuberkulose. 71. Naturforscherversammlung. Münchener med. Wochenschrift 1899. Nr. 40.
2. — Transplantation des Metatarsus zum Ersatz des Metatarsus. 71. Naturforscherversammlung. Münch. med. Wochenschrift 1899. Nr. 40.
3. Bardescu, Eine neue operative Behandlung der varikösen Unterschenkelgeschwüre. Centralblatt für Chirurgie 1899. Nr. 28.
4. Bier, Nachtrag zu meiner Abhandlung: Operationstechnik für tragfähige Amputationsstümpfe. Centralblatt für Chirurgie 1899. Nr. 35.
5. R. Bunge, Zur Technik und Kasuistik der osteoplastischen Unterschenkelamputation nach Bier. Dentsche med. Wochenschrift 1899. Nr. 22—23.
6. Caselli, Le resezioni nel trattamento della tubercolose del piede. Durante's Festschrift. Vol. II.
7. *Catterina, Amputazione osteoplastica intercondiloidea del ginocchio secondo Sabanejew. Suppl. al Policlinico 1898.
8. Chipault, Du traitement des ulcères variqueux par l'élongation des nerfs. Congrès de Chirurgie 1899. Revue de Chirurgie 1899. Nr. 11. Méd. moderne 1899. Nr. 45.
9. P. Clarke, Pelvic tuberculosis. The journal of the Americ. Med. Ass. 1899. June 24.
10. Clarke, Two cases of metatarsalgia. Medical Press 1899. June 14.
11. Delbet, Traitement des ulcères variqueux par le hersage du nerf sciatique. Société de biologie. La semaine médicale 1899. Nr. 19.
12. *Delore, De la voute du pied au point de vue de l'anatomie, de la race de l'art et de son aplatissement. Lyon médical 1899. Nr. 42. 44.
13. Diver, Removal of foreign body from the foot with the aid of the fluorescent screen and Roentgen rays. The Lancet 1899. Febr. 4.
14. Heidenhain, Chopartstumpf mit Erhaltung aller Weichtheile der Sohle. Monatsschrift für Unfallheilkunde 1899. Nr. 11.
15. Hern, A partial amputation of the foot. British medical journal 1899. May 13.
16. Honigmann, Arthrodese und Sehnentransplantation bei Paraplegie der unteren Extremitäten. Allg. med. Centralzeitung 1899. Nr. 29.
17. *Jaboulay, Les arthrites et arthralgies du membre inférieur d'origine sympathique. Lyon médical 1899. Nr. 25.
18. — Le traitement de quelques troubles trophiqnes du pied et de la jambe. Lyon médical 1899. Nr. 32.
19. *Jonnesco, Traitement opératoire des suppurations pelviennes. Troisième congrès internationale de Gynécologie. La semaine médicale 1899. Nr. 36.
20. *Kirmisson, Les difformités acquises des orteils envisagées au point de vue de leur étiologie. Revue d'orthopédie 1899. Nr. 2.
21. A. Kopczynski, Resektion des Fusses nach Obalinski. Gazetta lekarska 1899. Nr. 39.
22. M. Kusnerow, Die Arthrodese, Indikationen, Technik und Resultate dieser Operation. Ljetopis russkoi chirurgii 1899. Heft 5 und 6.
23. Langer, Ueber Bruns'sche Unterschenkelamputationen; insbesondere über deren Dauerresultate. Wiener med. Wochenschrift 1899. Nr. 48 und 49.
24. W. Lapinski, Die orthopädisch-chirurgische Behandlung der Little'schen Krankheit. Gazeta lekarska. Nr. 8 und 9.
25. Ledderhose, Die operativen Indikationen bei schweren Verletzungen der Zehen und des Mittelfusses. Monatsschrift für Unfallheilkunde 1899. Nr. 1.

26. K. G. Lennander, Ueber Ausräumung der Lymphdrüsen in der Leiste und längs der Vasa iliaca und der Vasa obturatoria in einer Operation. Nordisht medicinisht Arkiv. N. F. Bd. X. 1899. Nr. 28. Centralblatt für Chirurgie 1899. Nr. 37.
27. — Ueber die Möglichkeit, Thrombosen in den Venen der unteren Extremitäten nach Operationen zu verhüten, nach denen längeres Stillliegen nöthig ist. Centralblatt für Chirurgie 1899. Nr. 19.
28. *Levi-Sirugne, La maladie de Little. Gazette des hôpitaux 1898. Nr. 92.
29 Ménard, Technique de la résection de la hanche dans la coxalgie. Congrès de Chirurgie. Revue de Chirurgie 1899. Nr. 11.
30. T. Piotrowski, Die Resultate der Resektion des Fusses nach Obalinski. Sammlung der zu Ehren weiland Prof. Obalinski's publizirten Arbeiten.
31. *Roux, Traitement chir. et orthopéd. de la maladie de Little. Paris 1899. Maloine.
31a. E. Salischtschew, Die Entfernung der unteren Extremität mit ihrem Os innominatum (Exarticulatio interileo-abdominalis). Wratsch 1899. Nr. 25 und 26.
31b. W. Schmidt, Zur Frage der Knochenplastik bei der Amputation im Bereich der Diaphysen der Extremitäten. Chirurgia. Bd. VI. Nr. 36.
32. Schmitt, Amputationsstumpf nach Bier. 71. Naturforscherversammlung. Monatsschrift für Unfallheilkunde 1899. Nr. 10.
33. Z. Slawinski, Beitrag zur Anatomie der Varices. Gazeta lekarska 1899. Nr. 52.
34. C. Wilner, Paralysis in children. Its surgical treatment. The journal of the Americ. Med. Ass. 1899. February 11.
35. R. Wreden, Die gegenwärtige Behandlung der traumatischen Verletzungen der Extremitäten. Ljetopis russkoi chirurgii 1899. Heft 4.

Slawinski (33) beschreibt auf Grund eingehender Untersuchungen an der Leiche das Vorhandensein von hernienartigen Ausbuchtungen der V. saphena, zumeist am Oberschenkel, welche ihren Sitz fast ausnahmslos immer unterhalb einer Venenklappe haben. Trzebicky (Krakau).

Diver (13) berichtet über die Entfernung eines Fremdkörpers mit Hülfe von Röntgenstrahlen. Der Fall bietet eine gute Illustration zu der bekannten Thatsache, dass die Auffindung des Fremdkörpers bei der Operation grosse Schwierigkeiten machen, selbst misslingen kann, trotzdem seine Lage nach dem Skiagramm leicht bestimmbar zu sein scheint.

Eine 60jährige Frau hatte sich vor 10 Jahren eine Nadel in den linken Fuss gestossen, welche abbrach und im Fuss sitzen blieb. Seitdem dauernde Beschwerden von wechselnder Intensität beim Gehen, letzteres war zeitweilig unmöglich. Das Skiagramm zeigte die Nadel zwischen 3. und 4. Metatarsalknochen. Am 31. August 1897 wurde in Narkose die operative Entfernung versucht, gelang indessen trotz längeren Suchens nicht. Am 11. Dezember Wiederholung der Operation. Der Fuss wurde zuvor in verschiedenen Richtungen durchleuchtet, in dem Bilde auf dem fluoresc. Schirme lag die Nadel zwischen Metatarsus 3 und 4, parallel dem Knochen. Incision von der Sohle aus ohne Erfolg, die Nadel wurde nicht gefunden. Nach provisorischem Verbande der Wunde wurde deshalb eine kleine Incision am Fussrücken gemacht, der Röntgenschirm vor die Fusssohle gesetzt, die Röntgenröhre 12 Zoll vom Fussrücken entfernt gehalten und, während die Röntgenstrahlen den Fuss durchleuchteten, ein Wundhaken in die Wunde am Fussrücken gesetzt. Mit Hülfe des nun auf dem Röntgenschirm neben dem Nadelschatten auftretenden Schattens des Wundhakens gelang die Lagebestimmung der Nadel durch vorsichtiges Herumführen des Hakens um erstere. Darauf liess sich die Nadel von der Wunde an der Fusssohle aus leicht auffinden und extrahiren. Glatte Heilung.

Um zwei Fälle von Metatarsalgie bereichert J. Clarke (10) die Kasuistik. Nach seiner Anschauung resultirt die Metatarsalgie aus dem Eingesunkensein eines oder mehrerer Metatarsalknochen, es besteht ein gewisser Grad von Plattfuss. Die Köpfchen der eingesunkenen Metatarsalknochen üben einen Druck auf die Nerven aus. Oft bildet sich ein Clavus und vermehrt den Druck auf die Nerven. Die Heftigkeit der Neuralgie und die Ursache der Erkrankung sind wechselnd. Ein schlecht sitzender Schuh, ein Trauma, Rheumatismus zählen zu den disponirenden Momenten.

1. 34jähriger gesunder Mann. Seit 6 Jahren heftige Schmerzattacken, welche vom Kopf des 3. Metatarsalknochens an die Aussenseite des Unterschenkels bis zum Oberschenkel ausstrahlen. Die Intensität der Schmerzen wechselt bei den einzelnen Anfällen, die Schmerzen bleiben oft nach dem Ablegen der Stiefel bestehen. Das Leiden datirt seit einer Durchnässung der Stiefel. Nach dem Trockenwerden derselben verspürte Patient einen Schmerz in der Gegend der Zehenballen, es entwickelte sich über dem Köpfchen des 3. Metatarsalknochens ein Hühnerauge, Druck auf letzteres ruft den Schmerz hervor. Clarke verordnete das Tragen derber Schuhe mit dicken Sohlen, aussen versehen „with a bar of leather three-eighths of an inch in depth and placed behind the heads of the metatarsal bones." Durch diese einfache Massnahme wurden die Beschwerden völlig beseitigt.

2. 35jähriger Geistlicher, Rheumatiker, im Uebrigen gesund. Seit 2 Jahren periodische Schmerzanfälle im linken Fuss, die von der Innenseite der Basis der kleinen Zehe — gegenüber dem Köpfchen des Metatarsus IV — an die Aussenfläche des Unter- und Oberschenkels ausstrahlten. Beim Radfahren strahlt der Schmerz bis in den Arm aus. Längeres Stehen verursachte grosse Pein. Bei der Untersuchung fand Clarke die 2., 3. und 4. Zehen im Metatarso-Phalangealgelenk hyperextendirt, bei Druck hinter das Köpfchen des Metatarsus IV wurde heftiger Schmerz ausgelöst. Das Tragen von Schuhen, die sich im Fall 1 wirksam erwiesen hatten, blieb erfolglos, deshalb Resektion des Kopfes vom Metatarsus IV von einem Dorsalschnitt aus unter gleichzeitiger Tenotomie der Extensor- und Flexorsehne.

Fünf Monate p. op. waren die Beugung und Streckung der Zehe in normalem Umfange möglich, die Beschwerden völlig geschwunden, um nicht wiederzukehren.

Clarke macht darauf aufmerksam, dass bei der Operation nach Resektion des Metatarsalköpfchens das Knochenende an der unteren Fläche gut abgerundet werden müsse.

Um das Eintreten von Thrombosen variköser Venen an den Unterextremitäten zu vermeiden, die im Anschluss an die verschiedenartigsten Operationen, Laparotomien, Operationen wegen Hernien, Appendicitis etc., gelegentlich während der Nachbehandlung der Operirten sich einstellen, und durch sekundäre Embolien zur Todesursache werden können, empfiehlt Lennander (27) Erhöhung des Bettfussendes um 10—50 cm. Unter Berücksichtigung der Ziegler'schen Anschauung, dass die Thrombenbildung 1. durch verlangsamten Blutstrom, 2. durch lokale Veränderungen in den Gefässwänden begünstigt wird, lässt er nach jeder Bauchoperation oder Bruchoperation das Fussende des Bettes durch Unterlegen von Holzklötzen unter die Bettfüsse um 10 bis 50 cm erhöhen. Bei gesunden oder verhältnissmässig gesunden Operirten wird es unbedeutend erhöht, mehr bei durch Krankheit erschöpften und anämischen Patienten oder bei solchen mit Varicen und am meisten — bis zu 50 cm — bei blutarmen herzschwachen Patienten mit Varicen, oder wenn ein schwacher Patient vorher an Thrombose in den unteren Extremitäten gelitten hat. Findet der Patient die erhöhte Lagerung unbehaglich, so wird sie allmählich vermindert, doch nicht bis unter 10—15 cm, und so bleibt sie während des ganzen Aufenthaltes des Patienten im Krankenhaus. Ist der Blutdruck niedrig, die Herzthätigkeit schwach oder unregelmässig, so ist es in Bezug auf die Verhütung der Thrombenbildung in den unteren Extremitäten auch von Gewicht, den Blutdruck zu erhöhen und die Arbeitskraft des Herzens zu vermehren durch subcutane Infusion von Kochsalzlösung und durch eine im Uebrigen zweckmässige tonisirende und stimulirende Behandlung. Selbstverständlich muss man darauf achten, dass nicht ein Theil des Verbandes die Vena cruralis oder die Vena saphena komprimirt. In manchen Fällen (bei Varicen!) ist es zweckmässig, die Beine mit weichen, elastischen Binden zu wickeln.

In den meisten Fällen wird es, nach Ansicht Lennander's, durch dieses Hochstellen des Bettendes möglich sein, Thrombenbildungen in den Venen der unteren Extremitäten vorzubeugen, weil durch diese Massnahme

der Abfluss des venösen Blutes aus den unteren Extremitäten nach dem Herzen erleichtert ist.

Eine Erhöhung des Fussendes des Bettes dürfte auch zu empfehlen sein nach manchen Entbindungen, sowie bei gewissen inneren Erkrankungen, in denen durch langes Bettliegen ein anämischer Zustand und eine im Uebrigen veränderte Blutbeschaffenheit sich zu entwickeln pflegt und bei denen man nicht ganz selten Thrombosen in den Venen der unteren Extremitäten sieht, so besonders beim Abdominaltyphus, langwieriger Enterocolitis, Peritonitiden, die ohne Operation nach langwieriger Rekonvalescenz heilen. Ein Vortheil besteht noch darin, dass anämische Patienten besser zu schlafen pflegen, wenn das Fussende des Bettes erhöht ist.

Hat man eine beginnende Thrombose in einer der unteren Extremitäten diagnostizirt, so erachtet Lennander es für besser, das Fussende des Bettes zu erhöhen, als nur das kranke Bein hoch zu lagern.

Je rascher nämlich die Blutcirkulation ist, desto schneller wird das Fibrinferment, welchem nach unserem Wissen über die Pathogenese der Thromben ein wesentlicher Antheil für die Bildung derselben zukommt, in der Blutmasse vertheilt, und desto rascher dürfte es zerstört werden.

Will man die Ausbreitung eines Thrombus durch Blutgerinnung verhindern, so gilt es deshalb mittelst mechanischer Mittel der lokalen Stase entgegen zu wirken. Das beste Mittel dazu dürfte sein, das Fussende des Bettes recht bedeutend zu erhöhen, da dadurch der Abfluss des Blutes aus den unteren Extremitäten wenigstens bis hinauf in die Vena cava inferior, oder, wenn man nicht Kissen unter die Schultern legt, bis zum rechten Herzvorhof erleichtert wird. Sobald das Blut in die Vena cava inferior gelangt ist, wird der Blutstrom nach dem Herzen zu bei jedem Athemzug durch die Aspiration vom Brustkorb aus beeinflusst. Legt man aber nur das kranke Bein oder vielleicht auch die ganzen unteren Extremitäten hoch, ohne das Fussende des Bettes zu erhöhen, so bildet das grosse Gefässgebiet, das die obersten Theile der Vena saphena magna und der Vena cruralis, sowie der Vena iliaca ext. umfasst, den am tiefsten liegenden Theil der venösen Blutsäule vom Fuss bis zum Herzen. Der Blutstrom vom Fuss bis zum Herzen wird natürlich unter diesen Verhältnissen viel langsamer, als wenn er, wie bei erhöhtem Fussende des Bettes, über eine gleichmässig schiefe Ebene vom Fuss bis zum rechten Vorhof oder wenigstens bis in die Vena cava inferior fliessen kann. Es ist also nothwendig, auch das Bett zu erhöhen.

An der Hand einer grösseren Reihe von schweren Extremitätenverletzungen bespricht R. Wreden (35) die Vorzüge der konservirenden Behandlung vor der primären Amputation, ohne etwas Neues zu bringen.

Wanach (St. Petersburg).

Lennander (26) hat auf Grund der bekannten Erfahrungsthatsache, bei Lymphdrüsenerkrankungen in der Leistenbeuge, zumal maligner Natur, dass die Erkrankung zur Zeit, wo die Leistendrüsen ausgeräumt werden, häufig bereits auf die Drüsen der Fossa iliaca übergegangen, aber bei der Untersuchung noch nicht nachweisbar ist, ein Operationsverfahren erdacht, durch welches man in einer Sitzung eine vollständige zusammenhängende Ausräumung der Drüsen in der Leiste und längs der Vasa obturatoria und der Vasa iliaca bis zur Teilung der Aorta hinauf, wenn es nöthig sein sollte, ausführen kann.

Die Operationstechnik beschreibt Lennander folgendermassen:

Hautschnitt von der Symphyse aus längs dem Lig. Pouparti bis zur Spina ilei ant. sup. und danach längs des vorderen Drittels oder bis zur Mitte der Crista ossis ilei. Von diesem Querschnitt aus wird vor der Art. femoralis ein Längsschnitt gemacht. Die Leiste wird in der typischen Weise ausgeräumt, wobei auch die tiefen Drüsen zwischen den Vasa femoralia superfic. und den Vasa femoralia profunda entfernt werden.

Das Lig. Pouparti wird vom Tuberculum und Pecten ossis pubis, von der Fascia lata und der Fascia iliaca losgeschnitten. Die Vasa epigastrica inferior. und die Vasa circumflexa il. int. werden doppelt unterbunden und abgeschnitten. Einige Drüsen, die sich um die proximalen Theile dieser Gefässe herum zu finden pflegen, sucht man auf und exstirpirt sie. Die Bauchmuskeln werden dicht an der Crista ossis ilei dieser entlang in der Ausdehnung des Hautschnittes durchschnitten. Mit Leichtigkeit wird dann das Peritonenm von der Fossa iliaca und vom nächsten Theil des kleinen Beckens gelöst. Dem Peritoneum folgen das Vas deferens (Lig. rotundum), die Vasa spermatica, das Lig. vesico-umbilicale laterale vel A. umbilicalis und der Ureter.

Die Lymphdrüsen können nun im Zusammenhang im Annulus femoralis, um die Vasa iliaca ext. bis zur Theilung der Art. iliaca communis und um die Vasa obturatoria und hypogastrica herum exstirpirt werden. Findet man es für nöthig, die Operation weiter nach oben zu fortzusetzen, so wird der Hant- und Muskelschnitt längst der Crista oss. ilei nach Bedürfniss verlängert, wonach die Drüsenausräumung längs der Vasa iliaca comm. fortgesetzt werden kann.

Von den Vasa iliaca aus wird ein doppelt mit Gaze umgebenes Drainrohr nach dem hintersten Theil der Wunde geführt oder nach anssen durch eine besondere, sehr geräumige Oeffnung weiter nach hinten zu in der Lumbalgegend.

Von den Vasa obturatoria aus wird ein Drainrohr vor die Iliacalgefässe gelegt und durch den Hautschnitt unterhalb des Lig. Ponparti nach aussen geführt. Das Lig. Pouparti wird äusserst sorgfältig an seinen alten Platz festgenäht. Die Bauchmuskeln werden an die Crista ossis ilei und in so grosser Ausdehnung nach hinten von der Spina ilei ant. sup. festgenäht, dass die übrig bleibende Oeffnung nm die Drainage herum sehr geräumig wird. Durch die ausgeführte Operation wird also die Bauchwand nicht in anderer Weise beschädigt, als dass sie in ihrer Gesammtheit abgelöst und an ihren Knochen- und Fascienbefestigungen wieder angenäht wird. Kein motorischer Nerv wird beschädigt.

Dieselbe Schnittführung kann auch angewandt werden, wenn die Operation in zwei Sitzungen gemacht wird. Man lässt dann den Querschnitt an der Spina ilei ant. sup. schliessen, tamponirt die Wunde in der Leiste und räumt die Fossa iliaca und das kleine Becken nach ungefähr acht Tagen ans.

Die hier vorgeschlagene Schnittführung darf nicht bei suppurirenden Lymphadenitiden angewendet werden, weil man dabei nicht auf Festheilung des Lig. Pouparti per primam intentionem rechnen kann.

Diese Operation ist indizirt:

a) bei Krebs oder Sarkom der Lymphdrüsen in der Leiste, unter der Voraussetzung, dass die primäre Geschwulst radikal exstirpirt werden kann, und dass keine anderen, nicht radikal operirbaren Drüsenmetastasen sich vorfinden;

b) bei hochgradiger Lymphdrüsentuberkulose in der Leiste und in der Fossa iliaca, wenn sich keine Kontraindikationen gegen eine grosse Operation vorfinden.

Bei der Operation wegen Tuberkulose werden nur die kranken Lymphdrüsen und die umgebenden Gewebe exstirpirt, die man als krank erkennt. Alles gesunde Bindegewebe und Fettgewebe um die Gefässe herum wird so viel als möglich gespart, um die Entstehung eines stellvertretenden kollateralen Lymphkreislaufes durch Erweiterung ganz kleiner Lymphgefässe und durch Zuwachs fast mikroskopischer Lymphdrüsen zu erleichtern. Dasselbe gilt natürlich in noch höherem Grad bei der Operation wegen suppurirender Lymphadenitiden.

Die bemerkenswerten Resultate, welche Chipault (8) seit 5 Jahren bei der Behandlung des Mal perforant mittelst Dehnung der Plantarnerven

erzielt hat, haben ihn veranlasst, dass gleiche Verfahren zur Heilung der varikösen Unterschenkelgeschwüre anzuwenden.

Hier wie dort ist der Eingriff basirt auf die „suractivité proliférante des tissus, que détermine l'élongation nerveuse." Diese neue Methode in der Behandlung der varikösen Geschwüre zerfällt in zwei Theile:

1. Dehnung des Nerven, welcher das Hautgebiet innervirt, auf welchem sich das Geschwür befindet, weder zu weit vom letzteren entfernt, damit der trophische Einfluss der Dehnung zur Geltung gelangt, (ni trop loin de celui-ci, l'excès de distance pouvant annuler l'influence trophique) noch in allzu grosser Nähe des Ulcus, damit die Operationswunde nicht in das dem Geschwür benachbarte pathologisch veränderte und infizirte Gewebe zu liegen kommt. Die Nerven, deren Dehnung in Frage kommt, sind: der Nervus saphenus internus am Adduktorenschlitz oder im oberen Abschnitt des Unterschenkels; der Nervus peroneus, hinter dem Fibulaköpfchen, oder an seiner Teilungsstelle, wo sich die Dehnung eventuell nur auf den Nervus musculo-cutaneus zu erstrecken braucht; der Nervus saphenus externus im Gebiet der Wade. Am häufigsten ist, entsprechend dem gewöhnlichen Sitze der Geschwüre, die Dehnung des N. musculo-cutaneus, allein oder im Verein mit der des Nervus saphenus internus indizirt.

Die Dehnung muss vorsichtig erfolgen, in Rücksicht auf die leichte Zerreissbarkeit der Nerven an den Unterextremitäten von Personen, die an Varicen leiden.

2. Direkte Behandlung des Geschwüres, welche bei sehr ausgedehnten Ulcerationen mit weitgehenden Veränderungen der umgebenden Haut in gründlicher Ausschabung des Geschwürgrundes zu bestehen hat.

Nicht zu grosse Geschwüre dagegen, welche nach der Tiefe zu die Aponeurose nicht durchbrochen haben, werden nach zuvoriger gründlichster Desinfektion spindelförmig im Gesunden umschnitten und excidirt, die neu entstandenen Wundränder können nach genauer Blutstillung durch zahlreiche Nähte meistens völlig vereinigt werden. Die Nachgiebigkeit der Haut an den Unterschenkeln ist sehr beträchtlich. Es wird hierdurch wie bei der Methode von Schwartz (cf. d. Jahresber. für 1898. p. 1019) ein „elastischer Hautstrumpf" geschaffen (un véritable bas elastique de peau), welcher die Cirkulationsverhältnisse für die ektasirten Venen bessert und einem Recidiv entgegenwirkt. Kompressivverband, Hochlagerung des Beines. Auf diese Weise kann man unter einem Verbande Heilung per. pr. int. erzielen.

Chipault hat sein Verfahren in fünf Fällen von hartnäckigen Unterschenkelgeschwüren mit vollem Erfolge angewandt. Zwei Heilungen liegen bereits über zwei Jahre zurück. Chipault hat die Ueberzeugung, dass die Nervendehnung bei der Behandlung des in Frage stehenden Leidens in Zukunft eine grosse, wenn nicht die grösste Rolle spielen wird.

Früher bereits, als Chipault hat Bardescu (3) eine identische Behandlung mit gutem Erfolge angewendet, wie aus seinen diesbezüglichen Veröffentlichungen im Dezember 1897 hervorgeht.

Die Indikation für den Eingriff fand Bardescu in der Pathogenie des Ulcus varicosum des Unterschenkels selbst, das nach den neueren Forschungen als eine phlebo-neuro-trophische Störung angesehen werden könnte. Deshalb genügt die Trendelenburg'sche Operation, die auf die pathogene Rolle der Varicen gestützt ist, häufig nicht, da ausser den pathologisch-anatomischen Veränderungen der Gefässe auch noch bedeutendere Läsionen der Nerven

für die Pathogenese der varikösen Ulcera in Betracht kommen. In Folge dessen muss die Behandlnng des chronischen Unterschenkelgeschwüres sowohl auf die Modifikation des Rückflusses im Kreislauf wie der trophischen Innervation sich erstrecken.

Nach diesem Grundsatze hat Bardescu in folgenden 2 Fällen gehandelt:

P. V., 45jähriger Bauer, aufgenommen am 19. September 1897 mit chronischem Geschwür des Unterschenkels, seit 8 Jahren vorhanden und von einer Verletzung herrührend, in einer Ausdehnung von 14 und 8 cm, mit gangränösem Detritus bedeckt und mit schwieligen Rändern. Varicen an den Unterschenkeln. Die Tibia ist etwas verdickt. Am 28. September wird unter Lokalanästhesie mit Kokain die Resektion der V. saphena magna im mittleren Drittel des Unterschenkels vorgenommen. Am 8. Oktober wird in der Chloroformnarkose die Fingerdehnung des N. peroneus communis hinter dem Fibulakopf gleich oberhalb seiner Endäste ausgeführt. Nach der Dehnung wurde der Nerv zerfasert und die Fascikel desselben mit der Spitze des Bistouri getrennt, damit die varikösen Gefässe des Nerven so viel wie möglich zerstört würden. Der Nerv ist dann an seine frühere Stelle gebracht worden, die Wunde geschlossen und mit einem trockenen antiseptischen Verband versehen.

Nach der Operation bemerkten wir eine vorübergehende Anästhesie des N. peroneus superficialis. Die schwieligen Ränder beginnen sich zu reinigen, nach 17 Tagen ist das Geschwür um die Hälfte verkleinert und von schönen Granulationen bedeckt. Pat. wird am 27. November geheilt entlassen; an Stelle des Geschwürs ist eine ziemlich resistente Narbe vorhanden.

Der zweite Patient, J. B. 50jähriger Gräber, wird am 27. September 1897 mit Varicen beider Unterschenkel, Ekzem und Ulcus chronicum des linken Unterschenkels aufgenommen. Vor 7 Jahren erschien das variköse Oedem der unteren Extremitäten; vor 6 Jahren das Ekzem, das schon öfters geheilt worden ist; vor 4 Jahren bildete sich ein Geschwür, das anfänglich im unteren Drittel, an der äusseren Seite des Unterschenkels begrenzt war, und das nun 8 und 5 cm gross ist. Nach 2 Jahren erschien etwas höher und nach hinten ein zweites Geschwür, das die Grösse eines Fünffrankstückes erreichte. Beide Geschwüre waren durch keine Behandlung zu beeinflussen.

Am 28. September 1897 wird unter Lokalanästhesie mit Eucain die Resektion der Vena saphena magna vorgenommen; am 7. Oktober wird in der Chloroformnarkose die einfache Fingerdehnung des N. peroneus communis, wie geschildert, ausgeführt. Der Eingriff lieferte ein ganz ausgezeichnetes Resultat, denn der Patient wird nach 26 Tagen vollständig geheilt entlassen. Ich habe den Patienten nach einem Jahre wiedergesehen und fand denselben wie bei der Entlassung, obwohl derselbe zu seinen früheren Gewohnheiten und Arbeiten zurückgekehrt ist.

Bardescu glaubt, dass beide Operationen mit besserem Erfolg in einer Sitzung auszuführen sind. Was die Wahl des Nerven betrifft, so wird man jedes Mal den Nerven wählen, welcher die ergriffene Region beherrscht. Für kleinere, oberflächliche, begrenzte Alterationen wird man die betreffenden Hautäste berücksichtigen, einen oder mehrere, wie den N. saphenus und den N. peron. superficialis.

Delbet (11) glaubt, dass es ausser den Ulcera varicosa, die vaskulären Ursprunges sind, eine andere Kategorie von Geschwüren giebt, welche einer fehlerhaften Innervation entspringen.

Delbet hat ein Ulcus dieser letzteren Gruppe durch Dehnung des Nervus ischiadicus zur Heilung gebracht. Unmittelbar nach der Operation resultirte eine erhebliche Hyperästhesie an der Unterextremität von dreitägiger Dauer. Schon während dieser Zeit traten am Geschwür Heilungsvorgänge auf, die zu schneller Vernarbung desselben führten. Da der Fall vereinzelt ist, lässt Delbet es dahingestellt, ob der erwähnte operative Eingriff stets denselben Erfolg haben wird.

Jaboulay (18) erreichte in einem Falle, wo es sich um dem Mal perforant ähnliche trophische Störungen am Fusse handelte, nach

Freilegung der Arteria femoralis im Scarpa'schen Dreieck wie zur Unterbindung, und Dehnung der hier befindlichen Gefässnerven, Heilung.

Der 45jährige syphilitische Patient, Potator, hatte seit 3 Wochen am rechten Fusse mehrere schwarze, nekrotische Hautstellen, eine an der Planta pedis, unter dem Köpfchen des 2. Metatarsus, eine zweite an der Innenfläche der Endphalanx der grossen Zehe und eine dritte in derselben Gegend der zweiten Zehe. Die Stellen waren spontan entstanden, unter Schmerzen im ganzen Fusse, zumal am Rücken der zweiten Zehe. Ein Chirurg hatte 3 Monate zuvor wegen der heftigen Schmerzen den 3. Matatarsalknochen resezirt, in der Annahme, dass die Beschwerden von hier ausgingen. Die Sensibilität an der Haut des rechten Fusses war vielleicht etwas herabgesetzt, seine Motilität intakt; keine Cirkulationsstörungen am Fuss, Urin normal, pathologische Erscheinungen von Seiten des Rückenmarks fehlten. Die Haut des rechten Unterschenkels zeigte eine schwärzliche Verfärbung, der Kranke klagte am rechten Unterschenkel über ähnliche Schmerzen wie an der zweiten Zehe, konnte nur mit Hülfe eines Stockes hinkend sich fortbewegen.

Am Tage nach der Operation, die, wie erwähnt, in Freilegung der Arteria femoralis bestand und Dehnung „de deux nerfs, qui vinrent sur une longeur de 15 cm environ", bildete sich an der Planta pedis eine grosse Blase, die nach achtägigem Bestehen kleiner wurde, am zehnten Tage beim Auftreten des Patienten platzte. In ihrem Bereich war die darunter liegende Haut ulcerirt, die Ulceration heilte, da der Patient absolute Bettruhe nicht innehielt, im Laufe von 5 Wochen.

Von den nekrotischen Hautstellen stiess sich die an der Planta pedis gelegene 9 Tage p. op. ab unter Zurücklassung einer glatten Hautnarbe, die Abstossung der beiden anderen Schorfe erfolgte 3 Tage später in derselben Weise.

Sechs Wochen p. op. verliess der Kranke das Hospital ohne Stütze und ohne beim Gehen zu hinken. Es bestand noch leichte Schmerzhaftigkeit an der zweiten Zehe.

Hinsichtlich der Wirkungsweise dieses therapeutischen Eingriffes weist das Auftreten der grossen Blase, wenige Stunden nach der Operation darauf hin, dass durch die letztere eine erhebliche vaso-motorische Umwälzung in der grossen Gefässbahn der Unterextremität und eine Aenderung in der Blutdurchströmung des Fusses und Unterschenkels herbeigeführt wurde. (Elle [phlyctène] indique, qu'un trouble vaso-moteur intense a été apporté dans la grande voie circulatoire du membre inférieur, et que le régime de l'irrigation du pied et de la jambe a été modifié.)

Es scheint, dass in Folge des Eingriffes eine vermehrte Blutzufuhr zu den ungenügend von Blut durchströmten, in Folge dessen mangelhaft ernährten Gebieten stattfand, sodass die im Absterben begriffenen Gewebe sich wieder erholen, die nekrotischen Plaques abstossen und darunter eine feste Narbe bilden konnten.

Bardenheuer (1) besprach auf der 71. Naturforscherversammlung die Resektion der Synchondrosis sacro-iliaca wegen Tuberkulose.

Bardenheuer führt an, dass das Leiden häufiger sei, als man im Allgemeinen annimmt. Er hat in den letzten 5—6 Jahren 20 Fälle beobachtet. Das Leiden ist fast ausnahmslos ein primär lokales und kommt besonders bei Männern und nur bei Arbeitern im dritten Decennium zur Beobachtung; letzteren Umstand benutzt er zur Begründung der Annahme, dass es traumatischen Einflüssen seine Entstehung verdankt, den häufig wiederkehrenden Erschütterungen des Stammes, wie sie durch starke Arbeiten, Heben schwerer Lasten eingeleitet werden. Das Kreuzbein ist meist am tiefsten erkrankt; quer durch das Kreuzbein hindurch verbreitet sich das Leiden oft bis in das gleiche Gelenk der anderen Seite.

Die Hauptsymptome des Leidens sind:

1. Die spontanen Schmerzen, Schmerzgefühl im Rücken bei längerem Stehen.

2. Die ausstrahlenden Schmerzen dem N. ischiadicus entlang.
3. Druckschmerz an der hinteren und vorderen Seite des Gelenkes.
4. Schmerz beim Zusammenpressen der Darmbeinschaufeln.
5. Nachweis einer Verdickung an der vorderen und hinteren Seite des Gelenkes.
6. Das Bestehen eines Abscesses unterhalb des Lig. Poup. oder unterhalb der Mm. glutaei oder in der Iliacalgegend oder vor, resp. hinter dem Gelenke, der Gelenksfuge genau entsprechend.

Die Prognosis des Leidens ist ungünstig bei bestehendem Abscesse für den Fall, dass nicht resezirt wird. Die Kranken gehen nach dem Aufbruche an profuser Eiterung und amyloider Entartung der Unterleibsdrüsen zu Grunde. Tuberkulose der Lunge entwickelt sich meist erst zum Schlusse. Die Resektion ist indizirt bei der Entwickelung eines Abscesses und giebt relativ günstige Aussicht bezüglich der definitiven Ausheilung und bezüglich der dauernden Heilung; bezüglich des Wundverlaufs 30% Mortalität; in den letzten vier Fällen ist keiner gestorben wegen der verbesserten Technik. Die Operation wird vom modifizirten Sprengel'schen Schnitt, wie er für die Resectio coxae angegeben ist, ausgeführt.

Der Schnitt beginnt dort, wo das vorderste Drittel ins mittlere Drittel der Crista ilei übergeht; er trennt gleichzeitig die äussere Lippe der Crista ilei ab; er verläuft nach hinten bis zu den Processus spinosi (cristaler Schnitt), von hier steigt er senkrecht nach unten bis zum Os coccygis (spinaler Schnitt) und von dort wendet er sich gegen den Trochanter minor (Trochanterenschnitt), ohne ihn zu erreichen. Alsdann wird das Periost von der äusseren Fläche des Os ilei bis zur Incis. ischiad. maj. abgelöst. Das Gleiche geschieht an der Innenseite des Os ilei bezüglich des Labium int. und des Periostes. Dann wird mit einer Scheere ein Keil aus dem oberen Rande und der oberen Hälfte des Os ilei herausgeschnitten und von dem Knochendefekte aus mittelst einer von innen nach aussen gebogenen Knochenzange eine Gigli'sche Säge durch das Foramen ischiadicum und den Rest des Os ilei geleitet.

Die Durchsägung ist jetzt bald vollendet. Man setzt nun einen recht breiten Meissel auf das Gelenk, parallel den Gelenkflächen auf und hebelt mittelst desselben und mittelst die Sägefläche fassenden Haken die Darmbeinschaufel aus ihrer Gelenkverbindung heraus. Alsdann kann man mit Leichtigkeit den Gelenkstheil des Os sacrum mittelst der Gigli'schen Säge entfernen. Ist das Kreuzbein tiefer affizirt, so führt man entlang den drei Nervenwurzeln drei Leitsonden bis in den Wirbelkanal und meisselt zwischen denselben, mittelst schmaler Meissel, die Knochenbrücken heraus. Man kann und muss oft bis in den Wirbelkanal vordringen. Alsdann wird der hintere Theil der Wundhöhle vom spinalen Schnitttheile aus ausgestopft, während der obere cristale und untere trochantere Abschnitt vernäht wird. Die letzten Patienten sind auf den Bauch gelagert worden. Wenn die Bauchlage nicht vertragen wird, so wird eine Gipshose über den aseptischen Verband gelegt. Im ersteren Falle betrug die Heilungsdauer 6 Wochen, im 2. und dritten 2—3 Monate, im 4. wahrscheinlich 6 Wochen.

Diskussion: Herr Schede (Bonn) hat 26 Fälle von Tuberkulose der Articulatio sacro-iliaca operirt. Ein 27. Fall ist jetzt in Bonn wegen Osteomyelitis der Beckenschaufel operirt worden. Er wendet denselben Schnitt an, der sich im Uebrigen nach seiner Meinung von selbst ergiebt. Der Eingriff ist sehr gross wegen der starken Blutung. Die Patienten gehen aber auch

trotz der Operation zu Grunde, wenn man die Eiterung nicht ganz verfolgen kann. Schede glaubt aber, dass die Operation häufig nicht nöthig ist, sondern dass man, wie bei der Tuberkulose des Kniegelenks, mit Jodoforminjektionen in die Synchondrose und passender Fixation auskommen kann. Ein genau anschliessender Gipsverband in Suspension hebt durch die Entlastung die spontane Schmerzhaftigkeit auf. Von seinen 26 Fällen sind 10 gestorben, 10 geheilt, die anderen nicht geheilt.

Herr Bardenheuer (Köln): Man muss bei dieser Operation natürlich sowohl die Abscesse entleeren, wie auch das Kranke fortnehmen. Beides kann man am besten mit dem Sprengel'schen Schnitt machen und zwar, was wichtig ist, in einer einzigen Sitzung, während er früher gezwungen war, in zwei oder drei Sitzungen zu operiren. Seitdem er ausserdem früher nach Meisselung häufig Fettembolie erlebte, wendet er den Meissel nicht mehr an. Die Verluste Schede's glaubt er darauf zurückführen zu müssen, dass derselbe nicht rein exstirpirt hat. Man ist häufig gezwungen, auch vom Os sacrum ein Stück mit fortzunehmen. Natürlich operirt man überhaupt nur, wenn ein Abscess vorhanden ist (cf. die Jahresberichte für 1897 u. 1898. Ref.).

Salischtschew's (31 a) Patient, ein 38jähr. Mann, hatte ein enormes periostales Sarkom, das von den Beckenknochen ausgegangen war, nach oben bis zur Nabelhöhe und nach unten bis zur Mitte des Oberschenkels reichte. Da die Geschwulst, trotzdem sie 2¼ Jahre bestand, gut abgegrenzt war und keine nachweisbaren Metastasen gemacht hatte, entschloss sich Salischtschew zur Entfernung der Unterextremität mit der entsprechenden Beckenhälfte. Die Technik war folgende: Schnitt durch die Bauchdecken von der Spitze der 12. Rippe, parallel dem Poupart'schen Band bis zum Tuberculum pubicum, Ablösung des Peritoneum bis zur Art. und Vena iliaca communis, Unterbindung der Gefässe 3 cm unterhalb der Theilungsstelle der Aorta. Verlängerung des Hautschnittes längs dem absteigenden Schambein- und aufsteigenden Sitzbeinast bis zum Sitzknorren; mit dem Ende dieses Schnittes wurde ein äusserer Hautschnitt verbunden, der auf der Mitte der Crista ilei in der Bauchdeckenwunde beginnend, hinter dem Trochanter major und durch die Gesässfalte geführt wurde. Darnach wurden die Bauchmuskeln vom horizontalen Schambeinast abgelöst, der Samenstrang nach innen gezogen, das Ligament. suspensorium penis, das Corpus cavernosum penis und der Musc. ischio-cavernosus von den Knochen abgetrennt sowie die Fascia pelvis durchschnitten und der M. levator ani vom Knochen und dem Musc. obturator internus gelöst. Darauf folgte die Durchtrennung der Symphyse, die Ablösung der Muskelansätze an der hinteren Partie der Crista ilei und die Durchschneidung des Psoas major (dessen untere Partie von der Geschwulst durchwuchert war), der Vasa obturatoria und des Nervus obturatorius sowie des Gefäss- und Nervenbündels am Foramen ischiadicum majus. Mit der Durchtrennung der Symphysis sacro-iliaca von vorn nach hinten war die Ablösung der Extremität nebst zugehöriger Beckenhälfte vollendet. Die Blutung in der Wunde war unbedeutend. Um dem weit entblössten Peritoneum einen sicheren Halt zu geben, wurden oben die Stümpfe des Musc. sacro-lumbalis und Psoas, unten der Glutaeus maximus mit den durchschnittenen Bauchmuskeln vernäht. Darnach Drainage im unteren Wundwinkel und Hautnaht. Der Wundverlauf war durch oberflächliche Eiterung komplizirt, die nach Oeffnung der Hautwunde sistirte. Der Rest der granulirenden Wunde wurde mit Transplantation gedeckt. Weder von Seiten der Bauchorgane noch von Seiten des

Harn- und Geschlechtsapparates waren dauernde Störungen zu bemerken. Pat. wurde nach 3½ Monaten ganz gesund entlassen. — Das Sarkom bestand meist aus Spindelzellen, stellenweise aus Rundzellen und osteoidem Gewebe.

Wanach (St. Petersburg).

Ueber die von ihm befolgte Technik der Hüftgelenksresektion bei der Coxitis sprach Ménard (29) auf dem französischen Chirurgenkongress.

Die Indikation zur Resektion des tuberkulös erkrankten Hüftgelenks ist für Ménard eine dreifache:

1. Wenn die Erkrankung durch einen Abscess komplizirt ist, welcher auf Injektionsbehandlung nicht weicht.
2. Bei frischer fistulöser Coxitis.
3. Bei veralteter fistulöser Coxitis.

Im ersteren Falle kann nach der unter allen aseptischen Kautelen ausgeführten Operation die Wunde völlig vereinigt werden und per prim. int. heilen, während sie unter den beiden anderen Voraussetzungen offen bleibt. Die Resektionsmethode unter aseptischen Verhältnissen ist das Normalverfahren. Die Schnittführung, durch welche oft gleichzeitig der Abscess eröffnet wird, liegt vorn, in einer vertikalen, durch die Sp. ant. sup. ilei verlaufenden Linie. Sie wird durch einen horizontalen Schnitt vervollständigt, welcher den Trochanter major völlig freilegt.

Der Schenkelhals wird in situ durchtrennt, der Schenkelkopf nicht zuvor luxirt in Rücksicht auf die eventuelle Brüchigkeit des Knochens bei veralteten Coxitiden.

Nach Entfernung des Schenkelkopfes folgt die vollständige Auslöffelung der Gelenkhöhle von fungösen Granulationen, die Ausräumung der Pfanne, Entfernung von Sequestern, die Erweiterung eventueller Pfannenperforationen, sowie die Ausräumung im Becken gelegener Herde. Dies ist der wichtigste Theil der Operation. Ist er sicher gelungen, kann man die Wunde völlig schliessen, ohne Drainage.

Ueber den Verband kommt ein zweiter Gipsverband, welcher für Immobilisation der Hüfte sorgt. Vor Erhärtung desselben soll die Extremität in Abduktionsstellung gebracht werden unter energischem Zug, wodurch der Trochanter heruntergeholt wird. Die Verlängerung der Extremität, welche hieraus resultirt, wird während der Nachbehandlung durch permanente Extension dauernd erhalten.

Bei 19 auf diese Weise radikal operirten Kranken hat Ménard definitive Heilung erreicht. Fisteln blieben vorübergehend nur bei den mit Drainage behandelten Fällen zurück. Sie sind sämmtlich geheilt.

Die Wirksamkeit des Zuges an der Extremität beim Verbande und während der Nachbehandlung zeigte sich in der Geringfügigkeit der zurückbleibenden Verkürzung des Beines, welche theils gänzlich fehlte, theils nur 1—2 cm betrug.

Bei der frischen fistulösen Coxitis gestaltet sich die Operationstechnik in derselben Art. Gründlichkeit bei der Operation ist die Hauptsache. Offene Wundbehandlung. Tamponade mit Jodoformgaze.

Die Heilungsdauer beträgt im Durchschnitt 4—5 Monate. In mehr als der Hälfte der Fälle erfolgt Heilung ohne Fistel. Die zurückbleibenden Fisteln schliessen sich nach sehr verschieden langer Zeit.

Die Heilung veralteter, fistulöser Coxitiden ist viel schwieriger zu erreichen. Häufig ist das Os ilei sekundär erkrankt, wodurch ein unberechen-

bares Hinderniss für den Heilungsprozess gegeben ist. Von einer konservativen Operation ist hier häufig nichts zu erwarten.

Ménard legt grossen Werth auf die schnelle Ausführung der Hüftresektion, um dem fast stets der Operation folgenden Shock nach Möglichkeit zu begegnen.

Schmidt (31b) hat bei zwei Unterschenkel- und einer Oberschenkelamputation die Sägefläche der Knochen mit einem Periost-Knochenlappen nach Bier gedeckt. An den Unterschenkeln waren die Stümpfe vorzüglich und konnten ohne jegliche Beschwerden direkt als Stützflächen benutzt werden. Nach der Oberschenkelamputation stiess sich nachträglich die Knochenplatte ab, der Stumpf blieb aber unempfindlich. — Zu wünschen ist eine Vereinfachung der Technik. Von besonderer Bedeutung ist die Bier'sche Methode für die Armenpraxis, weil sie die Benutzung von Prothesen ermöglicht, die jeder geschickte Handwerker liefern kann. Wanach (St. Petersburg).

Aus der Königsberger chirurgischen Klinik veröffentlicht Bunge (5) unter dem Titel „Zur Technik und Kasuistik der osteoplastischen Unterschenkelamputation nach Bier" die Erfahrungen, welche dort bei Anwendung der Bier'schen Methode gewonnen worden sind. Seit mehr als zwei Jahren ist dieselbe in der Klinik an nunmehr 15 Fällen erprobt, und hat sich derart bewährt, dass sie zur Zeit als das Normalverfahren bei Unterschenkelamputationen gilt und unter den typischen Operationen im Operationskurs und im Fortbildungskurs für Militärärzte seit zwei Semestern gelehrt wird.

Die Technik der Operation, wie sie jetzt an der Klinik als typisch geübt wird, beschreibt Bunge folgendermassen:

Unter Esmarch'scher Blutleere wird ein vorderer innerer Hautlappen gebildet, dessen Basis an der Stelle oder nur wenig höher liegt, an der die Absetzung der Knochen erfolgen soll. Die Basis des Lappens umfasst ungefähr die Hälfte des Unterschenkels, die Länge entspricht dem Durchmesser des Unterschenkels an der Stelle, wo die Absetzung erfolgen soll. Das periphere Ende des Lappens soll nicht spitz, zungenförmig zulaufen, sondern ist breit, mit abgerundeten Ecken (Epaulettenlappen); die Mitte des Lappens fällt gerade auf die Innenfläche der Tibia. Der Hautlappen wird unter Vermeidung jeder Periostverletzung bis zu seiner Basis zurückpräparirt und nach oben geschlagen. An der der Spitze des Lappens entsprechenden Stelle wird das Periost quer durchschnitten und etwas nach oben und unten geschoben; ebenso wird dasselbe etwa 2—3 mm von den Kanten der Tibia entfernt der Länge nach eingeschnitten. Die Schnitte markiren die Grenzen des auszusägenden Periostknochenlappens. An der unteren Umrandung des so markirten Periostknochenlappens wird ein kleiner Keil aus der Tibia mit der Basis nach vorn ausgesägt, um die Säge beim Aussägen des Periostknochenlappens bequem einsetzen zu können. Das Blatt der Säge wird nunmehr horizontal gestellt, und von dieser keilförmigen Lücke der Tibia aus wird parallel der vorderen Fläche der Tibia eine 2 4 mm dicke Lamelle der Corticalis in den den seitlichen Einschnitten am Periost folgenden Linien ausgesägt. Dieser Akt, das Wesentliche der ganzen Operation, erfordert einige Aufmerksamkeit, ist aber technisch nicht im mindesten schwierig. Bei Kindern wird meist beim Absägen des Deckels die Markhöhle in ganzer Ausdehnung eröffnet. Die Länge des Periostknochenlappens variirt, je nachdem man nur die Tibia oder Tibia und Fibula damit decken will; im ersten Falle ist er ca. 3 cm, im zweiten ca. 5 cm lang. Bei tiefen Amputationen haben wir in einem Theil der Fälle beide Knochen mit dem Deckel bedeckt, während bei hohen Amputationen regelmässig auf die Tibia allein ein Knochendeckel aufgepflanzt wurde. In neuerer Zeit haben wir uns entschlossen, auch bei tiefen Amputationen die zur Erzielung eines vollständigen Resultates ausreichende Bedeckung der Tibia allein vorzunehmen; man spart dabei einige Centimeter an der Länge des Stumpfes, ein nicht zu unterschätzender Vortheil.

Durch ein feines, unter die abgesägte Knochenlamelle geschobenes Elevatorium wird der Periostknochenlappen nunmehr von der Unterlage abgehebelt, bis er an seiner Basis einbricht. Irgend welche Vorsichtsmassregeln braucht man hierbei, wenn man nicht zu

brüsk abhebelt, nicht zu beobachten. Bei keinem unserer Fällo ist es zu einer Lösung oder in Betracht kommender Lockerung des Zusammenhanges zwischen Periost und Knochen gekommen. Eine Sicherung dieses Zusammenhanges, etwa in der Art, wie es Payr vorschlägt durch Umlegen von Gummidrains, hat sich uns durchaus als entbehrlich erwiesen. Um den so gewonnenen Periostknochendeckel bequem und ohne Spannung auf die anzulegende Tibia- (und event. Fibula-)Sägefläche klappen zu können, ist es nöthig, einen 1,5—2 cm langen beweglichen Perioststiel zu schaffen.

Man erreicht dies am einfachsten dadurch, dass man die beiden seitlichen Schnitte im Periost um 2—3 cm nach oben verlängert, das Periost dementsprechend von der Vorderfläche der Tibia ablöst und erst in dieser Höhe, ca. 2 cm oberhalb der Umklappungsstelle des Knochendeckels, nach Durchtrennung der Weichtheile mit hinterem Halbzirkelschnitt in gewohnter Weise absetzt. Der durch den beweglichen Perioststiel in ziemlich weiten Grenzen bewegliche Knochendeckel ruht dabei auf dem nach oben geschlagenen Hautlappen (Fig. 66—68). Will man nur die Tibia mit einem Knochendeckel bedecken, so empfiehlt es sich, die Fibula einige Centimeter höher abzusetzen, damit die an der Fibulasägefläche später entstehende Knochennarbe keinem Druck beim Tragen einer Prothese ausgesetzt ist.

Es folgt exakte Blutstillung vor und nach Abnahme des Schlauches; auf exakteste Blutstillung ist grosser Werth zu legen, da Hämotomo die Heilung, auch ohne hinzutretende Infektion, verzögern können.

Der Periostknochendeckel wird nunmehr auf die Knochensägefläche aufgeklappt; sollte der Perioststiel etwas zu kurz gerathen sein und sich beim Umklappen der Deckel etwas spannen, so lässt sich dem auf's Leichteste durch Abknoifen eines entsprechenden Stückchens Knochen am centralen Ende des Knochenlappens abhelfen. Eine Gefährdung des Zusammenhanges zwischen Periost und Knochen wird dadurch in keiner Weise bedingt; und thut man gut, den Deckel während des Abkneifens nicht festzuhalten.

Der aufgeklappte Deckel wird mittelst drei bis vier feiner Seidennähte, die das Periost des Deckels, das Periost des Tibia- (und event. Fibula-)Stumpfes, sowie die umgebende Muskulatur fassen, auf den Sägeflächen fixirt (Fig. 69). Es ist anzurathen, nicht viele Nähte anzulegen, diese Fixation aber doch möglichst exakt auszuführen; der Deckel verschiebt sich sonst manchmal etwas und es entsteht dann eventuell an der Umklappungsstelle ein zu scharfer Vorsprung, der in einem unserer Fälle wegen Neigung der Haut zu Decubitus an dieser Stelle zu sekundärer Abschrägung der Kante Veranlassung gab. Der Hautlappen wird zum Schluss über die Wundfläche geschlagen, und unter Einschiebung zweier ganz dünner Drains in die beiden hinteren Wundwinkel werden die Hautränder exakt vereinigt (Fig. 70). Ueberblicken wir den ganzen Verlauf der Operation, so unterscheidet sich dieselbe von einer Unterschenkelamputation mit vorderem innerem Lappen nur durch die Aussägung des Periostknochenlappens. Dass wegen dieses Aktes die Operation die Bezeichnung komplizirt verdient, kann nicht behauptet werden.

Der vordere innere Lappen ist anderen Lappenbildungen vorzuziehen, einmal weil dadurch die Orientirung über Lage und Grösse des Lappens erleichtert, andererseits, weil hierdurch bei Rückenlage des Patienten für die Wundsekrete der beste Abfluss geschaffen wird, und vor allem, weil die spätere Lage der Hautnarbe die günstigste ist.

Wesentlich erleichtert wird die Ausführung der Operation, zumal die Uebersicht beim Aussägen des Knochendeckels, durch das vorherige Zurückschlagen des Hautlappens. Die Erhaltung des natürlichen Zusammenhanges zwischen Haut, Periost und Knochen, d. h. die Bildung eines Hautperiostknochenlappens, wie sie noch von Storp befürwortet wurde, ist nicht nöthig, wie die Erfahrung bewiesen hat. Die vorstehend geschilderte Operationsart besitzt auch vor dem von Bier zuletzt (1897) befürworteten Modus einen Vorzug: es braucht nur einmal amputirt zu werden.

Der Knochendeckel lässt sich viel sicherer aussägen, wenn durch Erhaltung der Kontinuität der Extremität für die Assistenz ein sichereres Halten des Unterschenkels ermöglicht wird, als dies bei vorheriger Amputation nach Bier's Vorschlag der Fall ist. Ebenso ist dann die Durchtrennung der Weichtheile bei der definitiven Absetzung erleichtert.

Hinsichtlich der Nachbehandlung sei erwähnt, dass die Kranken sobald wie möglich aufstehen müssen, um sofort auf eine provisorisch gefertigte Gipsstelze aufzutreten. Letztere besteht in einer über Tricotschlauch gearbeiteten, der Form des Stumpfes exakt angepassten, vorn mit Schnürvorrichtung versehenen Kappe aus Gips, die nur bis zu den Condylen der Tibia reicht und mittelst seitlich angebrachten Bändern an einem oberhalb des Kniegelenkes cirkulär verlaufenden Bande ihren Halt findet, damit sie beim Gehen nicht weggeschleudert wird. In das periphere Ende der Kappe ist ein derber Holzprügel eingearbeitet, auf dem der Kranke auftritt. Jugendliche Individuen erlangen bald ein grosses Geschick im Gehen, in einem Falle konnte der Betreffende bereits am zweiten Tage nach dem Aufstehen direkt auf den Stumpf auftreten.

Auf die Tragfähigkeit beim Bier'schen Stumpfe ist das Hauptgewicht zu legen. Es muss dies besonders betont werden, weil Hahn (cf. den Jahresbericht für 1898, pag. 996) in seiner Zusammenstellung der Amputationen nach der Bruns'schen Methode das Bier'sche Verfahren für entbehrlich und gegenüber der Bruns'schen Methode für nicht konkurrenzfähig erklärt. Die Bruns'sche Methode, deren Grundgedanke die Erhaltung des Zusammenhanges zwischen Haut, Muskulatur und Periost ist, giebt nach Hahn's Zusammenstellung in Bezug auf Vermeidung von Lappengangrän ausgezeichnete Resultate; sie lässt sich aber, da sie die Bildung eines tragfähigen Diaphysenstumpfes gar nicht anstrebt, mit Bier's Verfahren überhaupt nicht in Parallele setzen, macht es vor allem nicht entbehrlich. Unter den von Hahn aufgeführten 81 Fällen findet sich bei einem einzigen ausdrücklich bemerkt, dass der Patient direkt auf den Stumpf auftreten konnte; da sich bei den übrigen 80 Fällen eine bezügliche Bemerkung nicht findet, so ist wohl anzunehmen, dass die übrigen 80 Stümpfe nicht tragfähig waren. Wenn demnach auch zugestanden werden mag, dass es bei der Bruns'schen Methode gelingt, den Prozentsatz der Lappengangränen herabzudrücken, so ist doch, was das Prinzip der Tragfähigkeit der Diaphysenstümpfe betrifft, eine Gegenüberstellung beider Methoden gar nicht möglich. Den auch in Hahn's Publikation dem Bier'schen Verfahren gemachten Vorwurf der zu schwierigen Tecknik hofft Bunge im Vorstehenden entkräftet zu haben.

Bunge führt dann die letzten neun Fälle, die nach der oben geschilderten Methode in der Klinik operirt wurden, kurz auf. Das Resultat in Bezug auf die Tragfähigkeit des Stumpfes — und hierauf allein kommt es an — war ausgezeichnet. Besonders werthvoll sind die Erfahrungen an zwei Fällen (7 u. 8), die zeigen, dass ungünstige Ernährungsverhältnisse am Periost den Erfolg nicht zu vereiteln brauchen. In Fall 8 liegt der Deckel, wie das Skiagramm zeigt, über beiden Knochen, ist aber nicht knöchern angeheilt. In Fall 6 ist, trotzdem der Deckel sich abgestossen hat, der Stumpf tragfähig geblieben, da die Sägefläche der Tibia eine vollständig ebene, durch Zacken und Vorsprünge nicht unterbrochene, knöcherne, von der Markhöhle abgeschlossene Fläche bildet.

Bunge kommt zu dem Schluss, dass das Verfahren von Bier die beste zur Zeit existirende Methode für Unterschenkelamputationen in jeder Höhe und als das möglichst stets zu wählende Normalverfahren warm zu empfehlen ist.

Schmitt (32) demonstrirte auf der 71. Naturforscherversammlung einen Mann, dem bei der Abnahme des Unterschenkels ein Stumpf nach Bier

gebildet wurde mit einem vorderen Haut-Periost-Knochenlappen, der dann nach hinten umgeschlagen ist. Patient vermag direkt mit diesem Stumpf in der Hülse des Stelzfusses zu gehen.

Einen kleinen Nachtrag zu seiner Abhandlung: Operationstechnik für tragfähige Amputationsstümpfe (siehe den Jahresbericht für 1897, pag. 958. Ref.) bringt Prof. Bier (4) selbst. Lästig war bei der dort empfohlenen Art zu operiren, die zweimalige Amputation, wie sie Bier ausführte, um bei der Aussägung des Knochenlappens nicht im Gebrauch der Säge gehindert zu sein. v. Eiselsberg hat das Verfahren wesentlich dadurch verbessert, dass er die vorläufige Amputation vermied. Bier selbst hat früher, um den Knochenlappen ohne vorherige Amputation herzustellen, diesen ausgemeisselt, ist aber davon zurückgekommen, weil die harte Rinde der Knochen dabei splittert. Man bekommt zwar auch so einen brauchbaren, aus einzelnen Splittern bestehenden Knochenlappen, aber der Amputationsstumpf ist dann niemals so völlig unempfindlich, als wenn man einen einzigen soliden Knochenlappen verwendet. Um diesen aus der harten Knochenrinde aussägen zu können, hat deshalb Bier die Helferich'sche Bogensäge so verändert, dass das Sägeblatt in verschiedene Stellungen zum Bogen gebracht werden kann, durch drei in den beiden Schlössern der Säge zur Aufnahme des Sägeblattes angebrachte Einschnitte. Vermittelst dieser Säge, deren spezielle Führung während des Aussägens des Knochenlappens durch eine Reihe von Abbildungen erläutert wird, gelingt letzteres leicht. Mit derselben Säge wird, nach Bildung des Knochenlappens, die Durchsägung der Unterschenkelknochen vollführt.

Instrumentenmacher Stöpler in Greifswald liefert diese Säge in guter Ausführung.

John Hern (15) beschreibt ein neues Verfahren für partielle Fussamputation, welches er in einem Falle ausgeführt hat.

Die Schnittführung zur Bildung der Hautlappen gleicht derjenigen bei der Chopart'schen Operation, falls eine vordere und hintere Lappenbildung angängig ist. Die Schnitte werden bis auf die Knochen vertieft, dann der Plantarlappen bis zum Chopart'schen, der Dorsallappen bis zum Sprunggelenk zurückpräparirt. Bei kräftiger Senkung des Fusses werden nach Eröffnung des Sprunggelenks voran, die Seitenbänder des Gelenkes sowie die Verbindungen zwischen Talus und Calcaneus durchschnitten und darauf sämmtliche Knochen ausser dem in seinem Zusammenhange mit den Weichtheilen belassenen Calcaneus entfernt. Der alsdann nach vorn zwischen die Malleolengabel gerückte Calcaneus wird mittelst Metallnaht gegen die Tibia fixirt. Der resultirende Stumpf ist ausgezeichnet, breit und fest, aus der unveränderten Ferse bestehend.

Der Patient kann später einen gewöhnlichen Schuh mit in die Sohle eingelegter Stahlplatte und gesteiften Rändern tragen, welcher im vorderen Teil ausgestopft ist.

A. Kopczynski (21) ist warmer Fürsprecher für die Resektion des Fusses nach Obalinski auf Grund von drei eigenen Fällen.

Trzebicky (Krakau).

Auf Grund von 19 durch Obalinski nach seiner Methode operirten Fällen ist auch J. Piotrowski (30) warmer Fürsprecher zu Gunsten derselben.

Trzebicky (Krakau).

Heidenhain (14) bringt in der Monatsschrift für Unfallheilkunde eine kurze Notiz über zwei Operationen nach Chopart mit Erhaltung aller Weichtheile der Sohle. Träger des einen Stumpfes ist ein 57-jähriger Mann, welcher durch eine Phlegmone die gesammte Haut des Fussrückens und eines erheblichen Theiles des Unterschenkels verlor. Aufpflanzung von ungestielten Hautlappen nach Krause misslang bei dem sehr elenden Manne, sodass Heidenhain den Hautdefekt nach einem noch nicht veröffentlichten Verfahren von Helferich durch Exartikulation nach Chopart mit Erhaltung aller Sohlenweichtheile deckte.

Eine zweite identische Operation, aus dem gleichen Grunde hat Heidenhain bei einer fast 70jährigen Frau machen müssen. Die Heilung beider Stümpfe erfolgte glatt. Sie funktioniren gut. Im ersten Falle, dessen Resultat durch eine beigefügte Photographie illustrirt wird, handelt es sich um einen Unfall.

Ledderhose (25) bespricht die operativen Indikationen bei schwereren Verletzungen der Zehen und des Mittelfusses, indem er die wesentlichsten Punkte in folgende Leitsätze zusammenfasst.

1. Bei Fussverletzungen sind die zur Herbeiführung der Heilung und einer möglichst günstigen Funktion nothwendigen Operationen primär, unmittelbar nach dem Unfalle, vorzunehmen.

Die konservative, abwartende Therapie, wie sie bei Verletzungen der Hände und Finger häufig geübt wird, um möglichst viel zu erhalten, hat bei Verletzungen des Fusses nicht dieselbe Bedeutung, da es meist irrelevant ist, ob eine Zehe oder etwa ein fingerbreites Stück des Mittelfusses mehr erhalten wird. Auch die alte Auffassung, dass schwerere offene Verletzungen am Fusse in Bezug auf Wundkomplikationen grössere Gefahren darbieten, als an der Hand, dürfte heute noch theilweise zu Recht bestehen.

2. Bei der Wahl der Operationsmethode und Ausführung derselben soll ohne Rücksicht darauf, ob eine etwas grössere oder geringere Verstümmelung, bezw. Verkürzung des Fusses resultirt, uns der Gesichtspunkt massgebend sein, eine Bedeckung der Knochen mit reichlicher, normaler Haut, (Epidermis, Cutis und Subcutangewebe) herbeizuführen.

Niemals darf man der Granulationsbildung und Ueberhäutung die Bedeckung von Knochenstümpfen überlassen, da sich dann stets dem Knochen adhärente, empfindliche Narben bilden, welche die Funktion des Fusses beeinträchtigen.

Bei sekundär auszuführenden Operationen der fraglichen Art muss man, falls etwa noch entzündliche Infiltration der Weichtheile, bezw. der Haut besteht, eine wesentlich reichlichere Weichtheildecke bilden, als es die typischen Amputations- und Exartikulationsmethoden vorschreiben, in Rücksicht auf die später eventuell eintretende Retraktion der Weichtheile nach dem Schwinden der entzündlichen Veränderungen.

3. Die beste Lage für die Operationsnarben ist das vordere obere Ende der verkürzten Zehen oder Fussabschnitte, vorausgesetzt, dass die Narben lineär und frei verschieblich ausfallen.

Durchaus unzulässig ist die Verlegung der Hautnarbe auf die Fusssohle.

4. Es muss eine Vereinigung der Hautränder durch prima intentio erstrebt werden, um schmerzlose, dem Knochen nicht adhärente Narbenbildung zu erzielen.

Ist Offenlassen oder Tamponade der Wunde angezeigt, so wird von vornherein das Verhältniss zwischen Weichtheilen und Knochenflächen so herzustellen sein, dass Sekundärnaht der ganzen Wunde stattfinden kann.

5. Wenn mehrere Zehen durch die Verletzung selbst oder durch die wegen der Intensität der Verletzung nothwendig gewordenen Operationen fortgefallen sind, so ist es meist angezeigt, auch die übrig gebliebenen Zehen zu entfernen, selbst wenn sie nicht verletzt waren.

Eine Zehe soll nie übrig gelassen werden, auch die grosse nicht. zwei nur dann, wenn die 1. und 2. in Betracht kommen. Können drei Zehen erhalten werden, so dürfte es sich empfehlen, dies nur zu thun, wenn sie in der Kombination 1, 2, 3 oder 1, 2, 4 übrig bleiben können; wenn sich dagegen 1, 2 und 5 erhalten liessen, so wäre 5 zu entfernen. Fällt die grosse Zehe fort, ist es meistens nicht zu empfehlen, von den übrigen 4 Zehen 3 in irgend einer Kombination zu erhalten.

6. Exartikulationen oder Amputationen im Mittelfuss sind in der Regel in der ganzen Breite des Fusses, in einer zur Längsachse derselben senkrechten Ebene vorzunehmen.

Nur die isolirte Amputation und Exartikulation des 1. und 5. Metatarsus, sowie die Amputation im vorderen Theil der mittleren Metatarsi ist in hierfür geeigneten Fällen erlaubt, auf Grund diesbezüglicher günstiger Erfahrungen über das funktionelle Resultat.

Sehr wichtig für die Funktion des durch Operationen verstümmelten Fusses ist die Anlegung guten Schuhwerks. Wenn bei Verlust von Zehen oder eines Theiles des Mittelfusses ein unverkürzter Schuh getragen werden soll, muss dieser in der ganzen Länge der Sohle mit einer Stahleinlage versehen werden, damit sich der über den verkürzten Fuss hinausragende Theil des Schuhes beim Gehen nicht nach oben abknickt.

Bardenheuer (2) empfiehlt bei der oft schwer durch die Auslöffelung zu heilenden Tuberculosis centralis des Metatarsus I, nach dem vergeblichen Versuche der letzteren, die Transplantation des aus seiner muskulösen Umgebung ausgelösten Metatarsus II.

Bei Kindern über 10 Jahren ist die von ihm sehr empfohlene Spaltung des Metartarsus wegen der oft schon grossen Festigkeit des Knochens schwer ausführbar und misslingt zuweilen, besonders wenn man nicht darauf achtet, dass der in situ zurückbleibende Spaltttheil höchstens ein Viertel des ganzen Umfanges des Metatarsus beträgt. Achtet man auf diese Vorschrift, so lässt sich die Spaltung auch bis zum 20. Jahre ausführen und es füllt sich die Spalte ganz mit Knochen aus, sodass auf dem stark verbreiterten peripheren Ende des gespaltenen Metatarsus die beiden Basalphalangen aufruhen. Die Erhaltung des Stützpunktes des Ballens der dicken Zehe ist zur Konservirung des festen Auftretens von Wichtigkeit.

Bardenheuer hat daher den Kopf des II. Metatarsus aus seiner Verbindung mit der Basalphalanx der 2. Zehe herausgelöst, den ganzen Metatarsus bis zur Basis aus der Muskulatur ausgehülst und die Ligamente, welche die Basis des II. und III. Metatarsus miteinander verbinden, durchtrennt, sodass der Metatarsus II sich in toto bequem nach innen verschieben lässt. Die Basis der I. Phalanx wird alsdann auf den Kopf des Metatarsus aufgenagelt. Die Wunde wird ganz geschlossen.

Bardenheuer hat vier Fälle in den letzten Jahren operirt, alle mit dem gleichen Erfolge, dass eine primäre, nicht fistulöse Heilung erzielt und

eine vollständige Funktionsfähigkeit erhalten wurde. Durch die Skiagramme der operirten vier Fälle kann man sich überzeugen, dass der II. Metatarsus mit der Basis dem 2. Keilbeine aufruhte und schief nach innen mit dem Kopfe gerichtet war. Dem letzteren ruhte die I. Phalanx der dicken Zehe auf. Das 1. Keilbein resp. die Basis des I. Metatarsus ragte frei nach vorn gegen den II. Metatarsus vor. Es war in einem Falle das 1. Keilbein, in einem zweiten die 1. Phalanx der dicken Zehe mitentfernt worden, sodass die Nagelphalanx in letzterem Falle dem Kopfe des II. Metatarsus aufruhte, resp. im ersteren Falle das Os naviculare nach vorne frei vorstand.

In einem Falle, wo der 4. Metacarpus durch vielfach anderwärts ausgeführte Auslöffelung fehlte und der 4. Finger mit seiner Spitze hinter dem kleinen Finger, wie das Skiagramm nachwies, zurückreichte, hat er eine ähnliche Operation ausgeführt. Er hat von einem dorsalen Längsschnitt aus den 3. Metacarpus subperiostal ausgelöst, alsdann nahe dem Kopfe den vom Periost entblössten Knochen quer durchsägt und nun das periphere Ende nach innen hinübergedrückt und die Basalphalanx auf die Sägefläche des III. Metacarpus aufgenagelt. Das Skiagramm zeigte nach 10 Wochen, dass der 4. Finger mit seiner Spitze diejenige des 5. weit überragt, dass der 4. Finger mit seiner Basalphalanx dem Metatarsus III, welcher verschoben ist, aufruht und dass an Stelle des III. Metacarpus sich ein neuer Metacarpus entwickelt hat. Die Methode ist daher auch für den Metacarpalknochen zu verwerthen (cf. auch d. Jahresbericht f. 1898, p. 998. Ref.).

In Fällen von Tuberkulose der Knochen und Gelenke der Zehen trägt Caselli (6) die Gewebe unterhalb der Tegumente in toto ab, indem er einen einseitigen Einschnitt macht, der alle zur weiteren Funktion erforderlichen Elemente zu erhalten gestattet und die Narbe an eine Stelle verlegt, an welcher sie das Gehen nicht beschwerlich macht. Sind die Mittelfussknochen erkrankt mit oder ohne Läsion der Keilbeine, des Würfelbeins und des Kahnbeins mit dem ovalen Abschnitt des Sprungbeins und des Fersenbeins, so verfährt er nach seiner eigenen Methode der lineären Metatarsektomie. d. h. er trägt eine ganze Knochenreihe innerhalb zweier paralleler Linien ab und bringt die Oberflächen der kruentirten Knochen an einander. In Fällen, in denen die Läsion des Tibiotarsalgelenks, des Sprungbeins und des Kahnbeins eine sehr ausgedehnte ist, legt er nach einem Einschnitt, der vom äusseren Knöchel bogenförmig bis zur Basis der Mittelfussknochen zieht, den Knöchel frei und trägt ihn mit dem Skalpell ab. Hierauf trägt er das Sprungbein, das Kahnbein, das Würfelbein sowie einen Theil des Kopfes der Metatarsalknochen ab und durchschneidet das Fersenbein parallel zur Fibula und zur Tibia. An Stelle der Gelenkfläche des Fersenbeins hat man dann eine kruentirte Fläche, die durch Draht- oder Katgutnähte in vollkommenen Kontakt mit den kruentirten Flächen der Unterschenkelknochen gebracht werden kann. Später hat es Verf. vorgezogen, statt eines Einschnittes zwei zum inneren und äusseren Knöchel parallele, senkrechte Einschnitte zu machen, die den Tuberkelherd besser zu beherrschen gestatten. Die durch dieses Verfahren erzielte Verkürzung variirt zwischen 3 und 4 cm; der Fuss ist so vollkommen funktionsfähig. Nach diesem Verfahren haben Verf. und seine Assistenten 13 Fälle operirt, alle mit sehr gutem Erfolg. Bei Behandlung der einzelnen Läsionen der verschiedenen Fussregionen muss das Ziel vorschweben, die erkrankten Knochen in möglichst zwischen zwei parallelen Ebenen einbegriffenen Zonen

abzutragen, eine Bedingung, die zur schnellen Heilung und Wiederherstellung der Funktion führt und die Wahrscheinlichkeit von Recidiven beseitigt.

Muscatello.

Wilner (34) bespricht Tenotomie und Dehnung spastischer Muskelgruppen und Sehnenumpflanzungen am Fussgelenk bei paralytischen Muskeln.

Maass (Detroit).

Honigmann (16) stellte in der Med. Sektion der schles. Gesellschaft für vaterländische Kultur einen Fall von Arthrodese und Sehnentransplantation bei Paraplegie der unteren Extremitäten vor.

Der sechsjährige Patient erlitt nach Angabe der Mutter vor vier Jahren eine Kinderlähmung, von der sämmtliche Extremitäten betroffen waren. An den Armen gingen die Lähmungserscheinungen bald zurück. Dagegen blieben die Beine des Kindes, welches vorher schon gut hatte laufen können, seitdem dauernd gebrauchsunfähig. Der Knabe konnte nur auf allen Vieren kriechend oder auf der Erde rutschend mit den oberen Extremitäten sich fortbewegen. Bei seiner Aufnahme auf die chirurgische Abtheilung des Allerheiligen-Hospitals zeigte der kleine Patient folgenden Status: Gesunde Gesichtsfarbe, äusserst kräftige Entwickelung des Rumpfes und der oberen Extremitäten. Geistige Entwickelung normal, innere Organe gesund. Beide Beine äusserst dünn, schwachknochig, Muskulatur schlaff und höchst atrophisch. Haut kühl und namentlich an den Füssen livid. Das rechte Bein zeigte eine absolute Lähmung sämmtlicher Muskelgebiete. Im Hüft- und Kniegelenk gebeugt, der Fuss in sarker Plantarreflexion hängend, lag es passiv da, jeder Bewegung unfähig. Sämmtliche genannten Gelenke waren paralytisch, schlaff und schlotterten bei passiven Bewegungen. Das linke Bein war in etwas besserem Zustande. Das gestreckte Bein konnte etwa um 25° von der Unterlage erhoben werden, das Knie aktiv bis 110° gebeugt, auch fast bis zur Norm, allerdings mit minimaler Kraft, gestreckt werden. Das erhobene Bein konnte aktiv gesenkt, der Oberschenkel nach innen und aussen rotirt, abducirt und adducirt werden. Das Fussgelenk war ganz paralytisch und wacklig. Der Fuss hing passiv in Equinusstellung. Von den Unterschenkelmuskeln erwiesen sich lediglich Zehenbeuger und Zehenstrecker erhalten. Alle Muskeln, deren Funktion noch erhalten war, zeigten eine starke Verminderung der groben Kraft. Ihre elektrische Erregbarkeit war erhalten, aber sehr herabgesetzt, bei den gelähmten Muskeln fehlte die elektrische Erregbarkeit vollständig. Bei diesem Befunde war natürlich an die Möglichkeit einer Besserung bei rein orthopädischer Behandlung nicht zu denken. Für das rechte Bein kam nur eine Operationsmethode in Frage, die Arthrodese des Fuss- und Kniegelenks. Da die Extremität keinen Rest von Funktion in Muskeln und Gelenken besass, konnte sie nur noch als Stelze für den Patienten einen Nutzen haben, nur bei versteiftem Knie- und Fussgelenk eine feste Stütze gewähren.

Unter Esmarch'scher Blutleere wurde die Arthrodese am rechten Knie- und Fussgelenk ausgeführt. Die Gelenkflächen von Femur und Tibia und die Hinterflächen der Patella, bezw. die zugewandten Flächen von Unterschenkelgabel und Talus wurden mittelst eines starken Knochenmessers angefrischt. Durch Katgutnähte, welche durch die Knochen unter genauer Adaptirung derselben hindurchgingen, wurden die Gelenkflächen aneinander fixirt, darauf die Hautwunden verschlossen und über dem aseptischen Verband ein Gipsverband von der Zehenbasis bis zur Hüfte angelegt. Der Heilverlauf war ein glatter und führte zur festen knöchernen Ankylose.

Am linken Bein wurde die Sehne des gelähmten M. tibialis anticus durchtrennt und der Sehne des M. extensor hallucis longus seitlich aufgepflanzt, während dem gelähmten M. peroneus longus durch Aufpfropfen auf die Sehne des Extensor digitorum communis dessen Kraft zugeleitet werden sollte. Trotz der geringen Kraft der als Funktionsspender verwendeten Muskeln war das Resultat funktionell zufriedenstellend, da die Spitzfussstellung, ebenso die Schlaffheit des Gelenkes wesentlich verringert wurde, so dass der Fuss keine Gehstörung mehr bewirkte.

Das Kind, das sich bisher nur wie ein Thier auf allen Vieren fortbewegen konnte, kann zur Zeit seine Beine zum Gehen benützen und sich mit Hilfe zweier Krücken fortbewegen. H. hofft eine weitere Besserung, so dass das Kind in festen Schnürschuhen lediglich an Stöcken wird gehen können.

M. Kusnezow (22) liefert ein ausführliches Referat über die Litteratur der Arthrodese. Eigene Erfahrungen werden nicht mitgeteilt.

Wanach (St. Petersburg).

W. Lapinski (24) giebt einen kurzen Bericht über die an Hoffa's Klinik übliche Behandlungsmethode der Little'schen Krankheit, illustrirt durch mehrere Krankheitsgeschichten. Trzebicky (Krakau).

Langer (23) bespricht die Dauerresultate der Unterschenkelamputationen nach der v. Bruns'schen subperiostalen Operationsmethode unter Anführung kleiner Aenderungen bei der Operationstechnik:

Die Operation wurde stets unter künstlicher Blutleere vorgenommen. v. Bruns lässt vor dem Zirkelschnitt die Haut kräftig zurückziehen. Dies ist nach den Erfahrungen im Wiener Franz Joseph-Spital nur bei fettreichen Patienten nothwendig, bei mageren hingegen nicht angezeigt. Auf den Zirkelschnitt, der in einem Zuge bis auf den Knochen geführt wird, setzt v. Bruns an jeder Seite einen 4,0 cm langen Längsschnitt, der gleichfalls bis auf den Knochen eindringt und präparirt den so gebildeten vorderen und hinteren Lappen sammt dem Periost von dem Knochen ab. Mit den Längsschnitten verfolgt v. Bruns den Zweck, die Weichtheile besser mobil machen zu können, um bei der Durchsägung des Knochens weniger behindert zu sein. Auch dürfte er sich hierbei von der Idee leiten lassen, dass sich das in zwei rechtwinkelige Lappen gespaltetene Perios exakter vom Knochen abpräpariren lässt, als das in Gestalt einer röhrenförmigen Hülse erhaltene. Wir haben dagegen, schreibt Langer, die Erfahrung gemacht, dass man bei nicht zu fettreichen Personen auch ohne Längsschnitte die Weichtheile soweit zurückziehen kann, als nöthig ist, um den Knochen an der entsprechenden Stelle durchzusägen; und was die Ablösung des Periostes betrifft, so schrieben wir eventuellen Längsrissen, die der Periostcylinder hierbei erfährt, nicht die Bedeutung zu, dass wir dafür Zusammenhangtrennungen der Gewebe, wie sie durch zwei Längsschnitte bedingt sind, hätten in Kauf nehmen wollen; es unterblieben daher fast ausnahmlos diese Seitenschnitte. Die Absägung der Tibia geschah, wie bei v. Bruns, in einer von vorn oben nach hinten unten geneigten Ebene. Einige Muskelnähte wurden stets gelegt. Die Hautnaht verlief bald quer, bald sagittal. Bei 12 Unterschenkelamputationen hat sich das Verfahren durchaus bewährt, es wurde, worauf auch v. Bruns ein Hauptgewicht legt, niemals auch nur eine partielle Nekrose der Wundränder beobachtet. In 10 Fällen erfolgte die Heilung per primam, in 2 Fällen kam es in Folge von Nahteiterung zu theilweisem Klaffen der Wundränder und Heilung durch Granulation. In 3 Fällen wurde das Bruns'sche Verfahren auf den Vorderarm angewendet und erfolgte die Heilung stets per primam. Das gleiche Operationsverfahren wurde auch bei Oberschenkel- und Oberarmamputationen angewandt. Auch hier hatten wir stets Gelegenheit, mit den Resultaten zufrieden zu sein. Demnach stand es für uns fest, dass in Bezug auf die Heilungschancen die Bruns'sche Methode allen andern überlegen sei. Um jedoch ein Endurtheil über die Operationsmethode zu fällen, musste zuvor der Nachweis erbracht werden, wie sich die Tragfähigkeit des Stumpfes gegenüber der Tragfähigkeit von Stümpfen verhielt, welche durch andere Operationsmethoden, besonders das Bier'sche Verfahren, erzielt werden.

Es muss übrigens zuvor bemerkt werden, dass die Amputirten des Franz Joseph-Spitals zumeist Prothesen der gewöhnlichen Konstruktion erhalten, bei denen die Körperlast auf den Tibiacondylen und der Seitenfläche des Stumpfes aufruht. Von 9 Amputirten stellten sich 5 zur Nachuntersuchung, bei denen folgender Befund erhoben wurde:

Fall 1. 43jähriger Mann. Am 16. Juni 1897 rechts Unterschenkelamputation an der Grenze des unteren und mittleren Drittels. Mässige Eiterung. Heilung nach 4 Wochen. Befund im Januar 1899: Die Stumpfenden beider Knochen sind flach gewölbt, glatt. Bei Druck auf dieselben giebt Pat. Schmerz an. Röntgenphotographie.

Fall 2. 43jährige Frau. Am 14. Mai 1897 links Unterschenkelamputation im unteren Drittel. Prima intentio. Befund im April 1899: Beide Knochen sind an einander fixirt, unbeweglich; ihre Enden zeigen leicht abgerundete Form, sind jedoch druckschmerzhaft, sodass die Amputirte nicht im Stande ist, sich auf den Stumpf aufzustützen.

Fall 3. 72jährige Frau. Amputation des linken Unterschenkels handbreit oberhalb der Knöchel am 9. IV. 1897. In Folge Eiterung kam es zur theilweisen Dehiscenz der Wundränder. Heilung durch Granulationen an dieser Stelle. Januar 1899: Die Knochenenden sind abgerundet, es besteht Druckempfindlichkeit an demselben. Die Frau, deren Prothese derart gebaut ist, dass die Amputationsfläche die Körperlast zu tragen hat, giebt an, durch die Schmerzhaftigkeit im Gehen behindert zu sein.

Fall 4. 56jähriger Mann. Am 21. III. 1898 Amputation des linken Unterschenkels zwischen unterem und mittleren Drittel. Heilung per primam. April 1899: Die lineare Narbe ist sagittal gestellt, verläuft über den Tibiastumpf und die mediale Kante der Fibula, ist an den Knochen wenig verschieblich. Die Knochenenden sind einander genähert, jedoch beweglich. Der Knochenstumpf ist schön cylindrisch gestaltet, zeigt keinerlei unregelmässige Knochenwucherung. Druck auf die Knochenstümpfe in leichtem Masse schmerzhaft. Beim Gehen ist Pat. unbehindert, sein Gang ist ausgezeichnet.

Fall 5. 19jähriger Mann. Am 28. VII. 1898 Amputation des Unterschenkels unterhalb der Mitte. Prima intentio. April 1899: Die Knochen sind an einander beweglich. Das Ende der Tibia zeigt auf dem Skiagramm einen flachen Abschluss durch eine Lamelle kompakten Knochengewebes. Druck und Schlag gegen das Tibiaende ist schmerzlos, gegen das Fibulaende etwas schmerzhaft. Gang ausgezeichnet, sodass man dem Patienten kaum etwas anmerkt.

Aus dieser Zusammenstellung ergiebt sich, dass die Tragfähigkeit der Stümpfe manches zu wünschen überliess.

Was die Beschaffenheit der Hautbedeckung der Stümpfe anbelangt, so war dieselbe nur in Fall 1, wohl in Folge kleiner bei der Heilung stattgehabter, subcutaner Ligatureiterungen, nicht ganz günstig zu nennen, in den übrigen Fällen dagegen zeigte die Haut an der Stumpffläche normales Aussehen, war insbesondere über den Knochen ziemlich verschieblich, und bei den fettreichen Amputirten sicher mit Fettgewebe unterfüttert.

Die Sensibilität der Haut an der Stumpffläche war in einigen Fällen fast völlig intakt, in anderen quantitativ herabgesetzt. In allen Fällen enthielt die Weichtheilbedeckung an der Amputationsfläche keine Muskulatnr. Eine besondere Bedeutung wird von den Anhängern der Bier'schen osteoplastischen Methode der Form des Knochenstumpfes beigemessen. Die Schilderungen von den unregelmässigen, stacheligen Knochennarben, welche von den Anhängern der osteoplastischen Methoden von den Stümpfen alter Art entworfen werden, treffen, wie die Skiagramme der mitgetheilten Fälle zeigen, für die nach v. Bruns gebildeten Stümpfe nicht zu, vielmehr liessen die Röntgenaufnahmen erkennen, dass die Knochenstümpfe in den mitgetheilten Fällen durchweg einen flachen oder leicht gewölbten Abschluss hatten. Im Falle 5 kommt die die Markhöhle abschliessende Lamelle von kompakter Knochensubstanz so deutlich zum Ausdruck, als ob in diesem Falle nach einer der osteoplastischen Methoden verfahren und die Markhöhle durch einen Periostknochenlappen verschlossen worden wäre. Das Fehlen von unregelmässigen, stacheligen Kalluswucherungen an den Stümpfen erklärt sich vielleicht daraus, dass die Markhöhle stets durch Periost gedeckt wurde.

Fall 5 beweist, dass es auch ohne Deckung der Markhöhle durch ein Knochenplättchen, also speziell auch nach dem v. Bruns'schen Verfahren

gelingt, Stümpfe zu erzielen, welche eine günstige Gestalt der Knochen aufweisen und sich mehr oder minder dem Ideal von tragfähigen Stümpfen nähern. (Die obige Kasuistik ist nicht gerade sehr beweisend. Ref.). Den Grund, weshalb dies Ideal nicht in allen Fällen erreicht wurde, erblickt Langer in der ungünstigen Lage der Weichtheilnarbe über dem Knochen und empfiehlt deshalb bei Ausführung der v. Bruns'schen Amputation die Deckung der Amputationsfläche so vorzunehmen, dass die Weichtheilnarbe nicht über dem Knochenstumpf zu liegen kommt. Dies ist durch die Vereinigung der Weichtheile in einer queren Nahtlinie zu erreichen, entsprechend der Art und Weise, wie auch v. Bruns die Vereinigung der beiden Weichtheillappen vornimmt. Dass die Narbe auch auf die Fibula nicht drücken kann, wird sich bei der Bedeutungslosigkeit der Fibula als Stützorgan auf einfache Weise dadurch erreichen lassen, dass man dieselbe um ein kleines Stück höher absägt. Langer zweifelt nicht, dass man auf diese Weise mit dem technisch so einfachen v. Bruns'schen Verfahren Unterschenkelstümpfe erzielen kann, die den Bier'schen Stümpfen nicht oder nicht weit nachstehen.

B. Erkrankungen und Verletzungen der Weichtheile.

a) Der Haut und Anhangsgebilde

1. Belelli, Il processo Moreschi per la cura delle ulcere varicose della gambe. La clinica chirurgica 1898. Nr. 3.
2. A. Brunner, Beitrag zur Behandlung der Unterschenkelgeschwüre. Wiener med. Presse 1898. Nr. 38.
3. Cipriani, Ein sehr praktisches Verfahren zur Heilung des Unterschenkelgeschwürs. Therapeut. Monatshefte 1899. Heft 8.
4. Rotgans, Ulcus cruris (bei Spina bifida occulta). Nederl. Tijdschr. v. Geneesk. Amsterdam 1899. I. 976.

Rotgans (4) berichtet über einen eigentümlichen Fall von Ulcus cruris. Mädchen von 25 Jahren litt schon seit 10 Jahren an Ulcus cruris und war auch zehnmal in Krankenhäusern nach den üblichen Methoden behandelt, recidivirte aber jedesmal. Das Ulcus war klein und anscheinend in günstiger Lage für eine Heilung. Daher wurde eine tiefere Ursache gesucht und vermeintlich gefunden in einer Spina bifida occulta, wovon gespaltene Prozessus Spinosi der letzten Brustwirbel die Zeugnisse waren. Das kranke Bein war kürzer als das gesunde. Knochen, Muskeln etc. waren weniger gut entwickelt, obwohl Sensibilität, Motilität und Reflexe keine Störungen zeigten. Der Fuss war etwas kürzer. Jetzt war mit einem Maass'schen Lappen, aus der gesunden Wade entnommen, Heilung erreicht.

Rotgans.

Belelli (1) lenkt die Aufmerksamkeit auf die Vorzüge des Moreschischen Verfahrens bei der Behandlung der varikösen Unterschenkelgeschwüre. Dies Verfahren ist folgendes: 1. man macht 4 cm oberhalb des oberen Geschwürsrandes einen Kreisschnitt durch die Gewebe bis zur Aponeurose, und unterbindet alle Venen; mit einigen Stichen hier und dort bringt man die Ränder dieses Schnittes aneinander; 2. man macht etwas oberhalb der Knöchel einen zweiten Kreisschnitt bis zur Aponeurose, unterbindet alle Venen und vernäht den Schnitt wie oben. Die Wunden lässt man durch Granulationen heilen. Auf diese Weise unterbricht man die oberflächliche venöse Cirkulation und erhält die Heilung des Geschwürs.

Muscatello.

Brunner (2) hatte bei Unterschenkelgeschwüren mit folgender Behandlungsmethode gute Erfolge: Auf das mit heisser Sublimatlösung gereinigte Geschwür kommt zuerst eine einfache Lage von steriler Gaze, welche mit gelbem Vaselin oder Lanolin gefettet ist, auf diese kommt eine einfache Schicht aus Cellulose (braunes Holzstoffkartonpapier), welches mit einer 2½%igen Natrium-Carbonicumlösung getränkt ist, und hierauf Billroth-Battist; das Ganze wird mit einer Calicotbinde fest verbunden. Alle 24 Stunden wird der Verband erneuert. Schon nach dem ersten Verbandwechsel merkt man, wie selbst alte, verwahrloste Geschwüre ein besseres Aussehen bekommen; nach wenigen Tagen sieht man hellrothe Granulationen am Boden der Geschwüre, während von den Seiten her nach Erweichung der kallösen Ränder die geschwürigen Flächen sich zu überhäuten beginnen.

Selbst ausgedehnte Geschwüre schlossen sich in kurzer Zeit. Nur bei fünf Patienten musste die Transplantation gemacht werden. Bei 177 schwereren vernachlässigten Fällen trat nach durchschnittlich 33 Tagen Spitalbehandlung Heilung ein.

Cipriani (3) empfiehlt ein „sehr praktisches" Verfahren bei der Behandlung des Unterschenkelgeschwüres, das schnellere Heilung als die anderen Methoden erzielte und wegen seiner Einfachheit sich bei der Behandlung der ärmeren Klassen besonders eignen soll. Betreffs der Technik führt er sechs Stadien an:

1. Sorgfältiges Waschen des Geschwürs mit heissem Wasser.
2. Abtupfen der Stelle mit Jodoformwatte.
3. Anwendung von Eka-Jodoform, welches auf die Oberfläche des Geschwürs vermittelst eines Gazebausches leicht aufgestreut wird.
4. Verband des Beines vom Knie bis zum Knöchel aus Leinwandstreifen von 4—5 Lagen übereinander, welche leicht ausgedrückt sein müssen, nachdem sie in Formaldehydlösung von 1—2% getaucht sind.
5. Verband von anderen Streifen Leinwand, die wieder gut ausgedrückt sind, nachdem sie in eine Formaldehydlösung von 2—4% getaucht sind.
6. Gleichmässiger Druckverband.

Diese Behandlung wird vom Arzte alle 12—24 Stunden erneuert. Die Heilung tritt schneller ein, wie bei den anderen Methoden. Bei allen Geschwüren mit harten Rändern und derbem Geschwürsgrund wird das Bein nachdrücklich in warmem Wasser gebadet und darauf das Geschwür mit dem scharfen Löffel ausgekratzt. Die Kranken können die Arbeit fortsetzen und haben unter dem Verbande wenig Schmerzen. In 42 Fällen fand Heilung statt, Ekzeme oder Jodoformismus wurden nicht beobachtet. Letzteres finde seine Erklärung in der steten Anwendung von Eka-Jodoform, denn das hinzugefügte Paraformaldehyd nimmt dem Jodoform seine nervenreizende Wirkung.

b) Der Blutgefässe.

5. Borchardt, Spontanes arteriell-venöses Aneurysma der Poplitea. Centralblatt für Chirurgie 1899. Nr. 27. Kongressverhandl. p. 154.
6. *Boucaud et Couchet, Anévrysme de l'artère poplité; excision complète du sac. Guérison. Journal de médecine de Bordeaux 1899. Nr. 21.
7. Briddon, Excision of a traumatic anevrisme of the superficial femoral artery. Annals of surgery 1899. May.
8. Carrel, Anévrysme artério-veineuse traumatique du creux poplité gauche; ablation de la poche, guérison. Gazette des hôpiteaux 1899. Nr. 63.

9. *Carrel, Anévrysme arterio-veineuse (artère et veine fémorale) de la racine de la cuisse droite. Gazette des hôpitaux 1898. Nr. 51.
10. Chauvel, Sur un mémoire de M. Coustan, concernant un cas de varices volumineuses des jambes, de l'abdomen et du tronc par angiosclérose. Bulletin de l'académie de médecine 1899. Nr. 6.
11. Collin, Anévrisme artérioso-veineux femoral, quadruple ligature et extirpation du sac. Guérison. Bulletins et mémoires de la soc. de Chirurgie 1899. Nr. 11.
12. Mc. Cosh, Resultat of excision of popliteal aneurism. Annals of surgery 1899. May.
13. J. Dollinger, Exstirpation eines geplatzten Aneurysma popliteum mit Erhaltung der Extremität. Orvosi Hetilap 1899. p. 48.
14. — Aneurysma arterioso-venosum am Oberschenkel. Orvosi Hetilap 1899.
15. Grillot, Mort rapide par rupture d'une varice sous-cutanée au niveau de la malléole externe. Bull. et mém. de la soc. anat. 1899. Avril.
16. F. König jun., Aneurysma der Arteria und Vena femoralis. Freie Chirurgen-Vereinigung. Centralblatt für Chirurgie 1899. Nr. 9.
17. Letulle, Varice exulcerée, sous-malléolaire; hémorrhagie mortelle. Bull. et mém. de la soc. anat. 1899. Avril.
18. Meyer, Zur Ruptur der Arteria poplitea. Deutsche Zeitschrift für Chirurgie 1899. Bd. 51. Heft 3 und 4.
19. Murray, A case of rapidly increasing arterio-veinous anevrysm of the femoral vessels successfully treated by exstirpation of the sac. The Lancet 1899. June 3.
20. *Newbolt, A case of arterio-venous anevrysm of popliteal vessels; ligature of popliteal artery and vein four and a half weeks after the injury; recovery. The Lancet 1898. April 23.
21. *J. Ch. Oliver, Treatment of aneurysms by exstirpation, with report of case of popliteal aneurysm treated by this method. The journal of the Americ. med. Ass. 1899. Sept. 9.
22. Owen, A case of simultaneous ligation of the popliteal artery and veins; recovery without gangrene. The Lancet 1898. April 23.
23. Potherat, Anévrisme artério-veineuse fémorale, d'origine traumatique. Bull. et mém. de la soc. de Chirurgie 1899. Nr. 27.
24. Southam, Note on the treatment of thrombosed varicose veins by excision. The Lancet 1899. April 29.
25. Spencer, Wound of a large superficial inguinal artery in which the blood was flowing from the trunc to the thigh. Clinical soc. of London. British med. Journal 1899. April 22.
26. Thiel, Aneurysma arterio-venosum der Art. und Vena femoralis an der Abgangsstelle der Profundae. Centralblatt für Chirurgie 1899. Nr. 46.

W. G. Spencer (25) stiess bei der Ausräumung eines tuberkulösen Erkrankungsherdes in der Leistenbeuge auf ein anomales arterielles Gefäss von der Grösse einer Arteria brachialis. Während der Operation wurde dasselbe verletzt, deshalb doppelt ligirt und durchschnitten. Jetzt zeigte sich, dass der bauchwärts gelegene Stumpf pulsirte, das beinwärts gelegene Ende dagegen nicht, d. h. der Blutstrom in der Arterie bewegte sich in der Richtung vom Bauch zum Oberschenkel. Die Art. femoralis war hinter dem Gefäss zu fühlen. Wahrscheinlich handelte es sich um einen Ast aus der Art. epigastrica profunda.

Chauvel (10) referirte in der Académie de Médecine über eine interessante Beobachtung Coustan's, welche einen 29jährigen tuberkulös belasteten Mann mit kolossalen Varicen an den Unterextremitäten und am Rumpf betraf. An der vorderen Bauchwand des Patienten hatten die mächtig dilatirten, geschlängelt verlaufenden subcutanen Venen das typische Bild eines Caput medusae hervorgerufen. Bemerkenswerth ist, dass die Varicen im unmittelbaren Anschluss an eine schwere syphilitische Infektion sowohl hinsichtlich Zahl wie Volumen erheblich zunahmen. Die inneren Organe des Patienten wurden bei wiederholter Untersuchung gesund befunden.

Die Ursache dieser abnormen Venektasien erblickt Coustan angesichts des Fehlens anderer ätiologischer Momente in einer „Angiosclérose, conséquence de l'hérédité tuberculeuse et alcoolique, aggravée par une syphilis grave".

Ein Fall tödtlicher Blutung aus einer arrodirten Krampfader wird von Grillot (15) mitgetheilt.

Patient, ein 60jähriger, kräftiger, sonst gesunder Ziegelbrenner, der seit langen Jahren Venektasien, zumal am linken Unterschenkel hatte, bekam während der Arbeit plötzlich einen heftigen Schmerz am linken Fussspann, dem eine enorme Blutung folgte. Letztere konnte von den anwesenden Personen nicht gestillt werden; nach Verlust von ca. 2½ l Blut wurde der inzwischen bewusstlos gewordene Patient in eine Apotheke getragen, und von hier nach Anlegung eines Kompressivverbandes ins Hospital, wo er nach 10 Minuten verschied.

Bei der Autopsie fand man unterhalb des Malleolus externus am l. Unterschenkel eine Hautulceration von der Grösse einer halben Bohne und in derem Grunde die Perforationsöffnung der Vene, aus welcher die tödtliche Blutung erfolgt war. Das Resultat der sehr sorgfältigen histologischen Untersuchung der Haut- und Gefässveränderungen schliesst Letulle (17) an.

Einen in diagnostischer Beziehung interessanten Fall subcutaner Zerreissung der Art. poplitea durch Quetschung theilt W. Meyer (18) mit:

35jähriger Mann, früher stets gesund, wird am 27. Juni 1898 überfahren, das Hinterrad des Wagens geht über sein linkes Knie. Bei der Aufnahme ins Krankenhaus hochgradiger Kollaps, Pat. klagt über Kälte und Taubheit im linken Fusse, geringe Schmerzen am linken Knie. Es fand sich an der medialen Seite des Kniegelenkes eine Hautabquetschung nebst Hautabschürfungen und Sugillationen. Es fehlte jede auffällige Schwellung. Knochenbruch, Verrenkung, Bluterguss ins Gelenk nicht vorhanden. Letzteres ebenso wie das Fussgelenk und die Zehen sind aktiv nur wenig beweglich. Unterschenkel und Fuss nicht geschwollen, Fussrücken und Zehen waren kalt und blass. Berührung derselben werden vom Verletzten empfunden aber falsch lokalisirt. Unterschenkelgegend frei von Sensibilitätsstörungen. Am folgenden Tage war der Fuss blass-bläulich verfärbt und fühlte sich eiskalt an, keine Berührungsempfindlichkeit mehr vorhanden, Fuss und Zehen aktiv nicht mehr beweglich. Auch jetzt waren weder Fuss, Unterschenkel, noch Knie irgendwo geschwollen. Geräusche und Pulsation in der Kniekehle fehlen. In den nächsten Tagen wurde der ganze Unterschenkel gangränös, nach Begrenzung der Gangrän erfolgte — 8 Tage nach der Verletzung — Amputatio femoris im mittleren Drittel. Die Heilung erfolgte regelrecht.

Die Sektion des amputirten Beines ergab Verjauchung der Unterschenkelmuskulatur; in der Kniekehle fanden sich ca. 3—4 Esslöffel geronnenes Blut, in welchem neben dem unversehrten N. tibialis die quer abgerissene Arteria und Vena poplitea lagen. Die peripheren Enden der Gefässe waren in dem jauchigen Detritus nicht aufzufinden, die centralen lagen etwa 2 cm weit peripher vom Adduktorenschlitz. Arterie und Vene durch einen Thrombus verschlossen, letzterer war in der Arterie ca. 2 cm lang. Media und Intima nicht zerfetzt und eingerollt, die Gefässwand frei von Atheromatose.

Die Beobachtung ist vor allem in diagnostischer Beziehung bemerkenswerth. Von den Autoren, welche sich mit den subcutanen Zerreissungen der Arteria poplitea eingehender befasst haben, wird als das auffälligste Symptom der Verletzung eine unmittelbar oder kurz nach der Gefässzerreissung auftretende Blutgeschwulst in der Kniekehlengegend geschildert, welche in einzelnen Fällen einen mächtigen Umfang erreicht. Mit ihr verbunden ist ein mehr weniger intensives, von den Verletzten in der Kniekehle empfundenes Spannungs- und Schmerzgefühl. Neben diesen auffälligsten Erscheinungen werden angeführt: Pulsation und Gefässgeräusche in der Kniekehle, Fehlen des Pulses in den Tibialarterien, akute Anämie, Kälte und Taubheit im Fusse, im weiteren Verlaufe Gangrän des Unterschenkels. Trotz des Hämatoms und des Spannungsgefühls wurde indessen in der grössten Zahl der Fälle erst aus dem Auftreten von Gangrän, durchschnittlich am 3. oder 4. Tage nach der Verletzung die Diagnose auf Zerreissung der Arterie gestellt.

Aus der mitgetheilten Beobachtung, sowie einer ähnlichen, von Billroth publizirten geht hervor, dass eine subcutane Ruptur der Arteria poplitea auch ohne Blutgeschwulst und ohne Spannungsgefühl in der Kniekehle des Verletzten verlaufen kann. Als die einzigen Krankheitserscheinungen innerhalb der ersten 24 Stunden zeigten sich bei dem Verletzten Kälte und Taubheit im Fusse.

Da diese Sensibilitätsstörungen in sämmtlichen Fällen der Litteratur von den Verletzten hervorgehoben wurden, können sie als ein sicheres und frühes Symptom bei der Diagnose verwerthet werden. Dieselben sind ferner geeignet, auch die Diagnose einer partiellen Ruptur zu stützen, bei welcher das bei einer totalen Ruptur nie fehlende Symptom der Pulslosigkeit der Tibialarterien nicht immer vorhanden ist.

Kann die Diagnose in den nächsten Stunden nach der Verletzung gestellt werden, so wird man versuchen müssen, nach peinlichster Entfernung aller Blutcoagula durch sofortige Unterbindung der Arterie die Gangrän des Unterschenkels — welche in allen bisher bekannt gewordenen 34 Fällen eintrat — zu verhüten.

Ein Erfolg von dieser Massnahme ist allerdings nur selten zu erwarten. Denn die Erfüllung der Grundbedingung für das Ausbleiben der Gangrän, die Bildung eines Kollateralkreislaufes, wird in den meisten Fällen an der gleichzeitigen Verletzung der den Kollateralkreislauf vermittelnden Arterien selbst scheitern.

Die Publikationen von Pearce Gould (The Lancet 1899, April 8.) und W. H. Bennett (The Lancet 1898, Oktober 15. und 1899, April 8.) über Exstirpation thrombosirter Varicen veranlassen F. A. Southam (24) zu einer ähnlichen Mittheilung.

Der 44jährige Patient hatte seit dem 18. Lebensjahre Krampfadern am rechten Unterschenkel. Vor drei Jahren wurde die Vena saphena magna am rechten Oberschenkel varikös, es trat zweimal Thrombenbildung in diesem ektasirten Gefässabschnitt ein, jeder Anfall nöthigte den Patienten, längere Zeit das Bett zu hüten. Im Oktober 1898 zum dritten Male Thrombosirung. Die Vene war vom Knie an nach aufwärts erheblich durch einen festen Thrombus dilatirt und als vorspringender Strang unter der Haut wahrnehmbar. Lebhafte subjektive Schmerzen und Druckempfindlichkeit bestanden neben Röthung und Oedem der Haut. Temp. 101.6° F. Unter geeigneter Behandlung schwanden die entzündlichen Erscheinungen, während der thrombosirte Venenabschnitt im Laufe der nächsten vier Wochen unverändert blieb. Deshalb wurde die Vene durch Längsincision freigelegt, und der thrombosirte daumendicke Abschnitt zwischen zwei Ligaturen in einer Länge von 15 Zoll resezirt. Naht der Wunde. Glatte Heilung. Keine funktionelle Störung.

Ein Aneurysma spurium der Art. femoralis im Gebiet des Scarpa'schen Dreiecks beobachtete Briddon (6).

39jähriger Mann. Bei der Aufnahme ins Hospital findet sich ein rundlicher, 6 Zoll im Durchmesser haltender Tumor am linken Oberschenkel, welcher die Spitze der Scarpaschen Dreiecks ausfüllt. Haut über der Geschwulst beweglich, Konsistenz fest-elastisch, keine Druckempfindlichkeit, undeutliche Fluktuation, keine Pulsation. Die Geschwulst ist nach der Tiefe zu gegen die Muskulatur fixirt. Oben und innen hört man über ihr ein schwaches, aber deutliches systolisches Geräusch. Oberhalb der Geschwulst unter dem Lig. Pouparti ist der Femoralpuls deutlich zu fühlen, im ganzen Verlauf der Arterie unterhalb des Tumors ist kein Puls wahrnehmbar. Hauttemperatur an beiden Unterextremitäten gleich, keine Erscheinungen von Cirkulationsstörungen am linken Bein.

Pat. hatte an der Haut des Rumpfes und der Extremitäten zahlreiche von Syphilis herrührende Narben. Die Geschwulst war zwei Wochen vor der Aufnahme des Kranken ziemlich plötzlich, ohne äussere Ursache entstanden, hatte sich schnell vergrössert. Bei weiterer Beobachtung im Hospital schien es, als ob die Geschwulst leicht pulsirte. Bei Kompression der Art. femoralis oberhalb des Tumors trat eine Volumenabnahme des letzteren ein, die beim Aufhören des Druckes wieder schwand.

Die Operation verlief derart, dass zunächst die Art. femoralis oberhalb des Aneurysma, unterem Lig. Pouparti und unterhalb in der Höhe des Hunter'schen Kanals freigelegt und provisorisch mit einem Silkfaden zur eventuellen Ligatur umgeben wurde. Darauf werden beide Incisionen durch einen über die Kuppe des Tumors verlaufenden Schnitt vereinigt. Nach Durchtrennung der Fascia lata kommt die bindegewebige und Fasern des Sartorius enthaltende Wand des Aneurysmasackes zum Vorschein. Beim Versuch, den inneren Rand des Sartorius nach aussen zu ziehen, reisst der Sack ein, es entleert sich eine grosse Masse von alten Blutgerinnseln, denen hellrothes Blut folgt. Die Blutung steht sofort nach Zuschnürung der beiden provisorischen Ligaturen. Nach Entleerung aller Blutgerinnsel zeigt sich, dass die Wand des Aneurysmas nur von dem umgebenden Bindegewebe und der Muskulatur gebildet wird, ohne dass ein eigentlicher Sack vorhanden ist. Im Grunde der Höhle liegt die Art. femoralis frei zu Tage, mit einem unregelmässig konturirten Riss in der Vorderwand, aus welchem sich frisches Blut entleert. Die Arterie wird oberhalb und unterhalb dieses Risses ligirt, die Wundhöhle mit Kochsalzlösung ausgewaschen und mit Jodoformgaze tamponirt. Die obere provisorische Ligatur bleibt für etwaige Nachblutung noch bis zum nächsten Morgen liegen, wird dann entfernt. Sekundärnaht nach einigen Tagen. Heilung per pr. int.

Der 15jährige Patient Potherat's (19) hatte im Alter von 8 Jahren einen Schrotschuss von vorne gegen die Basis der Oberschenkel und die Regiones hypogastricae erhalten. Die Verletzung führte zur Entstehung eines Aneurysma arterioso-venosum der Femoralgefässe des rechten Beines im Scarpa'schen Dreieck.

Bei der Untersuchung des Pat., 7 Jahre nach dem Unfall, fand Potherat an der rechten Unterextremität eine auffallende Dilatation der gesammten oberflächlichen Venen, zumal der Saphena magna, das ganze Bein war erheblich umfangreicher wie die linke Unterextremität, die Wadencirkumferenz betrug rechterseits 30 cm, links nur 24 cm. Es bestand kein Oedem. Im Scarpa'schen Dreieck fühlte man mit dem auf die Gefässe aufgelegten Finger das charakteristische Schwirren, welches sich nach aufwärts bis zur Art. iliaca externa, nach abwärts bis zur Mitte des Oberschenkels verfolgen liess. Es schwand sofort bei Kompression der Art. femoralis über dem horizontalen Schambeinast, wurde erheblich stärker bei Druck gegen die Gefässe in der Mitte des Oberschenkels. Während der Auskultation der Gefässe hörte man ein im Scarpa'schen Dreieck am deutlichsten wahrnehmbares, systolisch sich verstärkendes Geräusch. Im Scarpa'schen Dreieck waren drei kleine, von den hier eingedrungenen Schrotkörnern herrührende Hautnarben sichtbar, bei der Palpation konnte man hier anscheinend einen kleinen, weichen und eindrückbaren Tumor fühlen.

Thiel (22) publizirt einen interessanten Fall von Aneurysma arterio-venosum der Art. und Ven. femoralis an der Abgangsstelle der Profundae.

Ein 16jähr. Kaufmannssohn zog sich eine Schussverletzung in der Gegend der linken Schenkelbeuge zu durch eine Revolverkugel von 6 mm-Kaliber, den Revolver trug er in der Hosentasche. Es trat sofort eine starke Blutung auf. Ein in der Nähe wohnender Arzt legte einen Kompressiv-Verband an und schaffte ihn in das Krankenhaus. Dort wurde in Narkose die Einschussöffnung erweitert und eine Ligatur angelegt, worauf die Blutung stand. Die Wunde wurde fest mit Gaze tamponirt und ein Verband angelegt. Der Wundverlauf war reaktionslos. Nach 10 Tagen entfernte man die Kugel, die sich auf der Hinterseite des Oberschenkels, in der Mitte der Glutäalfalte, dicht unter der Haut, fühlen liess. Am 13. Tage stand der Patient auf. Beim Anziehen der Hose erfolgte plötzlich aus der granulirten Wunde eine profuse Blutung. Da diese nicht gestillt werden konnte, wurde Thiel zur eventuellen Unterbindung der Arterie zugezogen.

Die Granulationswunde hatte die Grösse des Querschnittes eines kleinen Fingers und lag 2,0 cm unterhalb des Lig. Pouparti in der Mitte zwischen Spina ant. sup. und Symphyse. Beim Weglassen der Kompression quoll aus der Tiefe ein dicker Blutstrom ohne pulsatorische Erhebung. Eine digitale Kompression der Arterie central von der Wunde hatte auf die Blutung keinen Einfluss. Bei der Kompression der blutenden Stelle fühlte man ein deutliches Schwirren unter den Fingern. Es handelte sich also um eine Blutung aus einem traumatischen Aneurysma, wahrscheinlich arterio-venosum, der grossen Schenkelgefässe. Da kein Schlauch angelegt werden konnte, wurde die blutende Stelle mit einem Tupfer während der Operation fest komprimirt. Es wurde von der Wunde nach oben, dem Laufe der Arterie entsprechend, ein 10 cm langer Schnitt geführt, das Lig. Pouparti

durchtrennt. Vordringen in der Schnittrichtung bis zum Peritonenm, welches zurückgeschoben wird, doppelte Unterbindung und Durchtrennung der Art. iliaca ext. möglichst hoch oben. Da die Blutung sich nicht verringerte, Verlängerung des Schnittes peripher bis zum inneren Rande des Sartorius, doppelte Unterbindung und Durchtrennung der Art. und Ven. femor. Die Blutung danert beim Nachlassen der Kompression in gleicher Weise fort. Auch nach Unterbindung und Durchtrennung der V. iliaca ext. in Höhe der Arterie stand die Blutung nicht. Daranf wurden die grossen Gefässe mit ihren Seitennähten central und peripher bis zur Einmündung in den Aneurysmensack herauspräparirt, der Nervus cruralis zur Seite gehalten und der Sack cirkulär bis zur Basis herausgelöst. Die Blutgerinnsel wurden aus dem Aneurysma herausgedrückt und die Einschussöffnung durch zwei grosse Péans zngeklemmt. Der Sack war entzündlich mit der Umgebung verwachsen und musste mit dem Messer herauspräparirt werden. Nachdem auch die Art. und Vena profunda femoris, die in seine Hinterfläche einmündeten, unterbunden waren, wurde der ganze Anenrysmasack mit seinen zu- nnd abführenden Gefässen herausgehoben. Die Blutung stand. Tamponade der ganzen Wundhöhle mit Jodoformgaze-Verband. Der schlechte Puls hob sich nach Aether- und Kampherinjektionen.

Das ganze linke Bein fühlte sich kalt an, die Haut sah bläulich und marmorirt aus. Ueber der Art. proplitea und tibialis postica kein Puls. Am Nachmittage war nur der Fuss etwas kühl, das übrige Bein deutlich warm, seine Farbe fast normal. Die Sensibilität war überall erhalten, nur hatte der Patient an der inneren Fläche des Oberschenkels und an dem inneren Fnssrande ein Gefühl des Taubseins. Ansserdem klagte er über starke Schmerzen an der einen Seite des Kniegelenks, sowie der Wade. (Reizung des N. saphenus major und seines Astes N. cutaneus surae internus) Die Sensibilitätsstörung am Fusse hob sich nach 2 Tagen, die Schmerzen liessen nach 6 Tagen langsam nach. Nach 5 Wochen etwa konnte der Patient mit oberflächlicher, fast geheilter Operationswunde entlassen werden. Das linke Bein war etwas dünner, als das rechte, die Muskulatur, besonders am Oberschenkel, schwächer. Kein Oedem. Puls in der Kniekehle, über der Tibialis postica und dorsalis pedis nicht nachweisbar. Die Hautfarbe war normal.

Es blieb unentschieden, ob die Blutung bei der ersten Ligatur im Krankenhause durch eine vollständige seitliche Ligatur stand, oder ob eine partielle wandständige Unterbindung im Verein mit der starken Anämie nnd der auch noch durch die Chloroformwirkung herabgesetzten Energie des Herzmuskels dies bewirkten. Das Präparnt gab hierfür keine Anhaltspunkte.

Der Umstand, dass nach der hohen Unterbindung der Art. iliaca ext. die Blutung in gleicher Stärke fortdauerte, liess einen schon ausgebildeten arteriellen Kollateral-Kreislanf vermuthen. Andererseits legte das Ausbleiben jeglicher Anschwellung des Beines nach Unterbindung der Vena iliaca ext. die Annahme nahe, dass ebenfalls ein genügender venöser Abfluss des Blutes vorhanden sein müsse. Der klinische Verlauf bestätigte diese Annahme. Besonders günstig für die Erhaltung des Beines war der Umstand, dass es glückte, am Tage der Verletzung die Blutung zu stillen und so die primäre hohe Unterbindung der grossen Gefässe zu nmgehen. Während des 13tägigen Zwischenraumes zwischen der Verletzung und der hohen Unterbindung war genügend Zeit zur Erweiterung bezw. Neubildung von arteriellen wie venösen Kollateralbahnen. Wie wichtig dies ist, beweist die Erfahrung, dass nach Unterbindnng der A. und V. femoralis bei Verletzungen derselben die Prognose bezüglich der Erhaltung des Beines sich ungünstiger gestaltet, als nach Ligatur derselben bei Geschwulstexstirpationen. Zwei beigefügte Zeichnungen des gewonnenen Präparates zeigen die Lage der Ein- und Ausschussöffnung, sowie die Kommunikation zwischen Arterie und Vene.

Auch Collin (10) exstirpirte ein traumatisches Aneurysma arterioso-venosum der Femoralis.

29jähriger Leutnant erhält am 4. Dezember 1897 auf 50 cm Entfernung einen Revolverschuss. Die Kugel drang von der Aussenseite des rechten Oberschenkels ein, wurde 6 Tage nach der Verletzung an der Innenfläche desselben, 4 cm unterhalb der Glutäalfalte unter der Aponeurose gefühlt und ohne Schwierigkeit entfernt.

Am 20. Dezember bemerkte der Verletzte, dessen Wunde inzwischen fast verheilt war, beim Auflegen der Hand auf die Vorderfläche des Oberschenkels ein Schwirren; bei der Untersuchung wird ein Aneurysma arterio-venosum an der Spitze des Scarpa'schen Dreiecks gefunden. Operation am 3. Januar 1898: Nach 4facher Gefässunterbindung Exstirpation des Aneurysmasackes. Das Auftreten einer venösen Blutung während der Auslösung des Sackes nöthigte zu einer weiteren Ligatur, durch welche, wie Collin angiebt, die

Kollateralgefässe und die distalen Enden der Art. und Vena femoralis oberhalb der primären Ligaturen zusammen unterbunden wurden. Glatte Heilung ohne Funktionsstörung, so dass Patient seinen Dienst wieder aufnehmen konnte. Während der ersten Wochen p. op. bestanden Sensibilitätsstörungen an der Wade, Gefühl von Eingeschlafensein und eine Erweiterung der oberflächlichen Hautvenen an der Extremität. Art. und Vena femoralis waren beide von der Kugel durchbohrt, der aneurysmatische Sack, von der Grösse eines 2-Frankstücks, wurde an der vorder-inneren Fläche der Gefässe von deren Scheide gebildet.

Murray's (16) Patient, ein junger kräftiger 26jähriger Mann, verletzte sich vor ca. 8 Jahren mit dem Taschenmesser durch Abgleiten der Klinge von einem Stück Holz, welches er zwischen den Beinen hielt und beschnitt, am rechten Oberschenkel in der Gegend des Adduktorenschlitzes. Die Wunde blutete erheblich, es erfolgte unter Kompressivverband glatte Heilung. Unmittelbar nach letzterer bemerkte Pat. Pulsation an der Verletzungsstelle, und kurz darauf eine Schwellung, welche in den letzten Monaten schnell wuchs. Es traten Schmerzen im rechten Bein hinzu, Parästhesien, der Schlaf wurde gestört. Bei der Untersuchung fand Murray eine faustgrosse pulsirende Geschwulst, entsprechend der Lage des Hunter'schen Kanals, über welcher das für die Kommunikation zwischen Arterie und Vene charakteristische Schwirren hör- und fühlbar war. Das Geräusch liess sich bis in die Gefässe an der Fusssohle und die Iliaca verfolgen. Am rechten Bein im übrigen kein Oedem, keine erweiterten subcutanen Venen, keine Atrophie vorhanden.

Die Exstirpation des Sackes nach Anlegung eines Esmarch'schen Schlauches unterhalb des Knies und eines zweiten hoch am Oberschenkel und Ligatur der Gefässe ober- und unterhalb ihres Ein- bezw. Austrittes war wegen Verwachsung der Sackwand mit der umgebenden Muskulatur erschwert.

Die Wand des Sackes, welcher flüssiges und geronnenes Blut enthielt, war von verschiedener Dicke, zeigte stellenweise verkalkte Partien. Glatter Wundverlauf. Heilung ohne funktionelle Störung.

F. König jun. (13) demonstrirte in der Berliner Chirurgenvereinigung das Präparat eines Aneurysma der Arteria und Vena femoralis und berichtete über den Krankheitsfall folgendes:

Ein Offizier erhielt, auf dem Pferd sitzend, einen Schuss in den Oberschenkel in der Gegend der Adduktoren. Es erfolgte eine starke Blutung; Pat. stieg vom Pferde, liess sich verbinden und in ein Krankenhaus aufnehmen, in welchem er 3 Wochen zubrachte. Nach dem Verlassen des Krankenhauses bestand noch eine Geschwulst in der Mitte des Oberschenkels, die lebhaft pulsirte; das Pulsiren verschwand nach Kompression der Arteria femoralis — also ein Aneurysma.

Bei der vor einigen Wochen vorgenommenen Operation fand sich die nur haselnussgrosse Geschwulst mit Muskulatur und Fascie innig verwachsen, zahlreiche kleinere Gefässe mussten ausser der Arterie und Vene mit unterbunden werden.

Nach Lösung des Schlauches stellte sich langsam die Cirkulation in den peripheren Theilen und Pulsiren des centralen Stückes wieder ein.

Das Präparat zeigt einen Pfropf, der aus einem Gefäss (Arterie) in das andere (Vene) hineinragt. Die Aussackung erstreckt sich auf Arterie und Vene.

In Dollinger's (14) Fall hatte sich das Aneurysma nach Stich entwickelt, befand sich über der Durchtrittsstelle durch den Adduktor, die Gefässe wurden ober- und unterhalb des A. unterbunden, das Aneurysma exstirpirt. Heilung. Dollinger.

J. Mc. Cosh (11) stellte in der New-Yorker Chirurgengesellschaft einen 30 Jahre alten Patienten vor, welcher im Frühling 1898 eine Distorsion des linken Kniegelenks erlitt. Es blieben dauernde Schmerzen in der Kniekehle zurück, im August d. J. ergab die ärztliche Untersuchung ein Popliteal-

aneurysma von der Grösse einer kleinen Kokosnuss. Bei völliger Bettruhe des Patienten schwand die anfangs nachweisbare Pulsation des Aneurysmas innerhalb von 4 Wochen gänzlich, kehrte aber bereits nach einem Monat zurück, weshalb der aneurysmatische Sack nach Unterbindung der Arterie oberhalb und unterhalb desselben exstirpirt wurde. Auch die mit der Sackwand fest verwachsene Vene musste ligirt werden. Glatter Verlauf. Gutes funktionelles Resultat. Pat. war nicht syphilitisch.

Ein spontanes arteriell-venöses Aneurysma der Art. poplitea demonstrirte Borchardt (4) auf dem Chirurgenkongress.

Das Präparat stammt von einem 42jährigen Manne, der vor 20 Jahren einen komplizirten Bruch des linken Unterschenkels erlitten hatte. An der Bruchstelle entwickelten sich von Zeit zu Zeit Phlegmonen, sodass Pat. das Bein nicht gebrauchen konnte. Januar 1899 neue Phlegmone; Pat. bittet um Absetzung des Gliedes; dioselbe wird jedoch abgelehnt, die Phlegmone incidirt und schnell zur Heilung gebracht. 1. Februar 1899 plötzlich unvermuthet Erscheinungen von Arteriothrombose im rechten Bein, schnell fortschreitende Gangrän, sodass 36 Stunden nach den ersten Erscheinungen das bis dahin völlig gesunde Bein im Oberschenkel amputirt werden muss. Wunde bleiht offen, heilt langsam per granulationem. Am Präparat zeigt sich die Vena poplitea in ihren oberen zwei Drittheilen total obliterirt, ebenso weiter aufwärts die Femoralis bis zur Amputationsstelle und jedenfalls noch über dieselbe hinweg. Unterhalb der Kniekehlo ist das Lumen der Vene verengt durch Verdickung der Intima und ein Netzwerk von Bindegewebsbälkchen, die von einer Wand zur anderen ziehen. Zwischen dem obliterirten und dem zuletzt beschriebenen Teil liegt ein ca. 6 cm langes Stück der Vene, das zwar nicht vollkommen obliterirt, aber doch für die Cirkulation unbrauchbar war. Es besteht aus einem System von stecknadelkopf- bis bohnengrossen Hohlräumen, die miteinander kommuniziren. In einer dieser Lakunen lag ein Thrombus; durch ein erbsengrosses Loch in der Venen- und Arterienwand pflanzt sich dieser Thrombus in der Arteria poplitea fort und hat zur Entstehung eine Thrombose der Arteria poplitea, ihrer sämmtliche Aeste und des unteren Theiles der Femoralis Veranlassung gegebon.

Wahrscheinlich hat es sich ursprünglich um ein kleines Aneurysma saccatum der Arterie gehandelt; durch den arteriellen Druck ist erstens die Venenthrombose hervorgerufen, durch deren Organisation die Obliteration entstand, und zweitens die Perforation der Arterie in die Vene. Unglücklicherweise kam die Perforation zu Stande an einer Stelle, wo die Vene noch nicht völlig verschlossen war, sodass es in der Lakune zur Thrombenbildung kommen konnte.

Es handelt sich also um ein spontanes arteriell-venöses Aneurysma der Poplitea. Ein ätiologisches Moment für die Gefässorkrankung, speziell ein Zusammenhang mit den Vorgängen am anderen Bein hat sich nicht finden lassen.

Im Falle Carrel's (7) war das Poplitealaneurysma Folge eines Traumas.

Der 17jährige Patient wurde vor 4 Jahren durch einen Schusterkneif in der linken Kniekehle verletzt. Die anfangs profuse Blutung aus der kleinen Wunde stand auf Kompression, es erfolgte Heilung innerhalb von 3 Wochen. Bereits 14 Tage nach der Verletzung empfand Pat. ein beständiges Schwirren in der linken Unterextremität, welches progressiv stärker wurde. Es traten beim Gehen Schmerzen auf, und es entwickelte sich in der linken Kniekehle eine kleine Geschwulst unter leichter Floxionsstellung der Extremität im Kniegelenk. Bei der Untersuchung wurde in der linken Kniekehle eine leicht prominirende und lebhaft pulsirende Schwellung bemerkt, bei doren Betastung man ein während der Herzsystole stärker werdendes Schwirren fühlte. Das Geräusch erstreckte sich bis in die Iliaca einerseits und die Gefässe am Fuss andererseits fort. Der Puls in der Art. dorsal. pedis war schwächer wie rechterseits. Die Geschwulst liess sich durch Druck verkleinern. Bei Kompression der Art. femoralis am Ponpart'schen Bande erfolgte sofortiges Aufhören der erwähnten Symptome. Die motorische Kraft am Bein etwas verringert. Keine Störung in der Berührungsempfindung. Ebenso fehlten trophische Störungen. Die venöse Blutcirkulation normal. Hauttemperatur am linken Unterschenkel betrug 35,4°, an dem gesunden Boin dagegen nur 32,8°.

Durch Poncet wurde der aneurysmatische Sack extirpirt nach Unterbindnng der Arterie und Vene oberhalb und unterhalb desselben. Glatte Heilung ohne funktionelle Störnngen am linken Bein.

Der entfernte aneurysmatische Sack hatte ovale Form und die Grösse einer Olive. Seine Wand wird von einer die Dicke der Arterienwandung besitzenden elastischen Membran gebildet, deren Innenwand glatt, wahrscheinlich von Endothel ausgekleidet ist, während an der Aussenwand Reste der bei der Exstirpation durchtrennten Bindegewebsmassen haften, in welche das Aneurysma eingebettet war. Der Sack kommunizirt mittelst eines 1 mm langen Kanälchens von Stecknadeldurchmesser mit der Arterie, einige Millimeter unterhalb dieser Kommunikationsstelle liegt die erheblich grössere Oeffnung zwischen ihm und der Vene.

J. Dollinger (13) exstirpirte ein geplatztes Aneurysma popliteum. Das Aneurysma entstand bei einem 46jährigen Zimmermann vor 9 Monaten spontan und platzte, während Pat. bereits sich auf der Klinik befand, subcutan. Es zeigte sich plötzlich in der Wade heftiger Schmerz, der Umfang war um 9 cm grösser als der der Wade der gesunden Extremität, die Venen waren erweitert, der Fuss angeschwollen. Delbet empfahl in einem im Jahre 1897 erschienenen Aufsatze in einem ähnlichen Falle anstatt Amputation die Exstirpation des eingerissenen Sackes. Ausgeführt wurde dieser Vorschlag bisher weder von ihm noch von jemand anderen. Dollinger unternahm die Exstirpation. Die Art. poplitea wurde über dem Sacke unterbunden, hierauf das bedeutende Blutextravasat, welches unter dem Soleus sich befand, entfernt, dann das distale Ende des Sackes, aus welchem der Truncus tibio-peronealis mündete, frei gemacht, der Truncus unterbunden. Nervus und Vena popl., welche oder dem Aneurysma etwas nach auswärts lagen, wurden geschont. Die Wunde wurde vernäht. Nach der Unterbindung unmittelbar erblasste der Fuss etwas, erholte sich aber bald vollkommen. Heilung. Vollkommen gute Funktion der Extremität. Dollinger.

c) Erkrankungen der Nerven.

27. G. Deidesheimer, Ueber Resultate der Behandlung der chron. Ischias durch blutige Dehnung des Nervus ischiadicus. Inaug.-Diss. Strassburg 1899.
28. Hogarth, Two cases of severe subcutaneous injury to the peroneal nerve; operation. The Lancet 1899. July 29.
29. Lesser, Ischias gonorrhoica. Verhandl. des VI. deutschen Dermatologen-Kongresses. Wien 1899. Braumüller.
29a. W. Serenin, Ein Fall von Raynaud'scher Krankheit (symmetrische Gangrän). Chirurgia. Bd. VI. Nr. 36.

Ueber zwei Fälle schwerer, subcutaner Verletzung des Nervus peroneus berichtet Hogarth (28):

Fall 1. 29jähriger Mann erhielt beim Fussballspiel einen heftigen Schlag gegen die Aussenseite des linken Kniegelenkes oberhalb des Fibulaköpfchens. Lähmung der Extensoren des Fusses und der Peronealmuskeln in Verbindung mit Anästhesie der Haut am Fuss- und Zehenrücken und am unteren Abschnitt der Vorderfläche des Unterschenkels waren die unmittelbare Folge. Zudem bildete sich ein grosser subcutaner Bluterguss, welcher von der Mitte des Oberschenkels bis zu den Knöcheln herabreichte. Die Haut war im Uebrigen unverletzt geblieben. Im Kniegelenk geringer Erguss. Vier Wochen nach der Verletzung bestand Pes equino-varus, an den sämmtlichen Extensoren und den Peronei ergab die elektrische Untersuchung Entartungsreaktion. Tägliche Massage und Elektrisiren der gelähmten Muskeln blieb ohne Erfolg, vielmehr nahmen innerhalb der nächsten vier Wochen die Degenerationserscheinungen an den Muskeln zu. Der Vorschlag eines operativen Eingriffes wurde vom Patienten zunächst abgelehnt, nach weiteren vier Wochen indessen angenommen. Operation: Durch 9 Zoll langen Schnitt, welcher in der Kniekehle am inneren Rand der Bicepssehne beginnend nach abwärts dem Verlauf des Nerven um das Fibulaköpfchen entsprechend geführt wurde, legte man den Nerven frei. Im unteren Wundwinkel zeigte er sich normal, beim Verfolgen nach oben fand man ihn in derbes, innig mit dem Fibulaköpfchen verlöthetes Narbengewebe eingebettet, weiter aufwärts durch

Verwachsungen gegen die Bicepssehne fixirt, in einer Gesammtlänge von vier Zoll. Die Theilungsstelle des Nerven lag sehr hoch, der vordere Ast war am meisten betroffen. Stellenweise liess sich die Nervensubstanz nicht von dem Narbengewebe unterscheiden. Von einer Resektion des in Narbengewebe eingelagerten Nervenabschnittes musste wegen der Länge der Strecke Abstand genommen werden. Hogarth beschränkte sich darauf, den Nerven aus seiner narbigen Umhüllung völlig zu isoliren. Es erfolgte glatte Heilung. Bereits 12 Stunden p. op. begann die bis dahin kalt und cyanotisch gewesene Haut am Fussrücken warm und geröthet zu werden, die Sensibilität kehrte zurück, um innerhalb eines Monates wieder völlig normal zu werden. Die Motilität besserte sich, unter gleichzeitiger täglicher Massage und Galvanisation der Muskeln innerhalb von drei Monaten soweit, dass Pat. im Stande war, seinen Fuss bis zum rechten Winkel zu beugen und ohne hinken zu gehen. Der Umfang des Unterschenkels gewann in dieser Zeit durch Zunahme der Muskulatur um $2^1/_2$ Zoll.

Fall 2: 19jähriger Mann erhielt ebenfalls einen heftigen Fusstritt gegen die hintere äussere Kniegelenksfläche des linken Beines zumal gegen die Bicepssehne, mit demselben Effekt wie im vorhergehenden Falle. Hogarth sah den Patienten zwei Monate nach der Verletzung. Die Anästhesie war nicht so vollständig, wie bei dem anderen Kranken. Der Fuss hing in Equino-varusstellung, die elektrische Untersuchung ergab an den gelähmten Muskeln die Erscheinungen der Entartungsreaktion.

Durch dieselbe Incision wie oben wurde der Nerv freigelegt, welcher durch festes Narbengewebe in der Ausdehnung eines Zolles gegen die Bicepssehne fixirt gefunden wurde. Es gelang leicht, ihn aus dieser narbigen Umschnürung zu lösen. Glatte Heilung. Tägliche Massage und Galvanisation. Drei Monate p. op. waren keinerlei funktionelle Störungen mehr vorhanden, nur hatten die gelähmt gewesenen Muskeln ihren früheren Umfang noch nicht völlig wieder erreicht.

In den epikritischen Bemerkungen zu diesen beiden Beobachtungen hebt Hogarth hervor, dass ein operativer Eingriff, wenigstens in Bezug auf die Wiederkehr der Funktion der gelähmten Muskeln, nur solange Erfolg verspricht, als noch eine Reaktion der Muskeln auf den galvanischen Strom vorhanden ist. Die Sensibilität kann allerdings auch dann noch wiederkehren, wie ein Fall beweist, der neun Jahre nach der Verletzung operirt wurde.

Deidesheimer (27) bespricht in seiner Inaug.-Dissertation die Resultate der Behandlung der chronischen Ischias durch blutige Dehnung des N. ischiadicus an der Hand von einigen in der Strassburger Universitäts-Klinik operirten Fällen. Die Operation hat erst Ende der 70 er und Anfangs der 80 er Jahre grössere Verbreitung gefunden, sodass man bald zu weit ging in ihrer Anwendung. In der Litteratur ist Deidesheimer nur ein Fall bekannt geworden, bei dem die Nervendehnung auch nicht vorübergehende Besserung herbeiführte. Manchmal muss die Operation wiederholt werden. Verf. führt dann drei von Prof. Madelung mit gutem Erfolge operirte Fälle an, von denen einer schon vorher ausserhalb der Klinik ohne Erfolg operirt war. Im Fall I kommt der Patient schon 10 Tage nach der Operation, welche ihn sofort von seinen achtwöchentlichen ohne Erfolg behandelten Qualen befreite, geheilt aus der Klinik entlassen werden. Bei Fall II ist bemerkenswerth, dass nach $^1/_2$jährigem Bestehen der Ischias eine Scoliose — der Körper ist nach der kranken Seite geneigt — sich bemerkbar gemacht hatte, welche 10 Tage nach der Operation geschwunden war. Fall III ist dadurch interessant, dass er schon einmal operirt war und die Beschwerden zugenommen hatten. Nach der von Prof. Madelung ausgeführten Operation absolute Heilung. Beobachtungszeit der Fälle p. op. 16—20 Monate. Dann erwähnt Deidesheimer noch zwei Fälle, bei welchen nur vorübergehende Besserung nach dem Eingriff auftrat aus erklärlichen Gründen. Bei dem einen Fall handelte es sich um ein Carcinom des Beckenknochens, bei dem anderen um eine Hüftgelenksentzündung. Schliesslich führt Verf. als Anhang

noch einen Fall von Dehnung der N. cruralis an; die Dehnung wurde bei der Exstirpation von Lymphdrüsen der Leistenbeuge vorgenommen, um den Nerven von eventuell vorhandenen, narbigen Verwachsungen zu befreien und die möglicherweise bestehende Neuritis zur Heilung zu führen. Da Patient wahrscheinlich Simulant war — er hatte die Krankheit auf eine Verletzung zurückgeführt — lässt sich der Erfolg oder Misserfolg der Operation nicht klar übersehen.

Verf. weist darauf hin, dass die Operation nur bei der neuritischen Form der Ischias baldigst anzuwenden ist, während man bei der neuralgischen Form zur Unterdrückung der Schmerzanfälle und Beseitigung der Hyperästhesie der Nerven im Allgemeinen mit Narcoticis und Nervinis auskommen wird.

Lesser (29) beschreibt einen Fall von Ischias gonorrhoica und bespricht die charakteristischen Erscheinungen dieser Erkrankung gegenüber der Ischias vulgaris.

Pat. 20 Jahre alt. Steindrucker. Tripperinfektion am 10. Sept. Nachfolgende Epididymitis. 19. Okt. Patient klagt über Schmerzen im rechten Kniegelenk. Fieber. Erguss oder Schwellung nicht nachzuweisen. Am 6. Nov. treten Schmerzen in der rechten Hüftgegend auf, welche bis zum Knie ausstrahlen. Die Schmerzen steigern sich am 8. Nov. zu unerträglicher Höhe, es besteht hochgradige Druckempfindlichkeit des Nervus ischiadicus an der Austrittsstelle am Tuber ischii und in der Kniekehle. Am 16. Nov. Schmerzen am Tage geringer, Abends in derselben Höhe. Am 2. Dez. ist Pat. schmerzfrei, am 7. Dez. kein Ausfluss aus der Harnröhre mehr. 7. Dez. Urin klar, wenig Flocken. Am 26. Dez. ist Pat. beschwerdenfrei. Druck auf die Druckpunkte des rechten Nervus ischiadicus nicht schmerzhaft. 17. Jan. Pat. geheilt entlassen. Therapie bei Beginn der Ichias bis 11. Dez. Natr. salicyl. und Ol. Santali, von da ab nur Ol. Santali. Wildunger. Reine Lokalbehandlung der Harnröhre.

Bei der gonorrhoischen Form der Ischias setzen die neuralgischen Schmerzen plötzlich ein, erreichen in foudroyanter Weise die Acme, während bei der gewöhnlichen Ischias mehr ein allmähliches Ansteigen, ein Vorausgehen von Prodromen stattfindet. Auch ist der Verlauf oft ein schnellerer. Recidive erfolgen nur im Anschluss an erneute Tripperinfektion. Die vulgäre Ischias tritt ferner meist im mittleren Lebensalter auf, die gonorrhoische findet sich dagegen vorzugsweise bei jungen Leuten im Alter von 20—30 Jahren. Den grössten Unterschied bietet die Temperatur. Während bei vulgärer Ischias Allgemeinstörungen, Fieber und dergl. beinahe niemals vorkommen, beobachtet man bei Ichias gonorrhoica häufig Fieber und zwar mit ausgesprochen intermittirendem Charakter. Dies intermittirende Fieber ist charakteristisch für die gonorrhoische Allgemeininfektion. Lesser vermuthet, dass in den biologischen Eigenthümlichkeiten eine Erklärung für den Typus des Fiebers zu finden sei.

Seltener sind die gonorrhoischen Neuralgien anderer, den Genitalien benachbarten Nerven, des Nervus cruralis, Obturatorius, Ileo-inguinalis und Pudendus externus. Beobachtet sind ferner zwei Fälle von isolirten Lähmungen motorischer Nerven, des Facialis und des Recurrens, sowie ein Fall von Akustikusaffektion mit Taubheit und ein Fall von Neuritis optica. Infolge von Polyneuritis gonorrhoica können auch ganze Muskelgruppen gelähmt werden und atrophiren; solche Fälle von Polyneuritis gonorrhoica sind wiederholt beobachtet. Auch das Centralnervensystem erkrankt unter dem Bilde einer Myelitis gonorrhoica. Die Neuralgien einzelner Nerven führt Lesser auf eine Gonokokkeninvasion analog den gonorrhoischen Gelenkerkrankungen, die Polyneuritis auf Toxinwirkung der Gonokokken zurück.

Serenin (29a) theilt ausführlich die Krankengeschichte einer Frau mit, deren psychisches Gleichgewicht durch eine unglückliche Ehe und eine ganze Reihe von Missgeschicken aus dem Gleichgewicht gerathen war. Es entwickelte sich allmählich das Bild einer schweren Hysterie. Im Verlauf der letzten sechs Jahre traten jedesmal nach einer starken psychischen Emotion schwere trophische Störungen an den Füssen auf, die mit Schmerzen, Kältegefühl und Vertaubung begannen und theils mit oberflächlicher Hautgangrän und Geschwürsbildung an den Füssen, theils mit Gangrän einzelner Zehen endeten. Die Geschwüre heilten immer erst, wenn die allgemeinen nervösen Störungen sich beruhigt hatten. Im Uebrigen fehlten anatomische Veränderungen an den Nervenstämmen oder Gefässen, wie überhaupt somatische Erkrankungen gänzlich. Der Fall lässt sich nur durch reflektorische Trophoneurosen, die von der Gehirnrinde ausgehend auf die vasomotorischen Nervenbahnen übertragen wurden, erklären. Wanach (St. Petersburg).

d) der Sehnen, Sehnenscheiden, Fascien, Muskulatur, Schleimbeutel, Drüsen.

30. F. Bauer, Luxation beider Peronealsehnen. Chirurg. Kasuistik aus dem allgemeinen Krankenhause zu Malmö. Hygiea 1899. Bd. LXI. Heft 8. p. 164.
31. Brewer, Old rupture of the quadriceps extensor tendon. Annals of Surgery 1899. April. New York surgical society.
31a. M. Gundorow, Zur Frage der eitrigen Entzündung des Musculus psoas. Wojennomedicinski Shurnal 1899. April.
32. Lejars, Rupture du tendon du triceps crural. Suture. Bull. et mém. de la soc. de Chir. 1899. Nr. 13.
32a. W. Orlow, Die sogenannte primäre Muskeltuberkulose am Rumpf und an den Extremitäten. Chirurgia. Bd. VI. Nr. 33.
33. Robin et Reboul, Kystes synoviaux doubles symétriques des deux pieds. Soc. des sciences médicales de Lyon. Lyon médical 1899. Nr. 9.
34. Wetzel, Hygrom der Bursa subiliaca. Münch. med. Wochenschrift 1899. Nr. 20.
35. W. C. Wood, Postpuerperal Psoitis. Annals of surgery 1899. February.
36. Znelzer, Die Schleimbeutel der Hüfte und deren Erkrankungen. Deutsche Zeitschr. für Chirurgie 1899. Bd. 50. Heft 1 und 2.

Zur Kasuistik der Peroneussehnenluxation giebt Bauer (30) einen Beitrag: Ein 18jähriger Mann hatte sich durch einen Unfall einen Bruch des Unterschenkels oberhalb des Malleolus und eine Luxation beider Peroneussehnen zugezogen. Nach einer Incision wurden die Sehnen reponirt und durch ein 1,5 cm breites, aus der Sehnenscheide excidirtes Stück fixirt. Sehr guter Erfolg. Hj. von Bonsdorff (Helsingfors).

Brewer (31) stellte in der New Yorker chirurg. Gesellschaft einen 58jährigen Pat. vor, der im Herbst 1897 wegen akuter traumatischer Synovitis des linken Kniegelenks ins Hospital aufgenommen worden war. Trotz Schwinden des Gelenkergusses war der Kranke im April 1898 noch nicht im Stande, zu gehen, in Folge Unvermögens, den Unterschenkel zu strecken. Man fand jetzt bei der Untersuchung eine Vertiefung unmittelbar oberhalb der Patella in Folge Zerreissung der Quadricepssehne und Retraktion des Muskels um fast 2½ Zoll. Die Wiedervereinigung zwischen Patella und Sehne liess sich nach Freilegung der Rissstelle durch Längsincision und doppelte Durchbohrung der Kniescheibe am oberen Rande zwecks Durchführung der Nähte nur mit Mühe erreichen, wegen Unnachgiebigkeit der retrahirten Weichtheile, gelang aber durch gewaltsamen Zug mittelst zweier derber Katgut- und einer Silberdrahtnaht. Wundnaht ohne Drainage. Gipsverband für drei Wochen. Glatte Heilung. Voller funktioneller Erfolg.

Der 48jährige, sehr korpulente Patient, welchen Lejars (32) in der Pariser Chirurgengesellschaft vorstellte, hatte sich die Ruptur der Quadricepssehne in Folge Fehltrittes beim Hinabsteigen einer Treppe zugezogen. Um nicht vornüber zu stürzen, hatte Patient bei dem Fehltritt eine brüske

Rückwärtsbewegung mit dem Oberkörper gemacht, in diesem Moment einen heftigen Schmerz am rechten Knie verspürt und war auf dem Rücken gefallen. Er wurde aufgehoben, konnte aber das rechte Bein zum Gehen nicht mehr gebrauchen.

Bei der Untersuchung fand sich der Querriss der Sehne fingerbreit über dem oberen Rande der Patella, Patient konnte mit dem Unterschenkel des verletzten Gliedes nicht die geringste Streckbewegung ausführen. Sofortige Operation: Längsschnitt 10 cm lang, Freilegung und Naht der Quadricepssehne, welche total zerrissen ist. Hautnaht ohne Drainage. Immobilisirender Gipsverband. 23 Tage Bettruhe. Acht Tage vor dem Aufstehen wurde mit Massage und Bewegungen begonnen. Entlassung nach 35 Tagen. Voller funktioneller Erfolg.

In der sich anschliessenden Diskussion bemerkt zunächst Routier, dasselbe gute Resultat, wie im vorstehenden Falle könne man auch ohne Operation erreichen.

Bei einem 65jährigen Mann, welcher sich die Sehne dicht über der Patella zerrissen und unmittelbar nach der Verletzung eine erhebliche Diastase der Sehnenenden und einen enormen Bluterguss hatte, beschränkte sich Routier darauf, einen immobilisirenden Verband anzulegen und bald darauf Massage anzuwenden. Das Resultat war vollkommen.

Auch Guinard hatte mit diesem letzteren Verfahren denselben guten Erfolg, ist indessen kein prinzipieller Gegner der blutigen Wiedervereinigung der Sehne.

Walther hat ebenfalls mittelst Sehnennaht drei Tage nach der Verletzung ein ausgezeichnetes Resultat erzielt und auch Potherat ist Anhänger dieses aktiven Vorgehens, obwohl auch er über einen einschlägigen Fall bei einem Kinde berichten kann, in welchem er ohne Naht ein vollkommenes, funktionelles Resultat erreichte.

Lejars ist überzeugt, dass in dem vorgestellten Falle keine andere Behandlungsmethode ein gleich gutes Resultat gehabt haben würde. Fälle, in denen einfache Massage zu einem in funktioneller Beziehung vollkommenen Erfolge führten, sind auch ihm bekannt, ebenso aber auch Fälle, wo bei dieser Behandlung ein dauernder Funktionsdefekt zurückblieb. Für ihn gilt als Regel, die Sehnennaht sobald als möglich nach der Verletzung auszuführen, ebenso wie die Naht der frakturirten Patella.

Wood (35) bespricht die spät nach Entbindungen auftretenden Psoasabscesse, welche zur Verwechselung mit tuberkulösen Senkungsabscessen Veranlassung geben können. Sie bilden sich sowohl im Anschluss an Uterusinfektionen als ohne solche. In diesem letzteren Falle sind sie vielleicht veranlasst durch leichte Infektionen hochliegender Scheidenrisse.

Maass (Detroit).

Zuelzer (36) bespricht die Erkrankungen der Schleimbeutel in der Hüftgelenksgegend und führt die für die chirurgische Praxis wichtigeren ihrer anatomischen Lage nach genauer an. Als grössten Schleimbeutel des Körpers bezeichnet er die hühnereigrosse Bursa iliaca, die sich unter der Umschlagsstelle des Ileopsoas über den knorpeligen Darmbeinkamm befindet. Er liegt in der Lacuna musculorum, in der auch der Nervus cruralis gelegen ist, und stösst direkt an die Hüftgelenkkapsel, zwischen dem Ligamentum Bertini und dem Lig. pubofemorale. Im höheren Alter ist eine Verbindung der Bursa mit dem Gelenk an dieser Stelle eine häufige Erscheinung. Des Weiteren

wird noch eine kleine Bursa tendinis iliaci, zwischen der inserirenden Sehne und dem Knochen, sowie die Bursa musculi recti, unter der Sehne des gleichnamigen Muskels am unteren Rande der Pfanne erwähnt.

Von den Schleimbeuteln am Trochanter major ist am konstantesten die Bursa trochanterica profunda s. bursa glutaei maximi, zwischen dem hinteren äusseren Teil des Trochanter major und dem Ursprung des Musculus vastus externus einerseits und der Aponeurose des Musculus glutaeus maximus andererseits. Kleinere und weniger oft gefundene Schleimbeutel sind die Bursae glutaei medii und minimi, die Bursa tendinis obturat. interni, die Bursa iliaca posterior u. a.

Diese Schleimbeutel dienen häufig als Sitz von entzündlichen Hygromen, Cysten und Abscedirungen. Was die Ursache der Erkrankungen anbelangt, so fand Petit in 57% ein Trauma, in 15% Rheumatismus, in je 2% Ikterus, Erkältung und Puerperalfieber. In 32% war keine Ursache auffindbar.

Zuelzer führt sodann 59 in der Litteratur veröffentlichte Fälle mit ihren Krankheitsgeschichten kurz an. Von diesen entfallen die ersten 14 auf subiliakale Bursitiden, der Rest auf Entzündung der Bursa trochanterica. Ueber Erkrankungen anderer Schleimbeutel der Hüftgelenksgegend liegen nur einige wenige Beobachtungen vor. Die beiden erstgenannten Schleimbeutel kommen demnach diagnostisch am meisten in Betracht. Bei Entzündungen der Bursa iliaca s. subiliaca entspricht die entzündliche Schwellung ursprünglich der anatomischen Lage, kann aber so bedeutend werden, dass sie vom Poupart'schen Bande bis zur Mitte des Oberschenkels reicht. Sie besteht ferner aus einer Geschwulst oder aus mehreren, sie kann z. B. auf beiden Seiten des auf sie drückenden Muscul. Ileopsoas heraustreten oder sich in verschiedenen Richtungen ausbreiten, auch mit dem Gelenke kommuniziren. Meist lässt sich Fluktuation nachweisen, doch ist in einigen Fällen die Spannung so stark, dass solide Konsistenz vorgetäuscht wird. Die Oberfläche der Geschwulst ist glatt. Der Tumor selbst ist auf Druck mehr oder weniger schmerzhaft, wenn es sich um ein einfaches Hygrom handelt, bei Bursit. suppurat. ist stets starke Druckempfindlichkeit vorhanden. Das Hygrom ist meist etwas verschieblich auf der Unterlage. Die Haut ist, ausser bei der eiterigen Form, über der Geschwulst abhebbar und frei von Entzündungserscheinungen. Druck auf den Nervus cruralis löst häufig reissende Schmerzen aus, die bis in das Knie ausstrahlen. Druck auf die grossen Gefässe kann Venenthrombose veranlassen. Das Bein wird bei der Bursitis in bestimmter pathologischer Stellung gehalten, indem sich das unwillkürliche Bestreben nach Entlastung der Bursa geltend macht. Die typische Stellung ist Abduktion, Aussenrotation und leichte Flexion im Hüftgelenk, seltener Innenrotation und Adduktion. Differentialdiagnostisch kommt besonders Coxitis im ersten Stadium in Frage. Bei einer Bursitis ist aber in der Regel die Flexion nicht so excessiv, wie bei Coxitis, der Trochanter steht genau in der Roser-Nélaton'schen Linie und das Bein ist nicht verkürzt. Diese Punkte sind von Wichtigkeit, um ferner eine Schenkelhalsfraktur, Hüftgelenksluxation, Coxa vara u. s. w. auszuschliessen.

Bei der Bursitis trochanterica profunda liegt die Geschwulst meist am oberen Rande des Trochanter major und an der Aussenseite des Femur, wo sie zuweilen bis zur Mitte desselben hinabreichen kann. Gelegentlich wird durch die ausgedehnte Geschwulst die Glutäalfurche aufgehoben. Der Ober-

schenkel wird auch hier in leichter Flexion, Abduktion und Aussenrotation gehalten und zwar, um den grossen Gesässmuskel zu entspannen. Selten wird Abduktion und Rotation nach innen konstatirt. Das Hüftgelenk ist mehr oder weniger fixirt, Bewegungen in demselben sind schmerzhaft, sobald durch dieselben die kontrahirte Muskulatur gedehnt wird, sodass sie auf die entzündete Bursa drückt. Beim vorsichtigen Hineindrücken des Schenkelkopfes in die Pfanne treten keine Schmerzen auf, aber ein Stoss auf die Trochantergegend ist bei Bursitis wie bei eiteriger Coxitis schmerzhaft. Dagegen ist bei Bursitis Druck auf die vordere oder hintere Gelenksgegend nicht schmerzhaft. Ebenso ist ein Schlag gegen die Ferse bei Bursitis nicht schmerzhaft und das Gehen verursacht fast gar keine Schmerzen, während Coxitiskranke in Folge der intensiven Schmerzen höchst ungern gehen.

Das Wachsthum der Hygrome am Trochanter ist meist ein sehr langsames. In der Aetiologie der Erkankung spielt, der exponierten Lage des Schleimbeutels entsprechend, der äussere Insult die Hauptrolle. Vielfach wird auch Tuberkulose als Ursache der Entzündung gefunden. Der linke Schleimbeutel erkrankt nach der Beobachtung häufiger, als der rechte.

Was die Therapie betrifft, so versuche man die Hygrome durch Kompression, Jodpinseln, Bleiwasserumschläge, Massage, zur Heilung zu bringen. Wenn Heilung nicht eintritt, punktire man die Bursa und wende dann starke Kompression an. Auch kann man die Injektion von Jod versuchen. Am sichersten ist es, das Hygrom in toto stumpf herauszuschälen.

Bei der eitrigen Entzündung hält Zuelzer es stets für geboten, radikal vorzugehen. Sobald Fluktuation in der Bursa nachzuweisen ist, eröffne man dieselbe mit einem Skalpell, erweitere den Einschnitt vorsichtig mit dem geknöpften Messer. Bei einer tiefliegenden Bursitis wird es nicht immer möglich sein, die entzündete Wand zu entfernen. Dann ist es nöthig, die Eiterhöhle mit dem scharfen Löffel gründlich auszukratzen. Die Wundhöhle wird drainirt.

Lossen empfiehlt, dass man die Innenwand mit einem in Sublimat- oder Chlorzinklösung getauchten Gazeläppchen kräftig abreibt, oder 10%iges Jodoformglycerin in die Höhle giesst.

Wetzel (34) hatte Gelegenheit, in der Landpraxis eine grosse Cyste am Oberschenkel zu operiren, welche er als ein Hygrom der Bursa iliaca anzusprechen geneigt ist.

Der Kranke war ein 12jähriger Knabe, das Bein war nicht abgemagert, die Schmerzen gering. Tumor vom Lig. Pouparti bis nahezu zur Mitte des Oberschenkels, nach aussen fast bis zum Trochanter major reichend, nach innen ohne scharfe Grenzen, in gestreckter Stellung deutlich fluktuirend.

Die Art. femoralis pulsirte stärker als auf der gesunden Seite. Das Hüftgelenk war frei, auch sonst war kein Zeichen einer tieferen Erkrankung vorhanden. Entsprechend dem oberen und unteren Ende des Tumors wurden zwei grosse Incisionen in einer nach aussen von der Mittellinie senkrecht von oben nach unten verlaufenden Linie gemacht und eine grosse Menge, mindestens $^1/_2$—$^3/_4$ l einer gelblichen, serösen, klaren Flüssigkeit entleert. Darauf wurde die grosse Höhle mit dem scharfen Löffel gründlich ausgeschabt und gallertige Massen ausgeräumt. Man gelangte mit dem eingeführten Zeigefinger unmittelbar auf das Hüftgelenk, dessen Bewegungen genau gefühlt wurden, sowie in die Gegend des Trochanter minor; die obere Grenze konnte nicht erreicht werden. Eine Kommunikation mit dem Hüftgelenk war nicht vorhanden. Ausspülung mit Karbolsäure, Drainage, Verband. Der Verlauf war zunächst reaktionslos, nach fünf Wochen begann eine massenhafte Ausstossung gallertiger Membranen mit profuser seröser Transsudation, sodass der Verband täglich gewechselt werden musste. Nach neun Wochen trat unter Temperatursteigerung bis zu 40° eine Vereiterung des Sackes ein, unter Abstossung der noch restirenden Membranen. Die

Heilung erfolgte dann unter Einspritzung Mosetig'scher Jodoformemulsion langsam innerhalb eines halben Jahres. Ein weiterer chirurgischer Eingriff zum Zwecke der Abkürzung der Heilungsdauer wurde, da sich der Patient ganz wohl dabei befand, nicht zugegeben. In Folge der Narbenbildung in der Tiefe ergab sich eine geringe Kontraktur im Hüftgelenk, welche sich jedoch später wieder völlig zurückbildete.

Robin und Reboul (33) fanden bei einer 38jährigen Frau an der grossen Zehe beider Füsse im Niveau des Metatarso-Phalangealgelenkes je ein mit dem Gelenk kommunizirendes Ganglion.

Das Ganglion an der grossen Zehe des rechten Fusses war taubeneigross, linkerseits hatte es den Umfang einer Haselnuss. Beide waren seit drei Jahren langsam entstanden, ohne Beschwerden zu verursachen. Die Haut über den Geschwülsten zeigte sich unverändert. Die Exstirpation gestaltete sich schwierig wegen inniger Verwachsung der Haut und der umgebenden Weichtheile in der Tiefe mit der Oberfläche der Sackwände. Die Kommunikationsöffnung mit dem Gelenk hatte an der rechten grossen Zehe $^1/_2$ cm Durchmesser, war an der linken etwas kleiner. Der Inhalt beider Säcke bestand aus dickflüssiger Synovia. Bezüglich der Pathogenese dieser symmetrisch gelegenen Ganglien glauben die Autoren, dass es sich im vorliegenden Falle nur um eine anatomische Anomalie handle.

Gundorow's (31a) Fall betrifft einen Soldaten, bei dem sich ohne nachweisbare Ursache ein Abscess über dem rechten Lig. Poupartii bildete; gleichzeitig senkte sich der Eiter durch das Foramen ischiadicum majus. An dieser Stelle wurde incidirt. Der Krankheitsverlauf war durch ein Erysipel und Endokarditis komplizirt, schliesslich trat Heilung ein. Verf. ist davon überzeugt, dass es sich um eine primäre eitrige Psoitis gehandelt hat.

Wanach (St. Petersburg).

Orlow (32a) will die Bezeichnung „primäre Muskeltuberkulose" nicht gelten lassen, wenigstens nicht als klinische Bezeichnung, da eine genaue Sektion meist einen anderen leicht zu übersehenden Herd in den Knochen, den Drüsen oder sonstwo als primären nachweisen würde. Er acceptirt statt dessen die Eintheilung der Muskeltuberkulose nach Ziegler in eine sekundäre und eine hämatogene. Er theilt einen von Prof. Bobrow operirten sehr interessanten Fall mit. Eine junge Frau erkrankte ohne nachweisbare Ursache an multipler Geschwulstbildung in der Muskulatur des Unterschenkels. Die Geschwülste wurden exstirpirt, recidivirten aber und es kam zu einer ausgedehnten Dissemination in der Art der Muskelsarkome. Erst die Amputation nach Gritti führte zu definitiver Heilung. Sämmtliche Geschwulstknoten zeichneten sich durch gänzliches Fehlen regressiver Vorgänge aus. Sie bestanden aus gefässarmem jungen Bindegewebe und erst die genaue Durchforschung der jüngsten Knoten ergab das Vorhandensein von spärlichen Riesenzellen und von typischen aus epitheloiden Zellen bestehenden Tuberkeln. Die Diagnose war anfangs auf tuberkulöse Periostitis der Tibia gestellt worden, der Befund bei der ersten Operation und der klinische Verlauf sprachen für Sarkom und erst die genaue histologische Untersuchung nach der Amputation klärte definitiv die Natur des Leidens auf.

Wanach (St. Petersburg).

e) Varia.

37. Bauer, Geschwulst in der Leistenbeuge, eine eingeklemmte Hernie vortäuschend. Chirurg. Kasuistik aus dem allgem. Krankenhause zu Malmö. Hygiea. 1899. Bd. LXI. Heft 8. p. 167.

38. Berry, A case of tuberculous disease of the right knee and right epididymis; death under chloroform. The Lancet 1899. Dec. 30.

39. Boettiger, Ein Fall von Akromegalie, komplizirt durch Erscheinungen der Raynaud'schen Krankheit. Münch. med. Wochenschrift 1899. Nr. 51.

40. Brant Paes Leme, Note sur un cas de lymphangiome inguino-scrotal et intra-abdominal chez un filarien. Exstirpation de la tumeur. Guérison. Revue de Chirurgie 1899. Nr. 12.
41. *Danlos, Tumeur indéterminé de la plante du pied. Soc. de Dermat. et de syphil. Annales de Dermatologie et de Syphilis 1899. Nr. 3.
42. Gibson, Acromegaly. Edinburgh med. Journal 1899. Dec.
43. — Amputation of leg for perforating ulcer of leprosy. New York surgical society. Annals of surgery 1898. Aug.
44. Ginestous, Kyste hydatique du creux poplité. Soc. d'Anatomie et de Physiologie. Journal de médecine de Bordeaux 1899. Nr. 10.
45. *Hollopeau, Sur un cas de sarcomes melaniques primitivement localisé au membre inférieur. Annales de Derm. et de Syphil. 1899. Nr. 5.
46. Jalaguier, Lipome intra-musculaire de la cuisse à marche rapide. Forme et limite de la tumeur nettement révélées par la radiographie. Exstirpation. Guérison. Bull. et mém. de la soc. de Chir. 1899. Nr. 9.
47. Ali Krogius, Kasuistischer Beitrag zur Kenntniss der Dermoidcysten des Beckenbindegewebes. v. Langenbeck's Archiv 1899. Bd. 60. Heft 1.
48. Lafarelle, Lipome profond de la cuisse avec dégénérence myxomateuse. Soc. d'anatomie et de physiologie. Journal de médecine de Bordeaux 1899. Nr. 18.
49. Luksch, Beitrag zur Kenntniss der Dermoide des Beckenbindegewebes. Wiener klin. Wochenschrift 1899. Nr. 10.
50. Morestin, Lipome du périnée. Bull. de la soc. anat. de Paris 1899. May.
51. *Pilliet et Levrey, Sarcome myéloide et pigmentation du pied. Bull. de la soc. anatomique de Paris 1898. Nr. 9.
52. *Reverdin, Arrachement de l'épine iliaque antérosupérieur par contraction musculaire. Revue médicale de la Suisse romande 1899. Nr. 12.
53. Riley, Report of a case of congenital inguinal tele-lymphangioma of large size, with remarks of congenital tumours of childhood. Annals of surgery 1899. Nov.

Berry (38) erlebte einen Chloroformtodesfall. Sein Patient litt an rechtsseitiger Bein- und Hodentuberkulose. Herz- und Lungen wurden bei der Untersuchung gesund befunden. Bei zwei am 8. Juni, bezw. 9. Juli ausgeführten operativen Eingriffen wurde die Narkose — mit Chloroform eingeleitet und mit Aether, bezw. einer A.C.E.-Mischung fortgesetzt — gut vertragen, verlief ohne jede Störung. Eine dritte Operation fand am 28. August statt. 3 Minuten nach Beginn der Chloroformnarkose erfolgte, während Patient sich im leichten Excitationsstadium befand, plötzliche Synkope, subcutane Aetherinjektionen, künstliche Athmung, Faradisation blieben erfolglos, Patient blieb todt. Es war im Ganzen 1 Drachme Chloroform verbraucht worden.

Die Ursache dieses plötzlichen Herztodes führt Mowat darauf zurück, dass bei dem Kranken, welcher während der letzten 6 Wochen seines Lebens nur horizontal im Bett lag, unfähig war, sich aufzurichten, der wahrscheinlich degenerirte Herzmuskel nicht im Stande war, die während des Excitationsstadiums in der letzten Narkose plötzlich vermehrte Arbeit zu leisten. Sektion konnte nicht stattfinden.

Gibson (43) stellte in der New-Yorker Chirurgengesellschaft einen 25jährigen leprakranken Mulatten vor, bei welchem er wegen eines leprösen Geschwüres am rechten Fussrücken im Bereich der vorderen zwei Drittel desselben zunächst die Amputation nach Pirogoff versuchsweise gemacht hatte. Nach anfänglichem, scheinbar günstigem Verlauf entwickelte sich progressive Gangrän am Stumpfende, welche ca. 6 Wochen später zur Unterschenkelamputation nöthigte. Die Heilung erfolgte auch jetzt zwar nur sehr langsam, unter mässiger Eiterung, doch resultirte ein guter Amputationsstumpf.

In den amputirten Gliedabschnitten konnten Leprabacillen nicht nachgewiesen werden, während die erkrankten Gewebspartien im Uebrigen die bei der Lepra gewöhnlich vorhandenen pathologischen Veränderungen aufwiesen.

Gibson (42) bringt im Rahmen einer klinischen Vorlesung die sehr eingehende, durch Photographien und Röntgenaufnahmen illustrirte Krankengeschichte eines Falles von Akromegalie, woran er eine unser heutiges Wissen über diese seltene Erkrankung zusammenfassende Besprechung knüpft.

Im Anschluss an einen Fall von Akromegalie, komplizirt durch Erscheinungen der Raynaud'schen Krankheit weist Böttiger (39) darauf hin, dass zwischen Akromegalie und Raynaud'scher Krankheit Berührungspunkte existiren. Erstere führt öfter zu Akroparästhesien mit leichter Cyanose oder auch zu Stauungen in den Körperenden, letztere zu Schwellungen und Verdickungen daselbst und die Sektionsbefunde weisen mehrfach bei beiden Krankheiten die gleichen Gefässveränderungen auf.

Hinsichtlich des Wesens und der Pathogenese der Erkrankung, weist Böttiger die Hypophysistheorie als nicht genügend begründet zurück.

Zur Aufstellung einer neuen Theorie knüpft Böttiger an die bekannte Thatsache an, dass bestimmte im Körper längere Zeit kreisende Gifte, namentlich solche, welche auf die Blut- und Säftebeschaffenheit einen ungünstigen Einfluss ausüben, in erster Linie die Körperenden schädigen, weil dort entsprechend der grösseren Entfernung von dem Herzen der Blutstrom verlangsamt ist und intensivere Gelegenheit findet, seine Giftwirkung auf die Gewebe zu entfalten. Solche Gifte sind z. B. der Alkohol, Arsen, Blei, Ergotin u. s. w. Moebius hat neuerdings hervorgehoben, dass eine Anzahl Krankheiten unbekannter Herkunft existiren, bei denen ebenfalls theils sensorische oder motorische, theils vasomotorische und trophische Störungen der Endglieder die hervorstechendsten Züge sind; man müsse auch diese Zustände als Vergiftungen unbekannter Art auffassen, bezw. annehmen, dass das Gift, da eine von aussen kommende Vergiftung unwahrscheinlich sei, im Körper gebildet werde. Und als ersten Repräsentanten der durch diese endogen entstandenen Vergiftungen hervorgerufenen Krankheiten nennt Moebius die Raynaud'sche Krankheit. Dem schliesst sich Böttiger völlig an und will auch andere Krankheiten, wie z. B. Sklerodermie und Myxödem derart erklären. Auch Akromegalie beginnt in den Körperenden und ist oft mit Erscheinungen der Raynaud'schen Krankheit verbunden. Daher ist die Annahme naheliegend, dass auch bei der Entwickelung der Akromegalie, Toxine resp. Leukomaine eine wichtige Rolle spielen. Der Entstehungsort dieser Toxine ist noch unbekannt. Die Anhänger der Hypophysistheorie suchen ihn in der Hypophysis. Dagegen sprechen alle Momente, nur soviel scheint gewiss zu sein, dass diese unbekannten Gifte aus „den Drüsen mit unbekannter Funktion" ihre Gegengifte erhalten. Die supponirten Akromegaliegifte reizen die Drüsen, speziell die Hypophysis zu erhöhter Thätigkeit, welche ihren Ausdruck in der Hypertrophie und Hyperplasie derselben findet. Und dadurch werden die Gifte temporär bezwungen, die Erscheinungen der Akromegalie gehen wieder theilweise oder ganz zurück. Doch die endogenen Gifte erscheinen im verstärkten Maasse wieder und der Kampf beginnt auf's Neue und so fort, bis endlich die Kräfte der Drüsen erlahmen und nun können die endogenen Ursachen der Akromegalie ungehindert die Erkrankung zur excessivsten Entwickelung bringen. Uebrigens scheint auch die bei der Akromegalie fast stets beobachtete Milzschwellung für eine autotoxische Ursache der Krankheit zu sprechen. Böttiger

erklärt sich demnach die Pathogenese der Akromegalie derart, dass er die Ursache des Leidens in einer Vergiftung des Körpers, wahrscheinlich durch Leukomaine unbekannter Art, sieht. Die Wirkung dieser Leukomaine äussert sich, ebenso wie bei anderen toxischen Erkrankungen, zuerst an den Körperenden und zwar in hypertrophischen und hyperplastischen Prozessen. Nun liege den „Drüsen mit unbekannter Funktion" wahrscheinlich die Bildung von Gegengiften ob und ihre Hyperfunktion führe zur Hypertophie, und zwar am ausgeprägtesten in der Hypophysis. Diese selbst verändern sich also anfänglich stets im Sinne einer einfachen Hypertrophie und Hyperplasie und erleiden erst später weitere Modifikationen und heterologe Aenderungen.

F. Bauer (37) publizirt eine Beobachtung, wo eine Geschwulst in der Leistenbeuge eine eingeklemmte Hernie vortäuschte.

Hj. v. Bonsdorff (Helsingfors).

M. Ginestous (44) hatte die seltene Gelegenheit, eine Echinococcuscyste in der Kniekehle zu beobachten.

59jähriger Mann erkrankte 5 oder 6 Monate vor der Hospitalsaufnahme ohne nachweisbare Ursache mit heftigen Schmerzen im linken Unterschenkel und Fuss, welche neben einer Behinderung in der Beweglichkeit des Kniegelenkes drei Monate lang ohne sonstige Krankheitserscheinungen bestanden. Dann entdeckte Pat. eine Geschwulst von Eigrösse in der linken Kniekehle, die in den nächsten Monaten langsam sich vergrösserte.

Bei der Untersuchung fand man an genannter Stelle eine Geschwulst mit glatter Oberfläche von dem Umfange eines grossen Hühnereies mit vertikal gestellter Längsachse. Bei extendirtem Bein fühlte sich der Tumor hart an, wesentlich weicher dagegen bei im Knie gebeugten Gliede, ohne indessen Fluktuationsgefühl zu geben. Er konnte durch Kompression nicht verkleinert werden, pulsirte nicht, gab kein Schwirren. Das Kniegelenk war frei von Erguss, passiv in vollem Umfange beweglich. Sensibilitätsstörungen am Bein, Oedem waren nicht vorhanden. Es wurde eine Schleimbeutelgeschwulst in der Kniekehle diagnostizirt, bei der Exstirpation stellte sich dieselbe dann als Echinococcuscyste heraus. Glatte Heilung. Ginestous hat in der Litteratur einen analogen Fall nicht aufgefunden.

Jalaguier (46) entfernte einem 30jährigen Mädchen ein grosses, an der Aussenseite des linken Oberschenkels in der Tiefe zwischen der Muskulatur gelegenes Lipom.

Wegen des auffallend schnellen Wachsthums der Geschwulst, die sich palpatorisch nicht abgrenzen liess, im Uebrigen anfangs keine Beschwerden bei ihrer Trägerin hervorrief, wurde angenommen, dass es sich wahrscheinlich um einen malignen Tumor, ein Myxosarkom handele. Die Röntgenaufnahme ergab in diesem Falle ein positives Resultat. Auf der Photographie erscheint neben dem intakten Femur, entsprechend der Lage der Geschwulst eine helle, deutlich abgegrenzte Zone, als Beweis, dass die Neubildung scharf begrenzt war. Später bot der Tumor anscheinend zweifellos Fluktuation, die Probepunktion war indessen ohne Ergebniss. Die Exstirpation, welche leicht von statten ging, erwies dann die Geschwulst als ein grosses unter der Muskulatur gelegenes Lipom von 15 : 10 cm Durchmesser. Durch einen breiten Stiel hing sie mit der unteren Fläche des Vastus externus zusammen.

Binaud entfernte ein umfangreiches, z. Th. myomatös degenerirtes, tief gelegenes Lipom von der Hinterfläche des linken Oberschenkels bei einem 60jährigen Mann.

Die Geschwulst hatte sich im Laufe von 20 Jahren unter ständigem Wachsthum zum jetzigen Umfange entwickelt, ohne bei ihrem Träger Beschwerden bew. funktionelle Störungen am Bein hervorzurufen. Sie lag in der Mitte der Hinterfläche des linken Oberschenkels unter der Aponeurose zwischen der äusseren und inneren Muskelgruppe, ihre gegen das Femur gerichtete Oberfläche, sowie Abschnitte der Seitenflächen waren mit der Muskulatur fest verwachsen. Der exstirpirte Tumor hat ovale Form, ist im transversalen

Durchmesser leicht abgeplattet, letzterer beträgt 13 cm, der Längsdurchmesser 22 cm. Die Geschwulst zeigt zwei verschiedene Schichten, eine oberflächliche, von gelbem, glatten, ausgesprochen lipomatösen Charakter, und eine tiefe, welche durch Bindegewebszüge in einzelne Lobuli getheilt wird, von röthlich-bläulichem Ansehen, und sarkomatöse Partien zu enthalten scheint. Indessen ist deren Konsistenz weniger fest und ihre weissliche ödematöse Schnittfläche erinnert vielmehr an myxomatöses Gewebe. Das Gewicht der Geschwulst betrug 1550 g. Die mikroskopische Untersuchung ergab, dass es sich in der That um ein myxomatös degenerirtes Lipom handelte.

Bei dem Patienten, dessen Krankengeschichte Morestin (50) publizirt, hatte das Lipom den seltenen Sitz an der linken Hälfte des Perineums. Die Diagnose wurde etwas dadurch erschwert, dass sich an dem Tumor ein secernirender Fistelgang gebildet hatte. Ein Theil der Geschwulst war bei der Aufnahme des Kranken entzündlich verändert. Ihre Entfernung gelang leicht, die Heilung erfolgte glatt.

Luksch (49) fügt zu den von de Quervain (s. Jahresber. f. 1898, pag. 1036. Ref.) zusammengestellten Fällen von Dermoidgeschwülsten des Beckenbindegewebes eine weitere Beobachtung von retrorektalem Dermoid, welche gegenüber den von Quervain beschriebenen Fällen einige interessante Abweichungen zeigt.

Eine 39jährige, stets gesunde Frau wurde 1890 zum ersten Male gravid. Die Entbindung dauerte drei Tage, das bereits abgestorbene Kind wurde mit der Zange geholt. Die Patientin lag 12 Wochen, fieberte und erbrach einige Male. Seither litt sie an Kreuzschmerzen, wurde „blutarm" und musste häufig Abführmittel gebrauchen. Im Januar 1891 konnte sie plötzlich keinen Urin lassen. Nachdem sie eine Woche katheterisirt war und warme Sitzbäder gebraucht hatte, konnte sie wieder spontan uriniren. Im Juli bemerkte die Patientin rückwärts vom After eine hühnereigrosse Geschwulst, die schmerzhaft und grösser wurde und nach drei Wochen „aufbrach und viel Eiter entleerte". Einige Zeit später trat starker, übelriechender eitriger Ausfluss aus der Vagina auf, der mit kurzen Unterbrechungen bis jetzt andauerte. Am After bildeten sich mehrere Fisteln, die abwechselnd Eiter entleerten. Die Stuhlbeschwerden nahmen seit 1891 mehr und mehr zu. Zeitweise schwollen die Beine an. In den letzten Jahren konnte sich die Patientin schwer bücken und nicht mehr auf dem Rücken liegen. In Folge stärkerer Urinbeschwerden suchte sie 1898 das Spital auf.

Status praesens: Patientin ist gracil gebaut, Haut welk, sichtbare Schleimhäute blass, Fettpolster mässig entwickelt. Im Abdomen tastet man einen aus dem kleinen Becken aufsteigenden, fast bis zum Nabel reichenden, runden Tumor, der glatte Oberfläche zeigt, nicht beweglich ist und undeutlich Fluktuation erkennen lässt. Kein Ascites. Der Katheterismus gelingt durch sehr starkes Senken und weites Vorschieben des Katheters. Es entleert sich wenig trüber Harn; kein Eiweiss, kein Zucker, Reaktion neutral, im Sediment Eiter. Die Vagina ist sehr lang, es entleert sich dunkelgefärbter, stinkender Eiter. Das hintere Scheidengewölbe ist nach vorne und abwärts gedrängt. Die Portio steht hoch über der Symphyse, nach vorne gedrängt, kaum erreichbar. Der Uterus ist stark nach vorne und oben gedrängt, nicht vergrössert, beweglich. Parametrien und Adnexe nicht tastbar. Zwischen Analöffnung und Steissbein sind mehrere derbe Knoten in der Haut, deren drei Fistelöffnungen zeigen und dunkeln, übelriechenden Eiter absondern. Im Eiter keine Tuberkelbacillen, Aktinomycesdrusen oder Haare. Zwei cm über dem Analring findet sich eine trichterförmige Verengerung des Mastdarmrohrs, welche für den Finger nicht durchgängig ist. Die Schleimhaut an der Striktur ist glatt und auf der Unterlage verschiebbar. Es macht den Eindruck, als ob das Mastdarmrohr von aussen durch einen derben, fibrösen Ring umschlossen sei.

Es wurden warme Sitzbäder und Vaginalausspülungen gemacht, behufs Dilatation das Rektum bougirt und für flüssigen Stuhl gesorgt. In drei Wochen versiegte der Eiterfluss aus der Vagina, die Fisteln schlossen sich bis auf eine, die Striktur wurde bequem für einen Finger durchgängig. Die Rektaluntersuchung ergiebt nun, dass der Tumor hinter dem Rektum in der Kreuzbeinhöhlung liegt und das Rektum nach links und vorn verdrängt. Bimanuell vom Rektum und den Bauchdecken aus ist jetzt deutlich Fluktuation erkennbar.

Am 16. August 1898 Operation: Hautschnitt rechts neben dem Anus beginnend in der Richtung gegen die Spin. post. sup. mit Umschneidung der Fisteln, Enukleation des

Steissbeines. An der hinteren Wand des Rektums finden sich derbe fibröse Narbenmassen, in welche eine von der Fistel aus eingeführte Sonde eindringt. Unter der Steissbeinspitze finden sich nussgrosse Cysten, welche sich leicht enukleiren lassen. Die Narbenmassen werden sorgfältig vom Rektalrohr abpräparirt. Etwas unterhalb von der Steissbeinspitze umgreift dieses Narbengewebe das Rektalrohr nach vorn zu. Rechts vom Rektum zieht ein Narbenstrang zum hinteren Scheidengewölbe. Diese Narbenmassen werden ebenfalls vom Rektalrohr und der Vagina abpräparirt, ohne dass dabei Vagina und Rektum eröffnet wurde. Bei Druck auf die grosse Cyste vom Abdomen her wölbte sich nun vor das Os sacrum der untere Pol derselben vor. Dieser wird freipräparirt und eröffnet. Es entleerte sich ein Liter einer erbsensuppenartigen, mit käsigen Bröckeln gemischten Flüssigkeit, in der Cholestearinkrystalle erkennbar waren. Durch Anziehen und grösstentheils stumpfes Abpräpariren liess sich die Cystenwand in toto entfernen. Tamponade nach Mikulicz, Knopfnaht mit Einlage von Jodoformgazestreifen. Der Wundverlauf war ungestört. Am 23. Sept. konnte die Patientin entlassen werden; der Genitalbefund war völlig normal, das Rektum an der Stelle der Striktur noch enger, aber die Wandung nachgiebig. Stuhl regelmässig, ohne Beschwerden, Levator ani beiderseits gut funktionirend.

Die mikroskopische Untersuchung liess die Geschwülste als Dermoidcysten erkennen.

Betreffs der Symptome, die durch derartige Cysten gemacht werden, schliesst sich Luksch den Ausführungen Quervains an. Die unterhalb des Levator gelegenen verursachen keinerlei Störungen, ausser intra partum. Doch entzünden sie sich häufig und geben zu Fistelbildung Veranlassung. In dem mitgetheilten Falle war der Eiter auch nach der Vagina durchgebrochen und hatte in mehrjähriger Dauer zur Entwickelung von festem Narbengewebe geführt, welches so eine eigenthümliche Form von Rektalstenose herbeiführte.

Die klinischen Symptome der Cysten oberhalb des Levator bestehen in in Obstipation, Ileuserscheinungen, Harnverhaltung und eventuell Geburtsstörungen.

Auch bezüglich der Operationsmethoden stimmt Luksch mit Quervain überein und empfiehlt bei der Exstirpation grösserer Cysten nach Freilegung des unteren Poles den Inhalt zu entleeren und dann den Balg zu exstirpiren, weil sonst der Raum zu klein sei oder die Cystenwand an einer hochgelegenen Stelle einreissen könnte. Betreffs der Genese ist Luksch der Ansicht, dass die Dermoide unterhalb des Levator sich durch Einstülpungen des Ektoderms, die oberhalb des Levator aus versprengten Theilen des Achsenstranges bilden.

In dem von Ali Krogius (47) publizirten Falle litt die Patientin schon als Kind zuweilen an spontanen Leibschmerzen, doch war die Darmthätigkeit im Uebrigen normal. Im Alter von 16 Jahren begann sie an hartnäckiger Verstopfung zu leiden, dieselbe hielt 9 Wochen an unter grossen Leibschmerzen, die Patientin kam sehr herunter. Dann traten Durchfälle ein und darauf befand sich die Patientin 9 Jahre lang ziemlich wohl, nur blieb die Darmthätigkeit etwas träge. Dann stellten sich wieder heftige Schmerzen, besonders in den seitlichen Theilen der Unterbauchgegend ein, die Kranke konnte sich nicht bücken und wurde arbeitsunfähig. Der Stuhl blieb wochenlang aus, der Appetit fehlte, die Kräfte gingen sehr herunter. Erbrechen sowie besondere Harnbeschwerden fehlten.

Lokal zeigte sich, wenn der Stuhl einige Tage ausgeblieben war, der Bauch aufgetrieben und die Därme liessen deutliche Peristaltik erkennen. In der rechten Fossa iliaca fühlte man einen derben, birnförmigen Tumor, der seitlich verschiebbar war und sich abwärts in die Beckenhöhle fortsetzte. Im untersten Theile des Bauches, mehr auf der linken Seite, war eine tiefe Resistenz fühlbar.

Die Vagina war hochgradig verengt und etwas nach rechts verschoben durch einen Tumor, der die ganze Beckenhöhle ausfüllte. Die schwer erreichbare Portio vaginalis stand mit dem Tumor in der Fossa iliaca in Verbindung. Letzterer war somit der erheblich verschobene Uterus.

Der Beckentumor hatte eine prall-elastische Konsistenz und war an der hinteren Beckenwand fest fixirt, nach oben reichte er bis an das Promontorium. Das Rektum war nach vorn und rechts verschoben.

Um die Natur des Tumors und seine Beziehungen zu den Beckenorganen genauer zu übersehen, wurde zunächst die Bauchhöhle eröffnet. Es präsentirte sich in der Wunde

eine gewaltig erweiterte und hochgradig hypertrophische Darmpartie, welche an einen dilatirten Magen erinnerte. Nur undeutlich konnte man in der dicken weissen Wand Taenien erkennen, es war die Flexura sigmoidea. Der Uterus, die Tuben und Ovarien waren normal. Da der Tumor nicht ohne grosse Schwierigkeiten durch die Bauchhöhle hätte entfernt werden können, wurde dieselbe wieder geschlossen. Darauf wurde ein Schnitt von der Steissbeinspitze bogenförmig bis zur Mitte des linken Kreuzbeinrandes geführt. Das Steissbein wurde exstirpirt, auch ein Stück des linken Seitentheiles vom Kreuzbein mit der Knochenzange entfernt. Die Cystenwand wurde nach Möglichkeit stumpf abgelöst. Nahe dem oberen Pol der Cyste fanden sich ansehnliche Kalkablagerungen. Es gelang nicht, diese Partie von der hinteren Beckenwand abzulösen, sondern die Kalkplatten nebst der innersten Schicht der Cystenwand mussten mit dem scharfen Löffel abgekratzt werden.

Da hierbei einzelne Cystentheile zurückblieben, secernirte die Wunde stark und es musste der Rest in nochmaliger Narkose entfernt werden, worauf die Heilung schneller vorwärts schritt. Die Darmthätigkeit blieb träge, sodass Ol. Ricini, Bitterwasser u. s. w. gebraucht werden musste. Auch bildete sich ein kindskopfgrosser Koprolith, der in Narkose zertrümmert und stückweise entfernt werden musste.

Die mikroskopische Untersuchung der Cystenwand zeigte in der Hauptsache zu innerst eine epidermisähnliche Schicht und nach aussen eine Bindegewebsmembran, welche in ihren äusseren Lagen von Zügen glatter Muskelnfasern reichlich durchsetzt war.

Ein „Lymphangioma inguino-scrotale et intra-abdominale" exstirpirte Brant Paes Leme (40) bei einem Filariakranken.

Der 23jährige Patient suchte das Krankenhaus auf, „um sich wegen einer Hernie operiren zu lassen". Bei der Untersuchung fand sich in der linken Regio inguino-scrotalis eine fast faustgrosse Geschwulst, die den Eindruck eines Lipoms machte. Der Tumor lässt sich, ohne Auftreten von Darmgeräuschen, in die Bauchhöhle reponiren, tritt beim Husten wieder hervor, wobei der in den Leistenkanal eingeführte Finger daneben deutlich einen Anprall von der Bauchhöhle her fühlte. Hoden und Samenstrang ohne Veränderungen, ebenso die Leisten- und Schenkeldrüsen.

Zur Exstirpation der Geschwulst wurde die vordere Wand des Leistenkanals gespalten, in welchem sie während der Operation lag, unter Entleerung einer röthlichen, serösen Flüssigkeit. Der Tumor hatte höckerige Oberfläche, das Aussehen eines Lipoms, schickte einen Stiel bauchwärts in den Leistenkanal, stand in keinem Zusammenhange mit dem Samenstrang. Nach Abbinden dieses Stiels wurde die Geschwulst entfernt. Naht nach Bassini. Glatte Heilung.

Die mikroskopische Untersuchung zweier Stücke des Tumor aus seinem Centrum und der Peripherie ergab, dass er fast ausschliesslich aus Lymphgefässen zusammengesetzt war. Letztere besitzen sehr dicke Wandung, welche an der Anordnung ihrer zu Bündeln vereinigten glatten Muskelfasern leicht erkennbar ist. Diese bündelweise Anordnung ist besonders in der äusseren Hälfte der Tunica media ausgesprochen. Ebenso wie die Gefässwand sind auch die Klappen der Lymphgefässe hypertrophirt. Zwischen den Lymphgefässen finden sich hier und da in den Maschen des netzförmig angeordneten Bindegewebes Anhäufungen von Lymphocyten. Die arteriellen und venösen Kapillaren zeigen keine Hypertrophie ihrer Wandung.

In den mikroskopischen Schnitten wurden Filariaembryonen nicht gefunden, dagegen im Blute des Patienten.

C. Erkrankungen und Verletzungen der Knochen.

a) Des Beckens.

1. *Demoulin, Sur un cas d'ostéomyélite atténuée du pubis; quelques mots sur les ostéomyélites de cette portion du squelette du bassin. Gazette des hôpitaux 1898. Nr. 44.
2. Lafarelle, Ostéo-sarcome volumineux de l'os iliaque gauche. Soc. d'anat. et de phys. Journal de médecine de Bordeaux 1899. Nr. 19.
3. Kirchner, Akute symmetrische Osteomyelitis (Epiphysenlösung) der Schambeine, nebst Bemerkungen zur Aetiologie der akuten Osteomyelitis. v. Langenbeck's Archiv 1899. Bd. 58. Heft 2.

3a. W. Mysch, Die Neubildungen der Beckenknochen und ihre operative Behandlung. Wojenno-medicinski Shurnal 1899. Juli.

3b. W. Netschiporenko, Zur Kasuistik der Operation von Neubildungen des kleinen Beckens, die ein Geburtshinderniss bilden. Wratsch 1899. Nr. 15.

Kirchner (3) schildert einen Fall von akuter Osteomyelitis der Schambeine.

Ein Ulan hatte sich mit der Lanze an das rechte Knie geschlagen, die kleine Wunde jedoch nicht beachtet und weiter Dienst gethan. Etwa acht Tage später stellten sich beim Reiten Schmerzen im rechten Oberschenkel ein, die abends auch nach der Leisten- und Blasengegend und in den linken Oberschenkel zogen. Es fanden sich am rechten Oberschenkel keine Erscheinungen von Lymphgefässentzündung, dagegen fühlte man unterhalb und oberhalb des Poupart'schen Bandes nach der Schambeinfuge zu eine gewisse Härte. Diese Gegend, sowie die Schambeinfuge selbst und die Unterbauchgegend waren äusserst druckempfindlich. Im Uebrigen war der Leib weich, nicht aufgetrieben, nirgends druckempfindlich. Temp. abends 38,4°. In den folgenden 7 Tagen wurden die Schmerzen unerträglich, das Fieber stieg abends bis 39,7, es stellten sich Delirien ein. Die Härte in der Unterbauchgegend hatte sich bis 6 cm oberhalb der Schambeinfuge ausgebreitet, es bestand daselbst eine leichte Hervorwölbung, dagegen keine Fluktuation, keine Hautröthung, kein Oedem.

Der Befund bei der Operation war überraschend. Es handelte sich um eine schwere akute Osteomyelitis, die im Verlauf von kaum einer Woche zu querer Durchtrennung des medialen Endes beider Schambeine an genau symmetrischer Stelle und ausgedehnter Ablösung der Knochenhaut an der freiliegenden Hinterfläche beider Schambeine und ausserdem zu einer Vereiterung der im Symphysenknorpel befindlichen spaltförmigen Höhle bis zur Lockerung der beiden Symphysenhälften geführt hatte.

Dass ein derartig grosser Osteomyelitisherd so geringe Erscheinungen gemacht hatte, erklärt sich durch die Art und Weise der Anheftung der starken Rectussehne an die vordere Fläche der Schambeinfuge und die angrenzenden Schambeinabschnitte. Diese breite derbe Endsehne vermag der Eiter nur schwer zu durchdringen, ebensowenig den Rectus selbst mit seiner starken Scheide. Um so leichter verbreitet er sich, wie in diesem Falle, in das sogenannte Cavum Retzii, den Spaltraum unter dem Rectus oberhalb der Symphyse, und nach der Vorderwand des kleinen Beckens unterhalb und seitswärts der Adduktorenursprünge, in die Gegend des Foramen obturatorium.

Kirchner vermuthete, dass es sich hier um eine Epiphysenlösung handelte. Seine Annahme wurde durch Prof. Merkel-Göttingen bestätigt, welcher brieflich mittheilte, dass sich im 15.—16. Jahre an der Symphysenfläche der Schambeine Epiphysen bilden. Es lag somit eine Osteomyelitis adolescentium vor. Das gleichmässige Auftreten der Osteomyelitis auf beiden Seiten erklärt Kirchner durch die Art des Trauma, nämlich durch die tägliche, längere Zeit dauernde Zerrung der Symphyse und der ihr benachbarten Abschnitte der Schambeine in Folge der starken Anspannung der hier entspringenden Adduktoren beim Reiten. Die Eingangspforte für die Mikroorganismen war die Wunde am rechten Knie. Es trat völlige Heilung ein. Bemerkenswerth ist noch der volle Ersatz der entfernten Symphyse durch neugebildeten Knochen, obwohl nach der Operation die Schambeine am oberen Rande 2,5 cm, am unteren 1,0 cm klafften.

Lafarelle (2) stellte in der „Soc. d'anatomie et de physiologie de Bordeaux" einen 46jährigen Pat. mit grossem Osteosarkom des Os ilei sin. vor.

Der Kranke bemerkte bereits vor sechs Jahren im Gebiet der oberen Hälfte seiner linken Hinterbacke eine harte Schwellung, die aber keinerlei Beschwerden verursachte und deshalb von ihm nicht weiter beobachtet wurde. Die Geschwulst wuchs langsam aber stetig, ergriff vor ca. 18 Monaten die Fossa iliaca interna und dehnte sich hier aus unter gleich-

zeitigem Auftreten lancinirender Schmerzen im Gebiet des Nervus cruralis. Erscheinungen von Seiten des Nervus ischiadicus traten nicht auf. Der Allgemeinzustand des Pat. war während der Krankheitsdauer bisher völlig unverändert geblieben, es hatte keinerlei Gewichtsabnahme stattgefunden. Zur Zeit der Vorstellung nahm der mächtige Tumor das ganze Gebiet der Fossa iliaca externa und interna ein, hatte, abgesehen von einzelnen Verbuckelungen glatte Oberfläche, fast knochenharte Konsistenz, war bei Druck schmerzlos, mit der Haut nicht verwachsen, bildete mit dem Os ilei eine feste Masse. Ueber seiner äusseren Oberfläche waren die subcutanen Venen abnorm stark entwickelt. Drüsen und Bauchorgane erwiesen sich intakt. Trotz des langsamen Wachsthums der Geschwulst und obwohl dieselbe den Allgemeinzustand bislang nicht im Geringsten beeinträchtigt hat, nimmt Lafarelle an, dass es sich um eine sarkomatöse Neubildung handelt, welcher Ansicht in der Diskussion beigepflichtet wird.

Mysch (3a) hat die Litteratur der Geschwülste der Beckenknochen gesammelt und bespricht auf Grund dieses Materials die Anatomie, Entwickelung und Behandlung dieser Geschwülste. Eigene Beobachtungen theilt er nicht mit. Wanach (St. Petersburg).

In dem von Netschiporenko (3b) beschriebenen Fall handelte es sich um ein vom Steissbein und unteren Kreuzbein ausgehendes Chondrom, das fast die ganze kleine Beckenhöhle einnahm und daher ein absolutes Geburtshinderniss bildete. Nachdem die Pat. von dem in einer elenden Hütte vorgenommenen Kaiserschnitt genesen war, wurde das Chondrom exstirpirt. Netschiporenko kam dabei mit der Exstirpation des Steissbeins und der Durchschneidung des Lig. tuberososacrum und spinososacrum von einem linksseitigen parasakralen Schnitt aus. Pat. war, obgleich ein Rest der Geschwulst zurückgelassen werden musste, nach zwei Jahren ohne Recidiv.

Wanach (St. Petersburg).

b) Des Oberschenkelknochens.

4. Frank, Sarcoma of the femur. The Lancet 1899. March 25.
5. Joachimsthal, Ueber Coxa vara traumatica infantum. Archiv für klin. Chirurgie. Bd. 60. Heft 1.
6. Johnson, Cystosarcoma of the thigh. New York surgical soc. Annals of surgery 1899. May.
6a. Ottaviano, Un caso di periostite dovuta al diplococco di Fränkel. Riforma Medica. Nr. 285. Anno XIV.
6b. W. Sobolewski, Ein Fall von Exostosis bursata. Wojenno-medicinski Shurnal 1899. September.
7. Sprengel, Demonstration eines operirten und eines nicht operirten Falles von Coxa vara traumatica. Deutscher Chirurgenkongress 1899. Centralbl. für Chirurgie 1899. Nr. 27. Verh. des Chirurgenkongresses. p. 178. Selbstbericht.
8. Sudeck, Zur Anatomie und Aetiologie der Coxa vara adolescentium. Deutscher Chirurgenkongress 1899. Centralbl. f. Chir. 1899. Nr. 27. Verh. des Chirurgenkongresses. p. 176. Selbstbericht.
8a. D. Swerew, Zur Frage der konservirenden Behandlungsmethode in der Chirurgie. Chirurgia. Bd. VI. Nr. 34.

Joachimsthal (5) beschreibt einen Fall von Coxa vara traumatica infantum.

Es handelte sich um ein jetzt 5½jähriges, angeblich bisher stets gesundes Mädchen. Vor 7 Monaten klagte es nach einem Sprung durch einen Reifen plötzlich über heftige Schmerzen in der rechten Hüfte. Es konnte noch die Treppe zur Wohnung hinaufsteigen, auch nahmen die Schmerzen nach 2 Tagen ab, aber der Gang blieb dauernd ein hinkender. Anzeichen von Rachitis fehlten. Das rechte Bein erwies sich als relativ verkürzt. Die Entfernung zwischen der Spina ilei ant. sup. und dem Malleolus externus betrug 52,5 cm gegen 53,0 cm auf der gesunden Seite. Trochanter und Malleolus ext. zeigten beiderseits

50,0 cm Abstand. Der Rollhügel überragte an der rechten Seite die Roser-Nélaton'sche Linie um 1,5 cm, ebenso zeigte von den beiden im rechten Winkel zusammenstossenden Linien des Bryant'schen Dreiecks die — in stehender Stellung — vertikale Linie nur die halbe Länge der horizontalen. Die rechte untere Extremität war erheblich atrophisch. Das Hüftgelenk war frei beweglich, nur bei dem Versuch der Abduktion bewegte sich sofort das Becken mit.

Das Röntgenbild ergab als Ursache der Schenkelhalsdeformität eine Lösung in der Kopfepiphyse des Femur mit nachträglicher Wiederverwachsung in deformer Stellung. Der rechte Oberschenkel stand leicht adducirt, der Trochanter befindet sich mit seiner Spitze ca. 2,0 cm oberhalb einer durch die Rollhügelspitze der entgegengesetzten Seite gezogenen horizontalen Linie. Im Gegensatz zu diesem Hochstand des Trochanter ist der Kopf nach abwärts gesunken. Dieses Tiefertreten ist durch eine deutlichst erkennbare Verschiebung in der Knorpelfuge veranlasst. Die obere Partie der Artikulationsfläche am Kopf ist von dem entsprechenden Abschnitt der Pfannenapertur durch einen weiten Zwischenraum getrennt. Unten liegt ein grosser Theil der Gelenkfläche ausser Kontakt mit der Pfanne. In der Gegend des Trochanter minor und von diesem über die gelöste Epiphysenlinie hinweg, die Richtung zur unteren Spitze des Kopfes einschlagend, markirt sich ein offenbar neugebildeter Knochenwulst, dessen Bedeutung als Stützorgan in Analogie mit ähnlichen, vielfach bei Schenkelhalsfrakturen und funktionellen Gründen entstehenden Neubildungen ohne Weiteres klar ist.

Der Verfasser sieht in diesem Falle einen Beweis dafür, dass nicht nur gegen das Ende der Wachsthumsperiode, die man bisher für besonders geeignet zur Entstehung von Epiphysenlösungen am oberen Femurende gehalten hat, in einer solchen Trennung ein gelegentliches ursächliches Moment für das Zustandekommen einer Coxa vara traumatica zu suchen ist, sondern dass man auch schon in der früheren Jugend mit der Möglichkeit einer derartigen Entstehung zu rechnen hat.

Man wird umsomehr veranlasst sein, etwaigen, wenn auch geringfügigen Traumen in dieser Beziehung Beachtung zu schenken, wenn rachitische Veränderungen am Skelett, die Theilerscheinung der gewöhnlichen Form der kindlichen Schenkelhalsverbiegungen, fehlen.

Sprengel (7) begründet an der Hand der ausführlicher mitgetheilten Krankengeschichte die im nicht operirten Falle gestellte Diagnose auf Coxa vara traumatica.

I. Es spricht für Coxa vara im Allgemeinen:
   1. Der Umstand, dass es sich um ein männliches Individuum am Ende der Wachsthumsperiode handelt;
   2. das Vorhandensein der klassischen Coxa vara-Symptome: Hochstand der Trochanter, Aussenrotation, Abduktion.

II. Es spricht für Coxa vara im engeren, Kocher'schem Sinne:
   1. Die Hochgradigkeit der Kontraktur, die um so stärker sein muss, je näher die Veränderung dem Gelenk liegt;
   2. das im Röntgenbild deutlich erkennbare pilzartige Ueberragen des unteren Kopfrandes;
   3. das normale Verhalten des Schenkelhalswinkels.

III. Es spricht für Coxa vara traumatica:
   1. Der Nachweis des Trauma;
   2. die absolute klinische Uebereinstimmung mit den früher beobachteten und anatomisch untersuchten Fällen.

Der springende Punkt für die definitive Entscheidung ist das Trauma. In den Fällen, wo ein solches in der Anamnese nicht prägnant hervortritt, sprechen folgende Momente für die traumatische Entstehung:

1. Das plötzliche Auftreten der Krankheit;
2. das Bestehen heftiger, bald verschwindender Schmerzen zu Anfang derselben;
3. die Einseitigkeit der Erkrankung;
4. das Fehlen sonstiger Belastungsdeformitäten.

An dem zweiten, durch Beckenwandschnitt oberhalb des Trochanter resezirten Fall demonstrirt Vortr. das gewonnene Resultat. Dasselbe ist orthopädisch vollkommen, da das Hüftgelenk in abduzirter Stellung fest und mässig beweglich ist; funktionell lässt es bisher noch zu wünschen übrig, da Pat. beim Gehen ohne Stock nicht unerheblich einknickt. Weitere Besserung dürfte nicht ausgeschlossen sein.

Diskussion: Hofmeister (Tübingen) betont, dass zur Unterscheidung der typischen Coxa vara von der traumatischen Epiphysenlösung die genaue Anamnese des Falles nur ausschlaggebend ist. Das akute Schmerzstadium entwickelt sich gewöhnlich erst im Verlauf der Coxa vara. In einem Falle, der resezirt wurde, ergab das Röntgenbild eine Fraktur schon vor der Coxa vara. Aus dem Röntgenbild allein lässt sich aber nicht entscheiden, ob die Verbiegung traumatischer Natur ist.

Joachimsthal (Berlin) zeigt das Röntgenbild einer 6jährigen Pat., die nach Sprung durch einen Reifen Schmerzen in der rechten Hüfte bekam und zu hinken anfing. Der Fall bot das typische Bild der Coxa vara; im Röntgenbild erscheint die Epiphysenlinie am rechten Femurkopf verdickt und geknickt. Es handelt sich einfach um eine traumatische Epiphysenlösung. Symptome von Rachitis bestehen nicht. Auffallend ist das geringe Trauma und das jugendliche Alter.

Hoffa (Würzburg) empfiehlt zur Operation die schiefe Osteotomia subtrochanterica und Tenotomie der Adduktoren.

Lauenstein verweist auf ein von ihm beschriebenes Präparat von Coxa vara, wo jede Spur von Fraktur fehlte. Lauenstein hält an dem Vorkommen einer nicht traumatischen Coxa vara fest.

Kocher (Bern) betont, dass Coxa vara durch subkapitale Schenkelhalsfraktur allmählich und durch traumatische Epiphysenlösung plötzlich entstehen kann. Kocher citirt einen Fall, wo ein Pat. auf das Knie gefallen war, heftige Schmerzen im Knie bekam und Symptome einer Gelenkmaus bot; es handelte sich jedoch um Coxa vara mit traumatischer Epiphysenlösung. Die Wahl des Operationsverfahrens, ob Resektion oder Osteotomie, hängt von der Steifigkeit des Gelenkes ab; ist dieselbe hochgradig, erscheint die Resektion besser.

Sprengel (Braunschweig) betont, dass erst die nachträglichen anatomischen Befunde den Anlass zur Auffindung der frühen Traumen als Ursache der Coxa vara in seinen Fällen gaben. Auf dem Schenkelhals lagert sich ein Sporn von Knochengewebe ab, der zur Anpassung an die neuen Belastungsverhältnisse dient. Sprengel hält die Schenkelhalsfraktur im jugendlichen Alter für viel häufiger, als gewöhnlich angenommen wird.

Jaffé (Hamburg).

Henle (Breslau) führt aus, dass in der Breslauer Klinik bei der Operation von vier Fällen von Coxa vara jedesmal eine scharfe Abknickung des Halses gefunden wurde. Geheimrath Mikulicz ging deshalb so vor, dass er den die Abduktion durch Anstossen an den oberen Pfannenrand hindernden Knochenwulst in der Richtung der punktirten Linie mit Hammer und Meissel

entfernte, in gleicher Weise auch den vorn gelegenen, die Innenrotation hemmenden Vorsprung abtrug. Die Wirkung war jedesmal eklatant; die vorher gehemmten Bewegungen wurden in ausreichendem Maasse möglich.

Sudek (8) fasst die Resultate seiner Arbeit über die Anatomie und Aetiologie der Coxa vara adolescentium in folgende Schlusssätze zusammen:

1. Das Knochenbälkchensystem des Oberschenkelhalses, das dem Oberschenkel die Zugfestigkeit verleiht (der Zugbogen), verläuft nicht nur in frontaler Richtung, sondern auch in der schrägen Frontalebene von hinten unten nach oben vorn. Es bestehen also Einrichtungen, die normaliter den Schenkelhals gegen Verbiegung nach unten und nach hinten schützen. Bei einer hypothetischen Insufficienz des gesammten Zugbogensystems ist deshalb eine Verbiegung nach unten und nach hinten vorauszusehen.

2. Da bei der Coxa vara adolescentium die Verbiegung in diesen beiden Richtungen eintritt, so kann diese Erkrankung als der Ausdruck einer Insufficienz des gesammten Zugbogensystems bezeichnet werden.

3. Es besteht beim Erwachsenen eine Einrichtung, die durch vermehrte Ablagerung von Knochensubstanz in dem Zugbogensystem die Zugfestigkeit des Schenkelhalses erhöht in Gestalt einer äusserlich sichtbaren Knochenleiste, die sich vom oberen Gelenkknorpel des Schenkelkopfes über die Mitte des Schenkelhalses erstreckt und in ihrer ganzen Ausdehnung den Scheitelpunkt des Zugbogens bezeichnet. Obgleich diese Verstärkungsleiste des Zugbogens einen regelmässigen und nur individuell variirenden Befund darstellt, ist sie bisher den Autoren entgangen.

4. Diese Verstärkungsleiste ist bei jugendlichen Individuen nicht vorhanden. Ihre Bildung kann man in der Pubertätszeit beobachten. Bei Kindern bleibt der ursprünglich knorplig angelegte Schenkelhals in seinem vorderen oberen Umfang noch lange knorplig, d. h. an dieser Stelle ist die Epiphysenlinie, die an den übrigen Schenkelhalstheilen durch Verknöcherung bereits in zwei Theile (die Epiphysenlinie des Trochanter major und die des Schenkelkopfes) getrennt ist, in ihrer Kontinuität bestehen geblieben.

Während der Pubertätszeit trägt der Schenkelhals nur noch an seiner kopfwärts gelegenen Seite vorn und oben einen Knorpelüberzug, der mit dem Gelenkknorpel kommunizirt.

Durch Verknöcherung dieses Knorpels entsteht die Verstärkungsleiste des Zugbogens, und zwar gleichzeitig mit der Verknöcherung der gesammten Epiphysenlinie. Die Verstärkungsleiste ist im Grunde als eine epiphysäre Bildung anzusehen.

5. Auf geeignet angelegten Frontalschnitten (der vorderen Hälfte des coxalen Femurendes) erkennt man nicht nur die Verstärkungsleiste, sondern überhaupt die ganze Epiphysenlinie als einen Theil und eine wesentliche Verstärkung des Zugbogens.

6. Die bisher gelieferten genauen makroskopischen und mikroskopischen Beschreibungen von frischen Coxa vara-Fällen haben eine pathologisch-anatomische Grundlage, die ätiologische Erklärungen geben könnte, nicht ergeben, vielmehr im Gegentheil festgestellt, dass speziell Rachitis nicht die Ursache sein kann.

Es ist an sich durchaus erklärlich, dass die Insufficienz des Zugbogens, in der das Wesen der Coxa vara besteht, ohne pathologisch-anatomische Veränderung der Knochensubstanz, einfach durch relative Ueberbeanspruchung des

Zugbogens zu Stande kommen könne, d. h. also z. B. dadurch, dass dem jugendlichen Schenkelhals die Funktionen des erwachsenen Schenkelhalses zugemuthet werden, denen es aus den erörterten physiologischen Gründen nicht gewachsen sein kann.

7. Da diese Annahme in den Schilderungen der Autoren auf das Deutlichste nachweisbar ist — denn wir sehen, dass fast ausschliesslich Jünglinge betroffen sind, die wie Männer arbeiten — so können wir ungezwungen die alleinige Ursache der Coxa vara adolescentium in dem Missverhältniss zwischen Ausbildungsstadium und Beanspruchung des jugendlichen Schenkelhalses oder mit anderen Worten einer relativen Ueberbeanspruchung sehen.

Dass stets nur das Zugbogensystem, nicht aber das System der Druckbälkchen primär erkrankt, liegt an den Beziehungen des Zugbogens zu den Epiphysenlinien.

Ein an der Innenseite des linken Oberschenkels im Adduktorengebiet gelegenes, von der Leistenbeuge 5 Zoll nach abwärts sich erstreckendes Fibrocystosarkom entfernte Johnson (6) im März 1896 bei einer 20jährigen Patientin. Die Geschwulst ging von den Weichtheilen aus. Bei der Operation mussten Theile des M. gracilis, Adductor longus und Sartorius mit entfernt werden, die grossen Schenkelgefässe, mit deren Scheide die Geschwulst verwachsen war, blieben unversehrt. Mikroskopische Untersuchung ergab Spindelzellensarkom. Bis jetzt, zwei Jahre, zehn Monate p. op. kein Recidiv. Funktion der Unterextremität gut.

Ottaviano (6a) berichtet über einen Fall von durch den Fränkelschen Diplokokkus hervorgerufener Periostitis des Oberschenkelbeins. Ein 4jähriges Mädchen litt an Kroupalpneumonitis, 14 Tage nach dieser Krankheit hatte es einen anhaltenden akuten Schmerz am rechten Schenkel mit starkem Fieber. Nach weiteren 22 Tagen machte Verf. einen 6 cm langen Einschnitt, der von unterhalb des grossen Trochanter nach unten verlief, weil an der Aussenseite des Schenkels eine fluktuirende Schwellung bestand. Nach einem Einschnitt in die Aponeurose traten etwa 150 ccm dünnen, gelblichen, geruchlosen Eiters aus; der in die Wunde eingeführte Finger glitt auf einer Strecke von etwa 3 cm auf den nackten Knochen. Heilung. Zwei mit 1½ ccm von dem Eiter am Rücken geimpfte Kaninchen starben: das eine nach 24, das andere nach 30 Stunden. Bei der Autopsie wurde Diplokokken-Septikämie konstatirt. Die experimentelle Hervorrufung der Knochenläsion gelang nicht. Der dem Abscess entnommene und stets im Dunkeln gehaltene Eiter war auch nach einem Monat noch sehr virulent (mit 1 ccm geimpfte Kaninchen starben nach 4—9 Tagen). Muscatello.

Sobolewski (6b) fand bei einem Soldaten, der über Schmerzen im rechten Bein klagte, eine Exostose an der inneren Seite des unteren Femurendes. Die Exostose war fingerdick und 8 cm lang; sie entsprang vom Planum popliteam und theilte sich am verdickten freien Ende in vier Aeste, von denen jeder mit einem Reisskörperchen enthaltenden Schleimbeutel bedeckt war. In der Umgebung fanden sich Narbenzüge als Residuen stattgehabter Entzündungen. An der Basis der Exostose fand sich eine centrale Markhöhle, die sich in die Markhöhle des Femur fortsetzte. Die Exostose wurde abgemeisselt und der Kranke genas. Wanach (St. Petersburg).

Swerew (8a) theilt 3 Fälle mit, in denen es ihm gelang, die Amputation zu umgehen. 2mal handelte es sich um akute Osteomyelitis mit Sequestrirung der ganzen Diaphyse des Oberschenkels resp. der Tibia bei Kindern;

nach Entfernung der Sequester trat ausgiebige Regeneration der Knochen ein. Im dritten Fall konnte bei einer schweren komplizirten Fraktur des Unterschenkels durch Débridement, Resektion der Frakturenden etc. die Extremität erhalten werden. Wanach (St. Petersburg).

Frank's (4) Kranker war ein junger Zulu mit grossem, ulcerirten Myeloidsarkom im unteren Drittel des linken Femur. Patient starb kurze Zeit nach der im oberen Drittel des Oberschenkels ausgeführten Amputation an Lungenmetastasen. Frank publizirt die Beobachtung wegen der Gleichartigkeit des Verlaufes der Erkrankung bei dem Zulu mit dem Krankheitsbilde, wie es bei Europäern beobachtet wird.

c) Der Unterschenkelknochen.

9. *Étienne, Hyperostose massive totale des deux tibiae nécrosante d'origine hérédosyphilitique. Annales des maladies de derm. et de syphil. 1899. Nr. 5.
10. *Mears, Osteitis of the tibia. Philadelphia academy of surgery. Annals of surgery 1899. Febr.
11. Sieur, Ostéomyélite du tibia droit avec nécrose presque totale de la moitié supérieure de la diaphyse; ablation de l'os necrosé, régénération périostique d'un os nouveau. Guérison. Bull. et mém. de la soc. de Chir. 1899. Nr. 12.
12. Timmer, Osteoplastik (Pseudarthrose de Tibia). Nederl. tijdschr. v. Geneesk. Amsterdam 1899. II. 590.
13. Walther, Difformité consecutive à une résection totale d'un segment de la diaphyse du tibia et à une fracture secondaire du péroné. Redressement par résection du péroné. Guérison. Revue d'orthopédie 1899. Nr. 3.
14. — Résection ancienne de la diaphyse tibiale pour ostéomyélite. Défaut de reproduction de l'os. Fracture du péroné. Difformité consécutive. Redressement par résection du péroné. Guérison. Bull. et mém. de la soc. de Chir. 1899. Nr. 11.

Walther (13, 14) stellte in der Pariser Chirurgengesellschaft einen Patienten vor, der 1895 im Alter von 15 Jahren an akuter Osteomyelitis der linken Tibia erkrankt war. Es wurde anfangs die Markhöhle der Tibia eröffnet und zwei Monate später, nach Angabe des Kranken, ein 6 cm langer Abschnitt der Tibiadiaphyse in ihrem ganzen Umfange entfernt. Nach weiteren zwei Wochen erhielt Patient Wasserglasverband, ging anfangs mit Krücken, dann ohne jede Unterstützung, konnte später auch Rad fahren. Im Januar 1898 machte er beim Abspringen von einem Strassenbahnwagen einen Fehltritt, wobei der linke Fuss sich nach innen drehte, empfand dabei einen Schmerz an der Aussenseite des Unterschenkels oberhalb des Knöchels, kümmerte sich aber nicht weiter darum. Es bildete sich im Gefolge dieses Unfalles allmählich die gegenwärtige pathologische Stellung des Unterschenkels aus. Der untere Abschnitt desselben mitsammt dem Fusse ist fast rechtwinklig nach innen abgeknickt. Der Scheitelpunkt dieses Winkels liegt 8 cm oberhalb des Malleol. extern. Bei der Untersuchung fühlt man den Defekt der Tibia entsprechend der Abknickung und unterhalb, bezw. oberhalb dieser Stelle die beiden Enden des Tibiaschaftes. Es hatte also offenbar keine Regeneration des Knochens stattgefunden, und der Kranke war jahrelang nur auf seiner Fibula gegangen, bis letztere bei dem Sturz frakturirte. Infolge der Indolenz des Kranken erfolgte die Heilung des Bruches unter der beschriebenen Dislokation der Bruchenden. Nach Resektion des vorspringenden Winkels der Fibula liess sich die Stellung des unteren Unterschenkelabschnittes leicht korrigiren, es erfolgte feste Heilung, doch blieb in Folge des Tibiadefektes leichtes Federn an der Operationsstelle zurück.

Bei dem 13jährigen Knaben, dessen Krankengeschichte Sieur (11) mittheilt, hatte die akute Osteomyelitis fast zur Totalnekrose der oberen Hälfte der rechten Tibiadiaphyse geführt. Nur eine winzige schmale Knochenbrücke blieb bei der Nekrotomie nach Entfernung des 17 cm langen Diaphysensequesters zwischen oberer Epiphyse und unterer Diaphysenhälfte stehen. Vom Periost aus erfolgte völlige Regeneration des nekrotisirten Diaphysenabschnittes.

Bei einem achtjährigen Knaben musste Timmer (12) wegen Osteomyelitis die ganze Tibia aufmeisseln. Die obere Epiphyse war abgebrochen. Nach Ausheilung der Knochenhöhle blieb die Fraktur bestehen; 1½ Jahre behandelt mit Gips- und Wasserglasverbänden. Heilung folgte nicht und die Tibia blieb im Wachsthum hinter der Fibula zurück. Osteoplastische Verbindung der Frakturenden mittelst eines nach oben umgeschlagenen Periost-Knochenlappens aus der Diaphyse. Vollständige Heilung mit 4 cm Verkürzung der Tibia (nach 1¼ Jahr). Rotgans.

d) Der Fussknochen.

15. Bennett, Dislocation of the metatarsus on the tarsus. Dublin journal 1899. October.
16. Borchardt, Sarkom der Fusswurzelknochen. Centralbl. für Chirurgie 1899. Nr. 27. Verh. d. deutsch. Chirurgenkongresses. p. 180. Selbstbericht.
17. Morestin, Sarcome du calcanéum. Bull. et mém. de la soc. anat. 1899. Avril.
18. Rafin, Tarsectomie. Soc. des sciences médicales de Lyon. Lyon médical 1899. Nr. 8.
19. *Venot, Tuberculose tibio-tarsienne et altération graisseuse des os du tarse. Journal de médecine de Bordeaux 1898. Nr. 33.

Ueber zwei Beobachtungen von Luxation der Metatarsalknochen im Lisfranc'schen Gelenke referirt Bennett (15). In dem einen Falle handelte es sich um eine Luxation sämmtlicher Metatarsalknochen dorsalwärts und nach aussen, im anderen Falle waren der erste, zweite und dritte Metatarsalknochen plantarwärts unter den Tarsus verrenkt und zwar, wie das Skiagramm zeigte, ohne Fraktur der Basis des Metatarsus II.

Rafin (18) stellte in der Med. Gesellschaft zu Lyon eine Patientin vor, bei welcher er im Jahre 1891 eine fast vollständige Tarsektomie ausgeführt hatte.

Die Kranke war damals 14 Jahre alt, litt seit ca. 6 Jahren an einer fistulösen Tuberkulose im Gebiet des Tarsus. Bei dem operativen Eingriffe wurden das Os scaphoideum, cuboideum, die Ossa cuneiformia und der Talus subperiostal entfernt. Einige Monate später nochmalige Ausschabung tuberkulöser Granulationen und Resektion der oberen Fläche des Calcaneus. Die Heilung erfolgte sehr langsam, im Jahre 1894 bildete sich ein kleiner Abscess an der Aussenseite des Fusses, welcher ausgekratzt wurde. Seit Dezember 1894 definitive Heilung, die seitdem von Bestand war.

Das funktionelle Resultat ist ausgezeichnet. Pat. kann 15 Kilometer und darüber ohne Ermüdung marschiren, ist indessen nicht im Stande, auf der nackten Fussspitze zu stehen. Die gelenkartige Verbindung zwischen Calcaneus und Unterschenkelknochen ist beweglich, die Hauptbeweglichkeit hat der Fuss aber im Gebiet des früheren vorderen Tarsalabschnittes. Der Fuss ist 4 cm verkürzt, das Fussgewölbe ist aufgehoben, ohne dass hieraus Schmerzen für die Pat. resultiren. Das Endresultat bestätigt die Ansicht Ollier's, dass man ohne Bedenken den Talus und vorderen Abschnitt des Tarsus opfern könne und nur den Calcaneus bezw. einen Theil desselben zu erhalten braucht, um doch ein gutes funktionelles Resultat zu erzielen. Pollosson hat vor 5 Jahren ebenfalls in einem Falle die totale Tarsektomie ausgeführt. Die Pat. hat einen verkürzten Plattfuss, muss einen besonderen Schuh tragen, kann aber weite Strecken ohne Ermüdung zurücklegen.

Dem Vortrage Borchardt's (16) liegt folgende Beobachtung zu Grunde: Ein 47jähriger Herr litt seit 10 Jahren im Anschluss an einen Sprung von der Pferdebahn an Schmerzen im rechten Fuss. Da ein geringer Plattfuss vorlag, so wurden seine

Klagen als Plattfussbeschwerden gedeutet. Trotz geeigneter Behandlung trat allmählich Verschlechterung ein; erst im Laufe des letzten Jahres machte sich unterhalb des Fussgelenks eine Schwellung bemerkbar, die aber noch immer ihrem Wesen nach unklar blieb. September 1898 wurde ein Röntgogramm angefertigt, auf dem sich eine Aufhellung sämmtlicher Fusswurzelknochen, vor allem aber des Talus und Calcaneus zeigte, bei auffallend gut erhaltenen Gelenkkonturen. Die Diagnose wurde umgeändert, es konnte sich nur um Tumor oder Tuberkulose handeln. Eine Probepunktion, die etwas Blut und Gewebspartikelchen herausbeförderte, entschied die ¡Frage zu Gunsten einer Geschwulstbildung. 11. Oktober 1898 Ablatio cruris. Komplikationslose Heilung.

Auf einem Sagittalschnitt durch den Fuss sieht man zwei, wie es zunächst scheint, völlig verschiedene Tumoren; der eine, welcher den Talus ausfüllt, erscheint als harte, weisse, homogene Masse und gleicht einem Fibrom resp. Fibrosarkom, der andere, welcher den Calcaneus zerstört hat, glich einer blutrothen schwammigen Geschwulstmasse, die man ohne Weiteres für ein weiches Sarkom halten musste. Der Gelenkknorpel hat sich im Allgemeinen als sehr widerstandsfähig erwiesen; nur an einzelnen Stellen, vor allem an der Unterfläche des Calcaneus, ist er zerstört und die Geschwulst ist hier in die Weichtheile durchgebrochen.

Mikroskopisch erwies sich die Talusgeschwulst zunächst als ausserordentlich zellarm, wie ein Fibrom, während der Calcaneustumor den typischen Bau eines sehr zellreichen Riesenzellensarkoms aufwies. Trotz der grossen Differenz beider Bilder handelt es sich doch nur um ein und denselben Tumor; denn zwischen den geschilderten extremen Bildern finden sich alle nur erdenklichen Uebergänge. Je näher dem Calcaneus, um so zellreicher wird der Talustumor, um so mehr schwindet die Intercellularsubstanz. Dazu kommt, dass in den vorderen Partien der Knorpelbelag zwischen Talus und Calcaneus zerstört ist, dass hier die Geschwulst also aus dem einen Knochen in den anderen eingebrochen ist, sodass an der Identität beider Tumoren nicht gezweifelt werden kann.

Zur Entscheidung der Frage, wo und wie sich der Primärtumor entwickelt hat, half wesentlich der Befund zweier kleiner typischer Chondrome am Os cuneif. III. und am Metatarsus III. Bei genauer Inspektion des Talustumors liess sich nun erweisen, dass grosse Partien dieser Geschwulst den typischen Bau des proliferirenden Chondroms zeigten. Damit war die Genese klar.

Es handelt sich um einen primären Talustumor, der hier als Chondrom angelegt war. Dieses Chondrom hat aus irgend welchen Gründen sarkomatösen Charakter angenommen, ist in den Calcaneus durchgebrochen und hat hier unter besonderen statischen und Ernährungsverhältnissen den Charakter des Riesenzellensarkoms bekommen.

Der Fall ist zunächst von Interesse wegen seiner Seltenheit. Sarkome der Fusswurzelknochen sind nicht häufig; primäre Sarkome des Talus sind Raritäten.

Sodann ist der Fall von besonderer Bedeutung wegen der diagnostischen Schwierigkeiten, die er geboten. Was den Verdacht auf Tumorbildung nicht aufkommen liess, das war der protrahirte Verlauf. (10 Jahre reichen die ersten Erscheinungen zurück).

Auffallender Weise bietet die Litteratur dafür Analoga. Unter 15 Fällen von Sarkom des Calcaneus finden sich nicht weniger als vier, in denen die Erkrankung länger als fünf Jahre bestand. Diese für Entwickelung maligner Tumoren ungewöhnliche Thatsache erklärt sich unschwer nur mit der An-

nahme, dass in einem verhältnissmässig grossen Prozentsatz der Fälle sich die Sarkome der Fusswurzelknochen aus anfangs gutartigen Tumoren entwickelten. Von diesen gutartigen Tumoren kommen eigentlich nur Osteome und Chondrome in Betracht; letztere sind im Vergleich zu den ersteren häufiger und es erscheint höchst wahrscheinlich, dass sie für die Entwickelung der bösartigen Geschwulst die grösste Bedeutung haben. Auf die Genese der Fusswurzelsarkome wird in Zukunft genauer zu achten sein; vielleicht lässt sich in manchen Fällen die Entstehung aus Chondromen, wie in unserer Beobachtung, nachweisen.

Diskussion: Schuchardt-Stettin hat ebenfalls seiner Zeit ein primäres Riesenzellensarkom des Talus beschrieben.

Zur Kasuistik der sarkomatösen Geschwülste des Calcaneus liefert Morestin (17) einen Beitrag. Morestin macht zunächst einige Bemerkungen über das Vorkommen derselben am Calcaneus, welcher unter den kleinen Knochen des Körpers am häufigsten betroffen wird, immerhin relativ selten. Schwartz zählte unter 155 Sarkomen der unteren Extremitäten vier einschlägige Fälle, weiteres diesbezügliches Material fand Morestin in den Publikationen von Girode, Soc. anat. 1885; J. Barthauer, D. Zetschr. f. Chirurgie 1864, Bd. 38; Peters, Centralbl. f. Chirurgie 1894; W. Fahlenbock, D. Zeitschr. f. Chirurgie 1895 und Helle, Thèse de Paris 1896. (S. auch d. früheren Jahresberichte, Ref.) Die von den Autoren angeführten Beobachtungen betreffen Spindel-, Rund- und Riesenzellensarkome. Die Neubildung geht in der Regel vom Centrum des Knochens aus, ruft anfangs im „Stadium der Latenz", gewöhnlich bei dem Kranken nur dumpfe Schmerzen hervor, macht erst beim weiteren Wachsthum durch Auftreibung des Knochens bezw. nach Durchbruch an seine Oberfläche objektive Erscheinungen und giebt infolgedessen im Initialstadium häufig Anlass zu diagnostischen Irrthümern, besonders zu Verwechselungen mit Tuberkulose. Meistens ist die Amputation des Fusses indizirt, wenn die Geschwulst bereits umfangreich ist und die Weichtheile von ihr ergriffen sind, in einzelnen Fällen sind ausgedehnte Resektionen des hinteren Tarsalabschnittes erfolgreich ausgeführt worden. Die Beobachtung Morestin's unterscheidet sich von diesen centralen Sarkomen dadurch, dass hier die Geschwulst vom Periost der kleinen Epiphyse des Proc. posterior Calcanei ausging.

Der die rechte Hackengegend einnehmende, höckerige Tumor hatte sich bei der 22jähr. Patientin seit ca. 5—6 Monaten bemerkbar gemacht, bei der Aufnahme der Kranken die Grösse und Form eines kleinen Eies erreicht, feste Verbindung mit dem Calcaneus, theils harte, stellenweise weiche Konsistenz. Die Haut war über der Geschwulst verdünnt, aber mit letzterer nicht verwachsen.

Die Neubildung wurde unter Mitnahme des über ihr gelegenen Hautabschnittes durch vertikale Resektion des Proc. post. Calcanei nach zuvoriger Durchtrennung der Achillessehne entfernt. Die Geschwulst war noch abgekapselt, hatte im Allgemeinen derbe, stellenweise weiche Konsistenz. Mikroskopisch handelte es sich um ein Rundzellensarkom mit Bindegewebszügen, also um ein Fibrosarkom. Die Substanz des Calcaneus selbst war nur „dans une très faible épaisseur" ergriffen.

D. Verletzungen und Erkrankungen der Gelenke.

a) Des Hüftgelenkes.

1. Binder, Die konservative Behandlung der Coxitis und ihre Resultate, insbesondere die konservative Behandlung mittelst portativer Apparate. Zeitschrift für orthopäd. Chirurgie 1899. Bd. VII. Heft 2 und 3.

2. Briddon, Two cases of amputation through the hip-joint. New York surgical society. Annals of surgery 1898. April.
3. Cahen, Akute Osteomyelitis an der Pfannenepiphyse. Münchener med. Wochenschr. 1899. Nr. 52.
4. *Giordano, L' Artrectomia dell' anca a cura della coxite. La clinica chirurgica 1898. Nr. 9.
5. Guermonprez, Sur la séméiologie de quelque coxopathies. Congrès de Chir. 1899 Revue de Chirurgie 1899. Nr. 11.
6. *Nové-Josserand, De l'application de la radiographie au diagnostic et au traitement de la coxalgie. Lyon médical 1898. Nr. 46.
7. *J. Kirmisson, Des luxations soudaines au cours de la coxalgie. Revue d'orthopédie 1899. Nr. 1.
8. *Patel, Note sur des empreintes plantaires de coxalgie et de luxation congénitale de la hanche. Soc. des sciences méd. de Lyon. Lyon médical 1898. Nr. 46. La Province médicale 1898. Nr. 44.
9. Sieur, Arthrite suppurée de la hanche droite consécutive à une rougeole. Bull. et mém. de la soc. de Chirurgie 1898. Nr. 28.
10. *Tobin, Osteotomy of the femur as a treatment for tuberculous disease of the hip in its early stages. The Lancet 1898. April 9.

Briddon (2) theilt zwei Fälle von Exartikulation des Oberschenkels im Hüftgelenke mit, in denen während der Operation die Blutleere durch das bekannte Verfahren von Wyeth (s. frühere Jahresberichte, Ref.) garantirt wurde. Der eine 15jährige Patient litt an einem Sarkom des unteren Femurendes, bei dem andern, 33 Jahre alten Kranken handelte es sich um eine veraltete, fistulöse, durch (atypische) Resektion nicht zur Heilung gebrachte Hüftgelenkstuberkulose. Der Blutverlust während der Operation war in beiden Fällen, die im Uebrigen nichts Besonders bieten, sehr gering. Beide Kranke genasen.

Zu den Fällen akuter Osteomyelitis an der Pfannenepiphyse fügt Cahen (3) eine weitere Beobachtung. Cahen konnte bei Durchsicht der deutschen Literattur ausser vier Fällen aus dem Kölner Bürgerhospital (Bardenheuer hat im Jahre 1891 zuerst auf die Erkrankung aufmerksam gemacht) nur noch zwei von Obalinski im Jahre 1895 veröffentlichte Beobachtungen ausfindig machen.

Der 15jährige Patient war vier Tage vor der Aufnahme ins Krankenhaus mit Fieber, Erbrechen und Schmerzen in der linken Hüfte erkrankt. Seit drei Tagen war er bettlägerig. Bei der Aufnahme fand sich das ausgesprochene Bild des typhe des membres: verfallene Gesichtszüge, benommenes Sensorium, Temp. 40,3, Puls 140. Der Kranke liegt in rechter Seitenlage, aktive Bewegungen des linken Beines unmöglich, passive ungemein schmerzhaft. Die Weichtheile auf der linken Hinterbacke sind geschwollen, nirgendwo deutliche Fluktuation. Keine Schwellung in der Darmbeingrube. Rektaluntersuchung ohne Befund. Keine Milzvergrösserung.

Unter der Diagnose akute Osteomyelitis an der linken Hüfte wird sofort zur Freilegung des Hüftgelenkes mittelst ausgedehnten Resektionsschnittes geschritten. Nach Durchtrennung der Glutäalmuskulatur wird aus der Kapsel des Hüftgelenkes dicker Eiter mit der Punktionsspritze aspirirt. Eröffnung der Kapsel, Abfluss von ca. 150 ccm Eiter, Resektion des Gelenkkopfes. Es war die Absicht, jetzt noch durch einen Schnitt entlang dem Lig. Pouparti die Beckenseite der Pfannengegend blosszulegen, aber der schlechte Allgemeinzustand des Kranken nöthigte die Operation abzubrechen. Der Junge verfiel in den nächsten 24 Stunden so schnell, dass ein zweiter Eingriff nicht mehr in Frage kam. Am Morgen des 15. Vormittags trat der Tod ein. Die Sektion musste sich auf den Locus morbi beschränken. Es wurde an der Leiche ein Schnitt angelegt wie zur Unterbindung der Art. iliaca. Nach Zurückpräpariren des M. iliacus zeigte sich das Periost des Darmbeines auf eine Strecke von ungefähr 10 cm entsprechend der Pfannengegend durch geringe Eitermengen abgehoben, der darunter liegende Knochen rauh. Die Pfanne wurde im Ganzen aus dem Becken herausgemeisselt und durchsägt, die Spongiosa erwies sich überall, am stärksten nach der Beckenseite hin, mit kleinen Eitermengen durchsetzt, der Knorpelüberzug

der Pfanne wie der des resezirten Oberschenkels waren unversehrt. Der Kopf liess auf Sägeschnitten keine Veränderungen erkennen. In dem Eiter des Hüftgelenkes fand sich der Staphylococcus aureus in Reinkultur. Auch in der Spongiosa der Pfannengegend waren nach der Entkalkung auf Schnitten allerorts grosse Streifen von Staphylokokken durch die Gram'sche Färbung nachweisbar (Demonstration derartiger Präparate).

Einen Fall eiteriger Hüftgelenksentzündung im Gefolge von Masern beobachtete Sieur (9)

22jähriger Trainsoldat, der bereits im achten Lebensjahre Masern, mit Otitis media dextra purulenta komplizirt, überstanden hatte, erkrankte im Jahre 1897 zum zweiten Male an Morbilli. Während der Rekonvalescenz entwickelt sich wiederum eine eitrige rechtsseitige Mittelohrentzündung. Unter Anstieg der Temperatur auf 40° traten Schmerzen, Bewegungsstörungen und Schwellung des rechten Hüftgelenks auf. Durch Arthrotomie des Gelenks von vorn nach Hüter Entleerung dünnflüssigen Eiters nebst einigen Fibringerinnseln.

Gelenkflächen intakt, nur die Synovialis ist entzündlich geschwellt. Ausspülung der Gelenkhöhle, Drainage. Im Eiter zahlreiche Streptokokken.

Der Verlauf wird durch Eitersenkungen nach oben, unten und unter die Glutäalmuskulatur komplizirt, nach deren Eröffnung schnelle Besserung eintritt.

Einen Monat nach dem Aufhören der Entzündungserscheinungen wird vorsichtiger Mobilisationsversuch des Gelenkes gemacht, Schüttelfrost und Temperaturanstieg auf 40° folgen, indess ohne weitere Konsequenzen. Heilung unter erheblicher Beschränkung der Ab-Adduktion und Flexion, bei gutem, schmerzlosen Gehvermögen.

Piqué machte im Anschluss an diese Mittheilung auf die Seltenheit der Gelenkerkrankungen nach Masern aufmerksam. Simon hat in seiner Dissertation (Montpellier 1896/97) nur 11 diesbezügliche Fälle aus der Litteratur zusammenstellen können, unter denen sich noch einige zweifelhafte befinden. Vier Erkrankungsfälle dieser Beobachtungsreihe betreffen das Hüftgelenk, dreimal war das Kniegelenk ergriffen, dreimal das Ellenbogengelenk (bei einem Kranken beide Gelenke) und einmal das Sprunggelenk. In drei unter den 11 Fällen war die Entzündung eiteriger Natur (einmal im Kniegelenk, zweimal im Ellenbogengelenk) in den übrigen Fällen handelte es sich um einen serösen Gelenkerguss, bei zwei Kranken „l'arthrite s'est terminée par tumeur blanche".

Die bakteriologische Untersuchung des Eiters in einem von Estor beobachteten Falle, ergab, wie in dem vorstehenden, Streptokokken in Reinkultur.

Bemerkenswerth für die Pathogenese im Falle Sieur's ist der Umstand, dass die Mittelohrentzündung des Patienten ebenfalls streptomykotischer Natur war, wie die bakteriologische Untersuchung erwies, und dass der Kranke einige Tage vor dem Ausbruch der Knochenerkrankung einen heftigen Sturz auf die rechte Trochantergegend erlitten hatte.

Hinsichtlich der Behandlung empfiehlt Sieur die frühzeitige Arthrotomie und Drainage. Nur wenn diese Massnahmen nicht ausreichen zur Beseitigung der Eiterung, oder wenn bei der Gelenkincision bereits schwere Veränderungen an der Knochenoberfläche vorgefunden werden, ist die Resektion indizirt.

Guermonprez (5) macht wiederum auf jene „affections juxta-coxo-fémorales" aufmerksam, die vom Trochanter, bezw. dem Os ilei oder der Articulatio sacro-iliaca ausgehend gewisse Aehnlichkeiten mit der Coxitis haben, sich aber bei genauerer Untersuchung wohl unterscheiden lassen. Er befürwortet eine Aenderung in der Nomenklatur, an Stelle des Ausdruckes „Coxalgie" die Benennung „Coxopathie" „denomination, qui ne préjuge rien, pour qualifier les processus morbides non élucidés".

Binder (1) liefert eine statistische Zusammenstellung über die Erfolge der chirurgischen und konservativen Coxitisbehandlung.

Es ergab die konservative Behandlung eine Mortalitätsziffer, ausgedrückt in Proz. nach		Bei der operativen Behandlung, nach denselben Autoren
Mummelthey	48,59	53,96
Pedolin	33,7	54,0
Huismans	46,6	58,0
Marsch	35,0	40,4—48,1
Bruns	40,0	45,0

Berücksichtigt man aber, dass in der neuesten Zeit nur bei vorgeschrittenen Fällen von Coxitis die Resektion ausgeführt wird, so darf man annehmen, dass die konservative und operative Behandlung ungefähr gleiche Mortalitätsprozente liefern.

Die Todesursache der letal endenden Fälle ist in 88% Tuberkulose. Kommt es zur Heilung, so ergiebt sich für die Fälle ohne Eiterung eine durchschnittliche Krankheitsdauer, die

nach Bruns 4,1 Jahre
nach Sasse 4½ Jahre

beträgt.

Eintritt von Abscessen verlängert die Behandlungsdauer sehr erheblich und verschlechtert die Prognose. Nach Bruns gelangen von den ohne Eiterung einhergehenden Fällen 76%, von den eiterigen nur 41,5% zur Heilung. Prognostisch wichtig ist auch das Lebensalter der Befallenen beim Beginn der Erkrankung.

Nach der Statistik von Emil Marsch aus der Marburger Klinik waren betroffen:

unter	1	Jahr	0	Patienten
zwischen	1— 2	Jahren	8	„
„	3— 5	„	34	„
„	6—10	„	47	„
„	11—15	„	26	„
„	16—20	„	12	„
„	21—30	„	6	„
„	31—40	„	3	„
„	41—60	„	6	„

Die grösste Zahl der Heilungen fällt in die fünf ersten Lebensjahre. Bis zum 20. Jahre nimmt die Zahl der Heilungen nur wenig ab, dann aber fällt sie rapid, sodass eine Heilung jenseits der 40er Jahre kaum jemals stattfindet, namentlich wenn die Coxitis mit Eiterung kombinirt ist. Nach Henle kamen bei Patienten unter 15 Jahren 79,3%, bei Patienten von 15—30 Jahren nur 62,5% Heilungen vor.

Bezüglich der funktionellen Resultate der Konservativtherapie theilt Pedolin die Geheilten in drei Klassen:

1. Guter Erfolg: solche mit freier Beweglichkeit des Gelenkes, unbeeinträchtigte Möglichkeit zur Ausübung ihres Berufes.
2. Mittelmässiger Erfolg: Fälle, bei denen behinderte Beweglichkeit, einigemale auch Ankylose der Hüfte bestand, die aber dennoch ohne Beschwerden ihren Beruf nachgehen können, obwohl bei einigen noch secernirende Fisteln bestehen.
3. Schlechter Erfolg: solche Fälle, die unfähig sind zu gehen oder zu arbeiten, mit mehreren Fisteln, bei denen keine Heilung zu erwarten ist.

Er fand bei der

konservativen Behandlung		operativen Behandlung	
in 28,7 % guten	Erfolg	in 11,5 % guten	Erfolg
„ 23,7 „ mittelmässigen	„	„ 30,7 „ mittelmässigen	„
„ 3,7 „ schlechten	„	„ 19,2 „ schlechten	„

Marsch theilte seine Geheilten ebenfalls in drei Abtheilungen:

1. Gute Funktion,
2. leidliche Funktion (stark hinkend, Stock nöthig),
3. schlechte Funktion (Krücke nöthig).

Mittelst der konservativen Therapie heilten 57 %,

davon bei 47,5 % gute Funktion
„ 10 „ schlechte „

Von 99 resezirten Patienten heilten 31 = 30 %

I. mit Ankylose 9 Patienten = 9,0 %
a) mit guter Funktion 3 Pat.
b) „ leidlicher „ 4 „
c) „ schlechter „ 2 „

II. mit beweglichem Gelenk 22 Patienten = 22,2 %
a) mit guter Funktion 10 Pat.
b) „ leidlicher „ 9 „
c) „ schlechter „ 3 „

Mummelthey (Kiel) fand bei

konservativer Behandlung unter 125 Fällen	operativer Behandlung unter 63 Fällen
60,8 % Heilungen	25,4 % Heilungen
20 „ Besserungen	20,6 „ Besserung.

Bei weitem die Mehrzahl der ausgeheilten Fälle behält funktionelle Störungen. Diese bestehen in Atrophie der befallenen Extremität, in einer Beeinträchtigung der Beweglichkeit des erkrankt gewesenen Gelenkes, in einer falschen Stellung des Beines, sowie schliesslich in einer Verkürzung.

Sasse fand bei den konservativ behandelten Patienten eine durchschnittliche Atrophie des kranken Oberschenkels von 4,3 cm, bei den resezirten aber 7,0 cm. Auch bildeten sich bei den Resezirten häufig Schlottergelenke. So fand Sasse unter 10 Nachuntersuchten 5mal Zuvielbeweglichkeit, indem das obere Femurende keinen festen Stützpunkt hatte, sondern sich gegen die Beckenschaufel auf- und abwärts verschieben liess. Dagegen sind Kontrakturstellungen bei Nichtresezirten häufiger, als bei Resezirten; von 40 nicht Resezirten hatten 29 = 72,5 % Kontrakturstellungen, von 10 Resezirten dagegen nur 4, dafür aber 5 Schlottergelenke. Bruns fand bei den Nichtresezirten sogar 92 % Kontrakturen. Die Gehstörungeu infolge der Kontrakturen kann der Organismus in ausgedehntem Maasse durch eine zweckentsprechende Haltung des Beckens ausgleichen. Dies wird aber sehr erschwert, wenn mit der Kontraktnr noch eine grössere Verkürzung der Extremität verbunden ist. Nach Wagner waren unter 106 zur Heilung gelangten Fällen der Tübinger Klinik nur 4, und zwar ohne Fiterung verlaufene Fälle ohne Verkürzung ausgeheilt. Sasse fand bei seiner Untersuchung, dass die Verkürzung infolge Resektion etwa um das Doppelte grösser war, als bei der konservativen

Therapie. Bei den nicht eiterigen, konservativ behandelten Fällen beträgt sie nach ihm durchschnittlich 4,5 cm, bei den eiterigen 6,5 cm.

Als Folge der Beckenhebung bei bestehender Adduktionskontraktur trat zu der reellen Verkürzung noch eine scheinbare hinzu, die nach Bruns bei den nicht eiterigen Fällen 5,2, bei den eiterigen aber 7,4 cm im Mittel beträgt. Die reelle und scheinbare Verkürzung zusammen machen die funktionelle Verkürzung aus, die ein Durchschnittsmaass von 7 cm, nicht selten aber auch von 10—12 cm erreicht.

Die Statistik ergiebt also bei konservativer und operativer Behandlung ungefähr die gleiche Mortalität, aber bessere funktionelle Resultate bei der konservativen Behandlung, Atrophie und Verkürzung sind geringer, und den recht häufigen Kontrakturen stehen bei der operativen Behandlung Schlottergelenke zugleich mit Kontrakturen in anderen Fällen gegenüber. Gegen die Kontrakturen lässt sich nun bei konservativer Behandlung durch Anwendung geeigneter Schienenhülsenapparate mit grösstem Erfolg ankämpfen. Als Beweis führt Binder die Resultate der Hoffa'schen Privatklinik an, in der sämmtliche Fälle mit Hessing'schen Schienen behandelt wurden. Bei 4 von 22 Patienten wurde absolut normaler Gang hergestellt. Eine gute Stellung, die nichts zu wünschen übrig liess, fand sich bei 6 Patienten. Gute Mittelstellung war bei 6 anderen. Leichte Flexion zeigte sich in 8 Fällen und zwar 5mal mit geringer Adduktion, 1mal mit leichter Abduktion und 2mal mit Aussenrotation verbunden. In Streckstellung und stärkerer Abduktion ist 1mal die Coxitis ausgeheilt. Höhere Grade von Kontrakturstellungen des Beines sind bei Anwendung dieser Schienenhülsenapparate überhaupt nicht vorgekommen, obgleich eine grosse Anzahl von Patienten recht schwere Coxitis durchgemacht hat.

b) Des Kniegelenkes.

11. Andrewes, A case of apparently aseptic suppuration of the knee-joint following injury. Pathol. soc. of London. British med. Journal 1899. May 6.
12. *Bégouin, Deux cas de tuberculoses du genou limitée à la synoviale; synovectomie dans l'un, résection dans l'autre; différence des résultats. Gazette hebdomadaire 1899. Nr. 27.
13. Delore, De la résection précoce dans les arthrites infectieuses par plaies pénétrantes du genou. Congrès de Chir. 1899. Révue de Chirurgie 1899. Nr. 11. Gazette des hôpitaux 1899. Nr. 127.
14. J. Dollinger, Resektion des Kniegelenkes wegen Arthropathia tabetica. Orvosi Hetilap 1899. p. 261.
15. R. Faltin, Ein Fall von Gonitis gonorrhoica mit Gonokokken in einem periartikulären Abscesse. Aus der chirurg. Klinik in Helsingfors. Finska Läkaresänskapels Handlingar 1899. Bd. 41. p. 415.
16. A. F. Jonas, Knee-joint tuberculosis. The journal of the Americ. Med. Ass. 1899. Aug. 12.
17. Judson, Case of white swelling of the knee-joint. Medical Press 1899. Dec. 27.
18. Krott, Heys internal derangement of the knee-joint. Medical Press 1899. June 7, 14.
19. *Louguet, Synovite tuberculeuse, tubereuse ou végétante de l'articulation du genou. La Presse médicale 1898. Nr. 53.
20. Marsh, Primary sarcoma of the knee-joint. The Lancet 1898. Nov. 19.
21. Mouchy, Arthrite suppurée du genou gauche à streptocoques et foyer d'ostéomyélite à streptocoques à la partie supérieure du tibia gauche chez un nourrisson. Gazette hebdomadaire 1899. Nr. 15.
22. Georg Müller, Zur Behandlung des chronischen Hydrops genu. Centralbl. für Chirurgie 1899. Nr. 52.
23. *Ozenne, Furoncle du genou. Journal de médecine de Paris 1898. Nr. 43.

24. Pels-Leusden, Ueber die bei Tuberkulose des Kniegelenkes zu beobachtenden Wachsthumsveränderungen am Femur. Deutsche Zeitschr. f. Chir. 1899. Bd. 51. Heft 3 u. 4.
24a. G. Powarnin, Fünf Fälle von Erkrankungen des Kniegelenks. Wojenno-medicinski Shurnal 1899. Oktober.
25. Riedinger, Zur Entstehung der traumatischen Gelenkkörper des Kniegelenkes. Sitzungsberichte der phys.-med. Gesellschaft zu Würzburg 1898. Nr. 4.
26. Sick, Demonstration eines resezirten Kniegelenkes mit metastatischen grossen Carcinomknoten im Condyl. extern. femoris. Münchener med. Wochenschrift 1899. Nr. 50.
27. Timmer, Intraartikulärer Tumor im Kniegelenk. Nederl. Tijdschr. v. Geneesk. II. 591. Amsterdam.
28. Walther, Bijdrage tot de Casuistick en de behandling van de „veerende Knie". Nederl. Tijdschr. v. Geneesk. 1899. I. p. 878.

Einen eigenthümlichen Fall von schnellendem Knie (Genou à ressort), sah Walther (28). Ein Mädchen von 11 Jahren spürte seit 5 Monaten beim Gehen ein Knacken im rechten Knie. Anfänglich nicht belästigend, wurde es allmählich schlimmer, wobei schon nach ½ Stunde Herumgehen Schmerzen kamen, die bei Ruhe bald geringer wurden resp. verschwanden. Auch beim Liegen wurde das Knacken bei Bewegungen gefühlt. Das Bein war bald müde als wäre es gelähmt. Bei passiven Bewegungen das gleiche Knacken und das eigenthümliche Federn wie ein Taschenmesser beim letzten Theil der Streckung und Beugung. Der palpirende Finger wird an die vordere äussere Seite der Gelenkspalte beim federnden Strecken von einem kurzen Stosse getroffen, auf dieser Stelle wird dabei eine Anschwellung gesehen. Beim federnden Beugen wird dieses mehr observirt. Uebrigens ist das Gelenk normal. In Narkose blieben die Erscheinungen bestehen, eine Ursache konnte nicht gefunden werden. Im geöffneten Kniegelenk war nichts Abnormes zu finden, daher wurde es wieder geschlossen und die Tenotomie der spannenden Muskeln, hier Semimembranosus ausgeführt. Jetzt war das Knacken verschwunden. Mit der üblichen Nachbehandlung funktionirte das Knie wieder normal. Das Resultat war nach einem Jahre noch vollständig gut.

Rotgans.

Riedinger (25) bespricht die Entstehung der traumatischen Gelenkkörper des Kniegelenkes. Er erkennt mit Barth an, dass kein Gelenkkörper in der Lage ist, im Gelenkinnern ein selbständiges Dasein zu fristen. Ausser Barth haben Schüller und Vollbrecht am meisten dazu beigetragen, die Zweifel an dem Vorkommen und der Häufigkeit der traumatischen Gelenkmäuse zu beseitigen. Ueber den Mechanismus des Zustandekommens der Gelenkmäuse ist man, soweit es sich nicht um äussere Gewalteinwirkungen handelt, noch getheilter Ansicht. Barth glaubte unter den Verletzungsursachen besonders die Wirkung der Bänder, Schüller die forcirten Bewegungen und Vollbrecht die Stauchung hervorheben zu sollen. Nach Riedinger's Ansicht handelt es sich bei den indirekten Verletzungen ausschliesslich um Bewegungen unter abnormen Druckverhältnissen. Eine Hauptrolle spielt bei denselben die Patella. Aehnlich wie bei den Frakturen derselben wird in Folge Muskelhemmung die Kniescheibe auf die Femurkondylen fixirt „und die forcirte passive Kniebeugung vollführt die Absprengung des Gelenkkörpers." Die Verletzung erfolgt somit durch eine Bewegung unter abnormen Druckverhältnissen, welche durch die Fixation bedingt sind. An zwei ausführlich mitgetheilten Krankengeschichten sucht Riedinger den Nachweis für diese Anschauung zu erbringen. Beide Fälle betreffen Absprengungen vom unteren Ende des Femur.

Ein Gegenstück zu ihnen bildet eine dritte Beobachtung insofern, als es sich hier um den Mechanismus der Luxation der Patella handelt, welche sich gegen den oberen lateralen Winkel der Gelenkfläche anstemmt; die nun folgende Bewegung bewirkt die Absprengung.

Müller (22) bespricht in kurzen Zügen seine Behandlungsweise bei chronischem Hydrops genu. Bei leichteren Fällen lässt er den Patienten zuerst einige Wochen zu Bette liegen und wendet den von Koenig empfohlenen Kompressivverband an. Dabei benützt er aber statt der Flanellbinden gestärkte Gazebinden, damit sich der Patient den Verband nicht eigenmächtig lockern könne. Der Verband geht von der Fussspitze bis über das Knie. Das Bein wird hochgelagert. In den folgenden Tagen wird stets durch übergewickelte Binden der Verband wieder fest angezogen. Später schneidet er auch längs über das Knie verlaufende Keile aus, um den Verband fester anziehen zu können. In dieser Zeit wird der Oberschenkel, besonders der Quadriceps, massirt und faradisirt. Nach 8 Tagen ist das Knie meist ganz abgeschwollen. Nun wird das ganze Bein massirt und das Kniegelenk mit abwechselnd kaltem und heissem Wasserstrahl täglich 5 Minuten lang geduscht. Später kommen passive, dann aktive und zum Schluss Widerstandsbewegungen an die Reihe. Ist dann der Patient einige Wochen ohne Neuauftreten eines Ergusses herumgegangen, so wird er mit der elastischen Kniekappe entlassen und angewiesen, nur leichte Arbeit zu verrichten, keine Lasten zu tragen oder schwer zu heben.

Tritt nach dieser Behandlung ein erneuter Erguss auf, so muss das Kniegelenk beim Gehen vollkommen von jeder Belastung ausgeschaltet werden. Nach Ansicht des Verfassers sind hierzu die Schienenhülsenapparate nach Hessing die brauchbarsten. Müller hat den Apparat sich noch insofern vereinfacht, als er den Sitzring in die Oberschenkelhülse verlegt, welche, nach Modell gewalkt, ganz genau den Sitzhöcker und einen Theil der betreffenden Gesässhälfte umfasst. Er vermeidet dadurch den ganzen Beckengurt und den für den Arbeiter unerträglichen Sitzbügel. Ist der Quadriceps sehr stark geschwunden, so ersetzt er ihn durch zwei über einem Kniebügel sich kreuzende, elastische Züge. Die Resultate dieser Behandlung sind auch bei schweren Fällen gut. Die Patienten gewöhnen sich bald an den Apparat und können mittelschwere und auch schwere Arbeit ausführen. Nach 1—2 Jahren ist das Kniegelenk gewöhnlich ausgeheilt und kann der Apparat zuerst zeitweise, dann ganz fortgelassen werden.

Ueber einen ungewöhnlichen Fall eiteriger Kniegelenksentzündung berichtet Andrewes (11).

Ein gesunder junger Mann wurde von einer umfallenden schweren Thür in die rechte Lendengegend getroffen. Es erfolgte eine schwere Hämaturie, auch traten mässige Schmerzen im rechten Kniegelenk auf. Sieben Tage nach dem Unfalle setzte plötzlich eine akute fieberhafte Entzündung des Gelenkes ein, es wurde bei viermaliger Punktion Synovia, untermischt mit Blut und Eiter entleert. Die Heilung erfolgte ohne Beeinträchtigung der Beweglichkeit des Gelenkes.

Beim Stehenlassen schied sich die Punktionsflüssigkeit in klare Synovia und in dickes eiterig-blutiges Sediment. Weder mikroskopisch noch kulturell liessen sich in derselben Bakterien nachweisen. Andrewes glaubt, dass die bei dem Unfalle in die Gelenkhöhle erfolgte Blutung reizend gewirkt und zu einer „aseptischen Eiterung" geführt habe. Die Flüssigkeit, welche viel Nukleoalbumin enthielt, lieferte einen schlechten Boden für Bakterienwachsthum, sie blieb beim Stehen mehrere Wochen lang unzersetzt, wirkte indessen nicht absolut baktericid, da Aussaaten von Milzbrandbacillen, Staphylokokken in ihr wuchsen.

Raymond Johnson fragt in der Diskussion an, wie lange Zeit zwischen dem Unfalle, (soll wohl heissen „Beginn der Kniegelenksentzündung" Ref.) und der Punktion lag. Johnson konnte ebenfalls aus dem Eiter einer akuten Periostitis des Femur keine Bakterien züchten; er glaubt dies Ergebniss auf die baktericide Wirkung des entzündlichen Exsudates zurückführen zu müssen, durch welches die eitererregenden Bakterien abgetödtet worden seien.

Andrewes erwidert, dass die Zwischenzeit nur vier Tage betrug. Sie genügt seiner Ansicht nach nicht zur Abtötung irgend welcher entzündungserregenden Mikroorganismen.

Ueber die frühzeitige Resektion des Kniegelenkes bei infektiösen Entzündungen in Folge penetrirender Wunden äusserte sich Delore (13) auf dem 13. franz. Chirurgenkongress.

Gegen die schweren infektiösen Entzündungen des Kniegelenkes in Folge penetrierender Gelenkverletzungen geht die moderne Chirurgie aktiver vor als früher: Im Allgemeinen besteht die heutige Behandlungsmethode in der frühzeitigen Arthrotomie, Auswaschungen und Drainage der Gelenkhöhle. Indessen wird durch die Arthrotomie — mag die Art der Incisionen, der Gegenöffnungen, der nachfolgenden Ausspülungen sein, wie sie will — nur ausnahmsweise eine genügende Drainage der infizirten Gelenkhöhle gewährleistet, häufig gehen die Verletzten trotzdem an Septikämie zu Grunde, oder sie werden nur durch eine sekundäre Oberschenkel-Amputation gerettet.

Es ist deshalb nach Ansicht Delore's die frühzeitige Resektion des Gelenkes indizirt — welcher Eingriff nicht etwa durch die Entfernung des infizirten Gewebes, als vielmehr durch Schaffung einer zuverlässigen Drainage wirksam ist — sobald die Temperatur auf eine schwere Entzündung des Gelenkes hindeutet, vor dem Eintritt einer allgemeinen Septikämie. Die Resektion am Knochen soll vor allem die Femurkondylen, und zwar in einer Höhe von 3—4 cm entfernen, um den Drains genügend Spielraum lassen und ihre eventuelle Kompression verhüten zu können. Die Methode der Gelenkincision ist von geringer Bedeutung, vorzuziehen sind die Schnittführungen, welche eine möglichst gute Uebersicht über die Gelenkhöhle und gute Drainageverhältnisse schaffen. H-förmige Incision nach Moreau mit seitlichen Gegenöffnungen an den tiefsten Punkten. Drainage der Kniekehle, nach aussen vom Nervus peroneus, breite Incision und Drainage des oberen Gelenkrecessus. Keine Naht der Knochen, wodurch die Drainage beeinträchtigt werden würde.

Auf den Einwand, dass nach der Resektion die Beweglichkeit des Gelenkes dauernd aufgehoben sei, während letztere nach der Arthrotomie in der Hälfte der Fälle wiederkehre, muss erwidert werden, dass viele Arthrotomien mit einer Amputatio femoris enden. Man darf daher, um die Beweglichkeit des Gelenkes zu retten, sich nicht der Gefahr aussetzen, das ganze Glied des Kranken oder letzteren selbst zu verlieren.

Die Fälle, welche Delore in den letzten Jahren zu sehen Gelegenheit hatte, haben ihn von der Nothwendigkeit der frühzeitigen Resektion unter den angegebenen Verhältnissen überzeugt.

Powarnin (24a) betont die Wichtigkeit der Arthrotomie bei infektiösen Erkrankungen des Kniegelenks, die von jedem Arzt auch unter ungünstigen äusseren Verhältnissen ausgeführt werden kann. Die Furcht vor Eröffnung der grossen Gelenke ist jetzt nicht mehr gerechtfertigt. Seine fünf Fälle betreffen zwei traumatische Gelenkeiterungen, einen Fall von Pyämie mit multiplen Gelenkeiterungen (mit tödtlichem Ausgang, aber erheblicher

Besserung des subjektiven Befindens mit Incision des Kniegelenks), eine vereiterte Tuberkulose und eine gonorrhoische Gonitis, die ohne Operation heilte.
Wanach (St. Petersburg).

Faltin (15) theilt folgenden Fall mit:

Eine 33jährige Gravida erkrankt plötzlich mit Zeichen einer allgemeinen Infektion und schweren Schmerzen im rechten Kniegelenk. Anfangs wurde sie ohne Erfolg mit feuchtwarmen Umschlägen, Jodpinselungen und Salicylsäure behandelt. Acht Wochen nach der Erkrankung wurde sie ins Krankenhaus gebracht. Das Kniegelenk war damals spindelförmig aufgetrieben, äusserst schmerzhaft und vollständig unbeweglich; innerhalb der Patella hatte sich eine periartikulare Eiterung entwickelt, die durch eine Incision entleert wurde; Im Eiter wurden reichliche Gonokokken angetroffen, dagegen keine im Urethral- und Vaginalsekrete. Als die Kranke das Krankenhaus verliess, war die Wunde geheilt, das Gelenk aber weder aktiv noch passiv beweglich. Im Anschluss an diesen Fall werden die Diagnose, pathologische Anatomie, Prognose und Behandlung der gonorrhoischen Arthritiden berücksichtigt.
Hj. von Bonsdorff (Helsingfors).

Judson (17) bringt eine Kasuistik von 10 Fällen synovialer sowohl wie ostaler, z. T. fistulöser Kniegelenkstuberkulose, die sämtlich nach dem Prinzip der Ruhigstellung und Entlastung des Gelenkes mit immobilisirenden Verbänden und Schienenapparaten behandelt wurden. Die bei einigen Fällen unter dieser Behandlung bereits erfolgte, bei anderen angeblich zu erwartende Heilung soll den Werth und die weitgehende Anwendbarkeit konservativer Behandlungsweise demonstriren.

Jonas (16) empfiehlt operative Eingriffe am tuberkulösen Kniegelenk, wenn 3—4 Monate fortgesetzte konservative Behandlung keine Besserung erkennen lässt.
Maass (Detroit).

Pels-Leusden (24) hat an dem Material der Göttinger Klinik genaue Messungen angestellt, um ein sicheres Bild von der Häufigkeit des Vorkommens einer Verlängerung des Femur bei Gonitis tuberculosa zu erhalten. Das Material boten in der Zeit von April 1896 bis Oktober 1898 im Ganzen 34 Kinder. Um möglichst genaue Resultate zu erhalten, wurde neben direkter Messung mit Tasterzirkel und Bandmaass und direkter Messung durch Konstatiren, ob bestimmte, leicht wahrnehmbare Knochenvorsprünge oder Gelenkspalten der beiden Extremitäten in der Höhe variiren, die Photographie mit Röntgenstrahlen herangezogen, wodurch die Knochen genau sich messen liessen. Bei den 34 Fällen handelte es sich um 19 männliche, 15 weibliche Patienten, 18mal war das rechte und 15mal das linke Kniegelenk, 1mal fanden sich beide Kniegelenke erkrankt. Nur in 2 Fällen stellte sich eine geringe Verkürzung des erkrankten Beines heraus, in 18 Fällen war kein Unterschied, in 13 bestand eine Verlängerung des Femur der erkrankten Seite. Selbstverständlich muss nach dem Auftreten der ersten entzündlichen Erscheinungen am Kniegelenk eine gewisse Zeit verflossen sein, ehe die Verlängerung des betreffenden Femur einen gewissen Grad erreicht hat. Die kürzeste Zeit, nach welcher eine Verlängerung festgestellt wurde, betrug ein halbes Jahr. Bei den meisten Patienten war dreiviertel Jahr und mehr seit Beginn der Erkrankung verstrichen. Die Verlängerung betrug 0,5—2,4 cm.

Für diese Verlängerung des Femur kommen der Schenkelhals, die Diaphyse und die Epiphyse in Betracht. Für das Vorkommen eines stärkeren Wachsthums des Schenkelhalses fand Pels-Leusden in der Litteratur keine sichere

Angabe. Zur Feststellung einer eventuellen Höhenzunahme der Epiphyse wurden sieben Fälle derartig photographirt, dass die Scheiben des Intermediärknorpels auf der lichtempfindenden Platte als eine scharfe Linie erschienen. Es wurde die Höhe der Epiphyse an der Incisur, sowie die grösste Höhe von Condylus int. und ext. gemessen. Es ergaben sich nur unwesentliche Unterschiede, höchstens bis zu 3 mm, manchmal zu Gunsten der kranken, manchmal der gesunden Seite. Demnach kann die Verlängerung des Femur nur durch den Schaft bewirkt werden. Da dieser vom Intermediärknorpel aus wächst, so muss hier ein stärkeres Wachsthum gefördert werden. Als Ursache dieses Wachsthums nimmt Pels-Leusden einen von dem erkrankten Gelenk aus auf die Epiphysenlinie wirkenden, zu vermehrtem Wachsthum führenden Reiz an. Ob diese Verlängerung später, wie das von manchen Autoren angenommen wird (Dollinger), einer Wachsthumsverminderung Platz macht, ist zweifelhaft, da in zwei Fällen die im Blütestadium der Krankheit erworbene Femurverlängerung die Ausheilung überdauerte.

Bemerkenswerth ist schliesslich noch, dass in einer Anzahl von Fällen die Röntgen-Photographie ein Zurückbleiben des Femur der erkrankten Extremität im Dickenwachsthum ergab. Wahrscheinlich beruht dieses Mindermaass auf Inaktivitätsatrophie, doch wird der Unterschied zwischen kranker und gesunder Seite vielleicht noch dadurch vergrössert, dass auf letzterer eine gewisse Aktivitätshypertrophie auftritt.

J. Dollinger (14) führte wegen Arthropathia tabetica die Resektion des Kniegelenkes aus. Patientin 39 Jahre alt, leidet seit 2 Jahren an langsam progredienter Tabes. Sie kann seit einigen Monaten wegen Arthropathie des linken Kniegelenkes nicht gehen. Dieses ist sehr geschwollen, um 17 cm im Umfange dicker als das gesunde. In der Kapsel in der Gegend des Lig. lat. ext. und int. breit neugebildete Knochenlamellen, welche die Verminderung des Umfanges durch Punktion verhindern. Dollinger resezirt das Kniegelenk. Sollte auch keine knöcherne Vereinigung eintreten, so hofft er doch die Patientin mit einer Prothese wieder auf die Beine zu bringen, Operation den 13. Juli 1898. Die Kapsel war sehr verdickt, an einzelnen Orten narbig, an anderen villös, sehr geröthet. Lig. cruciata bedeutend dilatirt, darin einige Knochenkörper, der Cond. ext. fast ganz abgeschliffen, starke Osteophytenablagerung auf der Innenfläche der Patella und um das Gelenk herum. Resektion mit Exstirpation der Kapsel, und der neugebildeten Knochenlamellen, Silberdrahtnaht. Es trat in der Folge eine kleine Eiterung ein, welche bald sistirte. Zur knöchernen Vereinigung kam es nicht, es konnte aber eine Prothese angefertigt werden, mit welcher die Patientin ohne Stock gut gehen konnte.

Dollinger.

Ein resezirtes Kniegelenk mit metastatischem grossen Carcinomknoten im Condylus externus femoris demonstrirte Sick (26) im Hamburger ärztlichen Verein.

Es handelte sich um einen 50jährigen Mann, der im März 1899 angeblich an Influenza erkrankte und bei dem sich dann Schmerzen und Schwäche im rechten Kniegelenk einstellten. Es wurde dieses Leiden zuerst für Rheumatismus, dann für ein Nervenleiden angesprochen. Zuletzt konnte Patient gar nicht mehr gehen. Bei der Aufnahme in das Krankenhaus Ende Juli wurde konstatirt, dass das rechte Kniegelenk äusserst schmerzhaft war, besonders am Condyl. ext. femoris. Dieser war etwas verdickt, ein Gelenkerguss fehlte, Stellung in leichter Flexion. Untersuchung der inneren Organe völlig negativ.

Die Diagnose lautete auf einen Knochenherd eventuell eiteriger Natur im Condyl. externus. Ein Röntgenbild, das schwer anzufertigen war, ergab keinen sicheren Aufschluss über die Natur des Leidens, da sich nur ein gleichmässiger Schatten auf der Platte zeigte.

Bei der Operation Mitte August fand man eine ausgedehnte Tumorbildung im Condyl. externus und internus bis zum Gelenkknorpel reichend. Resektion des Gelenkes. Die mikroskopische Untersuchung ergab, dass es sich um ein alveolares Carcinom handelte. Eine erneute Untersuchung ergab wieder negativen Befund in Bezug auf den Sitz eines primären Carcinoms. Der Patient ging Ende August zu Grunde und bei der Sektion fand sich im oberen Theil des rechten unteren Lungenlappens ein centrales faustgrosses Carcinom, das an einer cirkumskripten Stelle die Pleura erreicht und intra vitam nicht die geringsten Symptome hervorgerufen hatte. Ausser einer linsengrossen Metastase in der rechten Niere fanden sich trotz eifrigen Suchens auch in den Knochen (Röhrenknochen und Wirbelsäule) nirgends Metastasen. Es hat offenbar der primäre Lungenkrebs sehr frühzeitig zu einer einzigen Metastase geführt, die ihren Sitz im Condyl. externus nahm und diese Metastase allein bewirkte das Krankheitsbild, während der primäre Tumor völlig in den Hintergrund trat.

Simmonds berichtet über Fälle, in welchen ebenfalls Krebsmetastasen in den Knochen als primäre Tumoren aufgefasst und operativ entfernt wurden. Im ersten Falle wurde ein periostaler Tumor der Tibia resezirt, der sich mikroskopisch als Adenocarcinom erwies. Die nach mehreren Monaten ausgeführte Autopsie ergab erst die primäre Geschwulst, einen Magenkrebs, der völlig symptomlos verlaufen war. Im zweiten Falle wurde wegen Rückenmarkskompressionserscheinungen eine Resektion an der Wirbelsäule ausgeführt. Die Tumorbröckel erwiesen sich wieder als Adenocarcinom. Ob auch hier der primäre Tumor, der ebenfalls symptomlos geblieben war, im Magen sitzt, lässt sich, da die Patientin noch lebt, nicht sicher sagen.

Ein Lipom des Kniegelenkes beobachtete Timmer (27) bei einem 21jährigen Mädchen. Die Geschwulst belästigte das Gehen sehr und verursachte leichte entzündliche Symptome. Der solitäre Tumor war mit einem Stiel lateral vom Lig. Patellae in die Kapsel gepflanzt. Der Tumor 5,5 × 4 × 1,8 cm, zeigte mehrere hämorrhagische, hyaline und fibröse Partien. Auch der Stiel war fibrös. Rotgans.

Einen der seltenen Fälle von primärem Sarkom des Kniegelenkes beobachtete Howard Marsh (20).

21jähriger Mann. Im September 1892 in das St. Bartholomews-Hospital aufgenommen wegen einer seit 14 Monaten bestehenden Schwellung an der Innenseite des linken Kniegelenkes über dem Condylus intern. femoris hart an der Gelenkgrenze. Die Schwellung hatte die Grösse einer abgeflachten Citrone, die Wahrscheinlichkeitsdiagnose lautete auf tuberkulöse Periostitis mit Verdickung der umgebenden Theile. Bei der Exstirpation zeigt sich, dass man es mit einer von der Synovialis ausgehenden Neubildung zu thun hatte. Die mikroskopische Untersuchung ergab ein Spindel- und Rundzellen enthaltendes Sarkom.

Im März 1895 Recidiv von der Grösse einer Marmorkugel entfernt am oberen Ende der alten Operationsnarbe. Mikroskopisch derselbe Geschwulsttypus. Weitere, an der Aussen- und Innenseite des Gelenkes gelegene Geschwulstknoten wurden im Dezember 1895, August 1896 und Oktober 1897 operativ beseitigt. Im Dezember 1897 zeigte sich ein neuer Tumor von Wallnussgrösse in der Kniekehle, Pat. klagte über heftige Schmerzen in der linken Wade. Keine regionäre Drüsenschwellung. Amputatio femoris in der Mitte. Im eröffneten Kniegelenk fand man eine von der Synovialis an der Hinterfläche des Gelenkes entspringende Geschwulst, die sich nach vorn zwischen die Condylen erstreckte. Mikroskopisch Spindelzellensarkom mit Rundzellen untermischt. Bis jetzt, November 1898, geht es dem Kranken gut.

Bemerkenswerth ist vor allem, dass die Erkrankung während ihrer sechsjährigen Dauer auf das Kniegelenk lokalisirt blieb, sowie das Ergriffenwerden der Synovialis an verschiedenen Stellen.

XXIV.

Die Verletzungen und chirurgischen Krankheiten der Wirbelsäule und des Rückenmarks.

Referent: A. Hoffa, Würzburg.

Frakturen, Luxationen und Verletzungen der Wirbelsäule.

1. Bähr, Zur Lehre von der Spondylitis traumatica. Sitzungsbericht der 71. Versammlung deutscher Naturforscher und Aerzte. Monatsschrift für Unfallheilkunde 1899. Nr. 10.
2. J. W. Courtnay, Boston City Hospital, The clinical and pathological report of a case of fracture of the spine in the cervical region, with some statistics on fractures in this region. Boston Medical and Surgical Journal 1898. Heft 2.
3. M. Delagénière, Behandlung der Wirbelfrakturen. Congrès français de Chir. Revue de chirurgie 1899. Nr. 11.
4. E. Ikawitz, Zur Frage der Verletzungen der Halswirbel. Ljetopis russkoi chirurgii 1899. Heft 1.
5. Kissinger, Totale Luxation des Kopfes nach vorn. Centralblatt für Chirurgie. p. 424.
6. Morestin, Traumatismes du rachis cervical. Bulletins et mémoires de la société anatomique de Paris 1899. May.
7. Mützel, Ueber „Spondylitis traumatica". Inaug.-Dissert. Würzburg 1898.
8. Mugnai, Laminectomia per paraplegia da frattura della XII vertebra dorsale. XIII Congr. d. Soc. ital. di Chirurgia. Torino 4—7 ottobre 1898.

8a. J. Paschutin, Ein Fall von traumatischer Verletzung der Wirbelsäule. Wojenno-medicinski Shurnal 1899. September.

9. Pietzikowsky, Ueber Wirbelverletzungen. Sitzungsbericht des Vereins deutscher Aerzte in Prag.
10. V. Poulet, Fracture de la colonne cervicale, compliquée de fracture du crâne. Paralysis des quatre membres et de la vessie. Double eschare au sacrum avec dénudation de l'os et suppuration abondante. Guérison des ulcères par l'usage du Motelas d'eau et amélioration graduelle des Phénomènes paralytiques équivalente à une guérison. Journal de médecine de Paris 1899. Nr. 4.
11. Schulz, Spondylitis traumatica, die sog. Kümmell'sche Krankheit. 71. Naturforscherversammlung München.
12. Noble Smith, Fracture dislocation of the spine. Lancet 1899. Aug. 19.
13. Steingiesser, Sitz, Häufigkeit und Prognose der Halswirbelfrakturen. Inaug.-Diss. Strassburg 1899. Bühl.
14. O. Wendel, Zur Kasuistik der Schussverletzungen der Wirbelsäule. v. Bruns'sche Beiträge 1899. Bd. 23. Heft 1.
15. Wörner, Zur Kasuistik der Wirbelsäulenverletzungen. Fortschritt auf dem Gebiete der Röntgenstrahlen. Bd. II. Heft 3.
16. M. Zoledziowski, Beitrag zur Kasuistik der Verletzungen der Wirbelsäule. Gazeta lekarska. Nr. 29.

Kissinger (5) theilt einen Fall von totaler Luxation des Kopfs nach vorn mit. Ueber den Mechanismus der Verletzung erfahren wir Folgendes: Ein Fuhrmann gerieth auf abschüssiger Bahn mit dem ganzen Oberkörper zwischen Pferd und Wagen, das Gesicht diesem zugekehrt; in demselben Augenblick schlug sein Hinterkof gegen den Kopf einer Wetterthür, es wirkten also zwei Kräfte gleichzeitig ein. Der Tod trat sofort ein. Der Kopf war

auffallend beweglich; im Nacken ein Vorsprung zu fühlen. Am Kopfskelett fehlte jede Verletzung, während am Brustkorb ausgiebige Verletzungen sich zeigten. Die Bänder zwischen Occiput und Atlas resp. dem Zahn des Epistropheus waren sämmtlich vollständig zerrissen; die Wirbel selbst waren intakt; ebenso die Gelenkbänder und der Bandapparat vom Atlas nach abwärts.

Ikawitz (4) beschreibt einen Fall von Flexionsluxation des sechsten Halswirbels und Rotationsluxation mit Fraktur des Bogens des dritten Halswirbels. Der 23 Jahre alte Patient war beim Baden an einer flachen Stelle mit dem Kopf voran ins Wasser gestürzt und auf den Boden aufgeschlagen. Rückwärtsbeugung, Rotation und Flexion des Kopfes nach rechts, Kontraktur der Halsmuskeln, besonders rechts, Querfurchen an Stelle des Processus spinosus des sechsten Halswirbels, Vorspringen eines Wirbelkörpers an der hinteren Rachenwand. Diagnose: Luxation des sechsten Halswirbels. Die Reposition in Narkose gelang leicht. Danach erwies sich, dass der dritte Halswirbel ebenfalls luxirt war, mit Rotation nach rechts, dass im Bereich seines Bogens Knochenkrepitation vorhanden war und der Vorsprung im Rachen sich auf ihn bezog. Die Reposition wurde ohne besondere Schwierigkeiten sechs Wochen später, nach Konsolidation der Fraktur vorgenommen. Keine Rückenmarkserscheinungen. Vollständige Heilung.

Morestin (6) berichtet über vier von ihm beobachtete Fälle von Verletzung der Halswirbelsäule.

1. Verletzung des vierten und fünften Halswirbels. Lähmung der Extremitäten, der Blase und des Rektums, Temperaturerhöhung. Tod nach 24 Stunden (veröffentlicht in den „Bulletin de la soc. an“).

2. Bruch des Epistropheus („axis“). Heilung.

Verletzung durch Sturz vom Rad. Lähmung des rechten Arms und Beins. Letztere geht nach einem, erstere nach drei Tagen zurück. Fixirung des Kopfes durch krampfhafte Kontraktion der Halsmuskeln. Der zweite Halswirbel ist druckempfindlich. Langsame Besserung der Kopfbewegungen. 40 Tage nach dem Unfall fällt der Kranke. Sofort starke Halsschmerzen, Muskelkontraktion. Der zweite Proc. spinosus springt jetzt nach hinten vor. In Narkose lässt sich der Bogen des zweiten Wirbels quer verschieben. Die Reposition gelingt ohne Schwierigkeit. Gipsverband. Nach sechs Wochen blieb eine mässige Steifigkeit zurück.

3. Luxation des Atlas auf dem Epistropheus. Heilung.

67jähriger Mann, ist kopfüber gefallen. Keine sensiblen oder motorischen Störungen. Der Atlas ist auf dem Epistropheus nach vorne und rechts verschoben. In Narkose gelingt die Reposition leicht. Gipsverband. Zurückbleiben einer leichten Steifigkeit.

4. Luxation des sechsten Halswirbels auf dem siebten. Operation nach acht Monaten. Exitus.

Fall kopfüber auf den Hinterkopf. Der Kopf bleibt unbeweglich mit dem Kinn auf der Brust stehen. Lähmung der Extremitäten, der Blase und des Rektums. Nach achtmonatlichem Aufenthalt in verschiedenen Krankenhäusern ist davon zurückgeblieben: Leichte Parese der Arme, mässige der Beine, leichte Blasenstörungen. Der Hals ist in toto nach vorne gebeugt, das Kinn steht auf der Brust, der siebte Dornfortsatz springt abnorm stark vor. Auf Bitten des Patienten Operation. Die Bogen des ersten Dorsal- bis fünften Cervikalwirbels resezirt. Muskel- und Hautnaht. Nach 20 Stunden zunehmende Dyspnoe, nach 36 Stunden Tod. Die Sektion lässt keine be-

stimmte Todesursache erkennen. Sechster und siebter Halswirbel sind in der luxirten Stellung ankylosirt, das Halsmark ist über den Körper des siebten Wirbels geknickt, in der Struktur makroskopisch nichts verändert. — Den Tod erklärt Morestin durch die allgemeine Widerstandslosigkeit in Folge des langen Krankenlagers.

Wörner (15) theilt einen Fall von typischer, traumatischer Spondylitis mit, sowie einen Fall von Luxation des Atlas nach vorn, in welchem die Reposition gelang, nach mehreren Wochen jedoch eine Reluxation wieder eintrat. Die Reluxation hatte Lähmungen zu Folge, die nur zum Theil wieder zurückgingen.

Steingiesser (13) behandelt an der Hand der grossen Statistiken von Gurlt, Kocher, Bruns und 164 eigenen, d. h. aus den Virchow-Hirschschen Jahrbüchern gesammelten Fällen, die Halswirbelfrakturen. Unter den 164 eigenen Fällen waren 23 Brüche des oberen und 141 des unteren Abschnitts der Halswirbelsäule, bei letzteren handelte es sich am häufigsten um Frakturen des fünften und sechsten Halswirbels, was mit den anderen Statistiken übereinstimmt. Ferner weist Steingiesser nach, dass in der grossen Mehrzahl der Fälle von Fraktur des unteren Abschnitts der Halswirbelsäule der Tod zu einer Zeit eintritt, in welcher die Störungen der Respiration erfahrungsgemäss ihren Höhepunkt erreichen, nämlich am zweiten Tag nach der Verletzung. Was die oberen Wirbel anlangt, so fand Verf., dass der Atlas allein gar nicht, Atlas und Epistropheus zusammen häufiger, am häufigsten jedoch der Epistropheus allein bricht. Sonst ist der Arbeit weiter nichts Bemerkenswerthes zu entnehmen.

Courtnay (2) berichtet über einen Fall von Bruch der Halswirbelsäule (sechsten und siebten Wirbel). Lähmung der unteren Extremitäten, der Unterarme, der Blase. Fast ausschliesslich Zwerchfellathmung. Anästhesie bis zur zweiten Rippe aufwärts, an den Armen im Gebiet des N. ulnaris und N. cutaneus int., Patellarreflexe aufgehoben, ebenso Hautreflexe bis auf schwachen Plantarreflex rechts. Enge, reaktionslose Pupillen. Sensorium frei. Tod unter zunehmenden Athembeschwerden am sechsten Tag nach der Verletzung. Sektion: Querbruch des siebten Wirbelkörpers, des sechsten und siebten Wirbelbogens. Erweichung des Halsmarks in Höhe des sechsten Cervikalsegments, offenbar durch Kompression seitens des sechsten Bogens im Augenblick des Unfalls; bei der Sektion keine Kompression mehr, nur unbedeutende Blutungen. Ausführlicher mikroskopischer Befund (akute Degeneration in Höhe des sechsten Segments, akute diffuse Degeneration der Pyramidenseitenstränge und der Hinterstränge). Courtnay hebt die praktische Bedeutung der schon nach sechs Tagen so ausgedehnten degenerativen Veränderungen in Hinsicht auf den Erfolg einer etwaigen Operation hervor. Zur Erklärung der Degeneration verweist er auf Brun's Auslegung eines ähnlichen Falles (Arch. f. Psychiatr. u. Nervenkr. XXV, 808). Er bespricht dann die verschiedenen Erklärungen für das Fehlen der Patellarreflexe bei Querverletzung des Halsmarks. Zum Schluss Bericht über 50 im Boston City Hospital beobachtete Fälle von Halswirbelfraktur; alle starben bald nach der Verletzung. Fünf wurden operirt, wobei sich in keinem Fall Kompression fand.

Poulet (10) berichtet nach einer kurzen Besprechung der Frage, ob bei Rückgratfrakturen die Reposition unter allen Umständen zu versuchen sei, über einen durch seine vielen Komplikationen merkwürdigen Fall von Rück-

gratfraktur. Ein 14 jähriger Knabe war durch Unvorsichtigkeit in eine Maschine gerathen und hatte sich eine Fraktur der Halswirbelsäule in der Höhe des vierten Halswirbels zugezogen. Ausserdem bestand eine komplizirte Fraktur des Occiput. Im Anschluss an den Unfall stellten sich schwere Lähmungserscheinungen, sowohl sensible wie motorische an allen vier Extremitäten ein, ebenso waren die Blase und der Mastdarm gelähmt, ausserdem entstanden am Kreuzbein noch heftig eiternde Decubitusgeschwüre, welche bis auf den Knochen gingen. Trotz diesen vielen Komplikationen besserte sich unter sorgfältiger Pflege und beständiger Rückenlage auf einem Wasserkissen innerhalb eines Jahres der Zustand, nach zwei Monaten kehrten langsam die Sensibilität und Motilität der oberen Extremität, nach fünf Monaten die der unteren langsam zurück und nach einem Jahre war der Kranke abgesehen von einer wahrscheinlich bleibenden Schwäche in den unteren Beinen, geheilt.

Smith (12) bespricht kurz die Diagnose und Therapie der Wirbelfrakturen und erwähnt einen Fall von Bruch der Wirbelsäule, bei welchem nach 4½ Jahren die Laminektomie am X. und XI. Brustwirbel vorgenommen wurde mit entschiedener Besserung der vorhandenen Lähmungserscheinungen. Im Allgemeinen gestaltet sich die Prognose um so ungünstiger, je höher oben an der Wirbelsäule der Bruch stattgefunden hat und je stärker die Verletzung des Rückenmarkstranges selbst gewesen ist. Verf. kommt zu folgenden Schlüssen: 1. Die Behandlung sollte in allen Fällen darauf hinzielen, eine Fixation der Wirbelsäule zu bewerkstelligen. 2. Bei vorhandener Dislokation ist eine Reposition zu versuchen. 3. Bei Druck des Fragmentes auf den Rückenmarkstrang nach erfolgter Reduktion ist eine offene Operation vorzunehmen. 4. Ist ein durch das Fragment auf das Rückenmark ausgeübter Druck nicht nachweisbar, dann soll man abwarten, aber später auch noch operiren, wenn die Funktionen sich nicht bessern und die Symptome eine vollständige Druchtrennung des Rückenmarks ausschliessen.

Der Kranke Paschutin's (8a), ein kräftiger Kosak, war bei einem Sturz vom Pferde mit dem Kopf auf dem Boden aufgeschlagen. Es trat sofort motorische Lähmung der Bauchmuskeln und der Unterextremitäten mit Verlust der Sensibilität und der Reflexe auf, ebenso Blasen- und Mastdarmlähmung. Starke Schmerzen im Bereich des 7. Halswirbels. Unter zunehmender Athemnoth und Temperatursteigerung bis 42° erfolgte nach sechs Tagen der Tod. Bei der Sektion fand sich eine Fraktur des 7. Halswirbels, ein haselnussgrosser rother Erweichungsherd im Rückenmark, etwa 7 cm unterhalb seines oberen Endes und in der Umgebung des Erweichungsherdes eine diffuse hämorrhagische Durchtränkung des Rückenmarks in einer Ausdehnung von 4 cm. — Verf. hebt die Schwierigkeit der Differentialdiagnose zwischen Apoplexie, Kommotion und Kompression des Rückenmarks in traumatischen Fällen hervor. Die Temperatursteigerung erklärt er sich durch eine Affektion des Wärmecentrums. Wanach (St. Petersburg).

Einen anderen operativ geheilten Fall teilt Zoledzionski (16) mit. Ein Grubenarbeiter wurde von einem herabstürzenden Stück Kohle am Rücken gestreift und acquirirte einen Bruch des Bogens des ersten Lendenwirbels mit Dislokation des Bruchstückes gegen das Rückenmark. Komplete Paraplegie und fast komplete Anästhesie der unteren Extremitäten, mit Aufhebung der Reflexerregbarkeit, Harn- und Stuhlverhaltung. 12 Tage nach der Verletzung wurde das Bruchstück extrahirt, worauf alle Krankheitssymptome wenn auch in verschiedenem jedenfalls aber sehr langsamen Tempo zessirten.

Mugnai (8) berichtet über eine Laminektomie wegen Fraktur. Ein 26jähriger Mann erlitt durch einen Sturz Fraktur des 12. Rückenwirbels; unmittelbar darauf trat Paraplegie ein. Durch die Laminektomie wurde Fraktur des Bogens und Körpers des 12. Rückenwirbels festgestellt und auf eine Strecke von 8—9 cm der Rückenstrang freigelegt, der unverändert schien. Der Operationsverlauf war ganz normal und die chirurgische Wunde war am 12. Tage geheilt. Dessenungeachtet bestehen noch immer die Paraplegieerscheinungen, mit Koth- und Harnverhaltung, sodass der erhoffte Heilerfolg ausgeblieben ist. Die Ursache davon wurde vieleicht durch einen zweiten Fall von traumatischer Läsion der Wirbelsäule nachgewiesen, der wenige Tage nach dem vorgenannten ins Hospital gelangte. In diesem Falle betraf die Fraktur den 7. Rückenwirbel und die Paraplegie fing von der Basis des Thorax an. Der hochbejahrte Patient litt an Bronchialkatarrh, der sich immer mehr verschlimmerte, bis am 15. Tage nach erlittenem Trauma der Tod eintrat. Bei der Autopsie wurde festgestellt, dass der 7. Rückenwirbel frakturirt war, mit starker Verschiebung der Bruchstücke; die Meningea schien unverändert, aber das Rückenmark war an der Frakturstelle in einen ganz weichen Brei reduzirt. Auch in diesem Falle wäre, wenn man ihn operirt hätte, der Heilerfolg ausgeblieben, und vielleicht liegt eine dieser ähnliche Erscheinung im anderen Falle vor; dies erklärt den Misserfolg in manchen Fällen von Laminektomie. Muscatello.

Delagénière (3) räth, bei Wirbelsäulenbrüchen den bisherigen expektativen Standpunkt zu verlassen und womöglich gleich nach der Verletzung einzugreifen. Der Schaden, den Kompression der Wirbelsäule, submeningeale Ecchymosen und interstitielle Blutungen anrichten, kann bei sofortigem Eingreifen meist leicht eliminirt werden, während längere Fortsetzung dieser Störungen zur Vernichtung der Gewebselemente des Rückenmarks führen muss.

Pietzikowsky (9) stellt fest, dass nach neueren Zusammenstellungen die Wirbelfrakturen 2,1% aller Frakturen ausmachen. Sie sind zweifellos häufiger, als man früher geglaubt hat; ihre Diagnose ist — selbst mit Hülfe des Röntgenverfahrens — bisweilen erst bei den geheilten Fällen möglich. Er stellt im Verein deutscher Aerzte in Prag eine geheilte Kompressionsfraktur des 6. und 7. Halswirbels (Khyphose im unteren Halsteil) und eine geheilte mit linksseitiger Abduktionsverrenkung komplizirte Kompressionsfraktur des 3. Halswirbels vor.

Die Arbeit Mützel's (7) geht von den Ausführungen Kümmell's aus, mit denen derselbe die traumatische Spondylitis seiner Zeit als eine Erkrankung sui generis beschrieben und charakterisirt hat. Im Anschluss hieran werden die weiter in der Litteratur veröffentlichten einschlägigen Fälle von Kaufmann, Henle, Kocher, Heidenhayn, Bähr, Schneller, Hattemer und die einer Reihe ausländischer Autoren besprochen und deren Ansichten über die Spondylitis traumatica kurz mitgeteilt. Aetiologisch nimmt Mützel auf Grund der einwirkenden Traumen für die meisten Fälle eine primäre Kompressionsfraktur der Wirbelkörper an. Er kommt sodann differentialdiagnostisch auf die Affektionen zu sprechen, die gelegentlich zur Gibbusbildung führen, und überträgt die von Bruns an anderen Skelettabschnitten beobachteten Kallusresorptionen, die durch den Reiz nekrotischer Knochensplitter veranlasst sein sollen, auf die Wirbelsäule. Die rarefizirende Ostitis der Wirbelkörper erklärt er dennoch als Folgezustand der Kompressionsfraktur, indem dabei losgetrennte Knochensplitter den ständigen Reiz auf den Kallus ausüben und denselben

zur Erweichung bringen. Auch die von anderen Forschern gegebenen Erklärungsversuche für den pathologisch-anatomischen Vorgang bei der traumatischen Spondylitis werden ausgeführt. Die Diagnose der fertigen Erkrankung ist allerdings nicht schwer, dieselbe vor Auftreten markanter Symptome zu diagnostiziren, ist oft unmöglich. Auch die Röntgenuntersuchung wird da entgegen der Ansicht von Mützel leider keinen Aufschluss erbringen. Den Schluss bildet dann eine Besprechung der einzuschlagenden therapeutischen Massnahmen, die in Fixirung und Entlastung der Wirbelsäule durch ruhige Bettlage mit Extension und durch Stützkorsetts zu bestehen hat. Man muss jedenfalls bei der Beurtheilung von Kranken, die schwere oder geringere Erschütterungen der Wirbelsäule erlitten haben, sehr vorsichtig sein.

Schulz (11) berichtet gelegentlich des Münchener Naturforscherkongresses über 17 Fälle von Spondylitis traumatica, der sogenannten Kümmell'schen Krankheit. Kümmel hat auf Grund neuerer Erfahrungen seine ursprüngliche Ansicht über die Entstehungsweise dieser Affektion dahin modifizirt, dass er stets eine Kompressionsfraktur eines Wirbelkörpers als zu Grunde liegend annimmt. Der später sich ausbildende Gibbus erklärt sich durch abnorme Weichheit und zu frühe Belastung des spärlichen Kallus.

Bähr (1) führt die Spondylitis traumatica in der Mehrzahl der Fälle auf eine Wirbelfraktur zurück. Allerdings ist — wie Nonne es gezeigt hat — die Buckelbildung nicht immer als Beweis einer vorher erlittenen Fraktur anzusehen; anderseits kann bei erlittener Fraktur die Buckelbildung ausbleiben. Nur in einem kleinen Theil der Fälle liegt der Spondylitis traumatica ein anderer Vorgang zu Grunde, wie ein osteomalacischer Prozess, progressive Osteoparese und dergl.

Wendel (14) berichtet über einen in der v. Bruns'schen Klinik beobachteten Fall von Schussverletzung des Körpers des 9. Brustwirbels. Die Symptome von Seiten des Rückenmarkes (vollständige Paraplegie beider Beine, Anästhesie und Aufhebung der Reflexe in den gelähmten Extremitäten, Blasenlähmung) standen in scheinbarem Missverhältniss zu dem Sektionsbefund. Es fanden sich ausser Splitterfraktur des Wirbelkörpers und -Bogens nur punktförmige Blutungen im Hinterhorn und den Seitensträngen, rechterseits in der Höhe des 9. Brustwirbels. Die Dura war nicht gestreift. Der Patient war 24 Stunden nach der Verletzung an Lungenblutung gestorben. Im Anschluss daran theilt Wendel noch zwei Schussverletzungen der Wirbelsäule mit schweren Lähmungserscheinungen aus der v. Bruns'schen Klinik mit, bei denen fast vollständige Restitutio ad integrum bezw. wesentliche Besserung eintrat. Wendel behauptet auf Grund dieser Beobachtungen, dass schwere Lähmungserscheinungen bei Schussverletzungen der Wirbelsäule nicht unbedingt für eine direkte Verletzung des Rückenmarkes sprechen, sondern durch punktförmige Hämorrhagien bedingt sein können.

Akute Osteomyelitis, traumatische Erkankungen, chronische Entzündungen, Lues der Wirbelsäule.

1. v. Bechterew, Neue Beobachtungen und pathologisch-anatomische Untersuchungen über Steifigkeit der Wirbelsäule. Deutsche Zeitschrift für Nervenheilkunde 1899. Bd. 15.
2. — Ueber ankylosirende Entzündung der Wirbelsäule und der grossen Extremitätengelenke. Deutsche Zeitschrift für Nervenheilkunde 1899. Bd. 15.
3. L. E. Bregman, Ueber Ankylose der Wirbelsäule. Medycyna. Nr. 26.
4. Cavicchia, Chirurgia spinale nelle lesioni traumatiche. Studio sperimentale di un nuovo metodo operatorio. Durante's Festschrift vol. III.

5. O. Damsch, Ueber die chronische ankylosirende Entzündung der Wirbelsäule und der Hüftgelenke (Strümpell). Zeitschrift für klin. Medizin. Bd. 38. Heft 4—6.
6. Ferrio, Contributo alla casistica delle lesioni del midollo nell' osteomyelite vertebrale acuta. Gazz. med. di Torino 1899.
7. Fournier et Loeper, Mal de Pott syphilitique de la colonne cervicale. Annales de Dermatologie et de Syphiligraphie 1899. Nr. 2.
8. Gessner, Ueber Veränderungen an einer kyphotischen Wirbelsäule. Inaug.-Dissert. Zürich 1898.
9. Golebiewski, Ueber die funktionellen Beziehungen der Wirbelsäule zu den Rippen nach Verletzungen. 71. Naturforscherversammlung 1899. Nr. 10. Monatsschrift für Unfallheilkunde 1899. Nr. 10.
10. Hahn, Ueber die akute infektiöse Osteomyelitis der Wirbel. Bruns'sche Beiträge 1899. Bd. 25. p. 176.
11. Heiligenthal, Beitrag zur Kenntniss der chronischen ankylosirenden Entzündung der Wirbelsäule. Deutsche Zeitschrift für Nervenheilkunde. Bd. 16.
12. Herdtmann, Kyphose der Lendenwirbelsäule und Beugekontraktur im Hüftgelenk in Folge von Ischias.
13. A. Hoffa, Die chron. ankylosirende Entzündung der Wirbelsäule. Sammlung klin. Vorträge von A. von Volkmann. Nr. 247. Leipzig 1899.
14. Kirchgässer, Ueber chronische ankylosirende Entzündung der Wirbelsäule. Münch. med. Wochenschrift 1899. Nr. 4.
15. Könitzer, Ein Fall von Spondylitis typhosa. Münchener med. Wochenschrift 1899. Nr. 35.
16. Meriel (Toulouse), Recherche extemporanée des trous sacrés posterieurs au point de vue chirurgical. Revue de Chirurgie. Paris 1899.
16a. *Monchotte, Fusion congénitale, totale, non pathologique, de l'occipital et de l'atlas. Bull. et mém. de la soc. anat. 1899. Nov.
17. Müller, Beiträge zur Lehre von der ankylosirenden Entzündung der Wirbelsäule. Münchener med. Wochenschrift 1899. Nr. 4.
18. Mutterer, Zur Kasuistik der chron. ankylosirenden Entzündung der Wirbelsäule und der Hüftgelenke. Deutsche Zeitschrift für Nervenheilkunde 1899. Bd. XIV. p. 144.
19. Quincke, Ueber Spondylitis typhosa. Mittheilungen aus den Grenzgebieten der Medizin und Chirurgie. Bd. IV. Heft 2.
20. Schultze, Ueber Kombination von familiärer progressiver Pseudohypertrophie der Muskeln mit Knochenatrophie und von Knochenatrophie mit der „Spondylose rhizomélique" bei zwei Geschwistern. Deutsche Zeitschr. für Nervenheilkunde 1899. Bd. XIV. p. 459.
21. Senator, Ueber chronische ankylosirende Spondylitis. Berliner klin. Wochenschrift 1899. Nr. 47.
22. Valentini, Beitrag zur chronischen, ankylosirenden Entzündung der Wirbelsäule und der Hüftgelenke. Deutsche Zeitschrift für Nervenheilkunde 1899. Bd. 15.

Hahn (10) hat schon im Jahre 1895 im 14. Bande der Beiträge zwölf Fälle (worunter ein eigener) von akuter primärer Osteomyelitis der Wirbel zusammengestellt und als Erster ein vollständiges Krankheitsbild dieser nicht häufigen Lokalisation gegeben, das nun in vorliegender Arbeit noch vervollständigt wird. Seit 1895 wurden 27 weitere einschlägige Fälle veröffentlicht, wozu wieder zwei eigene Beobachtungen des Verfassers kommen, sodass sich das heutige Material dieses seltenen Leidens aus 41 Fällen zusammensetzt, die sämmtlich in vorliegender Arbeit im Auszug aufgeführt werden. Das Doppelte der Erkrankungen an akuter Wirbelosteomyelitis fand sich beim männlichen Geschlecht, die überwiegende Mehrzahl der Fälle kam auf die zwei ersten Decennien. Alle Abschnitte der Wirbelsäule, mit Ausnahme des Steissbeines, fanden sich ergriffen: am häufigsten die Lendenwirbel, dann folgen die Brustwirbel, am seltensten das Kreuzbein, ohne dass jedoch ein oder mehrere bestimmte Wirbel besonders häufig sich ergriffen zeigten. Die Wirbelkörper waren 14 mal, die übrigen Abschnitte des Wirbels zusammen

genommen 18mal ergiffen. Der Prozess beschränkte sich meistens nur auf einen Wirbel. Die bakteriologische Untersuchung ergab Staphylokokken und einen dem Diphtheriebacillus ähnlichen Bacillus. Verfasser kommt zu folgenden Ergebnissen seiner Untersuchungen:

1. Die akute Osteomyelitis der Wirbel nimmt keine Ausnahmestellung ein gegenüber der anderer Knochen, was Vorkommen, Aetiologie und Verlauf betrifft; jedoch weist dieselbe in vielen Fällen schwere Komplikationen auf, bedingt durch das Uebergreifen der Eiterung auf die benachbarten Körperhöhlen und die nervösen Centralorgane.

2. Die Diagnose kann in den meisten Fällen gestellt werden; unüberwindlichen Schwierigkeiten kann sie begegnen durch frühzeitiges Uebergreifen auf Rückenmark und Gehirn oder sonstige Komplikationen, sowie durch frühzeitig einsetzende Pyämie.

3. Die Prognose ist ernst, abhängig vom Charakter der Infektion und dem Allgemeinzustand des Patienten, vom Sitz an den einzelnen Abschnitten der Wirbelsäule und den verschiedenen Theilen der Wirbel, vom frühen Erkennen und Ergreifen.

4. Die Therapie greife so frühzeitig ein, als die Schwierigkeit der Diagnosenstellung es im einzelnen Falle erlaubt, und sei möglichst aktiv. Sie hat jedoch da ihre Grenzen, wo der Prozess schon weit übergegriffen hat auf die Centralorgane, oder wo sonstige schwere Komplikationen bestehen, namentlich bereits Pyämie eingetreten ist.

Ferrio (6) beobachtete einen Fall von akuter Osteomyelitis der Wirbelsäule, welcher ganz unter dem Bilde einer akuten aufsteigenden Myelitis verlief und sich erst bei der Sektion als Osteomyelitis des siebenten Hals- und ersten Brustwirbels offenbarte. Das Mark war vom vierten Halswirbel bis in die unteren Abschnitte des Brustmarkes erweicht. Nach Chipault, der 31 Fälle von akuter Osteomyelitis des Rückenmarkes zusammengestellt hat, treten zu den Symptomen der Knochenerkrankung gewöhnlich die einer Markerkrankung hinzu.

Quincke (19) beobachtete 2mal eine typhöse Spondylitis, 1mal zehn Wochen, ein anderes Mal schon in der ersten Woche nach der Entfieberung. Beide Male erkrankte die Lendenwirbelsäule unter Temperatursteigerung, ausserordentlich heftigen Schmerzen, Schwellung der Weichtheile und spinalen Symptomen. Die letzteren gingen rasch zurück; beide Fälle kamen zur Heilung.

Konitzer (15) reiht den von Quincke beschriebenen Fällen von Spondylitis typhosa einen weiteren an. Es bestanden die deutlichsten Zeichen der Spondylitis, die sich nach Typhus eingestellt hatten. Konitzer nimmt nun mit Quincke an, dass durch die Anstrengung bei der Arbeit eine Zerrung des Periosts und kleine Blutungen erfolgen, welche den regelmässig im Knochenmark Typhuskranker sich befindenden Typhusbacillen Gelegenheit zur Entfaltung ihrer schädigenden Thätigkeit geben und so das Eintreten der Wirbelerkrankung veranlassen.

Gessner (8) bespricht einen kyphotischen Wirbelsäulentheil, der von einem Patienten stammte, bei dem sich im Anschluss an einen Fall auf Steiss und Rücken eine Spondylitis traumatica (Kümmell) entwickelt hatte, die nach fünfjährigem Bestehen den Tod zur Folge hatte. Gessner giebt nun eine ganz genaue Beschreibung des aus der Wirbelsäule gewonnenen Präparates unter Beigabe einer Abbildung. Von den Veränderungen sind zu erwähnen:

1. An der Konkavität der Krümmung den Knochenbau verstärkende Prozesse, an der Konvexität Rarifizirung der Knochensubstanz.

2. Die Intervertebralscheiben zeigen neben der Aenderung ihres Volumens und Verlaufs ein Hervorstehen in den Wirbelkanal.

3. Im vorderen Knickungswinkel liegt ein neugebildetes Knorpelknochenstück, das den Eindruck eines Stützsegmentes macht.

4. Der von der Affektion am meisten betroffene Wirbelkörper zeigt ausgesprochene Keilform.

Golebienski (9) bespricht zunächst die anatomischen Verhältnisse und die Funktion der Wirbelsäule und der Rippen, sodann die an denselben möglichen Verletzungen und deren Symptome, ohne Neues zu bringen.

Herdtmann (12) beschreibt einen Fall, wo ein Arbeiter sich durch ruckartiges Zusammensinken in die Kniee gelegentlich eines Unfalles eine rechtsseitige traumatische Ischias zuzog. Als besondere Erscheinungen traten ausserdem zwei wulst- resp. halbkugelartige Vorwölbungen in der linksseitigen Lendenmuskulatur und in der rechten Leistengegend, unterhalb des Lig. Poupart. und lateral von den grossen Gefässen auf. Beide zeigten Pseudofluktuation. Herdtmann erklärt sich diese Geschwülste als vom Willen unabhängige spastische Kontraktionen der Rückgratstreckmuskeln und des Lendenhüftmuskels.

Die Behandlung bestand in Ruhe, Extension, später Massage, Bädern, Gymnastik und bewirkte Besserung.

Mériel (16) giebt eine Methode an zur genauen Bestimmung der Foramina des Os Sacrum durch die unverletzte Haut hindurch und will damit verhindern, dass man bei operativen Eingriffen erst lange zu suchen brauche. Er geht dabei, als bestimmte Punkte, von den Dornfortsätzen aus. Für die Praxis haben diese genauen Messungen, die immer noch kleine Fehlerquellen aufweisen, wohl wenig Werth.

Cavicchia (4) hat an Hunden die Laminektomie nach folgendem Verfahren ausgeführt: 14—16 cm langer Einschnitt den Dornfortsätzen entlang, der nur durch die Haut und das Unterhautzellgewebe hindurch geht; in 1—1½ cm Entfernung von den Dornfortsätzen Einschnitt in die Sehnenhaut und die oberflächlichen Muskeln, der in die Cervikalregion zwischen den M. biventer cervicalis und den M. complexus major, in die Dorsolumbalregion zwischen dem M. spinalis dorsi und dem M. longissimus dorsi geführt wird; in der Sakralregion stösst man nach einem Einschnitt in die Aponeurosis lumbo-dorsalis und in die Aponeurose des M. erector trunci gleich auf die äussere Fläche der Sakralplatten. Der gleiche Einschnitt wird auf der entgegengesetzten Seite gemacht und mittelst zweier S-förmiger Divavikatoren werden die Muskelmassen von den auf den Dornfortsätzen gelagerten entfernt. Mit einer Knochenzange werden 4—5 Dornfortsätze an der Basis abgeschnitten. So bildet man einen brückenförmigen Knochen-Band-Muskellappen, den man mit einem Haken seitwärts schiebt. Zur Eröffnung des Wirbelkanals verwendet man ein Skalpell mit krummem Stiel, hierauf schneidet man die Laminae mit einer Montenevesi'schen Knochenzange ab. Die besten Resultate erhielt Verf. in der Sakral-, in der Dorsolumbal- und in der Dorsalregion. Von drei in der Cervikalregion operirten Thieren gingen zwei gleich nach der Operation an Shock zu Grunde.

Diese Methode wurde von Durante beim Menschen in einem Falle von posttraumatischen extraduralen Adhärenzen am Conus terminalis des Rücken-

marks angewendet. Dieser klinische Fall spricht insofern zu Gunsten des neuen Operationsverfahrens, als dabei das Rückenmark vom ersten Augenblick an gegen jeden äusseren Insult sicher geschützt und das Gleichgewicht der Wirbelsäule vollkommen erhalten bleibt. Muscatello.

Senator (21) unterscheidet mit Braun zwei verschiedene Formen der chronisch deformirenden Spondylitis. Bei der ersten Form erkranken zuerst die Intervertebralknorpel, die zerfasern und allmählich zu Grunde gehen, während sekundär von den Faserringen und Randwülsten der Wirbelkörper supracartilaginäre Exostosen auswachsen, die sich mit denen der angrenzenden Wirbel oft zu knöchernen Spangen verbinden; die Wirbelkörper atrophiren und später pflegt auch der Bandapparat der Wirbelsäule zu verknöchern.

Bei der zweiten, viel häufigeren Form geht der Prozess mehr von den Seitentheilen der Wirbel, namentlich den Querfortsätzen und insbesondere dem Bandapparat und dem Periost aus; es kommt zu einer periostalen Knochenwucherung, Verkalkung der Gelenkbänder, Wucherung und Verwachsung der Synovialis.

Dies ist die eigentliche Arthritis ankylotica und meist rheumatischen Ursprungs. Senator vertritt weiterhin die Ansicht, dass die chronisch ankylosirende Wirbelsäulenentzündung, über die jetzt so viel geschrieben wird, längst bekannt ist, meistens unter der Bezeichnung Arthritis deformans, die wohl zu Missdeutungen und Verkennung der Krankheit Anlass gegeben hat. Die Verschiedenheiten, welche durch die Lokalisation der Deformität und Steifigkeit der Wirbelsäule, durch die ungleiche Betheiligung der Extremitätengelenke, durch das Vorhandensein oder Fehlen von Störungen im Bereich des Nervensystems bedingt werden, sind nicht von wesentlicher Bedeutung und berechtigen nicht dazu, von einander gesonderte Typen aufzustellen. Sie hängen von den verschiedensten Ursachen ab, unter denen rheumatische Schädlichkeiten obenan stehen. Auch in Senator's Fall liegt Rheumatismus zu Grunde. Die ganze Wirbelsäule ist steif und unbeweglich; nur der Hals hat noch einen geringen Grad von Beweglichkeit, indem Patient den Kopf ganz wenig nach hinten und nach den Seiten beugen kann; die Wirbelsäule ist in ihrem oberen Theile leicht lordotisch, vom fünften Brustwirbel ab bis zum Lendentheil kyphotisch. Von den Gelenken ist nur noch die rechte Schulter betheiligt. Im Röntgogramm können die einzelnen Wirbel nicht von einander unterschieden werden.

Bechterew (1) betont den Unterschied der von ihm seiner Zeit mit Steifigkeit der Wirbelsäule einhergehenden Fällen und der von Strümpell beschriebenen, wo zugleich auch die Hüftgelenke betheiligt waren. Während bei den Strümpell'schen Fällen die Starrheit ohne Schmerzen sich ausbildete, waren bei den Fällen des Verf.'s stets ausgesprochene Wurzelsymptome (Schmerzen, Atrophien) vorhanden. Im Anschluss hieran theilt Verfasser die Krankengeschichten zweier von ihm im Jahre 1896 und 1897 beobachteten Fälle mit, die sich ganz mit der Strümpell'schen Erkrankung decken. Bechterew meint, dass in seinen früheren Fällen von Steifigkeit der Wirbelsäule Erblichkeit, Traumen und vielleicht auch Syphilis als ätiologische Momente anzusehen sind, aber dass bei den obigen zwei Fällen rheumatische Ursachen eine grosse Rolle spielen. Ein Hauptunterschied besteht auch darin, dass in den Strümpell'schen Fällen die Erkrankung sich gewöhnlich von unten nach oben erstreckt, während Bechterew gerade betont, dass in seinen

Fällen zunächst die Halswirbelsäule betheiligt war und der Prozess langsam von oben nach unten hin sich erstreckte.

Bechterew (2) fügt seinen früheren Mittheilungen über jene Erkrankung, die von ihm als Steifigkeit der Wirbelsäule mit Verkrümmung der letzteren bezeichnet worden ist, die genaue Beschreibung eines neuen Falles hinzu. Es handelte sich um einen 30jährigen Patienten, der in der Jugend Jahre hindurch onanirt hatte und später auch Syphilis acquirirte. Sein Leiden begann mit Schmerzen am Halse, an den Beinen und am Rücken. Seit 1895 entwickelte sich allmählich eine gebeugte Körperhaltung, besonders des Halstheiles nach vorne. Der im Jahre 1899 aufgenommene Status des Patienten bringt uns alle jene charakteristischen Merkmale der vom Verfasser seinerzeit beschriebenen Krankheitsform vor Augen, wie die ausgesprochene Verkrümmung der Wirbelsäule ohne Prominenz einzelner Wirbel und ohne kompensatorische Lordose, mit im Stehen etwas halbflektirten und vorragenden Kniegelenken. Im Anschluss hieran bespricht Verf. die Verschiedenheit seiner Fälle von denen Strümpell's, da bei seinen Fällen die Hüftgelenke vollständig unbetheiligt gewesen seien. Es folgt die Beschreibung eines Präparates von einem an Pneumonie gestorbenen Kranken mit ankylosirender Wirbelentzündung. Es werden nur die Veränderungen an dem Nervensystem genauer dargelegt. Dabei handelte es sich im Wesentlichen um chronisch-entzündliche Prozesse an den weichen Rückenmarkshäuten und um Degenerationsprozesse an den Spinalnervenwurzeln. Um die Einzelheiten der interessanten Arbeit kennen zu lernen, rathen wir dringend zu einem eingehenden Studium derselben.

Hoffa (13) berichtet nach einer kurzen Zusammenstellung sämmtlicher bis jetzt veröffentlichter einschlägiger Fälle über eine eigene Beobachtung dieser seltenen Krankheit. Es handelt sich um eine 28jährige Patientin, die vor 4 Jahren akut mit Kopf- und Gliederschmerzen und einem röthelartigen Ausschlag erkrankte. Die Diagnose war zuerst auf Influenza, dann auf Rheumatismus gestellt werden. Ganz allmählich entwickelte sich eine Steifigkeit im Rücken, sodass jetzt die ganze Wirbelsäule, mit Ausnahme der obersten Halswirbel, die gesund blieben, weder aktiv noch passiv, auch nicht in Narkose, im geringsten beweglich ist. Die Beweglichkeit im Fussgelenk ist stark beschränkt, Schultergelenke sind frei. Das wohlgelungene Röntgenbild lässt die einzelnen Wirbelkörper durch die Lücken der Zwischenbandscheiben von einander differenzirt deutlich hervortreten. Keine Spur von Verknöcherung der Wirbel an ihrer Vorderfläche untereinander. Auffallend ist das Hervortreten der Konturen des M. cucullaris und des langen Rückenstreckers im Bilde, bedingt durch die starke Kontraktur derselben.

Im Anschluss hieran charakterisirt Verfasser kurz und prägnant die Krankheit, als eine von unten nach oben fortschreitende Ankylosirung der Wirbelsäule mit gleichzeitiger, schliesslich auch in Ankylose übergehender Beweglichkeitsbeschränkung der Hüftgelenke. In vorgeschrittenen Fällen betheiligen sich auch die Schultergelenke. Die kleinen Extremitätengelenke bleiben frei, nur an den Kniegelenken zeigt sich gelegentlich verminderte Beweglichkeit. Differentialdiagnostisch kommt besonders die tuberkulöse Erkrankung der Lendenwirbelsäule in Betracht; ferner Arthritis deformans.

Die von Bechterew beschriebenen Fälle von „Verwachsung oder Steifigkeit der Wirbelsäule", die von manchen mit der Strümpell'schen chron. ankylosirenden Entzündung identifizirt werden, hält Hoffa für etwas

vollständig Verschiedenes, da bei ihnen unzweifelhafte Wurzelsymptome vorhanden sind, Hüft- und Schultergelenke nie betheiligt sind, dafür eine bogenförmige Kyphose der Brustwirbelsäule besonders charakteristisch ist.

Aetiologisch wäre an eine übermässige Inanspruchnahme der unteren Partien der Wirbelsäule — etwa durch Tragen schwerer Lasten — zu denken. Ferner können rheumatische Schädlichkeiten, besonders aber auch infektiöse eine Rolle spielen. Die Therapie bestand in dem Hoffa'schen Falle in method. Massage und Gymnastik und erzielte sichtliche Besserung.

Damsch (5) suchte der Verwirrung zu begegnen, welche bei der Stellung der Diagnose auf ankylosirende Entzündung (Strümpell) Platz gegriffen hat. Er warnt vor Verwickelung der letzteren mit den rheumatischen, gonorrhoischen und luetischen Entzündungsprozessen der Wirbel, die ja auch sogenannte Wurzelsymptomen hervorrufen können, und verlangt scharfe Trennung der chron. ankylosirenden Entzündung von der sekundären Verkrümmungen und Versteifungen der Wirbelsäule, die als Folge der paretischen Zustände der Muskulatur an Thorax und Rücken bei allen möglichen Nervenerkrankungen vorkommen. Zum Symptomenkomplex der ankylosirenden Wirbelsäulenentzündung gehört vor allem eine knöcherne Verbindung der Wirbel untereinander, wie dies die Röntgenaufnahmen, bei denen eine Differenzirung der einzelnen Wirbel nicht möglich ist, beweisen; hierbei ist der Bandapparat wesentlich betheiligt. Damsch fügt einen typischen Fall hinzu.

Heiligenthal (11) bringt neben einer kritischen Würdigung der in der Litteratur verzeichneten Fälle von chronisch ankylosirender Wirbelsäulenentzündung neue Fälle von Wirbelsäulenerkrankung, die Verfasser der chronisch ankylosirenden Wirbelsäulenentzündung zurechnet. Gemeinsam ist denselben die mehr oder weniger starke, bis zur völligen Ankylosirung führende Versteifung der Wirbelsäule, die gleichzeitige Betheiligung anderer Gelenke und der schleichende, progrediente, ohne stärkere Schmerzen einhergehende Verlauf. Dagegen ist die Art der Ausbreitung eine verschiedene; in 2 Fällen handelt es sich um eine absteigende, in 3 Fällen um eine aufsteigende Versteifung; einmal trat Ankylose in Streckstellung, sonst in Kyphose ein. Das Auftreten oder Ausbleiben einer kyphotischen Krümmung ist nach Heiligenthal mit von statischen Verhältnissen abhängig, wobei Bettruhe oder Umhergehen in aufrechter Körperhaltung eine grosse Rolle spielen. Die Aetiologie war eine verschiedene.

Heiligenthal kommt zu folgendem Schluss:

Die chronische Steifigkeit der Wirbelsäule mit Betheiligung der grossen Gelenke ist ein Symptomenkomplex, der im Verlauf verschiedener, zu chronischen Gelenkveränderungen führender Krankheitsformen sich ausbilden kann, und stellt somit keine in sich abgeschlossene, von anderen nach Aetiologie, Verlauf und Lokalisation streng zu scheidende Krankheit dar.

Kirchgässer (14) fügt der Kasuistik der chronischen ankylosirenden Wirbelsäulenentzündung 2 weitere Fälle hinzu, in denen es sich, im Gegensatz zu den übrigen fast durchweg Männer betreffenden Fällen, um 2 junge Mädchen im Alter von 24 und 20 Jahren handelt. Beide Fälle haben daher sehr viel Aehnlichkeit miteinander. Aetiologisch wäre nur im zweiten Fall neben Rachitis im Kindesalter frühzeitiges schweres Arbeiten hervorzuheben. Die Affektion entwickelte sich in beiden Fällen langsam im Laufe von 6—8 Jahren und hatte zur Zeit der Beobachtung bis zur fast vollständigen Ankylosirung der ganzen Wirbelsäule mit Ausnahme der beiden oberen Halswirbel und zwar

Kyphose des Brusttheiles, Lordose, des Hals- und Lendentheiles geführt; in den Hüftgelenken bestand gleichfalls beidemal fast totale Ankylose mit hochgradiger Adduktion im ersten Falle. Die Therapie bestehend in heissen Sand- und Wasserbädern, passiven Bewegungen, innerlich Jodkali resp. Salicylpräparaten war in beiden Fällen so gut wie machtlos.

Müller (17) berichtet über einen besonders weit vorgeschrittenen Fall von chron. ankylos. Entzündung der Wirbelsäule. Derselbe betrifft einen 28jährigen Mann, bei dem die Steifigkeit des Rückens vor ca. acht Jahren plötzlich aufgetreten war. Die total ankylotische Wirbelsäule ist im oberen Theile lordotisch, im unteren Hals- und im Brusttheil stark kyphotisch, vom neunten Brustwirbel an verläuft die Wirbelsäule gerade nach unten. Beide Schulter- und Hüftgelenke sind gleichfalls hochgradig in ihrer Beweglichkeit beschränkt; Therapie ohne Erfolg. Müller beschreibt noch im Anschluss hieran zwei hierher gehörige Präparate aus der Sammlung des Erlanger pathologisch-anatomischen Instituts.

Valentini (22) veröffentlicht einen Fall mit obiger Erkrankung aus dem Jahre 1896 der ganz identisch ist mit den von Pierre Marie beschriebenen Fällen. Im zweiten Falle sind auch die Unterkiefergelenke und mehrere Zehengelenke ergriffen, sodass er in dieser Beziehung von dem anderen abweicht. Trotzdem will Valentini ihn als Spondylose rhizomélique aufgefasst haben, und meint, man müsste sich nicht zu starr an die ursprüngliche Definition halten, die ein Befallensein der kleinen Gelenke ausschliesst. Eine Beschreibung der von Wirbelsäule und Hüftgelenken aufgenommenen Röntgenphotographie beschliesst die Arbeit.

Einen weiteren kasuistischen Beitrag zu diesem neuerdings viel diskutirten Krankheitsbild giebt Mutterer (19). Es handelt sich um einen 58jährigen Schmied, bei dem sich seit vier Jahren die Krankheit ganz allmählich entwickelte. Die Wirbelsteifigkeit schritt langsam von unten nach oben fort, sodass zuerst die unteren Partien des Rückgrats und die Hüftgelenke, in letzter Reihe die Halswirbelsäule und die Schultern befallen wurden. Die Wirbelsäule ist jetzt vollständig starr, Hals- und Brusttheil zeigen ausgesprochene Kyphose, der untere Theil ist fast ganz gerade, sodass die physiologische Lendenlordose fehlt. Die Schultergelenke sind in ihrer Beweglichkeit stark beeinträchtigt, die Hüftgelenke sind in mässiger Flexionsstellung vollständig ankylotisch, auch die Exkursionen der Kniegelenke beschränkt. Sämmtliche übrigen Gelenke sind vollkommen frei.

Bregmann (3) bringt kasuistische Mittheilungen über Ankylose der Wirbelsäule.

Schulze (20) fand in der Litteratur an Fällen, bei welchen progressive Pseudohypertrophie der Muskeln sich mit Knochenatrophie kombinirte, überhaupt nur zwei Beobachtungen vor, die eine von Friedrich, die andere von Le Gendre. Schulze veröffentlicht nun einen weiteren derartig kombinirten Fall, der ganz ähnlich dem Friedrich'schen ist, ausserdem bestand aber noch bei einer Schwester des Kranken die seltsame Komplikation der „Spondylose rhizomélique" mit Knochenatrophie. Der Patient starb mit 19 Jahren. Im Rückenmark liessen sich keinerlei mit unseren Untersuchungsmethoden nachweisbare Veränderungen finden. Die Schwester war bis zum 27. Jahre gesund, dann trat Steifigkeit der Wirbelsäule auf, Hüft-, Schulter- und Hintergelenke wurden ebenfalls ergriffen. In der Folgezeit trat nun hierzu dieselbe Knochenatrophie, wie bei dem pseudohypertrophischen

Drucke, die mit der Zeit — die Patientin ist jetzt 39 Jahre alt — sehr hochgradig wurde.

Fournier und Loeper (7) stellen einen Patienten mit Pott'scher Erkrankung des dritten, vierten und fünften Halswirbels, und zwar basirend auf Lues und verbunden mit einer sekundären Reizung der Markscheiden vor. An der linken Nackenseite lässt sich eine deutliche Schwellung in der Höhe des dritten, vierten und fünften Halswirbels abtasten, es besteht eine vollkommene Ankylose der Halswirbelsäule, eine Atrophie der Nackenmuskulatur, der beiden Trapezoidei, eine Atrophie der beiderseitigen Armmuskulatur und zwar hauptsächlich der Streckmuskulatur, eine Steigerung der Reflexe und eben dieselben Erscheinungen an der Muskulatur der unteren Extremitäten. Keine Sensibilitätsstörungen, keine Entartungsreaktion. Fournier hofft die gummöse Affektion der befallenen Wirbel durch eine antisyphilitische Kur zu beseitigen, ohne indessen die sich anschliessende fibröse Ankylose hindern zu können.

Spondylitis tuberculosa.

1. E. Bradfort and Vose, Forcible correction of the angular deformity resulting from spinal caries. Annals of Surgery 1899. November.
2. Berg, Ein Beitrag zur tuberkulösen Ostitis im und um Atlanto-Occipitalgelenk. Inaug.-Dissertation. Greifswald.
3. H. Bornheim, Ueber die Berechtigung der Calot'schen Behandlung des spondylitischen Buckels. Inaug.-Diss. Bonn 1898.
4. Burci, Contributo di moderni metodi di cura della gibbosita per morbo di Pott. XIII Congr. della Soc. ital. di Chirurgia 1898.
5. Calot, Behandlung des Buckels. Freie Chirurgen-Vereinigung. Centralblatt für Chirurgie 1899. Nr. 9.
6. P. Favier, Du traitement du mal de Pott et en particulier de la réduction brusque de la gibbosité sous le chloroforme. Thèse. Lille 1898.
7. F. Georges, Ueber das Gipsbett bei der Behandlung der Pott'schen Kyphosen und der schweren Skoliosen kleiner Kinder. Thèse. Bordeaux. Paul Capijnol 1899.
8. Gevaert, Le traitement du Mal de Pott. Brüssel 1898. Hayez, Rue de Louvain 112.
9. Ghillini, Resezione vertebrale e raddrizzamento incruento delle gibbosità. XIII Congr. d. Soc. ital. di Chirurgia. Torino 4—7 Ottobre 1898.
10. J. E. Goldthwait, The immediate correction of the deformities resulting from Pott's disease. Boston medical and surgical journal. 4. 1898.

10a. *Guibal, Deux cas de compression osseuse dans la paraplégie du mal de Pott. Bull. et mém. de la soc. anat. 1899. Nov.

11. J. Guyot, Ein Apparat zur Immobilisation und permanenten Extension bei der Pott'schen Erkrankung junger Kinder (Piéchaud). Bordeaux. Cadoret 1899.
12. Haudek, Die moderne Behandlung der Spondylitis. Wiener med. Wochenschrift 1899. Nr. 42 und 43.
13. Heusner, Ueber die Calot'sche Operation der Pott'schen Höcker. Zeitschrift für orthopädische Chirurgie. Bd. VI. Heft 4.
14. Hoffa, Die moderne Behandlung der Spondylitis. Prager med. Wochenschrift 1899. Nr. 31—34.
15. Fritz Lange, Die orthopädische Behandlung der Spondylitis. (Aus dem orthopäd. Ambulatorium der kgl. chirurg. Klinik in München.) Wiener Klinik 1899. Januar.
16. R. W. Lovett, The forcible correction of the deformity in Pott's disease, a review of the recent litterature. Boston med. and surgical journal 1898. Heft 10.
17. Maritelli, Sei casi di morbo di Pott arattati colla cura mercuriale. Gazz. med. di Roma 1899.
18. Martin, Zwei Fälle von operativ geheilter Spondylitis tuberculosa. Allgem. ärztl. Verein Köln. Münchener med. Wochenschrift 1899. Nr. 43.
19. Ménard, Notes sur les altérations vertébrales dans le mal de Pott. Revue de Forthopédie 1899. Nr. 3.

20. Perl, Zur Behandlung der Spondylitis. Archiv für Kinderheilkunde 1899. Bd. 26. Heft 3 und 4.
21. Tillmanns, Die operative Behandlung der tub. Spondylitis. 71. Versamml. deutsch. Naturforscher und Aerzte. Münch. med. Wochenschrift 1899. Nr. 40.
22. Trendelenburg, Ueber die Resektion der Wirbelbogen bei spondylit. Lähmungen. Archiv für klin. Chirurgie 1899. Bd. 59. Heft 3. p. 613.
23. Silfnerskiöld, Ein Fall von Kyphosis mit gutem Erfolg nach Calot behandelt. (Aus den Verhandlungen der ärztlichen Gesellschaft zu Gothenburg.) Hygiæa. Bd. LXI. Heft 4. p. 485.
24. Vulpius, Zur Statistik der Spondylitis. Archiv für klin. Chirurgie. Bd. 58. Heft 2.
25. — Die Behandlung der Spondylitis im Gipsbett. Therapeutische Monatshefte 1899. Heft 2.
26. Wiart, Sur le Redressement des Gibbosités pottiques. Revue de Chirurgie 1899. Nr. 1.
27. E. B. Young, Boston, A new head-support for caries of the spine. Boston medical and surgical journal 1898. 3.

Ménard (19) giebt uns in klarer, detaillirter Darstellung einen Ueberblick über die pathologisch-anatomischen Veränderungen, welche die Sektionsbefunde bei vorgeschrittener Pott'scher Krankheit erkennen lassen. Gegenüber den zahlreichen Veröffentlichungen der letzten Jahre, in denen Heilung oder Besserung der Spondylitis tub. wenige Monate nach der Calot'schen Redression konstatirt wurde, weist er immer wieder auf den äusserst chronischen Verlauf der Ausheilung und Konsolidirung, auf die äusserst geringe Neigung zu Knochenneubildung hin, welche diese Krankheit charakterisirt. Der längere, äusserst lesenswerte Artikel ist von 17 sehr instruktiven Zeichnungen begleitet.

Wir heben folgende wichtige Punkte hervor.

1. Wirbelkörper. Die Zahl der zerstörten Körper wird gewöhnlich unterschätzt. Die Vernichtung von 4, 8, selbst 10 Brustwirbeln, 3—5 Lendenwirbelkörpern ist keine Seltenheit. Während nach eingetretener Knickung in den oberen und unteren Partien der Wirbelsäule selbst so enorme Lücken durch Aufeinanderlagerung der erhaltenen Wirbelkörper geschlossen werden, bleibt in der mittleren Brustwirbelsäule in Folge des Widerstandes der Rippen häufig eine unregelmässige, oft bis in den Wirbelkanal vordringende Höhle zurück. — Der Druck der erkrankten Körper aufeinander befördert ihre Zerstörung und das Fortschreiten des tuberkulösen Prozesses, der jedoch auch beim Fehlen dieser Druckwirkung, wenn auch langsame, Fortschritte macht. — Die tuberkulöse Zerstörung macht im allgemeinen an den Bogenwurzeln (pédicules) Halt, doch finden sich auch diese namentlich im unteren Abschnitt der betroffenen Partie vollkommen zerstört.

Die Vereinigung der Wirpelkörper im Knickungswinkel ist selbst in 4 und mehr Jahre alten Fällen fast stets fibrös; durchgehende knöcherne Vereinigung findet sich kaum.

2. Wirbelbogen. Die starke Gibbusbildung in den oberen und mittleren Abschnitten der Wirbelsäule beruht darauf, dass in Folge des dichten Aufeinanderliegens der Dornfortsätze in dieser Gegend eine Einschachtelung der Bögen in einander nur in geringem Grade möglich ist. Die Bögen kippen daher auf ihren Gelenkfortsätzen nach vorn, während die Dornfortsätze sich strahlenförmig von einander entfernen. Dies Vornüberkippen hat wieder zur Folge, dass die Kanten der oberen Gelenkfortsätze sich gegen die Flächen der nächst höheren anstemmen und schliesslich in sie eindringen. Unter Verlust des Knorpelüberzuges tritt dann nicht vor dem zweiten Jahre nach

Beginn der Deformation Ankylosirung an dieser Stelle ein, die jedoch selten so regelmässig und durchgehend ist, um eine Fixirung der Wirbelsäule in korrigirter Haltung zu ermöglichen. Nach Zerstörung des Körpers haben die ihres vorderen Haltes beraubten Wirbelbögen die Tendenz nach hinten auszuweichen. Das äussert sich am deutlichsten an dem untersten der befallenen Wirbel, dessen Dornfortsatz meist deutlich treppenförmig nach hinten vorspringt und so die untere Grenze der radikalen Zerstörung angiebt. Die meist auffallend geringe Gibbusbildung bei Erkrankung der Lendenwirbelsäule hat ihren Grund darin, dass, im Gegensatz zu den oben erwähnten Verhältnissen in der Hals- und Brustwirbelsäule, die Dornfortsätze hier weiter von einander abstehen. Deshalb findet nach Zerstörung der Körper hier eine stärkere Einschachtelung der Bogentheile in einander statt, und die Folge ist eine ihrer Länge nach verkürzte, aber weniger wirklich abgebogene Wirbelsäule. — Die Tendenz der Arbeit ist gegen die modernen Redressionsmethoden gerichtet. Sie sucht die Möglichkeit darzuthun, die Stützfunktion der zerstörten Wirbelkörper auf die erhaltenen Bögen zu übertragen.

Vulpius (24) hat sich mit seiner Statistik der Spondylitis einer ausserordentlich mühsamen Arbeit unterzogen, der man volle Anerkennung zollen muss.

Aus den von verschiedenen Seiten mitgetheilten Zahlen ergiebt sich, dass auf etwa 10000 chirurgische Kranke etwa 44 Entzündungen der Wirbelsäule kommen. In den Sektionsbefunden befinden sich 3—4 mal mehr Spondylitiden als unter dem klinischen Material. Ein Fünftel aller Knochentuberkulosen lokalisirt sich an der Wirbelsäule. Das erste Jahrzehnt bildet die Hauptdomäne der Spondylitis, und zwar zeichnen sich die ersten 5 Lebensjahre durch ein ganz besonders gehäuftes Auftreten der Krankheit aus. Das männliche Geschlecht überwiegt bezüglich der Erkrankung um ein Geringes, die hereditäre Belastung und das Trauma spielen eine grosse Rolle. Ferner stellt Verfasser fest, dass sich eine von oben nach unten zunehmende Häufigkeit der Lokalisation innerhalb der Brustwirbelsäule zeigt, kaum minder häufig erkrankt die Lendenwirbelsäule, am seltensten der untere Abschnitt der Halswirbelsäule. Unter den Komplikationen der Spondylitis ist die häufigste die Abscessbildnng (24,5 %), eine weitere wichtige die Lähmungen (12,7 %). Die Angaben bezüglich der Prognose empfiehlt Vulpius ganz besonders mit Vorsicht aufzunehmen. Er stellt im Allgemeinen eine Mortalität von 21,3 % fest, und von seinen 84 Patienten waren 41 mehr oder minder lange anscheinend völlig gesund.

Berg (2) hat aus der Litteratnr 13 Fälle von Tuberkulose des Atlantooccipitalgelenkes zusammengestellt, denen er einen selbst beobachteten aus der Greifswalder chirurgischen Universitäts-Klinik zufügt. Als neuestes klinisches Symptom der Erkrankung nennt er die halbseitige Zungenatrophie, die in einem Falle von Vulpius beobachtet wurde. Die Mortalität beträgt nach seiner Zusammenstellung 50 %, er vermutet aber, dass die Prognose etwas günstiger ist, da wahrscheinlich nur die schwersten Fälle, besonders die, von denen Sektionsprotokolle vorliegen, zur Publikation gekommen sind.

Trendelenburg (22) hält die ungünstige Beurtheilung, welche der Laminektomie bei spondylitischen Lähmungen fast allgemein zu Theil wird, nicht für berechtigt. Er hat die Resektion der Wirbelbogen in den letzten 4 Jahren 8mal ausgeführt; meist war die Spondylitis schon ganz ausgeheilt, bei den übrigen in Heilung begriffen. Im frischesten Fall bestand die Krankheit seit 2 Jahren. Nur in einem Fall war die Lähmung kürzlich entstanden,

in allen übrigen bestand sie schon länger als ½ Jahr, in einem Fall sogar schon 17 Jahre. Was die Operationstechnik anlangt, so empfiehlt Trendelenburg ein vorsichtiges Reseziren mit der Luer'schen Zange, nicht den Meissel. In 6 Fällen war der schliessliche Erfolg ein guter, in 2 blieb derselbe aus.

Auf Grund seiner Erfahrungen empfiehlt Trendelenburg die Resektion der Wirbelbogen besonders für alle Fälle von vollständig oder nahezu ausgeheilter Spondylitis mit Lähmung, bei denen es sich in der Regel annehmen lässt, dass ein kleiner eiteriger oder käsiger Herd oder — was viel häufiger vorkommt, als man bisher glaubte — eine Verengerung des Wirbelkanals an der Stelle der stärksten Knickung die Ursache des Druckes ist. Bei frischer Spondylitis und noch deutlich empfindlicher Wirbelsäule ist die Operation im Allgemeinen nicht zu empfehlen, da sie hier sogar schaden kann, indem der krankeu Wirbelsäule der letzte Halt genommen wird.

Burci (4) berichtet über 2 von ihm behandelte Fälle von Gibbus. In einem (Pott'sche Krankheit, mit Paralyse) nahm er manuelle Gradrichtung vor, mit gutem Resultat hinsichtlich der Deformität und der Paralyse. Im zweiten Falle (ankylotischer Gibbus) nahm er die Laminektomie vor; es handelte sich hier um chronische, nicht tuberkulöse Pachymeningitis: die Störungen hörten auf.

Martin (18) veröffentlicht zwei Fälle von Tuberkulose der Dornfortsätze und Wirbelbögen bei einem 3jährigen Kinde und 17jährigen jungen Manne. Bei ersterem war der VI., bei letzterem der XI. Brustwirbel erkrankt und zwar beide Male Dornfortsatz und Bogen. Bei der Operation wurden in beiden Fällen nach der Incision und dem Evidement des Abscesses, der bei dem jungen Mann beiderseits eine Senkung, ca. 10 cm lang, nach dem Becken zeigte, die tuberkulösen Knochentheile, Dornfortsatz und Wirbelbogen mit der Hohlmeisselzange entfernt. Auf der Dura aufsitzende Granulationen konnten mit dem scharfen Löffel leicht abgeschabt werden. Nachbehandlung im Gipsbett und Gipskorsett. Vollständige Heilung bei vollkommen festem Halt der Wirbelsäule. Martin hebt zum Schlusse als für die Diagnose wesentliche Punkte hervor: die Lage des Abcesses hinten median; das Fehlen der typischen Bewegungsstörungen der Wirbelsäule; das Fehlen des Schmerzes bei Kompression der Wirbelsäule; das Fehlen des Gibbus, der vorderen Senkungsabcesses und die lokale Schmerzhaftigkeit des Dornfortsatzes.

Calot (5) demonstrirt an zwei Kindern (einer 4jährigen und 5jährigen Patientin) die von ihm geübte, nach ihm benannte Methode der Behandlung des Buckels. Das erste Kind wird in der Glisson'schen Schwebe aufgehangen und narkotisirt. In dieser Lage nimmt Calot, während zwei Assistenten das Kind fixiren resp. extendirt halten, mit beiden Händen das Redressement des Gibbus vor. Noch während der Narkose wird das Kind eingegipst. Der Verband reicht vom Hinterkopf resp. Kinn bis zum Kreuzsteissbein. Die Gipsverbände müssen häufig, über Monate und Jahre hinaus, erneuert werden. Bei dem zweiten Kinde wird der Gibbus in Bauchlage blutig reponirt. Die Operation besteht in Entfernung des vorstehenden Processus spin., Vernähung des Periosts und dann der Haut. Dann Redressement in Bauchlage mit beiden flach aufgelegten Händen unter Extension in der Glisson'schen Schwebe. Anlegung des Gipskorsetts in hängender Stellung.

Ghillini (9) hat in 10 Fällen die Calot'sche Operationsmethode ausgeführt: in neun wegen Pott'scher Krankheit und in einem wegen Rachitismus. In diesem letzteren war das Resultat ein negatives. Die ersten drei

(vor sechs Monaten) Operirten sind noch immer gerade. Bei einem Kinde waren sechs Wirbel (vom 7. Dorsal- bis zum 1. Lendenwirbel) von der Deformität betroffen. Er hatte nur einen Todesfall, bei einem $2^1/_2$jährigen Kinde mit bedeutender Krümmung, die acht Dorsalwirbel betraf; der Tod trat nach 13 Tagen in Folge Diffusion des tuberkulösen Prozesses ein. Er ist mit den Resultaten sehr zufrieden und spricht sich zu Gunsten der Calot'schen Methode aus. Muscatello.

Silfnerskiöld (23) veröffentlicht einen kleinen Beitrag zur Statistik des Calot'schen Verfahrens. Ein 8jähriges Mädchen litt seit zwei Jahren an einer Spondylitis mit sehr grosser Kyphose. Seit 14 Monaten an Paralyse beider Beine. Nach zwei Redressionen nach Calot und Gipsverbänden erreichte man eine Geradstellung des Rückens und die Lähmungen schwanden vollständig. Hj. von Bonsdorff (Helsingfors).

Lovett (16) beschreibt kurz die jetzt übliche Methode der gewaltsamen Streckung spondylitisch verkrümmter Wirbelsäulen. Er zählt dann die gegen die Methode erhobenen Einwürfe auf (Gefahr der tuberkulösen Allgemeininfektion, Eingreifen in das Heilungsbestreben der Natur, täuschende Beseitigung eines Symptoms statt der Ursache, Unmöglichkeit resp. Unwahrscheinlichkeit genügender Knochenneubildung). Dabei erkennt er jedoch an, dass die Resultate bis jetzt auffallend gut sind und die Lähmungs- und Lebensgefahr nur gering ist. Er kommt zu dem Schluss, dass es noch nicht möglich ist, über den definitiven Werth der Operation zu urtheilen. Wenn sie sich aber auch später als in jeder anderen Beziehung werthlos zeigen sollte, so hat sie uns doch gelehrt, dass sich mittelst geeigneter Apparate eine Wirbelsäule selbst da, wo ihr die Wirbelkörper fehlen . . . ., bei ambulanter Behandlung gerade halten lässt. — Reichliche Litteraturangaben.

Bornheim (3) beschränkt sich auf eine einfache Beschreibung des Calot'schen Verfahrens, von seinen ersten Anfängen bis zu seinem heutigen Stande. Nach Erwägung der von mehreren Seiten schon erhobenen Nachtheile der ursprünglichen brüsken Redression des Calot'schen Buckels kommt Verf. zum Schluss, dass das Hauptverdienst Calot's darin besteht, uns gelehrt zu haben, dass man den Gibbus doch etwas derber anfassen kann, als wir es bisher geglaubt haben, und dass wir etwas mehr Energie als bisher anwenden dürfen, um den Druck der kranken Wirbel aufeinander zu beseitigen. Die verschiedenen Indikationsstellungen zu diesem Verfahren sind in dieser Arbeit die bekannten. Sie schliesst mit der von Schede geübten Behandlungsweise, ohne etwas Neues zu bringen.

Gevaert (8) giebt ein Resumé über die mit der Calot'schen Methode erzielten Resultate. Er stützt sich dabei auf die gesammte diesbezügliche Litteratur, welche anhangsweise aufgeführt wird. Gevaert kommt zu dem, auch von den deutschen Kollegen jetzt vertretenen Standpunkt, dass der Buckel jetzt nicht mehr absolut als ein noli me tangere anzusehen ist, dass man ihn vielmehr in bestimmten Fällen vorsichtig redressiren darf.

Favier (6) kritisirt nach einer historischen Uebersicht über die bisher geübten Redressementverfahren bei Pott'schem Buckel die Verfahren von Chipault und Calot, dessen früherer brüsker Methode er den Vorzug giebt, sowohl vor dem Vorschlage Chipault's, welcher das erreichte Reduktionsresultat durch eine Ligatur der Dornfortsätze mit Silberdraht festhalten will, als auch vor dem bedeutend modifizirten Verfahren Calot's in jüngerer Zeit. In der Klinik von Phocas (Lille) wird das Redressement des Buckels jetzt

in der Weise vorgenommen, dass in Narkose die Dornfortsätze resezirt werden; die später entstehende Narbe leistet zur Fixirung des Redressionsresultates ausser dem kosmetischem Effekte nebenbei noch gute Dienste. Sodann folgt die zweite Aufgabe, die Reduktion des Buckels, welche in der Weise vorgenommen wird, dass zwei Assistenten das Kind unter den Armen und an den Hüften extendiren, während der Operateur einen sanften, mit der Athmung synchronen, langsamen Druck auf den Buckel ausübt, bis derselbe ausgeglichen ist, soweit dieses ohne brüskes Vorgehen möglich ist; als drittes Moment schliesst sich die Anlegung des Gipskorsetts an, welche möglichst einfach gehandhabt wird und die von Sayre seiner Zeit gegebenen Vorschriften genau berücksichtigt. Nach einigen Bemerkungen über die roborirende Allgemeinbehandlung und die Dauer derselben bei Pott'scher Krankheit bespricht Verfasser die Indikationen und Kontraindikationen zum Redressement, wie sie Phocas beobachtete. Dieser räth, die Operation nicht unter drei Jahren vorzunehmen und das oben erwähnte Verfahren nicht bei cervikaler Spondylitis anzuwenden. Kontraindikationen bilden ferner ein zu langes Bestehen des Gibbus, das Vorhandensein grosser Kongestionsabscesse und eine schon vollkommen eingetretene Konsolidation des Buckels. Indikationen zur Vornahme der Operation sind spontane Schmerzen beim Druck auf die Deformität und Lähmungserscheinungen. Grosse Schwäche des Patienten, sowie das Bestehen beträchtlicher anderweitiger Thoraxdeformationen und anderer tuberkulöser Herde verbieten einen derartigen Eingriff von selbst. Zum Schluss folgt eine grössere Anzahl von Krankengeschichten; die Patienten waren ungefähr zur Hälfte nach Calot, zur anderen Hälfte nach Phocas redressirt worden. Indem Verfasser die einzelnen Fälle in Parallele zu einander stellt, erörtert er an der Hand derselben die Vortheile und Nachtheile der einzelnen Operationen, von denen allerdings die nach Phocas vorgenommenen das bessere Resultat aufweisen.

Einwirkung auf die Begleiterscheinungen der Krankheit:

1. Auf den Abscess:

Vorhanden waren Abscesse vor der Operation in	18	Fällen
davon wurden eröffnet in Folge der Operation	4	„
zeigten entschiedene Besserung	5	„
es traten nach der Operation Abcesse auf in	2	„

2. Lähmungen:

Vorhanden waren Lähmungen vor der Operatin in	31	Fällen
davon zeigten entschiedene Besserung	17	„
keine Besserung	2	„
nicht angegeben	8	„
es traten nach der Operation Lähmungen auf in	4	„

3. Die Wirkung auf den Allgemeinzustand war günstig in 7 Fällen.

Die direkte Einwirkung auf den Gibbus konnte in 227 Fällen festgestellt werden und zwar fand sich gleich nach der Operation

eine vollkommene Ausgleichung in	119	Fällen
ein theilweises Zurückgehen in	94	„
kein Erfolg in	16	„

Die Resultate 3 Monate später waren folgendermassen:

eine sichtliche Besserung in	67	Fällen
kein Rückfall in	17	„
etwas Rückfall in	44	„
gar keine Besserung in	5	„

Im Bostoner Kinderhospital hat sich der Goldthwait'sche Rahmen zur Behandlung der Deformität als sehr vortheilhaft erwiesen. Die dem Original beigegebene Figur genügt, um die Konstruktion des einfachen Apparates zu erläutern. Der Grundgedanke bei der Anwendung dieses Apparates ist der, dass die beiden, durch eine Schwebevorrichtung verstellbaren Stahlschienen das Redressement des Gibbus zu bewirken haben, während die lordotische Stellung der Wirbelsäule durch eigene Körperschwere der Kinder bedingt ist, indem der Kopf und die Beine auf den querverlaufenden Gurten ihren Halt finden. Die gut gepolsterten Stahlschienen werden mit in den Verband hereingenommen und können nach Fertigstellung des Verbandes einfach herausgezogen werden.

Nach einer historischen Einleitung, in welcher Goldthwait nachweist, dass die gewaltsame Redression der Pott'schen Kyphose eine alte, schon Hippokrates bekannte und auch in der Folgezeit oft ausgeübte Operationsmethode ist, die aber aus unbekannten Gründen immer wieder verlassen und vergessen wurde, giebt er eine kurze Darstellung der jetzt allgemein ausgeführten Calot'schen Metode, also Extension an Kopf und Extremitäten in — unter Umständen schwebender — Bauchlage, wenn nöthig verbunden mit manueller Ausgleichung des Gibbus, darauf in derselben Lage Fixirung durch Gipskorsett.

Goldthwait, der zuerst ebenfalls nach diesem Verfahren operirte, fand, dass sich trotz sorgfältigster Nachbehandlung und relativ dünner Polsterung des Korsetts oft bei der Entfernung desselben die Wirbelsäule zum Theil in die alte fehlerhafte Stellung zurückgesunken zeigte. Er bildete sich deshalb ein anderes Verfahren aus, welches wesentlich in Ueberstreckung[1]) der Wirbelsäule in Rückenlage des Patienten besteht, meist ohne Narkose. „Auf diese Weise ist die Operation so vereinfacht worden, dass sie kaum noch den Namen Operation verdient, sie ist so einfach, dass im akuten oder Frühstadium der Krankheit die Patienten ... in der Poliklinik des Krankenhauses behandelt werden, da die Ausführung der Korrektion und das Anlegen des Gipskorsetts nicht mehr Umstände macht, als mit der Anlegung dieses Apparates gewöhnlich verbunden ist."

Goldthwait benutzt einen sechs Fuss (182 cm) langen, zwei Fuss (62 cm) breiten Gasrohrrahmen, auf dem sich zwei schmale, U-förmig nach unten gesenkte Querbälkchen, je ein vertikaler Stab bis zum Niveau des Rahmens erheben. Die zwei Stäbe tragen mittelst einer Gabelung zwei lose auf Einkerbungen ruhende, nach oben im Sinn der Lendenkrümmung konvex gebogene parallele Stahlstäbe von 18 Zoll (45 cm) Länge, welche 1 Zoll (ca. 2,5 cm) Abstand von einander haben. Diese Stäbe bilden also eine schmale, in der Mitte des Rahmens verschiebbare, längs gerichtete Doppelbank. Der an den Beinen durch Quergurte gestützte Patient wird nun in Rückenlage so auf die stark gepolsterten Längsstäbe gelegt, dass deren oberes Ende etwas über den Scheitel der Difformität nach oben reicht. Durch die Schwere des nicht unterstützten Oberkörpers (nur der Kopf wird gehalten) wird die Ueberstreckung der Wirbelsäule und Ausgleichung der Difformität bewirkt, worauf auch er durch einen Gurt gestützt wird. Längsextension (mittelst Flaschenzug) ist in der Mehrzahl der Fälle nicht erforderlich. — In dieser Lage des Patienten wird ein Gipskorsett vom Becken bis zu den Achseln, bei hoher

[1]) Ueberstreckung hier und später immer im Sinne der „Lordosirung" gebraucht.

Spondylitis bis zum Kopf inclusive angelegt. Die das Doppelbänkchen bildenden Stangen werden miteingegipst und nach Erhärten von unten herausgezogen. Die Polsterung bleibt. Ueber der Höhe der Difformität wird ein Fenster ausgeschnitten. —

Auf diese Weise hat Goldthwait eine grosse Zahl von Fällen behandelt. Alle Kyphosen, die nicht länger als ein Jahr bestanden, wurden ohne Narkose schmerzlos redressirt. Einige brauchten mehrere Sitzungen. Auch von älteren Fällen wurden mehrere ohne Narkose redressirt, in jedem Fall wurde diese nur in der ersten Sitzung angewandt (folgen vier Fälle); unangenehme Erfahrungen machte Goldthwait nicht, dagegen besserten sich vorhandene Paralysen oft schon auf dem Rahmen und schwanden auffallend rasch während der Nachbehandlung (folgen fünf Fälle). Ebenso besserten sich da, wo starke Difformitäten bestanden, in Folge Ausdehnung des zusammengepressten Thorax die respiratorischen Verhältnisse. Die Folge war eine bedeutende Hebung des Allgemeinzustandes.

Goldthwait verkennt nicht, dass eine Jahre dauernde Nachbehandlung nöthig ist und trotzdem ein Wiederauftreten des Gibbus oft nicht vermieden werden kann; er empfiehlt deshalb möglichst frühzeitige Streckung, ehe die Knochenstreckung zu weit fortgeschritten ist. In diesen Fällen erwartet er von der Operation eine Abkürzung der Heilungsdauer und eine bleibende Verminderung der Difformität.

14 Abbildungen zeigen den Apparat, seine Anwendung und mehrere behandelte Fälle. —

Bradford und Kose (1) liefern eine kritische Studie über den modernen Standpunkt gegenüber dem gewaltsamen Redressement des Pott-schen Buckels nach tuberkulöser Spondylitis. Vom pathologischen Standpunkt betrachtet sind dem forcirten Redressionsverfahren bestimmte Grenzen gesteckt. Die Verfasser geben zu, dass bei schon vollständig ausgeheilter Spondylitis und vollkommen ausgebildetem Gibbus ein gewaltsames Eingreifen nicht rathsam sei. Bei der noch bestehenden Spondylitis wollen die Verfasser bei der Behandlung einen Unterschied gemacht wissen zwischen der ossifizirenden Spondylitis und der destruirenden Spondylitis, und zwar erscheint die letztere wegen der grösseren Beweglichkeit des Rückgrats geeigneter für das angegebene Verfahren als die ossifizirende Form der Ostitis. Ferner ist bei der Entscheidung der Frage die Anwesenheit eines Abscesses von grosser Wichtigkeit. Die Verfasser haben sich ihre Ansichten über die Berechtigung des gewaltsamen Redressements des spondylitischen Buckels von der Hand eines reichlichen Materials von 610 Fällen gebildet und haben ihre Beobachtungen in Form von Statistiken wiedergegeben. Es liegt zunächst eine Tabelle vor über den verflossenen Zeitraum nach der Operation. Die Angaben variiren zwischen zwei Tagen bis zu $2^1/_2$ Jahren und zwar waren verflossen bei

7	Fällen	mehr als	1 Jahr,
35	„	„ „	6 Monate,
25	„	„ „	3 „
20	„	weniger „	3 „

Ueber die Art der Todesfälle berichten die Verfasser wie folgt:

Meningitis	5	Fälle
Allgemeine Tuberkulose	4	„
Trauma bei der Operation	4	„
Accidentelle Erkrankung	3	„
Nicht angegebene Ursachen	5	„
	Summa 21	Fälle.

Leichenbefunde: Alle zeigten bedeutende lokale Traumen, in keinem Falle wurden Spuren einer normalen Knochenneubildung angetroffen, obgleich ein Fall bereits 2½ Jahre nach der Operation gestorben war.

Unmittelbare Gefahren während der Operation:

Erstickungsgefahr in	7	Fällen
Starke Schmerzen in	6	„
Streckwirkung in	2	„

Wiart (26) unterzieht die in der Litteratur bekannten Fälle von Spondylitis, die nach Calot redressirt worden sind, einer eingehenden Kritik und kommt zu dem Schluss, dass die Resultate im Allgemeinen nicht sehr aufmunternd sind und dass in den Fällen, in welchen eine entschiedene Besserung zu verzeichnen ist, nicht das Redressement, sondern hauptsächlich die exakte Immobilisation der Wirbelsäule als Heilungsfaktor anzusehen ist. Die Abscesse sollen durch das Verfahren nicht beeinflusst werden. Der Umstand, dass die Lähmungen sich entschieden besserten, ist nach Wiard ebenfalls hauptsächlich auf die Immobilisation zurückzuführen. Wiard citirt einen Ausspruch Murray's. „Es würde besser sein, die Operationen aufzuschieben und erst die Resultate der früheren Operationen abzuwarten, auch wenn man zwei oder drei Jahre warten müsste. Verfasser giebt dann einen Bericht über die verschiedenen Phasen in der Entwickelung des Calot'schen Redressementsverfahrens von dem ersten brüsken Verfahren bis zur jetzigen schonenden Behandlung des Pott'schen Gibbus vermittelst des Extensionsverfahrens auf dem zu diesem Zwecke konstruirten Tische und Anlegung des Gipsverbandes in horizontaler Lage. Die bisherigen Erfahrungen haben gelehrt, dass man einen Gibbus, der sich nicht vollkommen ausgleichen lässt, vorläufig in Ruhe lassen soll, und lieber in einer späteren Sitzung versuchen soll, einen weiteren Ausgleich zu erreichen. Buckelbildungen, die allen Ausgleichsversuchen widerstehen, soll man lassen, wie sie sind, im Allgemeinen ist aber Verfasser der Ansicht, dass trotz gewisser mit den Redressement verbundenen Gefahren (Chloroformtod, Lähmungen, allgemeine Tuberkulose) das Verfahren zu billigen sei. Ein anderer Gesichtspunkt ist allerdings der: Tritt eine wirkliche Heilung ein, zumal wenn durch die Korrektion des Buckels eine klaffende Lücke zwischen den Wirbelkörpern gebildet wird? Wiart bestreitet die Richtigkeit der Ansicht, dass in dieser Hinsicht von der knöchernen Ankylose der Gelenkfortsätze, der hinteren Bogen und der Dornfortsätze viel zu erwarten sei, denn diese hintere Ankyolse sei zu unbeständig und halte sich oft in zu engen Grenzen. Die von Calot verfochtene Ansicht, dass sich die Lücke in der Wirbelkörperreihe durch Knochenbildungen anfülle, entspreche zu wenig den pathologisch anatomischen Verhältnissen und sei auch am Lebenden zu wenig erwiesen, einzig und allein das Zusammenziehen der hinteren Wirbelpartien lasse eine wahre vollkommene Korrektion der Deformität erwarten, wenn der Gibbus sehr klein sei. Ist

derselbe ausgedehnter, so dürfe man nur auf eine Beschränkung der Buckelbildung rechnen.

Heusner (13) legt bei der Calot'schen Streckung im Gegensatz zu Calot den Verband in Bauchlage an und benützt zur Extension Gewichte, die vermittelst der Glisson'schen Schlinge am Kopfende wirken. Zur Extension der Beine werden beliebig drehbare Stangen durch Zugschnüre mit Heftpflasterschlingen in Verbindung gebracht, die an den Beinen ansetzen.

Lange (15) bespricht zunächst die Entstehung des Buckels und unterscheidet dabei zwischen dem primären Gibbus und der Vergrösserung desselben durch sekundäre Veränderungen. Diese letzteren hängen im wesentlichen davon ab, welche Haltung wir dem paragibbären Theil des primären Knickungswinkels am Ort der Erkrankung durch unsere therapeutischen Massnahmen aufzwingen. Um den Unterschied in der spontanen Haltung der Wirbelsäule bei einem Gibbus der Spondylitis tuberculosa und bei einem Gibbus nach einer Kompressionsfraktur eines Lendenwirbels zu zeigen, bildet Verfasser zum Vergleich in anschaulicher Weise 2 entsprechende Fälle ab. Bei der Spondylitis war die Haltung steif, aber durch die Schmerzen hatte der Patient den supra- und infragibbären Teil der Wirbelsäule lordosirt und dadurch den Buckel fast vollständig verdeckt. Dagegen bei der Fraktur hatte der Patient Wochen lang im Bett gelegen, die Muskeln waren schlaff geworden, und er war nicht im Stande durch Anspannung der letzteren den Buckel zu verdecken, es hatte sich sogar noch eine starke Kyphosenstellung des supragibbären Theiles der Wirbelsäule herausgebildet.

Unsere erste Aufgabe bleibt immer die Behandlung des entzündlichen Prozesses, und zu dem Zwecke müssen wir die kranken Theile der Wirbelsäule für längere Zeit dauernd ruhig stellen und entlasten. Dies gelingt uns dann, wenn wir die Brust- und Lendenwirbelsäule lordosiren und diese Stellung durch einen Dauergipsverband festhalten können in der Weise, dass das obere und untere Ende des erkrankten Wirbelabschnittes von vorn her zurück und die Gegend des Gibbus von hinten nach vorn gedrängt werden. Der Verband muss vorne bis zum Jugulum heraufreichen. Die Lordosirung besorgt der Kranke selbst, indem er nur mit der Brust und den Oberschenkeln auf zwei straffgespannten Gurten aufliegt.

In der Privatpraxis pflegt Lange die Patienten Celluloidhülsen, die auf einem Gipspositiv gearbeitet sind, tragen zu lassen, betont aber, dass sie unabnehmbar sein und etwa 3 Monate zunächst getragen werden sollen. Nach Ausheilung des entzündlichen Prozesses ist es unsere Aufgabe, den primären Gibbus zu verdecken, was gewöhnlich viel längere Zeit in Anspruch nimmt. Der Patient bekommt jetzt ein aus Stahldrahtcelluloidmull angefertigtes Korsett, das an denselben drei Punkten angreift wie der erste Gipsverband, reicht auch bis zum Jugulum. Zugleich muss möglichst bald eine systematische Pflege und Kräftigung der Rückenmuskulatur eingreifen, die in der ersten Zeit in Massage, später in gymnastischen Uebungen bestehen sollen. Das Calot'sche Redressement verwirft Lange im Allgemeinen und will es nur als letzte Zuflucht bei Lähmungen, die keiner sonstigen Behandlung weichen, angewandt wissen. Handelt es sich bei einem spondylitischen Gibbus nur um Schönheitsrücksichten, dann lässt Lange den Gibbus selbst unberührt und sucht durch den gesunden supra- und infragibbären Abschnitt der Wirbelsäule den Gibbus nach Möglichkeit zu verdecken. Um dies zu erreichen, benutzt Verfasser wieder die Lordosirung und hält die dadurch erzielte

Stellungsverbesserung durch ein Korsett fest, wie es oben beschrieben worden ist. In dem letzteren wird der Gipsabguss in derjenigen Lordosenstellung, welche den Gibbus am besten verdeckt, gewonnen.

Die Fälle, welche Lange nach den obigen Grundsätzen behandelt hat, sind erst dann in Bezug auf den Dauerfolg zu beurtheilen, wenn das Kind Jahre lang dieselbe gute Haltung auch nach Entfernung des Korsetts beibehalten hat, wenn auch der bisherige Verlauf ein sehr erfreulicher war und die Hoffnungen durchaus dazu berechtigen, einen späteren Dauererfolg anzunehmen.

Hoffa (14) legt neben der antituberkulösen medizin. diätetischen Behandlungsweise hauptsächlich Werth auf die mechanische Behandlung der Spondylitis. Diese hat einmal die Aufgabe die Schmerzen zu nehmen, sodann die Ausheilung des lokalen Prozesses zu beförden und die Gibbusbildung auf das unumgänglich nothwendige Maass zu beschränken. Sie erreicht das durch Entlastung der erkrankten Partien und durch exakte Fixation der ganzen Wirbelsäule in der entlasteten Haltung. Nach Hoffas Ansicht ist dies im floriden Entzündungsstadium durch ambulante Behandlung unmöglich. Verfasser will stets Rückenlage angewandt wissen und zwar die Kombination derselben mit Extension für die oberen Partien, mit Reklinationslage des Rückens für die mittleren und unteren Partien der Wirbelsäule. Allen hierzu angegebenen Methoden ist die mittelst des Lorenz'schen Reklinationsgipsbettes und der Calot'sche Mumienverband vorzuziehen; bei Spondylitis cervicalis dorsalis superior käme noch das Phelps'sche Stehbett oder das Lorenz'sche Extensionsbett mit Jurymast in Frage. Zur Nachbehandlung wendet Hoffa ein Gipskorsett oder Hessing'sches Stoffkorsett an. Noch später sind Massage, Gymnastik und Bäder von Nutzen.

Hoffa legt besonderen Wert auf die Frühdiagnose der Spondylitis. Schmerzen und eigenthümliche Kontrakturstellungen des Rumpfes sind die hauptsächlichsten Frühsymptome der Wirbelentzündung. Was die Behandlung der Senkungsabscesse betrifft, so sah auch Hoffa recht günstige Erfolge nach Jodoformglycerininjektion. Für die breite Eröffnung der Senkungsabscesse stellt er folgende Indikationen. Breit zu eröffnen sind:

1. Abscesse, die längere Zeit nach Ausheilung des lokalen Wirbelleidens fortbestehen und nur geringe Neigung zur Resorption zeigen.

2. Abscesse, die nach aussen durchzubrechen drohen.

3. Solche, die das Leben direkt bedrohen (Retropharyngealabscesse, Retroösophagealabscesse).

4. Abscesse, welche hohes Fieber erzeugen und dadurch den Kranken herunterbringen.

Hoffa's Urtheil über das Calot'sche Redressement des Buckels geht dahin, dass er es nur bei hochgradigen Lähmungen der Extremitäten, der Blase und des Mastdarmes angewendet wissen will. Der Gewinn ist hier so gross, dass man die Gefahr mit in den Kauf nehmen muss. Im Uebrigen hält er das Verfahren für viel zu gewaltsam und gefährlich. Statt dessen wendet er Gipsverbände an, die in suspendirter Bauchlage bei leichter Extension angelegt werden.

Operative Behandlung will Hoffa nur bei dem seltenen Sitz der Tuberkulose in den Wirbelbogen gelten lassen.

Handeck (12) erörtert in seiner gründlichen Arbeit die Mittel und Wege, die Spondylitis zu beeinflussen und das vor allem quälendste Symptom

der Erkrankung, die Schmerzen, nach Möglichkeit zu beseitigen. Er beschreibt die verschiedenen, hierfür angegebenen Lagerungsapparate und Stützvorrichtungen. Von den letzteren giebt er dem Hessing'schen Stoffkorsett mit Kopfstütze, diese von Hoffa und Heusner modifizirt, den Vorzug. Bezüglich des Calot'schen Verfahrens äussert sich Handeck ebenso vorsichtig wie die anderen Autoren, die dasselbe versucht haben. Er hat das Verfahren einmal bei einem 3½jährigen Kinde versucht, das einen beträchtlichen Gibbus hatte und über beständige heftige Schmerzen klagte. Der Erfolg war gut, doch als drei Monate später in Folge einer interkurrenten Erkrankung drei Wochen lang kein Stützapparat getragen werden konnte, stellte sich der Gibbus wieder vollkommen her. Calot selbst übt sein Verfahren in der ursprünglich angegebenen Form nicht mehr aus. In zarterer und schonenderer Weise wird es von ihm und einer Anzahl deutscher und französischer Chirurgen geübt und giebt in dieser Form und bei sorgfältiger Auswahl der Fälle gute Resultate. Ein abschliessendes Urtheil wird sich erst fällen lassen, wenn die Methode längere Zeit in Gebrauch gewesen ist.

Georges (7) bespricht die pathologische Anatomie der Pott'schen Kyphosen und geht dann auf die verschiedenen Behandlungsarten derselben über, um besonders auf die Vorzüge des Lorenz'schen Gipsbettes mit der Modifikation von Jagerink aufmerksam zu machen. Von portativen Apparaten bevorzugt er noch immer wegen seiner Einfachheit das Gipskorsett von Sayre. Durch das Gipsbett wird vor allem die kranke Wirbelsäule vollständig entlastet, indem durch die reklinirte Lage eine leichte Lordose entsteht, welche besonders günstig für die kranken Wirbel ist. Es bildet sich ganz allmählich ohne Gewalteinwirkung eine Redression des Buckels aus und die Spannung der Muskulatur lässt ganz nach. Die Immobilisation ist eine vollständige ohne Ermüdung und Belästigung des Patienten. Für Skoliose erachtet er die Lagerung auf dem Bett während der Nacht als ausreichend und legt der Kompression einen grossen Werth bei, die durch Riemen bewirkt wird.

Nach Guyot (11) ist die einzige rationelle Behandlung der Pott'schen Kyphose die vollständige und permanente Immobilisation, verbunden mit der Zufuhr von frischer Luft und der peinlichsten Sauberkeit. Auch eine permanente Extension hält Guyot für zweckmässig, und zu diesem Zweck empfiehlt er dringend die von Piéchaud getroffene Einrichtung, welche folgendermassen sich zusammensetzt:

1. Ein Korsett umgreift die Schultern und den Rumpf. Oben und unten sind je zwei metallene Ringe befestigt, die vermittelst Riemen der vollständigen Immobilisation des Oberkörpers dienen durch Befestigung am Bett.
2. Durch Flanellbinden, die an beiden Beinen einen Bügel anbringen lassen, wird die Extension bewirkt.
3. Eine harte Matratze, die keine Eindrücke erlaubt.
4. Ein Rahmen, vermittelst dessen der Patient in die frische Luft transportirt werden kann.

Verfasser führt 29 Fälle an, die zum Theil nach obigen Grundsätzen behandelt worden sind und betont, dass den Kindern das Liegen durchaus nicht unangenehm wäre.

Perl (20) giebt unter Zugrundelegung von ca. 600 Fällen eine Uebersicht der Anschauungen Karewski's über dessen Behandlung der Spondylitis. Im Wesentlichen deckt sich dieselbe mit den allgemein anerkannten Anschau-

ungen. Besonders erwähnenswerth wären etwa folgende Punkte: Gegen die Allgemeinkrankheit, die Tuberkulose, wird Kreosot in grossen Gaben und, wenn möglich, Aufenthalt an der See verordnet; bei Erkrankungen des unteren Theils der Wirbelsäule legt Karewski „Gipsanzüge" in besonderer Form über Rumpf und Extremitäten an, in denen die Patienten sich im Freien bewegen können; nach Ablauf der floriden Erscheinungen tritt statt dessen ein festes Sayre'sches Gipskorsett oder ein abnehmbarer Celluloidapparat an die Stelle; der Gipsanzug wird neben dem Extensionsverband, in manchen Fällen auch gegen die spondylitische Kompressionsmyelitis mit gutem Erfolg verwendet. Ueber das Calot'sche Verfahren, auch in der jetzigen modifizirten Form drückt Karewski sich sehr skeptisch aus, er selbst hat sich bisher anscheinend noch nicht zur Anwendung desselben entschliessen können. Besonderer Werth wird schliesslich natürlicherweise auch auf möglichst frühzeitige Diagnosenstellung gelegt.

Tilmanns (21) bringt eine Besprechung des heutigen Standes der operativen Behandlung der tuberkulösen Spondylitis und eine Schilderung der Operationstechnik bei Tuberkulose der Wirbelkörper und Wirbelgelenke; er entscheidet sich für die konservative Behandlung, mit Injektion von 10%iger Jodoform-Glycerinlösung in den Buckel. Die operative Behandlung der Wirbelkörper- und Gelenktuberkulose hat nach ihm deswegen seltene Erfolge, weil die Fälle so spät in Behandlung kommen. In 11 nicht zu weit vorgeschrittenen Fällen redressirte Tilmanns unblutig nach Calot, ohne jeden Nachtheil. Senkungsabscesse wurden meist durch Punktionsausspülung und Jodoformglycerininjektion geheilt; grössere Senkungsabscesse im Becken wurden durch Aufmeisselung des Darmbeins nach hinten und oben vom Hüftgelenk drainirt. Bei spondylitischen Lähmungen machte Tilmanns in fünf geeigneten Fällen die Resektion des Wirbelbogens. Er resezirte 3—5 derselben. Sämmtliche Fälle heilten reaktionslos, aber ohne befriedigende Resultate. Bei den drei kleinen Kindern, wo das Leiden noch nicht zum Abschluss gekommen war, trat der Exitus nach vorübergehender Besserung der Lähmung ein. Die übrigen zwei Fälle, welche seit etwas über ½ Jahr operirt worden sind, befinden sich noch in zunehmender Besserung der Lähmung. Die Resektion der Wirbelbögen bei spondylitischer Lähmung giebt nach Tilmanns nur bei abgelaufener Spondylitis günstigere Resultate, wenn die Kompressionslähmungen nur durch eine Knickung der Wirbelsäule bedingt werden, also keine floride Tuberkulose dabei im Spiele sei. Bei letzterer kann man noch durch konservative Behandlung, besonders durch Extension, Heilung erzielen.

Vulpius (25) hat über 96 mit Gipsbett behandelte Fälle von Spondylitis Erkundigungen eingezogen und von 84 verwerthbare Angaben erhalten. Bei 41 Fällen trat sichere Heilung ein und zwar in 12 von 18 Fällen von Spondylitis cervicalis (= 66⅔ %), in 22 von 55 Fällen von Spondylitis dorsal. (= 40 %), in 7 von 11 Fällen von Spondylitis lumbal. (= 63,6 %). Exitus trat 19 mal ein, davon 11 mal an Spondilitis selbst. Abscesse wurden in 24 Fällen beobachtet, davon bildeten sich 2 während der Lagerung. Rückenmarkserscheinungen waren 15 mal vorhanden; in 7 Fällen bildeten sie sich während der Lagerung zurück. Im Allgemeinen lobt Vulpius die Vorzüge der Gipsbettbehandlung, bei der man den Forderungen der Spondylitistherapie (Fixation, Entlastung, Extension) genügen und zugleich dem Patienten die Vorzüge des Aufenthaltes im Freien gewähren kann. Einfachheit der Herstellung und Billigkeit sind weitere Vorzüge.

Maritelli (17) kann die von Cappareni gemachten günstigen Erfahrungen der Quecksilberbehandlung beim Pott'schen Buckel nach seinen Versuchen mit dieser Behandlung an sechs meist mit Paresen oder Lähmungen der Beine komplizirten Fällen von Spondylitis tuberculosa nicht bestätigen; es trat keinerlei Besserung des Krankheitsprozesses ein.

Nach Young (27) haben die bisher zur Unterstützung des Kopfes bei Caries der Wirbelsäule angewandten Apparate, die an Kinn und Hinterkopf angreifen, zwei Nachtheile: 1. bei der Tendenz des Kopfes, nach vorne zu sinken, wird fast der ganze Druck in die Kinngegend verlegt, wo deshalb leicht Wundwerden eintritt; 2. bei fester Fixirung kann das Kind den Mund nicht öffnen; sie muss also zeitweilig gelockert werden.

Young's neuer „head-support" soll diese Nachtheile vermeiden, indem er das Kinn freilässt: Mit den beiden Rückenschienen eines Taylor'schen Apparates ist eine vertikale Stange verschiebbar verbunden, die sich in Höhe des Hinterkopfs U-förmig gabelt. Die gepolsterte Gabelung trägt den Hinterkopf. In Höhe der Scheitelbeine wenden sich die oberen Enden der Gabel fast rechtwinkelig nach vorne, dem Kopf als zwei flache, mit Leder besetzte Streifen angebogen, und werden durch einen quer über die Stirn laufenden Riemen verbunden, durch dessen Anziehen der Kopf fixirt wird.

Der Apparat ist nach Young wenig geeignet für Kinder mit stark vorspringenden Parietalhöckern, ebenso nicht „bei Mangel an intelligenter Fürsorge", also in vielen poliklinischen Fällen. Im Uebrigen hat Young mit ihm gute Erfahrungen und Resultate gehabt (Tabelle über acht Fälle, zwei Abbildungen).

Skoliose.

1. Albert, Der Mechanismus der skoliotischen Wirbelsäule. Wien 1899. A. Hölder.
2. — Ein Fall von hysterischer Skoliose. Allgemeine Wiener med. Zeitung 1899. Nr. 4.
3. M. Bachmann, Die Veränderungen an den inneren Organen bei hochgradigen Skoliosen und Kyphoskoliosen. Bibliotheca medica. Abtheilung D. I. Heft 4.
4. R. Barwell, On lateral curvature of the spine: its prevention and treatment. British medical journal 1899. Jan. 21, Febr. 4, May 20.
5. Aug. Blencke, Wie behandelt man am besten die beginnende Skoliose? Die ärztliche Praxis 1899. Nr. 24.
6. M. Boigey, Remarques cliniques et anatomo-pathologiques sur la Scoliose des Adolescents. Revue d'orthopédie 1899. Nr. 2.
7. Denucé, La scoliose dite sciatique. Contribution à l'étude de la sacro-coxalgie. Révue d'orthopédie 1899. Nr. 5.
8. Etoret, Beiträge zur Skoliose nach Ischias. Mittheilungen aus den Grenzgebieten der Medizin und Chirurgie. Bd. IV. Heft V.
9. G. Farbe, Ueber die Differmitäten des Thorax und die Athembeschwerden, insbesondere bei Skoliosen. Thèse. Jouve & Boyér. Paris 1899.
10. R. Fick, Bemerkungen zur Mechanik der Wirbelsäule. Verhandlungen der anatomischen Gesellschaft auf der 13. Versammlung zu Tübingen 21.—24. Mai 1899.
11. Fopp, Ein seltener Fall von Scoliosis neuromuscularis ischiadica. Inaug.-Dissertation. Würzburg.
12. Froelich (Nancy), Du traitement de la scoliose. Revue médicale de l'Est 1899.
13. A. M. Hirschberger, Beitrag zur Lehre der angeborenen Skoliosen. Zeitschrift für orthopäd. Chirurgie 1899. Bd. VII. Heft 1.
14. Hoffa, Le problème du traitement de la scoliose. La presse médicale 1899. Nr. 20.
15. Kirmisson et Sainton, Scoliose volumineuse associé à des déformations multiples des membres de nature indéterminée chez un jeune garçon de 8 ans. Revue d'orthop. 1899. Nr. 6. p. 495.

15a. *Mouchet, Scoliose congénitale. Bull. et mém. de la soc. anat. 1899. Nov.

16. Pintschovius, Zur Aetiologie der Skoliose. Dissert. Greifswald 1899.

17. Radike, Beitrag zur Behandlung der Skoliose. Zeitschrift für orthopädische Chirurgie. Bd. VII. Heft 2 und 3.
18. Redard, Du traitement forcé dans le traitement des scoliose. Congrès de Chirurgie français. Revue de Chirurgie 1899. Nr. 11.
19. Bernhard Roth, The treatment of lateral curvature of the spine. H. K. Lewis, 136 Gower street W. C. London.
20. Heinrich Sachs, Ein Beitrag zur Frage der Entspannungsskoliose (Ischias scoliotica oder Scoliosis neuralgica). Aerztl. Sachverständigen-Zeitung 1899. 5. Jahrg. Nr. 18.
21. J. Satterthwaite, Displacement of the heart in lateral curvature. New York medical journal 1899. September.
22. Schanz, Ein Apparat zur forcirten Extension der Wirbelsäule. Zeitschrift für orthopädische Chirurgie. Bd. VII. Heft 4.
23. Schulthess, Ueber die Wirkungen des orthopädischen Korsetts bei Skoliose. 41. Versammlung deutscher Naturforscher und Aerzte.
24. S. Schwander, Du traitement de la scoliose des adolescents. Thèse. Nancy 1899.
25. Stahel, Klinische Studien über die Lendenskoliose. Zeitschrift für orthopädische Chirurgie 1899. Bd. VII. Heft 2 und 3.
26. Vulpius, Altes und Neues in der Skoliosenbehandlung. 71. Versammlung deutscher Naturforscher und Aerzte.
27. Wegner, Ein Fall von hysterischer Skoliose. Deutsche Zeitschrift für Chirurgie 1899. Bd. 50. Heft 1 und 2.

Albert (1) bringt in seiner Arbeit den strikten Beweis für die Richtigkeit der von Rokitansky und später von H. v. Meyer ausgesprochenen Rotationstheorie der Skoliose. An der Hand von zahlreichen Figuren wird die Windung der skoliotischen Wirbelsäule erklärt als das Resultat von Stellungsveränderung der Wirbel zu einander und zugleich von Veränderung im Gefüge der einzelnen Wirbel, d. h. als Summe von Rotation und Torsion.

Dass bei Skoliose die Rotation übernormal und asymmetrisch vor sich gehe, wird schon aus der Veränderung der Gelenkflächen, nämlich der Erweiterung auf der Seite der Konvexität und der Verkleinerung auf der der Konkavität bewiesen. Albert demonstrirt ausserdem die Rotation dadurch, dass er die obere Flächenansicht von vier in genau koaptirter Stellung mit den Dornfortsätzen in Modellirthon gesteckten Brustwirbeln nach einander abzeichnete und zwar so, dass die relative Lage der Wirbeln zu einander streng dieselbe blieb. Die beigegebenen Figuren geben dann die Gestalt und Lage der Wirbel zu einander.

Im Weiteren wird die Veränderung am skoliotischen Einzelwirbel genauer besprochen und in den drei auf einander senkrechten Projektionen, der frontalen, der horizontalen und der sagittalen, als Inklination, Torsion und Reklination beschrieben.

Das „Mitte vorn" des Wirbelkörpers bestimmt Albert folgendermassen:

Ist die Endfläche des skoliotischen Dorsalwirbels ein (allerdings ungleichschenkeliges) Dreieck, so ist die stumpfe vordere Spitze noch deutlich als vordere Mitte erkennbar. Beim Schrägwirbel verläuft die vordere Kante schräg; in halber Höhe liegt die ursprüngliche Mitte und zwar ist dies etwa die Höhe der Emmissarien; hier wäre also die Mittellinie des Körpers zu ziehen.

Ist die Endfläche eine unregelmässige Fläche, so ist an der konvexseitigen Hälfte der Umriss noch gut erhalten bis zu der Stelle, an welcher der vordere Umriss zur konkavseitigen Hälfte umbiegt; hier ist das „Mitte vorn".

Bei erhaltenen Bogenepiphysen trifft eine zwischen den Begrenzungen dieser symmetrisch gezogene Linie die vordere Mitte, die wohl noch als stumpfer Vorsprung erkennbar ist.

Bei den unteren Dorsal- und Lendenwirbeln verbindet Albert einfach den vordersten Punkt der vorderen Konvexität mit dem vordersten Punkt der hinteren Konkavität.

Albert weist dann noch auf die drei Formen von Torsion hin: die Lorenz'sche horizontale, die Seeger-Albert'sche frontale und die sagittale Torsion.

Es wird eine genauere Beschreibung der Keil- und Schrägwirbel gegeben. Die Erscheinung, dass die sagittale Achse des Körpers und die des Bogens bei hochgradigen Keilwirbeln einen nach der konkaven Seite offenen stumpfen Winkel bilden, nennt Albert die „Obliquität des Wirbels". Die Ablenkung der Bogenwurzeln hält Albert nicht für eine Deviationserscheinung wie Lorenz, sondern erklärt sie durch die horizontale Torsion.

Für die Verminderung der Höhe der konkaven Seite des Keilwirbels lässt Albert Druckwirkung gelten, für die Ausdehnung in querer Richtung jedoch nimmt er Zugwirkung an. Man erkenne dies aus der Veränderung der Lage der Fovea costalis auf der konkaven Seite, sie ist von der konvexen Seite her auf die obere Basalfläche gezogen. Dieser Zug geht von der Drehung des Wirbels aus, welche letzterer mit der Bildung der skoliotischen Krümmung macht. Die Bogengebilde hemmen den Effekt der Rotation; der Wirbel erleidet daher eine Deformation.

Der Drehpunkt ist die Mitte des Nucleus pulposus, der ja bei dem skoliotischen Wirbel in die konvexe Seite hinaus gedrängt ist. Von demselben Drehpunkte aus dreht sich der skoliotische Thorax; so erklären sich die Veränderungen der Rippen bei der Skoliose. Zwischen dem Segmente der skoliotischen Wirbelsäule sind die Schrägwirbel eingeschaltet — Interferenzwirbel, Uebergangswirbel. Bei diesen, die ja mit den benachbarten Keilwirbeln innig verbunden sind, erklärt sich die Ablenkung der Bogenwurzeln also nur durch horizontale Torsion. Die von Seeger beschriebene frontale Torsion der Wirbelbögen bezeichnet Albert als eine den letzteren zukommende, selbständige (d. h. von den Wirbelkörpern unabhängige) Umänderung; sie arbeitet der seitlichen Verbiegung der Wirbelsäule entgegen und schützt durch Verhinderung der allzu starken Verengerung des Vertebralloches die in letzterem gelegenen nervösen Elemente vor zu starkem Druck.

Die Gelenkveränderungen spielen nach Albert besonders bei der statischen Skoliose eine grosse Rolle, wie Albert an einem Skelett aus dem pathologisch-anatomischen Museum in Wien beobachtete. Die konkavseitigen Gelenke waren bei der sonst mässig ausgesprochenen Skoliose bedeutend erweitert, wie es sonst nur bei sehr hochgradigen Keilwirbeln vorkommt.

Was die kyphotischen Skoliosen betrifft, so sind sie nach Albert reine Skoliosen, bei denen die Veränderungen aber nur quantitativ hochgradig sind. Besonders ist das Höhenwachsthum der Lendenwirbel und einzelner Schrägwirbel des dorsalen Segments an vielen von Albert untersuchten Präparaten ein auffallendes gewesen, während die Keilbildung in geringem Maasse ausgesprochen war.

Albert schliesst seine scharfsinnigen Auseinandersetzungen mit den von H. v. Meyer ausgesprochenen Satz, dass man die Mechanik der Skoliose am besten verstehen könne, wenn man sich die Wirbelsäule in eine Körperreihe und in eine Bogenreihe zerlegt denke.

Fick (10) glaubt mit Rücksicht auf den Ausdruck „statisch kompensatorische Krümmungen" der Wirbelsäule, dass derselbe durchaus nicht auf

alle Krümmungen passt. Wenn z. B. bei einer primären, übertriebenen Lordose der Lendenwirbelsäule eine entsprechend verstärkte Brustkyphose auftritt, so könnten wir diese gewiss zum Theil als eine statische Kompensation betrachten, um einem Hintenüberfallen des Körpers, das durch die Verlagerung des Schwerpunktes veranlasst werden könnte, vorzubeugen. In solchen Fällen tritt aber ausserdem auch noch eine übertriebene Halslordose auf, offenbar nicht als statische, sondern, wie Fick glaubt und sagt, als „orthooptische" Kompensation, wenn dieser Ausdruck gestattet ist, d. h. um den Kopf aufzurichten, die Blickebene in die horizontale Stellung zu bringen. — Etwas verwickelter werden nach dem Verfasser die Verhältnisse, wenn z. B. bei Schiefhals eine primäre Halsskoliose nach einer Seite eintritt. Hier muss in der Brustsäule eventuell eine bedeutende orthooptische Kompensation nach der anderen Seite eintreten. Diese kompensirt natürlich auch zugleich statisch und wird bei der Massigkeit des Brustabschnittes leicht in statischer Beziehung über das Ziel hinausschiessen. Deshalb könne uns der Eintritt einer Gegenkompensation in der Lendenwirbelsäule, d. h. eine Neigung in gleichem Sinne wie am Hals, nicht verwundern. Diese Kompensation bezeichnet er dann als rein statische, denn in orthooptischer Beziehung wirkt sie ungünstig. Es komme überhaupt in solchen Fällen oft zu einem Widerstreit der statistischen und orthooptischen Bedürfnisse, wobei gewiss oft wenigstens zeitweise das orthooptische Interesse siegt und das durch die erzwungene Geraderichtung der Blickebene erzeugte Uebergewicht des verkrümmten Körpers durch aktive Muskelspannung balancirt wird. Die temporäre Geraderichtung der Blickebene werde in solchen Fällen am einfachsten durch Bewegungen im Hüftgelenk oder durch Biegung der Wirbelsäule im Ganzen erzeugt, wobei der Körper durch aktive Muskelspannungen in Stellungen festgehalten werden kann, die auf die Dauer statisch unmöglich sind.

Hirschberger (13) berichtet über zwei Fälle von angeborener Skoliose, die er an der Hand von zwei in der Sammlung der Hoffa'schen Klinik befindlichen Präparaten beschreibt. In dem ersten Fall handelt es sich um ein Kind, das im Alter von fünf Monaten an Pneumonie eingegangen war. Es bestand eine starke Verkrümmung der Wirbelsäule und zwar in der Lenden- und Brustwirbelsäule nach links, in dem obersten Abschnitt der Brustwirbelsäule und in der Halswirbelsäule nach rechts. Ausserdem war eine starke Schrägstellung des Beckens, eine angeborene Hüftgelenksluxation der rechten Seite und eine ausgesprochene Adduktionskontraktur des rechten Beines vorhanden. In den ersten Lebenswochen waren noch Lähmungen der Muskulatur beider Beine und Arme nachzuweisen gewesen, die aber, als das Kind in Behandlung der Klinik kam, nur noch am linken Beine bestanden. Photographie und Röntgenbild des Präparates sind beigegeben. Hirschberg nimmt als Aetiologie fehlerhafte intrauterine Belastung in Folge Raummangels im Uterus an.

Das zweite Präparat stammt von einem Erwachsenen. Die Wirbelsäule, die auch abgebildet ist, zeigt drei seitliche Verkrümmungen, und zwar ist sie im unteren Abschnitte bis zum achten Brustwirbel links konvex, weiter oben bis zum siebenten Halswirbel kompensatorisch rechts konvex, in der Halswirbelsäule wieder leicht links konvex skoliotisch. Der zweite und dritte Lendenwirbel sind zu einem einzigen „Doppelwirbel" verschmolzen, der den Keilwirbel darstellt. Durch den Wirbelkörper verläuft eine theilweise rinnen-

artig vertiefte, theilweise durch Knochenwucherungen vorgewulstete Narbe, die Processus transversi dieses Doppelwirbels liegen bedeutend näher zusammen als die übrigen; eine Torsion ist nur im unteren Segment ganz gering ausgesprochen.

Da die Verknöcherung der Wirbelsäule in der siebenten Woche des Fötallebens beginnt, so nimmt Verfasser an, dass es sich hier um einen krankhaften Prozess an den beiden Wirbelkörpern handelte, der bis zur Geburt schon zur Ausheilung gekommen war. Die erwähnte Narbe ist zart und glatt, die Foramina intervertebralia sind wohl geformt. Ausserdem hätte der Prozess, wenn er noch nach der Geburt bestanden, wohl schwere Symptome hervorgerufen, und die Deformität wäre grösser geworden; die anderen Verbiegungen der Wirbelsäule seien kompensatorisch entstanden.

Nach einer Zusammenstellung aller in der genannten Litteratur beschriebenen Fälle von angeborener Skoliose, die Verfasser in „reine" und solche mit anderen Bildungshemmungen vergesellschaftete eintheilt, bespricht er kurz die Diagnose der „Scoliosis congenita."

Boigey (6) theilt die jugendlichen Skoliosen nach ihren klinischen Symptomen in zwei Klassen ein, der einen weist er die schmerzlos verlaufenden idiopathischen eigentlichen Skoliosen zu und zu der anderen Kategorie rechnet er die Deformationen der Wirbelsäule, welche von vornherein mit Schmerzen einhergehen und späterhin die Symptome der Pott'schen Krankheit aufweisen, in Abscedirung übergehen und meistens tuberkulösen Ursprungs sind. Die Skoliosen sind ja in der Regel rechtsseitig, die linksseitigen sollen mit Boigey auf Linkshändigkeit zurückzuführen sein. Eine Zeichnung illustrirt die Verschiedenheit der beiden Thoraxhälftenperimeter, und ihrer Achsen und die daraus resultirenden Lageveränderungen der Brustorgane. Zu der Frage, ob die jugendlichen Skoliosenformen als Ausdruck einer Spätrachitis anzusehen sind, liefert Verfasser einen Beitrag mit der Beschreibung der Knochenstruktur von zwei jugendlichen skoliotischen Wirbelsäulen, die in der That die Anzeichen der Rachitis aufweisen, für die eigentümliche Schlaffheit mancher skoliotischen Wirbelsäulen findet Boigey als Grund eine richtige Höhle an der Stelle des weichen Kernes der Zwischenwirbelscheiben.

Stahel (25) giebt an der Hand von 89 in der Schulthess'schen Klinik in Zürich behandelten Fällen von Lendenskoliosen auf Grund der systematisch vorgenommenen exakten Messungen eine übersichtliche Aufstellung der verschiedenen klinischen Typen dieser Deformität. Bezüglich der umfangreichen, zum Theil sehr ausführlich erörterten Schlussfolgerungen, zu denen Stahel auf Grund seiner und anderer Arbeiten aus demselben Institute gelangt, muss auf die Lektüre des Originalartikels verwiesen werden.

Kirmisson und Sainton (15) beschreiben einen Fall von multiplen Deformationen, die sich im Anschluss an Typhus, bei einem bis dahin gesunden, erblich nicht belasteten Knaben einstellten. In Bezug auf die Einzelheiten verweisen wir auf das Original. Es handelt sich hauptsächlich um Veränderungen im Gebiet der Gelenke, verbunden mit Kontraktionszuständen, einer starken Skoliose und eigenthümlichen Fettanhäufungen an Hand- und Fussflächen. Nach Brissaud ist der Fall als Chondromalacie zu bezeichnen.

Die Therapie hat sich bei dem gänzlich verkrüppelten und verkrümmten Patienten bis jetzt auf offene Sehnendurchschneidungen beschränkt, ohne wesentliches funktionelles Resultat.

Farbe (9) bespricht die zwei grossen Gruppen der angeborenen und

der acquirirten Difformitäten des Thorax und zählt dann die verschiedenen Ursachen für dieselben auf, wie Rachitis, Lungen- und Pleuraerkrankungen, Verstopfung der Nase u. s. w. Es sind rein theoretische Erörterungen, die hinlänglich bekannt sind.

Bachmann (3) hat nach umfassenden Litteraturstudien (er hat von 700 eingesehenen Publikationen über 400 in der vorliegenden Arbeit berücksichtigt) 197 Sektionsprotokolle über Rückgratsverkrümmungen, welche in den Jahren 1878—1891 im pathologischen Institut zu Breslau zur Autopsie gelangten, und 79 aus der Litteratur zusammengestellte Fälle bezüglich der Veränderungen an den inneren Organen einer kritischen Durchsicht unterzogen und statistisch verwerthet. Es werden die Veränderuugen an Herz, grossen Gefässen, Lungen, Zwerchfell, Oesophagus, Magen und Darm, Milz, Leber, Nieren und Genitalorganen ganz ausführlich besprochen. In jedem Abschnitte wird zunächst die einschlägige Litteratur, oft als nur ganz beiläufig gemachte Bemerkungen auffindbar, angeführt. Besondess berücksichtigt werden die Arbeiten von Bouvier, Delpech, A. Roy, v. Hacker, May, Barkow u. a. m. Sodann werden die entsprechenden Gesichtspunkte (Verlagerung der Organe bei den verschiedenen Formen der Skoliose, Form- und Grössenveränderungen und Erkrankungen der einzelnen Organe) in zahlreichen Tabellen statistisch geordnet.

Einige Zahlen mögen hier Platz finden. Von den 276 Fällen fanden sich bei 256 Fällen (91,3 %) 666 Affektionen der Cirkulationsorgane, darunter waren 164 Herzmuskelerkrankungen und 41 Klappaffektionen Bei 274 Fällen (= 99,1 %) kamen 762 Affektionen der Respirationsorgane vor. Tuberkulose ist hierbei nicht mitgerechnet. Unter den 197 in Breslau beobachteten Fällen fanden sich Emphysem bei 29 (= 46,7 %), Bronchitis bei 82 (= 41,6 %), Pneumonie bei 45 (= 22,8 %). Von 189 Fällen (8 Fälle von Kyphosen wurden hier nicht mitgerechnet) wurde Atelektase bei 59 (= 31,2 %) konstatirt, Kompression bei 46 (= 24,3 %). Phthise kam unter 197 Fällen 56 mal (= 28,3 %) zur Beobachtung.

Es folgt dann die Beschreibung von Gefrierdurchschnitten, die von der Leiche einer 46 Jahre alten, an Insufficientia cordis gestorbenen Wäscherin mit hochgradiger rechtseitiger Kyphoskoliose gemacht wurden.

Von den sieben Schnittlamellen sind in fünf Tafeln mit je zwei Figuren die untere Schnittfläche der ersten Scheibe, beide Schnittflächen der zweiten, die obere Ansicht der dritten und vierten Scheibe abgebildet. Besonders auffallend sind in diesen sehr klar ausgeführten Abbildungen die Querlage des Herzens (Tafel II), die ungewöhnliche Lage der Thorakal- und Abdominalorgane in einer Ebene (Tafel III), die Entfernung des Oesophagus von der Aorta (9 cm von der Mitte der Lumina gemessen!) (Tafel IV).

66 Seiten werden dann von fortlaufenden Tabellen eingenommen, in denen die 277 Fälle nach Geschlecht, Alter, nach Art der Verkrümmung, Krankheit, Todesursache und Veränderungen der einzelnen Organe (Cirkulationssystem, Respirationssystem, Harn- und Geschlechtsorgane, Digestionstraktus, Zwerchfell) zusammengestellt sind.

Im zweiten Theile der Arbeit, dem klinischen, der von M. Schubert (Schweidnitz) bearbeitet ist, werden die klinischen Symptome besprochen, welche die durch die Rückgratsverkrümmung erzeugten Veränderungen der inneren Organe hervorrufen.

Am meisten beeinträchtigt werden die Respirations- und besonders die Cirkulationsorgane. Stauungsbronchitis, hypostatische Pneumonie, Hyper-

trophie des rechten Herzens und spätere Herzinsufficienz wurden am häufigsten beobachtet.

Zu Phthise disponiren nach Verfasser die mittelschweren Fälle von Wirbelsäulenverkrümmung; bei den stärkeren Graden von Kyphoskoliose wurde Tuberkulose weniger beobachtet, da der stärkere Kohlensäuregehalt des sich stauenden Lungenblutes bei hochgradigen Wirbelsäulendeviationen auf die Entwickelung tuberkulöser Prozesse hemmend einwirke.

Die Abdominalorgane werden weniger in Mitleidenschaft gezogen, doch machte sich bei ihnen besonders auch die venöse Stauung geltend.

Es wird dann noch der Einfluss der Wirbelsäulenverkrümmung auf die Psyche und das Nervensystem besprochen. Besonders hervorzuheben ist das Auftreten von Interkostal-, Lumbal- und Abdominalneuralgien, die durch den durch Verengerung der Intervertebrallöcher bei hochgradiger Kyphoskoliose hervorgerufenen Druck auf die Spinalnerven bedingt sind.

Die Todesursache bei Kyphoskoliose ist meist eine Herzinsufficienz; primärer Herztod wurde in 44, sekundärer (Pneumonie etc.) in 72 Fällen beobachtet, d. h. 116mal von 195 angegebenen Todesursachen (= 59,9 %) trat der Tod durch Herzschlag ein.

Neun aus Arbeiten von Barkow, v. Hacker, Bouvier, Watzel, Hoffa, Lejars entnommene Tafeln sind neben den fünf eigenen zur Veranschaulichung der Verhältnisse der Arbeit beigegeben.

Der Verfasser hat sein Werk nicht mehr vollendet sehen können. Auf der Reise der deutschen Tiefsee-Expedition, der er sich angeschlossen hatte, ereilte ihn ein plötzlicher Tod.

Satterthwaite (21) bespricht die Verlagerung der Brust- und Bauch-eingeweide bei Skoliotischen, und zwar treten bei der überwiegenden Mehrzahl der Dorsalskoliosen die Veränderungen der Thoraxeingeweide in den Vordergrund. Besonders das Herz erleidet bei den dorsalen Wirbelsäulenverkrümmungen mannigfaltige Veränderungen seiner Lage. Satterthwaite fühlte den Spitzenstoss im extremen Falle von Verlagerung nach links $2^1/_2$ cm von der Mammillarlinie, bei Verlagerung nach rechts 2 cm von der Mammillarlinie entfernt. Der Verfasser stimmt der Ansicht Adams bei, dass bei skoliotischen schwächlichen Mädchen, auch wenn die Skoliose nicht sehr ausgeprägt ist, häufig Herzpalpitation und Ohnmachtsanfälle auftreten, die direkt auf die Skoliose zurückzuführen sind. Therapeutisch empfiehlt Satterthwaite für diese Fälle seine ausführlich beschriebenen gymnastischen Uebungen, die am besten im Original nachzulesen sind. Diese verbunden mit Massage, Faradisation und kohlensauren Salzbädern haben Verfasser zu recht guten therapeutischen Erfolgen verholfen.

Pintschovius (16) kommt auf Grund der Prüfung der elektrischen Erregbarkeit der Rückenmuskulatur bei 14 Fällen von Skoliose, bei denen er auf der konvexen Seite stets eine erhebliche Herabminderung der Energie fand, zu dem Schluss, dass es sich bei der Entstehung der habituellen Skoliose um eine primäre Dehnung der Muskeln der konvexen Seite handle. Die Ursache dieser einseitig verminderten Energie sei in einer gewohnheitsmässigen fehlerhaften Haltung zu suchen, die die Muskeln der einen Seite zur Kontraktion veranlasse, während die Antagonisten gedehnt würden; dies sei meistens in der Pubertätszeit beim Schulunterricht der Fall.

Albert (2) theilt einen Fall von hysterischer Skoliose der Lendenwirbelsäule nach links mit, den er vor 20 Jahren beobachtete. Die Krümmung

liess sich leicht durch Zug ausgleichen. Da ein Jahr vorher eine hysterische Coxalgie vorausgegangen war und das blühend gesunde Mädchen gar keiner Schädlichkeit ausgesetzt war, hielt Albert die Skoliose für eine hysterische Kontraktur; Asa foetida innerlich beseitigte das Leiden in kurzer Zeit. Seither sah Albert keinen Fall, ein Beweis für die Seltenheit derartiger Fälle.

Wegner (27) bespricht einen Fall von hysterischer Skoliose. Die 26-jährige Frau, welche früher an Schreikrämpfen litt, hat seit 1/2 Jahr eine linkskonvexe Skoliose der Lendenwirbelsäule. Die Patientin bietet, abgesehen von einer hyperästhetischen Zone am rechten rigiden M. quadratus lumb. keine anderen hysterischen Zeichen und wird durch tägliche Suspension in acht Tagen geheilt.

Fopp (11), der nach Gussenbauer's Vorgang die bei Ischias auftretende Rückgratsverkrümmung Scoliosis neuromuscularis nennt, veröffentlicht in einer sehr ausführlichen Arbeit einen neuen, in der Beely'schen Anstalt in Berlin beobachteten Fall. Es handelt sich dabei um eine willkürlich alternirende Skoliose bei Ischias, die aber von den bisher beschriebenen Fällen insofern abweicht, als es dem Patienten möglich war, ausser der heterolog- und homolog-skoliotischen Körperhaltung auch eine solche ohne erhebliche seitliche Abweichung der Wirbelsäule einzunehmen, wobei jedoch letztere eine in antero-posteriorer Richtung veränderte Form zeigte, indem an Stelle der physiologischen Lendenlordose eine Kyphose und an Stelle der physiologischen Dorsalkyphose eine Lordose trat. Bezüglich der genaueren Angaben, besonders der Maasse, muss auf die Arbeit verwiesen werden. Fopp versucht an der Hand aller bisher aufgestellten Theorien über das Zustandekommen der Verkrümmung eine Erklärung der eigenthümlichen Formveränderungen der Wirbelsäule in seinem Falle, giebt aber selbst zu, dass die vollständige Erklärung des Leidens und der dasselbe begleitenden Erscheinungen noch weiterer Erfahrungen und Untersuchungen bedarf.

Sachs (20) berichtet über vier Fälle von Entlastungs- oder Entspannungsskoliose, welchen Namen er dem der Ischias scoliotica oder dem von Erben angegebenen der Ischias neuralgica vorzieht, die eine eigenartige, in der Litteratur kaum beschriebene und anscheinend nur auf traumatischer Basis entstehende Form derselben darbieten. Sämmtliche Fälle gleichen einander sehr, sowohl in ätiologischer Beziehung als auch in dem objektiven Befunde, was genau beschrieben wird. Im weiteren werden die Fälle epikritisch beleuchtet, und versucht darauf Verfasser die Frage der Ursache der eigenartigen Haltung zu erklären. Er kommt dabei zu der Ansicht, dass in den vorliegenden Fällen die Ursache nur ihren Sitz unmittelbar vor der Lendenwirbelsäule haben kann, und nimmt an, dass an dieser Stelle sich irgend ein chronisch verlaufender entzündlicher Prozess abspielen muss. Zum Schluss theilt er noch einen Fall mit, den er wegen grosser Aehnlichkeit zum Vergleich heranzieht; doch in diesem Falle handelt es sich nicht um eine Entspannungsskoliose, sondern um Simulation, wie die genaue Beobachtung ergeben hat; es ist darum äusserst wichtig, hierauf zu achten, bei Ausstellung von Gutachten für Berufsgenossenschaften resp. Schiedsgerichte.

Etoret (8) hat genaue Untersuchungen über den Verlauf des Nervus ischiadicus und cruralis an Leichen vorgenommen; der Nervus cruralis verläuft zunächst ventral- und lateralwärts, erreicht 1 1/2—3 cm unterhalb des Poupart'schen Bandes seinen am meisten ventral- und lateralwärts gelegenen Punkt und biegt hier sich wieder medial- und dorsalwärts um. Der Nervus

ischiadicus verläuft lateral- und dorsalwärts bis zur Höhe des oberen Randes des Trochanter major und biegt hier etwas medialwärts gerichtet in die sagittale Ebene ein. Nach Leichenexperimenten wird der N. cruralis durch Flexion, der N. ischiadicus hauptsächlich durch Abduktion entspannt.

Dieselben Stellungen suchen die Patienten einzunehmen, um die affizirten Nerven zu entspannen.

Denucé (7) vertritt die Ansicht, dass es überhaupt keine Scoliosis ischiadica giebt, dass vielmehr der als Scoliosis ischiadica bezeichnete Symptomkomplex nichts anderes ist als eine Folge einer Entzündung der Symphysis sacro-iliaca; die Ischias selbst ist nur ein Symptom derselben.

Schwander (24) giebt die genauen Krankengeschichten von 29 Fällen von Skoliose, die in der Klinik des Herrn Froelich behandelt worden sind. Darunter waren 26 Mädchen und 3 Knaben von 5 bis 18 Jahren. Eine rechtsseitige Dorsalskoliose bestand 22 mal, eine linksseitige 6 mal. In drei Fällen soll eine vollständige Korrektion nach sechswöchentlicher Behandlung möglich gewesen sein, hier bestand die Erkrankung erst einige Monate bis zu einem Jahr. In 3 weiteren Fällen war kein Erfolg zu verzeichnen, während die übrigen 20 alle merkliche Besserung aufzuweisen hatten. Die Behandlung fand statt durch Apparate, durch aktive und passive Bewegungen, verbunden mit Gymnastik. Verfasser kommt zu folgenden Schlüssen:

1. Die Skoliose des Kindesalters setzt sich zusammen aus einer spiralförmigen Torsion der Wirbelsäule.

2. Sie wird hervorgerufen durch eine spezifische Erkrankung des Knochens, die als Spätform der Rachitis und mit dieser identisch aufzufassen ist, und zwar in der Reihenfolge der Erweichung, der Deformirung und der Sklerose.

3. Die Entwickelung dieser Form der Rachitis an den Wirbelkörpern dauert gewöhnlich 5—15 Jahre. Ausnahmsweise werden die drei Stadien der Entwickelung in drei Jahren vollzogen.

4. Mit Hülfe der Radiographie kann man sich genaue Aufschlüsse über den Grad der Rückgratsverkrümmung verschaffen, auch prognostisch ist sie von Bedeutung.

5. In einigen wenigen Fällen wird die orthopädische Behandlung, wenn sie methodisch und ausdauernd durchgeführt wird, vollständige Heilung erzielen, bei der grossen Mehrzahl der Fälle wird man sich mit einer merklichen Besserung begnügen müssen.

Barwell (4) führt den Umstand, dass die Therapie der Skoliose immer noch zu den wenig dankbaren Thätigkeiten des Arztes gehört, darauf zurück, dass in vielen Fällen die primäre Ursache der Erkrankung in einer abnormen Stellung des Beckens liegt, die vielfach übersehen und meistens nicht behandelt wird. Er unterscheidet drei solcher primär abnormer Beckenstellungen: 1. Schiefstellung (obliquity), Drehung des Beckens um eine sagittale Achse, 2. seitliche Verschiebung (amesiality) und 3. Drehung (version) um die vertikale Achse.

Die Ausführungen über Schiefstellungen bieten nichts Neues.

Die seitliche Verschiebung, amesiality, entsteht nach Barwell hauptsächlich durch einseitige Belastung beim Schreiben, rechtsseitige Verschiebung erzeugt Lenden- oder Totalskoliose nach hinten und umgekehrt.

Die Entdeckung der Version nimmt Barwell für sich in Anspruch. Sie besteht, wie gesagt, in einer Rotation des Beckens (und mit ihm des

Oberkörpers) um die vertikale Achse bei normal stehenden Füssen, wäre also im Grunde eine falsche Stellung in den Hüftgelenken. Wird das Kind von seiner Umgebung angewiesen, die nach hinten rotirte Schulter (z. B. die linke) vorzunehmen, so thut es das, ohne die fehlerhafte Stellung des Beckens zu ändern. Es resultirt daraus eine Rotation der Lendenwirbelsäule nach links, der Brustwirbelsäule nach rechts und damit die Anlage zur S-förmigen Skoliose. Symptome dieser Stellungsanomalie des Beckens sind: Scheinbare Verbreiterung der dem Untersuchenden näheren Beckenhälfte bei Betrachtung genau von hinten (die Stellung der Fersen rechtwinkelig zur Gesichtslinie des Beobachters ist massgebend), Vorspringen der einen Hinterbacke bei Betrachtung von oben, Vorstehen des anderen Knies nach dem Niedersetzen bei unveränderter Fussstellung.

Weshalb Barwell diese drei Stellungsanomalien des Beckens, von denen die ersten zwei natürlich stets mit seitlichen Biegungen der Lendenwirbelsäule verbunden sein müssen, für das primäre Moment und nicht für die Folge einer beginnenden Skoliose hält, sagt er hier nicht. In einer Notiz im Brit. Med. Journ. 1897, p. 335 über denselben Gegenstand theilt er mit, dass er in der Praxis Fälle beobachtet hat, wo diese Stellungsanomalien der einzige Befund waren und im weiteren Verlauf eine Skoliosenbildung zur Folge hatten.

Die Therapie besteht in verschiedenen Uebungen, die den Zweck haben, den Patienten — natürlich soweit nicht Verkürzungen etc. vorliegen — wieder an normale Beckenhaltung zu gewöhnen. Ebenso werden verschiedene neue oder nach alten modifizirte Uebungen zur Behandlung der Skoliose angegeben. Sie erscheinen zum grossen Theil sehr zweckmässig, müssen aber der vielen Details wegen im Original nachgelesen werden. —

Seiner alten Feindschaft gegen jeden Stützapparat in der Behandlung der Skoliose giebt Barwell zum Schluss in kräftigen Worten Ausdruck.

Hoffa (14) weist darauf hin, dass in der Therapie der Skoliose die ausschliessliche Korsettbehandlung Ungenügendes leistet, dass sie vor allem auf die Reklination der Wirbelsäule, den Verband der physiologischen Krümmungen, nicht einwirkt. Es gilt daher die Wirbelsäule zunächst durch Gymnastik und modellirendes Redressement zu mobilisiren, sie dann erst in einer der pathologischen entgegengesetzten Lage zu fixiren, um den Wirbeln die Möglichkeit zu geben, ihre normale Gestalt wieder zu gewinnen. Hoffa beschreibt dann ausführlich sein „aktives Redressement“: Kompensiren der Lumbalskoliose durch Senkung der konkavseitigen Beckenhälfte und Kontraktion der konvexseitigen Lumbalmuskulatur; Umkrümmung der Dorsalskoliose durch Verschiebung des Rumpfes nach links (eine rechtsseitige Dorsalskoliose angenommen) und Kontraktion der rechtsseitigen Rücken- und Schultermuskulatur, während die rechte Hand auf den Rippenbuckel direkt, die linke im Nacken ruht; — schliesslich — was erst nach einiger Uebung gelingt, — gleichzeitige Ausführung beider redressirender Bewegungen (vier Abbildungen).

Ist auf diese Weise nach mehreren Versuchen die Wirbelsäule beweglich geworden, so wird in überkorrigirter Haltung ein Gipskorsett angelegt, und zwar bei leichter Skoliose, während das Kind sich selbst redressirt. Die bei dieser Stellung entstehende Lordose, deren Erhaltung für die Wiedererlangung der physiologischen Krümmungen wichtig ist, wird durch Herablegen des Gipskorsetts bis an den rechten Oberschenkel (bei rechtsseitiger

Dorsalskoliose) fixirt. — Bei sehr ausgesprochener Skoliose wird in Calot'scher Horizontalsuspension unter energischem Zug an Kopf und Füssen ein Gipskorsett von den Achseln bis zu den Trochanteren angelegt; bevor der Gips erstarrt ist, wird auf die Stelle des Rippenbuckels manuell ein redressirender Druck ausgeübt.

Je nach der Schwere des Falles liegt der Gipsverband 2—4 Monate, wird jedoch nach den ersten 14 Tagen zur Kontrolle gewechselt. Die Nachbehandlung hat in Massage und Gymnastik zu bestehen und erfordert, wenn sie erfolgreich sein soll, dauernde ärztliche Aufsicht, also Aufnahme in eine orthopädische Anstalt.

Schulthess (23) will die Korsettbehandlung zurückgedrängt wissen. Nach seinen Erfahrungen scheint eine lange Korsettbehandlung den Rippenbuckel zu vermehren; bei Einschaltung des Korsetts in die anderweitige mechanische Behandlung nimmt die Torsion nicht mehr in dem Maasse ab, wie vorher, oder sie wird geradezu vermehrt. Nach Beendigung der im Institute geübten Behandlungsmethode nimmt bei Fortsetzung der Korsettbehandlung die Torsion wieder zu. Das Korsett darf — wenn überhaupt indizirt — nur einige Stunden des Tages gewissermassen übungsweise getragen werden. Ohne anderweitige mechanische Behandlung ist das Korsett direkt zu verwerfen. Ein geschlossenes Gipskorsett darf nicht verwendet werden.

Roth (19) berichtet über 1000 konsekutive Fälle von seitlicher Verkrümmung der Wirbelsäule, die er innerhalb des Zeitraums von 9 Jahren, 1883 bis 1892, in der Privatpraxis behandelt hat. Das Wesentliche bei der Behandlung besteht darin, dass Roth nur gymnastische Uebungen verbunden mit leicht redressirenden Manipulationen ohne irgendwelche Ausübung von Gewalt anwendet (Posture and Exercise). Die Patienten müssen lernen zunächst mit Hülfe des Arztes, der einen Theil der Uebungen selbst leitet, ihre schlechte Haltung selbst zu korrigiren und auch bei ihren täglichen Verrichtungen immer die beste Stellung der Wirbelsäule einzunehmen. Die erste Aufgabe des Arztes ist es, den Patienten beizubringen, in welcher Weise der beste Ausgleich der verkrümmten Wirbel zu geschehen hat und stets darauf hinzuwirken, dass der Patient diese Stellung (Keynote) immer länger beizubehalten lernt. Verfasser verwirft im Allgemeinen jede Anwendung von Stützapparaten, Korsetten u. s. w. und erkennt ihre Berechtigung nur in den Fällen an, wo eine vollständige Lähmung der Rückenmuskulatur besteht, so dass die Patienten nicht im Stande sind, irgend welche Korrektion der Wirbelsäule auch nur für einige Sekunden aufrecht zu erhalten.

Im günstigsten Falle könne man durch Stützapparate verhüten, dass die knöcherne Deformität weiter schreite, eine wirkliche Heilung könne man auch in leichteren Fällen dadurch nicht erzielen.

Da Verfasser beobachtet hat, dass in 56,5 % seiner Fälle ausgesprochener Flachfuss bestand, so verlangt er in diesen Fällen auch eine Behandlung des letzteren, die er durch sehr zweckmässige Uebungen der Füsse einleitet. Verfasser legt ferner viel Gewicht auf Bewegungen im Freien (Spaziergänge, Tennisspiel u. s. w.) und auf eine zweckmässige, vor allem nicht einschnürende Bekleidung. Im Allgemeinen erstreckt sich die Dauer der Behandlung auf drei Monate mit $^3/_4$ stündlichen täglichen Uebungen, und will Verfasser dadurch in den Fällen, wo noch keine knöcherne Deformität besteht, fast stets Heilung erzielt haben, während bei Vorhandensein von knöchernen Veränderungen eine merkliche Besserung erreicht wird. Um die letztere dauernd zu

gestalten, verschreibt Roth eine Reihe von täglichen Uebungen im Sinne der Korrektion der Verkrümmung und hat dann bei einer ganzen Reihe von Fällen nach Jahren (1—6) sich davon überzeugen können, dass kein Recidiv eingetreten ist.

Als ursächliches Moment für die seitlichen Verkrümmungen der Wirbelsäule spielen nach dem Verfasser konstitutionelle Schwächezustände eine grosse Rolle, bei der ärmeren Bevölkerung vorwiegend die Rachitis. Auf hereditäre Belastung legt Roth ebenfalls viel Gewicht und führt unter seinen 1000 Fällen 297 an, die erblich belastet sein sollen. Prädisponirend wirkt im wesentlichen die schlechte Haltung beim Schreibakt.

Wenn wir auch nicht mit dem Verfasser darin übereinstimmen, dass bei der Behandlung der Skoliose jeder Apparat und jedes Korsett zu entbehren sind, so müssen wir doch anerkennen, dass er durch sehr einfache Mittel, wie es scheint, sehr gute Resultate erzielt hat. Auffallend ist es für uns, dass der Verfasser, welcher mit Recht so viel Gewicht auf eine Wiederherstellung der geschwächten Muskelthätigkeit legt, sich gänzlich des doch allgemein als günstig bekannten Einflusses der Massage enthält.

Vulpius (26) führt aus, dass im Gegensatz zu den Fortschritten der Behandlung auf anderen Gebieten der Orthopädie wir bei der Skoliose — in Ermanglung von neuen Methoden — die alten zu verbessern bemüht sein müssen. Er empfiehlt die Behandlung im Streckbett des Nachts, während der Tag zur mobilisirenden Behandlung benützt wird. Das Gipsbett, in das er die Kinder des Nachts legt, muss dem stark gestreckten Rumpfe anmodellirt sein, damit es die seitliche Verschiebung konzentrirt. Der Buckel wird durch eingelegte Polster redressirt. Das Gipsbett wird auf ein Gleitbrett gelegt und ausserdem auf der Höhe des Krümmungsscheitels geteilt, um das Maximum der Zugwirkung eben dorthin zu verlegen. Zur Nachbehandlung empfiehlt er ein Stützkorsett. Vulpius ist mit den Resultaten dieser Methode zufrieden.

Redard (18) ist für die gewaltsame Streckung der Skoliosen in den Fällen, in welchen man mit den gewöhnlichen Hülfsmitteln nicht zum Ziele kommt. Nach vorausgegangener Mobilisirung der Wirbelsäule redressirt er die weniger schweren Fälle in einer Sitzung, die schweren in mehreren in 2—3 Monaten auf einanderfolgenden Sitzungen. Die erreichte Streckung wird im Gipskorsett fixirt.

Fröhlich (12) konstatirt zunächst, dass man in Frankreich die Behandlung der Skoliose bis in die letzte Zeit hinein etwas sehr vernachlässigt habe im Gegensatz zu Deutschland und Amerika.

Ausgehend von den pathologisch-anatomischen Befunden schildert Verfasser dann an der Hand von 13 Abbildungen das von ihm in der orthopädischen Klinik der Universität zu Nancy geübte Verfahren, das sich in keinem wesentlichen Punkte von den uns bekannten therapeutischen Massnahmen unterscheidet. Wir sehen da unter anderen die Barwell'sche Schlinge, den Wolm nach Lorenz und Dolega, den Detorsionsapparat nach Beely etc. Bezüglich der Korsettfrage steht er auf einem bejahenden Standpunkt. Le corset ne redresse rien, il aide à maintenir le redressement obtenu par les exercices orthopédiques.

Am Schluss betont er die Bedeutung des Röntgenverfahrens für die Prognose und zur Kontrolle der Behandlungsresultate.

Radike (17) bringt nach Besprechung der bisher gebräuchlichen Redressionsapparate die Beschreibung eines von Beely konstruirten Skoliosebarren.

Der Apparat ist für alle Formen der Skoliose brauchbar; die Patienten können im Sitzen gut fixirt werden; es findet gleichzeitig eine Ueberkorrektion und Mobilisirung der Skoliose statt.

Schwarz (22) benützt zur Streckung der Wirbelsäule bei schweren Skoliosen nach dem Prinzip des modellirenden Redressements die Kopfsuspension im Beely'schen Rahmen und Kontraextension an den Füssen mittelst geeigneter Vorrichtungen.

Blencke (6) empfiehlt zu Beginn seiner Arbeit dringend, Stützapparate, wenn solche nöthig sind, nicht von einem Bandagisten, sondern nach Angabe eines Arztes anfertigen zu lassen, denn nur ein Arzt kann die richtigen therapeutischen Massnahmen treffen. So soll man nicht, wie dies häufig geschah, eine beginnende Skoliose mit Geradhaltern behanden, die das Leiden in solchem Falle zwar verdecken, aber nie heilen können. Verfasser weist darauf hin, dass die heutige Skoliosenbehandlung im Anfangstadium darauf beruht, das Leiden durch Gymnastik und Massage zu bekämpfen und führt dann weiter aus, in welcher Weise diese Manipulationen bei den einzelnen Patienten vorzunehmen sind. Es ist dies eine Behandlungsmethode, die sich in den letzten Jahren auch in der Hoffa'schen Klinik gut bewährt hat und weiter mit gutem Erfolge geübt wird.

Tumoren der Wirbelsäule, des Rückenmarks und seiner Häute. Spina bifida.

1. Barbarin et Devé, Malformations congénitales multiples; spina bifida lombo-sacré antérieur; ektrophie de la vessie; hernie ombilicale. Bull. et mém. de la soc. anat. 1899. Mars.
2. Benvenuti, Tumori del midollo spinale. Durante's Festschrift vol. II.
3. Beurmann et Delkerm, Un cas d'Hypertrichose lombaire. Soc. de Dermatologie et de Syphilographie 1899. Nr. 5.
4. Brauner, Ein Fall einer kongenitalen teratoiden Mischgeschwulst in der Kreuz-Steissbeingegend. Dissert. Würzburg 1898.
5. Cross, Ein Fall von im Fötalleben geheilter Spina bifida. Jahrbuch für Kinderheilkunde 1899. Bd. L. p. 434.
6. Hagen-Torn, Ein operativ behandelter Fall von angeborener Sakralgeschwulst beim Erwachsenen. v. Langenbeck's Archiv. Bd. LX. Heft 3.
7. Halban, Heilung einer Spina bifida sacralis durch Osteoplastik am 13. Lebenstage. Sitzungsbericht der k. k. Gesellschaft der Aerzte in Wien 1899. 3. Februar.
8. Heurtaux, Fibrome volumineux du cas d'origine intrarachidienne. Bull. et mém. de la soc. de chir. de Paris. T. XXIV. p. 756.
9. Jaeger, Ein weiterer Beitrag zur Kasuistik der Spina bifida occulta mit lokaler Hypertrichosis. Dissert. Strassburg 1899.
10. Kermauner, Ein Alveolarsarkom des Kreuzbeines. Wiener klin. Wochenschrift 1899. Nr. 38.
11. Kiderlen, Die teratoiden Geschwülste der Kreuzbeingegend vom klinischen Standpunkt nebst Mittheilung eines einschlägigen Falles. Deutsche Zeitschrift für Chirurgie 1899. Bd. 52. p. 87.
12. Piollet, Nevrome plexiforme de la région lombaire. Société des sciences médicales de Lyon 1899. Nr. 44.
13. J. J. Putnam and J. C. Warren, The surgical treatment of tumors within the spinal canal. Amer. journ. of the med. sciences 1899. October.
14. O. Quante, Zwei Fälle von Rückenmarkstumor. Diss. Kiel 1899.
15. M. Salaghi, Malformazione della rachide e contenuto, e loro cura. Dissertazione. (Angeborene Missbildungen der Wirbelsäule und ihres Inhaltes und deren Behandlung. Dissertation.) Cremona. Tip. sociale 1898. Archivis di Ortopedia del Pauzeri (Mailand) 1899.
16. Schlesinger, Beiträge zur Klinik der Rückenmarks- und Wirbeltumoren. Jena 1898.

17. Schmidt, Ueber die operative Behandlung der Myelocele spinalis. 71. Versammlung deutscher Naturforscher und Aerzte.
18. Sieglitz, Ein Fall von angeborenem Tumor coccygeus. Dissert. Heidelberg 1899.
19. Slajmer, Die Behandlung der Spina bifida, mit besonderer Berücksichtigung der Heteroplastik. Vortrag, gehalten im Aerzteverein in Agram. Oktober 1899. Wiener med. Wochenschrift 1900. Nr. 12.
20. P. Stolper, Die angeborenen Geschwülste der Kreuzbeingegend.
21. Whitehead, Meningocele. Abtragung des Sackes. Annales de médecine et chirurgie infantiles 1898. Nr. 9.
22. G. Wieting, Zur Anatomie und Pathologie der Spina bifida und Zweitheilung des Rückenmarks.

Stolper (20) giebt eine Uebersicht über die sakralen Geschwülste und unterscheidet:

I. Geschwülste, welche entstehen durch den Zusammenschluss der embryonalen Komponenten des unteren Stammesendes:
   1. Dermoidcysten und Fisteln.
   2. Aussackungen des Rückgratinhaltes, einschliesslich der Spina bifida occulta.

II. Geschwülste durch doppelte Keimanlage.
   1. Vollkommene Doppelbildungen,
   2. Vollkommenere Doppelbildungen (freie, subcutane Parasiten).
   3. Parasitäre, cystische Mischgeschwülste, embryoide Geschwülste.

Am Schluss der Arbeit rekapitulirt Stolper kurz in Thesenform die Ergebnisse seiner Untersuchungen, denen 10 eigene Beobachtungen, wie ein sorgfältiges Studium der Litteratur zu Grunde liegen.

Brauner (4) giebt in seiner Arbeit einen geschichtlichen Ueberblick über die Stellung und Eintheilung der Tumoren der Kreuz-Steissbeingegend und veröffentlicht im Anschluss daran einen von Prof. Schönborn operirten Fall eines Tumors der Sakralgegend bei einem 7 monatlichen Kinde. Verfasser bezeichnet den Tumor auf Grund des Nachweises der verschiedenartigsten Gewebsarten nebeneinander und der fehlenden Knochenresten als eine teratoide Mischgeschwulst.

Sieglitz (18) veröffentlicht einen Fall von Exstirpation eines Sakraltumors bei einem 4wöchentlichen Kinde, den er als „Mischgeschwulst mit sarkomatösen Stellen bezeichnet. Verfasser bespricht dann die Eintheilung der Sakraltumoren, die durch sie verursachten Störungen und die Behandlung.

Schlesinger (16) giebt an der Hand von 151 Sektionsprotokollen einschlägiger Fälle des Wiener allgemeinen Krankenhauses und gestützt auf zahlreiche eigene Beobachtungen eine erschöpfende Darstellung der Frequenz, Topographie und des Verlaufs der Tumoren und Granulationsgeschwülste des Rückenmarks und der Wirbelsäule mit vielen praktisch wichtigen, diagnostischen und therapeutischen Bemerkungen und Anhaltspunkten.

Piollet (12) stellt einen kongenitalen Tumor vor, der durch Operation von einem 14½jährigen Mädchen genommen wurde. Von der Geburt an war der Tumor fortwährend gewachsen. Seine Basis war in der Lumbalgegend, zur Zeit der Operation reichte der Tumor bis zu den Kniekehlen. Sein Gewicht betrug 4 k 200 g. Die makroskopische Untersuchung ergab ein plexiformes Neurom. Die mikroskopische Untersuchung steht noch aus.

Hagen-Torn (6) bringt die Krankengeschichte eines operirten Falles von angeborener Sakralgeschwulst, bei dem es sich um ein zweifelloses Teratom handelt; er erblickt in diesem Falle eine Unterstützung der Stolper'schen

Anschauung, dass mit Ausnahme mehrerer Formen der Spina bifida, der Cysten und Fisteln alle angeborenen Sakraltumoren als durch doppelte Keimanlage entstanden zu betrachten seien.

Kiederlen's Patient ist eine 24jähr. Frau, bei welcher eine kindskopfgrosse Geschwulst per operationem entfernt wird. Sie bildete eine einkammerige Cyste mit 3 rundlichen, blind endigenden Ausstülpungen, überall von einer sammetartigen, der Darmschleimhaut gleichenden Schleimhaut ausgekleidet. Die Cyste lag unter der Glutäalmuskulatur und erstreckte sich neben dem Rektum in das Cavum ischio-rectale, die Vagina und den Uterus vor sich herdrängend. Die mikroskopische Untersuchung ergab, dass es sich um eine teratoide Mischgeschwulst handelte. Verfasser kommt zum Schlusse seiner Behandlung über angeborene Sakraltumoren zu folgenden Sätzen:

1. Im Hinblick auf das Fortschreiten der entwickelungsgeschichtlichen Forschung lässt sich noch keine bestimmte Grenze zwischen den monogerminalen und parasitären Sakraltumoren ziehen.

2. Die ganz oder theilweise präsakral sitzenden Steissgeschwülste bilden in klinischer und therapeutischer Beziehung eine gemeinsame Gruppe: Da sie rasch wachsen können, sind sie möglichst bald zu exstirpiren ohne Rücksicht auf das oft noch sehr jugendliche Alter des Patienten, der ohne Operation wahrscheinlich zu Grunde geht. Bei älteren Personen lassen die Beschwerden, bei Frauen die erhöhte Gefahr einer Entbindung dringend die Indikation zur Entfernung des Tumors stellen. Die Operation selbst hat eine gute Prognose.

3. Die Operationsmethode ist eine atypische, die topographischen Verhältnisse berücksichtigend.

Schliesslich stellt Verfasser noch aus der Litteratur 122 einschlägige Fälle zusammen.

Kermauner (10) hat in der Litteratur nur 5 Fälle von erworbenen Geschwülsten des Kreuzbeins gefunden. Er veröffentlicht einen neuen, in der Grazer chirurgischen Klinik operirten Fall mit genauem Bericht über den Befund der mikroskopischen Untersuchung des Tumors. — Im Anschluss an einen Fall bildete sich bei dem 43jährigen Patienten eine Geschwulst über dem Kreuzbein, die 7 Monat nach dem Trauma exstirpirt wurde. Die Operation verlief glatt, Patient wurde nach 2 Monaten mit einer kleinen Wundhöhle entlassen. Nach 1 1/2 Jahren lebte er noch und arbeitete, litt aber an heftigen Rückenschmerzen wohl in Folge eines lokalen Recidives. — Interessant an der Operation ist, dass das Kreuzbein unterhalb des ersten Kreuzbeinwirbels resezirt wurde, ohne dass später irgend welche Nervenerscheinungen auftraten; wahrscheinlich waren durch die Geschwulstbildung die Nervenstämme verlagert. — Die mikroskopische Untersuchung der kindskopfgrossen Geschwulst ergab deutlich alveolären Bau, epitheloide Zellen in bindegewebigem Gerüst. Als Ausgangspunkt kann mit grösster Wahrscheinlichkeit die Dura mater angesprochen werden.

Beurmann und Delherm (3) schilderten einen Fall von rautenförmiger Hypertrichosis der Lendengegend bei vollkommen normaler Haut und sonstig vollkommen normalem Befinden. Der Vater der Patientin ist epileptisch. Im Uebrigen weist die Ascendenz keinerlei Anhaltspunkte zur Erklärung der auffallenden Anomalie auf.

Putnam und Warren (13) vervollständigen die von anderen Autoren begonnene Statistik der Tumoren des Wirbelkanales und steuern selbst 3 eigene Fälle bei.

In einem Falle handelt es sich um eine olivengrosse, nicht näher beschriebene Geschwulst der Pia mater, die in der Höhe des 9. Brustwirbels links liegend zu schweren linksseitigen Kompressionserscheinungen geführt hat. Die Geschwulst liess sich nach Incision der Dura leicht ausschälen; die Operation führte zu beträchtlicher Besserung. Im 2. Fall wird ein Pat. wegen eines bereits 15 Jahre bestehenden Endothelioms des Rückenmarkes operirt; die Operation bleibt in Folge Erkrankung des Markes in seiner ganzen Dicke unvollendet, führt aber trotzdem zu 4 Jahre anhaltender Besserung. Wegen erneuter Beschwerden Wiederholung der Operation; Mark noch mehr verdickt; Operation beschränkt sich auf Probeexcision; doch hat der Abfluss von Cerebrospinalflüssigkeit vorübergehende Besserung zur Folge. Im 3. Falle endlich handelt es sich um ein Sarkom im Kanal der Halswirbelsäule, das sich im Anschluss an eine Verletzung entwickelt und schliesslich zur Lähmung aller Extremitäten geführt hat. Das Sarkom drang ins Rückenmark ein. Curettage brachte vorübergehende Besserung.

Heurtaux (8) exstirpirte ein dem Wirbelkanal entwachsenes vom Proc. mast. bis zum Schlüsselbein reichendes Fibrom. Die Geschwulst war gestielt. Der Stiel trat durch ein Loch aus dem 2. oder 3. Halswirbel heraus. Beim Anziehen des Stieles kam Cerebrospinalflüssigkeit zum Vorschein.

Quante (14) theilt 2 operirte Fälle von Spindelzellensarkom des Rückenmarks mit. In dem einen Falle bestand Lähmung beider Beine neben gleichzeitigen Reizsymptomen; es wurde die Resektion der Bögen des 5.—10. Brustwirbels vorgenommen; die Geschwulst sass zwischen Dura und Arachnoidea, war erst nach Eröffnung der Dura sichtbar, im Uebrigen leicht herausschälbar. Ein funktioneller Erfolg blieb aus. Im zweiten Falle bestanden Parese der Beine und Harnblase und Sensibilitätsstörungen. Resektion der Dornfortsätze resp. Bögen des 10. Brust- bis 3. Lendenwirbels. Tumor sass unter der Dura rechtsseitig und drückte das Mark nach links, war leicht exstirpirbar. Tod an Meningitis.

Salaghi (15) bespricht die angeborenen Missbildungen der Wirbelsäule und ihres Inhaltes, sowie deren Behandlung in drei Abtheilungen, wovon die erste die angeborenen Missbildungen der Wirbelsäule behandelt: dieselben umfassen die Gruppe der nummerischen Varietäten der Wirbel, sowie diejenigen der Halbwirbel und der angeborenen Krümmungen der Wirbelsäule, d. h. der Skoliose, der Kyphose, der Lordose und der Lordosis reflexa (sog. Reflexion der Wirbelsäule).

Die zweite Abtheilung beschäftigt sich mit den angeborenen Missbildungen des Rückenmarkes, wozu die unvollständigen Agenesien und die bei Anencephalia beobachteten systematischen Defekte des Rückenmarkes, sowie die angeborene Hydromyelie, die Verdoppelungen des Centralkanals und die Heterotopien der grauen und der weissen Substanz des Rückenmarkes gehören. Die Hydromyelie oder Hydrorhachis interna bietet ein spezielles Interesse wegen ihres von den Autoren schon zu sehr ausschliesslich angenommenen Zusammenhanges mit der Syringomyelie.

Die dritte Abtheilung behandelt ausführlich die kombinirten angeborenen Missbildungen der Wirbelsäule und des Rückenmarks, und umgreift die verschiedenen Formen der Spina bifida. Verf. wendet den allgemeinen Namen von Rachischisis der Wirbelspalten an, während er mit dem Ausdruck Rachicele den aus dem Wirbeldefekt heraustretenden Tumor bezeichnet. Dann verwirft er den Gebrauch des Wortes Myelocele seu Hydromyelocele anstatt

Myelocystocele, da es leicht zu Verwirrungen Veranlassung giebt. Der Grund liegt darin, dass im Vergangenen die Myelomeningocele als eine Abart der sog. Myelocele angesehen wurde, während den neuen Studien zu Folge die Myelocystocele und die Myelomeningocele zwei vollständig gesonderte Formen darstellen.

Das kritische pathologisch-anatomische und klinische Studium der Spina bifida umfasst die gesammte Entwickelung desselben von den ersten veröffentlichten Beobachtungen von Zacchia und Bauhinus bis zu dem heutigen Tag, sowie das Kapitel der Diastematomyelie. Verfasser hebt unter anderem hervor, dass die Crypto-Rachischise oder Spina bifida occulta kein einheitliches anatomisches Bild darstellt, indem sowohl die Meningocele als die Myelocystocele diese Form anzunehmen vermögen. Im Gegentheil soll die Myelomeningocele von dieser Gruppe ausgeschlossen werden, da der Knochendefekt bei der Spina bifida occulta immer von normaler oder narbig aussehender Haut gänzlich bedeckt erscheint. Wenn ferner bei einer Spina bifida occulta zugleich angeborene Krümmungen der Wirbelsäule und seitliche Spalten der Bögen bestehen, wird man die genauere Diagnose von Myelocystocele aufstellen dürfen.

Beim Studium der Aetiologie und Teratogenese der Spina bifida bekämpft Verfasser die theilweise oder durchaus irrthümlichen Hypothesen von Dareste u. a., welche bloss einige, aber nicht alle Formen der Spina bifida zu erklären im Stande sind. Verfasser bezieht sich auf die teratogenetischen Versuche, welche von O. Hertwig (1892) an Eiern der Rana temporaria angestellt wurden, und kommt zu dem Schlusse, dass die verschiedenen Formen der Spina bifida von einer einzigen Ursache, nämlich von einer mehr oder weniger ausgedehnten und unter den Keimblättern verschiedentlich vertheilten Entwickelungshemmung abhängen, deren erster Ursprung aller Wahrscheinlichkeit nach in der Polyspermie oder Ueberschwängerung gelegen ist und deshalb auf abnorme schon vor der Schwängerung bestehende Zustände des Eies zurückgreift.

Betreffen die ursprünglichen Anomalien (Regelwidrigkeit) des Keimes und die darauffolgende Entwickelungshemmung sowohl das Mesoderm als das Ektoderm, so wird die Myelomeningocele mit unvollständigem Verschluss des Medullarrohrs und mangelhafter Bildung der Bögen, der Rückenmarkshäute und der Weichtheile des Rückens sammt der epithelialen Decke entstehen. Die Bildung des Tumors rührt von einer Flüssigkeitsansammlung in den Subarachnoidalräumen her, theils in Folge chronischer Entzündung der weichen Rückenmarkshäute, theils aus mechanischer Ursache.

Bei der reinen Meningocele mit Spaltung der Wirbelbögen betrifft der hemmende Einfluss mehr oder weniger das einzige Mesoderm, aus welchem die Bögen selbst stammen. Bei der Myelocystocele und der Myelocystomeningocele mit ihren Varietäten betrifft die Entwickelungshemmung vorwiegend das Mesoderm und giebt zu der Spaltung der Bögen sowie den abnormen Krümmungen der Wirbelsäule und den Wirbeldefekten Veranlassung; in geringerem Grade das Ektoderm, sodass der Verschluss des Medullarrohrs und seine Ueberdeckung mit Haut ermöglicht werden. Die Flüssigkeitsansammlung zwischen den Meningen bei der Myelocystomeningocele erklärt sich hier auch aus mechanischer Ursache und chronischer Entzündung der Rückenmarkshäute, beides Faktoren, welche durch eine Wechselwirkung mit einander verbunden sind.

Bei der Therapie erweist sich der Verfasser etwas skeptisch, indem er kein Vertrauen auf die hypothetische Regeneration des Rückenmarkes legt: er glaubt, dass man bloss die Meningocele und die unkomplizirte Myelocystocele operiren soll, welche im Allgemeinen kleine, mit Haut überdeckte und durch eine enge Oeffnung mit dem Wirbelkanale kommunizirende Tumoren darstellen. Die Operation kann hier ganz bequem nach dem ersten Lebensjahre ohne osteoplastische Prozesse ausgeführt werden; letztere dürfen im Gegentheil bei Meningocelen älterer Patienten mit weitem Wirbeldefekt in Folge sekundärer Resorption der Bögen ihre Anwendung finden. Die Myelomeningocele und die durch andere Missbildungen oder durch schwere funktionelle Störungen komplizirte Myelocystocele sollten im Allgemeinen ihrem Schicksal überlassen bleiben.

Der Arbeit sind die embryologischen, sowie die anatomisch-physiologischen und allgemein teratologischen Angaben beigefügt, welche für's genaue Verständniss dieser Missbildungen erforderlich waren: dann folgen zwei Kapitel, welche die in Bezug auf ihre Aetiologie und Pathogenese betrachtete Syringomyelie, sowie die angeborenen Geschwülste der Kreuz-Steissbeingegend behandeln, insofern dieselben bei der Differentialdiagnose von der Spina bifida sacralis in Betracht kommen.

Die eigenen Fälle des Verfassers sind in Form vieler gesonderter, mit der zugehörigen Erläuterung und in den litterarischen Angaben versehener Berichte zusammengebracht und sind folgende: Drei pathologische Präparate, wovon eine dorso-lumbale Myelomeningocele, eine lumbo-sakrale Meningocele und eine sakrale Meningocele.

Sechs klinische Fälle, und zwar: eine Entwickelungshemmung des Kreuz-Steissbeinabschnittes der Wirbelsäule mit Betheiligung des Rückenmarks, eine Myelomeningocele sacralis, eine Myelomeningocele lumbo-sacralis, eine Meningocele sacralis, welche sich während des intrauterinen Lebens spontan öffnete und heilte, eine Spina bifida occulta lumbo-sacralis, eine angeborene Skoliose. Letztere betraf ein zweimonatliches Mädchen, welches ungefähr ein Jahr hindurch des Verfassers eigener Methode der fortschreitenden manuellen Detorsion unterworfen und vollkommen geheilt wurde; die Stabilität des Resultates ist durch Verfolgung des betreffenden Falles für mehr als zwei Jahre bestätigt worden.

Zwei anatomische Fälle mit entsprechender histologischer Untersuchung, beide sacro-lumbale Meningocelen, welche frühzeitigen Früchten angehörten. Die eine derselben (s. pag. 29—34) war besonders interessant, insofern in der Sackwand manche ihr anhaftenden Stränge von Neuroblasten mikroskopisch nachgewiesen wurden.

Slajmer (19) giebt einen Grundriss der Geschichte der Therapie der Spina bifida, die in der vorantiseptischen Zeit als unheilbares Leiden bezeichnet werden musste. Mit dem Fortschritt der chirurgischen Technik begann man erst zu versuchen, den Knochendefekt widerstandsfähiger zu machen oder ihn plastisch zu verschliessen. Die zuerst verwendete auto-osteoplastische Methode fand wegen der Schwierigkeit, sie bei kleinen Kindern anzuwenden, wenig Nachahmer. Dagegen fand eine Reihe von Versuchen statt, den Verschluss auf andere Art zu erzielen. Slajmer verwendete in zwei Fällen, die er genau beschreibt, Celluloidplatten zu dem heteroplastischen Verschluss. Nach Verlauf von zwei Jahren befanden sich beide Patienten wohl, die Platten waren fest eingeheilt. Obwohl der auto-osteoplastische Verschluss das anzu-

strebende Ideal bleibt, stellt das Slajmer'sche Verfahren einen zweckmässigen Ersatz für die Fälle vor, in denen man aus anderen Gründen einen rein knöchernen Verschluss nicht erzielen kann. Noch nicht genügend bekannt ist allerdings, wie lange solche Platten eingeheilt bleiben, und nach welcher Zeit noch Ausstossungen von Platten stattfinden.

Wieting (22) berichtet über sechs Fälle von Spina bifida, die im Jahre 1898 im Eppendorfer Krankenhause zur Beobachtung gekommen waren. Der erste Fall stellt eine Uebergangsform der Rachischise zur Myelomeningocele dar; im zweiten handelt es sich um eine Myelomeningocele sacralis. Im dritten Falle bestand eine Meningocele mit hochgradiger Entwickelungsstörung des Rückenmarkes, im vierten endlich eine reine Meningocele. Die drei ersten Fälle gingen ad exitum, im vierten Falle wurde die Meningocele operirt; die Operation bestand in Ausschneiden eines Querovals aus der Cyste, Spaltung einer 2 cm tiefer gelegenen verkleinerten Cyste, Vernähung der letzteren nach Entleerung ihres flüssigen Inhaltes, Vereinigung der Haut. Das Kind starb nach acht Wochen an Enteritis und Pneumonie. Im fünften Falle wurde die Trägerin der Meningocele erst in ihrem 22. Lebensjahre operirt. Dennoch völlige Lähmung der unteren Extremitäten und der Blase und des Mastdarms. Im sechsten Falle wurde an einem $^3/_4$ Jahre alten Knaben die Cystenflüssigkeit durch einfache Incision abgelassen. Die Flüssigkeit sammelte sich zwar nicht wieder an, doch gingen die Störungen an den unteren Extremitäten weiter.

Im Anschluss daran giebt Wieting eine detaillirte Schilderung der Entwickelungsgeschichte und pathologischen Anatomie der Spina bifida. Er kommt dann auf die Therapie zu sprechen und empfiehlt die Operation vorzunehmen, wenn keine oder doch wenigstens keine schweren Lähmungen und keine grösseren Defekte im Centralnervensystem anzunehmen sind; beim Bestehen spastischer Erscheinungen könnte etwa zunächst eine probeweise Entleerung des Sackes in Betracht kommen.

Benvenuti (2) hat zwei Fälle von Rückenmarksgeschwülsten studirt und beschrieben. Aus seinen Untersuchungen lassen sich folgende Schlüsse ziehen: 1. Es giebt Sarkome der Pia mater des Rückenmarks, die sich nicht nur auf diese ganze Meninge verbreiten, sondern auch das Rückenmark invadiren und sich innerhalb derselben auf langer Strecke entwickeln können, so das symptomatologische Bild der intramedullären Tumoren gebend; 2. bei Vorhandensein von schweren klinischen Erscheinungen, die darauf hindeuten, dass die verschiedenen Bestandtheile des Rückenmarks progressiv in Mitleidenschaft gezogen sind, muss deshalb der Kliniker die Möglichkeit eines sich in der obenbeschriebenen Weise verhaltenden Sarkoms der Pia mater annehmen; 3. die Entwickelung der intramedullären Tumoren besonders der grauen Substanz und dem ventralen Theil der Hinterstränge entlang wird wahrscheinlich nicht so sehr durch den grösseren Gefässreichthum dieser Substanz im Vergleich zur weissen bedingt, als vielmehr durch das Lymphgefässsystem und die Anordnung der Fasern und der Neuroglia des Rückenmarks; 4. die Degenerationsprozesse der intramedullären Tumoren können zur Bildung von syringomyelitischen Hohlräumen Anlass geben; 5. die mediale Schleife ist nur die Fortsetzung des sensitiven Bündels, das vermittelst der Bogenfasern in den Goll'schen und Burdach'schen Kernen seinen Ursprung nimmt; 6. die von Seiten des Mastdarms und der Blase gegebenen Krankheitserscheinungen stehen mit einer Läsion des Markkegels in Beziehung.

Barbarin und Devé (1) beschreiben einen Fall von Spina bifida der Lumbalgegend und des Kreuzbeins, welcher ausserdem durch eine Ektopie der Blase und eine Umbilikalhernie komplizirt war. Die Schambeine standen 4 cm auseinander, die vordere Bauchwand vom Nabel abwärts fehlte vollständig und an ihrer Stelle befanden sich die zwei übereinander liegenden Tumoren, welche die erwähnte Umbilikalhernie und ektopirte Blase repräsentirten. Das Kind lebte noch acht Tage, bei der Sektion fand sich, dass der 3. bis 5. Lendenwirbel, sowie das ganze Kreuzbein einen breiten Spalt in der Mitte aufwiesen, welcher die Wirbel und das Kreuzbein in seiner ganzen Kontinuität von vorn nach hinten durchsetzte und durch feste Bänder verschlossen war. Die Verfasser machen auf die Seltenheit der Spina bifida anterior aufmerksam und knüpfen daran eine Betrachtung über das Zustandekommen dieser Abnormität an, von der allerdings die Grundursache, weshalb sich die knorpeligen Vollwirbel nicht vereinigen, bis jetzt noch vollkommen dunkel ist.

Eröss (5) beobachtete bei einem gesunden, neugeborenen Kinde eine wallnussgrosse Geschwulst über dem 4. Halswirbel, die er als geheilte Spina bifida ansprechen zu müssen glaubt. Die Geschwulst machte den Eindruck eines schlaffen Hautsackes, dessen Mitte jedoch ein federkielartiges, narbenartiges Gebilde durchzog. Dieses Gebilde war mit seinem oberen Ende an die Spitze des Hautsackes angewachsen, hing aber sonst nirgends mit der Haut zusammen. Hingegen war dasselbe wieder mit dem 4. Halswirbel verwachsen; der Bogen dieses Wirbels war gespalten. Recklinghausen hat bereits nachgewiesen, das sowohl entzündliche Prozesse, als auch Neoplasmen den Verschluss der Spina bifida herbeiführen können, und Bärensprung hat bereits einen Fall von fötal geheilter Spina bifida mitgetheilt.

Whitehead (21) operirte eine 45 cm im vertikalen, 27 cm im horizontalen Umfange messende Meningocele in der Lumbosakralgegend bei einem 11 jährigen Kinde; es bestanden ausgedehnte Lähmungen.

Bei der Operation Entleerung eines halben Liters Cerebrospinalflüssigkeit, Abtragung des Sackes, Etagennaht. Abfluss von Cerebrospinalflüssigkeit nach $^1/_2$ Monat machte schliesslich eine Nachoperation nöthig; die Wunde granulirte definitiv zu; die Lähmungen bestanden fort.

Halban (7) operirte eine kleinapfelgrosse Meningocele der Kreuzbeingegend am 13. Lebenstage des Patienten. Da eine Reposition der im Bruchsack liegenden Cauda in den Wirbelkanal durch die Knochenstücke unmöglich war, schnitt Halban die Cauda weg, versenkte den Rückenmarkstumpf und vernähte darüber die Meningen. Der Knochendefekt wurde durch zwei 1 cm breite Gerüstknochenlappen geschlossen. Der Erfolg war ein sehr guter; die Geschwulst blieb dauernd beseitigt, der Kreuzbeindefekt geschlossen.

Schmidt (17) macht bei der Unsicherheit bezw. der Infektionsgefahr der bisherigen chirurgischen Myelocelenbehandlung den Vorschlag den Sack zu entleeren, ihn aber zu erhalten und zum Verschluss der Knochenlücke zu verwerthen. Er selbst hat dieses Verfahren in drei Fällen mit vollem Erfolge ausgeführt; in einem Falle versucht er die Defektdeckung noch dadurch zu verstärken, dass er den Proc. spinosus des unten angrenzenden Wirbels infrangirte und nach aufwärts schlug.

Jaeger (9) giebt zunächst einen kurzen Ueberblick über die Litteratur der Spina bifida occulta mit lokaler Hypertrichosis und veröffentlicht dann einen weiteren von Prof. Naunyn als Nebenbefund bei einem 18 jährigen

Gärtner erhobenen Fall. Letzterer zeigt über der Lendengegend ein Haarfeld, die Wirbelsäule vom 10. Brustwirbel bis zum 3. Lendenwirbel eine Spaltung, ferner als eigenthümlichen Befund eine Fistel in der Mittellinie in Gegend des 3. Lendenwirbels. Eine weitere Störung fand sich bei Patient nicht vor. Verfasser bespricht zum Schluss die genetischen Beziehungen zwischen der Hypertrichosis und der Spina bifida.

Verletzungen, chirurgische Krankheiten des Rückenmarks. Rückenmarkserkrankungen im Anschluss an ein Trauma.

1. Adamkiewicz, Ueber traumatische Tabes. Berliner klinische Wochenschrift 1899. Nr. 23.
2. G. Bailey, Traumatic hemorrhages into the spinal cord. Med. record 1899. April 7.
3. Coester, Beitrag zur Entstehung der Erkrankung des Centralnervensystems, in specie der multiplen Sklerose durch Trauma. Berliner klin. Wochenschrift 1899. Nr. 43.
4. D. L. Edsall, Dissociation of sensation of the syringomyelic type; occuring in Pott's disease. Journal of Nervous and Mental Disease. New York 1898. Nr. 3 and 4.
5. Fischer, Contusio medullae spinalis. Vierteljahrsschrift für gerichtl. Medizin. 3. F. Bd. XVII. Heft 1.
6. Goldscheider, Fall von Kompressionsmyelitis. Sitzungsbericht vom Verein für innere Medizin in Berlin vom 26. Juni 1899.
7. Köhler, Fall von Paralysis agitans nach Trauma. Monatsschrift für Unfallheilkunde 1899. Nr. 2.
8. v. Kraft-Ebing, Ueber Paralysis agitans durch mechanisches Trauma. Wiener klin. Wochenschrift 1899. Nr. 1.
9. Lembke, Ein Fall von Tabes dorsalis nach Unfall. Archiv für Unfallheilkunde. Bd. III. Heft 1.
10. Linow, Ueber die traumatische Entstehung der Paralysis agitans. Berliner klinische Wochenschrift 1899. Nr. 44.
11. Maffuci, La patologia della cauda equina e del cono terminale. Durante's Festschrift. Vol. I.
12. Müller, Untersuchungen über die Anatomie und Pathologie des untersten Rückenmarksabschnittes. Deutsche Zeitschrift für Nervenheilkunde 1899. Bd. XIV. p. 1.
13. E. S. Perman, Ein Fall von traumatischer Hämatomyelie. Hygiæa 1899. Bd. LXI. Heft 5. p. 512.
14. Sylvan Rosenheim, Ueber die pathologischen Veränderungen in einem Falle von Pott'scher Erkrankung. Aus dem anatom. Laboratorium der John Hopkins Universität.
15. Schäffer, Ein Fall von Syringomyelie mit Cheiromegalie nach Trauma. Aerztliche Sachverständigen-Zeitung 1899. Nr. 1.
16. Schmaus, Ueber den gegenwärtigen Stand der Lehre von der Commotio spinalis. Münchener med. Wochenschrift 1899 Nr. 3.
17. Spiller, Dissociation of sensation of the syringomyelic type, in Pott's disease. The Journal of Nervous and Mental Disease 1898. March.
18. Stolper, Ueber die sogenannte Rückenmarkserschütterung. Aerztl. Sachverständigen-Zeitung 1899. Nr. 15.
19. Trömmer, Tabes nach Trauma. Berliner klin. Wochenschrift. Nr. 7.
20. Wörner, Zur Kasuistik der Wirbelsäulenverletzungen. Fortschritte auf dem Gebiete der Röntgenstrahlen. Bd. II. Heft 3.

Die Beobachtungen Maffucci's (11) und anderer Autoren bewiesen, dass bei den Affektionen der Cauda equina die Symptomatologie durch die Vertheilung der sensiblen und motorischen Wurzeln bedingt wird. Deshalb wird durch die Innervationsstörungen auch keine Differentialdiagnose zwischen einer Wurzelerkrankung und einer umschriebenen Spinalläsion ermöglicht. Sobald eine Erkrankung des Knochens unterhalb der unteren Grenze des Conus terminalis vorliegt, handelt es sich um eine Wurzelaffektion. Wenn der Conus terminalis betheiligt ist, so fehlen niemals Symptome von Seiten

des Mastdarms und der Blase. Es muss also ein ano-vesikales Centrum beim Menschen im Conus terminalis vorhanden sein. Spontane Blutungen bei Meningealerkrankung können ebenso wie traumatische Blutungen ohne chirurgischen Eingriff glücklich ablaufen. Indess ist ein Eingriff bei Traumen und Neubildungen angezeigt, ohne dass sich bisher aus der Statistik genaue Indikationen für den einzelnen Fall ableiten liessen.

Müller (12) fördert hauptsächlich die normale, insbesondere die mikroskopische Anatomie, sowie die pathologisch-anatomischen Befunde des untersten Rückenmarksabschnittes durch seine eingehenden Untersuchungen. Um über die Anordnung der einzelnen Fasersysteme im Conus genaueren Aufschluss zu erhalten, wurde der Conus von Neugeborenen und Kindern in den ersten Lebensjahren untersucht. Ferner suchte Verfasser die primären Degenerationen der Hinterwurzel-Neurone bei der Tabes, sowie die sekundären absteigenden Degenerationen bei verschiedenen Querschnittserkrankungen im oberen Rückenmark bis in das unterste Rückenmarksende zu verfolgen, wie es bislang noch nicht geschehen ist. Die Veröffentlichung einer nicht geringen Anzahl von klinischen Beobachtungen bildet den Schluss der höchst interessanten Arbeit.

Rosenheim (14) giebt an der Hand eines Falles von Pott'scher Erkrankung, deren Verlauf klinisch untersucht wurde, eine genaue Beschreibung der durch Obduktion gewonnenen Präparate. Das Rückenmark wurde sofort in eine Mischung von gleichen Theilen Formalin (5 %) und Müller'scher Flüssigkeit gelegt. Die Färbung wurde nach Weigert und Marchi vorgenommen. Verfasser hält die erstere Methode für besonders geeignet in den Fällen, wo die Degeneration schon lange bestanden hat, während die Marchische Methode Aufschluss bei frischen Prozessen giebt. Ausserdem wurde noch mit Hämatoxylin und Eosin, mit Karmin und nach der van Gieson'schen und Mallory'schen Methode gefärbt. Das Kompressionsgebiet erstreckte sich von dem achten cervikalen bis zum vierten thoracischen Nerv. Innerhalb desselben schildert Verfasser die bekannten Veränderungen der Nervenfasern und Achsencylinder, ebenso der Ganglienzellen. Das bienenwabenartige Aussehen des komprimirten Rückenmarks schreibt er mit Krauss der Formalinhärtung zu, die eine Kontraktion der Neuroglia bedinge. Im Ganzen hat man das Bild einer schon längere Zeit bestehenden Myelitis vor sich mit den verschiedenen Stadien der weissen und gelben Erweichung. Entsprechend dieser langen Dauer der Erkrankung findet sich auch viel sklerotisches Gewebe.

Der genaue Befund der auf- und absteigenden Degeneration der einzelnen Rückenmarksabschnitte muss im Original nachgelesen werden. Die wesentlichsten Veränderungen befanden sich an den Hinter- und Seitensträngen, auch der Fasciculus gracilis in der Medulla war hochgradig degenerirt. Im Allgemeinen stimmen die Ergebnisse des Verfassers mit den Untersuchungsresultaten der deutschen Forscher überein, deren Arbeiten er vielfach anführt.

Edsall (4) berichtet über einen Fall von Spondylitis tub. der Lendenwirbelsäule (deutliches Vorspringen des zweiten, dritten und vierten Lendendornfortsatzes) bei einem 14jährigen Knaben. Anschliessend an einen beim Tragen einer Last erlittenen Insult der erkrankten Wirbelsäule bildete sich in einem halben Jahr eine spastische Parese beider Beine aus, verbunden mit eigenthümlich vertheilten Sensibilitätsstörungen: Die Taktilität überall vollständig erhalten; dagegen fast vollkommene Analgesie, vorne vom fünften Interkostalraum (am Sternum) bis zu den Kniegelenken, hinten etwa 5 cm tiefer be-

ginnend nur bis zum oberen Drittel der Nates. Auf demselben Gebiet vollkommener Verlust des Temperaturgefühls. — Nach zweimonatlicher Extensionsbehandlung Besserung: Sensibilität nahezu normal, noch etwas unsicher, Parese geringer. Bald wieder Verschlechterung, Paraplegie mit dauernd erhöhten Sehnenreflexen, Hypalgesie und Thermoanästhesie jetzt überall an den unteren Extremitäten mit Ausnahme der Partie vom oberen Drittel der Nates bis zu den Kniekehlen. Vier Monate später ist auch diese Partie wie der Rest unverändert.

Auf Grund des atypischen Verhaltens der Sensibilitätsstörungen nimmt Edsall eine Veränderung im Rückenmark selbst an, und zwar eine centrale Läsion (Solitärtuberkel), welche die eigenthümliche Vertheilung der Hypalgesie und Thermoanästhesie hervorrief, und nach weiterer peripherer Ausbreitung auch die bisher verschonten Partien in Mitleidenschaft zog.

Diskussion über diesen Fall in der Philadelphia Neurological Society (Nr. 3) bietet nichts Erwähnenswerthes. —

Goldscheider (6) demonstrirt im Verein für innere Medizin einen geheilten Fall von Kompressionsmyelitis. Die Myelitis hatte zur Lähmung beider Beine, Blasen- und Mastdarmlähmung geführt, war veranlast durch den Gibbus des tuberkulös erkrankten achten Brustwirbels. Unter Korsettbehandlung gingen die Lähmungserscheinungen zurück; der Gibbus besteht noch, die Caries ist ausgeheilt.

Spiller (17) macht in der neurologischen Gesellschaft zu Philadelphia darauf aufmerksam, wie sehr der früher bestehenden Ansicht, dass Sensibilitätsstörungen ausschliesslich für Syringomyelie symptomatisch seien, die letzten Beobachtungen über Sensibilitätsstörungen zumal bei Pott'scher Krankheit widersprächen. Die interessante Theorie Goldscheiders, dass in den Fällen, wo die Schmerzempfindung verloren gegangen ist, während das Tastempfinden erhalten geblieben ist, die Hinterstränge, obgleich degenerirt, doch noch die Uebertragung bestimmter Impulse vermitteln, allerdings nicht in solcher Stärke, um ein Schmerzgefühl auszulösen, erweist sich ebenfalls in vielen Fällen von Pott'scher Krankheit als zutreffend.

Germann (13) veröffentlicht einen Fall von traumatischer Hämatomyelie. Ein 51jähriger Offizier fiel von seinem Pferde auf den oberen Theil des Rückens. Bei der Untersuchung einige Stunden nach dem Unfalle wurde Folgendes konstatirt: Er war sehr angegriffen, athmete kurz, die Pupillen kontrahirt, beide Beine vollständig gelähmt, die Arme konnte er bewegen, doch war die Muskelkraft herabgesetzt, besonders in den Flexoren links. Die unteren Halswirbel waren schmerzhaft bei Berührung, somit keine Deformation der Wirbelsäule. Die Haut des ganzen Körpers bis hinauf zu den Mamillen war anästhetisch, die Arme hyperästhetisch. Den Thorax konnte er nicht bewegen, die Respiration war abdominal, er konnte mit Schwierigkeit schlucken; Harnretention. Der Zustand des Kranken besserte sich sehr schnell. Nach einigen Monaten war er vollständig hergestellt. Es wurde eine traumatische Hämatomyelie angenommen.

Wörner (20) theilt unter dem Namen „Kasuistik der Wirbelsäulenverletzungen" einen Fall von traumatischer Myelitis mit. Der Fall betrifft einen Pat., über den ein Möbelwagen hinweggegangen war. Es bestand eine Oberschenkelfraktur, kein Symptom einer Wirbelsäulenverletzung; erst 12 Stunden später traten Zuckungen auf, und am nächsten Morgen Lähmungserscheinungen; Blasen- und Mastdarmstörungen ebenfalls. Tod an Sepsis. Bei der

Sektion zeigte sich an der Wirbelsäule nur eine abnorme Beweglichkeit in der Bandscheibe zwischen 5. und 6. Halswirbel; an dieser Stelle zeigte sich auch eine weisse Stelle im Halsmark — Myelitis. Es scheint dies einer jener Fälle von Myelitiden zu sein, die ohne Verletzung der Wirbelsäule nach Traumen sich im Verlauf von Stunden oder Tagen zu entwickeln pflegen.

Bailey (2) beschäftigt sich insbesondere mit der primären, d. i. ohne Knochen- oder Knorpelverletzung entstehenden Hämatomyelie. Extramedulläre Blutungen geben keine Indikation zur Eröffnung der Wirbelsäule, primäre intramedulläre Blutungen verbieten geradezu diese Operation.

Bailey unterscheidet ausgedehnte herdförmige Blutungen, kleine herdförmige Blutungen und durch das ganze Mark disseminirte Blutungen. Die Quincke'sche Lumbalpunktion ist hierbei diagnostisch nicht zu verwerthen.

Schmaus (16) kommt auf Grund sowohl klinischer als experimenteller Beobachtungen zu folgenden das Wesen der Commotio spinalis betreffenden Schlüssen:

1. Die Erschütterung des Rückenmarkes ist von jener der Wirbelsäule zu trennen.

2. Die Lehre von der Commotio spinalis ist insofern erschüttert, als kein reiner, unkomplizirter Fall beobachtet worden ist.

3. Die Kritik muss aber auch einzelne Fälle als echte Commotio bestehen lassen, insbesondere bei Mitwirkung von anderen Verletzungen.

4. Das experimentell gesicherte Vorkommen einer direkten traumatischen Nekrose von Nervenelementen scheint geeignet, in der Theorie der Commotio spinalis eine Lücke auszufüllen.

5. Ausserdem ist als Folge der Erschütterung noch Gewebszerreissungen durch Ergüsse von Liquor cerebrospinalis eine grössere Bedeutung zuzuweisen.

Stolper (18) wendet sich gegen die Diagnose der Rückenmarkserschütterung. Nach seinen Erfahrungen sind die Fälle der sogenannten Rückenmarkserschütterung entweder

1. Fälle mit Symptomen grobanatomischer Quetschungs- oder Zerrungsläsion des Markes oder der Wirbelsäule oder aber

2. Fälle, bei denen eine Affektion der Psyche zur Erklärung des Krankheitsbildes herbeigezogen werden muss.

Fischer (5) glaubt, dass in einem Falle von Züchtigung mittelst Ochsenziemers der 5 Wochen später erfolgte Tod durch eine Schädigung der Medulla mit oder ohne Verletzung der Wirbelsäule erfolgt sei. Der Fall ist nicht ganz einwandsfrei, da es sich um eine sehr verwahrloste Säuferin handelt. Es bestand eine Lähmung der Unterextremitäten.

Cöster (3) vertritt in einem Obergutachten bei einem Falle von multipler Sklerose im Anschluss an eine einige Monate vorausgegangene Verschüttung eines Erdarbeiters durch gefrorene Erdmassen die Ansicht, dass das vorausgegangene Trauma thatsächlich das Rückenmarksleiden verschuldet habe. Die Annahme, dass eine Verletzung des Rückenmarkes oder schwere Rückenverletzung zur Entstehung der multiplen Sklerose nothwendig sei, ist — wie schon Erb früher betont hat — unrichtig.

Linow (10) theilt einen Fall von traumatischer Paralysis agitans mit, wo das Leiden sich bald an das Trauma anschloss. 5 Monate nach einer Schulterluxation begann der Tremor im verletzten Arm; 3 Jahre später war der Höhepunkt einer allgemeinen Schüttellähmung erreicht; doch blieb der Tremor im verletzten Arm ein stärkerer.

Köhler (7) beobachtete im Anschluss an eine Radiusfraktur die Entwickelung des typischen Bildes der Paralysis agitans.

v. Krafft-Ebing (8) fand unter 10 Fällen von Paralysis agitans 7 durch Trauma entstandene. Nach Krafft-Ebing nimmt die traumatische Paralysis agitans immer an der Stelle des Traumas ihren Anfang. Zum Entstehen der Krankheit gehört noch die Disposition hierfür.

Trömmer (19) beschäftigt sich mit der traumatischen Aetiologie der Tabes; rein traumatisch anzusprechende Fälle sind sehr selten; in zwei vom Verfasser beschriebenen Fällen ist der erste wahrscheinlich traumatischer Natur.

Lembke (9) berichtet über einen Fall von Tabes dorsalis im Anschluss an ein Trauma. Jeder andere ätiologische Anhaltspunkt fehlt.

Adamkiewicz (1) theilt die Krankengeschichte eines Tabikers mit, dessen Rückenmarksleiden 4 Jahre nach einer Wirbelfraktur auftrat. Adamkiewicz fasst die traumatische Tabes als eine spezielle Form der traumatischen Neurose auf; sie hat einen mehr stabilen Charakter als die gewöhnliche.

Schäffer (15) glaubt einen Fall von Syringomyelie in ursächlichen Zusammenhang mit einer 2 Jahre vorher erlittenen infektiösen Fingerverletzung bringen zu müssen.

Lumbalpunktion.

1. Bier, Versuche über die Kokainisirung des Rückenmarkes. Deutsche Zeitschrift für Chirurgie. Bd. LI. p. 361.
2. F. Brasch, Erfolge der Lumbalpunktion bei Hydrocephalus chronicus der Erwachsenen und Meningitis serosa. Zeitschrift für klin. Medizin. Bd. 36.
3. Concetti, Die Lumbalpunktion nach Quincke in der Kinderpraxis. Annales de médecine et chirurgie infantiles 1899. Nr. 8 und 9.
4. Councilman, Cerebrospinalmeningitis. Johns Hopkins Bulletin. February 1898.
5. Krönig, Die diagnostische Bedeutung gewisser histologischer und physikalischer Befunde bei der Lumbalpunktion. XVII. Kongress für innere Medizin 1899.
6. Langer, Ueber ein neues Verfahren zur Sicherung des diagnostischen Werthes der Lumbalpunktion bei der tuberkulösen Meningitis. Zeitschrift für Heilkunde. Bd. XX. p. 327.
7. Lenhartz, Lumbalpunktion bei Cerebrospinalmeningitis. Aerztl. Verein in Hamburg. Sitzungsbericht vom 13. XII. 1898.
8. Nawatzki und Arndt, Ueber Druckschwankungen in der Schädel-Rückgratshöhle bei Krampfanfällen. Berliner klin. Wochenschrift 1899. p. 662.
9. Pfaundler, Ueber Lumbalpunktion an Kindern. Jahrbuch für Kinderheilkunde 1899. XLIX. p. 264.
10. Seldowitsch, Ueber Kokainisirung des Rückenmarkes nach Bier. Centralblatt für Chirurgie 1899. Nr. 41.

Pfaundler (9) berichtet über die Erfahrungen aus 200 Lumbalpunktionen aus der Grazer Kinderklinik. Ihre Bedeutung ist sowohl eine diagnostische, als eine therapeutische. In diagnostischer Beziehung kommt namentlich der Subarachnoidealdruck in Betracht; derselbe zerfällt in 3 Komponenten, die — jede für sich — pathologischen Schwankungen unterworfen sind. Diagnostisch ist es von Wichtigkeit zu wissen, welche der 3 Komponenten an der Herstellung des abnorm hohen oder tiefen Druckes betheiligt ist. Die Komponenten sind der Elastizitätsdruck, der übertragene Gefässdruck und der hydrostastische Druck. Bei Erkrankungen im cerebrospinalen Gebiete, die mit Transsudation und Exsudation verbunden sind, ist namentlich der Elastizitätsdruck gesteigert. Exorbitant hoher Druck kommt fast ausschliesslich nur bei Meningitis tuberculosa vor; in einem Falle mass

Pfaundler 110 mm Quecksilber. Bei Meningitis tuberculosa findet in den ersten Stadien ein steiler Anstieg, im letzten Stadium ein rascher, bis zum Tode andauernder Abfall des Druckes statt. Auch die chemische Zusammensetzung der Cerebrospinalflüssigkeit gewährt diagnostische Aufschlüsse. So ist bei suppurativer und epidemischer Meningitis der Eiweissgehalt ein hoher; Zucker spricht für normalen Status oder eine nicht entzündliche Affektion, Abwesenheit reduzirender Substanzen für einen exsudativen Vorgang. Von entscheidender diagnostischer Bedeutung ist der bakteriologische Befund, insbesondere der Nachweis der Tuberkelbacillen oder der Weichselbaum-schen bezw. Heubner'schen. In therapeutischer Beziehung ist der Erfolg ein palliativer, ein symptomatischer oder ein kausaler; ein palliativer dann, wenn die Gefahr des das Leben bedrohenden manifesten Hirndruckes durch die Lumbalpunktion abgewendet wird; ein symptomatischer Erfolg wird oft gesehen bei Kopfschmerz, Hyperästhesie, Benommenheit, Delirien etc., wo nach Punktion gewöhnlich eine auffällige Euphorie auftritt. Eine kausal-therapeutische Wirkung kommt der Punktion besonders bei Hydrocephalie manchmal zu. Technische Schwierigkeiten sind nicht vorhanden.

Councilman (4) berichtet über 111 Fälle von epidemischer Cerebrospinalmeningitis. 55 mal wurde die Lumbalpunktion ausgeführt; 38 mal wurde der Diplococcus intracellularis nachgewiesen; 17mal fehlte er. Der Nachweis gelang spätestens am 29. Tage. Das Aussehen der Spinalflüssigkeit war bald klar, bald getrübt, letzteres namentlich dann, wenn die Punktion gleich zu Beginn der Erkrankung ausgeführt wurde; der Fibringehalt war schwankend. Bei frühzeitiger Punktion enthielt die Spinalflüssigkeit fast nur polynukleäre Leukocyten, bei späterer ausserdem noch epitheloide Zellen und Lymphocyten.

Concetti (3) theilt 36 Fälle von Lumbalpunktion bei Kindern mit. Das Ergebniss seiner Beobachtungen ist folgendes: Die Lumbalpunktion ist ein unschädlicher Eingriff; diagnostisch ist sie besonders werthvoll bei der akuten serösen, der infektiösen, der hämorrhagischen und zuweilen auch bei der tuberkulösen Meningitis. Quantität und Druck sind stets zu berücksichtigen. Therapeutisch verwerthbar ist die Lumpalpunktion bei Hydrocephalus in Folge seröser oder infektiöser Menigitis, bei der akuten serösen, weniger bei der purulenten Meningitis und auch der hämorrhagischen; therapeutisch unwirksam ist sie bei der tuberkulösen Meningitis, bei chronischem Hydrocephalus und bei Gehirntumoren. Im Ganzen hat Concetti 6 absolute Heilungen erzielt, die sicher der Lumbalpunktion zu verdanken sind.

Lenhartz (7) stellt im ärztlichen Verein in Hamburg einen Knaben vor, bei dem er vor einem Jahre im Laufe einer schweren Cerebrospinalismeningitis mehrere Lumbalpunktionen gemacht hat. Bei der ersten spritzte dünneiterige Flüssigkeit im Strahle hervor; bei der zweiten wurde noch ein Druck von 500 mm gemessen. Jedesmal wurden 25—30 ccm Flüssigkeit entleert. In allen Proben der Weichselbaum-Jäger'sche intracelluläre Diplococcus. Ausser den diagnostischen ist also auch der therapeutische Werth bei solchen Meningitisformen von Bedeutung. In diesem Fall war der günstige Einfluss auf den Zustand unverkennbar.

Langer (6) ist der Nachweis von Tuberkelbacillen in der durch Lumbalpunktion gewonnenen Flüssigkeit mittelst Kulturverfahreu auch dann stets gelungen, wenn die Färbungsmethoden im Stiche liessen. Der menschliche Liquor cerebrospinalis ist ein vorzügliches Kulturmittel; wird die Punktionsflüssigkeit in sterilen Eprouvetten aufgefangen, werden diese zugeschmolzen

und im Brutofen 8—10 Tage gehalten, so entwickeln sich dann am Boden der Gefässe Reinkulturen von Tuberkelbacillen. Dieselben haben die Form kleiner Knötchen und wachsen in 4—6 Wochen zur Kleinhirse- bis Korngrösse heran.

Krönig (5) bespricht nach kurzer Erörterung der physiologischen Befunde die Abweichungen bei Typhus, bei Chlorose, Meningitis serosa acuta und chronica, sowie bei Hirntumoren. Er hält die manometrische Messung, insbesondere bei Tumor cerebri, für unbedingt nöthig.

Brasch (2) bringt die Krankengeschichten von 2 Fällen von Hydrocephalus chronicus und von 5 Fällen von Meningitis serosa. In 6 von diesen 7 Fällen wurde die Lumbalpunktion ausgeführt; Verschlimmerung wurde niemals, meistens hingegen eine Besserung im Befinden und eine Abkürzung des Krankenlagers beobachtet. Wenn die Kommunikation der Ventrikelflüssigkeit mit der übrigen Cerebrospinalflüssigkeit durch irgendwelche pathologischen Vorgänge aufgehoben ist, dann allerdings kann die Lumbalpunktion keine Entlastung des Gehirns herbeiführen.

Nawratzki und Arndt (8) haben die Kocher'sche Theorie, dass die erhöhte Spannung der Cerebrospinalflüssigkeit eine wesentliche Bedeutung für das Zustandekommen der epileptischen Anfälle habe, auf dem Wege der Druckmessungen mittelst der Quincke'schen Lumbalpunktion einer Prüfung unterzogen und sind hierbei zu einer der Kocher'schen Ansicht widersprechenden Anschauung gekommen. Nach ihnen ist die Drucksteigerung des Liquor cerebrospinalis etwas Sekundäres, nämlich die Folge des Respirationsstillstandes bezw. der venösen Stauung; sie befinden sich hierbei im Einklang mit den Anschauungen v. Bergmanns.

Bier (1) führte 6mal die Kokainisirung des Rückenmarkes behufs allgemeiner Anästhesirung aus; der Eingriff besteht in Lumpalpunktion und Injektion von Kokain von 0,005—0,015. Die Anästhesie trat 5—10 Minuten nach der Injektion auf und erstreckte sich auf die unteren zwei Drittel des Körpers. Bedrohliche Erscheinungen wurden nicht beobachtet. Doch ist auf Vermeidung des Abflusses von Liquor cerebrospinalis und auf Bettruhe zu achten, weil sonst Kopfschmerzen, Erbrechen etc. eintreten.

Seldowitsch (10) berichtet über 4 Kokainisirungen des Rückenmarkes nach Bier. Er beobachtete hierbei das Auftreten von Frostanfällen unter Temperatursteigerungen bis zu 40° unmittelbar nach der Operation, in 2 Fällen auch die anderen Symptome der Kokaininjektion. Die Anästhesie war vorzüglich. Seldowitsch hofft, dass es gelingen wird, durch Modifizirung des Bier'schen Verfahrens dieselben „glänzenden" Resultate ohne die unangenehmen Nebenwirkungen zu erreichen.

XXV.

Die Lehre von den Instrumenten, Apparaten und Prothesen.

Referent: O. Hildebrand, Basel.

1. Allis, The needle-holder in surgical operations. Annals of surgery 1899. February.
2. Oscar H. Allis, Employment of the needle-holder whenever in surgical operations suturing is required. Annals of surgery 1899. February.
3. A new fracture apparatus. The Lancet 1899. April 8.
4. Bähr, Fingerpendelapparat. 71. Naturforscherversamml. München. Monatsschrift für Unfallheilkunde 1899. Nr. 10.
5. Beatson, On the construction of operating theatres, with a description of the operating theatre of the new Glasgow centre hospital. The Lancet 1899. Sept. 9.
6. Bögle, Ein neuer Stütz- und Contentivapparat. Münchener med. Wochenschrift 1899. Nr. 23.
7. Braatz, Beckenstütze. Centralblatt für Chirurgie 1899. Nr. 31.
8. — Zangensonde und Zangenhaken. Deutsche Zeitschrift für Chirurgie 1899. Bd. 50. Heft 5 und 6.
9. Cerné, De la fabrications des cathéters souples. La Presse médicale 1899. Nr. 59.
10. Dawbarn, A new method of preserving needles. New York surgical society. Annals of surgery 1899. February.
11. S. Fedorow, Zur gegenwärtigen Technik der Operationen an den Knochen. Chirurgia. Bd. VI. Nr. 33. (Beschreibung eines anscheinend recht praktischen Motors mit Handbetrieb für Trepane, Kreissägen, Knochenbohrer etc., der ausser seiner Billigkeit noch manche andere Vorzüge vor den elektrischen Motoren besitzt. Der Apparat wird von Schwabe in Moskau hergestellt.) Wanach (St. Petersburg).
12. Feilchenfeld, Demonstration einer Splitterpincette. Deutscher Chirurgenkongress 1899.
13. Holländer, Demonstration eines elektrischen Heissluftbrenners. Deutscher Chirurgenkongress 1899.
14. Jalagnier, Appareils en celluloid de M. Calot. Bull. et mém. de la soc. de Chir. 1899. Nr. 19.
15. v. Itersen, Een nieuw model naaldvoerder. Nederl. tijdschr. v. Geneeskunde. Amsterdam 1899. II. 287. (Ein neues Modell für Nadelhalter vom Instrumentenmacher Hoefftke (Leiden) à fr. 4.50; aus der beigegebenen Figur zu verstehen; wird sehr empfohlen.) Rotgans.
16. Kroenlein, Demonstration eines neuen Anschlussapparates an elektrische Leitungen für alle chirurg. Zwecke. Diskussion. Deutscher Chirurgenkongress 1899.
17. Kuhn, Die Verwendung der Glasbausteine (Falcovic) beim Bau von Operations- und Arbeitsräumen. Münchener med. Wochenschrift 1899. Nr. 30.
18. Kurz, Zwei einfache leicht transportable Vorrichtungen für die Steinschnittlage und für die Beckenhochlagerung in der Privatpraxis. Münchener med. Wochenschrift 1899. Nr. 27.
19. Katzenstein, Demonstration einer neuen Beckenstütze. Deutscher Chirurgenkongress 1899.
20. Longard, Eine neue Aethermaske. Deutscher Chirurgenkongress 1899.
21. Longuet, Un nouveau modèle de pinces et greffes. Le Progrès médical 1899. Nr. 38.
22. Lüers patent aseptic syringe. The Lancet 1899. Nov. 11.
23. André Martin, Une nouvelle aiguille à suture. Journal de médecine de Paris 1899. Nr. 50.

24. Noguès, La trousse des sondes. Annales des maladies des organes gén.-ur. 1899. Nr. 5.
25. K. Orzet, Praktische Bemerkungen über Wasserglas. Kronika lekarska. Nr. 1. (Enthält nur Bekanntes.) Trzebicky (Krakau).
26. Pfeilsticker, Ein zusammenlegbarer, transportabler Operationstisch. Münchener med. Wochenschrift 1899. Nr. 3.
27. Piccoli, Nuovo sterilizzatore portatile a vapore. Accad. medico-chir. di Napoli 9 genn. 1898.
28. Quelques perfectionnements apportés à la fabrication des instruments en gomme. Annales des maladies des organes gén.-ur. 1899. Nr. 8.
29. Rothschild et Ducroquet, Les appareils orthopédiques en celluloïde. Le Progrès médical 1899. Nr. 25.
30. Rydygier, Modifikation der Tiemann'schen elastischen Zange behufs Herausbeförderung von röhrenförmigen Fremdkörpern aus den Bronchien. Wiener klinische Wochenschrift 1899. Nr. 1.
31. — Ein aseptischer Operationstisch. Wiener klin. Wochenschrift 1899. Nr. 1.
32. Sabatelli, Modificazione all' ago rotondo curvo da sutura. La Clinica chirurgica 1898. Nr. 6.
33. Schiassi, Nuovo letto da operazioni. Bologna 1898.
34. Scholder, L'arthromoteur. Revue médicale de la Suisse romande 1899. Nr. 11.
35. Seganti, Modello di sterilizzatrice universale per Ospedali. La Clinica chirurgica 1898. Nr. 6.
36. Sykow, Ueber eine neue hämostatische Pincette. Centralblatt für Chirurgie 1899. Nr. 12.
37. Thilo, Demonstration von Uebungsvorrichtungen. Deutscher Chirurgenkongress 1899.
38. Thomas, A reliable washing tap for operation rooms. British med. association Portsmouth. British med. journal 1899. Oct. 21.
39. Wachsmann, Demonstration eines Steigbügels zur Anlegung von Gipsverbänden. Deutscher Chirurgenkongress 1899.
40. Wiener, Fiber, ein ideales Schienenmaterial. Centralblatt für Chirurgie 1899. Nr. 1.
41. Zander, Einige Bemerkungen anlässlich der von Privatdozent Dr. M. Herz in Wien herausgegebenen Broschüre „Meine Prinzipien und Apparate der Widerstandstherapie". Zeitschrift für orthopädische Chirurgie 1899. Bd. 6. Heft 2.

XXVI.

Kriegschirurgie.

Referent: K. Seydel, München.

Die mit * versehenen Arbeiten sind nicht referirt.

1. *Abbott, Surgery in the graeco-turkish war. The Lancet 1899. Jan. 14 and 21.
2. *Barker, Gunshot wound of the brain through the month. Bullet removed on the sixty-ninth day through the vertex; recovery. The Lancet 1899. Dec. 2.
3. *Barritt, A case of curious gunshot wound of the head; penetration of the brain by an iron ramrod; complete recovery. The Lancet 1899. Jan. 7.
4. Bircher, Die Wirkung der Artilleriegeschosse. Atlas und Text. Aarau 1899. Sauerländer u. Co.
5. v. Bruns, Ueber die Wirkung der neuesten englischen Armeegeschosse (Hohlspitzengeschosse). v. Bruns'sche Beiträge 1899. Bd. 23. Heft 1.

6. v. Bruns, Ueber die Wirkung der neuesten engl. Armeegeschosse II. (Hohlspitzengeschosse). 2. Aufl. 1899. Tübingen. Laupp.
7. *Craster, Wounds caused by some projectiles and their treatment. The Lancet 1899, April 29.
8. *Douglas, Four cases of bullet wounds of the chest with remarks. British med. association. British med. journal 1899. Oct. 21.
9. Esmarch, Der erste Verband auf dem Schlachtfelde. 3. Aufl. Kiel 1899. Lipsius u. Fischer.
10. v. Esmarch, Ueber den Kampf der Humanität gegen die Schrecken des Krieges. 2. Aufl. Stuttgart 1899. Deutsche Verlagsanstalt.
11. Festenberg, Die Untersuchung der Schusswunden mit vorwiegender Berücksichtigung der neuen Handfeuerwaffen. Deutsche militärärztl. Zeitschrift 1899. Heft 2 und 5.
12. *Hempel, Lidt om des lille Kaliber. (Ein wenig über das kleine Kaliber.) Militarlagen. Bd. VII. Heft I. Kopenhagen 1899.
13. *Keith, Modern Military bullets; a study of their destructive effects. The Lancet 1899. Dec. 2.
14. Majewski, Neue Untersuchungen über die Einwirkung der Ricochetschüsse auf todte Ziele. Wiener med. Presse 1899. Nr. 25.
15. Nimier et Laval, Les explosifs, les poudres, les projectiles d'exercice leur action et leurs effets vulnérants. Félix Alcan. Paris 1899.
16. *— — Les armes blanches, leur action et leurs effets vulnérants. Paris. Felix Alcan 1899.
17. *Pepper, A case of gunshot wound of the abdomen. The Lancet 1899. July.
18. *de Santi, A case of gunshot wound of the leg severing the anterior tibial nerve. Medical Press 1899. Sept. 20.
19. *— A case of gunshot wound of the leg severing the anterior tibial nerve: secondary suture. Two months later; restoration of function. British med. assoc. Portsmouth. British med. journal 1899. Oct. 21.
20. *Senn, Recent experiences in military surgery after the battle of Santiago. New York med. record 1898. July 30.
21. *Sichel, Injuries produced by an explosion of gun-cotton. British medical journal 1899. June 24.
22. *Stevens, Report of five cases of wounds by the Mauser bullet with remarks. Boston med. and surg. journ. 1898. Sept.
23. *Tavel, Recherches expérimentales sur l'infection et la désinfection des plaies par armes à feu. Revue de Chirurgie 1899. Nr. 12.
24. *Vaughan, Gunshot wound of the abdomen: ten intestinal perforations and twelve perforations of the mesentery, operation, recovery. Medical News 1899. July 23.
25. Wiemuth, Die Behandlung der Schussverletzungen. v. Langenbeck's Archiv 1899. Bd. 60. Heft 2.
26. *Westermann, De Kogelkurestie. Nederl. Tijdschr. v. Geneesk. Amsterdam 1899. II. 396. (Der Krieg von Transvaal war Anleitung zum Schreiben dieser Uebersicht über die gegenwärtigen Gewehrprojektile.) Rotgans.
27. *A discussion on the diagnosis and treatment of gunshot wounds of the abdomen. British med. assoc. Portsmouth. British med. journal 1899. Oct. 21.

Bircher (4). In den bisherigen Lehrbüchern der Kriegschirurgie ist nach Ansicht Bircher's den Artilleriegeschossen eine zu bescheidene Aufmerksamkeit geschenkt, obwohl von bedeutenden Taktikern der Artillerie in einem zukünftigen Kriege eine grössere Rolle prophezeit wird als bisher. Die neuesten Shrapnells sind sogenannte Hülsenshrapnells. Ihr Mantel ist so konstruirt, dass er beim Krepiren nicht reisst. Er trägt einfach die Füllkugeln bis zu dem Punkte, wo der Streukegel beginnen und sich über das Gelände verbreiten soll, also bis zum Krepirpunkt. Dann erst beginnt die garbenförmige Wirkung der Füllkugeln. Die Zahl derselben schwankt zwischen 120 bis 340, das Gewicht zwischen 10 bis 15 g. Sie sind aus Hartblei gegossen. Die Ansicht über die Grösse der lebendigen Kraft, welche eine Füllkugel haben soll, um kampfunfähig zu machen, gehen sehr auseinander und schwanken

zwischen 8 bis 24 Meter-Kilogramm. Jedoch nicht nur qualitativ, sondern auch quantitativ hat sich die Wirkung der Artilleriewaffe erhöht durch Einführung der Schnellfeuerkanonen mit Einheitspatronen. Die neuesten haben ein Kaliber zwischen 6—8 cm und enthalten in ihren Shrapnells ca. 150—300 Kugeln von ungefähr 11 g Gewicht. Der einzelne Schuss gleicht der Salve eines Infanterie-Körpers, welche in Entfernungen von 4000—5000 m zur Wirkung gebracht werden kann. Die Tragweite, die Flugbahn und der Streuungskegel bedingen Aenderungen in der Taktik des Sanitätsdienstes auf dem Schlachtfelde.

Bircher hat mit Oberst Roth Schiessversuche ausgeführt, deren Ergebnisse er in dem vorliegenden, durch einen Atlas erläuterten Buche veröffentlicht. Das erste Kapitel behandelt Konstruktion, Flugbahn und Streuungskegel des Shrapnells, sowie Geschwindigkeit und lebendige Kraft der Füllkugeln. Das zweite Kapitel bespricht die Umsetzung der lebendigen Kraft bei den Füllkugeln des Shrapnells. Es geht aus den Schiessversuchen hervor, dass bei gleicher lebendiger Kraft die Füllkugel in elastischen Körpern bedeutend grössere Risse und Schusskanäle macht als das schlanke Lang-Geschoss des Gewehres. In feuchten und flüssigen Körpern kommen die hydrostatischen Gesetze zur Geltung. Wir sehen, dass bei gleicher lebendiger Kraft die Füllkugel vermöge ihrer grösseren Angriffsfläche eine stärkere hydraulische Pressung ausübt, als das Gewehrgeschoss. Das dritte Kapitel umfasst die Wirkung der Füllkugeln im Organismus.

Die Haut wird am Einschuss entweder nur gequetscht oder sie erleidet dazu radiäre Risse oder ein Theil wird zertrümmert mit gequetschten Rändern und feinen Rissen. Der Ausschuss ist meist grösser als der Einschuss und unregelmässiger. In den Fascien, Aponeurosen und Sehnen werden die starken elastischen Fasern von der Rundkugel nicht leicht zerrissen. Dünne Sehnen werden bei Seite geschoben; in breiteren Lagen kann ein Riss mit mehr oder weniger Quetschung entstehen, es wird die Kugel auch abgelenkt oder ganz aufgehalten. In den Muskeln entstehen Kanäle von Kaliberweite.

In grossen Gefässen kommt es zu sternförmigen Rissen, nur ganz matte Kugeln drängen die Gefässe bei Seite. Die Knochenschussverletzungen entstehen nach denselben Gesetzen durch die Füllkugel, wie durch das Gewehrprojektil.

Das vierte Kapitel führt uns die Bedeutung der Verletzungen durch Artilleriegeschosse für die Taktik und die Kriegschirurgie vor Augen.

Für den Taktiker wichtig sind nachfolgende Sätze:

1. In den Schussdistanzen von 1500—3000 m enthält der grössere Theil des Streukegels des 8,4 cm Shrapnells kampfunfähig machende Kugeln. Beinahe bis in die Mitte finden sich Doppeltreffer. Dasselbe gilt für das Geschütz von 12,0 cm in Distanz von 2300—4600 m.

2. Die Wirkung des Streukegels des Shrapnells auf angreifende Reiterei, richtige Tempirung vorausgesetzt, ist eine viel verheerendere, als durch die Geschossgarbe der Infanterie.

3. Die Herabsetzung des Kalibers mit Vermehrung der Kugeln verkürzt den wirksamen Theil des Streukegels. Ob diese Verminderung der Tiefenwirkung durch die grössere Treffintensität aufgewogen wird, muss an der Hand von Versuchen eruirt werden.

4. Um sicher kampfunfähig zu machen, muss das Geschoss eine Geschwindigkeit von 100 m in der Sekunde haben und eine Angriffsfläche von

ca. 85 qmm. Das Kaliber darf also jedenfalls nicht unter 10 mm heruntergehen.

Das fünfte Kapitel ist den Deckungsverhältnissen gegenüber dem Artilleriefeuer gewidmet. In erster Linie hat Bircher die Schutzkraft des Tornisters geprüft. Derselbe, vor den Kopf gehalten, hielt alle Füllkugeln von 100 m V. und auch 50% derjenigen mit 200 m V. auf. Wenn der gerollte Mantel getroffen wurde, drang nie eine Kugel durch. Die Patrontasche verhält sich genau wie der Tornister. Am Käppi gehen Füllkugeln von 100 m V. überall durch, im Leder wie im Filz, ohne sehr stark abgeschwächt zu werden.

Bei der Besprechung der übrigen Deckungsverhältnisse scheidet Bircher zwischen der Deckung für Feuerlinie und derjenigen für Reserven und Verbandplätze.

In Erde dringt das Gewehrprojektil, je nach ihrer Beschaffenheit, auf 500—600 m Distanz 30—70 cm ein. Die Füllkugeln jedoch höchstens 30 cm, sodass man in Strassengraben hinter kleinen Dämmen und in den künstlichen Deckungen aus Erde gut geschützt ist.

Ueber die Deckung durch Schnee wurden in Frankreich, Schweden und in der Schweiz Versuche gemacht. Dieselben haben ergeben, dass man für sicheren Schutz gegen das Infanterie-Geschoss bis auf 1500 m Distanz 2 m, von da 1 m dicke Wälle braucht. Die Füllkugel des Shrapnells dringt mit 100—400 m V. nur 50—120 cm ein.

Gute Deckung geben natürlich die Mauern und namentlich solche aus Bruchsteinen, sodass hinter den bei uns üblichen Einfassungsmauern der Landparzellen sicherer Schutz gegen beide Feuer zu finden ist. Es darf aber nicht vergessen werden, dass eine Backsteinmauer durch eine längere Beschiessung, selbst von Infanteriefeuer, niedergelegt wird. Geringe Deckung geben die Bäume. Bei Weichholz dringt das Mantelgeschoss im Durchschnitt 40 cm, die Füllkugeln 18 cm ein. Ganz anders deckt Buchen- und Eichenholz. Mantelgeschosse dringen hier 15—25, Füllkugeln 1—5 cm ein. Ganz schlechte Deckungsmittel sind Misthaufen und Korngarben.

Was die Anlage von Verbandplätzen betrifft, so dürfen hinter Artilleriestellungen unter keinen Umständen Verbandplätze etablirt werden. Eher als hinter einer Artilleriestellung kann man einige Hundert Meter vor einer solchen etabliren, besonders wenn die Artillerie höher steht. Immerhin wird selten im freien Felde etablirt werden können, man wird sich meistens nach Deckungen umsehen müssen. Solche bieten Gebäude, Wälder und die äussere Konfiguration der Terrains in ihrer natürlichen Entwickelung und mit künstlichen Zuthaten, wie Strassen, Eisenbahndämmen, Steinbrüchen, Kiesgruben. Hier gilt nun die besondere Vorsichtsmassregel, dass nur der Deckungsraum des Hauses benutzt werden darf, niemals das Haus selbst, da es leicht in Brand geschossen werden kann. Wälder und Waldparzellen von einigermassen dicken Stämmen sind gute Deckungsmittel gegen Geschosse. Der Wald muss aber den Kugeln in einer Tiefe von 80—100 m hohe Stämme entgegen setzen.

Bruns (5). Bei den während des letzten Jahrzehnts eingeführten Kleinkalibergewehren hat die Anfangsgeschwindigkeit eine solche enorme Steigerung erfahren, dass das Kleingeschoss schon beim Auftreffen auf den menschlichen Körper sich deformirt oder zerspritzt, also zum Explosivgeschoss wird, sobald der Bleikern nicht von einem harten Mantel umhüllt ist. Solche Vollmantelgeschosse sind aus technischen Gründen bei allen Armeegewehren

eingeführt. Jedoch benützen schon seit längerer Zeit die Jäger auf der Hochwildjagd Geschosse mit freier Bleispitze, weil diese viel schwerere Verwundungen bewirken. Den englischen Truppen in ihrem letzten indischen Kriege blieb es vorbehalten, derartige Bleispitzengeschosse, die berüchtigten Dum-Dum-Geschosse zuerst als Kriegsgeschosse zu verwenden, um den getroffenen Gegner sicher niederzuschmettern.

Bruns hat mit solchen Geschossen bekanntlich Schiessversuche angestellt und die Ergebnisse derselben am Chirurgenkongress 1898 demonstrirt. Bruns vertrat die Ansicht, dass es bei diesen Geschossen weniger darauf ankomme, ob die Bleispitze einen oder mehrere Millimeter frei ist, sondern einzig und allein darauf, dass der Mantel vorne nicht geschlossen, sondern offen ist. Die Haager Friedenskonferenz hat auf Grund der erwiesenen furchtbaren Wirkung gegen den Protest Englands die Geschosse verboten, deren Mantel den Kern nicht ganz umhüllt oder mit Einschnitten versehen ist.

Seit dem Jahre 1898 hat nun England ein neues Armeegeschoss eingeführt, welches genau dasselbe Kaliber besitzt, wie das Lee-Metfordsgewehr, dem es auch in der Länge und im Gewichte gleich ist. Es hat einen Nickelmantel und enthält in der konischen Spitze einen Hohlraum, sodass es beim Auftreffen auf den menschlichen Körper platzt, nach hinten sich zertheilt und stecken bleibt.

Bruns hat eine grosse Anzahl von Schiessversuchen an Pferd- und Menschenleichen ausgeführt und kommt zu folgenden interessanten Ergebnissen:

Die Wirkung des Hohlspitzengeschosses ist dieselbe wie die des Vollmantelgeschosses, sobald es sich im Ziele nicht deformirt. Nun tritt aber eine solche Deformation der Hohlspitzengeschosse bei Nahschüssen ausserordentlich leicht auf, nicht nur bei festen und trockenen Körpern, sondern hauptsächlich bei feuchten und flüssigen Stoffen, in denen bekanntlich das Vollmantelgeschoss gar keine Veränderungen erfährt.

Diese Geschossdeformirung macht sich nun nach zweierlei Richtungen geltend: die Tiefenwirkung wird vermindert, die Seitenwirkung vermehrt.

Die Weichtheilschüsse an den Extremitäten auf nächste Entfernung (25—30 m) sind entschieden schwerer als bei den Vollmantelgeschossen, bei 606 m ist die Sprengwirkung erloschen. Bei den Knochen haben wir in Entfernungen bis zu 50 m ausgedehnten Zertrümmerungsherd. Auf Entfernung von 200—400 m treffen wir noch immer ausgedehntere Zerstörungen wie bei den Vollmantelgeschossen. Bei Entfernung von 600 m ist jedoch keine spezifische Wirkung mehr zu erkennen.

Im Allgemeinen kann man sagen, dass alle Verletzungen aus der Nähe viel schwerer sind als durch Vollmantelgeschosse. Unerhört schwer sind die Verletzungen bei Schüssen in mit Flüssigkeit angefüllte Hohlräume, in denen eine ganz gewaltige Sprengwirkung mit Zertrümmerung des Geschosses zu Stande kommt.

v. Esmarch (9). Die erste Auflage dieses kleinen Schriftchens erschien im Jahre 1869, die zweite während des Krieges 1870. v. Esmarch hat in der ersten Auflage die Hoffnung ausgesprochen, dass bald kein Krieger mehr in den Kampf ziehen werde, ohne einen zweckmässigen ersten Verband für seine Wunden bei sich zu tragen. Dieser Vorschlag sei leider nur zur Hälfte in Erfüllung gegangen, es befände sich zwar in dem Verbandpäckchen, welches jeder Soldat mit sich führe, ein antiseptisches Verbandmittel, leider fehle

aber darin das dreieckige Tuch, welches Verfasser zur Anlegung des Nothverbandes für unentbehrlich halte.

v. Esmarch wiederholt demnach in dieser dritten Auflage noch einmal seine Empfehlung des dreieckigen Tuches und richtet wieder an alle diejenigen, welche es als ihre Aufgabe betrachten, die Schrecken des Krieges so viel als möglich zu vermindern, die freundliche Bitte, seine Vorschläge nach Kräften zu unterstützen.

v. Esmarch (10) giebt einen Ueberblick über die Fortschritte, welche das Feldsanitätswesen in den letzten Jahrzehnten erfahren hat und wie dasselbe insbesondere durch die Einfügung der freiwilligen Krankenpflege einen reichen Zuwachs an Hilfskräften bekommen hat. Im Interesse der Humanität stellt Esmarch noch folgende Forderungen auf:

1. Es ist durch internationale Vereinbarung festzusetzen, dass die Geschosse der modernen kleinkalibrigen Gewehre mit hoher Anfangsgeschwindigkeit nur Mantelgeschosse sein dürfen.

2. Bei dem Nothverbandzeug darf das dreieckige Tuch nicht fehlen.

3. Nicht nur jeder Krankenträger, sondern überhaupt jeder Soldat muss in der Leistung der Hilfe im Frieden schon unterwiesen werden.

4. Offiziere und Soldaten müssen schon in Friedenszeiten über die Bedeutung der Genfer Konvention ausreichend unterrichtet werden.

Festenberg (11). I. Allgemeiner Theil. Verfasser giebt einen kompilatorischen Ueberblick über die erste Thätigkeit des Arztes bei Schussverletzungen. In Bezug auf Entfernung der Projektile, Desinfektion und Durchleuchtung der Schusswunden. — II. Spezieller Theil. Hier werden die Schussverletzungen des Schädels, des Halses, des Brustkorbes und der Bauchhöhle einer Besprechung unterzogen. Auch die Schussverletzungen der Knochen und der Gelenke berücksichtigt.

Majewski (14) hat die Wirkung der Geller auf Leinwand, Uniformstücke, leere Konservenbüchsen und trockene Rindsknochen studirt und giebt davon mehrere naturgetreue Zeichnungen. Majewski nimmt an, dass die ricochettirenden Geschosse in vielen Fällen bloss die Kleider des Soldaten beschädigen und theilweise in den Kleidern stecken bleiben; andererseits werden die Geller aber auch die hochgradigsten und bösartigsten Zerstörungen im Körper erzeugen, welche nicht nur durch ihre Ausdehnung allein, sondern vor allem durch die Wundinfektion die gefürchtesten Verletzungen eines Zukunftskrieges darstellen werden.

Wiemuth (25) hat sämmtliche vom Jahre 1890 bis 1898 in der Hallenser chirurgischen Klinik, im Ganzen 132 Schussverletzungen zusammengestellt. Die erste Gruppe bilden sechs penetrirende Schädelschüsse, die sämmtlich in kurzer Zeit den Tod herbeiführten. Die zweite Gruppe umfasst 10 Patienten mit Gehirnschussverletzungen, die sämmtlich mit dem Leben davonkamen. Daran reihen sich vier Fälle, bei welchen über das Eindringen der Projektile im Gehirn Zweifel bestanden. In oben genannter Klinik werden die Schussverletzungen des Schädels primär konservativ behandelt und die Trepanation unter den v. Bergmann bereits festgestellten Bedingungen vorgenommen. Unter den nicht penetrirenden Schädelschüssen sind Schussverletzungen der Orbita, des Sinus frontalis, des Mundes und reine Weichtheilschüsse aufgeführt.

Schussverletzungen des Halses sind vier aufgeführt: zwei wurden tracheotomirt, einer starb unmittelbar nach der Unterbindung der Vena jugularis, plötzlich an einer Lungenembolie.

Von den 17 Schussverletzungen des Thorax waren 12 penetrirender Natur und starben von diesen drei.

Von den 12 Bauchschüssen hatte 11 mal das Geschoss die Bauchhöhle eröffnet. Vier Fälle wurden exspektativ behandelt, sieben wurden laparotomirt. Von den exspektativ behandelten Patienten starben drei, von den operirten vier.

In allen Fällen, in denen nur die Möglichkeit der Abdominaleröffnung vorlag, wurde der Schusskanal erweitert und sobald sich die Perforation der Bauchhöhle herausstellte, die Laparotomie und die Durchsuchung der Baucheingeweide angeschlossen.

Schussverletzungen der Extremitäten kamen 62 zur Beobachtung. Die Behandlung derselben geschah nach den bis jetzt allgemein feststehenden Regeln. In einigen Fällen wurde die Knochennaht mit Silberdraht ausgeführt.

XXVII.

Unfallchirurgie.

Referent: W. Willemer, Ludwigslust.

1. Brandenberg, Hernie und Unfall. Korrespondenzblatt für Schweizer Aerzte 1899. Nr. 3.
2. Graser, Die Bruchanlage und Erkrankung in ihrer Bedeutung für die Militärdiensttauglichkeit und die Entscheidung über Versorgungs- bezw. Entschädigungsansprüche. 71. Naturforscherversammlung. Monatsschrift für Unfallheilkunde 1899. Nr. 10.
3. Kocher, Taxation eines Unfallbruches. Korrespondenzblatt f. Schweizer Aerzte 1899. Nr. 17.
4. Nissen, Unfall und Osteomyelitis des Schlüsselbeines. Monatsschrift für Unfallheilkunde 1899. Nr. 8.
5. Strassmann, Bauchwandbruch und Trauma. Aerztl. Sachverständigen-Zeitung 1899. Nr. 10.
6. Stucki, Haftpflicht bei Hernienunfällen. Korrespondenzblatt f. Schweizer Aerzte 1899. Nr. 19.

6a. W. Swenzizki, Traumatische Neurosen. Chirurgia. Bd. VI. Nr. 36.

7. Thiem, Ein durch Unfall herbeigeführtes Wangengeschwür. Monatsschrift für Unfallheilkunde 1899. Nr. 5.
8. Wagner, Varicen und Unfall. Aerztliche Sachverständigen-Zeitung 1899. Nr. 11.

Nissen (4) veröffentlicht einen Fall, in welchem nach seiner Ansicht der Zusammenhang zwischen einem Trauma und einer osteomyelitischen Erkrankung des Schlüsselbeines unzweifelhaft fest steht. Interessant ist, dass hier nach einer ziemlich heftigen Verletzung bei dem sonst ganz gesunden

und kräftigen Manne die ersten auf Osteomyelitis zurückzuführenden Beschwerden erst in der dritten Woche auftauchten.

Thiem (7) berichtet über einen Mann, welcher von der Schnauz eeiner Kuh einenheftigen Stoss in die Magengegend bekam, dann gleich nachher Schmerzen und Appetitlosigkeit und nach vierzehn Tagen heftige Magenblutungen hatte.

Mit Eingeweidebrüchen und deren Bedeutung für die Unfallversicherung beschäftigen sich wieder eine ganze Reihe von Autoren. Strassmann (5) behandelt auf Veranlassung eines bestimmten Falles die Frage, ob ein zweifingerbreit oberhalb des Nabels ausgetretener Bauchwandbruch als Unfallfolge anzusehen ist oder nicht. Trotzdem er annimmt, dass in dem vorliegenden Falle der Spalt, durch welchen der Bruch bei der besonderen Anstrengung plötzlich austrat, schon vorgebildet gewesen sei, hat er doch die Frage bejahend beantwortet, hält es auch nicht für unmöglich, dass auch der Spalt gelegentlich durch ein Trauma gebildet werden könne. Kocher (3) konnte bei einem angeblich ganz plötzlich gelegentlich eines Unfalls aufgetretenen Leistenbruche, welcher wegen Einklemmung zur Operation kam, am Bruchsacke an drei Stellen eine leistenförmige Erhebung mit bindegewebiger Verdickung nachweisen, welche als „Jahresringe" für das längere Bestehen und das langsame Wachsthum des Bruchsackes deutliches Zeugniss ablegten. Die Einklemmung war innerhalb des Bruchsackes, nicht an der Bruchpforte eingetreten. Der stärkere Austritt des Bruches, sowie die Einklemmung desselben werden als Unfallfolgen anerkannt.

Stucki (6) hat durch Fälle in seiner Praxis bewogen die Anschauung gewonnen, dass Brüche bei vorhandener Disposition auch zuweilen schon ohne aussergewöhnliche Anstrengung entstehen und nicht die von vielen geforderten intensiven Erscheinungen zeigen, trotzdem aber als Unfallsfolgen anerkannt werden müssen. Ein Mann, welchen er behandelte, hatte beim Kegelschieben einen plötzlichen Schmerz in der linken Leistengegend bekommen, war nach Hause gegangen und kam erst am folgenden Morgen ganz gut gehend in die Sprechstunde. Die Bruchpforte war für gut drei Finger durchgängig. Bei der vorgenommenen Vernähung der Leistenpfeiler fanden sich diese in einer Länge von 4 cm frisch auseinandergerissen, die Fibrae arciformes zerfetzt und von Bluterguss durchtränkt. Stucki meint, dass durch diese grosse Oeffnung Peritoneum und Eingeweide wohl ohne grosse Schmerzen hätten austreten können. Brandenberg (1) beschäftigt sich mit der Frage der Disposition zu Hernien und das gleiche Thema behandelte Graser (2) auf der Naturforscher-Versammlung in München. Die von den beiden Autoren dieser Frage gegenüber eingenommene Standpunkt ist insofern ein verschiedener, als Brandenberg mehr die statistische Seite derselben berücksichtigt, während Graser auch eingehend erörtert, unter welchen Umständen ein Bruch als Folge eines Unfalles angesehen werden kann. Brandenberg fand bei 3800 italienischen Arbeitern 3,43 % ausgebildete Hernien, eine Disposition zu Hernien, als welche schon ein für den Finger durchgängiger Leistenring angesehen wurde, in 76,89 % und nur in rund 20 % der Fälle keine Disposition resp. einen äusseren Leistenring, der für die Kuppe des Zeigefingers nicht passirbar war. Während der Beobachtungszeit wurden bei der schweren Strassenarbeit Brüche in 10 Fällen (= 0,32 % der mit Bruchdisposition Behafteten) erworben.

Graser kommt zu folgenden Schlüssen:

Die Mehrzahl der Leistenbrüche bei Erwachsenen entsteht in Folge

einer ganz allmählichen Ausstülpung des Bauchfells unter Mitwirkung der Eingeweide. Eine plötzliche gewaltsame Entstehung eines Leistenbruches in allen seinen Bestandtheilen ist theoretisch sehr unwahrscheinlich, durch die praktische Erfahrung nicht erwiesen. Eine plötzliche Vergrösserung eines in der Entwickelung begriffenen Leistenbruchs ist sehr wohl möglich und muss unter besonderen Umständen als Unfall im Sinne des Gesetzes betrachtet und entschädigt werden. Die Diagnostik eines Unfallbruches kann sich nicht auf ein bestimmtes Symptomenbild stützen und kann in den meisten Fällen nur die Möglichkeit oder Wahrscheinlichkeit feststellen. Es giebt eine Reihe von Zuständen, welche als Bruchanlage bezeichnet werden muss; doch auch bei einem ganz normalen Manne kann durch eine Häufung schädlicher Einflüsse ein Bruch zu Stande kommen. Die Wahrscheinlichkeit einer frischen, traumatischen Entstehung muss geleugnet werden bei über hühnereigrossen Brüchen, die bereits in den Hodensack reichen, bei Brüchen, die ganz leicht herein- und herausgehen und bei doppelseitigen Brüchen oder ausgesprochener Bruchanlage auf der anderen Seite.

Wagner (8) ein Schüler Lesser's, unterzieht sich der dankenswerthen Aufgabe, die Bedeutung, welche Varicen bei einem die erkrankten Stellen treffenden Unfalle haben und diejenige, welche ihnen zukommt, wenn sie als Folge eines Unfalles erst entstehen, einer eingehenden Besprechung zu unterziehen. Er nimmt an, dass Varicen als solche durch ein Trauma nicht entstehen können, sondern nur Venen-Erweiterungen, dass vorhandene Varicen die Folge eines Unfalls schwerer gestalten, und umgekehrt selbst durch die zur Behandlung eines Unfalls nöthigen therapeutischen Massnahmen in ihrer Entwickelung beschleunigt werden können. Die durch den Unfall beschleunigte Entwickelung der Varicen begünstigt dann in geeigneten Fällen die Entstehung des Plattfusses, seltener des Schweissfusses. Bei der Bewerthung des durch einen Unfall verursachten körperlichen Schadens, resp. bei der Feststellung des Grades der Erwerbsunfähigkeit dürfen vorhandene oder nach dem Unfalle im Verlaufe der Krankheit entstandene Varicen nicht etwa in Abzug gebracht werden, sondern müssen im Gegentheil als die Folgen des Unfalls erschwerende Momente in Betracht gezogen und in entsprechender Weise gewürdigt werden. Es kommt ja eben darauf an, den Schaden zu bestimmen, welchen gerade ein bestimmtes, mit einer besonderen Konstitution, einer besonderen Krankheitsanlage behaftetes Individuum durch den erlittenen Unfall bekommen hat.

Die zwei von Swenzizki (6a) als „traumatische Neurosen" beschriebenen Fälle sind recht beachtenswerth. 1. Ein gesunder Mann bekam eine ziemlich heftige Kontusion des Vorderarmes durch ein herabfallendes Eisenstück. Keine Knochenverletzung. Nach einigen Wochen entwickelte sich unter Schmerzen eine schlaffe Lähmung der ganzen Extremität inklusive Skapula, vasomotorische Störungen (Oedem, Temperaturerniedrigung) der Haut, trophische Veränderungen der Nägel. Die Therapie — Massage, Elektrizität etc. — blieb ganz erfolglos. — 2. Der zweite Patient fiel auf die Schulter. Sicher keine Fraktur. Auch hier entwickelte sich eine jeder Therapie trotzende Atrophie der Schultermuskulatur, Schlottergelenk, Schmerzen, Kälte, Hyperhidrose der Haut der ganzen Extremität. — Verf. nimmt in diesen beiden Fällen eine traumatische Neuritis an, die sich nach verhältnissmässig leichten Verletzungen in den irgendwie prädisponirten Nerven etablirte.

Wanach (St. Petersburg).

XXVIII.

Die Verletzungen und chirurgischen Krankheiten der Nieren und Harnleiter.

Referent: P. Ziegler, München.

Die mit * versehenen Arbeiten sind nicht referirt worden.

Pathologische Anatomie und Physiologie.

1. Albarran et Bernard, La perméabilité renale etudiée p. le proc. du bleu. Annal. des malad. gen.-ur. 1899. Nr. 9.
2. Alessandri, Sur la structure et la fonction du rein à la suite de l'occlusion de l'artère et la veine émulgentes. Revue de Chirurgie 1899. Nr. 8 et 9.
3. — La ligatura dei vasi dell' ilo renale. Durante's Festschrift. Vol. III.
4. — Il ripristinamento della funzione renale e la possibilità della ipertrophia compensatrice nella occlusione completa della vena emulgente. XIII Congr. d. soc. ital. di Chirurgia.
5. Zondeck, Das arterielle Gefässsystem der Niere und seine Bedeutung für die Nierenchirurgie. Deutscher Chir.-Kongress 1899.

Albarran und L. Bernard (1) empfehlen eindringlichst auf Grund von 24 mitgetheilten Krankengeschichten zur Untersuchung der Leistungsfähigkeit der zweiten Niere die von Achard und Castaigne empfohlene Anwendung der percutanen Injektion einer Methylenblaulösung behufs Prüfung der Ausscheidung desselben durch die Niere in Verbindung mit dem Ureterenkatheterismus. Bei der normalen Niere erscheint das Methylenblau in den ersten Stunden, die Ausscheidung vergrössert sich, um in einigen Stunden das Maximum zu erreichen, dann verringert sich das Blau allmählich, um in 36—38 Stunden ganz zu verschwinden. Bei einer kranken Niere nun besteht viel langsamere Ausscheidung und namentlich findet die Intensität der Ausscheidung in geringerem Masse statt.

Alessandri (2) giebt zuerst einen Ueberblick über die Nierenchirurgie, wobei er besonders die Resektion hervorhebt, dann führt er die Verletzungen des Ureters an, der Arterien und Venen und gelangt auf Grund seiner Erfahrungen bei Versuchen an Hunden und Katzen zu folgenden Resultaten:

I. Bei Ligatur der Vene: 1. Die Ligatur der Nierenvene erzeugt zuerst schwere Zeichen von Stase, welche schwer die Ernährung des epithelialen Theiles der Niere schädigen und hindern die Funktion und fast in kompleter Weise die Ausscheidung des secernirten Urins. 2. Es stellt sich ein gewisser Grad von venösem Kollateralkreislauf ein, der allerdings nach den Individuen wechseln und der häufig fast völlig die Obliterirung der Vene kompensiren kann. 3. Das Volumen und das Gewicht der Niere, die zuerst sehr vermehrt waren, nehmen rasch ab; das Bild der Stase wird rasch schwach; während eine Partie des Nierengewebes, zur Ersetzung des cirkulatorischen Gleichgewichtes, sein Leben wieder gewinnt und seine fast normale Funktion, gehen

gewisse andere Partien der Niere zu Grunde durch anämische Nekrose, am häufigsten aber durch hämorrhagischen Infarkt und neugebildete Epithelien erstehen allmählich und füllen die Gruben der stärker geschädigten Emboli aus. 4. In der Folge finden wir nach einer gewissen Zeit in mehreren Fällen das Nierengewebe erhalten und die Funktion fast normal geworden. 5. Diese Restitutio ad integrum kann der Niere die plötzliche Unterdrückung der anderen Niere erlauben und ganz allein der Ausscheidung des Organismus genügen.

II. Bei Ligatur der Arterie: 1. Bei der Ligatur des Stammes der Nierenarterie hängen die wichtigsten Thatsachen vom Fehlen der Vis a tergo ab und von anämischen Zeichen, welche vom plötzlichen Aufhören des ernährenden arteriellen Zustromes resultiren. 2. Im Verlaufe des Versuches werden die Zeichen der Stase mit der Entwickelung der arteriellen kollateralen Cirkulation geringer, besonders in den äusseren Teilen der Rinde. Es kann nuu zur anämischen Nekrose kommen oder zur völligen Restitutio ad integrum.

III. Bei Ligatur der Arterie und Vene: 1. Die doppelte Ligatur ist mit dem Leben und der Funktion des epithelialen Theiles der Niere nicht zu vereinen. 2. Manchmal genügen kollaterale Gefässanastomosen zur Vermeidung einer rapiden Nekrose des Organs und man beobachtet im Gegentheil eine allmählich fortschreitende Cirrhose, welche allmählich den Rest der Kanäle und Glomeruli erstickt.

Alessandri (3) führte Experimente an Hunden und Katzen aus, um festzustellen, welche Wirkungen 1. die Ligatur der Nierenvene, 2. die Ligatur der Nierenarterie, 3. die gleichzeitige Ligatur dieser beiden Gefässe auf das Nierenparenchym hat. Nach Ligatur der Nierenvene treten zuerst Erscheinungen von Stase, starke Ernährungsveränderung des Nierenepithels und Verminderung in der Harnabsonderung auf. Es stellt sich stets eine Rückflusscirkulation her, die häufig die Obliteration der Nierenvene zum grossen Theile zu kompensiren vermag, sodass in vielen Fällen die Funktion nach einer gewissen Zeit wieder fast normal geworden ist. Diese Restitutio ad integrum kann so weit gehen, dass die Niere die plötzliche Suppression der anderen Niere zu ertragen vermag. Nach Ligatur des Nierenarterienstammes treten zuerst als wichtigste Erscheinungen Blutstase und anämische Erscheinungen auf. In der Folge nehmen die Stauungserscheinungen kraft der Entwickelung der kollateralen arteriellen Cirkulation ab. Die Erscheinungen von anämischer Nekrose steigern sich in den Zonen, in denen die kompensatorische arterielle Cirkulation fehlt oder ganz ungenügend ist, bis zum nekrobiotischen Infarkt. Diese Zonen können mehr oder weniger ausgedehnte sein oder auch, wie es bei der Katze geschieht, das ganze Nierenparenchym einnehmen. Beim Hunde dagegen hat man ziemlich ausgedehnte Zonen, besonders im centralen Abschnitt des Organs, in denen die kollaterale arterielle Cirkulation die vollständige Nekrose des Epithels zu hindern vermag und die anfangs sehr schwere Ernährungsstörung soweit kompensirt wird, dass das Organ in jenen Zonen eine fast normale Struktur wiedererlangt und Zeichen von Epithelregeneration aufweist, die eine Restitutio ad integrum des secernirenden Parenchyms erwarten lassen. Gleichzeitige Ligatur der Nierenarterie und -Vene sind mit dem Leben unvereinbar. Die Gefässanastomosen vermögen jedoch eine schnelle Nekrose des ganzen Organs zu verhindern und bewirken eine langsam fortschreitende Cirrhose, die allmählich die Kanälchenreste und Knäuel verengert. Muscatello.

Durch seine Experimente über die Wirkungen der Ligatur der Nierenhilusgefässe wies Alessandri (4) nach, dass nach Ligatur der Nierenvene sehr schwere Ernährungs- und Funktionsstörungen in der Niere auftreten, die aber, theils in Folge von Restitutio ad integrum, theils in Folge von Epithelneubildung in den Nierenkanälchen, allmählich wieder aufhören, und zwar parallel mit der progressiven Entwickelung des kollateralen venösen Kreislaufs. Nach etwa 3 Monaten ist die Niere auf zwei Drittel des Umfangs und Gewichts derjenigen der anderen Seite reduzirt, hat jedoch fast gänzlich ihre normale Struktur wiedererlangt und funktionirt gut. Verf. theilt ein an einer Hündin ausgeführtes Experiment mit; bei derselben gelang es ihm, nach besagtem Zeitraum die Niere der anderen Seite zu exstirpiren, sodass dem Thiere nur die Niere verblieb, deren Vene er 3 Monate vorher ligirt hatte. Das Thier blieb noch 2 Monate am Leben und die Harnabsonderung ging regelrecht von statten; dann aber starb es plötzlich. Bei der Autopsie konstatirte er eine ausserordentliche Entwickelung des venösen Kreislaufs in der Kapsel, Hypertrophie der Niere und einen akuten phlogistischen Prozess im oberen Pole, welcher die Ursache des Todes war. Dieses Experiment thut dar, dass die Niere, deren Venenstamm ligirt worden ist, nicht nur die normale Struktur wieder zu erlangen und gut zu funktioniren, sondern auch die plötzliche Unterdrückung der anderen Niere und den kompensatorischen Hypertrophieprozess zu ertragen vermag. Muscatello.

Zondeck (5) fasst seine Leichenuntersuchungen folgendermassen zusammen:

1. Von den 15 Nieren werden 9 von je einer, 5 Nieren von je 2, eine Niere von 3 Art. ren. versorgt.

2. Die Teilung der Art. ren. in ihre Hauptäste findet in verschieden weiten Abständen von der Aorta ab statt, zuweilen unmittelbar, nachdem sie die Aorta verlassen, gewöhnlich erst in kurzer Entfernung vor dem Eintritt in den Hilus.

3. Die Art. ren. entspringen zuweilen dicht hintereinander, gewöhnlich 1 –2 cm, in einem Falle 3,7 cm von einander entfernt.

4. Die Länge der Art. ren. bezw. ihrer Hauptäste bis zum Eintritt in den Hilus ist um so grösser, je tiefer die Niere liegt; im Allgemeinen ist sie rechts grösser als links, da die Aorta an der linken Seite der Wirbelsäule gelegen ist.

5. Die Art. ren. bezw. ihre Hauptäste münden in den Hilus der Niere; zuweilen aber dringt eine isolirte Arterie ausserhalb des Hilus in einen Pol derselben versorgend, hinein.

6. Die Verlaufsrichtung der Nierenarterien ist zumeist eine gerade. Bei Erweiterungen des Nierenbeckens treten auch entsprechende Veränderungen im Verlauf der Arterien ein.

7. Die Hauptäste der Nierenarterien sind verschieden an Zahl.

8. Der Gesammtquerschnitt der ventralen Hauptäste ist grösser als der der dorsalen.

9. Die Arterien der Nierenfettkapsel, von Nähnadel- bis Stricknadeldicke entspringen aus der Arteria renalis, ihren Haupt- und Nebenästen bezw. aus den Nierenarterien vor und nach ihrem Eintritt in die Niere. Dementsprechend ziehen die Arterien zum Theil vor dem Hilus direkt, zum Theil indirekt durch das Nierenparenchym hindurch in die Kapsel. (Aa. perforantes Halleri, Hyrtl, Golubow u. A.)

10. Die Kapselgefässe verlaufen nach der dorsalen wie nach der ventralen Wand, nach dem oberen und nach dem unteren Pol.

11. Hebt man den arteriellen Gefässausguss der Nieren an dem Hauptstamme in die Höhe, so zeigt sich die von Hyrtl beschriebene natürliche Theilbarkeit der Niere; es klafft die ventrale und dorsale Partie der Niere an der lateralen konvexen Oberfläche der Niere auseinander.

12. Die ventrale Nierenschale ist stets wesentlich grösser und stärker konvex als die dorsale.

13. Die Linie der natürlichen Theilbarkeit liegt nicht in der Mitte der lateralen konvexen Oberfläche, sondern dorsalwärts vom Sektionsschnitt.

14. Bei der aufgeklappten Niere zeigt sich die von Hyrtl beschriebene — Austerschalenform. Die Innenfläche bei der Nierenschale ist ausgehöhlt, sodass sie, wieder aneinander gebracht, einen Hohlraum einschliessen.

15. An der Innenfläche einer jeden Nierenschale verlaufen strahlenförmig vom Hilus der Niere nach dem lateralen konvexen Rande die Aeste des vorderen und hinteren Hauptastes. Sie sind an der dem Becken zugewandten Seite nackt, an der entgegengesetzten Wand entspringen zahlreiche kleine Zweige, welche divergent nach der Peripherie hin verlaufen.

16. Die zwischen den prismatischen Vorsprüngen gelegenen Buchten entsprechen den Malpighi'schen Pyramiden. Die Konkavität der Schale als Ganzes wie in der Tiefe der Buchten ist in der ventralen Partie der Niere stärker ausgeprägt als in der dorsalen.

17. Der eine Pol der Niere wird zuweilen von einer 2. Art. ren., zuweilen von einem Hauptast isolirt ernährt, der sich zumeist in einen stärkeren Ast für den ventralen und einen schwächeren Ast für den dorsalen Theil desselben theilt.

18. Gewöhnlich versorgt je ein Hauptast der Nierenarterie die ventrale, bezw. dorsale Nierenschale, zuweilen einen Pol, zuweilen einen mehr oder weniger grossen Theil der Niere.

Missbildungen und kongenitale Lageanomalien der Nieren.

1. Delore, Hydronephrose congénitale double; malformations de l'orifice uretéro-vesical droite. Gazette hebdomadaire 1899. Nr. 28.
2. J. Kosinski, Angeborene cystische Degeneration der Niere; kompleter Mangel der Nierengefässe. Exstirpation bei einem 16 Monate alten Kinde. Medycyna. Nr. 39.
3. *Newman, Malformations of the kidney and displacements without mobility, with illustrative cases and specimens. Medical Press 1899. May 3, 10, 17.
4. A. Ostrowski, Zur Kasuistik der Dystopia renum. Wojenno-medicinski Shurnal 1899. April.
5. Peters, Ueber Ureterenmissbildungen. Diss. Freiburg 1899.

Nach einleitenden entwickelungsgeschichtlichen Notizen berichtet Delore (1) von einer doppelseitigen Hydronephrose eines erwachsenen Mannes, die durch Platzen der einen Seite zur Sektion kam, wobei eine Missbildung des Ansatzes des rechten Ureters in die Blase und eine Schleimhauthernie im Ureter gefunden wurde.

Ostrowski (4) fand bei der Sektion eines zufällig verstorbenen Soldaten folgende Anomalien an der rechten Niere: Die Niere lag auf dem 4. und 5. Lendenwirbel, war stark gelappt und zeigte auf ihrer vorderen Fläche zwei Hili. Der eine Hilus wurde von der Art. renalis gebildet, die aus der Art. iliaca communis dextra entsprang und, in drei Aeste getheilt,

auf der vorderen Fläche und am äusseren Rand des oberen Pols in die Niere eintrat. Der andere Hilus lag ebenfalls auf der vorderen Fläche, weiter nach unten und bezeichnete die Eintrittsstelle der Vena renalis und des Ureter. Die Vene entstand ebenfalls aus drei Aesten und verlief nach oben, kreuzte sich mit der Arterie und mündete in den Anfangstheil der Vena cava ascendens. — Der nur 9 cm lange Ureter nahm seinen Anfang aus dem Zusammenfluss dreier Calices, ein Nierenbecken existirte nicht. — Die linke Niere war in jeder Beziehung normal. Wanach (St. Petersburg).

J. Kosinski (2). Die Krankengeschichte des äusserst interessanten Falles ist folgende:

Die sehr intelligente Mutter gewahrte bei ihrem einige Monate alten Kinde in der Bauchhöhle rechts eine runde, langsam aber stetig wachsende Geschwulst. Der allgemeine Ernährungszustand des Kindes litt darunter anfangs fast gar nicht, nur stellten sich in Zwischenräumen von einigen Wochen anfallweise heftige Leibschmerzen ein. Die Diagnose wurde anderwärts auf Hydronephrose gestellt. Verf. bekam das Kind in dessen 16. Lebensmonate zu Gesichte, wo es bereits bedeutend herabgekommen war. Die Untersuchung ergab rechts in der Bauchhöhle eine hügelige, glattwandige, fluktuirende, mässig, namentlich nach unten bewegliche, orangegrosse Geschwulst. Der Perkussionsschall über derselben abwechselnd tympanitisch und gedämpft. Per rectum konnte der untere Pol der Geschwulst, falls selbe herabgedrängt wurde, gefühlt werden. Da die Eltern des Kindes dringend die Operation wünschten, wurde selbe vom Verf. in folgender Weise ausgeführt: Wegen des muthmasslich extraperitonealen Sitzes der Geschwulst wurde der Schnitt von der elften Rippe bis zum vorderen Darmbeinstachel geführt und die Geschwulst ohne Eröffnung des Peritoneums blossgelegt. Die Separirung des Tumors gelang relativ leicht auf stumpfem Wege, wobei sich Verf. überzeugte, dass derselbe aus zwei übereinander gelegenen Theilen bestand. Beide Theile standen nur durch lockeres Bindegewebe miteinander in Verbindung und deren cystische Höhlen kommunizirten ebenfalls nicht miteinander. Bei der Freipräparirung der unteren Hälfte, welcher die Tube fest anlag, war das Peritoneum eingerissen, wurde jedoch sogleich durch Naht geschlossen. Die obere Hälfte war ganz lose in das umgebende Bindegewebe eingebettet und den Stiel derselben bildete bloss der Ureter allein, aber keine Gefässe. Schluss der Wunde bis auf deren hinteren Winkel, in welchen ein Jodoformgazestreifen eingeführt wurde. Glatte Heilung.

Am exstirpirten Tumor präsentirte sich die untere Hälfte als unilokuläre glattwandige Cyste, während die obere aus sechs miteinander nicht kommunizirenden Höhlen bestand. Den Inhalt der einzelnen Cysten bildet eine wasserklare, nicht klebrige Flüssigkeit. Die Dicke der Cystenwandungen war an einzelnen Stellen eine verschiedene. Der Ureter mündete frei in eine der Cysten. Die mikroskopische Untersuchung der Cystenwände ergab das Vorhandensein von Malpighi'schen Knäueln und gewundenen Harnkanälchen, welcher Befund die schon früher geäusserte Vermuthung, dass die Geschwulst den Wolff'schen Körpern ihre Entstehung verdanke, bestätigte.

Trzebicky (Krakau).

Peters (5) fügt zu Schwarz Statistik fünf weitere Fälle von Ureteren-Anomalien aus dem Freiburger pathologischen Institut und bespricht dieselben eingehend. Ausserdem werden noch vier weitere Fälle von anderen Autoren der Statistik angereiht.

Verletzungen der Niere.

1. Bardenheuer, Zwei Verletzungen lebenswichtiger Organe. 71. Naturforscherversammlung 1899. Nr. 40.
2. *Duvergey, Contusion de la region dorso-lombaire; hématuria; paraplégia fonctionelle et motrice. Soc. d'anat. et de phys. Journ. de méd. de Bordeaux 1899. Nr. 52.
3. S. P. Fedorow, Ein Fall von Stillung einer Nierenblutung durch Kompression der Nierenarterien per laparotomiam. Ljetopis russkoi chirurgii 1899. Heft 6.
4. *Newman, Case of injury of the kidney with prolonged haematuria ultimate recovery. Medico chir. soc. Glasgow medical journal 1899. June.
5. Pendl, Subcutane Nierenruptur, Nephrektomie, Heilung. Wiener klin. Wochenschrift 1899. Nr. 21.
6. *Quervain, Rupture intrapéritonéale du rein. Revue médicale de la suisse romande 1899. Nr. 10.
7. Reynier, Néphrectomie pour hématurie grave consécutive à une contusion rénale. Bull. et mém. de la soc. de chir. 1899. Nr. 2.
8. *Schmitt, Eine durch perforirende Verletzung quer durchtrennte Niere. 71. Naturforscherversammlung München. Monatsschrift für Unfallheilkunde 1899. Nr. 10.
9. E. Zielinski, Ein Fall von Schussverletzung der Niere. Przéglad lekarski 1899. Nr. 39 und 40.

Bardenheuer (1) berichtet von einer schweren Nierenquetschung eines 30jährigen Mannes durch Ueberfahrenwerden mit starker Blutung und gleichzeitiger Leberverletzung, wo zuerst durch retroperitoneale Operation die Niere entfernt und dann mit Laparotomie durch Naht und Tamponade die stark blutende Leberwunde behandelt wurde. Heilung.

Fedorow (3). Die Mittheilung Fedorow's betrifft einen Fall von Nachblutung aus einer von Prof. Bobrow wegen Nephrolithiasis incidirten Niere, deren Exstirpation wegen ausgedehnter, fester Verwachsungen unmöglich erschien. Versuche, die Blutung in loco zu stillen, misslangen. Fedorow erweiterte daher den Lumbalschnitt nach vorn bis zur Mittellinie und legte von der eröffneten Bauchhöhle her eine Klemmzange um den ganzen Hilus, unter Mitfassung des hinteren Peritonealblattes. Die Zange wurde nach 20 Stunden entfernt. Die Blutung stand prompt, der durch Blutverlust puls- und bewusstlose Kranke genas. Nach $1^1/_2$ Wochen sistirte die Harnsekretion von Seiten der operirten Niere, es stiessen sich kleine Stücke nekrotischen Nierengewebes ab. Bei der Entlassung sah man im Cystoskop die Ureterenöffnung der operirten Seite sehr eng, sie zu sondiren gelang nicht. Hiernach und auf Grund einer experimentellen Arbeit von Rein nimmt Verf. an, dass die Niere in Folge des Verschlusses der grossen Gefässe bindegewebig degenerirt ist; Gangrän des Organs tritt nicht ein. — Die Unterbindung der Arteria renalis von der Bauchhöhle aus ist für diejenigen Fälle zu reserviren, in denen die Nierenblutung sich in der Wunde nicht stillen lässt und die Nierenexstirpation aus irgend einem Grunde unmöglich ist.

Wanach (St. Petersburg).

Pendl (5) berichtet über eine subcutane Nierenruptur (Längsriss), wo durch Nephrektomie Heilung erzielt wurde.

Reynier (7) stellt eine Niere vor, die er wegen schwerer Blutung in Folge eines grossen Risses an der hinteren unteren Seite der Niere entfernt hatte.

Zielinski (9). Ein 16jähriges Mädchen erhielt bei einem Hochzeitsfeste aus der Entfernung von mehreren Schritten einen Pistolenschuss in die rechte Lendengegend, worauf Patientin auf kurze Zeit die Besinnung verlor.

Die nach einigen Stunden vom Verf. vorgenommene Untersuchung der sehr anämischen Patientin ergab ausser mässiger Schmerzhaftigkeit der rechten Bauchhälfte eine kleine Einschussöffnung in der rechten Lendengegend, 10 cm lateralwärts von der Wirbelsäule und 2 cm unterhalb des Rippenbogens. Urin bluthaltig. Mittelst eines Lendenschnittes wurde die Niere blossgelegt und nach Entfernung zahlreicher Blutcoagula vor die Wunde gebracht. An der Konvexität derselben befand sich eine kleine blutende Wunde, eine zweite stärker blutende befand sich an der Vorderseite des Nierenbeckens. Nach Unterbindung der grossen Nierengefässe und des Ureters, wurde die Niere exstirpirt. Theilweiser Verschluss der Hautwunde durch Naht. Glatte Heilung.

Trzebicky (Krakau).

Wanderniere.

1. *Mc. Arthur, Die chirurgische Behandlung der Wanderniere. The americ. gyn. and obstet. journal 1899. Febr.
2. *Bacon, Die Aetiologie der Wanderniere. The americ. gyn. and obstet. journ. 1899. Febr.
3. Baldwin, New method of nephrorrhaphy. The journal of Americ. Med. Ass. 1899. January 28.
4. *Bazy, Des formes graves du rein mobile; de la cachexie nephroptosique et de son traitement par la nephropexie. Gazette des hôpitaux 1899. Nr. 37.
5. — Sur un procédé de la nephropexie. Bull. et mém. de la soc. de Chir. 1899. Nr. 32.
6. Büdinger, Ueber Wanderniere. Mittheilungen aus den Grenzgebieten. Bd. 4. Heft 3.
7. Ceccherelli, Il mio processo di nephrorrafia. Durante's Festschrift. Vol. 1.
8. *Cheyne, A case of haematuria from a moveable kidney cured by nephrorrhaphy. British medical journal 1899. Jan. 7.
9. — A case of moveable third kidney. The Lancet 1899. Jan. 28.
10. Deaver, Movable kidney. Annals of surgery 1899. June.
11. Fennwick, A case of jaundice due to flating kidney, lumbar fixation, recovery. The Lancet 1899. Nov. 11.
12. *Fütterer, Zur Kasuistik der Wanderniere. The amer. gyn. and obstet. journal 1899. Febr.
13. *Galloway, On moveable kidney. The Glasgow medical journal 1899. Jan.
14. J. Gawlik, Fixation der Wanderniere nach Obalinski. Sammlung der zu Ehren Obalinski's publizirten Arbeiten.
15. Lenhoff und Becher, Beziehung zwischen Körperform und Lage der Nieren. Kongr. für innere Medizin. Karlsbad 1899. Berliner klin. Wochenschrift 1899. Nr. 23.
16. *Senn, Lumbar nephropexy without suturing with report of case. The journal of the Americ. Med. Assoc. 1899. April 1.
17. *Stehman, Symptomatologie und Diagnose der Wandernieren. The americ. gyn. and obstet. journal 1899. Febr.
18. v. Török, Dauererfolge nach Nephropexie. Wiener klin. Wochenschrift 1899. Nr. 32.
19. Winkler, 100 Nephropexien. Diss. Marburg 1899.
20. Wolkow und Delitzin, Die Wanderniere. Berlin 1899. Hirschwald.
21. Wuhrmann, Zur Pathologie und Diagnose der ren. mobilis. Deutsche Zeitschrift für Chir. Bd. 53. Heft 1.

Baldwin (3). Um Wandernieren zu befestigen, empfiehlt Baldwin die Fettkapsel der Niere zu entfernen und aus der eigentlichen Nierenkapsel zwei Lappen zu bilden, je 2—2½ Zoll lang und ¾ Zoll breit, die durch korrespondirend angelegte Brücken in der Muskelfascie hindurchgezogen und an dieselben mit Katgutnähten angenäht werden. Maass (Detroit).

Bazy (5) beschreibt sein an zahlreichen Kranken erprobtes Verfahren der Nephropexie, das er Nephropexie en hamac nennt. Zuerst gewöhnlicher Hautschnitt, dann Muskelincision bis zur Niere, Legen von Katgutfäden an

der hinteren Nierenoberfläche und zwar drei; schliesslich Naht der Muskeln und der Haut.

Büdinger (6) giebt eine grösstentheils anatomische Uebersicht über die Wanderniere, spricht sich auf Grund eigener Leichenuntersuchungen über die normale Lage der Niere aus, ebenso über die Beweglichkeit der normalen und kranken Niere.

Ceccherelli (7) hat schon seit dem Jahre 1884 die Nephrorrhaphie mit den besten Resultaten auf folgende Weise ausgeführt: Nach einem Einschnitt in die Weichtheile, dem Aussenrande des M. quadratus lumborum entlang und auf eine von oberhalb der 12. Rippe bis zum Darmbeinkamme reichende Strecke gelangt er auf die die Niere umgebende Fettschicht, diese schneidet er bis zur Freilegung der Nierenkapsel aus, die er dann vom Organ trennt. Darauf ritzt er die Niere, bis er eine breite blutende Oberfläche hat, geht bis zu 1½ cm Tiefe durch das Nierenparenchym hindurch, legt 4—6 Seidennähte an und während er die ersten Fäden über die 12. und 11. Rippe führt, geht er mit den anderen durch den M. quadratus lumborum und die Muskelmassen hindurch. Bevor er diese Nähte anzieht, die auch durch die Fettkapsel gehen, schneidet er von dieser alle überflüssigen Portionen aus, wodurch der Sack, in welchem sich die Niere bewegt, verkleinert wird. Vernähung, Drainage. Muscatello.

Deaver (10). Die Besprechung der Wanderniere beschränkt sich auf Diagnose und Behandlung. Seine Patientinnen waren meist unverheirathete nervöse Individuen. Besonders eingehend wird Unterscheidung von Appendicitis besprochen. Bandagen zur Signirung des beweglichen Organs thuen mehr Schaden als Nutzen. Die Naht der Niere ist zu verwerfen und die Befestigung mit um die Pole gelegten Gazestreifen und Ausstopfen der Wundhöhle nach Senn die beste Methode. Packung und Streifen werden nach 8 bis 10 Tagen entfernt. Neun kurze Krankengeschichten sind mitgetheilt.
Maass (Detroit).

Fennwick (11) theilt einen Fall von Wanderniere mit, wo durch Druck auf die Gallengänge Gelbsucht entstand. Die Gelbsucht verschwand 2 Tage nach der Operation, die in Lumbarfixation der Niere bestand.

Gawlik (14) theilt zwei Fälle mit, in welchen die Nephropexie nach Obalinski ausgeführt wurde. Die Methode besteht in einem 12 cm langen Querschnitte parallel und etwas unterhalb der 12. Rippe. Nach Blosslegung der Niere wird in der fibrösen Kapsel derselben ein Thürflügelschnitt angelegt und die hierdurch gebildeten Lappen zusammen mit der Fettkapsel an die Bauchwand mittelst Naht fixirt. In beiden Fällen war nach 16 Monaten noch ein günstiger Erfolg zu konstatiren. Trzebicky (Krakau).

Lennhoff und Becher (15) gelangen auf Grund ihrer Untersuchungen an Leuten, die nie ein Korsett getragen hatten (Samoanerinnen) zu folgenden Schlussfolgerungen bezüglich der Niere: 1. Unter physiologischen Verhältnissen ist jede Niere respiratorisch verschieblich. 2. Die Palpirbarkeit einer Niere an sich ist kein Zeichen einer Lockerung oder Verlagerung des Organs. 3. Vielmehr ist die Palpirbarkeit einer Niere unter physiologischen Verhältnissen abhängig von der Körperform. 4. Personen mit palpirbaren Nieren weisen im Allgemeinen einen andern Körpertypus auf, als solche mit nicht palpablen Nieren. 5. Diese Typen werden gekennzeichnet durch einen aus Körpermessungen abgeleiteten Index $d(j—p) \times 100$, in welchem $d(j—p)$ distantia jugulo(c—a)-pubica und c die kleinste circumferentia abdominis

bedeutet. 6. Individuen mit hohem Index weisen im Allgemeinen palpable Nieren auf, solche mit niedrigem Index nicht palpable. 7. Die Verschiedenheit der Körpertypen kommt auch zum Ausdruck in der Verschiedenheit der Lendengegend, bezw. der paravertebralen Nischen. 8. Der Durchschnittsindex variirt nach Gegenden.

Török (18) führt zwei Fälle von Wandernieren nach Nephropexie an, die nach Jahren auch geheilt waren und rühmt, davon ausgehend, die Dauererfolge nach Nephropexie.

Winkler (19) berichtet über 100 Nephropexien aus der Marburger Klinik. 5,49% waren Männer, 94,51% Frauen; die meisten Erkrankungen fielen zwischen das 30. und 40. Lebensjahr. Achtmal bestand das Leiden beiderseits, darunter zwei Hufeisennieren; alle übrigen Wandernieren waren rechtsseitig. Winkler bespricht hierauf Aetiologie und Symptomatologie der Wanderniere und giebt Küsters Operationsmethode (Naht mit Silberdraht) genau wieder. Die seit 1892—1898 nach Küster operirten 65 Fälle weisen 83% Heilung und nur 6% Recidive auf. Bezüglich der Heilung bezw. Besserung des Allgemeinbefindens hat Küster 66,16 Heilung und 20% Misserfolge.

Wolkow und Delitzin (20) geben mit reichlichen Tabellen eine gründliche Studie über die Wanderniere. Sie kommen zu dem Schluss: Die Beweglichkeit der Nieren ist keine primäre und selbständige Anomalie, sondern das Ergebniss einer gewissen Insufficienz des Körperbaues, welche unter dem Einfluss von Alterationen des intraabdominellen Gleichgewichtes zu Tage tritt. Es handelt sich vor Allem um eine Insufficienz der Konfiguration der paravertrebralen Nischen und Insufficienz der vorderen Bauchwand und je nach dem Grade derselben müssen die therapeutischen Massnahmen getroffen werden: Während sie sich von orthopädischen Massnahmen gegenüber der ersteren und von Bauchgürteln gegenüber der letzteren Erfolg versprechen, erscheint ihnen von diesem Standpunkt die Nephrorraphie als unzuverlässiges, künstliches und nicht ungefährliches Verfahren. Die Nephroptose ist nur ein hervorstehendes Symptom, das am meisten in die Augen fällt und an und für sich hochgradige funktionelle Störungen hervorruft.

Wuhrmann (21) nimmt die Entstehung der mobilen Niere in drei Etappen an, 1. Lockerung der Niere auf ihrer Unterlage, 2. Drehung und beginnende Senkung der Niere, 3. Senkung der mobilen Niere nach unten. Er befürwortet zur Untersuchung auf Wanderniere die Untersuchung im Stehen.

Hydro- und Pyonephrose sowie Pyelonephritis.

1. *Apent et Millon, Pyelonephrite purulente, ulcerations intestinales de la terminaison de l'iléon. Soc. d'anat. de Paris 1899. May.
2. Carlier, Nephrectomie sous-capsulaire pour pyonéphrose ancienne. Congrès français de chir. Revue de chir. 1899. Nr. 11.

2a. W. Hübbenet, Zur Kasuistik der Nierenchirurgie. Wojenno-medicinski Shurnal 1899. Februar.

3. Kirmisson, Sur une forme particulière d'hydronephrose qu'on pourrait appeler „hydronephrose externe ou souscapsulaire". Bull. et mém. de la soc. de chir. 1899. Nr. 17.
4. Korteweg, Exstirpation und konservative Behandlung der Nieren. Nederl. tijdschr. f. Geneesk. Amsterdam 1899. I. 303.

4a. M. Kusnezow, Ein Fall von Nierenexstirpation. Wratsch 1899. Nr. 44.

5. Lampe, Ueber traumatische Pseudohydronephrose mit besonderer Berücksichtigung eines in der Greifswalder chirurg. Univers.-Klinik beobachteten, mit einer doppelseitigen, grossen Hydronephrose komplizirten Falles. Diss. Greifswald 1899.
6. Lennander, Pyonephrose, exstirpirt aus einer rechten Niere mit zwei Nierenbecken und zwei Ureteren. Hygiea 1899. Bd. LXI. Heft 12. p. 585.
7. Martin, Hydronephrose volumineuse du rein droit. Nephrectomie transperitonéale. Guérison. Bull. et mém. de la soc. de chir. 1899. Nr. 26.
8. Rocher, Sur un cas de pyonephrose compliquée d'abcès paranephretique. Soc. d'anat. et de phys. Journal de méd. de Bordeaux 1899. Nr. 13.
9. Rothschild, Ein Fall von Nephrektomie. Berliner med. Wochenschr. 1899. Nr. 51.

Carlier (2) berichtet von einer subkapsulären Nephrektomie nach Ollier, die er vorschlägt, stets zu machen bei grossen perinephritischen Verwachsungen mit der Umgebung.

Kirmisson (3) beschreibt eine seltene Art von Hydronephrose, die er Hydronephrose externe ou souscapsulaire nennt, bei der die Flüssigkeit unter der Kapsel liegt und im Grund der ausgedehnten Tasche die normale Niere.

Korteweg (4). Gegenüber der radikalen Heilung nach Exstirpation einer mit vielen Käseherden besetzten Niere demonstrirt Korteweg ein Mädchen, bei welchem vor Jahren ein Lumbalabscess geöffnet wurde, der mit einem Gange nach der Niere leitete, welche ausgekratzt wurde. Heilung. Ein Jahr später ein gleicher Abscess an der äusseren Seite; sodann dieselbe Operation und Heilung. Vor 4 Jahren, ohne bekannte Ursache, etablirte sich eine Vesicovaginalfistel. Diese von der Scheide nicht zu erreichen, weil die hier nöthige Dilatation eine starke Reaktion hervorrief. Da hohes Fieber und starke Nierenschmerzen dann kamen, Spaltung der Nierenkapsel, womit auch dieses heilte. — Die Fistel wurde von der Blase aus mit gutem Erfolge geschlossen. Die Urethrae mussten dilatirt werden, damit auch die Blasenbauchwandfistel heilte. Jetzt floss der Urin per urethram ab.

Rotgans.

Lampe (5). Ein Fall von traumatischer Pseudo-Hydronephrose, der auf der chirurgischen Klinik zu Greifswald operirt wurde und 12 Tage nach der Operation zum Exitus kam, wird vom Verf. berichtet, sowie eine Anzahl weiterer Fälle aus der Litteratur.

Der Fall Lennander's (6) betraf eine 29jährige Dame, die seit 8 Jahren in der rechten Bauchhälfte einen an Grösse wechselnden Tumor (Hydronephrose) trug. Zuerst wurde eine Nephrotomie ausgeführt. Einige Tage später entstand eine Appendicitis ac. Zwei Monate später, da die Fistel sich nicht schloss und die Kranke noch Beschwerden hatte, wurde folgendermassen operirt. Die alte Narbe in der Lendengegend wurde gespalten, der Schnitt bis zum äusseren Rande des Musc. rectus verlängert, die Bauchhöhle geöffnet, der Processus vermiformis exstirpirt, das Bauchfell der äusseren Seite des Cöcum dem Colon ascendens entlang bis zur Flexura coli hepatica gespalten die genannten Darmtheile von der Niere freigemacht und nach innen verschoben. Dabei zeigte es sich, dass die zwei oberen Drittel der Niere normal waren, dass an der anderen Seite der Niere ein Sack lag, der in das kleine Becken hineinragte. Es fanden sich zwei Harnleiter; der äussere kommunizirte mit dem oben genannten erweiterten Nierenbecken, der innere mündete in ein normales oberes Nierenbecken. Der pyonephrotische Sack mit seinem Harnleiter wurde entfernt und eine Nephropexie gemacht. Der Fall genas.

Verf. hebt die Nothwendigkeit hervor, bei den Nierenoperationen mit der grössten Vorsicht vorzugehen und alles Gesunde zu schonen und nur, was krankhaft verändert ist, zu entfernen.

Das bei einer Leichenöffnung gewonnene Präparat einer sehr ähnlichen Missbildung der Harnorgane wird abgebildet und beschrieben.

Hj. von Bonsdorff (Helsingfors).

Martin (7) erwähnt einen Fall von enormer Hydroneprose, die er für eine Ovarialcyste gehalten hatte und die er durch transperitoneale Nephrektomie mit Erfolg entfernte.

Rocher (8) berichtet von einer, bei der Sektion gefundenen enormen, 9 Liter haltenden Pyonephrose einer alten Frau, in Verbindung mit einem paranephritischen Abscess.

Rothschild (9) nephrektomirte an einem 27jährigen Mädchen wegen Pyonephrose die rechte Niere mit Erfolg, obwohl der Harnstoffgehalt unter die Hälfte der Norm gesunken war.

Hübbenet (2a) berichtet über einen Fall von Pyonephrose, der durch Nephrektomie geheilt wurde (im Eiter fand sich der Bacillus coli) und einen Fall von perinephritischem Abscess im Anschluss an eine schwere Phlegmone des Unterschenkels mit Phlebitis. Wanach (St. Petersburg).

Kusnezow's (a4) Fall von Exstirpation einer rechtsseitigen Pyonephrose ist darin bemerkenswerth, dass die Vena renalis so kurz war, dass sie nicht unterbunden werden konnte; bei den Manipulationen am Venenstumpf wurde auch die Vena cava inf. eingerissen. Die Blutung wurde durch wandständig angelegte Klemmpincetten gestillt, die Pincetten blieben 48 Stunden liegen. Die Cirkulation in der Vene wurde dadurch nicht unterbrochen.

Wanach (St. Petersburg).

Para- und Perinephritis.

1. Fraikin, Périnephrite à rechute; nephrectomie. Journal de méd. de Bordeaux 1899. Nr. 20.
2. Jordan, Die Entstehung perirenaler aus pyämisch-metastatischen Nierenabscessen. Deutscher Chirurgenkongress 1899.

Fraikin (1) demonstrirt eine Niere, die wegen wiederholter Perinephritiden einer jungen Kranken entfernt wurde. Die Entfernung, die sehr schwierig war, ging in Heilung aus.

Jordan (2) erwähnt 3 Fälle der primären eiterigen Paranephritis, die aus pyämisch metastatischen Nierenabscessen hervorgingen.

Hämaturie.

1. Björn Floderus, Ueber hochgradige renale Hämaturie bei makroskopisch unveränderten Nieren. Upsala Läkareforenings Förhandlingen 1899. Bd. IV. Heft 4. p. 233.
2. Hofbauer, Ein Fall von zweijähriger unilateraler Nierenblutung. Mittheilungen aus den Grenzgebieten 1899. Bd. 5. Heft 3.
3. Israel, Ueber den Einfluss der Nierenspaltung auf akute und chronische Krankheitsprozesse des Nierenparenchyms. Mittheilungen aus den Grenzgebieten 1899. Bd. 5. Heft 3.
4. Lavaux, Pronostic et traitement chirurgical de l'hématurie. Congrès français de chir. Revue de chir. 1899. Nr. 11.
5. Loumeau, Ann. des malad. des organes gen.-ur. 1899. Nr. 11.
6. *Myles, Notes or a case of haematuria from healthy kidney. Medical Press 1899. Aug. 2.

7. Poljakoff, Ueber einen Fall von Nierenblutung angioneurotischen Ursprunges. Deutsche med. Wochenschrift 1899. Nr. 44. p. 721.
8. Rochet, Province médicale 1899. Nr. 34.

Floderus (1) theilt einen Fall mit, wo Lennander wegen jahrelanger Nierenblutungen eine Nierenexstirpation ausgeführt hatte, nachdem er sich mittelst einer Sectio acta überzeugt hatte, dass die linke Niere Sitz der Blutung war und wo keine makroskopische Veränderungen der Niere vorlagen. Die mikroskopische Untersuchung der entfernten Niere zeigte als Ursache der sogenannten essentiellen Blutung eine disseminirte, sklerosirende Glomerulitis in Kombination mit Fettdegeneration und Atrophie des Epithels. Der Fall, ein 33jähriger Mann, genas und ist seit über einem Jahre gesund. Die Fälle, welche wegen essentieller Blutungen ohne makroskopische Veränderung der Nieren operativ behandelt wurden, theilt Verf. in folgende Gruppen ein: Nierenblutungen bei Haemophilia, durch vasomotorische Störungen hervorgerufen, durch mechanische Ursachen, bei nephritischen Prozessen. Dazu werden noch als eine fünfte Gruppe die unvollständig beschriebenen Fälle genannt. Die operative Behandlung und deren Resultate werden gestützt auf eine Menge publizirter Fälle ausführlich behandelt. Die Fälle, in welchen wegen essentieller Nierenblutung eine Nephrotomie oder Nephrektomie zur Ausführung gekommen ist, werden angeführt.

Hj. von Bonsdorff (Helsingfors).

Hofbauer (2) berichtet von einer zweijährigen unilateralen Nierenblutung, wo er durch Exstirpation der auch mikroskopisch ganz gesund sich erweisenden Niere Heilung erzielte.

Auf Grund von 14 Beobachtungen über den heilenden Einfluss von Nierenspaltung bei der sogenannten essentiellen Nierenblutung fasst Israel (3) seine Erfahrungen dahin zusammen: 1. Es giebt einseitige Nephriten. 2. Es giebt durch Nephritis erzeugte Nierenkoliken, welche völlig Nierensteinkoliken gleichen. 3. Es giebt doppelseitige Nephriten, welche nur einseitige Koliken erzeugen. 4. Es giebt schwere Nephriten, mit eiweissfreiem Urin und Abwesenheit von Cylindern. 5. Trotz grossen Reichthums von hyalinen, gekörnten und epithelialen Cylindern kann der Urin eiweissfrei sein. 6. Es giebt Nephriten mit anfallsweise auftretenden profusen Blutungen. 7. Nephritische Blutungen können mit oder ohne Koliken eintreten oder verlaufen. Die Blutung ist nicht die Ursache der Kolik. Beide Erscheinungen sind Folgezustände der Nierenkongestion. 8. Eine grosse Zahl der bisher als Nephralgie, Nephralgie hématurique, angioneurotische Nierenblutung bezeichneten Krankheitsbilder sind auf nephritische Prozesse zu beziehen. 9. Die Incision der Niere beeinflusst in vielen Fällen den nephritischen Prozess und seine Symptome günstig. 10. Anurie auf Grund aufsteigender Nephritis kann durch die Nierenspaltung geheilt werden. 11. Die Nierenwunde sollte nicht durch die Naht verschlossen werden.

Lavaux (4) berichtet über Prognose und chirurgische Behandlung der Hämaturie. Die spontane Hämaturie ist selten tödtlich. Die Prognose hängt von seiner Ursache ab. Bei der sogenannten essentiellen Hämaturie ist jeder chirurgische Eingriff untersagt. Bei Blutungen in Folge einer Läsion der Blase empfiehlt er sehr warme Borausspülungen.

Loumeau (5) bezweifelt die Thatsache der sogenannten essentiellen Nierenblutungen und gestattet nur deren Annahme nach einer negativen

histologischen Prüfung der Niere. In einem Falle von Nierenblutung erzielte er durch Nephrotomie Heilung, in einem Falle erlag der Kranke nach Nephrektomie in Folge von Solitärniere, weswegen Loumeau bei Abwesenheit von destruktiven Veränderungen nur die Nephrotomie anräth.

Poljakoff (7) theilt einen exquisiten Fall von Nierenblutung mit, wo der angioneurotische Ursprung bewiesen ist, was noch selten gelang. Es handelt sich um ein 25jähriges Mädchen, ohne jeden Anhaltspunkt für Hämophilie, mütterlicherseits psychisch belastet, die seit dem 12. Jahr an Migräne leidet, mit vasomotorischen Störungen im Gesicht und Oberkörper mit Dermographismus, dieselbe bekam plötzlich ohne jede Veranlassung eine 24stündige Blutung im Urin, wobei die linke Niere auf Druck schmerzhaft aber nicht vergrössert war, im Urin nur rothe Blutkörperchen, daneben bestanden schon seit 5 Jahren neuralgische Schmerzen im N. supraorbit., brachialis und im 7., 8. und 9. Interkostalis, sämmtlich links. Die Nervenstämme auf Druck sehr empfindlich. Einen weiteren Beweis für den angioneurotischen Ursprung der Blutung, für die eine andere Basis nicht zu finden war, erhielt Poljakoff, als nach 2 Jahren plötzlich nach einer Gemüthsbewegung wieder Hämaturie auftrat und zwar zweimal hintereinander in kurzen Zwischenräumen und als nach wenigen Tagen dieselbe verschwunden war, sich eine heftige Darmblutung einstellte von mehreren Wochen Dauer, für die eine Ursache wie Hämorrhoiden nicht zu finden war und die daher von Poljakoff ebenfalls für angioneurotischen Ursprunges gehalten wurde.

Rochet (8) behauptet, dass ein grosser Theil der sogenannten essentiellen Nierenblutungen keine sind. Für essentielle Blutungen ist charakteristisch heftige und lange anhaltende Blutungen, mit langen Zwischenräumen scheinbarer Heilung. Zu den Fällen einseitiger Blutung wird die Diagnose gestellt durch den Schmerz, eventuell auf Druck, besonders in Form von nephritischen Koliken, besonderen Werth hat das Cystoskop. Sabatier war der erste Chirurg, der wegen Nephralgie hématurique eine Nephrektomie gemacht hat, in der Mehrzahl der später entfernten Nieren hat man Zeichen von Nephritis gefunden. Die Nephrektomie hat der Nephrotomie weichen müssen, bei der nur die Hämaphilie eine Gegenindikation bildet. Genauer ist die Freilegung der Niere auf extraperitonealem Wege. Die primäre Nephrektomie ist nur gestattet bei schweren Symptomen, die sekundäre, wenn die Symptome der Blutung nach der Nephrotomie wieder auftreten. Bei Wandernieren macht man die Nephropexie, in gewissen Fällen ist durch blosse Freilegung der Niere Erfolg erzielt worden.

Nephrolithiasis.

1. *Abbe, Detection of small renal calculi by the Röntgen rays. Annals of surgery 1899. August.
2. Albarran, Nouveaux procédés d'exploration du rein, cathétérisme des uretères avec radiographies. Annal. des mal. des org. gen.-ur. 1899. Nr. 7.
3. Barbacci, Un calcolo migrato dal rene. Durante's Festschrift. Vol. I.
4. Bell, A case of abdominal nephrectomy for renal calculus. British medical journal 1899. July 29.
5. Bishop, Three cases of ureteral calculi impacted in the lomen end of the ureter, and removed by suprapubic cystotomy. The Edinburgh med. journal 1899. July.
6. *Briddon, Multiple renal calculi. New York surgical society. Annals of surgery 1899. Sept.
7. Deanesly, Remarks or renal surgery. The Lancet 1899. Oct. 28.

8. J. Dsirae, Zur Frage der Nephrolithiasis, Hydronephrose und Pyonephrose. Ljetopis russkoi chirurgii 1899. Heft 3 und 4.
9. *Le Filiatre, Pyelonephrite calculeuse consecutive à une hydronephrose ancienne de même origine; nephrectomie lombaire totale et uréterectomie partielle; guérison. Soc. anatom. de Paris 1899. May.
10. S. Fedorow, Zur Kasuistik der Nierensteine. Chirurgia. Bd. V. Nr. 27.
11. Glantenay, Pyelonephrite calculeuse. Bull. et mém. de la soc. de chir. 1899. Nr. 11.
12. Guldmann, Nierenstein. Nederl. Tjdschrift v. Geneesk. Amsterdam 1899. I. 390.
12a. A. Hagman, Ueber die Nierensteinkrankheit und ihre Behandlung. Chirurgia. Bd. VI. Nr. 33.
13. Herrmann, Ueber die Bedeutung der Röntgenstrahlen für die Diagnostik der Nierensteine. Wiener klin. Wochenschrift 1899. Nr. 8.
14. — Die Glycerinbehandlung der Nephrolithiasis. 17. Kongress für innere Med. Karlsbad 1899. Münchener med. Wochenschrift 1899. Nr. 20.
15. *Johnson, Calculus pyonephrosis. Nephrectomy. New York academy of medicine. Annals of surgery 1899. Sept.
16. Lauenstein, Operative Entfernung eines durch Röntgenstrahlen nachgewiesenen Konkrementes von kohlensaurem Kalk aus dem Nierenbecken. Deutsche Zeitschrift für Chir. Bd. 50. Heft 1 und 2.
17. Leonhard, Ueber die Diagraphie von Nierensteinen. Centralbl. f. Chir. 1899. Nr. 8.
18. Müller, Demonstration eines durch Operation aus der Niere entfernten Steins von kohlensaurem Kalk. Chirurgenkongress 1899.
19. *Parry, Renal calculus removed from a patient whom nephrolithotomy was perfored an the opposite side ten years previously. Glasgow medical journal 1899. June.
20. Ringel, Die Diagnose der Nierensteine mit Röntgenphotographie. Deutscher Chir.-Kongress 1899.
21. *Syms, The value of the x rays in detecting small renal calculi. New York surgical society. Annals of surgery 1899. Sept.
22. Tschudy, Ueber einen Fall operativ behandelter Nephrolithiasis. Korrespondenzblatt für Schweizer Aerzte 1899. Nr. 24.
23. Tuffier, Calcul de l'uretère ou de l'appendice. La semaine médicale 1899. Nr. 34.
24. Wagner, Ueber die Diagraphie von Nierensteinen. Centralbl. für Chir. 1899. Nr. 8.

Albarran (2) berichtet über einen durch Röntgenstrahlen am Lebenden nachgewiesenen Phosphatstein, der durch Operation dann entfernt wurde, zugleich auch der erste in Frankreich.

Barbacci (3) beschreibt einen Fall von ausgewandertem Nierenstein. Bei einer Frau, die 7 Jahre vorher wegen eines Abscesses in der linken Lendengegend operirt worden war, der nach 2 Monaten vollkommen heilte, aber nach 3 Jahren in Folge einer in der linken Unterbauchgegend erlittenen und eiterig gewordenen Kontusion wieder auftrat, bemerkte er einen zum Darmbeinkamm derselben Seite führenden Fistelgang. Nach einem in den Fistelgang gemachten Einschnitt drang er in einen unterhalb des Darmbeinkammes gelegenen Sack; von hier führte ein Gang dem inneren Rande des Darmbeinkammes und dann dem Darmbeinquermuskel entlang zur zwölften Rippe, wo er nahe dem Rippenhöckergelenk endigte und wo Barbacci einen eng umkapselten Stein fand, der mit Mühe entfernt wurde. Der Stein war sicher in Folge des vorhergegangenen Eiterungsprozesses aus der Niere ausgewandert. Muscatello.

Bell (4) machte bei einer 27jährigen Frau transperitoneal wegen Nierensteinen eine transperitoneale Nephrektomie mit Erfolg in der fälschlichen Annahme eines intraabdominalen Tumors.

Bishop (5) veröffentlicht 3 Fälle von eingekeilten Uretersteinen, die er durch Cystotomia suprapubica entfernte, 2 mit Erfolg, einen mit tödtlichem Ausgang. Am Schlusse machte er einige Erörterungen über die nöthige Operation, wobei er die Eröffnung der Blase empfiehlt.

Deanesly (7) bespricht mit Anführung 4 eigener Krankengeschichten die Steinkrankheit, die wichtigste und häufigste Nierenkrankheit in diagnostischer und therapeutischer Beziehung.

J. Dsirae (8). Referirende Uebersicht über die jetzt gültige Lehre von den genannten Krankheiten auf Grund der neuesten Litteratur.

Wanach (St. Petersburg).

Fedorow (10). Der Stein in dem von Federow beschriebenen Fall zeichnete sich durch ungewöhnliche Grösse aus; Gewicht 126 g, Durchmesser 7,2 und 5,5 cm. Der Kern war ein Oxalat, der übrige Theil bestand aus Phosphaten. Anfälle von Koliken oder Hämaturie hatte die 37 Jahre alte Patientin nicht gehabt. Wegen gleichzeitig bestehender Pyonephrose wurde die Niere exstirpirt. Patientin genas. Wanach (St. Petersburg).

Glantenay (11) entfernte bei einer Pyonephrose, die nach der Anamnese für tuberkulös gehalten werden musste, einen Stein durch Nephrotomie, worauf die Patientin genas.

Guldmann (12). Sehr grosser Stein in einer sehr beweglichen Niere ohne einige Abnormitäten im Urin, nur als Tumor palpabel und von Gallensteinen nicht zu differenziren, wurde mit vollständiger Erhaltung der Niere mit grosser Mühe exstirpirt.

Die Arbeit von Hagman (12a) enthält einen fleissig gearbeiteten Ueberblick über den gegenwärtigen Stand der Lehre von der Nephrolithiasis. Im Anhang werden sechs bisher nicht publizirte Fälle aus der Bobrow'schen Klinik mitgetheilt. Alle Fälle waren mit schwerer Eiterung komplizirt. Zwei Kranke starben an Insufficienz der Nieren nach Nephrotomie und an Shok nach einer sehr schweren Nierenexstirpation. Zwei Kranke wurden nach der Entfernung der kranken Niere geheilt, zwei Patienten wurden nach der Nephrotomie mit Fisteln entlassen. In allen Fällen war die Operation durch sehr feste Verwachsungen erschwert. Dabei leistete die von Bobrow angegebene Klemmzange zur Kompression der Nierengefässe, die zwei Tage in der Wunde liegen bleibt, gute Dienste. Wanach (St. Petersburg).

Hermann (13) berichtet vom 17. internen Kongress über die Glycerinbehandlung der Nephrolithiasis: Unter 85 Fällen in 14 Fällen Abgang von Konkrementen und Besserung der subjektiven Beschwerden, 17mal Abgang von Konkrementen, 21mal nur Linderung der subjektiven Beschwerden, 33mal unwirksam, sodass er zur Anschauung kommt, das Glycerin wirke steintreibend und schmerzstillend, es fette die Harnwege ein, man müsse aber nur reinstes Glycerin nehmen bis 130 g, als Corrigens syr. cort. aur. Schädliche Wirkungen, wie Hämaturie, Albuminurie, sind nicht auf Rechnung des Glycerins zu setzen.

Rosenfeld bestätigt im Allgemeinen die absolute Unschädlichkeit des Glycerins.

Lauenstein (16) berichtet von einer operativen Entfernung eines durch Röntgenstrahlen nachgewiesenen Konkrementes von kohlensaurem Kalk aus der Niere, der auch nach Freilegung der Niere nicht zu fühlen war.

Zu ähnlich günstigen Resultaten gelangt betreffs Nierensteinen Leonhard (17) in Philadelphia: Er verlangt aber eine weiche Röhre, dann sei die Diagnose der An- oder Abwesenheit von Nierensteinen durch klinische Versuche als möglich erwiesen, 11 Fälle sind daraufhin operirt, wo in jedem Falle die Diagnose in allen Einzelheiten bestätigt wurde. Die Methode der Diagnose ist gefahrlos für den Patienten, sie ist mathematisch genau und sie ist ferner

allein positiv sicher stellend vor der Operation, ob eine oder beide Nieren Steine enthalten. Die Sicherheit und Harmlosigkeit der Methode gebietet möglichst frühe Anwendung, die die Schwere von Nierensteinoperationen und ihre Mortalität herabsetze.

Müller (18) demonstrirt im Namen Lauenstein's einen durch Röntgenogramm nachgewiesenen Nierenstein von kohlensaurem Kalk von einem 47-jährigen Mann, der 10 Jahre vorher an lokalen Beschwerden gelitten hatte.

Ringel (20) berichtet, dass die Verschiedenheit der Berichte der Aufnahme der Nierensteine durch Röntgenstrahlen in der Verschiedenheit der chemischen Zusammensetzung der Steine liege. In jedem Falle von Nephrolithiasis soll die Methode angewendet werden, beweisend aber ist nur ein positives Bild, während aus dem Fehlen eines charakteristischen Schattens nie auf Abwesenheit von Nierensteinen geschlossen werden darf.

Tschudy (22) berichtet von einem Fall von doppelseitiger Nephrolithiasis bei einer 30jährigen Frau, wo durch beiderseitige Nephrotomie Heilung erzielt wurde. Da erst durch wiederholte Röntgenaufnahmen der Stein auf der einen Seite nachgewiesen wurde, ist zu ersehen, dass nur dem positiven Ergebniss der Röntgenaufnahme diagnostische Bedeutung zuzuertheilen ist, nicht einem negativen.

Tuffier (23) spricht über die Schwierigkeit der Diagnose zwischen Stein im Ureter und Appendicitis, die er an mehreren Beispielen erläutert.

Wagner (24) wendet sich gegen die misstrauischen Anschauungen Ringel's und kommt auf Grund seiner Versuche mit den Röntgenstrahlen bei Nierensteinen zu viel optimistischeren Resultaten, am leichtesten durchleuchtbar sind die Harnsäuresteine entgegen der bisherigen Anschauung, dass die Phosphatsteine am leichtesten durchleuchtbar sind; er glaubt, wenn die Versuche misslängen, die Ursache in der Expositionszeit liege, leichter durchleuchtbare Körper müssen kürzere Zeit exponirt werden, wenn man von ihnen überhaupt Bilder erhalten will.

Anurie.

1. *Auvry, Anurie d'origine calculeuse; destruction du rein du côté opposé à l'oblitération uréterale. Bull. et mém. de la soc. anat. 1899. Juin.
2. Chavannaz, Anurie pour cancer de l'utérus; nephrostomie. Gazette hebdomadaire 1899. Nr. 37. Bull. et mém. de la soc. de chir. 1899. Nr. 17.
3. Döbbelin, Ein Fall von 8tägiger Anurie durch Ureterstein. Deutsche Zeitschrift für Chir. 1899. Bd. 52. Heft 3 und 4.
4. Legueux, Anurie post-operatoire. Nephrotomie, guérison. Bull. et mém. de la société de chir. 1899. Nr. 31.
5. Pel und Korteweg, Anuria calcalosa. Nederl. tijdschr. v. Geneesk. Amsterdam 1899. II. 377 und 599.
6. Schoen, Zwei Fälle von Nierensarkom. Ein Beitrag zur Frage der Reflexanurie. Diss. Greifswald 1899.

Chavannaz (2) berichtet von einer 43jährigen Frau, wo er wegen Anurie bei Gebärmutterkrebs die Nephrostomie ausführte: Die Frau befand sich noch nach 5 Monaten wohl.

Döbbelin (3) berichtet von einer 8tägigen Anurie, die bei einem 50jährigen Mann durch Operation geheilt wurde.

Legueux (4) berichtet von einer Nephrotomie 8 Tage nach Nephrektomie wegen Hydronephrose wegen Anurie, Heilung.

Pel und Korteweg (5). Ausführliche Beschreibung eines Falles von Anuria alculosa, der nach 8tägiger Sistirung der Urinsekretion mit Erfolg operirt wurde (Korteweg). Blosslegung der linken Niere. Diese grosse und hart. Stein im Ureter heruntergerückt, wurde nicht gefunden; auch war das Becken mehr dilatirt. In dem nächsten Falle floss aus der angeschnittenen Niere der Urin in riesigen Quantitäten. Nach 8 Tagen hohes Fieber ohne bekannte Ursache, obwohl jetzt per Urethram schon 950 ccm in einem Tage entleert waren. Sondirung des blossgelegten Ureters gab Permeabilität bis 32 cm von der Wunde. Injektionen mit Salicylsäure wiesen an, dass dieser Ureter nicht ganz verstopft war. Die Temperatur sank spontan hinab. Endlich wurde ein Stein per Urethram gelöst nach heftigem Kolikanfall. Rechte Niere war anscheinend immer gesund. Der Urinfluss aus der Wunde verringerte sich bald und Patient heilte ohne weitere Zwischenfälle.

Rotgans.

Schoen (6) berichtet aus der Greifswalder Klinik über zwei Fälle von Nierensarkom, von denen der eine 2 Tage, der andere 4 Monate nach der Operation zum Exitus kam. Der Tod des ersten Patienten wird auf Reflexanurie zurückgeführt.

Nierentuberkulose.

1. Albarran et Cottet, Tuberculose descendante primitive du rein. Bull. et mém. de la soc. anatom. 1899. Janvier.
2. Albarran, Tuberculose rénale diagnostiquée par le cathétérisme uréteral. Nephrectomie. Bull. et mém. de la soc. de chir. 1899. Nr. 31.
3. John Berg, Zur Frage der Behandlung des Harnleiters bei Operationen wegen Nierentuberkulose. Hygiæa 1899. Bd. LXI. Heft 10. p. 394.
4. Braun, Ueber Ureterentuberkulose. Zur Diskussion Senger über Ureterenchirurgie. Münch. med. Wochenschrift 1899. Nr. 2.
5. *Brown, Nephrectomy for renal tuberculosis. New York surgical society. Annals of surgery 1899. May.
6. Björn Flodorus, Beitrag zur Kenntniss der operativen Radikalbehandlung der Nierentuberkulose. Hygiæa 1899. Bd. LXI. Heft 7. p. 1.
7. Goldberg, Beitrag zur Behandlung der Urogenitaltuberkulose. Berliner klin. Wochenschrift 1899. Nr. 5 und 6.
8. Hagemann, Ein Fall von primärer Nierentuberkulose mit sekundärer akuter Tuberkulose. Diss. Kiel 1899.
9. Heubner, Tuberkulose des Urogenitalsystems. Gesellsch. der Charitéärzte. Berliner klin. Wochenschrift 1899. Nr. 30.
10. Newman, Haematurie an early symptom in tuberculosis of the kidney and renal Phthisis ab haemoptoe. Lancet 1899. Aug. 26.
11. Pousson, Malade nephrectomiée pour une tuberculose renale secondaire du côté gauche. Discussion. Journ. de médecine de Bordeaux 1899. Nr. 13.
12. Probst, Ueber Urogenitaltuberkulose. Diss. München 1899.
13. Senn, Tuberculosis of the genito-urinary organs, male and female. Lancet 1899. Oct. 21.

Albarran (1) entfernte wegen Nierentuberkulose, die mangels anderer Symptome nur durch den Ureterenkatheterismus nachzuweisen war, die Niere mit Erfolg.

John Berg (3). Die beiden Fälle, die Berg publizirt, sind einander sehr ähnlich. Es waren 28jährige Frauen, bei denen eine Blinddarmentzündung den Harnbeschwerden vorausgegangen war und bei denen eine einseitige Nierentuberkulose sich entwickelte, doch wurde anfangs an eine septische Pyonephrose gedacht. Es wurde zuerst eine Nephrotomie gemacht, in dem einen Falle auch eine Resektion des oberen Drittels der Niere und

später, da Harnfisteln persistirten, Nephrektomien und erst dabei wurde die Diagnose auf Nierentuberkulose sichergestellt. Da die Beschwerden doch nicht schwanden, wurde 4½ Monate resp. 1 Jahr später eine vollständige Ureterektomie ausgeführt. Die eine Patientin starb an Sepsis, die zweite genas. Verf. benutzt die Fälle, um erstens die Krankheitszeichen zu studiren, die eine Uretheritis charakterisiren, wozu diese Fälle auch sehr geeignet waren. Es werden zuerst die sogenannten cystitischen Beschwerden, schweres Harndrängen, Schmerzen in der Blase, Brennen beim Harnlassen u. s. w. hervorgehoben. Zu diesen gesellen sich noch zeitweise auftretende, einer Steinkolik ähnliche, wahrscheinlich durch Eiterretention im Harnleiter hervorgerufene Schmerzen. Nach Erwähnung der Schwierigkeit in gewissen Fällen, die Art der Infektion der Harnwege genau zu bestimmen, bespricht Verf. ausführlich die Frage nach der besten Behandlungsweise des Harnleiters bei Operationen wegen Nierentuberkulose. Hj. v. Bonsdorff (Helsingfors).

In der Diskussion des Herrn Senger berichtet Braun (4) über Ureterentuberkulose:

Ureter- und nicht zu ausgedehnte Blasentuberkulose kontraindiziren nicht die Entfernung der erkrankten Niere, vorausgesetzt, dass die zweite Niere gesund ist. Die sekundäre Tuberkulose des Ureters und speziell seiner Mündung in die Blase hat ein grosses diagnostisches Interesse, da sie eine Frühdiagnose der Nierenerkrankung erlaubt. Zugleich demonstrirt er einen Fall von exstirpirter hochgradiger Nierentuberkulose eines 21jährigen Kellners.

Floderus (6) theilt aus der Lennander'schen Klinik 14 operirte Fälle von Nierentuberkulose mit. In 11 Fällen nimmt er eine primäre Nierentuberkulose an, 6 waren rechtsseitige, 5 linksseitige, in 3 Fällen lag eine aufsteigende Tuberkulose vor. Beim Vergleich der 8 rechtsseitigen und 6 linksseitigen Nephrektomien zeigt es sich, dass von den letztgenannten 3 an einer Tuberkulose der inneren Organe gestorben sind, 3 sind durch die Operation nur gebessert. Von den rechtsseitigen Nephrektomien leben alle und nur 4 leiden an einer Dysurie. Dieses Verhältniss wird vom Verf. in der Weise erklärt, dass wegen der niedrigen Lage der rechten Niere eine Tuberkulose hier früher diagnostizirt und operirt werde, als wenn die linke Niere, die höher liege und deswegen schwer zu palpiren sei, angegriffen ist. Die rechtsseitige Nierentuberkulose, die ja doch viel öfter vorkommt, wäre deswegen in prognostischer Hinsicht als viel günstiger zu betrachten als die linksseitige. In fast allen Fällen wurde eine grosse Aufmerksamkeit dem Harnleiter gewidmet und derselbe in den meisten Fällen vollständig entfernt und doch sind die ersten Nephrektomien schon in der Zeit ausgeführt (1892—1893), als die Nothwendigkeit einer Ureterektomie noch nicht anerkannt war. Hj. von Bonsdorff (Helsingfors).

Goldberg (7) wendet sich im Allgemeinen gegen das Ueberhandnehmen der ausschliesslichen chirurgischen Therapie bei Urogenitaltuberkulose, da unter seinen 31 persönlichen Beobachtungen nicht ein einziger Fall war, wo die Tuberkulose allein am ganzen Körper lokalisirt war und da wenigstens die äussere Tuberkulose heilbar ist, auch ohne Operation. Er empfiehlt das Ichthyol und wendet persönlich an

Ichthyol sulfoammoniac
Aq. dest. āā 20.0
Ds. 3 × tgl. 10—70 Tropfen nach dem Essen.

Hagemann (8) berichtet von der Kieler Klinik über einen 14jährigen Patienten, der an Nierentuberkulose erkrankt und an Miliartuberkulose gestorben war. Hagemann lässt es unentschieden, ob die bei der Sektion gefundenen Nierensteine primärer oder sekundärer Natur waren.

Heubner (9) berichtet von einer ausgedehnten Urogenitaltuberkulose trotz negativen Befunden im Urin bei einem Kind, wo er einen chirurgischen Eingriff nicht mehr für räthlich hält in Anbetracht der multiplen tuberkulösen Herde.

Nach Newman (10) kann die Nierentuberkulose zu Blutungen Veranlassung geben 1. bei Verletzungen zu einer Zeit, wo kein Anhaltspunkt für eine tuberkulöse Erkrankung gegeben ist; 2. als vorzeitiges Symptom lange vor der Entwickelung von Nierenerkrankungen; 3. als Spätsymptom ausgehend von zerstörten Herden im Becken oder Nierenparenchym. Für die einzelnen Kategorien giebt er Beispiele aus seiner Erfahrung und schliesslich spricht er sich über den Nachweis der Tuberkelbacillen aus.

Pousson (11) liest eine Arbeit vor über einen Fall von Nierentuberkulose, wo er die Niere sekundär exstirpirt hatte. In der Diskussion sagt Pousson, dass er die Nephrektomie bei Nierentuberkulose vorziehe vor der Nephrotomie, durch die früher alle seine Kranken nach 1—2 Jahren starben, während die Nephrektomirten fast alle noch leben. Die Nephrotomie ist zu reserviren für alle Fälle mit schlechtem Allgemeinzustande. Die Frage, ob man bei Nierentuberkulose überhaupt operiren solle, wurde allgemein bejaht.

Probst (12) bespricht die Erscheinungen, welche die Tuberkulose an den einzelnen Organen des Urogenitalapparates hervorruft, sowie Diagnose, Prognose und Therapie und theilt im Anschlusse hieran einen Fall von Nierentuberkulose und 2 Fälle von Hodentuberkulose mit, welche auf der III. medizinischen Abtheilung des Krankenhauses I./I. in München zur Beobachtung gekommen waren.

Senn (13) bespricht die Tuberkulose des Urogenitalsystems beim Mann und Weib, die auch beim Mann nach ihm bestimmt primär auftreten kann. Senn räth innerlich Guakol und deren Präparate zu geben, für die Nieren ist die Prognose nicht günstig, weil nur in der Hälfte der Fälle die andere Niere gesund ist. Bei der Operation sollte die lumbale Methode bevorzugt werden.

Kasuistik [1]) und Lehrbücher über Nierenchirurgie.

1. *Canaton, Med. and surg. diseases of the kidneys and ureter. Homoeopathic publishing comp. 1899.
2. Geiss, 18 Jahre Nierenchirurgie. Marburg 1900. Ebwerts Buchhandlung.
3. Johnson, A report of the surgery of the kidney in the Roosevelt hospital, New York city, from January 1 1890 to Oct. 1898. New York surgical society. Annals of surgery 1899. Jan., February, March.
4. Sendler, Ueber Indikationen und Resultate chirurgischer Eingriffe bei Erkrankungen der Niere. Münch. med. Wochenschrift 1899. p. 596.
5. Suarez, Sémiologie renale. Annal. des malad. des org. gen.-ur. 1899. Nr. 9.
6. Wendel, Die Entwickelung der Nierenchirurgie in den letzten Jahren. Therapeutische Monatshefte 1899. Nr. 7.

Geiss' (2) Arbeit behandelt Küster's Nierenoperationen vom Jahre 1881—1899 und zwar 214 Operationen an 202 Patienten. Die verschiedenen

[1]) In diese Gruppe sind die Arbeiten eingereiht, welche über Fälle aus verschiedenen Gebieten der Nierenchirurgie berichten.

Nierenkrankheiten sind in 9 Gruppen geordnet und von jedem Fall die Krankengeschichte theils ausführlich theils in Kürze mitgetheilt. Es ist nicht möglich, hier auf die Arbeit näher einzugehen, die, mit grossem Fleiss verfasst, viel Lehrreiches und Interessantes bietet.

Johnson (3) berichtet über 86 Nierenoperationen, ausgeführt im Roosevelt Hospital in New-York, von 1890—1898. Maass (Detroit).

Sendler (4) berichtet über 50 verschiedene Nierenoperationen mit nur 1 Todesfall, darunter 7 Nephrektomien.

Suarez (5) bespricht die Schwierigkeit der Diagnose der Nierenaffektionen und an der Hand von 8 Fällen räth er bei chronischen Cystitiden ohne bekannte Ursache zu cystoskopiren und wenn man nicht die Ursache in der Blase findet, die Ureteren zu katheterisiren; bei eitrigen Affektionen der Niere die Ureteren zu katheterisiren, wenn man kann und zu gleicher Zeit die Probe mit dem Methylenblau zu machen, um sich Rechenschaft zu geben über den Grad der Durchlässigkeit der Nieren.

Wendel (6) bespricht in seiner „Entwickelung der Nierenchirurgie in den letzten Jahren“ zuerst die Nierenverletzungen, wobei er zu häufigerem Eingreifen auffordert, da nach Keen in der Aktivität eine viel bessere Prognose liegt. Bei Neubildungen sind die Erfolge besser geworden, auch die Dauererfolge. Bei Cystennieren ist wiederholt Erfolg beobachtet durch Nephrektomie, dagegen soll bei Echinokokkencysten nur die Nephrotomie gemacht werden. Bei Cystonephrose, d. h. nach Küster durch Sekretstauung hervorgerufene sackartige Erweiterung des Nierenbeckens, sei es, dass der Inhalt serös oder eitrig ist, kommt nur die Nephrotomie in Frage, erst sekundär kann die Entfernung der Niere in Frage kommen. Bei Nierentuberkulose ist nicht nur eine radikale, sondern auch möglichst frühe Operation, die Nephrektomie, anzurathen.

Nierengeschwülste und Nierencysten.

1. *Abbe, Sarcoma of kidney in an infant recovery often nephrectomy. Annals of surgery 1899. September.
2. Althen, Ueber ein Blutgefässendotheliom der Niere, entstanden aus versprengten Nebennierenkeimen. Diss. Freiburg 1899.
2a. J. Angelow, Ein Fall von Echinococcus. Wojenno-medicinski Shurnal 1899. Mai.
3. Buday, Beiträge zur Cystenbildung in den suprarenalen Nierengeschwülsten. Ziegler's Beiträge 1899. Bd. 24. Heft 3.
4. Busse, Ueber die embryonalen Adenosarkome der Niere. Münchener med. Wochenschrift 1899. Nr. 12.
5. — Ueber Bau, Entwickelung und Eintheilung der Nierengeschwülste. Virchow's Archiv 1899. Bd. 157. Heft 2.
6. *Chipault, Ablation d'un sarcome infantile du rein. La Presse médicale 1899. Nr. 36.
7. Classen, Ein Beitrag zur Kasuistik der primären Nierensarkome im kindlichen Lebensalter. Diss. Würzburg 1899.
8. Delagenière, Epithelioma kystique d'un rein ectopié, simulant une hydronephrose. Nephrectomie lombaire. Bull. et mém. de la soc. de chir. 1899. Nr. 26.
9. Engelken, Metastasirende embryonale Drüsengeschwulst der Nierengegend im Kindesalter. Diss. Heidelberg 1899.
10. Gangitano, Osservazioni e ricerche sui tumori dei reni. XIII Congr. della soc. ital. de chir. 4—7 ott. 1898.
11. Harz, Ein Fall von Echinococcus der rechten Niere mit Ruptur in die Bauchhöhle. Diss. Kiel 1899.
12. Jerosch, Zur Kasuistik der Nierenechinokokken. Ein Fall von vereitertem und durch Nephrektomie geheiltem Nierenechinococcus. Diss. Greifswald 1899.

13. Israel, Vorstellung einer primären Nieren-Aktinomykose. Berliner med. Gesellschaft. Berliner med. Wochenschrift 1899. Nr. 51.
14. *Kelynack, The pathology of renal growth. Medical Press 1899. Aug. 30. Edinburgh med. journal 1899. Sept.
15. Krönlein, Cystenniere. Deutscher Chirurgenkongress 1899.
16. Lewisohn, Kasuistische Beiträge zu den malignen Tumoren der Niere in ihrer operativen Behandlung. Diss. Freiburg 1899.
17. Loumeau, Deux cas de kyste hydatique du rein. Annal. des mal. des org. génito-urin. 1899. Nr. 11.
18. — Volumineux cancer du rein gueri par la nephrectomie lombaire. Journal de médecine de Bordeaux 1899. Nr. 44.
19. Merkel, Beitrag zur Kenntniss der sogenannten Drüsengeschwülste der Niere. Ziegler's Beiträge 1899. Bd. 24. Heft 3.
20. G. Naumann, Aberrirende Nebenniere. Hämaturie, Nephrectomia. Heilung. Hygiæa 1899. Bd. LXI. Heft 4. p. 497.
21. *Ochsner, Myofibroma of right kidney. Report of a case with demonstration of specimen. Chicago medical recorder 1899. May.
22. *Pantaloni, Le papillome du bassinet. Archives provinciales 1899. Nr. 1.
23. Reynier, Adenome du rein. Bull. et mém. de la soc. de chir. 1899. Nr. 10.
24. Roscher, Ueber die Echinococcuscysten der Niere und des perirenalen Gewebes. Diss. Freiburg im Br. 1899.
25. Schlunk, Ein Fall von Fungus carcinomatodes renis. Diss. Würzburg 1899.
26. Schwente, Kongenitale Cystenniere. Diss. Würzburg 1899.
27. Stratz, Nephrektomie von Nierengeschwulst. Mittheilungen aus den Grenzgebieten 1899. Bd. 5. Heft 2.
28. Sykow, Ueber einen Fall von Struma aberrans renis. v. Langenbeck's Archiv. Bd. 58. Heft 1.
29. Tuffier, Kyste hydatique du rein. Bull. et mém. de la soc. de Chir. 1899. Nr. 26.
30. — Rein polykystique difficulté de diagnostic. Bull. et mém. de la soc. de Chir. 1899. Nr. 35.
31. Wigand, Ueber kongenitale Cystennieren. Diss. Marburg 1899.
32. *Wilms, Die Mischgeschwülste. 1. Heft: Die Mischgeschwülste d. Niere. Leipzig 1899. Georgi.
33. — Die Mischgeschwülste der Niere. Deutscher Chirurgenkongress 1899.
34. *Workman, Preparations from a case of cystic transformation of the kidneys. Path. and chir. soc. Glasgow med. journal 1899. May.
35. Zoege von Manteuffel, Exstirpation eines Nierencarcinoms mit Resektion eines Carcinomknotens aus der Wand der Vena cava. Heilung. Centralbl. f. Chirurgie 1899. Nr. 27.

Althen (2). Der Tumor wurde zufällig bei der Sektion eines 37jähr. Mannes gefunden, war apfelgross und sass dem oberen Pol der linken Niere auf. Es handelt sich um ein reines endovaskuläres Endotheliom.

Gangitano (10) berichtet über zwei Fälle von aus abgesprengten Nebennierenkeimen entstandenen Nierengeschwülsten. Der erste Fall betraf einen 54jähr. Mann, der seit zwei Jahren an in 10—15tägigen Intervallen stattfindendem Erbrechen litt. Erst seit drei Monaten hatte Patient das Vorhandensein einer hühnereigrossen Geschwulst der verlängerten Axillarlinie entlang bemerkt. Als Patient vom Verf. untersucht wurde, hatte die Geschwulst ein 4 mal grösseres Volumen erreicht, als das vom Patienten zuerst wahrgenommene, sie hatte eine glatte Oberfläche, harte Konsistenz, begleitete die Athembewegungen, war wenig verschiebbar und wies unregelmässige stumpfe Ränder auf; nach innen entsprach sie der Medianlinie und reichte bis zur Mitte der Linea xipho-pubiana, nach unten ging sie bis zwei Fingerbreit unter die Linea transv. umbilicalis, nach aussen bis zur Linea axillaris, oben ging sie unter den Rippenbogen. Durch Lufteinblasung in den Mastdarm gelang es nicht, festzustellen, ob der Grimmdarm nach vorn verrückt war. Harn

normal. Die Diagnose wurde auf Nierengeschwulst gestellt und man schritt zur Nephrektomie nach der Pean'schen Methode. Es gelang, die Geschwulst zu isoliren und sie mit der Niere zusammen abzutragen. Heilung erfolgte nach 15 Tagen. Das abgetragene Stück wog 950 g., hatte, die Niere nicht mit einbegriffen, einen Längsdurchmesser von 21 cm., einen Maximalumfang von 54, einen Minimalumfang von 40 cm. Die Farbe variirte zwischen schwefelgelb und orangengelb; auf dem Durchschnitt erschien die Geschwulst aus zahlreichen Knötchen einer Substanz zusammengesetzt, die dort, wo sie erhalten war, ein fleischartiges Aussehen hatte, dort, wo sie degenerirt war, erweicht und farblos erschien. Die histologische Untersuchung that dar, dass die verschiedenen Knötchen von einer an Kapillargefässen reichen bindegewebigen Kapsel umgeben waren; die anastomosirenden Kapillaren bildeten ein Netzwerk mit rundlichen oder fast drüsenschlauchartig verlängerten Maschen. An einigen Stellen waren die Kapillarwandungen eingerissen und das ausgetretene Blut hatte die Zellenelemente zerstreut und sie gegen die Stützwandungen gedrückt. Die konstant grossen, durch Intercellularsubstanz von einander getrennten endothelartigen Geschwulstzellen besassen einen einzigen runden und grossen, zuweilen aber auch 2—5 Kerne. Die grössten Degenerationszonen bestanden aus fettig degenerirten, oder aus des Protoplasmas verlustig gegangenen Zellen, oder aus Zellen, von denen nur noch die Konturen allein übrig geblieben waren.

Der zweite Fall wurde bei der Autopsie eines an Herzfehler gestorbenen Individuums beobachtet. Die linke Niere war fast dreimal so gross als de norma und von unregelmässiger kugelförmiger Gestalt. Der obere Rand war von einer mit dem Organ zusammenhängenden Masse abgeplattet, die sich nach oben bis gegen die Nebenniere ausdehnte; diese letztere sass in situ und hatte ein normales Aussehen. Die Geschwulst hatte eine Länge von 9 cm und einen Maximalumfang von 31 cm. Auf dem Durchschnitt bemerkte man eine deutliche Abgrenzungslinie zwischen der Geschwulst und der Niere. Die Schnittfläche hatte eine weissgelbe bis orangengelbe Farbe. In der Mitte der Geschwulst verliefen Streifen von fibrösem Gewebe. Histologische Untersuchung: Bindegewebsstroma mit zahlreichen, in bald länglichen, bald rundlichen Räumen angeordneten Gefässen, grosse, rechteckige oder polygonale, endothelartige Zellen, die mit breiter Basis den neugebildeten Gefässen auflagen. Die Zellen hatten meistens nur einen bald länglich gestalteten, bald biskuitförmigen Kern. An einigen Stellen fanden sich auch gewöhnliche netzförmige und Riesenzellen. Den von vielen Autoren festgestellten Merkmalen nach, die, wie aus obiger Beschreibung ersichtlich, auch bei den vom Verf. beobachteten Geschwülsten bestehen, gehören diese zwei Fälle zur Kategorie der aus abgesprengten Nebennierensteinen entstandenen Nierengeschwülste.

Muscatello.

Buday (3) berichtet von der Sektion eines an Grawitz'schem Tumor verstorbenen 63 Jahre alten Mannes und knüpft daran einige Bemerkungen über Cystenbildung bei solchen Tumoren.

Busse (4) behauptet, dass die im Kindesalter entstehenden Nierengeschwülste Mischgeschwülste sind, die von der Niere selbst ausgehen und an deren Aufbau sich Parenchym und interstitielles Gewebe in gleicher Weise betheiligt und die den Typus der wachsenden unreifen Niere in irregulärer Form wiedergiebt.

Classen (7) berichtet über einen Fall von primärem Nierensarkom,

der auf der Würzburger chirurg. Universitätsklinik bei einem 11jähr. Knaben zur Beobachtung kam. Laparotomie. Der ca. kindskopfgrosse Tumor wurde nicht entfernt. Exitus nach acht Tagen. Die mikroskopische Untersuchung ergab: grosszelliges Rundzellen-Sarkom.

Delagenière (8) entfernte in der Annahme einer intermittirenden Hydronephrose durch lumbale Nephrektomie ein cystisches Epitheliom der Niere mit Erfolg.

Engelken (9) berichtet aus dem pathol. Institut zu Heidelberg über einen grossen Nierentumor bei einem vierjährigen Mädchen, den er auf embryonale Anlage zurückführt, und führt tabellarisch eine Anzahl ähnlicher Fälle an, die er in vier Gruppen theilt.

Israel (13) berichtet über den seltenen Fall einer primären Aktinomykose der Niere, die schon vor der Operation diagnostizirt wurde. Es handelte sich um einen 33jährigen Offizier, der vor sieben Jahren mit Hämaturie und dumpfer Druckempfindung in der Nierengegend erkrankte, dann unter falscher Diagnose nephrotomirt wurde, worauf eine wenig Eiter secernirende Fistel sich bildete; Israel nahm die Nephrektomie vor und demonstrirt die entfernte Niere.

Jerosch (12) erörtert zunächst die Schwierigkeit der Diagnose und theilt zwei Fälle von Nierenechinococcus aus der Greifswalder Klinik mit; der eine Fall kam drei Tage nach der Operation zum Exitus, der zweite wurde durch Nephrektomie geheilt. Jerosch bespricht die therapeutischen Massnahmen, Punktion, Punktion mit Injection oder Drainage, Probeincision und Nephrektomie und Nephrotomie, welche letztere heute nur mehr in Betracht kommen. Jerosch ist in erster Linie für Nephrotomie, die Nephrektomie kann nöthigenfalls meist später ausgeführt werden.

Kelynak (14) bespricht eingehend die Pathologie der Nierenneubildungen. $^1/_2$ % aller Sektionsberichte betreffen Nierenneubildungen. Das Sarkom findet sich meist bei Kindern. Ueber 52% aller Fälle (160) sind im Alter unter 10 Jahren, 74 Fälle unter 160 unter 5 Jahren. Mädchen werden etwas mehr betroffen als Knaben. In der Hälfte der Fälle ist das Sarkom bilateral, es wächst rapid und nimmt enorme Dimensionen an. Auch unter den Erwachsenen sind Frauen mehr betroffen als Männer.

Krönlein (15) stellt eine grosse Geschwulst der Niere vor, die er als multilokuläres Fibro-Cysto-Adenom benennt, das im Gegensatz zur kongenitalen Cystenniere der Kinder und Erwachsenen nur einseitig vorkommt und daher operabel ist. Die über 17 Pfund schwere Geschwulst nahm die ganze Niere ein, bestand aus zahllosen grossen und kleinen Cysten.

Loumeau (17) veröffentlicht zwei Fälle von Echinococcuscysten der Niere, von denen der eine Kranke sich nicht operiren liess, der zweite durch Nephrotomie geheilt wurde.

Loumeau (18) berichtet über die erfolgreiche lumbare Nephrektomie bei einem 16jährigen Mädchen wegen eines kopfgrossen Carcinoms, nachdem der Entwickelung desselben vor 32 Monaten ein Fall vorausgegangen war.

Merkel (19) berichtet über den Sektionsbefund von zwei sogenannten embryonalen Drüsengeschwülsten von Kindern, darunter einem Kind von sechs Monaten, dem jüngsten bis jetzt veröffentlichten Falle.

Naumann (20) hatte wegen langdauernden Nierenblutungen eine Nephrektomie ausgeführt. Es lag als Ursache der Hämaturie eine apfelgrosse, be-

grenzte Geschwulst vor, die sich bei der mikroskopischen Untersuchung als eine aberrirende Nebenniere zeigte. Hj. von Bonsdorff (Helsingfors).

Reynier (23) stellt ein Adeno-Epitheliom der Niere vor, welches er einem 64jährigen Manne mit Erfolg entfernt hatte, nachdem er vor zwei Monaten mit Blutharnen erkrankt war.

Rascher's (24) Arbeit enthält eine Zusammenstellung von 110 klinischen Beobachtungen und 22 Sektionsbefunden mit Nierenechinococcus, welchen er einen weiteren durch Operation geheilten Fall aus der Freiburger chirurg. Klinik beifügt; ausserdem wird geographische Ausdehnung und Häufigkeit, Verbreitung im Organismus, Symptome, Diagnose und operative Therapie des Echinococcus behandelt.

Schlunk (25) erörtert zunächst die Seltenheit der „wirklichen" Nierencarcinome, bespricht sodann die Dauer der Nierenkrebserkrankung (bis zu 17 Jahren), Histologie und Anatomie des Carcinoms, sowie Aetiologie und Symptome des Nierencarcinoms. Ein Präparat, das makroskopisch und mikroskopisch genau beschrieben wird, zeigt an verschiedenen Stellen alle drei Haupttypen der malignen Geschwülste, Carcinom, Sarkom und Lymphosarkom und wählt Schlunk hierfür die alte Bezeichnung „Fungus" und zwar carcinomatodes auf Grund der histologischen Analyse.

Stratz (27) veröffentlicht eine Nephrektomie bei einer 44jähr. Frau wegen Grawitz'schem Tumor auf lumbalem Wege ohne Drainage mit Ausgang in Heilung.

Sykow (28) theilt einen Fall von Struma aberrans maligna renis bei einer 63jährigen Erzieherin mit, der durch Operation geheilt wurde.

Tuffier (29) stellt eine Kranke vor, bei der er wegen Hydatidencyste den Sack resezirte und im Rest etwas Sublimat zurückgelassen hatte.

Tuffier (30) zeigt eine Cyste, die von der Niere eines Weibes stammt und die sich als rein polykystique bei der Operation ohne vorherige bestimmte Diagnose entpuppte.

Wigand (31) veröffentlicht aus dem patholog. Institut zu Marburg drei Fälle von kongenitaler Cystenniere; und zwar zwei Fälle von cystischer Degeneration und einen Fall von Atresia membranacea.

Wilms (33) bespricht die Mischgeschwülste der Niere. Sie sind fast ausnahmslos im kindlichen Alter vorkommend und daher wahrscheinlich kongenital. Sie sind theils als Sarkome, Myxosarkome, Adenome, Rhabdomyome beschrieben; trotz aller Verschiedenheit besteht doch eine gewisse Aehnlichkeit der Befunde, sie enthalten alle drüsige Gebilde, quergestreifte Muskelfasern, Schleimgewebe, fibröses und elastisches Bindegewebe, Fett und zuweilen wirklichen Knorpel, alle diese Gewebe differenziren sich aus einem gemeinsamen Keimgewebe heraus, das ist das Mesoderm der Urnierenregion.

Zoege von Manteuffel (35) berichtet von einem 49jährigen Bauer, dem er die rechte Niere wegen Carcinom entfernte mit Resektion eines grösseren Stückes der carcinomatösen Wand der Vena cava. Heilung.

Der Patient Angelow's (2a), ein junger Soldat, bemerkte nach einem Fall auf den Rücken in der rechten Lendengegend eine schmerzhafte Geschwulst, die sich schnell vergrösserte. Bei der Incision erwies sich die Geschwulst als vereiterter Echinococcus, der im pararenalen Gewebe sass. Pat. genas. Wanach (St. Petersburg).

Chirurgie der Harnleiter.

1. Amann, Ueber Neueinpflanzungen des Ureters in die Blase auf abdominalem Wege zur Heilung der Ureterencervikalfisteln. Münch. med. Wochenschrift 1899. Nr. 34.
2. Boari, L'urétéro-cysto-néotomie. Annal. des mal. des organ. gén.-ur. 1899. Nr. 10 et 11.
3. *Benkiser, Ueber abnorm ausmündende Ureteren und deren chirurg. Behandlung. Zeitschrift für Gyn. 1899. Bd. LI.
4. Casper, Therapeutische Erfahrungen über Ureterenkatheterismus. Diskussion: Berl. med. Gesellschaft. Berliner klin. Wochenschrift 1899. Nr. 2.
5. Delbet, Urétéropyélostomie. Gazette hebd. 1899. Nr. 2.
6. Desnos, Indications du catheterisme des uretères. La Presse médicale 1899. Nr. 17.
7. Björn Floderus, Ueber die Bedeutung der angeborenen Uretermissbildungen vom chir. Standpunkt aus. Nordisk mediciniskt Arkiv. N. F. Bd. X. Nr. 9.
8. Freyer, Two recent cases of successful operation for impacted stone in the ureter. Medical Press 1899. Febr. 1. The Lancet 1899. July 22.
9. J. Gawlik, Zur operativen Behandlung der ureterovaginalen und uretro-uterinen Fisteln. Przeglad lekarski. 15.
10. Israel, Was leistet der Ureterenkatheterismus? Berliner klin. Wochenschrift 1899. Nr. 2.
11. — Einige Bemerkungen zu Herrn Casper's Schlusswort in der Diskussion der Berl. med. Gesellsch. vom 14. XII. 1898. Berliner klin. Wochenschrift 1899. Nr. 4.
12. — Beitrag zur Ureterenchirurgie. Centralblatt für Chirurgie 1899. Nr. 16.
13. Kalabin, Zur Frage der Implantation der Ureteren. Centralbl. f. Gyn. 1899. Nr. 35.
13a. — Zur Frage der Veränderungen in der Darmschleimhaut und in den Nieren nach Implantation des Harnleiters in den Darm. Wratsch 1899. Nr. 43.
14. Knaggs, Wound of the right ureter during ovariotomy; suture, fistula, recovery. The Lancet 1899. May 27.
14a. M. Kreps, Ueber den Katheterismus der Ureteren. Ljetopis russkoi chirurgii. Bd. IV. Heft.
14b. — Weitere Beobachtungen über den Katheterismus der Ureteren. Wratsch 1899. Nr. 46.
15. *Lange, Nephrotomy, followed by nephrectomy. Implantation of both ureters into bladden after repeated altempts. New York surgical soc. Annals of surgery 1899. Oct.
16. *Lotheissen, Ueber Ureterentransplantationen. Wiener klin. Wochenschrift 1899. Nr. 36.
17. Martin, Zur Ureterenchirurgie. Monatsschrift für Geburtshülfe u. Gyn. 1899. Bd. X. Heft 4.
18. — Implantation of ureters in rectum. The journal of the Americ Med. Ass. 1899. Jan. 28.
19. Maydl, Weitere Erfahrungen über Implantation der Ureteren in die Flexur bei Ectopia vesicae. Wiener med. Wochenschrift 1899. Nr. 6.
20. Morris, Calculus in the ureter. The Lancet 1899. Dec. 16.
21. — On the importance of plastic surgery in renal distension. Special reference to stenosis of the urether. The Lancet 1899. July 1.
22. *Olshausen, Beitrag zur Verirrung der Ureteren und ihre Behandlung. Zeitschr. f. Geburtshülfe und Gyn. 1899. Bd. XLI. Heft 3.
23. Poll, Ein Fall von multipler Zottengeschwulst in Ureter und Nierenbecken. Dissert. Rostock 1899 und Bruns'sche Beiträge 1899. Bd. 23. Heft 3.
24. Schauta, Ein Fall von Ureteranastomose. Wiener klin. Wochenschr. 1899. Nr. 18.
25. Sokoloff, Operative Anastomosenbildung zwischen Ureter und Blase. Deutsche Zeitschrift für Chir. 1899. Bd. 52. Heft 1 und 2.
25a. N. Sokolow, Die operative Herstellung einer Anastomose zwischen dem Harnleiter und der Harnblase (Uretero-Cysto-Neostomia). Medicinskoje Obosrenije 1899. März.
26. Wood, Uretero-ureteral anastomosis for traumatism. Annals of surgery 1899. June.

Amann jun. (1). Die neuesten grossen Fortschritte in der operativen Gynäkologie bringen es mit sich, dass jährlich Ureterverletzungen, besonders des Theiles im kleinen Becken immer häufiger werden. Dass Freilegung des Ureters bei Gelegenheit von Entfernung von Tumoren nicht schädlich ist,

zeigt Amann an einer Reihe von Fällen aus seiner Erfahrung. Ein Vortheil bei der Doyen'schen Methode der Totalexstirpation des myomatösen Uterus liegt in der Vermeidung von Ureterfisteln. Beschreibung der Behandlung der verschiedenen Methoden der Ureter-Cervikalfisteln, wobei er des Genaueren auf die intra-extraperitoneale von Witzel eingeht, von denen er selbst 3 Fälle operirte. Er gelangt zu folgenden Schlussfolgerungen: 1. Die auf die topographisch-anatomischen Verhältnisse mehr Rücksicht nehmenden modernen Operationsmethoden schützen vor Verletzungen des Ureters, so besonders durch breites Ablösen der Blase, Vermeiden von Massenligaturen, isolirte Gefässunterbindung, ausgiebige Stielung der Ligamente vor Anlegung von Klemmen, Herauspräpariren des Ureters während der Operation. 2. Der mit Hülfe des Cystoskops auszuführende Katheterismus der Ureteren ist mehr, als bisher geschieht, in den betreffenden Fällen anzuwenden. 3. Bei frischen Ureterenverletzungen während der Operation ist, wenn die direkte Vereinigung nicht leicht möglich ist, die intra-extraperitoneale Einpflanzung des Ureters in die Blase nach Witzel vorzunehmen. 4. Bei alten Uretervaginalfisteln ist, wenn nicht zu viel Narbengewebe vorhanden, eine vaginale Methode, womöglich mit Ausschälung des Ureters zu versuchen. Bei Uretercervikalfisteln soll in geeigneten Fällen vaginal mit Spaltung der vorderen Uteruswand der Ureter aufgesucht und in die vom Uterus abgelöste Blasenwand eingepflanzt werden. In den meisten Fällen ist die intra-extraperitoneale Methode von Witzel zu empfehlen. 5. Die Exstirpation einer gesunden Niere wegen Ureterfistel ist zu verwerfen. Bei Pyelitis sind zunächst Ausspülungen des Nierenbeckens vorzunehmen. Auch bei bestehender Pyelitis sind Einheilungen des Ureters in die Blase und spätere Ausheilungen der Pyelitis erzielt worden. 6. Jede Art von Kleisis, ob am Uterus oder im obersten Theil der Vagina oder tiefer in der Vagina ist zu vermeiden. 7. Die Entfernung des Uterus behufs Umwandlung einer Uretercervikalfistel in eine Uretervaginalfistel ist unnöthig.

Boari (2) empfiehlt gegenüber den anderen Methoden bei Uretero-Vaginal- und Uretero-Uterinfisteln eindringlich die Einpflanzung des Ureters in die Blase, die Uretero-Cysto-Neostomie, mittelst eines Ringes, die auch nach ihm die besten Resultate giebt.

Casper (4) rühmt den Ureterenkatheterismus und seine Erfolge an der Hand dreier Fälle, zeigt an dem einen Fall den Werth desselben bei eingekeilten Ureterensteinen und an den beiden anderen Fällen den therapeutischen Werth bei Pyelitiden, ferner gegenüber dem Israel'schen Vorschlage, die Gesundheit der anderen Niere anzunehmen bei der Hälfte des Harnstoffs im Normalen, was nicht giltig sei, gestattet der Ureterenkatheterismus in Wahrheit die Gesundheit der anderen Niere nachzuweisen. Die Methode sei, wenn man die Tuberkulose ausschliessen könne, ganz ungefährlich.

Kreps (14a) giebt in dieser Arbeit einen historischen Ueberblick über die Entwickelung des Ureterenkatheterismus und zählt die Zustände auf, bei denen derselbe eine entscheidende Rolle spielt: 1. Die Pyelitis, die sich oft durch keine andere Untersuchungsmethode von der Cystitis unterscheiden lässt. 2. Die Nephrolithiasis, bei der es darauf ankommt, festzustellen, ob nur eine oder beide Nieren erkrankt sind. 3. Nur der Ureterenkatheterismus giebt zuverlässige Auskunft über den Zustand der für gesund gehaltenen Niere bei einseitiger Nierenerkrankung. 4. Er lässt ferner sicher die Existenz eines Hindernisses im Ureter erkennen. 5. Ebenso giebt er uns sichere Auskunft über Ureterenfisteln. 6. Bei Operationen lässt er mit Sicherheit die unbeab-

sichtigte Verletzung der Ureteren vermeiden. 7. Die Existenz einer „zweiten" Niere wird durch den Ureterenkatheterismus bewiesen. 8. Er kann auch therapeutischen Zwecken dienen. — Eigene Krankengeschichten des Autors illustriren die obigen Thesen. Die Gefahr der Infektion des Ureter und des Nierenbeckens durch den Katheter bei bestehender Cystitis hält Verf. für sehr gering. Wanach (St. Petersburg).

Kreps (14b) theilt folgende interessante Fälle mit:

1. Rechte Niere vergrössert, glatt. Linke Niere ebenfalls gross, höckerig, schmerzhaft. Harn enthält $^1/_2$ ‰ Eiweiss, Leukocyten und rothe Blutkörperchen. Verdacht auf Neubildung der linken Niere. — Katheterisation des linken Ureters ergiebt fast ebensolchen Urin wie der aus der Blase entleerte; der Harn der rechten Niere enthält mehr Eiweiss. Die geplante Operation wurde aufgegeben. Pat. starb bald darauf und bei der Sektion fand sich beiderseitige Cystenniere.

2. Eine Patientin hatte nach einer Geburt eine Harnfistel erhalten, die nach dem Befund für eine Ureter-Cervixfistel gehalten werden musste. Durch das Cystoskop sah man neben dem linken Ureter eine dunkelrothe Vertiefung. Es gelang eine Sonde durch den Ureter bis ins Nierenbecken, eine andere Sonde durch die Vertiefung in die Cervix uteri und durch den Muttermund in die Vagina zu führen. Es handelte sich also um eine Blasen-Cervixfistel.

3. Bei einem Patienten, der an intermittirender Hämaturie litt, galt es, die Quelle der Blutung festzustellen. Im Cystoskop sah man am Blasengrund stark vereiterte Venen, von denen eine blutete. Durch Katheterisation der Ureteren konnte die absolute Gesundheit beider Nieren sicher erwiesen werden. Verf. hat sich hierbei zum ersten Mal von der Existenz sogenannter Blasenhämorrhoiden, die er früher angezweifelt hatte, überzeugt.

Wanach (St. Petersburg).

Delbet (5) berichtet von einer 33jährigen Frau, die er wegen durch Verengerung des oberen Theiles des Ureters bedingter Hydronephrose nicht durch Nephrotomie wegen der Gefahr einer Fistelbildung und nicht durch Nephrektomie wegen der unnöthigen Aufopferung eines wichtigen Organs, sondern durch Ureteropyelostomie nach dem Vorgange Küsters (1893), trotz schon bestehender Reflexanurie heilte.

Desnos (6). Nach einer kurzen Besprechung des Ureterencystoskops von Albarran folgt eine Beschreibung der Indikationen des Ureterenkatheterismus.

Ein Fall von angeborenen Missbildungen der Harnleiter der von Prof. Lennander (Upsala) operirt worden ist, giebt Floderus (7) Veranlassung, auf sämmtliche aus der Litteratur zusammengestellte derartige Fälle gestützt, monographisch diese Krankheitsform zu behandeln. Die pathologische Anatomie wird Anfangs ausführlich berücksichtigt, die verschiedenen Formen der Atresie genannt und als klinisches Zeichen der Atresie des Ostium vesicule die cystöse Erweiterung des unteren Ureterenabschnittes hervorgehoben. Dann werden die angeborenen Strikturen und Klappenbindungen etc. als Kanalisationshindernisse berührt. Mit Berücksichtigung ihrer embryonalen Entstehungsweise werden die verschiedenen Formen der atypischen peripheren Einmündungsweisen der Harnleiter beschrieben, sowie auch die doppelten und verzweigten Ureteren. Bei Behandlung der Symptomatologie hebt Verf. als bedeutungs-

volles Krankheitszeichen die Retention, Inkontinenz und Infektion (Uretero-Pyelo-Nephritis) hervor. Einige Worte werden der Behandlung gewidmet.

In einer kasuistischen Beilage werden sowohl sämmtliche Kranken geschichten sehr ausführlich als auch der von Prof. Lennander operirte Fall mitgetheilt. Der Fall betraf ein 3—4jähriges Mädchen. (Pyonephrosis et uretheritis purulenta dextr. [urether duplex]. Laparotomia explorativa — Nephrouretherectomia dextr. — Peritonitis purulenta circumscripta e vaginae corpore alieno Gazetampon). Incisio vaginae et abdominis — Tod.

Hj. von Bonsdorff (Helsingfors).

Freyer (8) berichtet von 2 erfolgreichen Operationen wegen Stein im Ureter, wo in der zuerst eröffneten Niere kein Stein gefunden wurde. Der erstere Fall ist auch interessant wegen der hier nachgewiesenen Heredität, sodann berichtet er über noch weitere 5 Fälle, die er in Indien operirte.

Gawlik (9). Wegen utero-uteriner Fistel wurde in der Krakauer chirurgischen Klinik die Neuimplantation des lädirten Ureters in die Blase per laparotomiam ausgeführt. Trzebicky (Krakau).

Casper gegenüber kommt Israel (10) zu viel skeptischeren Ansichten über den Ureterenkatheterismus. Er stellt folgende Sätze auf: 1. Die für die Nierenchirurgie wichtigste Frage nach dem Maasse der Funktionsfähigkeit der nach Nephrektomie zurückbleibenden Niere vermag der Ureterenkatherismus allein bis jetzt nicht nicht zu beantworten. 2. Der Nachweis einer Erkrankung der 2. Niere ist nicht ausreichend, eine Nephrektomie zu kontraindiziren. 3. Das Fehlen abnormer Beschaffenheit einer der zweiten Niere entnommenen Harnprobe beweist nichts für deren Gesundheit, giebt keine Garantie für ihre ausreichende Funktionsfähigkeit nach einer Nephrektomie, genügt daher an und für sich nicht, eine solche zu gestatten. 4. Weder die Gesundheit noch die Krankheit einer Niere im anatomischen Sinne kann durch den Ureterenkatheterismus in jedem Falle mit Sicherheit nachgewiesen werden. 5. Der Befund normaler und anormaler Beschaffenheit der durch den Ureterkatheter gewonnenen Harnproben deckt sich nicht mit den Begriffen ausreichender und ungenügender Funktionsfähigkeit der zweiten Niere nach der Nephrektomie. 6. Die Sondirung des Harnleiters giebt weder über das Vorhandensein noch die Natur eines Hindernisses stets einen sicheren Aufschluss. 7. Mikroskopische Blutbeimischungen in einer durch Ureterkatheterismus gewonnenen Harnprobe lassen bei gleichzeitig blutiger Sekretion der Blasenschleimhaut nicht erkennen, ob die gefundenen Blutkörper der Niere oder einer Ureterverletzung entstammen. 8. Weder der Katheterismus des Ureters noch des Nierenbeckens ist frei von Infektionsgefahr.

Israel (11) zeigt an Beispielen, dass in der Nierenchirurgie gewöhnlich nicht mehr typische Operationen vorgenommen werden, sondern dass eine mehr ätiologische Therapie getrieben werde. Im Uebrigen führt er eigene Fälle an von der Ureterchirurgie: So berichtet er von operativer Behandlung einer Striktur des Ureters, von 5 eingekeilten Uretersteinen, von 3 Exstirpationen des mit Steinen angefüllten Ureters, wovon er einen demonstrirt; wegen Tuberkulose hat er mit der Niere den ganzen Ureter 2mal entfernt, ferner einmal Resektion des vesikalen Endstückes des Ureters im Anschluss an die Exstirpation eines Blasencarcinoms. Ferner Operation einer Schleimhautfaltung und Verwachsung zwischen Ureter und Nierenbecken, im Ganzen 21 Fälle von Pyeloplicatio, unter diesen sind 19 völlig geheilt, 1 steht noch in Behandlung, nur 1 gestorben an hämorrhagischer Entzündung der Niere.

Israel (12) hebt in seiner Polemik gegen Casper nochmal hervor, dass der Ureterenkatheterismus nicht so ungefährlich sei und dass derselbe keineswegs in jedem Falle die Gesundheit der anderen Niere erweise, wie er an Beispielen erörtert, die hinwiederum Casper widerlegt.

Zur Nachprüfung der Untersuchungen Morestins machte Kalabin (13) den Versuch der Implantation beider Ureteren in das Rektum an 5 Hunden, die alle zu Grunde gingen. Vier anderen Hunden nähte er nur den einen Ureter in den Darm, 3 gingen zu Grunde, nur einer lebte noch nach einem Monate. In Uebereinstimmung mit Morestin zog er den Schluss, dass die Implantation der Ureteren in das Rektum unzulässig sei.

Kalabin (13a) nähte bei Hunden einen Ureter in das Rektum ein. Ein Hund lebte über ein Jahr in bestem Wohlsein. Bei der Sektion fand Kalabin die Rektumschleimhaut und den Ureter vollständig normal, dagegen zeigte die entsprechende Niere ausgedehnte Epitheldegeneration in den Harnkanälchen bis zu den Glomeruli und diffuse Bindegewebswucherung, welche die Harnkanälchen auseinanderdrängte. Wanach (St. Petersburg).

Knaggs (14) bespricht im Anschluss an eine Verletzung (halbe Durchschneidung) eines Ureters bei einer Ovariotomie, die er nähte und nach vorübergehender Fistelbildung heilten die Ureterenverletzungen bei Operationen, die bei Adnextumoren, bei vaginalen oder sakralen Hysterektomien wegen Krebs, bei Kraske'schen Operationen wegen maligner Rektumerkrankungen vorkommen. Besonders eingehend bespricht er die Behandlung der Ureterenverletzungen, wobei die einzelnen Methoden genau beschrieben werden.

Martin (17) berichtet ebenfalls von einer Heilung einer Ureterenfistel nach Adnexoperation durch intra-extraperitoneale Uretero-Cysto-Anastamose, nachdem er vorher vergeblich die Einpflanzung des Ureters in die Blase intraperitoneal versucht hatte.

Martin (18) führt einen mit zwei Nadeln armirten Seidenfaden durch die Enden der beiden losgetrennten Ureteren. Serosa und Subserosa des Darms wird auf 2 Zoll gespalten und ausgiebig zur Seite präparirt, sodass die Muskularis freiliegt. Die beiden Nadeln werden mit dem die Ureteren haltenden Seidenfaden durch die Muskularis gemeinsam in das Darmlumen gestochen und unterhalb der von Serosa entblössten Stelle wieder herausgestochen. Die Ureteren werden nachgewiesen, bis sie im Darm münden. Die Muskularis wird über beiden wulstförmig zusammengenäht und über diesem Wulst die zurückgeschlagene Serosa wieder vereinigt.

Maass (Detroit).

Maydl (19) rühmt auf Grund der Mittheilung von 10 operirten Kranken seine Operationsmethode bei Ectopia vesicae (Einpflanzung der Ureteren mit einem elliptischen Stück der Blase in die Flexur) und bespricht auch die anderen Methoden der Operation der Blasenektopie.

Morris (20) bespricht in eingehender Weise die Steinkrankheit im Ureter mit verschiedenen Abbildungen. In 47 aus der Litteratur gesammelten Fällen waren 18 Männer, 27 Frauen, bei 2 war das Geschlecht nicht angegeben. Primäre Steinbildungen im Ureter sind selten. Von 46 Fällen war in 19 Fällen der Stein 2 Zoll von der Niere entfernt, in 15 Fällen beim Eintritt des Ureters in die Blase, in 11 Fällen in der Höhe des Beckenrandes. Die Uretersteine sind wie die Nierensteine beschaffen. Wenn ungewiss die Seite, soll man vorher eine Explorativ-Laparotomie machen. Dagegen warnt er da ein-

zuschneiden am Ureter, wo der Stein gesessen hat, weil die Wandungen an dieser Stelle verdünnt sind.

Morris (21) bespricht auf Grund von 26 in der Litteratur zusammengestellten Fällen und seiner eigenen Erfahrung die gesammte bisherige Ureterchirurgie, zum Theil mit sehr instruktiven Zeichnungen und beschreibt 1. Klappenbildung in 2 Fällen, 2. Klappenbildung mit Knickung des Ureters 7 Fällen, 3. Striktur in 5 Fällen, 4. Ureter durch Nierenarterienzweig komprimiert in 2 Fällen, 5. Steine im Ureter in 5 Fällen, 6. Kompression durch ein fibröses Band in 1 Fall, 7. Drehung des Ureters um die eigene Achse, 8. Kompression des Ureters durch vergrösserte Lymphdrüsen in 1 Fall, 9. beträchtliche Länge des Ureters und Verschlingung desselben in 1 Fall. Im Allgemeinen spricht er sich für möglichst frühzeitige Operation aus.

Poll (23) berichtet von einer multiplen Zottengeschwulst der Ureteren und des Nierenbeckens bei einem 41jährigen Mann.

Poll (23). Die Geschwulst wurde bei einem 41jährigen Mann in der chirurgischen Klinik zu Rostock exstirpirt. Es handelte sich um Carcinom in den Nierenkelchen, während im Nierenbecken und Ureter Papillom festgestellt wurde.

Schauta (24) berichtet von einer Ureterenanastomose, wo er bei einer Operation einer Extrauteringravidität den Ureter versehentlich durchschnitt und wo er durch Ineinanderstülpung der beiden Theile Heilung erzielte.

Sokoloff (25) befürwortet die Ureterocystoneostomie mit schiefem Einnähen des Ureters in die Blase bei Ureterfisteln, von denen unter 28 Fällen nur 3 letal verliefen.

Sokolow's (25a) Kranke litt an einer Ureter-Cervixfistel, die nach einer schweren Zangengeburt entstanden war. Die Operation, die von vollem Erfolg gekrönt wurde, bestand in Folgendem: Nach Laparotomie und Durchtrennung des hinteren Bauchfellblattes wurde der Ureter in einer Ausdehnung von 8 cm freipräparirt und möglichst nahe dem unteren Ende durchschnitten. Der untere Stumpf wurde unterbunden und kauterisirt. Das untere Ende des centralen Stückes wurde in einer Ausdehnung von 3 cm an die Blasenwand geheftet, dann entsprechend seinem durchschnittenen Ende die Blase von innen her mit einem durch die Urethra eingeführten Troikart ein Drainrohr in den Ureter geschoben. Nach Entfernung des Troikarts Implantation des Ureterenendes in die Blasenwunde und genaue Naht, durch die der Ureter ganz in die Blasenwand versenkt wurde. Verf. hat nur 25 ähnliche Operationen in der Litteratur gefunden. Wanach (St. Petersburg).

Wood (26) durchschnitt bei abdomineller Uterusexstirpation nach doppelter Unterbindung eine anscheinend erweiterte Vene, welche vorn über die Geschwülste nahe der Basis des Lig. lat. verlief. An die Möglichkeit, dass es sich um den Ureter handele, wurde gedacht, der Gedanke aber wegen der Lage des Gefässes aufgegeben. Als 24 Stunden lang kein Urin entleert wurde, wurde die Wunde geöffnet, nachdem am Tumor ein Stück Ureter entdeckt war. Beide Ureteren waren stark gefüllt und daher leicht aufgefunden. Einer war geknickt durch die Naht des Stumpfes, der andere resezirt und unterbunden. Ersterer wurde frei durch Lösung einiger Nähte, bei dem zweiten wurde Invagination des centralen in das periphere Ende gemacht. Heilung. Während der Operation und für die folgenden 5 Tage lag ein dünner Katheter im Ureter, welcher durch die Blase aus der Harnröhre herausgeleitet war. Ein Gazedrain führte von der Nahtstelle, die durch Ueber-

nähen von Peritoneum verstärkt war, in den unteren Winkel der Bauchwunde. Abgesehen von dem Fehlen des Urins treten in den 24 Stunden keinerlei Symptome auf, welche die Aufmerksamkeit auf den doppelten Ureterenverschluss hätten lenken können. Aus diesem Grunde und weil keine dauernde Nierenschädigung eintrat, glaubt Wood, dass Ureterenverschlüsse häufiger stattfinden, als bemerkt wird. Der Weg wird frei, wenn die Fäden weicher werden und nachgeben. Wood giebt Abbildungen der Anastomosenmethoden von Schopf, Tauffer, Bovée, Robson, van Hook und der von ihm selbst angewendeten. Die Methode von van Hook hält er für die beste, wenn Material genug dafür vorhanden ist. Maass (Detroit).

Chirurgie der Nebennieren.

1. Morris, Primary tumours of the suprarenal gland and ther removal by operation. British med. journal 1899. Nov. 11.
2. De Paoli, Contributo allo studio dei tumori primitivi della capsula suprarenale. Durante's Festschrift. Vol. I.
3. Mayo Robson, Three cases of removal of the suprarenal capsule. British med. journal 1899. Oct. 21. Medical Press 1899. Aug. 23.

Morris (1) veröffentlicht drei Tumoren der Nebenniere und ihre operative Entfernung, von denen einer gleich nach der Operation starb, zwei Recidive bekamen. Nebennierentumoren sind selten, unter 8378 Fällen fand Roger Williams nur einen Fall. Aus 67 bisher beobachteten Fällen stellt er folgende Symptome zusammen: 1. Tumoren in der Nebennierengegend. 2. Ungewöhnlicher Grad von Beweglichkeit desselben. 3. Schnelligkeit im Wachsthum des Tumors und sekundäre Bildungen in der Haut. 4. Deutliche Abmagerung und rapider Kräfteverlust. 5. Abwesenheit von Urinstörungen und keine Temperaturänderungen. 6. Pigmentirung in der Haut; abnormes Haarwachsthum, aber unter 37 Fällen nur drei Bronceverfärbung. 7. Gastrointestinale Störungen. 8. Schmerzen entweder lokalisirt oder unbestimmt.

De Paoli (2) hat zwei Nebennierengeschwülste histologisch untersucht: die eine war von einem Manne exstirpirt worden, der 17 Stunden nach der Operation starb, die andere wurde bei der Autopsie eines jungen Soldaten angetroffen. In beiden Fällen war die Niere der betreffenden Seite unversehrt und Metastasen bestanden in einem Falle nur in der Leber, im anderen in der Leber und der Lunge. Die histologische Untersuchung der mittelst Operation abgetragenen Geschwulst that dar, dass die Struktur derselben an den verschiedenen Stellen variirte; denn auf einigen Schnitten war die Struktur genau die gleiche wie die der bündelförmigen Zone der normalen Nebennieren, auf anderen bestand eine alveoläre Anordnung, auf noch anderen gewahrte man eine gleichförmige Masse von Zellenelementen mit grossen Kernen, die in einem zarten, aus amorphen Fibrillen bestehenden Netzwerk enthalten waren. Die Geschwulstmasse wies grosse, nur von einer Endothellage umgrenzte Bluträume auf. Die bei der Autopsie angetroffene Geschwulst zeigte an einigen Stellen eine ähnliche Struktur wie die Marksubstanz der Nebennieren, die Geschwulstmasse bestand jedoch aus grossen, runden oder polygonalen, zu dicken Strängen oder Cylindern oder auch zu geschichteten Lamellen angeordneten Zellen. Die Neubildung war von grossen, mit einer Endothellage ausgekleideten Gefässräumen durchfurcht. Die weiteren Geschwulsttheile bestanden fast ausschliesslich aus grossen, durch bindegewebige Septa von einander getrennten Blutmassen. Verf. bemerkt, dass die Neben-

nierengeschwülste sehr von einander abweichen können, welche Varietäten auch bei den von abgesprengten Nebennierenkeimen ausgehenden Nierengeschwülsten angetroffen werden müssten, und dass sich deshalb ohne ein eingehendes Studium der primitiven Nebennierengeschwülste keine sicheren Schlüsse ziehen lassen. Muscatello.

Mayo Robson (3) beschreibt drei Fälle von Entfernung von Nebennierentumoren. Der erste Fall starb später an Erschöpfung, der zweite Fall wurde geheilt, der dritte Fall, ein 10 Monate altes Kind, starb. Auf Grund der Krankengeschichten versucht er die Symptome zusammenzustellen: 1. Schmerzen an der Schulter, sind charakteristisch. 2. Schmerzen vom Tumor durch den Rücken. 3. Deutliche Abmagerung. 4. Nervöse Depression mit Kräfteverlust. 5. Verdauungsstörungen, Erbrechen. 6. Gegenwart eines Tumors. 7. Abwesenheit von Galle- und Harnsymptomen. Als Operationschnitt empfiehlt er einen Vertikalschnitt entlang dem M. rectus.

Varia.

1. Bazy, Des pseudo-inflammations des voies urinaires, pseudopyélites, pseudocystites.
2. *Jeanbran, De la bactériurie. Gazette des hôpitaux 1899. Nr. 71.
3. Imbert et Guyon, Note sur un cas de bactériurie. Annal. des maladies des org. gén.-ur. 1899. Nr. 3.
4. *J. Hubbard, Observations on nephralgia with report of cases simulating stone in the kidney occurring at the Massachusetts general hospital. Annals of surgery 1899. Aug.
5. Lejars, Les abscès antérénaux. Congrès franç. de Chir. 1899. Revue de Chir. 1899. Nr. 11.
6. *Owen, Removal of kidney from front of sacrum; recovery. Medical Press 1899. May 10.
7. *Posner, Cystitis und Pyelitis nach schwerem Unfall. Friedreich's Blätter 1898. Nr. 55.
8. Stewart, A case of primary abscess of the kidney. The Lancet 1899. Nov. 25.
9. *Wolff, Die Nierenresektion und ihre Folgen. Berlin 1899. Hirschwald.

Bazy (1) bespricht die noch wenig gekannten Pseudoentzündungen des Nierenbeckens und der Blase, von denen er mehrere Krankengeschichten giebt und bei denen der Eiter und der für jede Entzündung charakteristische Mikroorganismus fehlt.

Imbert und Guyon (1) geben die Krankengeschichte eines Falles von Bakteriurie und empfehlen warm das Salol in grosen Dosen für solche Fälle.

Lejars (5) berichtet über die anterenalen Abscesse, die in Ursprung und Pathogenese, wie er an fünf von ihm behandelten Fällen zeigt, sehr verschieden sein können, sodass sie leicht falsch beurtheilt werden können.

Stewart (8) theilt einen Fall von akutem primärem Abscess der Niere mit bei einem 35jährigen Manne, der geheilt wurde.

XXIX.

Italienische Litteratur von 1899.

Referent: R. Galeazzi, Turin.

Die mit * versehenen Arbeiten sind nicht referirt.

I. Theil.

Historisches, Lehrbücher, Berichte aus Kliniken, allgemeine Aufsätze.

II.

Lehrbücher der chirurgischen Diagnostik, der allgemeinen, speziellen und der orthopädischen Chirurgie, der Heilgymnastik und Massage, der Verbandlehre und der chirurgischen Anatomie.

1. Durante, Trattato di patologia e terapia chirurgica generale e speciale. Vol. 3°. Roma. Tip. Dante Alighieri. 1899.

Von dem ausgezeichneten Lehrbuch der chirurgischen Pathologie und Therapie von Durante (1) ist der III. und letzte Band erschienen. Derselbe enthält viele der wichtigsten Kapitel der Chirurgie, und in ihm konnte der berühmte Verf. mehr noch als in den ersten zwei Bänden (s. Jahresber. 1895 und 1896) seine grosse Gelehrsamkeit und sehr reiche Erfahrung zum Ausdruck bringen.

Dieser III. Band behandelt die Krankheiten des Centralnervensystems, des Verdauungs-, des Athmungs- und des Geschlechts- und Harnapparates. Besonders hervorzuheben sind die der Pathologie des Gehirns und des Rückenmarks gewidmeten Kapitel, theils weil sie viele, sowohl klinische als pathologisch-anatomische persönliche Beobachtungen enthalten, theils weil in ihnen die Resultate der sehr interessanten Arbeiten, die aus seiner Schule hervorgingen, wiedergegeben sind. Die Klarheit in der Behandlung des Stoffes und die Berücksichtigung, die den allerneuesten Arbeiten zu Theil geworden ist, machen die Lektüre dieses Bandes zu einer sehr interessanten für den Chirurgen. Durante's Werk, das mit diesem Bande einen würdigen Abschluss findet, gereicht der italienischen chirurgischen Litteratur zur Ehre.

III.

Jahresberichte von Krankenhäusern etc.

1. *Tansini, La clinica chirurgica di Palermo nel triennio 1896—1898. Riforma medica 1899. Nr. 46, 47, 48.
2. *Cuneo, La clinica chirurgica di Genova nell' anno 1897, 1898. Genova 1899.
3. *Manara, Resoconto clinico dell' ospedale dell' Annunziata di Solmona 1896—1898.

IV.

Aufsätze allgemeinen chirurgischen Inhalts.

1. *Bassini, I più notevoli progressi della chirurgia negli ultimi cinquanta anni. Discorso inaugurale. Padova 1899.
2. *Ceci, Sviluppo ed indole della chirurgia attuale. Discorso inaugurale. Pisa 1899.

II. Theil.

Allgemeine Chirurgie.

I.

Narkose, Narkotica, Anaesthetica.

Daddi, Le alterazioni del sistema nervoso per avvelenamento da cocaina. Lo Sperimentale I. 1899.

2. Galeazzi e Grillo, L' influenza degli anestetici sulla permeabilità renale. Il Policlinico. Vol. VI—C. 1899.
3. Vinci, Sulla relazione fra costituzione chimica ed azione fisiologica dell' eucaina. Annali di farmacoterapia e clinica 1899. Nr. 3. 4.
4. *De Castro, Contributo alla tecnica della cloronarcosi. Roma 1899.

Daddi (1) hat einige experimentelle Untersuchungen über die vom chlorwasserstoffsauren Kokain im Centralnervensystem hervorgerufenen Veränderungen ausgeführt und gefunden, dass diese Veränderungen denen gleichen, die man bei allen Vergiftungen und allgemeinen Infektionen und nach schweren Läsionen des Nervensystems antrifft.

Er konstatirte ferner, dass die Veränderungen bei der Inanition unterworfenen Thieren am schwersten sind und dass sie sich bei allen Thieren wie folgt vertheilen: am meisten verändert ist das Grosshirn, etwas weniger das Kleinhirn und das Rückenmark, am wenigsten verändert sind die Intervertebralganglien.

Bei dieser Vergiftung gaben sich Modifikationen im Stoffwechsel kund, wie dies die Abmagerung der Thiere, die Albuminurie, die Hyperthermie, die fettige Entartung der Leber darthun, Erscheinungen, die sicherlich Läsionen im Nervensystem hervorzurufen vermögen.

Galeazzi und Grillo (2) haben zahlreiche Experimente über den Einfluss der Anaesthetica auf die Durchgängigkeit der Nieren ausgeführt. Um die Nieren auf ihre Durchgängigkeit zu prüfen, bedienten sie sich der von Achard und Castaigne vorgeschlagenen Methode. Nachdem sie den Werth derselben in einer Reihe von Experimenten an gesunden Individuen und solchen, die mit Nierenläsionen chirurgischen Charakters behaftet waren, studirt hatten, wendeten sie die Methode zum Studium der Durchgängigkeit gegenüber den Mitteln der allgemeinen und lokalen Anästhesie an. — Diesen Experimenten liessen sie weitere folgen zwecks Feststellung der Folgen dieser veränderten Durchgängigkeit gegenüber den Infektionen und Bakterienintoxikationen. — Die von ihnen gezogenen Schlüsse lassen sich wie folgt zusammenfassen: 1. Die von Achard und Castaigne vorgeschlagene Methode zeigt mit Sicherheit den Funktionszustand der Nieren an und kann dem Chirurgen, besonders in Fällen von Infektion der Harnwege, zum Nutzen gereichen. 2. Die Mittel der allgemeinen Anästhesie vermindern die Durchgängigkeit der Nieren; das Chloroform in viel höherem Grade als der Aether. 3. Die Verminderung der Durchgängigkeit ist als Folge einer un-

vollkommenen Ausscheidung der toxischen Substanzen anzusehen; die Anaesthetica und besonders das Chloroform machen durch diese ihre Wirkung auf die Nieren die Bakterienintoxikation und Infektionen zu schwereren für den Organismus.

Auf Grund seiner Studien über die Beziehungen zwischen der chemischen Zusammensetzung und der physiologischen Wirkung des Eukains kommt Vinci (3) zu dem Schlusse, dass wenn der ätherifizirende alkoholische Grundstoff in das Molekül des Eukains tritt, die Vergiftungserscheinungen sehr bedeutend zunehmen.

II.

Allgemeine Operationslehre.

1. Fantino, Un nuovo tavolo operatorio. La Clinica Chirurgica 1899. Nr. 6.

Der neue Operationstisch Fantino's (1) ist nach dem Muster des Hahn'schen Bettes konstruirt. Er ruht auf drei durch ein horizontales Brett mit einander vereinigten Bogen, und die Platte besteht aus drei gebogenen Tafeln, die durch ein Sprunggelenk zusammengehalten werden, welches letztere die Trendelenburg'sche Lage zu erhalten und in Sitzlage zu operiren gestattet. Die vertikale Verschiebung wird bei demselben durch Schrauben erhalten. Wenn auch dieses System viel einfacher ist als das Zahnrädersystem und gestattet, den Tisch zu drehen ohne dessen Fuss zu bewegen, so hat es doch den Uebelstand, dass man die ganze Platte drehen muss, wenn man während einer Operation deren Höhe verändern will. Dieser Tisch ist leichter, eleganter und lässt sich leichter rein halten als das Hahn'sche Bett.

III

Wundheilung, Störungen der Wundheilung, Wundinfektionserreger (Entzündung, Eiterung, Erysipel, Pyämie, Toxämie, Septikämie), Wundbehandlung, Aseptik, Antiseptik, Antiseptica.

1. Wundheilung, Störungen der Wundheilung.

1. Betagh, Osservazioni sperimentali sulle alterazioni delle cellule nervose in alcune infezioni chirurgiche. XIV Congr. d. Soc. ital. di Chirurgia 1899.
2. Jacobelli, Ricerche sulla morfologia e biologia del cosidetto gruppo dei tetrageni. La Riforma Medica 1899. Nr. 11—12.
3. Muscatello e Gangitano, Gangrena gazosa. XIV Congr. d. Soc. ital. di Chirurgia 1899.

Betagh (1) theilt die Resultate einer Reihe von Untersuchungen über die Veränderungen der Nervenelemente mit. Er studirte diese Veränderungen besonders bei Infektionsformen von septikämischem Typus, die er durch Injektion von Streptokokken-, Staphylokokken- und Bac. coli-Kulturen hervorrief. Weitere Experimente führte er mit dem Oedem-, dem Pseudoödem- und dem Tetanusbacillus aus, um so einen Vergleich anstellen zu können zwischen einigen echt septikämischen, anderen nicht rein septikämischen und den toxikämischen Infektionsformen.

Nach der Nissl'schen Methode liessen sich bei allen Experimentthieren Veränderungen an den Nervenzellen erkennen; dieselben bestehen in Erblassen und Schwund der Protoplasmafortsätze, in diffuser Chromatolyse des Zellkörpers mit Bildung von verschieden grossen Vakuolen, in Homogenisirung

des Zellinhalts, ferner in Läsionen des Kerns, der entweder Erscheinungen von Chromatolyse mit Schwund des Konturs aufweist oder sich zu einem einfachen Chromatinhaufen reduzirt findet.

Nach der Ramon y Cajal'schen Methode sind die Veränderungen der Protoplasmafortsätze durch deren Atrophie dargestellt mit Schwund der feineren Dendriten.

Die beschriebenen Veränderungen traf Verf. in allen von ihm studirten Fällen an, sodass er keine besonderen Typen von Läsionen für jede einzelne Infektionsform festzustellen vermochte.

In der Hirnrinde findet sich die geringste Zahl von Veränderungen.

Die Nissl'sche Methode hat keinen absoluten Werth und die durch dieselbe angetroffenen Läsionen vermögen uns nicht alle klinischen Erscheinungen des Nervensystems, die im Verlaufe der Infektionen auftreten, zu erklären.

Von den für den Menschen pathogenen Kokken hat neuerdings der Micrococcus tetragenus die Aufmerksamkeit der Forscher gefesselt, um so mehr als man über seine Morphologie, Biologie und Virulenz noch nicht in's Klare gekommen ist. Aus den pathologischen Produkten beim Menschen in Fällen von tödtlicher Septikämie, von zufälligen Verwundungen, von Entzündungsprozessen in der Nähe des Mundes sind bis jetzt vier Varietäten desselben isolirt worden (die septische von Gaffki, die weisse, die goldgelbe und die citronengelbe); doch scheint aus vielen Thatsachen hervorzugehen, dass die Varietäten des M. tetragenus keine fixen sind, sondern Umbildungen einer in die andere. Jacobelli (2), der aus zwei Schusswunden, zusammen mit anderen Bakterien, einen M. tetragenus isolirte, welcher durch seine Merkmale die Meinung zu bestätigen schien, dass die Varietäten dieses Mikroorganismus lediglich Uebergangsformen einer Varietät in die andere seien, hat ihn von diesem Gesichtspunkte aus studirt, d. h. hat untersucht unter welchen Verhältnissen sich seine morphologischen und kulturellen Merkmale, sowie sein pathogenes Vermögen verändern. — Auf Grund seiner Experimente in vitro und an Thieren kommt er zu dem Schlusse, dass die sogenannten Varietäten des M. tetragenus sich nicht durch solche Merkmale von einander unterscheiden, dass man sie als fixe und konstante Varietäten ansehen könnte, indem diese Merkmale (chromogenes und pathogenes Vermögen) sich unter dem Einflusse des Nährbodens, des Alters der Kultur, des Durchgangs durch den thierischen Organismus verändern. Durch Veränderung des Nährbodens lässt sich eine Varietät pigmentlos machen und in eine andere verwandeln, und solche Umbildungen erfolgen beim Altern der Kultur spontan.

Muscatello und Gangitano (3) theilen die in fünf Fällen von gasbildender Gangräne von ihnen ausgeführten Untersuchungen mit. Als Erreger der Gasbildung fanden sie den Bac. coli und den Bac. aerogenes capsulatus, und bei Mischinfektionen, als weitere Erreger, den Staphylococcus, Streptococcus und Proteus. Die gasbildende Gangräne kann durch verschiedene Mikroorganismen hervorgerufen werden, sehr oft durch Mischinfektion. Der Bac. aerogenes capsulatus habe eine grosse Bedeutung, sei aber nicht als spezifischer Erreger anzusehen, sondern vielmehr als ein gasbildender Mikroorganismus, der sich wie ein toxischer Saprophyt verhalte und sich dort entwickele, wo Gewebsveränderungen bestehen.

Klinisch lassen sich zwei Hauptformen unterscheiden: die eine sei durch Mischinfektion bedingt und habe von Anfang an eine Neigung zum schnellen

Fortschreiten, die andere sei auf Infektion durch den alleinigen Bac. aerogenes zurückzuführen und habe wenig Neigung zur Invasion, trete auch ohne Entzündungserscheinungen auf.

Obgleich es sich um eine sehr schwere Infektion handle, sei die Prognose doch keine allzu schlimme; die von den Verf. mitgetheilten fünf Fälle kamen nach weiter Eröffnung des Herdes, frühzeitiger Entfernung aller nekrotischen Gewebe und energischen Desinfektionen (mit Kalipermanganat, Jodtinktur, oxygenirtem Wasser) alle zur Heilung.

2. Wundbehandlung.

a) Allgemeines.

1. Fabris, Contributo allo studio sperimentale della disinfezione delle ferite. Archivio delle scienze mediche 1899. fasc. 3°.
2. Parlavecchio, Sul lavaggio antisettico interstiziale dei tessuti dalla via arteriosa. Il Policlinico 1899. VI—C. fasc. 2.

Die experimentellen Untersuchungen Fabris' (1) sind ein wichtiger Beitrag zu der noch streitigen Frage, ob bei Behandlung von Wunden der aseptischen oder der antiseptischen Behandlung der Vorzug zu geben sei. Er wollte feststellen: 1. wie sich zwei unter gleichen Umständen beigebrachte Wunden gegenüber der Desinfektion einerseits und einer aseptischen Behandlung andererseits verhielten; 2. ob bei Präexistenz eines Eiterungsprozesses zur Hemmung des Prozesses und Heilung des Thieres die aseptische oder die antiseptische Behandlung sich besser eigne. Aus seinen Untersuchungen zog er folgende Schlüsse: 1. eine infizirte Wunde, die eine gewisse Ausdehnung und Tiefe hat, lässt sich, so schnell man auch die Desinfektion vornehmen mag, nicht aseptisch machen; 2. bei den durch den Staphylococcus pyog. aureus hervorgerufenen Infektionen entwickelt sich der Prozess in den der Desinfektion unterworfenen Wunden mit geringer lokaler Entzündungsreaktion, aber Eiterung findet an der Impfstelle stets statt; 3. bei schon bestehenden Eiterungsprozessen stellt der Gebrauch von Desinfektionsmitteln in den gewöhnlichen Konzentrationen keinen bedeutenden Heilfaktor dar, ja scheint eher schädlich als nützlich.

Parlavecchio (2) empfiehlt bei Infektionen, bei denen die moderne antiseptische Therapie sich nicht als wirksam erweist, die Spülung der Gewebe mittelst in die Arterien injizirter Antiseptica. Um zu verhindern, dass das antiseptische Mittel sich mit dem Blutstrom vermische, was dessen bakterienschädigendes Vermögen alteriren oder die Blutkrase beeinträchtigen könnte, beschränkt er die Anwendung seiner Methode nur auf die Affektionen der Glieder, wobei er während der Operation die ausgespülten Gewebe von der Blutzirkulation ausschliesst und Wunden an den Venen hervorbringt, um durch sie die injizirte Flüssigkeit austreten zu lassen. Bei seinen ersten beiden Experimenten, bei denen er Sublimat (1 : 10000, g 800) und Chinosol (1 : 5000, g 900) anwendete, hielt er sich an folgendes Verfahren: Das Blut wird aus dem Gliede mittelst des Esmarch'schen Verbandes vertrieben und dieser dann entfernt, während die Schlinge in situ verbleibt. Unter der Schlinge wird die grösste Arterie und Vene freigelegt und isolirt und in die Arterie die Nadel des Injektionsapparates gesteckt; die antiseptische Flüssigkeit wird nun langsam und allmählich in die Arterie hinein getrieben und tritt durch einen in die Vene gemachten Einschnitt heraus. Die in den

Interstitien und Kapillaren zurückgebliebene Flüssigkeit wird durch Massage und Wiederanlegung des elastischen Verbandes herausgetrieben, worauf man die Vene vernäht und die Nadel aus der Arterie herauszieht. Während Chinosol gut ertragen wurde und weder lokale noch allgemeine Störungen hervorrief, erzeugten Sublimat und Aetol (1 : 500) Gangrän der irrigirten Gewebe.

b) Sterilisation des Naht- und Unterbindungsmateriales.

1. Ceccherelli, Cause delle suppurazioni circoscritte e di un nuovo processo di sutura. XIV Congr. d. Soc. ital. di Chirurgia 1899.
2. Martini, Sulle cause delle suppurazioni prodotte dal catgut. XIV Congr. d. Soc. ital. di Chirurgia 1899.

c) Sterilisation des Verbandmateriales.

1. Abba e Baroni, Sulla preparazione del materiale asettico da medicazione. Giornale Medico del R. Esercito 1899. fasc. I.

Auf Grund seiner klinischen Erfahrung ist Ceccherelli (1) zur Ueberzeugung gelangt, dass die Ursache von vielen umschriebenen und oberflächlichen Eiterungen der zur Vernähung verwendete Faden ist, der, vor Gebrauch sterilisirt, dadurch wieder infizirt wird, dass er mit den Mikroorganismen der Haut, die sich nicht gut entfernen lässt, in Berührung kommt. Um diesem Uebelstande abzuhelfen, ersann er eine neue subdermale Vernähungsmethode. Die Naht wird, um den Bedingungen zur Erzielung einer guten Verwachsung zu entsprechen, nicht zu nahe der Wundlefze angelegt und durch sorgfältig angelegte versenkte Nähte verstärkt. Er führt die Nadel von einer Seite der Wunde, 2—3 mm vom blutenden Rande derselben entfernt, in das subdermale Gewebe ein (wobei er auch, wenn möglich, etwas Zellgewebe mitfasst), und zieht dann den Faden in Form einer Schlinge 5—6 mm weit durch das subdermale Gewebe parallel dem Rande, hierauf führt er ihn in Form einer Schlinge auf die entgegengesetzte Seite, wo er ihn denselben Weg in umgekehrter Richtung durchlaufen lässt, und knotet ihn dann.

Diese Art der Vernähung wendet er seit einem Jahre an und hat stets gute Resultate gehabt.

Bakteriologisch und experimentell als aseptisch konstatirtes Katgut, das Martini (2) unter die Haut oder in die vordere Augenkammer von Kaninchen einführte, rief ausgedehnte aseptische Leukocytenansammlungen hervor, die Abscesse vortäuschten, jedoch keinen invadirenden und progressiven Charakter hatten. Da bei diesen Leukocytenansammlungen die Mitwirkung von Bakterien auszuschliessen war, so liess sich nur an eine chemiotaxische Wirkung denken, die eine lebhafte Reaktion zwischen den Geweben hervorzurufen vermöchte und durch die Anwesenheit von sterilen Bakterienkörpern oder deren Produkten, besonders denen der Fäulniss, oder durch die einen und die anderen zusammen bedingt war.

Zu einer zweiten Reihe von Experimenten benutzte er das gleiche aseptische Katgut, das jedoch mit physikalischen und chemischen Agentien derartig behandelt worden war, dass es zur Zerstörung von ihm fremdartigen Substanzen nicht mehr verwendbar war, gleichsam als habe es dadurch chemiotaxische Eigenschaften erworben; auch hier erhielt Martini konstant aseptische Leukocytenansammlungen.

Zu einer dritten Reihe von Experimenten verwendete Martini von ihm selbst aus Därmen eben getödteter Katzen hergestelltes und gehörig sterilisirtes Katgut; hier fand nicht die geringste Leukocytenansammlung statt.

Bei einer vierten Reihe von Experimenten, zu denen er Katgut verwendete, das aus Därmen von in Fäulniss übergegangenen Katzen hergestellt worden war, äusserte sich eine starke chemiotaxische Wirkung, die jedoch aufhörte, wenn das Katgut vorher längere Zeit mit neutralen Lösungsmitteln (sterilisirtes und bei 60° gehaltenes Wasser, verschieden konzentrirter, ebenfalls bei 50° gehaltener Aethylalkohol, Schwefeläther, Chloroform, Benzin, Schwefelkohlenstoff) behandelt worden war.

Verfasser schliesst aus seinen Experimenten, dass das chemiotaxische Vermögen, das ein sicher aseptisches Katgut zuweilen offenbart, durch chemische Körper — wahrscheinlich durch lösliche aber hohen Temperaturen widerstehende Fäulnissalkaloide — bedingt sei, und dass sich nur durch Anwendung von aus frischem und gehörig sterilisirtem Material bereitetem Katgut den erwähnten Uebelständen abhelfen lasse.

Abba und Baroni (1) führten zahlreiche Untersuchungen und Experimente aus, um festzustellen, auf welche Weise sich die Verbandstoffe für Militärhospitäler und Feldlazarethe am einfachsten, sichersten, praktischsten und billigsten sterilisiren lassen. Sie betrafen besonders die Zubereitung der Watte- und Gaze-Packete, die bakteriologische Untersuchung des rohen und sterilisirten Materials u. s. w. Die von den Verfassern gezogenen Schlüsse und gemachten Vorschläge sind wesentlich für die Praxis bestimmt.

d) Antiseptik. Antiseptica.

1. Ottaviano, Il potere disinfettante del sublimato corrosivo. La Riforma medica 1899. Nr. 112.

Durch die experimentellen Untersuchungen Ottaviano's (1) über die Desinfektionskraft des Sublimats wird bestätigt, dass es sein antiseptisches Vermögen erst nach seiner chemischen Umbildung in eine unlösliche Mischung verliert. Die Sublimatlösungen in Trinkwasser haben den gleichen Desinfektionswerth wie die in destillirtem Wasser, wo hingegen ihre Desinfektionskraft nach Zusatz von Chlornatrium bedeutend abnimmt. Je frischer die Lösungen sind, desto wirksamer sind sie.

Das Sublimat entfaltet seine Desinfektionskraft ziemlich langsam: 1‰ige Lösungen tödten Staphylokokken in den Kulturen erst nach 3—5 Stunden und im Eiter erst nach viel längerer Zeit, nämlich nach 13—16 Stunden; 2‰ige Lösungen tödten Staphylokokken in den Kulturen nach 2—3 Stunden und im Eiter nach 11—13 Stunden. Bei 40° C. gehaltene Sublimatlösungen haben eine viel energischere Wirkung. — Der Bac. coli und der Streptococcus werden durch 1‰ige Lösungen in den Kulturen nach 3—4 Stunden resp. 20—40 Minuten, und durch 2‰ige nach 1½ Stunden resp. 10—30 Minuten getödtet.

Aus diesen Experimenten lässt sich für die chirurgische Praxis der Schluss ziehen, dass zur Desinfektion von infizirtem Material kein zu grosses Vertrauen in die gewöhnlich angewendeten Sublimatlösungen gesetzt werden darf und dass bei Desinfektionen, bei denen Hitze nicht anwendbar ist, der Gebrauch von, wenn möglich, warmen Sublimatlösungen, von anderen Desinfektionsmitteln begleitet sein muss.

V.

Tetanus.

1. Pathogenese.

1. *Fossataro, Sullo stato attuale della teoria e terapia del tetano. Rivista medica della R. Marina 1899. Nr. 1.

2. Therapie.

2. Brunner, Contributo allo studio della sieroterapia nel tetano. Atti del VII Congresso interprovinciale di Como 1899.

Brunner (2) berichtet über 9 mit dem Roux-Vaillard'schen Serum behandelte Fälle von Tetanus: in 5 derselben trat Heilung ein, in 4 erfolgte der Tod; von diesen letzteren war einer mit der Opotherapie behandelt worden. — Verfasser behauptet, dass das Serum unschädlich sei und hält bei Verwundungen und Kontusionen, die in Reitschulen, Ställen u. s. w. stattgefunden haben, sowie bei mit Erde verunreinigten Wunden, Präventivinjektionen für nothwendig.

VII.

Tuberkulose, Syphilis, Lepra, Aktinomykose, Milzbrand, Maul- und Klauenseuche, Echinococcus.

A. Tuberkulose.

1. Maffucci, Ricerche sperimentali di patologia embrionale infettiva intorno al passaggio del veleno tubercolare dei genitori alla prole. XIV Congr. d. soc. ital. di Chirurgia 1899.
2. Muzio, Sui rapporti fra scrofola e tubercolosi. Giornale della R. Accademia di medicina di Torino 1899. Nr. 6.
3. Topai, Trattamento della tubercolosi chirurgica coll' jodio allo stato nascente. Supplemento al Policlinico 1899. Nr. 27.

Nachdem Maffucci (1) konstatirt hatte, dass neben dem Tuberkelbacillus ein Gift besteht, das sich auflöst und im Blute cirkulirt, unternahm er eine Reihe von experimentellen Untersuchungen zwecks Lösung des Problems, ob tuberkulöse Eltern dieses Gift mit dem Sperma, dem Ei und der Placenta auf die Nachkommen übertragen. Er kam zu folgenden Schlüssen:

1. Das Tuberkelgift geht am häufigsten vom Vater auf die Nachkommen über;
2. dieses Gift kann mit dem Ei, dem Sperma und der Placenta übertragen werden;
3. die grösste Wirkung vom Tuberkelgift erfahren die Nachkommen, wenn beide Eltern tuberkulös sind;
4. die embryonale Vergiftung offenbart sich unter der Form von schlechter embryonaler Entwickelung, von Abortus, Frühgeburt, Mortalität und Kachexie im extrauterinen Leben;
5. die embryonalen Gewebe wirken der Entwickelung des Tuberkelbacillus entgegen, sie vermögen ihn noch zu vernichten, aber es entsteht dann ein toxisches Produkt, das sich in den embryonalen Geweben festsetzt;
6. aus infizirten Eiern hervorgegangene Hühnchen sind gegen den Tuberkelbacillus resistenter und vermögen ihn noch zu vernichten, was bei aus gesunden Eiern hervorgegangenen Hühnchen und ausgewachsenen Hühnern nicht der Fall ist;

7. die Nachkommen tuberkulöser Eltern sind gegen das Tuberkelgift nicht empfänglicher als die gesunder Eltern, und die grössere Häufigkeit der Tuberkulose bei den ersteren ist auf den familiären Kontakt und die Möglichkeit der Anwesenheit des aus dem embryonalen Leben davongetragenen Keims zurückzuführen, und nicht auf eine angeborene Prädisposition;
8. die von den Eltern geerbte tuberkulöse Intoxikation lässt sich durch hygienische Massregeln heilen;
9. auch die embryonale Tuberkulose lässt sich bei den Neugeborenen durch geeignete hygienische Massregeln heilen;
10. das ganze Problem der Prophylaxe und Behandlung der hereditären Tuberkulose lässt sich, den vorliegenden experimentellen Untersuchungen nach, durch strengste hygienische Massregeln lösen, dadurch, dass man die Kinder vom kontagiösen häuslichen Herd entfernt und sie in die gesündesten Verhältnisse bringt.

Muzio (2) hat über die Beziehungen zwischen Skrofeln und Tuberkulose, die von Ritter in Zweifel gesetzt wurden, experimentelle Untersuchungen ausgeführt. Er impfte Meerschweinchen von Fällen von Lymphadenitis, Osteitis, Synovitis und von kalten Abscessen herrührendes Skrofelmaterial ein und fand in 22 von 30 Fällen den Koch'schen Bacillus. In 13 Fällen nahm er auch die histologische Untersuchung des Impfmaterials vor: in einem derselben ergab sich klinisch und histologisch eine einfache chronische Lymphadenitis, während die Einimpfung ein positives Resultat ergab; in zwei weiteren Fällen wurden durch die histologische Untersuchung Tuberkel nachgewiesen, während die Einimpfung negativ ausfiel; in den übrigen 10 Fällen fielen histologische Untersuchung und Einimpfung positiv aus.

Topai (3) behauptet, dass er bei chirurgischer Tuberkulose mit dem Jod, das sich bei Einwirkung von oxygenirtem Wasser auf Jodkali entwickelt, wirklich gute Resultate erlangt habe, indem dasselbe eine Art Erweichung der kranken Gewebe oder einen Involutionsprozess hervorrufe, der die Läsion langsam zum Verschwinden bringe.

B.

3. Aktinomykose.

1. Burci, Contributo allo studio dell' actinomicosi umana. Roma 1899.
2. *Tusini, Actinomicosi del piede.

4. Milzbrand.

3. Caforio, Il bicloruro di mercurio in massa e per iniezioni nella pustola maligna. Rivista medica della R. Marina 1899. Fasc. 3°.
4. Corseri, Sulla cura del carbonchio con le iniezioni di sublimato corrosivo. Supplemento al Policlinico 1899. Nr. 43.
5. Sclavo, I risultati ottenuti colla sieroterapia specifica della pustola maligna. Lo Sperimentale 1899. Nr. 1.

Die klinische Beobachtung Burci's (1) ist insofern interessant, als er bei Hunden nach Injektion der Fadenform des Aktinomyces die höheren Aktinomycesformen erhielt; er meint nun, es sei, um die Diagnose auf Aktinomykose stellen zu können, nicht nothwendig, dass man zwischen den Elementen des aktinomykotischen Gewebes die höheren Aktinomycesformen antreffe, sondern dass die fadenförmigen Rasen und selbst einfache Faden-

fragmente, die eine Verzweigung oder Gemmation aufweisen, den gleichen diagnostischen Werth haben.

Caforio (3) hat in schwereren Fällen, in denen imponirende Allgemeinerscheinungen und diffuses Entzündungsödem um den Milzbrandkarbunkel herum bestanden, durch Anwendung von Aetzsublimat en masse auf die Einschnittfläche des Karbunkels und durch 1%ige Sublimatlösungen gute Resultate erhalten. — Zur Erläuterung dieses Verfahrens theilt er 18 klinische Beobachtungen mit.

Weitere mit dem Sclavo'schen (5) Serum ausgeführte Versuche thun dessen Heilwerth bei Milzbrandinfektionen, selbst in sehr schweren Fällen mit vorgeschrittener Allgemeininfektion, immer mehr dar. Sclavo berichtet in seiner Arbeit über den Heilerfolg, den er mit seinem Serum in nunmehr 100 Fällen gehabt hat und theilt auch einige Experimente mit, die er mit den von Corseri so gepriesenen Aetzsublimatinjektionen an Thieren ausgeführt hat. Diese endovenösen Sublimatinjektionen hatten durchaus keine wohlthätige Wirkung auf die Thiere, während diese, unter sonst gleichen Umständen, durch Injektion selbst kleiner Dosen von Sclavo'schem Serum vom Tode gerettet wurden. Da er nun Gelegenheit hatte, die viel grössere Wirksamkeit desselben bei intravenöser Injektion zu erproben, so empfiehlt er wegen ihrer schnelleren Wirkung diese Methode.

Corseri (4) berichtet über drei Fälle von Milzbrand, in denen er durch endovenöse Sublimatinjektionen Heilung erhielt.

VIII.

Verbrennungen und Erfrierungen.

a) Verbrennungen.

1. Parascandolo, Le alterazioni del sistema nervoso nelle scottature. Archivio internazionale di Medicina e Chirurgia 1899. Fasc. 1°.
2. — Il lavaggio del sangue nelle scottature. La Clinica chirurgica 1899. Nr. 8.

Parascandolo (1) rief bei Thieren verschiedengradige Verbrühungen hervor und studirte dann die histopathologischen Veränderungen ihrer Nervencentren; diese studirte er auch an Thieren, denen er den Geweben und dem Blute verbrühter Thiere entnommene Ptomaine eingeimpft hatte.

Die Einimpfung dieser toxischen Ptomaine soll die gleichen Veränderungen in den Nervencentren hervorrufen, die man bei an Verbrühung gestorbenen Thieren antrifft; ebenso seien die Symptome bei jenen die gleichen wie bei diesen.

Die Veränderungen des Nervensystems lassen sich wie folgt zusammenfassen: Schrumpfung der grauen Substanz, die Zellen erscheinen in einem Stadium von perinukleärer und peripherischer Chromatolyse, einige weisen Rarefaktion des Protoplasmas auf, während andere körnige Degeneration des Chromatins aufweisen, und bei noch anderen bemerkt man ein Stadium von totaler Achromatolyse. Veränderungen konstatirte er auch an den Protoplasmafortsätzen, und in fast allen Rückenmarksschnitten traf er mehr oder weniger vorgeschrittene Degeneration an und nie sah er die Hinterstränge von dieser verschont bleiben.

Parascandolo (2) giebt eine synthetische Zusammenstellung der klinischen Anwendungen, der Indikationen und Kontraindikationen der Einimpfung von künstlichem Serum.

Im zweiten Theile seiner Arbeit studirt er auf Grund von klinischen Versuchen und an Thieren ausgeführten Experimenten deren Wirksamkeit bei Verbrennungen und kommt zu dem Schlusse, dass die Einimpfung von künstlichem Serum auch bei Verbrennungen eine bedeutende Wirkung habe, was die in verschiedenen Arbeiten von ihm verfochtene Meinung bestätige, dass bei Verbrennungen der Tod in Folge von Vergiftung durch Ptomaine erfolge, welche, sobald sie sich an der verletzten Stelle durch chemische Umbildungen der verbrannten Gewebe gebildet haben, reabsorbirt werden und sich im ganzen Organismus verbreiten.

IX.

Allgemeine Geschwulstlehre.

II. Histologie der Geschwülste.

1. Sgambati, Tre quarti esploratore per i tessuti patologici. Supplemento al Policlinico 1899. Nr. 32.

III. Klinik der Geschwülste. Kasuistik.

2. Tarchetti, Sui ganglii sopraclavicolari nella diagnosi dei carcinomi addominali. La Clinica medica italiana 1899. Nr. 9.
3. Traina, Un caso raro di lipomi multipli. Boll. d. soc. med. chir. di Pavia 1899. Nr. 2.

IV. Geschwulst-Parasitismus.

4. Carini, Contributo istologico e sperimentale alla eziologia dei tumori. Bollettino della società medico-chirurgica di Pavia 1899. Nr. 1.

Das von Sgambati (1) ersonnene Instrument ist dazu bestimmt, von festen Tumoren, mittelst Punktion, zur histologischen Diagnose genügend grosse Gewebstheilchen abzutragen, ohne Läsionen in den gesunden Geweben und den sie umgebenden Tegumenten hervorzurufen. — Zu diesem Zwecke ist die Spitze des Troikarts mit einer kleinen, feinen Klinge versehen, die, wenn man sie in die Kanüle zurückzieht, eine rotirende Bewegung ausführt und dabei ein (2—3 mm) dünnes Stückchen Gewebe ausschneidet.

Tarchetti (2) meint, dass bei Bestehen von Abdominalcarcinomen das Anschwellen der Supraclaviculargangliен, besonders linkerseits, zwar keine sehr häufige Erscheinung sei, aber doch keine so seltene, dass sie bei Verdacht auf diese Krankheitsform nicht in Betracht zu ziehen und systematisch nach ihr zu forschen sei. Sie könne nicht nur bei Magencarcinom, sondern auch bei Carcinom des Duodenum, der Leber und selbst des Pankreas auftreten, ohne dass der Magen in Mitleidenschaft gezogen zu sein braucht. Die Erscheinung könne in verschiedenen Zeitabständen vom Endausgang auftreten, oft in einem Zeitpunkt, wo ihre Konstatirung sich für die Diagnose verwerthen lasse. Die Metastase in den Supraclaviculargangliен trete gewöhnlich unter einem ziemlich charakteristischen, auch ohne histologische Untersuchung erkennbaren Krankheitsbilde auf.

Traina (3) berichtet über einen seltenen Fall von multiplen Lipomen; in demselben bestanden zwei Lipome an der rechten oberen Extremität, wovon einer am Daumen, drei an der linken oberen Extremität und drei an den unteren Gliedmassen. Die Lipome fanden sich alle an der Vorderseite des Körpers und in den Fettzellen wurden zahlreiche Krystalle von Fettsäuren angetroffen.

Carini (1) wollte durch seine experimentellen Untersuchungen feststellen, ob sich aus vom Lebenden exstirpirten und mit aseptischen Vorsichtsmassregeln aufgehobenen Tumoren durch Züchtung Blastomyceten isoliren lassen, ob diese bei Thieren echte Neoplasien hervorzurufen vermögen, ob sich durch besondere Färbungsmethoden diese Blastomyceten in den Tumoren antreffen lassen und ob sie auch in anderen pathologischen und gesunden Geweben angetroffen werden.

Bei seinen sorgfältigen Untersuchungen erhielt er folgende Resultate: Aus den Tumoren liessen sich durch Züchtung keine Blastomyceten isoliren; ein einziger Tumor (Cystopapillom) gab, nachdem er mehrere Stunden lang der Luft ausgesetzt worden war, Blastomycetenkolonien. — Nach Einimpfung von Blastomyceten-Reinkulturen entstanden nie wirkliche Neoplasien. — In 18 von 41 nach den spezifischen Färbungsmethoden untersuchten Tumoren fanden sich die von Sanfelice beschriebenen Blastomycetenformen. — Die in den Tumoren als Sporozoën beschriebenen Körper nehmen die für Blastomyceten spezifischen Färbungen meistens nicht an. — Die von Sanfelice beschriebenen Formen lassen sich nicht selten auch in tuberkulösen und in gesunden Organen antreffen.

X.

Verletzungen und chirurgische Krankheiten der Haut und des Subcutangewebes.

Spezielles. II. Chirurgische Krankheiten.

2. Entzündungen.

1. Novaro, Cura dei paterecci, flemmoni ed ascessi. Supplemento al Policlinico 1899. Nr. 46.
2. Rovatti, Cura dei flemmoni ed ascessi. Gazzetta degli ospedali e delle cliniche 1899. Nr. 67.

4. Progressive Ernährungsstörungen.

b) Tumoren.

3. Ajello, Adenoma sebaceo. La Riforma medica 1898. Nr. 19.
4. Travali, Sarcoma pigmentato multiplo della cute. La Riforma medica 1899. Nr. 35

Bei Behandlung der Phlegmone und Abscesse befolgt Novaro (1) folgendes Verfahren: Nach einem Einschnitt in den Abscess spült er denselben mit einer 2½ %igen Aetzsublimatlösung aus und bedeckt ihn sodann mit einem Gazebauschen, der mit einer aus 4 g Karbolsäure, 50 g Alkohol und 150 g Wasser zusammengesetzten Lösung durchtränkt ist. Die Karbolsäure wirke als antiseptisches und kaustisches Mittel und der Alkohol erleichtere durch seine reinigende und antiseptische Wirkung den Granulationsprozess der Gewebe.

Rovatti (2) hat in mehreren Fällen von Phlegmonen und Abscessen die von Novaro empfohlene Behandlung befolgt und damit gute Resultate erhalten. Er bemerkt jedoch, dass dieser Methode einige Uebelstände anhaften, indem sie schmerzhaft sei und sich, wegen der Gefahr einer Karbolsäurevergiftung, nicht auf ausgedehnte Flächen anwenden lasse.

Ajello (3) beschreibt eine von einer fibrösen Kapsel umgebene Geschwulst, die durch Hyperplasie der Talgdrüsen langsam entstanden war, mit Neubildung von normal gebauten Acini, sowie mit Vervielfältigung und Verlängerung der Ausführungsgänge: ein echtes Adenom, das

die gleiche Struktur und Funktion hatte wie die Drüsen, von denen es ausgegangen war.

Travali (4) führte zum Aufsuchen der Parasiten in einem multiplen Hautsarkom histologische Untersuchungen aus, die negativ ausfielen. In histologischer Hinsicht handelte es sich um einen Fall von Spindelzellensarkom, und er stellt die Hypothese auf, dass der Neubildungsprozess von den Bündeln der den Mm. erectores pilorum eigenen organischen Faserzellen ausgegangen sei.

XI.

Erkrankungen der Sehnen, Sehnenscheiden und Muskeln.

1. Arcoleo, Contributo anatomopatologico e clinico allo studio dei mielomi delle guaine tendinei. La Riforma medica 1899. Nr. 27.
2. Codivilla, Sui trapianti tendinei nella pratica ortopedica. XIV Congr. d. soc. ital. di Chirurgia 1899.
3. Lasio, Intorno alla guarigione delle ferite dei muscoli. Atti della società medico chirurgica di Pavia 1899.

Arcoleo (1) beschreibt einen Fall von Myelom der Sehnenscheiden des M. flexor indicis, das er unter Erhaltung der Sehne abtrug. Der Fall giebt ihm Gelegenheit, auf die pathologisch-anatomischen und klinischen Besonderheiten dieser Geschwulst einzugehen, von welcher bereits 13 Fälle veröffentlicht worden sind.

Codivilla (2) veröffentlicht die erste italienische Statistik über Sehnentransplantationen, die zur Behandlung der Paralysen ausgeführt wurden und wirklich ausgezeichnete Resultate gaben.

Er hat diesen Operationsakt 30mal in 23 Fällen ausgeführt, nämlich in 17 Fällen von Kinderlähmung, in 2 Fällen von spastischer Paralyse, in 2 Fällen von durch Neuritis entstandener Paralyse, 1mal nach Exstirpation des Wadenbeins und 1mal wegen Muskeldeficienz, die durch Tuberkulose der Muskelscheiden verursacht worden war.

Vorausschickend, dass der Zweck des Eingriffes bei einem durch Polyomyelitis gelähmten Fusse, bei welchem diese Operation besonders angezeigt ist, der sei, die in einer oder mehreren Muskelgruppen verbliebene Kraft unter die paralysirten oder unthätigen Muskeln so zu vertheilen, dass das Gleichgewicht des in fehlerhafter Kontraktur stehenden Gelenkes sich so viel wie möglich der Norm nähere, erkennt er an, wie schwer es sei diesen idealen Zweck praktisch zu erreichen; denn 1. lasse sich vor der Operation die funktionelle Leistungsfähigkeit der thätigen Muskeln nicht erkennen und sich nicht feststellen, welche von den paralysirten Muskeln nur durch Unthätigkeit gelähmt sind und wieder funktionstüchtig werden können und welche von ihnen ohne Hoffnung verloren sind; 2. lasse sich die von einem Muskel auf den anderen zu übertragende Kraft nicht genau abmessen; 3. gelingen Transplantationen technisch nicht leicht zwischen Sehnen, die weit von einander entfernt liegen oder in die Operation erschwerenden topographischen Beziehungen mit einander stehen; 4. dürfen die Grenzen der funktionellen Anpassungsfähigkeit des Muskelnervensystems nicht überschritten werden.

Doch gleiche die funktionelle Anpassungsfähigkeit des Nervensystems, wenn sie durch eine passende postoperative Behandlung angeregt wird, etwaige vom Chirurgen hinsichtlich der ersten drei Punkte begangene Fehler wieder aus. Verfasser konstatirt die Fortschritte, welche die Technik durch die

Drobnik'sche Muskelsehnentheilung und durch die mit den Transplantationen verbundene Sehnenverlängerung und -Verkürzung gemacht hat.

Interessant ist bei seiner Technik der von ihm bei Transplantation von Muskeln der hinteren Region in die vordere befolgte neue Weg. In 4 Fällen von Klumpfuss hat er den hinteren Schienbeinmuskel in toto oder zum Theil an die gelähmten Muskeln der vorderen Gruppe, besonders an den Zehenstrecker und den vorderen Wadenbeinmuskel transplantirt.

Er macht dem inneren Schienbeinrande entlang, vom Malleus in der ganzen Länge der Sehne des hinteren Schienbeinmuskels, einen Einschnitt in die Haut und die Umhüllungsaponeurose, zertheilt die Sehne oder den zu transplantirenden Theil derselben, entfernt den Muskel etwas von dem Schienbein und legt das Ligamentum interosseum frei. Durch einen der vorderen Wadenbeinfläche entlang gemachten kurzen Einschnitt zertheilt er die Muskelbinde, löst die Insertionen des dritten Wadenbeinmuskels und des Zehenstreckers los und führt durch einen ins Ligamentum interosseum gemachten Einschnitt den hinteren Schienbeinmuskel hindurch, den er an der gewünschten Stelle anheftet.

Codivilla beschreibt sodann die am meisten von ihm angewendeten Transplantationsformen, sowie die Operationen, die er in der Folge vornehmen musste, um die Korrektion der fehlerhaften Haltung zu erhalten (die Tenotomie, die Arthrodese u. s. w.).

Am meisten eignet sich diese Methode in Fällen, in denen die Störung nur einen oder wenige Muskeln betrifft, da solche Fälle die schwersten fehlerhaften Haltungen und die grössten Funktionsstörungen aufweisen, während sich die Arthrodese für sie ganz und gar nicht eignet.

In Fällen von paralytischem Fusse hat er mit dieser Methode ausgezeichnete Resultate erhalten, in einigen mit fast vollständig normaler Funktion, und in der Mehrzahl der anderen ist der Fuss funktionstüchtig und seine Haltung korrekt, jedoch mit leichter Neigung zur Haltung, die er vorher hatte oder mit Zeichen von Schwäche bei einigen Muskeln.

Noch interessanter sind die bei spastischen Formen von ihm erhaltenen Resultate; bei diesen hat die Transplantation den Zweck, einen Theil der von den spastischen Muskeln entwickelten Kraft auf die schwächeren Muskeln zu übertragen. Ein Kind, das an der Little'schen Krankheit litt und bei welchem er die Hälfte der Achillessehne an den kurzen Wadenbeinmuskel heftete, mit Verlängerung des übrigen Theiles der Achillessehne, zeigt jetzt eine korrekte Haltung des Fusses und die Muskelkrämpfe haben aufgehört.

Bei einem 17jährigen Jüngling, der an hereditärer Strümpell'scher spastischer Rückenmarkslähmung litt, gelang es ihm, die spastische Haltung des Fusses in Klumpfussform, die das Gehen fasst unmöglich machte, durch bilaterale Verlängerung einer Hälfte der Achillessehne und Transplantation der anderen Hälfte an den kurzen Wadenbeinmuskel zu beseitigen.

Eine Zusammenstellung der klinischen Geschichten vervollständigt diesen interessanten Beitrag des Verfassers (Leiter der Rizzoli'schen orthopädischen Anstalt in Bologna) zur orthopädischen Chirurgie.

Lasio (3) studirte an Meerschweinchen den Heilungsprozess der Muskelwunden, d. h. nachdem er die Muskeln subcutan durchschnitten hatte, untersuchte er sie in zwischen 24 Stunden und 60 Tagen variirenden Zeiträumen. Der Hauptschluss, zu dem er gelangte, ist, dass das Muskelsystem die durch die Recision erlittenen Verluste wenigstens zum Theil wieder

zu ersetzen vermag. Diese Regeneration vollzieht sich nur vermöge der Kerne des Sarkolemma, die sich zuerst wiederholt durch indirekte Theilung vermehren und sich dann mit einer Schicht feinkörnigen Protoplasmas umgeben und so neue Zellenelemente bilden, die sich nach 10—15 Tagen in gestreifte Muskelsubstanz verwandeln.

Wenn auch das Muskelsystem im Verhältniss zum hohen Differenzirungsgrad nur ein geringes Regenerationsvermögen besitzt, so erfolgt die Regeneration, nach schweren Verlusten, doch durch dieselben Uebergänge wie jene es sind, mittelst deren die primitiven Mesodermzellen sich in Muskelfasern umbilden.

XII.

Verletzungen und chirurgische Krankheiten der Blutgefässe, der Lymphgefässe und Lymphdrüsen.

Verletzungen der Arterien und Venen. — Gefässnaht. — Lufteintritt in die Venen.

1. Civalleri, Sopra un caso di obliterazioni della vena cava inferiore con circolazione collaterale data dalle azygos. Giornale della R. Accademia di medicina di Torino 1899. Nr. 4.
2. Giordano Enrico, La puntura del cuore contro gli effetti della penetrazione di aria nelle vene. Gazzetta degli ospedali e delle cliniche 1899. Nr. 4.
3. Masnata, Sulla forcipressura laterale dei grossi tronchi arteriosi e venosi. XIV Congr. d. Soc. ital. di Chirurgia 1899.
4. *Ninni, Alcuni casi di chirurgia vasale. Atti dell' Accademia medico chirurgica di Napoli 1899.
5. Purpura, Sulla legatura della vena cava inferiore. Atti della R. Accademia delle scienze mediche di Palermo 1899.

Gefässerkrankungen.

6. D'Anna, Le applicazioni elettriche nei vasi sanguigni. La Rivista universale 1899. Nr. 1. 2. 3.

Civalleri (1) beschreibt einen Fall von Obliteration der unteren Hohlvene mit Kollateralkreislauf durch die unpaarigen Blutadern. Er spricht sich zunächst über das Zustandekommen des Kollateralkreislaufes in solchen Fällen aus und beschreibt dann eingehend das anatomische Präparat. Die Obliteration bestand in dem Abschnitt zwischen der Ausmündung der linken Nierenvene und der Ausmündung der Venae suprahepaticae, auf welcher Strecke das Gefäss vollständig in einen fibrösen Strang verwandelt war. — Er weist auf die praktische Bedeutung des Falles hin, der darthut, wie sich nach partieller Abtragung der Hohlvene bei Abdominaltumoren, die sie in Mitleidenschaft gezogen haben, ein Kollateralkreislauf bildet, durch den das Blut wieder zum Herzen zu gelangen vermag. Er führt den von Marconi veröffentlichten Fall von Resektion der von einem prävertebralen Lymphsarkom beeinträchtigten Hohlvene an, in welchem durch Kollateralkreislauf, der sich durch Erweiterung der Nieren- und der Lendenvenen, der Eierstockvene und der Azygos hergestellt hatte, Heilung eintrat.

Giordano (2) unternahm seine Untersuchungen zwecks Prüfung des von Bagonin gemachten Vorschlages, die Punktur der rechten Herzkammer vorzunehmen, um die Wirkungen des Lufteintritts in die Venen zu verhindern.

Er experimentirte an Hunden und Kaninchen und konstatirte vor allem, dass Kaninchen gegen die Einführung von Luft in die Venen sehr empfindlich

sind, während es ihm bei Hunden nicht einmal gelang, die bekannte Symptomatologie des spontanen Lufteintritts zu erhalten. Die 15 Kaninchen, an denen er experimentirte, starben alle; von 5 Hunden blieben 4, denen die gleiche Menge Luft, ohne Punktur, eingetrieben worden war, am Leben, während der fünfte, der das gleiche Experiment ebenfalls überlebt hatte, während der Aspiration starb. Er meint deshalb, dass der aspiratorischen Punktur der rechten Herzkammer kein praktischer Werth beizumessen sei, denn die Heilung werde nicht durch sie bewirkt, sondern durch die besondere Widerstandsfähigkeit, welche die Hunde besitzen.

Masnata (3) hat zahlreiche Experimente über die laterale Forcipressur der grossen Gefässe ausgeführt, indem er bei Hunden und Pferden der Bauchaorta und der Carotis communis, der Hohlader und der Jugularvene gewöhnliche Klemmen anlegte. Er erhielt folgende Resultate:

Bei den Arterien ist die laterale Forcipressur, bei grösseren Stämmen, zur Erzielung einer definitiven Hämostase nicht zu empfehlen, da selbst ganz geringe Verschiebungen der Klemme und die durch diese bewirkten Spannungen genügen, um die Abtrennung des komprimirten Theiles herbeizuführen. Ferner sind nach 72 Stunden die zwischen den Intimae entstandenen Adhäsionen noch immer ganz geringe, fast immer fehlt der Thrombus, und sekundäre Hämorrhagien lassen sich nicht vermeiden. Auch nach 96 Stunden sind die Adhäsionen noch ungenügende. Verf. weist ferner auf die grossen Gefahren einer Forcipressur nahe der Bifurkationsstelle einer grösseren Arterie hin, die der lateralen Forcipressur gleichkomme.

Bei den Venen ist die laterale Forcipressur durchaus zu empfehlen, wenn der vollständige Verschluss des Gefässes schwere Kreislaufsstörungen im Gefolge haben kann und wenn sich die Ligatur und die laterale Vernähung nicht anwenden lassen oder keine genügende Garantie bieten. Nach 48 Stunden vermögen die leichten Adhäsionen der Venenwandungen unter Mithülfe des ganz kleinen parietalen Thrombus, dem normalen Blutdruck Stand zu halten. Die perivasalen Adhärenzen, die von den dem verwundeten Gefässe aufliegenden Geweben gebildet werden, werden nach Entfernung der Klemme bald zu einem kräftigen Hinderniss gegen sekundäre Blutungen.

Verfasser hatte nie vollständige Obliteration des Gefässes; der parietale Thrombus ist ganz klein, öfter fehlt er ganz. Verfasser kann sich jedoch für diese Methode der Hämostase nicht so begeistern, wie es Andere thun, da die nicht normale Zunahme des Blutdruckes und leichte Verschiebungen der Klemme sekundäre Blutungen veranlassen können; er empfiehlt deshalb, die Methode nur bei wirklicher Nothwendigkeit anzuwenden.

Veranlasst durch die von Bottini am Lebenden ausgeführte Operation, hat Purpura (5) an Hunden die Ligatur der Hohlvene vorgenommen. Er unterband dieses Gefäss: 1. am Abschnitt zwischen dem Vereinigungswinkel der primitiven Hüftblutadern und der Mündung der rechten Samenader; 2. am Abschnitt zwischen der Ausmündung der rechten Samenader und der Ausmündung der Nierenadern; 3. am Abschnitt zwischen den Nierenadern und der Leber. — Von den fünf Thieren der ersten Experimentreihe blieb nur eines am Leben, das einen Monat später geopfert wurde und eine ausserordentliche Entwickelung des Kollateralkreislaufes aufwies. Die in Folge dieser Ligatur aufgetretenen Störungen bestanden besonders in Aufgeschwollenheit der dahintergelegenen Venen, Cyanose und Oedem der unteren Extremitäten. — Von den 12 Thieren der zweiten Experimentreihe starben 7 wenige

Stunden und 1 über einen Monat nach der Operation. Bei diesem letzteren wurden bei der Autopsie ein Thrombus in der aufsteigenden Hohlvene unterhalb der Ligatur und Hämorrhagieninfarkte in den Lungen angetroffen. Von den drei Thieren der dritten Experimentreihe blieb nur eines am Leben. Verfasser konstatirte ferner, dass, während die meisten Thiere dieser Ligatur unterlagen, bessere Resultate, d. h. geringere Sterblichkeit und weniger bedeutende Störungen erhalten wurden, wenn man die Operation in einer zweiten Zeit, nach vorheriger künstlicher Verengerung der Vene vornahm.

Die Kompensation nach Obliteration der Hohlvene zwischen der Samenader und den Nierenvenen wird von den Vv. extrarachideae anter., der linken V. utero-ovarica, der V. mesenterica infer. und den Venen der Bauchwandung übernommen.

D'Anna (6) handelt über die Studien, die über die Anwendung des elektrischen Stromes an Blutgefässen gemacht worden sind und berichtet über neue von ihm ausgeführte Experimente.

Er weist nach, dass die Elektrolyse die beste Methode zur Behandlung aller jener Affektionen sei, bei denen sich annehmen lässt, dass das Endothel der Gefässwand unverletzt ist (Varicen, Angioma); dass sie sich nicht so gut eignen dürfte zur Behandlung jener Affektionen, bei denen sie durch schneller wirkende und weniger schmerzverursachende Mittel ersetzt werden kann (Hämorrhoiden, Varicocele), aber absolut indizirt sei bei jenen Aneurysmen, bei denen jedes andere Mittel nutzlos ist oder nachtheilig wirkt.

Er empfiehlt die doppelte Punktur durch Inversion, denn wenn auch die Wirkung des negativen Pols eine schwächere ist als die der Anode, und der an der Kathode entstandene Thrombus nur eine beschränkte Dauer hat, so lässt sich doch künstlich der Gefässthrombus ausdehnen, wenn man durch Inversion des Stromes den positiven Pol in den negativen umwandelt. Man hat dann auch den Vortheil, dass die heilsame Wirkung der Elektrolyse verdoppelt und so die zur Gefässthrombose erforderliche Zeit abgekürzt und die Anzahl der Sitzungen reduzirt wird; ferner tritt alsdann am negativen Pol weniger Blut aus und die positive Nadel lässt sich leichter herausziehen.

Die Elektrolyse sei das beste der indirekten Gerinnungsmittel, ihre Wirkungen erfolgen zwar langsam, sind aber sicher und dauernd, wenn die Gefässwand unversehrt ist, und im Gegensatz zu den anderen Gerinnungs- und kaustischen Mitteln sei sie für die Gefässwand ungefährlich.

XIII.

Verletzungen und chirurgische Erkrankungen der peripherischen Nerven.

Nervenverletzungen.

1. Ceni, Le cosidette degenerazioni retrograde del midollo spinale in rapporto al ristabilirsi funzionale nel dominio dei nervi lesi. Rivista sperimentale di freniatria e di medicina legale 1899. Vol. XXV. fasc. II.

Nervennaht.

2. Sandulli Adelchi, Sulla sutura dei nervi. Giornale internazionale delle scienze mediche 1899. Nr. 20.

Neurektomie.

3. Boccardi e Tria, Ricerche istologiche sui centri nervosi encefalici dopo la recisione del simpatico. Attia R. accademia medico chirurgica di Napoli 1899. Nr. 2.

4. Cavazzani, La simpatectomia addominale nelle forme isteroidi. Supplemento al Policlinico 1899. Nr. 4.
5. Ruggi, Della simpatectomia al collo ed all' addome. Policlinico 1899. VI—C. fasc. 5°.

Intrakranielle Trigeminusresektion.

6. Mugnai, Estirpazione del ganglio di Gasser. Il Policlinico 1899. Vol. VI—C. fasc. 7°.

Die aufsteigenden Degenerationsveränderungen der hinteren Rückenmarksstränge stehen, nach den Untersuchungen Ceni's (1) konstant in inniger Beziehung zur ausgebliebenen Wiederherstellung der Sinnesfunktion im Gebiete eines verletzten und vernähten Nerven. Die pathologisch-anatomischen Befunde, die er bei seinen Untersuchungen machte, thun unstreitig die Bedeutung dar, welche die Regeneration der peripheren Nervenfasern bei der Wiederherstellung der Sinnesfunktion im Gebiete eines verletzten Nerven haben muss.

Sandulli Adelchi (2) hat interessante histologische und experimentelle Untersuchungen über Nervenvernähung ausgeführt. Die von ihm erhaltenen Resultate lassen sich wie folgt zusammenfassen:

Die Resektion des N. ischiadicus bei Kaninchen hat nie Erscheinungen von degenerativer Reaktion in den von diesem innervirten Muskeln hervorgerufen, und nur zeitweilige Abnahme der elektrischen Reaktion wurde beobachtet. Diese Abnahme reduzirte sich nach primärer Vernähung des durchschnittenen Nerven auf die Hälfte ihrer Dauer. Die vollständige Wiederherstellung der Funktionalität der Muskeln, ganz gleich ob der Nerv vernäht worden ist oder nicht, steht durchaus nicht mit der histologischen Reintegration des durchschnittenen Nerven in Beziehung.

Eine Vereinigung der Nervenstümpfe per primam intentionem lässt sich deshalb nicht bewirken, weil die Vereinigung der einzelnen Nervenfasern unmöglich und ihre Waller'sche Degeneration fatal ist, sowie weil sich konstant eine Bindegewebsschicht zwischen den beiden vernähten Stümpfen bildet. Die registrirten klinischen Fälle, in denen nach Vernähung schnell Wiederherstellung der Sensibilität und Motalität erfolgte, lassen sich also nicht durch die Wiedervereinigung per primam intentionem erklären.

Die Vernähung kürzt den zur histologischen Wiederherstellung der Kontinuität des Nerven erforderlichen Zeitraum bedeutend ab.

Kurz und gut, aus den Experimenten und histologischen Demonstrationen geht hervor, dass durch die Vernähung einerseits der Zeitraum, in welchem die elektrische Reizbarkeit sich wiederherstellt, um die Hälfte und andererseits der Zeitraum der zur Wiederherstellung der Nervenleitung durch die Narbe hindurch erforderlich ist, bedeutend abgekürzt wird. Hieraus ergiebt sich deutlich, welche Bedeutung die primäre Vernähung beim Menschen hat, bei dem nicht so zahlreiche Nerven-Kollateralwege bestehen wie bei den Thieren.

Boccardi und Tria (3) führten an Kaninchen experimentelle Untersuchungen aus, um die nach bilateraler Resektion des Halssympathicus in der Hirnrinde auftretenden histologischen Veränderungen zu studiren. Auf Grund der bisher ausgeführten Experimente können sie die Lehre, dass nach Excision des Halssympathicus, in Folge von Cirkulationsstörungen, regressive Prozesse in den anatomischen Elementen des Nervensystems auftreten, nicht anerkennen.

Den zwei Fällen von Resektion des Uteroovarialgeflechtes,

in denen er diese ausführte, um nach Operation an den Genitalien zurückgebliebene Störungen zu beseitigen (Nr. 5 dieses Kapitels des Jahresberichts), fügt Cavazzani (4) drei weitere Fälle von bilateraler uteroovarialer Sympathektomie hinzu.

Es handelte sich um Frauen, die wegen Leiden in der Genitalsphäre schon verschiedenen Operationen ohne Erfolg unterworfen worden waren. Im 1. Falle wurde durch die Nervenresektion Heilung erzielt, die sich durch die bilaterale Salpingovariektomie nicht erhalten liess. Im 2. Falle wurde die Heilung der durch Geschlechtsleiden bedingten Hysterie durch einfache Resektion des Gefässnervengeflechtes, unter Erhaltung der Eierstöcke, erhalten. Der 3. Fall ist weniger geeignet, den Einfluss der Operation auf die Hysteriesymptome ausser Zweifel zu stellen, indem ausser der Sympathektomie auch die Exstirpation der beiderseitigen Adnexa vorgenommen wurde.

(Da erst drei Monate seit der Operation verflossen sind, so lässt sich über die Wirksamkeit der Methode noch kein sicheres Urtheil fällen. Ref.)

Ruggi (5) hat in fünf Fällen von Glaukom die bilaterale Sympathektomie ausgeführt und den oberen Halsknoten abgetragen. — In allen Fällen hörte der Schmerz wenige Stunden nach der Operation auf, trat jedoch später, wenn auch weniger stark, wieder auf; Abnahme der Injektion um die Hornhaut herum, Veränderung in der Augenspannung. Der Operationsakt gelingt leicht, Heilung erfolgt schnell. Ruggi behält sich ein endgültiges Urtheil über den Werth dieses Operationsaktes vor.

Ruggi hat beobachtet, dass bei manchen Patientinnen (vorzugsweise bei Hysterischen), an denen die vollständige Uteroovarial-Kastration vorgenommen wurde, mehr oder weniger starke Schmerzen fortbestehen, die ihren Sitz am Grunde des Beckens haben und nach den Lenden und den unteren Extremitäten entlang ausstrahlen; er hält diese Schmerzen für die Folge entweder der durch die Narbe hervorgerufenen Einschnürung, welche die Verästelungen des Uteroovarialplexus reize, oder der durch die Exsudate entzündlichen Ursprungs hervorgerufenen Verengerung. Er meint, dass das Bündel der bei der Frau sich auf den Eierstock, die Salpinx und den Uteruskörper vertheilenden Nerven zwar vom sympathischen Aorten- und Nierengeflecht herkomme, aber in seinem Innern ausser trophischen und unfreiwilligen Bewegungsnerven auch Sinnesnerven enthalte. Von dieser Anschauung ausgehend, wollte er die Kommunikationen zwischen den Stellen, an denen diese peripherischen Verästelungen gereizt werden, und den Sinnescentren unterbrechen und führte deshalb an drei Patientinnen die bilaterale partielle Excision des Bauchsympathicus im Samen- und Uteroovarialgeflecht aus. — Operationsverfahren. Patientin wird in die Trendelenburg'sche Lage gebracht; nach Eröffnung des Bauches vom Schambein bis zum Nabel werden die Darmschlingen gegen das Zwerchfell geschoben und hier mit sterilen Kompressen gehalten. Zur Freilegung des retroperitonealen Uteroovarialgeflechtes Einschnitt in's Peritoneum gegen die Samenarterie, Loslösung der Serosa, Isolirung des Gefässnervenbündels, unter welches eine Kompresse gelegt wird, Isolirung und Ligatur der Uteroovarialarterie oben, Durchschneidung derselben, während der Rest des von der Vene, den Nerven und dem unteren Arterienabschnitt gebildeten Bündels, nachdem er in seiner ganzen Masse legirt worden ist, auf eine grössere Strecke ausgeschnitten wird.

I. Fall. 28jährige Frau, Salpingovariektomie linkerseits und Resektion des rechten Ovarium. Die Schmerzen treten wieder auf; zwei Monate darauf

Sympathektomie linkerseits und Abtragung rechterseits der bei der ersten Operation zurückgelassenen Adnexa. Heilung. — II. Fall. 41jährige Frau, vaginale Hysterektomie mit Salpingovariektomie linkerseits. Wiederauftreten der Schmerzen, zwei Monate darauf bilaterale Sympathektomie und Salpingovariektomie rechterseits. Sofortiges Aufhören der Schmerzen. Heilung. — III. Fall. 25jährige Frau, vaginale Hysterektomie und bilaterale Ovariosalpingektomie. Wiederauftreten der Schmerzen, drei Monate darauf bilaterale Sympathektomie. Vollständige Heilung. — Die Resultate waren ausgezeichnete. Ruggi ist überzeugt, dass sie auch dauernde sein werden und meint, dass diese Operation auch Anwendung finden könne, um in den inneren Organen der Frau die übermässige Hyperästhesie oder die alterirte Cirkulation, besonders die venöse, zu modifiziren, und dass sie bei manchen Frauen die partielle oder totale Abtragung dieser Organe substituiren könne. In einem vierten Falle erhielt er ebenfalls befriedigende Resultate. Es handelte sich um eine 50jährige Frau, die seit längerer Zeit, nach überstandener Perihepatitis und Peripyloritis, an schweren Magenbeschwerden litt, wozu noch nervöse Einflüsse in Folge einer ausserordentlichen Hypersensibilität des Uterus kamen, sodass Patientin bei der leisesten Berührung des intravaginalen Uterusabschnittes in Ohnmacht fiel.

Bei der Laparotomie, die er zur Lösung der peripylorischen Adhärenzen, die den Magen an die untere Leberfläche hefteten, ausführte, nahm er auch die abdominale Sympathektomie vor, die eine erhebliche Besserung der Uterusleiden zur Folge hatte.

Mugnai (6) theilt einen Fall von vollständiger Exstirpation des Gasser'schen Ganglions mit. Er befolgte dabei das Krause'sche Verfahren und führte die Operation in zwei Zeiten aus. Heilung.

XV.

Die Erkrankungen der Knochen.

I. Allgemeines.

1. Bernucci, Sull' influenza della medicazione tiroidea nelle cura delle fratture. Giornale medico del R. Esercito 1899. Nr. 7.
2. Ferria, Prove cliniche di opoterapia tiroidea come stimolante della rigenerazione ossea. Gazzetta medica di Torino 1899.
3. Gangitano, Della influenza della corrente elettrica nella formazione del callo osseo. La Riforma medica 1899. Nr. 36. 37.
4. Muscatello e Damascelli, Della influenza del taglio dei nervi sulla guarigione delle fratture. Archivio per le scienze mediche 1899. fasc. 1°.
5. Valan, Sull' importanza dei sali di calce nei processi rigeneratori dell' osso. Giornale della R. Accademia di Medicina di Torino 1899. Nr. 1.

IX. Osteoplastik.

6. Manara, Contributo sperimentale allo studio degli innesti ossei. La Clinica chirurgica 1899. Nr. 2.

Bernucci (1) wollte die von den Thyroidinpräparaten an Knochenschwielen hervorgerufenen biologischen Modifikationen experimentell erforschen, da er sah, dass diese organotherapeutische Methode bisher in einer zu geringen Anzahl von Fällen erprobt worden ist und noch des experimentellen Beweises bedarf. Seine Experimente hatten einen doppelten Zweck: 1. einen Vergleich anzustellen zwischen den Knochencalli von Thieren,

denen Thyroidinpräparate verabreicht wurden und den Knochencalli von Thieren, denen solche nicht verabreicht wurden; 2. einen Vergleich anzustellen zwischen den Knochencalli von der Schilddrüse beraubten Thieren, denen genannte Präparate verabreicht wurden, und den Knochencalli von ebenfalls der Schilddrüse beraubten, aber nicht mit solchen Präparaten gefütterten Thieren. Die an Hunden ausgeführten Experimente gaben ein vollständig negatives Resultat; denn er konstatirte:

Dass die Schilddrüsenfütterung bei den nicht der Schilddrüse beraubten Thieren keinen beschleunigenden Einfluss auf die Bildung der Knochencalli hatte, sondern dieselbe eher etwas verlangsamte.

Dass bei den der Schilddrüse beraubten Thieren, und zwar sowohl bei den mit Schilddrüsenpräparaten gefütterten als bei den nicht damit gefütterten, konstant eine gewisse Verzögerung in der Bildung der Knochencalli stattfand.

Ferria (2) wollte die Behauptung, dass die aus Schilddrüsensubstanz bereiteten Präparate eine stimulirende Wirkung auf die Entwickelung des Knochengewebes ausüben, klinisch prüfen. — Einer Frau, bei welcher man nach Abtragung einer nicht kleinen Portion der Schienbeindiaphyse eine ungenügende Knochenreparation von Seiten des Periosts befürchtete, sowie einem Manne, bei welchem nach Resektion eines deformen Kallus der Speiche Verzögerung in der Konsolidation stattfand, verabreichte er Thyroidintabletten und erhielt in beiden Fällen eine schnelle Heilung.

Verfasser enthält sich ein endgültiges Urtheil über die Wirksamkeit dieses therapeutischen Mittels abzugeben.

Gangitano (3) hat den Einfluss des elektrischen Stromes auf den Reparationsprozess der Frakturen experimentell studirt. Die verschieden lange Zeit nach hervorgebrachter Fraktur vorgenommene makroskopische und histologische Untersuchung des Kallus hat ihm dargethan, dass der durch ein frakturirtes Glied hindurchgeschickte galvanische Strom einen wohlthätigen Einfluss auf die Kallusbildung ausübt. — Er konstatirte ferner, dass unter dem Einfluss des elektrischen Stromes die Knorpelzellen nicht nur in geringer Zahl bei der Bildung des Knochenkallus erscheinen, sondern dass auch ihre Umbildung in Osteoidsubstanz und dann in wirklichen Knochen in verhältnissmässig kürzerer Zeit erfolgt.

Muscatello und Damascelli (4) theilen die Resultate von Experimenten mit, die sie behufs Lösung der Frage vom Einfluss der unterdrückten Innervation auf den Heilungsprozess der Frakturen ausführten, eine Frage, die nicht nur die allgemeine Pathologie und die Neuropathologie interessirt, sondern auch eine unbestreitbare praktische Bedeutung hat.

Bei den sehr sorgfältig ausgeführten Experimenten waren sie darauf bedacht, alles zu vermeiden was die Kallusbildung hindern konnte, so namentlich die übermässige Beweglichkeit der Bruchstücke. Sie frakturirten bei jungen Kaninchen die Ulna, die Speiche intakt lassend, und riefen die Paralyse durch Resektion des Plexus brachialis hervor.

Sie kamen zu dem Schlusse, dass bei einem dem Nerveneinflusse entzogenen Gliede die verschiedenen Phasen des Heilungsprozesses einer Fraktur in derselben Reihenfolge auftreten wie bei normal innervirten Gliedern und die Fraktur in der gleichen Zeit und durch einen vollständig knöchernen Kallus heile. — Die von anderen Forschern beobachteten Alterationen im Heilungsprozess werden nicht durch eine direkte Störung der Bildungsthätigkeit

der osteogenen Elemente wegen ausbleibenden Nervenreizes bedingt, sondern können indirekt die Folge der wegen Aufhebung der Motilität, der Haut- und Knochensensibilität und des Muskelsinnes, oder wegen reichlichen Extravasates (Zustände, die nach Durchschneidung der Nerven am Gliede auftreten) stattfindenden Verschiebung der Bruchstücke sein.

Valan (5) hat bezüglich der Implantation von Knochen in Schädeldefekte, welchen Gegenstand er bereits in einer 1898 erschienenen Arbeit behandelte, weitere experimentelle Untersuchungen ausgeführt. In Anbetracht des positiven Resultats, das er bei seinen ersten Experimenten mit calcinirtem Knochen erhalten hatte, sucht er nun experimentell festzustellen, welcher Grad von Bedeutung bei der Entfaltung des osteogenen Prozesses jeder der drei im calcinirten Knochen gegebenen Bedingungen: Härte, Porosität, chemische Zusammensetzung zufällt. Diese neuen Experimente führten ihn zu folgenden Schlüssen: 1. Es ist absolut nothwendig, dass das Substrat, in welchem die Reparationsprozesse des Knochengewebes stattfinden, Kalksalze enthalte, und die Reparationsprozesse laufen um so schneller und konstanter ab, je mehr die chemische Zusammensetzung dieser Salze derjenigen der anorganischen Knochensubstanz entspricht; 2. die implantirten Kalksalze dürfen nicht im Zustande feinen Staubes sein, denn dieser wird resorbirt, ehe sich die osteogene Thätigkeit in dem die Staubmasse infiltrirenden Gewebe entfaltet; 3. der poröse Zustand begünstigt das Eindringen des osteogenen Gewebes in die implantirte Masse, doch reichen die Porosität und Härte des implantirten Materials zur Hervorrufung der Knochenbildung nicht aus.

Auf Grund von zahlreichen sorgfältig ausgeführten Experimenten kommt Manara (6) zu dem Schlusse, dass nicht nur durch Autoplastik, sondern auch durch Osteoperiost- und Osteocartilago-Plastik Schädeldefekte vollständig ersetzt werden können, indem sich bei diesen letzteren Plastiken neue Knochensubstanz bildet. — Bei Osteoperiost-Plastiken geht der Bildung von neuem Knochen eine Umbildung der Knochenzellen in Knorpelzellen voraus; bei Osteocartilago-Plastiken findet die Knochenneubildung direkt durch Umbildung der Knorpelzellen in Knochenzellen statt. Eine umgekehrt in die Trepanöffnung des Schädels implantirte Osteocartilago-Scheibe vereinigt sich mit den Rändern der Oeffnung und bildet eine fortlaufende knöcherne Decke, ohne Adhärenzen zwischen der Dura mater und der Innenfläche der implantirten Scheibe. Um solche Resultate zu erhalten, ist jedoch stets eine perfekte Asepsis erforderlich; zum Gelingen trägt auch die Anwendung des D'Anna'schen Bindemittels bei.

XVI.

Die Erkrankungen der Gelenke.

IV. Tuberkulose.

1. Alessandri, Le iniezioni jojodurate di Durante nelle tubercolosi articolari. XIV Congr. d. Soc. ital. di Chirurgia 1899.

Alessandri (1) hat bei sehr schwerer Gelenktuberkulose durch Injektionen von Jodium jodatum nach Durante auch in funktioneller Hinsicht vollkommene Heilung erhalten.

III. Theil.

Spezielle Chirurgie.

I.

Die Verletzungen und chirurgischen Krankheiten des Schädels und Gehirns.

1. Technik und Allgemeines über Trepanation und Hirnchirurgie.

1. Bonomo, Nuovo metodo di topografia cranio cerebrale in rapporto ai moderni studii sulle localizzazioni del cervello. XIV Congr. d. Soc. ital. di Chirurgia 1899.
2. Roncali, Intorno alle estirpazioni parziali e totali del cervelletto. Il Policlinico 1899. Vol. VI—C. fasc. 1°.
3. — Intorno all' influenza della vista nel ripristinarsi della funzione deambulatoria negli animali privati parzialmente o totalmente del cervelletto. Il Policlinico 1899. VI—C. fasc. 11.

Von den bei der Topographie des Schädels und Gehirns befolgten Methoden, die alle nicht recht den Zwecken der Chirurgie entsprechen, verdienen nach Bonomo (1) die von D'Antona und Antonelli aufgestellten den Vorzug. Bonomo meint, dass bei der Topographie des Schädels und Gehirns die Schädelknochen, welche die konstantesten Beziehungen mit der Entfaltung des Gehirns unterhalten, als Ausgangspunkt genommen werden müssen. Die Ihering'sche Linie z. B., auf welche D'Antona und Antonelli ihre Methoden gegründet haben, verschiebt, da sie je nach der grösseren oder geringeren Weite der Orbitalöffnung eine verschiedene Neigung haben kann, die auf ihr errichteten senkrechten Linien um so weiter nach hinten, je mehr sich der Infraorbitalkontur erhebt, der bei Kurzköpfen 5 mm unter dem Angulus orbitozygomaticus und bei Langköpfen etwas höher gelegen ist. Die Ihering'sche Linie ist nicht nur nicht die wirkliche Horizontallinie des Schädels, sondern hat auch keine chirurgisch verwendbare Beziehungen mit der Schädelhöhle.

Während der Infraorbitalkontur, dem Foramen acusticum gegenüber, meistens Verschiebungen nach oben hin erfährt, hat Verfasser beobachtet, dass der Angulus orbitozygomaticus der Wurzel des Jochbeinfortsatzes entspricht. Seine Methode basirt auf einer Linie, welche, von dem leicht auffindbaren Angulus orbitozygomaticus abgehend, dem Rand des Jochbeinbogens entlang verläuft und an der oberen Depression des Hinterhauptbeinvorsprungs endigt. Diese Linie ist die wirkliche Horizontallinie des Schädels und zeichnet das Niveau der mittleren Schädelgrube, die obere Grenze der Mastoidea, die Insertion des Tentorium und den Verlauf des Sinus lateralis.

Von der Mitte des Jochbeinbogens erhebt sich auf dieser Linie eine senkrechte Linie, welche 1 cm vor dem Bregma die Sagittallinie erreicht. Dieselbe durchschneidet die wichtigsten Centren der Zona praerolandica; sie erreicht nach 3 cm Verlauf den Sulcus temporalis inferior, nach 4½ cm die Fissura Sylvii an der Stelle, wo diese sich in den Ramus perpendicularis und den Ramus posterior theilt, nach 7 cm das obere Ende des Ramus perpendicularis der Fissura Sylvii, das den Fuss der dritten Stirnwindung bezeichnet, nach 10 cm den Fuss der zweiten Stirnwindung zwischen dem Agraphie-Centrum hinten und dem Centrum der konjugirten Achsen- und Kopfbewegungen vorn, nach 12 cm den Sulcus frontalis I und durchschneidet endlich die erste

Stirnwindung zwischen deren vorderen $^3/_4$ und dem hinteren $^1/_4$, Rindencentrum der Rückenbewegungen.

Bonomo hält die konstante Koincidenz der Linea mediana zygomatica mit dem Ramus perpendicularis der Fissura Silvii für ein Zeichen der Präcision der anatomischen Beziehungen, die sie mit dem Mediantheil der Hirnhemisphäre unterhält und meint, dass man den aufsteigenden Ast der Fissura Sylvii mit einem fixen Index der äusseren Hirnfläche vergleichen könne, deren Orientirung er bestimmt.

Um den ganzen Verlauf der Fissura Sylvii zu bezeichnen, errichtet er zwei weitere senkrechte Linien auf der Jochbeinbogen-Hinterhauptbeinvorsprungs-Linie: die eine vom Angulus orbitozygomaticus, die andere 2 cm hinter dem Pavillon; nach einer Strecke von 3 cm auf der ersteren, und von 6 cm auf der letzteren hat man die Koincidenz mit dem vorderen und hinteren Ende der Fissura Sylvii. Nach 6 cm auf der Linea mediana zygomatica und 2 cm nach hinten hat man die Koincidenz mit dem unteren, 1 cm unter der Sagittallinie und 5 cm nach hinten die Koincidenz mit dem oberen Roland'schen Punkte. Die gerade Linie, welche die beiden Punkte vereinigt, zieht vor dem mittleren Drittel der Roland'schen Furche vorüber, und etwas nach hinten gehend, stösst man auf die oberen $^2/_3$ der aufsteigenden Parietalwindung.

Vereinigt man den Sulcus parieto-occipitalis mit dem Fuss der Linea perpendicularis retroauricularis, so hat man die vordere Grenze des Occipitallappens; nach vorn von derselben und in ihrer Mitte liegt das Centrum der Wortblindheit, und das der Hemianopsie etwas weiter gegen den Fuss des Sulcus occipitalis.

Vereinigt man durch eine krumme Linie die drei Endpunkte der Fissura Sylvii, so hat man die Topographie der Reil'schen Insel, des Aquaeductus Sylvii und des Linsenkerns. Nach 8 cm auf der Linea perpendicularis, vom Angulus orbito-zygomaticus an gerechnet, und nach 7 cm auf der Linea retroauricularis hat man das Balkenknie und die Balkenstrahlung; unterhalb des Balkens dringt man in das frontale Horn des Seitenventrikels; zwischen der Linea mediana zygomatica und der Linea retroauricularis, 2 cm unterhalb der Fissura Sylvii, hat man das temporale Horn des Seitenventrikels. Nach 5 cm auf der Linea mediana zygomatica stösst man auf die Arteria meningea media, dort, wo sie sich in den parietalen und frontalen Ast theilt.

Der Hauptzweck der interessanten Untersuchungen Roncali's (2), zu denen ihn ein wichtiger Fall von Kleinhirntumor veranlasste, war der, experimentell festzustellen, ob das Kleinhirn die Aufgabe habe, den Muskeln die Tonizität zu verleihen (Luciani), oder ob ihm die Aufrechterhaltung des Gleichgewichtes zufalle (Thomas). Er operirte an chloroformirten Hunden, in deren Schädel er mit einem Craniotom ein weites Loch öffnete, das vom Hinterhauptloch nach oben bis zur Protuberantia occipitalis externa reichte. Die Exstirpation des Organs wurde mit dem Löffel oder mit einer besonderen Scheere vorgenommen. Die Blutung, die stets eine starke war, wurde durch Tamponade gestillt; durch Tamponade konnte auch die Blutung aus den Venensäcken der Dura mater gestillt werden. Die Symptome, die Roncali nach Exstirpation des mittleren Kleinhirnlappens, einer Hälfte und des ganzen Kleinhirns beobachtete, theilt er in präliminare oder Reizerscheinungen und in Ausfallerscheinungen. Die ersteren sind besonders: 1. Unruhe, Erregung und Klagegeschrei, 2. Krümmung der Vertebralachse in Opisthotonus- oder

Pleurosthotonus-Form, während die Hunde, denen nur eine Kleinhirnhälfte exstirpirt worden ist, eine Krümmung der Vertebralachse nach der operirten Seite aufweisen; 3. tonische Ausdehnung der vorderen und klonische Bewegungen der hinteren Extremitäten; 4. Strabismus mit Deviation beider Bulbi nach innen und unten bei den des ganzen Kleinhirns beraubten Thieren, während bei den nur einer Kleinhirnhälfte beraubten Thieren Deviation des Auges der operirten Seite allein nach innen und nach unten oder auch gleichzeitig Deviation des anderen Auges nach aussen und nach oben besteht. Die Ausfallerscheinungen sind um so schwerere und intensivere, je mehr vom Kleinhirn abgetragen worden ist, und bestehen in äusserster Schwäche der Körpermuskeln im Allgemeinen, vorwiegend im hinteren Körperabschnitt, die bei Totalexstirpation eine vollständige, bei einseitiger Exstirpation auf die Extremitäten der entgegengesetzten Seite beschränkt ist. Die Totalexstirpation hat sehr schwere Folgen, sie ist technisch schwer und selten vollständig ausführbar; nach derselben tritt diffuse Atonie bei den Muskeln aller Extremitäten auf, die viel später eine Kompensation erfährt als nach Exstirpation des mittleren Lappens allein. Die Reflexe sind nach Totalexstirpation oder Exstirpation des mittleren Lappens auf beiden Seiten übermässige, und im Allgemeinen an den Gliedern der operirten Seite gesteigert. Dieses sind die ersten Resultate, zu denen Roncali durch seine Experimente gelangt ist; er gedenkt noch weitere Experimente vorzunehmen.

Roncali (3) führte weitere experimentelle Untersuchungen über die totale und partielle Exstirpation des Kleinhirns aus, um festzustellen, welchen Einfluss der spezifische Gesichtssinn bei des Kleinhirns gänzlich oder zum Theil beraubten Thieren auf das Wiedererlernen des Gehens habe. Zur Lösung der Frage nahm er drei Reihen von Experimenten vor: 1. Nachdem er die Thiere vollständig blind gemacht hatte, nahm er in einer zweiten Zeit die partielle oder totale Exstirpation des Kleinhirns vor; 2. er nahm zuerst die partielle oder totale Exstirpation des Kleinhirns vor, und in einer zweiten Zeit, wenn die Thiere wieder gelernt hatten, sich aufrecht zu erhalten, die Enukleation der Augäpfel; 3. nach partieller oder totaler Exstirpation des Kleinhirns und nachdem die Thiere wieder aufrecht zu stehen vermochten, trug er einen oder beide Hinterhauptlappen, oder einen oder beide Scheitellappen ab.

In der vorliegenden Arbeit theilt Roncali die Resultate der ersten Reihe Experimente mit, die er an zwei Hunden vorgenommen hatte; er hatte bei denselben zuerst die Augäpfel enukleirt und dann den mittleren Kleinhirnlappen exstirpirt. Der eine Hund starb am 10. Tage nach dem zweiten Operationsakt an septischer Sinusthrombose; der andere vermochte sich 63 Tage nach der Exstirpation noch nicht im Gleichgewicht zu erhalten, während die Hunde, die die gleiche Operation erlitten hatten, aber vorher nicht blind gemacht worden waren, nach 9—14 Tagen wieder zu gehen vermochten.

Verfasser schliesst daraus, dass zwischen dem Gesichtssinn und dem Kleinhirn innige Beziehungen bestehen, durch welche die Gesichtseindrücke auf das Kleinhirn übertragen werden, das sich ihrer zur Verrichtung seiner Funktionen bediene. Das Kleinhirn, ohne ein besonderes Centrum irgend einer Sensibilität zu sein, sei als Centrum zu betrachten, das sich der verschiedenen Sensibilitäten bediene, um das in diesem Organ verletzte Thier im Gleichgewicht zu erhalten.

2. Schussverletzungen des Schädels und des Gehirns.

1. De Paoli, Nuove ricerche sulla percussione del cranio nei traumi recenti ed antichi del cranio e nelle deformità di esso. XIV Congr. d. soc. ital. di Chirurgia 1899.
2. Galeazzi e Perrero, Un caso di emianestesia d' origine corticale. La Riforma medica 1899. Nr. 1.
3. Caccia, Un caso di paresi del facciale inferiore da trauma al parietale. La Riforma medica 1899. Nr. 10.
4. *Venturi, Intervento chirurgico in un caso di frattura temporo occipitale con lacerazione del seno trasverso. Tamponamento. Guarigione. La Riforma medica 1899. Nr. 65.

De Paoli (1) hat die Perkussion bei frischen von Fraktur begleiteten Schädeltraumen studirt und sehr ausgedehnte Modifikationen im Schall um den Frakturherd herum wahrgenommen, besonders wenn es sich um multiple Frakturen handelt. Das Geräusch bei der Perkussion ist das eines gespaltenen Topfes, und wenn ein reichlicher supraduraler Erguss besteht, beobachtet man eine ausgedehnte dumpf schallende Zone, wohingegen man, wenn der Verletzungsherd mit lufthaltigen Höhlen, z. B. mit den Nasenhöhlen oder Zitzenzellen kommunizirt, einen tympanitischen Schall vernimmt.

In Fällen von Schädelfrakturen älteren Datums konstatirte er, dass ausgedehnte Modifikationen im Schall um den Sitz der Läsion herum bestehen, und zwar meistens bedeutende Abnahme des Schalles; während man, wenn verdünnte Stellen oder eine Lücke im Knochen zurückgeblieben sind, einen übermässig starken Schall vernimmt. — Er studirte ferner die durch Asymmetrie verursachten Modifikationen im Schall und konstatirte hier fast immer einen stärkeren Schall an den am meisten entwickelten und hervorstehenden Theilen des Schädels. — In Fällen von Hydrocephalie und von Apoplexie älteren Datums ergab die Perkussion bedeutende Modifikationen im Schall, welche die Dicke, Resistenz, Elastizität, die reguläre Ossifikation, die angeborenen Spalten u. s. w. der Schädelwand zu bestimmen gestatten.

Galeazzi und Perrero (2) beschreiben einen interessanten Fall von Schädelfraktur. Ein 46jähriger Arbeiter erlitt bei einem Fall eine Fraktur des rechten Scheitelbeins. Es wurde Parese des linken Facialis linkerseits sowie Hemianästhesie auf derselben Seite konstatirt, welche besonders die untere Gesichtshälfte, den oberen Theil des Arms und die untere Extremität betroffen hatte. Drei Tage nach erlittenem Trauma fiel Patient in Koma mit langsamem Puls und es wurde Oedem der rechten Papille mit Hämorrhagien in der Retina konstatirt. Trepanation. Die Dura mater erschien mit einem geronnenen Extravasat bedeckt, das sich wie ein ganz dünner Schleier über die ganze motorische Region und besonders über deren unteren Theil ausbreitete. — Fortschreitende Besserung. — Einen Monat darauf war Patient geheilt und die Sensibilität war wieder normal geworden. — Der Fall dürfte die Anschauungen Lisso's und Horsley's über die Schichtung der Sensibilität und Motilität in der Hirnrinde bestätigen und darthun, dass die sensitiven Centren den motorischen angrenzen und eine gewisse funktionelle Unabhängigkeit besitzen.

Caccia (3) berichtet über einen Fall von Parese des unteren Gesichtsnerven rechterseits nach Trauma in der linken Scheitelgegend. Kraniektomie. Heilung.

3. Commotio cerebri.

1. Cavicchia e Rosa, Studii sperimentali intorno alla patogenesi della commozione cerebrale e spinale. Il Policlinico 1899. VI—C. fasc. 12.

Erkrankungen der Stirnhöhlen.

2. Ambrosini, Sul cateterismo del seno frontale. Bollettino dell' Associazione sanitaria milanese 1899.

Aus den Experimenten, die Cavicchia und Rosa (1), unter Befolgung der von Koch und Filehne vorgeschriebenen Technik, über die Hirnerschütterung ausführten, geht hervor, dass die Faktoren der Hirnerschütterung in erster Zeit in der Gefässkontraktion und in der funktionellen Torpidität der Nervenelemente für die von den umliegenden festen und flüssigen Theilen auf sie übertragenen Vibrationen zu suchen sind, und in zweiter Zeit in der sekundären paretischen Gefässerweiterung, sowie in mangelhafter Ernährung der Nervenelemente.

Nach derselben experimentellen Technik führten Cavicchia und Rosa auch einige Experimente zur Erklärung der Pathogenese der Rückenmarkserschütterung aus. Auf Grund ihrer Forschungen können sie die Duret'sche Theorie nicht als richtig anerkennen und bezüglich der mikroskopischen Untersuchungen stimmen sie auch nicht mit Schmaus überein. — Sie nehmen, wie bei der Hirnerschütterung an, dass die durch den Zusammenstoss erzeugten Vibrationen auf die vasomotorischen Centren wirken und Gefässspasmus und Rückenmarksanämie hervorrufen, sowie auf die Nervenelemente, indem sie zu einer funktionellen Torpidität Anlass geben, die nur eine vorübergehende sein würde, wenn sie in der Folge nicht durch die sekundäre Gefässerweiterung und die venöse Stase, welche eine anormale und ungenügende Bespülung von zur Ernährung der Elemente tauglichem Blute verursacht, unterhalten würde.

Ambrosini (2) behandelt die Frage, ob die Katheterisation des Sinus frontalis ohne Läsionen, vom anatomischen Gesichtspunkte aus, hervorzurufen möglich sei; er bespricht die verschiedenen empfohlenen Katheter und thut die bei der Katheterisation zu überwindenden Schwierigkeiten dar. Auf Grund der vorgenommenen Messungen schliesst er, dass die Katheterisation, seltene Fälle von Schleimhaut- oder Knochenatrophie ausgenommen, ohne Verletzung der Theile, durch welche der Katheter hindurchgeführt werden muss, anatomisch nicht möglich sei.

Epilepsie.

1. Alessandri, Sui risultati lontani delle craniectomie per epilessia Jacksoniana traumatica. XIV Congr. d. soc. ital. di Chirurgia 1899.
2. *Lampiasi, Emicraniectomia col processo Doyen per epilessia. Guarigione. XIV Congr. d. soc. ital. di Chirurgia 1899.
3. Mariani, Otto casi di epilessia genuina curati colla resezione bilaterale del simpatico. XIV Congr. d. soc. ital. di Chirurgia 1899.
4. Tombesi, Epilessia e resezione del simpatico cervicale. Gazetta medica di Roma 1899. fasc. 23.

Alessandri (1) theilt die ferneren Resultate der in der Klinik zu Rom wegen traumatischer Läsionen ausgeführten Kraniektomien mit. Heilung wurde in einem Falle von Reflexepilepsie, die länger als sechs Jahre bestand, erhalten, Besserung in einem Falle von posttraumatischer Psychose; während bei den wegen traumatischer Jackson'scher Epilepsie Operirten bald wieder Recidiv, und zweimal Verschlimmerung der Symptome stattfand.

Verfasser berührt die Frage der Präventiv-Trepanation bei Schädeltraumen und spricht die Vermuthung aus, dass die Narben und Verwachs-

ungen Ursache von weiteren Krankheitsprozessen sein können, weshalb er darauf besteht, dass man diese Fragen durch zahlreiche und genaue Statistiken und neue, in einwandsfreier Weise ausgeführte Experimente löse.

Mariani (3) hat an acht Individuen, worunter ein fünfjähriges Kind, wegen Epilepsie die bilaterale Sympathektomie ausgeführt. In einem Falle blieben die Anfälle unverändert bestehen, in drei Fällen erhielt er eine leichte Besserung, in zweien bedeutende Besserung, in einem Falle traten nach der Operation, d. h. seit vier Monaten, keine Anfälle mehr auf.

Die seit den Operationen verflossene Zeit ist noch zu kurz, als dass sich endgültige Schlüsse daraus ziehen liessen.

In den von Tombesi (4) mitgetheilten 2 Fällen von Epilepsie konnte durch die Resektion des Halssympathicus keine Besserung erzielt werden.

Tumoren.

1. Cuneo, Tumori cerebrali. XIV Congr. d. soc. ital. di Chirurgia 1899.
2. *Gangitano, Tumore dell' encefalo. Craniotomia. La Riforma medica 1899. Nr. 47. 48. 49. 50.
3. Personali, Nuovo contributo alle localizzazioni cerebrali. La Riforma medica 1899. Nr. 67. 68. 69.

Cuneo (1) berichtet über zwei von ihm operirte Fälle von Hirngeschwulst:

I. Fall. 34jähriger Mann litt seit 10 Jahren an Anfällen von Jacksonscher Epilepsie, die sich alle 20—30 Tage wiederholten, mit folgenden Symptomen: Aura sensorialis visoria, Deviation der Augen nach links, Kontraktionen der Gesichts-, Hals-, Armmuskeln, sowie der Muskeln der linken unteren Extremität; das Bewusstsein blieb während der Anfälle erhalten. Nachdem Cuneo durch Trepanirung die rechte Parietalregion freigelegt hatte, fand er eine infiltrirte Geschwulst, die ihn zwang, die beiden unteren Drittel und einen Theil des oberen Drittels der aufsteigenden Parietalwindung abzutragen. — Nach der Operation traten Hemiplegia facialis sinistra und vollständige Paralyse der linken Extremitäten auf, die gegenwärtig fast gänzlich verschwunden sind; zurückgeblieben ist ein leichter Grad von Parese und Atrophie an den Vorderarm- und Handmuskeln mit leichten, alle 20—30 Tage sich wiederholenden Krampfanfällen an der linken oberen Extremität.

II. Fall. 33jähriger Mann, der seit einem Jahre Hinterhauptschmerzen linkerseits, Abnahme des Gesichtssinnes und Gehörs rechterseits und vollständige Blind- und Taubheit linkerseits, Nyxtagmus, Stauungspapille, unsicheren Gang aufwies.

Craniectomia occipito-cerebellosa mit Knochen-Muskel-Hautlappen und unvollständige Abtragung der am linken Kleinhirnlappen angetroffenen Geschwulst.

Patient starb 20 Tage nach der Operation an akuter Meningoencephalitis. Histologische Diagnose: Kleinzellensarkom des linken Kleinhirnlappens.

Einen sehr interessanten, vom klinischen und pathologisch-anatomischen Gesichtspunkt aus, eingehend studirten Fall von herdartiger Hirnläsion hat Personali (3) veröffentlicht.

Der 34jährige Patient litt seit 10 Jahren an epileptischen Anfällen, die immer häufiger geworden waren und denen eine Aura sensoralis vorausging, wie die Empfindung von sehr lebhaftem rothem Lichte mit nachfolgender lateraler Augenablenkung linkerseits, Konvulsionen des Gesichtsnerven und der

oberen Extremität. Hemiplegie linkerseits in den freien Intervallen. Diagnostizirt wurde ein im rechten unteren Parietallappen lokalisirtes Gliom mit Hauptsitz in der krummen Falte, komplizirt mit Hämorrhagieherden.

Nach ausgeführter Trepanation wurde in einer ersten Sitzung der ganze rechte Parietallappen und der abschüssige Theil der krummen Falte abgetragen und bei zwei weiteren, durch die Persistenz der epileptischen Anfälle nothwendig gewordenen Eingriffen der ganze Rest der krummen Falte und die ganze aufsteigende Parietalwindung.

Sechs Monate nach der Operation war die Hemiplegie fast vollständig verschwunden.

Die histologische Untersuchung bestätigte die Diagnose.

Der klinische Fall thut dar, dass der abschüssige Theil der krummen Falte eine Verlängerung der Sehsphäre darstellt, der hohe gekrümmte Theil dagegen ein oculomotorisches Centrum.

Der Fall bestätigt nicht die Anschauung Horsley's, dass durch Abtragung der motorischen Centren parallel Sensibilitätsläsionen hervorgerufen werden.

Patient nahm wieder einige leichte konvulsivische Erschütterungen an den linken Extremitäten wahr.

Abscesse, Pyämie, Thrombose, otitische Erkrankungen.

1. Arullani, Ascesso cerebrale cronico. Gazzetta medica di Torino 1899. Nr. 16.
2. Cona, Ascesso cerebrale frontale di trauma. Il Morgagni 1899. Nr. 9.
3. De Gaetano, Ricerche sperimentali sulla genesi delle suppurazioni cerebrali 1899.
4. *Freschi, Sui processi di embolismo infettante nei centri nervosi e sulla genesi degli ascessi cerebrali. Torino. Tip. Vincenso Bona 1899.
5. Gradenigo, Su alcuni casi di leptomeningite otitica. Giornale delle R. Accademia di Medicina di Torino 1899. Nr. 6.
6. Poli, Tromboflebiti settiche del seno laterale. La Riforma medica 1899. Nr. 286.

Arullani (1) beschreibt einen interessanten Fall von sicherlich durch Otitis entstandenem chronischem Hirnabscess, der sich langsam auf metastatischem Wege gebildet und eine sensorische und motorische Aphasie mit Hemiparese hervorgerufen hatte.

Verfasser behauptet, dass der chronische Hirnabscess sich schwer diagnostiziren lasse; für ein sehr wichtiges Merkmal zur Differentialdiagnose von Neoplasmen hält er die subnormale Temperatur, während Erbrechen und Pulsverlangsamung inkonstant seien.

Cona (2) bemerkt auf Grund einer klinischen Beobachtung, dass nicht voluminöse Stirnhöhlenabscesse eine unbegrenzte Zeit lang einen schleichenden Verlauf haben können und dass sich die Diagnose nur dann stellen lässt, wenn die charakteristischen Symptome einer Eiterung oder die eines zunehmenden endokranialen Druckes bestehen.

De Gaetano (3) studirte die Histogenese des experimentellen Hirnabscesses. Zunächst führte er Untersuchungen über den durch den Staphylococcus pyogenes aureus hervorgerufenen Hirnabscess aus und suchte dann festzustellen, ob sich durch chemische Substanzen Eiterungen im Gehirn erzeugen lassen; er benutzte hierzu Terpentin und Krotonöl. Er kam zu dem Schlusse, dass die Nervensubstanz des Hirns der eitererregenden Wirkung der chemischen Agentien kräftig widersteht, indem diese eine beschränkte purulente Exsudation in unmittelbarer Nähe einer centralen nekrotischen Zone

hervorrufen, aber keine grossen Abscesshöhlen verursachen, wie es die pyogenen Kokken thun. Bei diesen Eiterungen fehlt an der Peripherie des Abscesses die Bildung jenes fibrösen Gewebes, das bei den Hirnabscessen beim Menschen die Kapsel ausmacht. — Diese durch chemische Agentien hervorgerufenen Eiterungen werden leicht resorbirt und haben grosse Neigung zur Vernarbung. — Bei den durch Bakterien und chemische Substanzen hervorgerufenen Eiterungen bestehen die histologischen Veränderungen hauptsächlich in Degenerations- und nekrotischen Erscheinungen.

Gradenigo (5) theilt die klinische Geschichte von vier Fällen von otitischer Leptomeningitis mit, von denen zwei wichtig sind, weil die Leptomeningitis klinisch durch das positive Resultat der Lendenpunktion erkannt wurde. In drei Fällen trat nach Trepanation Heilung ein; im vierten Falle erfolgte der Tod, und dieser ist interessant, weil er der Diagnose Schwierigkeiten bereitete, indem die Verbreitung auf die Meningen von der nicht operirten Seite erfolgte, wo bei der Autopsie ein extraduraler Abscess mit Thrombose des Sinus lateralis erkannt wurde.

In 5 Fällen von nach Otitis media entstandener septischer Thrombophlebitis des Sinus lateralis, bei 9—23jährigen Individuen, nahm Poli (6) einen Eingriff nach der Zanfal'schen Methode vor: Unterbindung der Jugularvene in der Tiefe, Eröffnung des Sinus, Entfernung des Thrombus, Tamponade. Die Diagnose wurde in allen Fällen besonders auf Grund des aufgetretenen Fiebers von pyämischem Typus gestellt. — Heilung trat nur in den zwei Fällen ein, in denen frühzeitig eingegriffen wurde; in den übrigen drei Fällen, die einen letalen Ausgang hatten, wurden bei der Autopsie metastatische Abscesse in der Lunge, diffuse Leptomeningitis, Diffusion der Thrombose auf die Blutleiter der Basis konstatirt.

II.

Verletzungen und chirurgische Krankheiten des äusseren Auges, des äusseren Ohres und der Nase.

Verletzungen und chirurgische Krankheiten der Nase.

1. *Scarenzio, Rinoplastica totale a lembo frontale e con peduncolo orbitale. Roma. Tip. Artero 1899.

Verletzungen und chirurgische Krankheiten des Ohres.

2. Barrago-Ciarella, Sul significato clinico ed anatomo patologico di alcune paralis facciali consecutive agli interventi sulla mastoide. Gazzetta medica di Roma 1899. fasc. 10.
3. Bonomo, Le varietà anatomiche della mastoide e sua topografia in rapporto alla chirurgia dell' orecchio. Torino. Unione tipografico-editrice 1899.
4. Cozzolino, Pseudoactinomicosi dell' apperato uditivo esterno. Atti della R. Accademia medico-chirurgica di Napoli 1899.
5. Ostino, Un nuovo metodo d' ascoltazione dell' apofisi mastoide per la diagnosi delle mastoiditi centrali. Giornale della R. Accademia di Medicina di Torino 1899. Nr. 1.
6. Sigurtà, Ampia deiscenza del pavimento della cassa timpanica nella fossa giugulare. Atti della Associazione sanitaria milanese. Febbrajo 1899.

Was die nach Eingriffen am Zitzenfortsatz auftretenden Gesichtslähmungen anbetrifft, so theilt sie Barrago-Ciarella (2) in drei Kategorien: in solche, die durch direkte Läsion mittelst des Meissels oder mittelst Knochensplitter hervorgerufen werden, die permanent sind und

gleich nach der Operation auftreten; in solche, die auftreten, wenn bei Ohreiterungen ein Sequester in der Wand der Eustachischen Röhre entstanden ist, der, durch den Meissel mobilisirt, den Nerven komprimirt und dessen Funktion alterirt, und diese treten einige Tage nach der Operation auf und hören ohne die Entfernung des Sequesters nicht auf; und endlich in solche, die, ohne dass Läsion oder Kompression des Nerven vorliegt, vorzugsweise bei Paralysis eburnea auftreten, und die gewöhnlich mehr oder weniger bald aufhören.

Verf. hat diese letztere Kategorie in mehreren Fällen beobachtet und zur Erklärung des Mechanismus neigt er wegen Analogie mit den Erscheinungen, die nach Traumen am Kopfe in den Hörcentren und nach Erschütterung der Knochen im Knochenmark auftreten, zur Annahme, dass diese letzteren Lähmungen in Folge von Erschütterung der Nerven entstehen.

Die Arbeit Bonomo's (3) über die anatomischen Varietäten des Zitzenfortsatzes ist reich an topographischen Studien, die sich schwer zusammenfassen lassen, deren Lektüre aber Allen empfohlen werden kann, die sich über die Indikationen zum Eingriff und über die Technik orientiren wollen.

Cozzolino (4) hat einen Fall von Pseudoaktinomykose des äusseren Hörapparates studirt; es wäre dies überhaupt der erste mit diesem Sitze. Aus dem Eiter isolirte er konstant einen in den Merkmalen dem B. subtilis ähnlichen, pathogenen, absolut aëroben und sich nach der Gram'schen Methode färbenden Mikroorganismus.

Die Ostino'sche (5) Auskultationsmethode zur Diagnose der centralen Mastoiditis gründet sich auf das Prinzip der subjektiven Orientirung, nach welcher wir einen Schall rechts oder links zu hören vermeinen, je nachdem er rechts oder links stärker zu unserem Ohre gelangt. Lässt man eine Stimmgabel (besonders $do^1 = 256$ Vibrationen) mitten auf der Stirn eines Kranken vibriren, von dem man vermuthet, dass er an einseitiger Mastoiditis leidet und hält an homologe Stellen der Zitzenfortsätze zwei Specula auris, die mittelst eines Gummischlauches mit den Ohren des Horchenden verbunden sind, so vernimmt dieser den Ton der Stimmgabel auf jener Seite, auf welcher er stärker zu ihm gelangt. Um zuverlässige Resultate zu erhalten muss der Horchende auf beiden Seiten gleich gut hören, die Specula müssen einen Durchmesser von etwa 15 mm an der Stelle, wo sie aufliegen, haben und ferner muss etwaigen Asymmetrien des Schädels und Gesichts Rechnung getragen werden.

Sigurtà (6) berichtet über einen Fall von weiter Dehiscenz des Trommelhöhlenbodens in die Fossa jugularis, die er auf einen Bildungsfehler des Skeletts zurückführt. Er weist auf die Bedeutung hin, die eine solche Anomalie bei Entstehen einer Otitis media suppurata, wegen deren leicht möglicher Verbreitung auf die Wände der Jugularvene, erlangen kann, sowie auf die Gefährlichkeit eines zur Behandlung der Otitis unternommenen direkten Eingriffs, indem Verletzungen der Jugularvene dabei leicht möglich seien.

III.

Die Verletzungen und chirurgischen Krankheiten der Wange, Speicheldrüsen, Mund, Mundhöhle, Zunge, Gaumen, Mandeln, Kiefer, Zähne.

Erkrankungen des Gesichts.

1. Comba, Osservazioni cliniche, istologiche e batteriologiche in sette casi di noma delle guancie. Lo Sperimentale 1899. Nr. 6.

Die Erkrankungen der Gesichtsnerven.

2. D'Este, Rapporti anatomici tra i nervi e l' arcata sopraorbitaria e relative applicazioni chirurgiche. Atti della società medico-chirurgica di Pavia 1899.

Krankheiten der Zunge.

3. Parlavecchio, I tumori della lingua e loro cura. Roma. Tip. Artero 1899.

Erkrankungen der Mundschleimhaut.

4. Guizzetti, Per l' eziologia e l' istologia patologica della stomatite ulcerosa. Archivio delle scienze mediche 1899. fasc. 1°.

Comba (1) hat sieben Fälle von Noma der Wangen eingehend studirt; in allen nahm er die direkte Untersuchung der gangränösen Theile vor und legte auch Kulturen mit diesen an, und in fünf von den Fällen, die mit dem Tode endigten, nahm er auch die histologische und bakteriologische Untersuchung der der Gangrän angrenzenden Gewebe und anderer Organe vor. Aus den klinischen Geschichten geht als eine der wichtigsten Thatsachen hervor, dass die Krankheit vorzugsweise das weibliche Geschlecht und Kinder befällt. Alle Patientinnen gehörten armen, in schlechten hygienischen Verhältnissen lebenden Familien an, und die Krankheit war sekundär nach anderen Infektionsprozessen entstanden, und in vier auf sieben Fällen war ihr eine ulceröse Stomatitis vorausgegangen. Was die Therapie anbetrifft, so schien Calcium chloratum anhydrum einen guten Einfluss auf den Verlauf der Krankheit auszuüben, während Injektionen von Antidiphtherieserum ohne Wirkung blieben.

Seine histologischen Befunde weichen nicht erheblich von denen anderer Autoren ab, während er bei den bakteriologischen Untersuchungen nicht die von den anderen Forschern aus dem Rande der Gangrän gezüchteten Bacillen antraf, dagegen konstant die gewöhnlichen pyogenen Kokken.

In drei von den Fällen, in denen er die Schnitte von der Grenzzone des Noma bakterioskopisch untersuchte, fand er den von Guizzetti beschriebenen Bacillus, den er jedoch nicht für den einzigen und konstanten spezifischen Erreger hält; während er die Hypothese aufstellt, dass die Krankheit durch verschiedene vergesellschaftete Bakterienarten, die gewöhnlich in der Mundhöhle vorkommen, hervorgerufen werde.

An mehr als 300 Schädeln hat D'Este (2) die Gestalt und Lage des Foramen supraorbitalis, sowie dessen Entfernung von der Linea mediana eingehend studirt, und ferner die Lage der beiden Stirnnerven (des inneren und äusseren), sowie der anderen, in deren Nähe durch überzählige Löchlein hindurchgehenden Nervenäste bestimmt. Er kommt zu dem Schlusse, dass die Letievart'sche Intraorbitalmethode der rationellste Prozess zum Herausreissen des Supraorbitalnerven sei.

Die Monographie Parlavecchio's (3) lässt sich nicht gut in gedrängter Form wiedergeben; sie ist sicherlich eine der vollständigsten, die über den Gegenstand veröffentlicht wurden. Die Zungengeschwülste sind hier vom

klinischen, pathologisch-anatomischen und bakteriologischen Gesichtspunkt aus studirt. Die Arbeit verdient auch wegen der reichlichen bibliographischen Anmerkungen gelesen zu werden.

Seinen Untersuchungen über das Noma (s. diesen Jahresber. III. Jahrg. pag. 162) lässt Guizzetti (4) eine Arbeit über die Aetiologie und pathologische Histologie der Stomatitis ulcerosa folgen. Er studirte drei klinische Fälle und konnte in zwei derselben, bei der Autopsie, seine Forschungen auf den direkten Nachweis von Mikroorganismen in den Geweben ausdehnen. In den mit den Geschwüren angelegten Kulturen wuchsen: im 1. Falle Streptokokken, im 2. Falle der Diphtheriebacillus und pyogene Kokken, im 3. Falle nur pyogene Kokken. Die mit den Submaxillardrüsen, dem Herzblute und der Milz angelegten Kulturen blieben stets negativ. Durch die histologische Untersuchung stellte er sowohl bezüglich der Struktur als der Bakterien eine sehr grosse Analogie zwischen der Stomatitis ulcerosa und dem Noma fest. Was den Nachweis der Bacillen in den Geweben betrifft, so konnte er drei Zonen unterscheiden: eine erste, oberflächliche, die sich nach der Gram'schen Methode färbt und in welcher sich besonders mit Leptothrixfäden vermischte Mikrokokken finden; eine sich nach der Weigert'schen Methode färbende und bis zur Grenze des vitalen Gewebes reichende Zone: die Grenzzone des Bacillus, der alle Merkmale des schon in der Grenzzone des Noma von ihm beschriebenen hat; und eine sich in besonderer Weise färbende, den ersten Abschnitt des vitalen Gewebes umfassende Zone: die Zone der Spirillen. Die Einimpfung von Geschwürsmaterial, die er zweimal an sich selbst vornahm, ergab, dass beim Menschen die Spirillen schnell verschwinden, während die Streptokokken, denen wahrscheinlich die fortschreitende Ausdehnung des Geschwürs zuzuschreiben ist, vegetiren. — Die Spirillen und der Bacillus der Grenzzone, der dem von Foote beschriebenen ähnlich ist, verdienen wegen ihrer konstanten Anwesenheit besondere Beachtung, wenn auch Kulturen und Impfungen noch nicht ausgeführt wurden und sich bis jetzt noch keine definitiven Schlüsse über die Aetiologie der Stomatitis ulcerosa ziehen lassen.

Die Erkrankungen der Speicheldrüsen.

1. Arcoleo, Sulla tubercolosi della ghiandola parotide. Palermo. Tip. Verso 1899.
2. Biondi, Annotazioni cliniche ed anatomo-patologiche intorno a sei casi di chirurgia delle ghiandola parotide. La Clinica chirurgica 1899. Nr. 1.
3. Diviani, I tumori della ghiandola sottomascellare. Rivista veneta di scienze mediche 1899. Vol. XXX. fasc. 6 e Vol. XXXI. fasc. 1°.
4. Ingianni, Calcolo salivare. Atti della R. Accademia Medica di Genova 1899.

Erkrankungen der Kiefer und Zähne.

5. Cassanello, Sulle cisti dei mascellari. La Clinica chirurgica 1899. Nr. 4—5.

Gelegentlich eines von ihm selbst beobachteten Falles veröffentlicht Arcoleo (1) eine Arbeit über die Tuberkulose der Parotis. Nachdem er die Arbeiten von Valade (1888), De Paoli (1893 und 1896), Stubenrauch (1894), Seguen und Marien (1896), Ajevoli (1895), Bockhorn (1897) und Parent (1898) erwähnt hat, handelt er über die pathologische Anatomie, die Pathogenese, die klinischen Symptome und die Behandlung dieser Affektion.

Er kommt zu folgenden Schlüssen: 1. die primäre Tuberkulose der Parotis ist selten, kommt aber vor, 2. sie kann anatomisch eine konfluirende

und eine disseminirte Form darstellen, 3. der Bacillus kann auf zwei Wegen eintreten: auf dem aufsteigenden Wege durch den Stenon'schen Kanal und auf dem absteigenden Wege durch die Blut- und Lymphgefässe (Eintrittspforte: angefressene Zähne, Halsdrüsen, Zahnfleisch, Schleimhaut), 4. sie entsteht bei Erwachsenen, beim männlichen Geschlecht ebenso wie beim weiblichen, Symptome unbestimmt, Beginn schleichend, Verlauf langsam, Diagnose schwer, 5. als Behandlung empfiehlt sich partielle oder totale Exstirpation der Drüsen.

Biondi (2) theilt die klinische Geschichte von sechs Fällen mit, in denen er folgende Operationen an der Parotis ausführte: eine Totalexstirpation wegen voluminösen Fibro-Chondro-Myxo-Sarkoms, zwei Totalexstirpationen wegen Verbreitung von Carcinomen der benachbarten Regionen auf die Parotis und drei partielle Exstirpationen wegen Pseudotuberkulose und Chondrosarkome.

Während die Heilung bei den wegen Bindegewebsgeschwulst Operirten anhielt, starb von den wegen sekundären Epithelioms Operirten einer ein Jahr nach der Operation und bei dem anderen trat Recidiv auf.

Aus seinen Beobachtungen leitet Verf. die Kriterien ab, die dem Chirurgen zur Diagnostizirung des Sitzes der Tumoren dienlich sein können. Für deren Sitz in der Parotis sprechen, nach ihm, ausser der tiefen Lage, der Form und Unbeweglichkeit der Tumoren, namentlich das Anhalten von paralytischen Erscheinungen der Gesichtsmuskeln, die Pulsveränderungen der oberflächlichen Schläfenarterie, die Veränderungen am Ohr und am äusseren Gehörgang und die beschränkten Bewegungen der Kinnbacke. Weniger zuverlässige, aber immer noch wichtige Symptome sind die qualitative und quantitative Modifikation des Speichels, sowie Schmerzen bei Druck auf die Trigeminusäste und den Ramus auricularis des Halsgeflechts.

Bei den drei Totalexstirpationen begann er die Operation stets damit, dass er den unteren Pol der Geschwulst enukleirte und die grossen Halsgefässe lospräparirte. Ein einziges Mal legte er unter diesen eine zeitweilige Schlinge an, die sich bei der übrigen Operation als überflüssig erwies. Bei diesen Totalexstirpationen konnte er stets die äussere Carotis von der hinteren Drüsenfläche isoliren.

Die Beziehungen der Parotis zu diesem Gefässe wollte er genauer feststellen und fand bei 15 an Leichen vorgenommenen Lospräparirungen, dass das Gefäss in 10 Fällen im Parenchym sass, in drei Fällen sich eine Rinne in dasselbe gegraben hatte und in einem Falle nur durch das untere Drittel des Parenchyms hindurchging. Er konstatirte ferner, dass die Verlängerung der Pharynx in sieben Fällen bestand und in acht fehlte.

Diviani (3) beschreibt zwei Fälle von Submaxillardrüsengeschwulst: in einem Falle handelte es sich um eine Mischgeschwulst, die klinisch für ein Chondrom gehalten wurde und kein Merkmal von Bösartigkeit aufwies; in dem anderen Falle um eine entzündliche Hyperplasie mit einem Speichelstein im Ausführungsgang. Verf. stellt die Litteratur über den Gegenstand zusammen, hebt die klinischen und pathologisch-anatomischen Merkmale dieser Tumoren hervor, konstatirt deren Seltenheit und schwierige Diagnostizirung, besonders derjenigen, die von entzündlicher Natur sind, und schliesst, dass einzig und allein die Abtragung zu empfehlen sei.

Ingianni (4) entfernte aus dem Warthon'schen Gange einen mandelgrossen Stein, der einen Durchmesser von 26 mm hatte und eine

reguläre Furche aufwies, durch welche der Speichel frei in die Mundhöhle fliessen konnte.

Cassanello (5) hat drei Fälle von epithelialen Kiefercysten paradentalen Ursprungs beobachtet und berichtet über deren histologische und pathologische Besonderheiten.

Nach Besprechung der verschiedenen über den Ursprung dieser Tumoren aufgestellten Theorien, hält er die Malasser'sche Paradental-Theorie für diejenige, die der Wirklichkeit der beobachteten Thatsachen am meisten entspricht.

Im ersten Falle wurde die Kombination von zwei Neoplasien: einem Cystoadenom mit Pflasterepithel und einem ossifizirenden periostalen Sarkom beobachtet. Im zweiten Falle waren die wichtigsten und charakteristischsten Erscheinungen das Vorherrschen des Pflasterepithels und dessen Neigung zur Atypie, sodass Verf. diese Neoplasie als cystisches Epitheliom bezeichnet. Im dritten Falle handelte es sich dagegen um mehrschichtiges cylindrisches und schleimabsonderndes Flimmerepithel, und zur Erklärung der Pathogenese nimmt Verf. an, dass im intrauterinen Leben ein Epithelkeim von der Schleimhaut der Nasenhöhlen oder der Highmor'schen Höhle in der Dicke des Oberkiefers eingeschlossen und lange Zeit inaktiv geblieben sei, beim Eintreten eines Entzündungsreizes aber, der im vorliegenden Falle eine Zahnhöhlen-Periostitis war, intensiv zu wuchern anfing.

IV.

Verletzungen und chirurgische Krankheiten des Halses und der Schilddrüse.

Schilddrüse.

1. *Baldi, La funzione della ghiandola tiroide. Il Morgagni 1899. Nr. 8. 9.
2. Baldoni, Il ricambio gazoso polmonare nei cani tiroidectomizzati. Annali di farmacoterapia e chimica 1899. Nr. 5—6.
3. *Calabrese, Contributo allo studio del mixedema infantile ed all' azione della tiroide. Atti della R. accademia medico-chirurgica di Napoli 1899. Nr. 4.
4. Capobianco e Mazziotti, Sugli effetti della paradiroidectomia. Giornale internazionale delle scienze mediche 1899. Nr. 9.
5. Carle, Contributo alla chirurgia del tiroide. Torino. Tip. Roux-Frassati 1899.
6. Franceschi, Ricerche sperimentali intorno alla tiroide. Gazzetta degli Ospedali e delle Cliniche 1899. Nr. 1.
7. Ganfini, Sulla sede delle paratiroidi umane. Bollettino delle R. Accademia Medica di Genova. Nr. 3.
8. Luzzatto, Mixedema associato a morbo di Parkinson. Rivista veneta di scienze mediche 1899.
9. Lusena, Gli effetti dell' abolizione della funzione tiroidea sul decorso della tetania paratireopriva. Riforma medica 1899. Nr. 40.
10. Mariani, Gozzo esoftalmico operato colla resezione bilaterale del simpatico cervicale. XIV Congr. d. soc. ital. di Chirurgia 1899.
11. Muggia, Contributo allo studio del mixedema infantile. Il Morgagni 1899. Nr. 7.
12. Vassale e Generali, Funzione paratiroidea e funzione tiroidea. Atti della società medico-chirurgica di Modena 1899.

Aus seinen Untersuchungen über den Luftwechsel der Lungen bei der Schilddrüse beraubten Thieren zieht Baldoni (2) folgende Schlüsse: 1. Die Thyreoidektomie modifizirt den organischen Metabolismus; 2. bei Athyreoidismus ist der Luftwechsel der Lungen energischer als nach einer längeren Inanition; 3. die künstliche Thyreoidisation durch Verabreichung von Schilddrüseninfus belebt den deprimirten Luftwechsel der Lungen; 4. die

Wirkung der Thyreoidisation ist eine zeitweilige und beschränkte; 5. junge Thiere sind gegen die Wirkungen der Thyreoidektomie empfindlicher als ältere.

Aus den von Capobianco und Mazziotti (4) ausgeführten experimentellen Untersuchungen geht hervor, dass bei den Affen wie bei anderen Säugethieren vier Nebenschilddrüsen bestehen, dass um die Gefässe der Nebenschilddrüsen herum, wie wirkliche Gefässräume aussehende Lücken, wahrscheinliche Abflusswege des Nebenschilddrüsensekrets, vorhanden sind, dass zwischen den Gefässen der Schilddrüse und denen der Nebenschilddrüsen innige Beziehungen bestehen.

Nach den Verfassern tritt nach totaler Exstirpation der Nebenschilddrüsen schnell der Tod ein und lassen sich alle akuten und subakuten Symptome des schilddrüsenlosen Zustandes auf die totale Parathyreoidektomie zurückführen. Bei dieser Symptomatologie wechseln Erscheinungen von Erregung und solche von Depression mit einander ab. Bei ausgewachsenen Thieren werde der Verlauf durch vorhergehende Exstirpation der alleinigen Schilddrüsenlappen zu einem schweren gemacht. Die partielle Parathyreoidektomie habe keine nachtheiligen Folgen. Die Ursache der nach Parathyreoidektomie auftretenden Erscheinungen sei in der Vergiftung der Nervencentren zu suchen; dieselbe werde durch Substanzen hervorgerufen, die noch unbekannt sind, gegen welche aber der Organismus durch die spezifische Thätigkeit des Schilddrüsenapparats geschützt werde.

[Hervorzuheben ist, dass die Verfasser bezüglich der Beziehungen zwischen der Funktion der Schilddrüse und der nach Parathyreoidektomie der Nebenschilddrüsen auftretenden Tetanie zu Schlüssen gekommen sind, die den von Lusena und Vassale aus ihren eigenen Experimenten gezogen (Nr. 9 dieses Kapitels des Jahresberichts) diametral entgegengesetzt sind. Ref.]

Carle (5) theilt in seiner hochinteressanten Monographie, an der Hand von sehr zahlreichen statistischen Daten, seine Erfahrungen über die Schilddrüsenchirurgie mit und liefert so einen sehr werthvollen Beitrag zu diesem Kapitel der operativen Chirurgie. Von April 1888, wo er zum Direktor der Turiner chirurgischen Klinik ernannt wurde, bis Juli 1899 hat er 323 Kropfoperationen ausgeführt, und zwar handelte es sich in 298 von diesen Fällen um gutartigen, in 27 um bösartigen Kropf.

Nachdem er die bei den operativen Indikationen von ihm befolgten Kriterien dargelegt und die, bezüglich der topographischen Lage der von ihm operirten Tumoren, wichtigsten klinischen Fälle beschrieben hat (worunter 22 Fälle von retrosternalen, 7 von annulären und 3 von aberrirten Kröpfen), verbreitet er sich über die Einzelheiten seiner Technik, die in vielen Punkten von den gewöhnlichen Methoden abweicht und ein besonderes Interesse darbietet.

Die Resultate könnten keine besseren sein:

Enukleationen 94: nach 93 erfolgte Heilung, nach 1 der Tod (Sepsis) = 1%.

Methodische Exstirpationen eines Lappens oder partielle Resektionen 109: nach 107 erfolgte Heilung, nach 2 der Tod (sekundäre Hämorrhagie, Narkose) = 1,86%.

Kombinirte Operationen (Enukleation-Resektion) 89: nach 86 erfolgte Heilung, nach 3 der Tod (Herzparalyse, bilaterale Bronchopneumonitis) = 3,48%.

Atrophie bewirkende Ligaturen 6: nach allen erfolgte Heilung. Insgesammt 298 operirte Fälle: in 292 trat Heilung ein, in 6 der Tod = 2%.

Von jedem Todesfall giebt er eingehende Notizen, handelt über den

postoperativen Verlauf und über die beobachteten Komplikationen; und da er seine Operirten einer Revision unterworfen hatte, vermag er ein entscheidendes Wort über die Frage des Recidivs nach den verschiedenen Kropfoperationen zu sagen, um so mehr als er mehrere der Operirten noch nach mehr als 12 Jahren wiederzusehen Gelegenheit hatte. Die Fälle, in denen sich von wirklichem Recidiv sprechen lässt, in denen die zurückgebliebenen Kerne so stark wuchsen, dass sie bedeutende Störungen hervorriefen, sind nur sehr wenige; auf 228 Operationen wegen gutartigen Kropfes hatte er nur in 5 Fällen eine zweite Operation vorzunehmen, und in allen 2—3 Jahre nach der ersten Operation und bei Tumoren mit günstigen Merkmalen, d. h. mit auf die ganze Drüse verbreiter Degeneration.

Erwähnenswerth sind die 6 Fälle, in denen er die Ligatur der Schilddrüsen ausführte und in denen das Resultat seit vielen Jahren ausgezeichnet fortbesteht, und als sehr demonstratives Beispiel der Resultate, die sich durch diese Methode selbst bei sehr voluminösen Kröpfen erhalten lassen, fügt Verfasser die Photographie eines seiner mittelst Ligatur der fünf Schilddrüsen geheilten Patienten bei, bei welchem der Umfang des Halses 3 Monate nach der Operation um 12 cm abgenommen hatte. Nach Ligatur, die er bei diffusen Hypertrophien und reich vaskularisirten oder schnell zunehmenden parenchymatösen Kröpfen bei jungen Individuen empfiehlt, sah er nie Recidiv oder Kachexia strumipriva auftreten.

Ferner berichtet er über 15 Fälle von eiteriger Thyreoiditis, von denen 2 typische Fälle der von Riedel beschriebenen chronischen Thyreoiditisform Erwähnung verdienen.

8mal operirte er wegen Basedow'scher Krankheit und erhielt in 7 von diesen Fällen bedeutende Besserung, während nur in einem Falle keine merkliche Besserung nach dem Eingriff stattfnnd.

Der zweite Theil der Arbeit handelt von den malignen Strumen und enthält sehr interessante klinische Beobachtungen und Betrachtungen.

In 8 von den operirten Fällen handelte es sich um Sarkome, in 19 um Carcinome, und von diesen sind zwei, die sich im Initialstadium befanden, histologisch eingehend beschrieben.

3mal nahm er nur die Tracheotomie vor, hatte jedoch so unbefriedigende Resultate, dass er diese palliative Operation gänzlich aufgegeben hat.

Bei den Radikaloperationen führte er 8mal die Totalexstirpation aus, mit 3 Misserfolgen und 2 seit 1½ und 2 Jahren anhaltenden Heilungen, in 2 anderen Fällen trat nach 3—6 Monaten Recidiv auf. Von den 19 Patienten, an denen er partielle Operationen vorgenommen hatte, starben 8 in den ersten 10 Tagen nach der Operation, bei 7 trat nach 3—18 Monaten Recidiv auf und 5 (bei denen er die Operation vor 1—3—5 Jahren vorgenommen hatte) sind noch am Leben.

Bei diesen Operationen musste er in 2 Fällen das ganze Gefässnervenbündel des Halses reseziren, in 6 Fällen resezirte er die Jugularvene, in 1 Falle die Jugularvene und die Carotis und in 2 Fällen den Oesophagus.

Die Arbeit schliesst mit 3 Fällen von Schilddrüsenmetastase, deren klinische und pathologisch-anatomische Besonderheiten eingehend beschrieben sind. In allen diesen Fällen handelt es sich um Kröpfe, die alle klinischen und histologischen Merkmale von gutartigen Schilddrüsentumoren aufwiesen und Jahre lang als solche fortbestanden, während die Gesundheit der Patientinnen durch die Metastasen schon stark erschüttert war. Er ist der Meinung

Schmidt's, dass nämlich diese Tumoren, trotz der Adenomstruktur, echte Carcinome seien.

Diese Beobachtungen, die eines der interessantesten und neuesten Kapitel der Schilddrüsenpathologie illustriren, erhöhen den Werth und die Bedeutung der Monographie, die wirklich gelesen zu werden verdient, da sie die Erfahrung eines der kompetentesten italienischen Kliniker auf diesem Gebiete der operativen Chirurgie enthält.

Franceschi (6) theilt die ersten Resultate seiner Untersuchungen mit, die er zwecks Prüfung der über die Funktion der Schilddrüse aufgestellten Theorien unternahm.

Durch diese erste Reihe von Experimenten wollte er feststellen, ob die von Einigen aufgestellte Behauptung, die Schilddrüse besitze das Vermögen die im Organismus physiologisch entstehenden Gifte zu neutralisiren, richtig sei. Er liess zu diesem Zwecke ein Gift direkt durch die Blutgefässe der Schilddrüse eines Thieres hindurchgehen und untersuchte dann, ob es andere Wirkungen hervorrufe als diejenigen es sind, die nach Injektion desselben Giftes in den allgemeinen Kreislauf beobachtet werden. Er verwendete hierzu Diphtherietoxin und konstatirte, dass die Thiere, bei denen er es durch die Schilddrüsengefässe hindurchgehen liess, längere Zeit am Leben blieben als die Kontrollthiere.

Ganfini (7) hat an 40 Leichen die Lage der Nebenschilddrüsen beim Menschen studirt: die oberen finden sich an der Vereinigungsstelle des oberen Drittels mit den unteren $^2/_3$ der hinteren Fläche der lateralen Schilddrüsenlappen, mit denen sie durch einen dünnen Bindegewebsstrang vereinigt sind. Die beiden unteren fanden sich, in der Hälfte der Fälle, an der hinteren Fläche der beiden Schilddrüsenlappen, neben deren unterem Rande, und in der anderen Hälfte der Fälle, 1—2 cm unterhalb dieses Randes, zu seiten der Trachea und von dem retrosternalen Fett umhüllt.

Luzzatto (8) berichtet über einen 60jährigen Mann, der an zwei vergesellschafteten Krankheiten litt, nämlich Myxödem und Paralysis agitans, die beide fast gleichzeitig und ohne scheinbare Ursache aufgetreten waren. Ein ähnlicher Fall sei bisher noch nicht beschrieben worden. Zusammen mit Störungen, deren Parkinson'scher Charakter ausser Zweifel stand, wies Patient typische Symptome von Myxödem auf und besonders ein hartes Oedem, das an den Gliedern accentuirter war, als am Rumpfe, sodass die Hände Kugelgestalt hatten und die Füsse wie Elephantenfüsse aussahen; das Gewicht hatte bedeutend an Volumen zugenommen, mit accentuirtem Oedem an den Augenliedern. Die Schilddrüse wies einen leichten Grad von Atrophie auf.

Bezüglich der Behandlung ist hervorzuheben, dass beide Krankheiten durch die Arsenikkur einige Besserung erfuhren, wohingegen die Opotherapie mit Schilddrüsensubstanz ohne Wirkung blieb.

Die Anamnese gebe eine Erklärung der beiden Krankheiten zu Grunde liegenden Ursache. Ausgeschlossen sind hereditäre Belastung, Syphilis, Alkoholismus und professionelle Vergiftungen; dagegen lassen sich Traumen, die Patient in der Kindheit erlitten hatte, als Ursache ansprechen. Im Alter von zwei Jahren hatte er sich nämlich wiederholt einen Arm zerbrochen, der atrophisch und funktionsuntüchtig blieb. Luzzatto meint nun, dass diese schwere Verletzung des Oberarms im Halsmark die Bildung eines gegen toxische Agentien und Infektionserreger weniger resistenten Degenerationsherdes

bedingt haben müsse und als Patient später, in Folge einer spontan entstandenen Schilddrüsenaffektion, an Myxödem erkrankte, haben die Stoffwechselstörungen eine Anhäufung von toxischen Substanzen im Blute hervorgerufen, die auf das empfängliche Halsmark wirkten und eine Läsion der Pyramidenbündel verursachten; diese offenbarte sich klinisch durch die Parkinson'schen Symptome.

In einer früheren Arbeit (Sull' organoterapia paratiroidea, Riforma medica 1898) hatte Lusena festgestellt, dass bei Hunden die Symptomatologie nach einfacher Exstirpation der Nebenschilddrüsen verschieden ist von der, welche die Exstirpation der Schilddrüse und der Nebenschilddrüsen im Gefolge hat. Das der Nebenschilddrüsen beraubte Thier weist nämlich zuerst nur zeitweise auftretendes und dann anhaltendes fibrilläres Zittern, sowie Steifheit des hinteren Körperabschnittes mit schwankenden Bewegungen auf, in der Folge Dyspnöe, Trismus und schwere tetanische Konvulsionen, bis nach 3—4 Tagen der Tod eintritt. — Werden ausser den Nebenschilddrüsen auch die beiden Schilddrüsenlappen exstirpirt, so sind die Krankheitserscheinungen weniger starke, das Thier ist schläfrig und der Tod tritt erst nach 8 oder 12 Tagen ein (Cachexia thyreo-parathyreopriva).

Nachdem Lusena (9) diese Verschiedenheit in den Krankheitserscheinungen festgestellt hatte, wollte er durch diese Experimente erforschen, welchen Einfluss auf den Verlauf der durch Exstirpation der Nebenschilddrüsen hervorgerufenen Tetanie die Aufhebung der Schilddrüsenfunktion habe. Er nahm an Thieren, welche mehr oder weniger vorgeschrittene Tetanieerscheinungen aufwiesen, die Thyreoidektomie vor mit einfacher Unterbindung der Schilddrüsengefässe und stellte mit Sicherheit fest, dass nach Aufhebung der Funktion der Hauptschilddrüse die akutesten Tetanieerscheinungen, die nach den meisten Autoren durch eine allgemeine Vergiftung des Organismus bedingt sind, an Intensität abnehmen und dann aufhören. — Verf. unterlässt es vorläufig, die Resultate seiner Experimente zu deuten.

In einem typischen Falle von Basedow'scher Krankheit erhielt Mariani (10) durch die Sympathektomie Besserung der Krankheitserscheinungen (Abnahme des Exophthalmus, des Kropfes, der Schlaflosigkeit). Er meint, dass sich durch diese Operation nur Herabminderung der Symptome erzielen lasse, nie eine radikale Heilung und hält sie nur bei den vollständigen Formen dieser Krankheit und zwecks Bekämpfung einiger Symptome für indizirt und heilsam.

Muggia (11) beschreibt einen Fall von infantilem Myxödem und kommt zu folgenden Schlüssen: 1. bei Kindern kommt ein von myxödematösem Aussehen begleiteter schwerer anämischer Zustand vor, der durch Schilddrüsenfütterung eine bedeutende Besserung erfährt; 2. das angeborene Myxödem, das oft nach den ersten sechs Lebensmonaten aufzutreten pflegt, ist von Makroglossie, Blödsinnigkeit, Temperatur- und Blutdruckabnahme, Blutveränderung, Nanismus und verzögerter Ossifikation begleitet.

Vassale und Generali (12) haben durch ihre Experimente an Thieren ausser Zweifel gestellt, dass die Nebenschilddrüsen eine hohe spezifische funktionelle Bedeutung haben und bestätigt gefunden was beim Menschen beobachtet wird, bei welchem tödtliche Tetanie auftritt, wenn zugleich mit dem Schilddrüsenkörper die Nebenschilddrüsen exstirpirt werden, die oft alle vier in enger Beziehung mit demselben stehen. — Bleibt nur eine

der unteren Nebenschilddrüsen zurück oder werden während des Operationsaktes die unteren Nebenschilddrüsen misshandelt oder verletzt, so tritt vorübergehende oder chronische Tetanie auf. Dagegen stellt sich Myxödem ein, wenn bei der Exstirpation des Kropfes die unteren Nebenschilddrüsen verschont bleiben.

Beim der Nebenschilddrüsen beraubten Thiere sind die Krankheitserscheinungen schwächer, wenn die Thyreoidektomie in einer zweiten Zeit vorgenommen wird, wie dies Lusena dargethan hat. Nach den Autoren haben die Nebenschilddrüsen eine toxische Funktion, während die Schilddrüse auf den allgemeinen Trophismus wirke; daher Tetanie nach Exstirpation der ersteren, Myxödem oder Verlangsamung des Stoffwechsels nach Exstirpation der letzteren. Das der Nebenschilddrüsen beraubte Thier erfährt Intoxikation und es werden sich bei ihm grössere Mengen Gift bilden, wenn der Metabolismus ein lebhafter ist oder wenn noch die Schilddrüse besteht, dagegen werden sich bei ihm geringere Mengen Gift bilden, wenn der Stoffwechsel eine Verlangsamung erfährt oder wenn das Thier auch der Schilddrüse beraubt worden ist.

Andere Halsorgane.

1. Dalla Vecchia, Le lesioni del pneumogastrico nei processi chirurgici del collo. La Clinica chirurgica 1899. Nr. 3. 5. 6. 7.
2. Fummi, Sull' allacciatura della carotide primitiva. Bollettino della R. Accademia Medica di Roma 1899.
3. Galeazzi e Perrero, La sindrome di Dejerine-Klumpke provocata da una ferita del collo. Giornale R. Accademia di Medicina di Torino 1899. Vol. V. fasc. 6.

Dalla Vecchia (1) hat klinisch und experimentell untersucht, welcher Art und von welcher Bedeutung die nach chirurgischen Läsionen des Halsvagus auftretenden pathologischen Veränderungen seien. Nachdem er den Stand unseres Wissens über die Anatomie und Physiologie des Vagus präzisirt hat, stellt er die 58 klinischen Fälle von traumatischen und chirurgischen Läsionen dieses Nerven in Tabellen zusammen und aus diesen Zusammenstellungen geht hervor, dass auf 31 Fälle von chirurgischen Läsionen 14 Todesfälle (45 %) kommen, dass die Veranlassung zum Eingriff immer maligne Tumoren der Halsorgane waren, weshalb wir ausser den Vagusläsionen auch Läsionen der Jugularvene, der Carotis und des Sympathicus haben.

In den Fällen, in denen der Vagus allein, ohne Verletzung der benachbarten Gefässe und Nerven, durchschnitten worden war, trat stets Heilung ein. Ferner geht hervor, dass schwere Misshandlungen des Nerven viel nachtheiliger sind, als die einfache Durchschneidung desselben; und dies lässt sich auch theoretisch erklären, denn während der Nerv der gesunden Seite die ausbleibende Funktion des durchschnittenen Nerven kompensirt und nur die Endorgane beeinträchtigt werden, wirkt bei schwerer Misshandlung die Reizung auch auf die Centren.

Die allgemeine Mortalität bei Vagusverletzungen, mit Einbegriff der traumatischen Läsionen beläuft sich auf 52 %. Verf. hat sodann die schon von Anderen ausgeführten Experimente wiederholt, um festzustellen, ob die bilaterale Vagusdurchschneidung sich mit dem Leben vertrage. Aus diesen Experimenten geht hervor, dass gleichzeitige Durchschneidung der beiden Vagi stets den Tod, wegen Pneumonitis mit sehr schweren Störungen von Seiten des Herzens und Nierenveränderungen, zur Folge hat. Der letale Aus-

gang wird durch einen Intervall von 10 Tagen zwischen den beiden Durchschneidungen nicht vermieden und auch nicht durch einen noch längeren Intervall, wenn nicht vorher die Stümpfe des durchschnittenen Nerven vereinigt werden. Dagegen bleiben die Thiere am Leben, wenn die beiden Durchschneidungen mit 25 Tagen Intervall ausgeführt und die Stümpfe des zuerst durchschnittenen Vagus vernäht werden, wie dies auch schon die von Giordano ausgeführten Experimente darthaten. Die einseitige Vagusdurchschneidung wird vom Organismus ohne Nachtheil ertragen.

Fummi (2) berichtet über einen eingehend von ihm studirten Fall von Unterbindung der primitiven Carotis; derselbe ist weniger wegen der unmittelbar, als vielmehr wegen der später im Gehirn aufgetretenen Störungen interessant.

Die Hypothesen, die er zur Erklärung der vom Patienten aufgewiesenen Erscheinungen aufgestellt hatte, wurden durch den pathologisch-anatomischen Befund, bei einem Individuum bestätigt, das nach wegen Verwundung ausgeführter Unterbindung der primitiven Carotis gestorben war, sowie durch die Experimente, die er an Thieren ausführte.

Der Patient, dem Verf. in Folge von Verwundung die primitive Carotis unterbunden hatte, wies am 21. Tage plötzlich Bewusstlosigkeit, Parese und vollständige Anästhesie der rechten oberen Extremität, Paralyse des rechten unteren und oberen Gesichtsnerven, Glossoplegie und vollständige motorische Aphasie auf.

Die als Embolie der linken Fissura sylvii gedeuteten Erscheinungen erfuhren allmählich Besserung und hörten zuletzt ganz auf.

Aus den klinischen und experimentellen Studien zieht Fummi folgende Schlüsse:

Nach Unterbindung der Carotis interna beim Menschen ist die Bildung eines Thrombus ziemlich oben in der Nähe des ersten Kollateralastes zu erwarten. Dieser Operationsakt hat immer sehr schwere unmittelbare und später auftretende Folgen zu Lasten des Gehirns. — Bei Halswunden empfiehlt es sich stets, die Hämorrhagiequelle genau festzustellen, um die Unterbindung der Hauptstämme zu vermeiden. — Auch die definitive Unterbindung der Carotis externa kann an und für sich gefährlich sein, da eine Portion des centralen Thrombus in die Carotis interna gelangen kann. — Deshalb ist eine zeitweilige Unterbindung stets rathsamer, wenn sie wegen präventiver Hämostase ausgeführt werden muss.

Galeazzi und Perrero (3) berichten über einen Fall von tiefer Halswunde mit folgenden Symptomen: 1. Wurzelparalyse der vom Median- und rechten Ellbogennerven innervirten Muskeln, begleitet von Parästhesien; 2. Paralyse der Oculopupillarfasern des rechten Sympathicus (Verengerung der Lidspalte, Pupillenverengerung, Retraktion des Bulbus, Injektion der Retinagefässe). Klinische Diagnose: Läsion der Wurzeln des 7. und 8. Cervikal- und vielleicht auch des 1. Dorsalnerven aufwärts von der Austrittsstelle der mit dem unteren Ganglion des Halssympathicus kommunizirenden Zweige (Dejerine, Klumpke). Der Fall ist in chirurgischer, neuropathologischer und gerichtsärztlicher Hinsicht interessant.

Cysten, Tumoren, Kontrakturen etc.

1. Della Vedova, Sulla costante presenza di nidi tiroidei nelle fistole congenite mediane del collo. XIV Congr. d. soc. ital. di Chirurgia 1899.

Aus den mikroskopischen Befunden, die er an zwei angeborenen medianen Fistelgängen des Halses gemacht hat und aus den von Anderen veröffentlichten ähnlichen Beobachtungen schliesst Della Vedova (1), dass den Wänden der medianen Halsfisteln entlang Schilddrüsennester viel häufiger vorkommen als man glaube, ja vielleicht konstant vorhanden seien.

Er glaubt nicht, dass dies in einem ursächlichen Verhältniss mit der Entstehung der Fisteln stehe, die auf eine unvollständige Auflösung des Ductus thyreo-glossus zurückzuführen sei.

V.

Verletzungen und chirurgische Krankheiten des Pharynx und Oesophagus.

Oesophagus.

Fremdkörper.

1. Capurro, Un caso raro di migrazione di corpo estraneo ingesto. La Clinica chirurgica 1899. Nr. 11.

Capurro (1) theilt die klinische Geschichte eines sieben Monate alten Kindes mit, das eine Aehre von Brachipodium vulgare verschluckt hatte, die 20 Tage darauf durch einen Einschnitt in den 10. Zwischenrippenraum rechterseits, wo sie zu einem Subcutanabscess Anlass gegeben hatte, herausgezogen wurde. Verfasser meint, dass diese Aehre, nachdem sie den Oesophagus perforirt hatte, in das Zellgewebe des hinteren Mediastinum gedrungen sei und, vielleicht auf dem Wege einer Zwischenrippenarterie, das subpleurale Zellgewebe bis zum Sitze des Abscesses passirt habe. Der Eiter hatte die Lunge perforirt und trat unter schweren stenotischen Erscheinungen aus den Luftwegen aus.

VI.

Kehlkopf, Luftröhre und Bronchien.

I. Allgemeines.

1. Betti, Dei rapporti della laringe colla colonna vertebrale nell' uomo. Bollettino delle malattie dell' orecchio, della gola e del naso 1899. Nr. 1.

II. Operationstechnik.

2. Nasi, Contributo alla Laringofissura. La Clinica chirurgica 1899. Nr. 4.

III. Verletzungen.

3. Saitta, Un caso di frattura della cartilagine tiroide. Archivii italiani di laringologia 1899. fasc. 3°.

X. Tumoren.

4. Boschi, Epitelioma primitivo della trachea. Atti della società medico-chirurgica di Bologna 1899.
5. Massei, Le complicanze laringee della sarcomatosi cutanea. Archivii di laringologia 1899. fasc. 4°.

Betti (1) studirte an vielen Leichen die Topographie des Kehlkopf-Luftröhrenbaumes in ihrer Beziehung zur Wirbelsäule. Aus seinen Untersuchungen geht hervor, dass die Incisura thyreoidea meistens auf der Höhe des Körpers des 4. oder 5. Halswirbels liegt, das Spatium crico-thyreoideum meistens auf der Höhe der 5. Zwischenwirbelscheibe oder des Körpers des 6. oder 7. Wirbels, der untere Rand des Ringknorpels auf der Höhe des

Körpers des 7. und oft auch des 6. Wirbels, und dass die oberhalb des kranialen Brustbeinrandes gelegenen Luftröhrenringe meistens eine Zahl von 7—9—10, selten eine geringere ausmachen.

Nasi (2) theilt die klinische Geschichte eines fünfjährigen Kindes mit, an welchem zwecks Exstirpation der Larynxpolypen zweimal die Tracheotomie vorgenommen worden war, und das schliesslich auch der Laryngofissur unterworfen wurde, welche die Affektion der Larynxschleimhaut radikal zu behandeln und die Enge des Kehlkopfganges zu heilen gestattete. Letztere war dadurch entstanden, dass der Kehlkopf lange Zeit sich in absolutem Ruhezustande befunden hatte, indem das Kind die Kanüle seit drei Jahren trug. Die Heilung wurde durch besondere Tamponade erzielt, die darin besteht, dass man in die Kehlkopfwunde ein sackartig zusammengefaltetes Guttaperchablatt einführt und diesen Sack derartig mit zu kleinen Tampons vertheilter Jodoformgaze anfüllt, dass dort, wo die grösste Enge besteht, die grösste Anzahl Tampons zu liegen kommt. Diese Behandlung wurde zwei Monate lang fortgesetzt, bis konstatirt wurde, dass die Knorpel der Wirkung der Tampons nachgegeben hatten und das Organ wieder funktionsfähig war. Alsdann verschloss Nasi die Kehlkopf- und Luftröhrenwunde und der Athem wurde normal, die Stimme fast normal.

Die von Saitta (3) beschriebene Fraktur des Schilddrüsenknorpels betraf dessen linken Flügel und war von schwerer Kontusion der weichen Halsgewebe und Laceration der vorderen Halsmuskeln begleitet; bezüglich des Mechanismus ist zu erwähnen, dass wegen des vorgerückten Alters des Patienten der Knorpel verknöchert war. Der Tod erfolgte theils durch Asphyxie, theils wegen Marasmus.

Boschi (4) beschreibt ein primitives Cylinderepitheliom der Trachea, das aus dem Bekleidungsepithel der Trachea und des der Mündung zunächst gelegenen Abschnittes des Ausführungsganges der Schleimdrüsen hervorgegangen war. Die Geschwulst hatte eine schwere Stenose hervorgerufen, die sich von der Bronchiengabelung bis 5 cm oberhalb derselben erstreckte. Sie umgab die Trachea fast vollständig und war in innige Beziehungen mit der hinteren Fläche der aufsteigenden Aorta und des Aortabogens getreten.

Auf Grund eines eingehenden Studiums von fünf klinischen Fällen neigt Massei (5) zu der Annahme, dass zwischen multiplen Hautsarkomen und Endolaryngealsarkomen ein Zusammenhang bestehe. Diese endolaryngealen Komplikationen der Hautsarkomatose können zwei Formen annehmen: die Infiltrationsform und die Form echter Tumoren, welche letzteren eine kolossale Ausdehnung erlangen können. Sie treten gewöhnlich bei vorgeschrittener Hautsarkomatose auf, zuweilen aber auch schon früh und haben vorzugsweise in der hinteren Stimmbänderregion oder in den Glandulae arytaenoidae oder an der Epiglottis ihren Sitz. Sie haben einen verhältnissmässig langsamen und gutartigen Verlauf, bringen aber, weil mechanisch wirkend, Gefahr.

Massei meint, dass die Hautsarkomatose nicht als ein lokaler Prozess, sondern vielmehr als eine allgemeine Krankheit anzusehen sei, die durch ihr Verhalten, wie der Lupus und die Lepra, eine spezifische Entstehung als wahrscheinlich erscheinen lasse. Doch gaben ihm Impfversuche an Thieren keine positiven Resultate.

VII.

Die Verletzungen und chirurgischen Krankheiten des Thorax.

1. Salomoni, Contributo sperimentale alla Chirurgia mediastinica. XIV Congr. d. Soc. ital. di Chirurgia 1899.
2. *Scalzi, Lussazioni dello sterno, della clavicola e delle coste. Gazzetta medica di Roma 1899. fasc. 12. 22. 25.
3. Stori, Un caso di assenza congenita di due coste associata a polimastia. Atti della R. Accademia medico-fisica fiorentina 1899.

Aus den von Salomoni (1) an Leichen und Thieren vorgenommenen Untersuchungen geht hervor, dass man in den vorderen Theil des Mediastinum entweder von der Gurgel aus, oder durch Resektion der Articulatio sterno-clavicularis, oder von den ersten drei Zwischenrippenräumen aus mittelst Resektion der Artikulationen oder des Brustbeinhandgriffs oder des Brustbeinkörpers, oder durch Totalresektion des Brustbeins oder dessen longitudinale Osteotomie gelangen kann.

Um auf den Lungenhylus zu gelangen empfiehlt er, die Pleura vorsichtig loszulösen; alsdann ist es möglich, am Bronchus zu operiren oder veränderte Ganglien zu enukleiren.

Um den Oesophagus zu erreichen, wählt er die linke Seite für den oberen, die rechte für den unteren Abschnitt; er muss vorsichtig von den Nervengeflechten befreit und mit zwei Fadenschlingen fixirt werden, ehe man einen Einschnitt in ihn macht. Die Oesophagotomia thoracica hält er für irrationell, wenn nicht für unmöglich; es gelang ihm nicht, den Stumpf nach der Cutis zu ziehen, von der er 10 cm entfernt ist.

An Leichen führte er die longitudinale Oesophagotomie, die Oesophagorrhaphie, die Intubation des Oesophagus, die Plastik nach dem Heinecke'schen Verfahren für den Pylorus und die Anastomose des Oesophagus aus, bei welch' letzterer er Knöpfe als gefährlich verabscheut, während ihm die Fixation der Stümpfe aneinander und die Vernähung derselben auch nach Resektion von 3 cm Gang gelang.

Bei dem von Stori (3) vorgestellten Individuum fehlten die 4. und 5. Rippe und die entsprechenden Knorpel gänzlich, und an den betreffenden Wirbeln bestand kaum eine Spur vom Querfortsatze. Ausserdem hatte es 4 cm unterhalb der rechten Brustdrüse eine gut ausgebildete dritte Brustdrüse.

VIII.

Die Verletzungen und chirurgischen Krankheiten der Brustdrüse.

Angeborene und entzündliche Störungen der Brustdrüse.

1. Micheli, Contributo allo studio clinico ed anatomo-patologico delle mastiti croniche. Bollettino della soc. med.-chir. di Bologna 1899. Vol. LXX.

Geschwülste der Brustdrüse.

2. Bindi, Contributo all' anatomia patologica del galattocele. Atti dell' accademia medico-fisica fiorentina 1899.

In seiner interessanten Monographie führt Micheli (1) verschiedene der neuerdings unter den Mamma-Affektionen beschriebenen Krankheitsformen auf eine einheitliche Krankheitsform zurück: die Phocas'sche Krankheit, das Labbé'sche intrakanalikuläre Epitheliom, die Reclus'sche Krankheit seien nichts anderes als chronische Mastitisformen, die, je nach-

dem die Interstitial- oder die Drüsenentzündung vorherrscht, variiren. Die Interstitialentzündung führt zur Atrophie, die Drüsenentzündung zu adenomatösen oder cystösen Bildungen. Die Menstruationsperioden erfahren häufig einen plötzlichen Thätigkeitswechsel bei diesen Mammaentzündungen.

Das kritische Alter ruft jedoch keinen definitiven Stillstand bei ihnen hervor, denn bei einer nicht unerheblichen Anzahl von Fällen werden nach einer Pause in den Erscheinungen, nach erfolgter Menopause, die entzündeten Mammae zum Sitz von Krebsen. Diese Metamorphose erfolge in 25% der Fälle von Drüsenmastitis. Bei dieser neuen Form finde nur in 43% der Fälle frühzeitige Infiltration der Ganglien statt, und zwar weil eine vorhergehende Sklerose die Lymphwege verschlossen hat.

Verfasser macht jedoch mit Recht darauf aufmerksam, dass es rathsamer sei, nicht-krebsige Ganglien abzutragen als verdächtige an Ort und Stelle zu lassen.

Bindi (2) hat drei Fälle von Galaktocele studirt, in denen die Krankheit mehr oder weniger lange Zeit nach dem Säuglingsalter aufgetreten war: es handelte sich um nicht schmerzhafte, nicht fluktuirende, nicht durch Traumen hervorgerufene Tumoren, die mit dem Sack und einer 1 cm dicken Drüsenparenchymschicht abgetragen wurden. Der Cystensack enthielt in allen Fällen eine, die klinischen und histologischen Reaktionen der Milch aufweisende, milchige Flüssigkeit, und in keinem der Fälle fanden sich in der innersten Zone der Cystenwand Epithelelemente. — Verfasser erörtert die Entstehung der in der dichten Leukocytenschicht angetroffenen Riesen- und Epithelzellen, und, sich auf die experimentellen Untersuchungen anderer Forscher stützend, welche Bildung von Riesenzellen nach Blutaustritt und subcutaner Einimpfung von flüssigen Substanzen beobachteten, schliesst er absolut aus, dass die Galaktocele eine Retentionscyste sei; er lässt sie vielmehr durch einen Einkapselungsprozess der ausgetretenen Milch bedingt sein und hält den Milchaustritt als eine Folge der Ruptur eines grossen Milchganges.

IX.

Die Verletzungen und chirurgischen Krankheiten der Pleura und Lunge.

V. Empyem.

1. Dalla Rosa, Contributo alla cura dell' empiema cronico mediante pleurectomia. La Clinica chirurgica 1899. Nr. 1.
2. Pascale, Contributo alla tecnica operativa dell' empiema cronico colla decorticazione polmonare. XIV Congr. d. soc. ital. di Chirurgia 1899.

Dalla Rosa (1) hat 8 Fälle von chronischem Empyem nach der Schede'schen Methode operirt; in 2 derselben trat der Tod ein und 6 kamen zur Heilung. Er glaubt, dass die Schede'sche Operationsmethode die rationellste zur Behandlung der Brustfistel sei und dass sie die besten Resultate gebe, wenn sie schnell ausgeführt wird und wenn man, um Blutverluste zu vermeiden, die Blutung aus den Zwischenrippenvenen stillt, ehe man einen Einschnitt in die Periatalpleura macht. Die geringe Ausdehnung des Muskelhautlappens bilde zuweilen einen kleinen Uebelstand, den man dadurch beseitigt, dass man im Augenblicke der Operation oder, wenn es der Zustand des Patienten nicht gestattet, in einer zweiten Zeit anaplastische Lappen aus der Nachbarschaft entnimmt. Die Verunstaltung ist geringer als nach der natürlichen und der durch andere Behandlungsmethoden erzielten Heilung.

Den von Cestan mitgetheilten 29 Fällen von Dekortikation der Lungen bei Behandlung des chronischen Empyems fügt Pascale (2) 5 von ihm operirte hinzu; in 4 von diesen Fällen war der Erfolg ein vollständiger, in 1 ein unvollständiger, indem hier eine Fistel zurückblieb.

Die Operation sei, nach Pascale, nicht angezeigt:

1. In Fällen, in denen das Empyem nach Pneumonitis aufgetreten ist und in denen die verdickte Pleura vaskularisirte fibröse Verästelungen ins Lungenparenchym sendet, denn hier würde die Dekortikation von Laceration des Lungenparenchyms begleitet sein;

2. bei den Formen von einfachem tuberkulösem Empyem, die durch weniger radikale Methoden zur Heilung gebracht werden können;

3. bei den Formen von vorgeschrittener tuberkulöser Pleuritis, bei denen die verdickte und mit Tuberkeln angefüllte Pleura in Ulceration übergegangen und die Tuberkelinfiltration eine Diffusion des identischen Lungenprozesses ist, oder bei Formen, bei denen die Pleura in Folge eines spontanen Vernarbungsprozesses eine fibröse Umbildung erfahren hat.

Verfasser kommt zu folgenden Schlüssen:

Bei chronischem Empyem mit nicht sehr ausgedehnten vorderen Säcken leistet die Thoracoplastik durch Lappenbildung gute Dienste. Bei ausgedehntem chronischen Empyem mit hinteren Säcken ist die Thoracoplastik, mit Dekortikation der Lungen, den ausgedehnten Operationen Schede's vorzuziehen.

Die Dekortikation ist nicht schwieriger als die anderen Methoden, während sie unserer Anschauung von der Pathogenese der Läsionen vollständig entspricht und unleugbare lokale und funktionelle Vorzüge darbietet.

X.

Die Verletzungen und chirurgischen Krankheiten des Herzens und Herzbeutels.

1. Giordano, E., La sutura dei seni del cuore mercè l' affrontamento del pericardio viscerale. Arte medica 1899.
2. Lisanti, Contributo alla chirurgia del cuore. La Riforma medica 1899. Nr. 289.
3. Longo, Un nuovo mezzo per ottenere l' emostasi temporanea nelle ferite dei ventricoli. Gazzetta delle cliniche e degli ospedali 1899. Nr. 22.
4. Ramoni, Duplice ferita penetrante nel ventricolo destro del cuore. Guarigione. Gazzetta medica di Roma 1899.
5. Rosa, Contributo alla sutura del cuore. XIV Congr. d. soc. ital. di Chirurgia 1899.

E. Giordano (1) veröffentlicht die ersten Resultate seiner Experimente, die er unternahm um festzustellen, ob bei Verwundung der Herzvorkammern nicht eine Vernähung des visceralen Pericardium möglich wäre, wie, bei Darmwunden, nach der Lembert'schen Methode das Peritoneum vernäht wird, bei welcher die Adhäsion schneller zu Stande kommen dürfte. Und diese Untersuchungen erscheinen insofern gerechtfertigt, als die von Bonome und Martinotti ausgeführten Experimente darthaten, dass bei Verwundung der Herzkammern die Vernarbung durch Bindegewebsneubildung erfolgt und die Muskelzellen keinen Antheil daran nehmen, und Alles annehmen lässt, dass der Reparationsprozess bei Verwundung der Herzkammern, bei denen ja nicht daran gedacht werden kann, die Regeneration der Wandzellen durch Vereinigung der Wundränder zu erhalten, der gleiche sei.

Die ersten an Kaninchen ausgeführten Experimente thun die Möglichkeit einer Vereinigung von Pericardium mit Pericardium dar, die, der histologischen Untersuchung nach, durch neugebildetes Bindegewebe erfolgt. Verfasser hat

sich vorgenommen, mit dieser Vernähungsmethode und jener der Vereinigung der Wundränder vergleichshalber Versuche an Pferden anzustellen und dann nach Ausführung beider die Herzvorkammerwand auf ihre Resistenz zu prüfen.

Der von Lisanti (2) veröffentlichte Fall von Herzverwundung ist sowohl in chirurgischer als in gerichtsärztlicher Hinsicht interessant. Ein 20jähriger Mann erhielt einen Messerstich in den 4. Zwischenrippenraum, nach innen von der Mammillarlinie. Nachdem Lisanti einen rechteckigen, mit der Basis nach oben gerichteten, den entsprechenden Abschnitt der 4. und 5. Rippe umfassenden osteoplastischen Lappen gebildet und zurückgeschlagen hatte, gewahrte er durch die Herzbeutelwunde hindurch eine Wunde am Herzen, gegen die Basis der rechten Kammer, in kurzer Entfernung von der Scheidewand. Der erste Vernähungsversuch gelang nicht, wegen der tumultuarischen Herzthätigkeit, weshalb er die Wunde tamponirte, die Narkose aufhob und Reizmittel verabreichte; hierauf gelang es während der Diastole die Wunde mit einem Nahtstich zu vernähen, worauf der Herzbeutel geschlossen wurde. Patient genas, aber 2 Monate darauf konstatirte er das Bestehen eines Herzaneurysma's.

Die Ursache dieser aneurysmatischen Erweiterung sei, nach Lisanti in der Recision der Muskelfasern zu suchen, in Folge deren diese in ihrer Widerstandsfähigkeit geschwächt wurden und vielleicht auch in wahrscheinlichen Verwachsungen des Herzbeutels an der verletzten Stelle.

Beim Abgeben eines endgültigen Urtheils bei Verwundungen des Herzens muss der Gerichtsarzt mit grosser Vorsicht vorgehen. Während sich bei Stichwunden vollständige Heilung annehmen lässt, hängt diese bei Stich- und Schnittwunden von der Anzahl der durchschnittenen Muskelfasern, sowie davon ab, ob sie in der Längs- oder Querrichtung durchschnitten worden sind. Bei Wunden an der Herzspitze ist die Richtung von keiner Bedeutung: dieselben sind wegen der eventuellen weiteren Vorfälle die gefährlichsten, denn hier verflechten sich die Fasern in allen Richtungen, und da der Herzimpuls hier am stärksten ist, so kommt ein vollständiges Zusammenwachsen der Wundränder nur schwer zu Stande.

Longo (3) hat bei Herzwunden, behufs Blutstillung mit einer gezähnten Pincette Versuche gemacht. Dieselbe differirt von der gewöhnlichen Pean'schen darin, dass die Arme an ihrem Ende platt sind, das mit der Achse der Pincette einen stumpfen Winkel bildet und ausserdem kleine, wenige mm lange, kegelförmige Zähne trägt. Mittelst dieser Pincette hat Verfasser bei allen Experimenten an Thieren eine vollkommene zeitweilige Hämostase erhalten. Bei Herzwunden beim Menschen angewendet dürfte sie eine schnellere und vollkommenere Vernähung derselben gestatten und die Wahrscheinlichkeit des Gelingens der Kardiorrhaphie erhöhen.

Ramoni (4) stellt in seiner Arbeit die bisher bekannt gewordenen Fälle von chirurgischem Eingriff bei Herzwunden zusammen; es sind im Ganzen 13: in 4 war die Wunde in die rechte, in 7 in die linke Herzkammer, in 1 in das linke Herzohr eingedrungen, und in 1 Falle hatte keine Penetration stattgefunden. In 5 von diesen Fällen erfolgte Heilung (nämlich in 2 von Penetrationswunde in die rechte, in 2 von Penetrationswunde in die linke Herzkammer und in dem Falle ohne Penetration).

In 2 Fällen von Penetrationswunde in die linke Herzkammer erfolgte der Tod auf dem Operationstisch; in einigen von den übrigen Fällen starben die Patienten rasch, in anderen an Sepsis.

Der von Ramoni operirte Patient hatte zwei in die rechte Herzkammer eingedrungene Wunden, die unter sehr schweren Verhältnissen vernäht wurden.

Von den in dieser Arbeit referirten wichtigen Beobachtungen sind hervorzuheben:

1. Die Einschnittslinie oder der den Zutritt ermöglichende Lappen wird in den einzelnen Fällen durch die besonderen Umstände bestimmt; im Allgemeinen sei jedoch der viereckige Lappen zu empfehlen, den man an den chondrosternalen Gelenken auf das Brustbein umschlägt.

2. Die Thoraxwande freizulegen sei gestattet, um mit dem Finger die Penetration und Richtung der Wunde exploriren zu können; die von Rehn und Sendler empfohlene Spezillation sei jedoch zu verwerfen.

3. Eine mässige Chlornarkose sei angebracht, wenn Patient noch sensibel ist.

Was die Gefahren der Synkope anbetrifft, so behauptet Ramoni, dass eine solche in keinem der chirurgisch behandelten Fälle durch die Herzvernähung hervorgerufen wurde, und dass sich das Herz unter seinen Händen als ein gegen die mannigfaltigsten Manualitäten resistentes Organ erwies; nur auf die Nadelstiche reagirte es mit transitorischer Zunahme der Arhythmusfrequenz.

Bevor man, nach Vernähung, die Enden der Fäden abschneidet, sei die hintere Wand zu exploriren, um festzustellen, ob hier keine Wunde bestehe. Wenn eine solche besteht, sei die Herzspitze emporzuheben und die Vereinigung zu versuchen.

Nach der Operation empfiehlt Ramoni die Pleura, das Perikard und den Knochen-Muskel-Hautlappen zu vernähen.

In Anbetracht dessen jedoch, dass bei dem schnellen Eingriff die Asepsis zuweilen eine unsichere ist und dass der Tod oft weniger wegen der Wunde als solcher erfolgt, sondern in erster Linie wegen Ergusses der Perikardialflüssigkeit und später in Folge von Infektion, hält er eine sekundäre Vernähung für rathsamer, wobei inzwischen ein Kapillardrain anzulegen sei.

Bei dem von Ramoni operirten Patienten wurde die Vernähung eben deshalb unterlassen, weil der Tod wegen akuter Anämie einzutreten drohte, und dies war wahrscheinlich ein nicht indifferentes Moment zur Erzielung der Heilung.

Rosa (3) theilt die klinische Geschichte einer Herzverletzung mit. Die Wunde hatte im 5. Zwischenrippenraum, 2 cm nach aussen von der Mammillarlinie ihren Sitz. Patient befand sich in einem äusserst schlimmen Zustande. Rosa resezirte 10 cm von der fünften Rippe und konstatirte Verwundung der Lunge — die wegen Bestehens von Verwachsungen zwischen ihr und der Pleura nicht retrahirt war — mit sehr schwacher Blutung, die durch Vernähung zum Theil gestillt wurde.

Da er dabei, zur Freilegung des Herzbeutels, den Lungenlappen in die Höhe heben musste, schlug er, nach Resektion der 6., 7. und 8. Rippe der vorderen Axillarlinie entlang, einen osteoplastischen Lappen des Thorax zurück. Die Lostrennung der Lunge vom Herzbeutel gelang nur schwer, aber schliesslich legte er die Herzbeutelwunde frei, die er erweiterte, wodurch er auch die $1^1/_2$ cm lange Herzwunde freilegen konnte; dieselbe verlief der Längsachse entlang und interessirte die Wand der linken Herzkammer gegen deren Basis, mit ziemlich starker Blutung. Durch Anlegung einer Naht gelang es ihm die Blutung ganz zum Stillstand zu bringen; hierauf vernähte er die Herzbeutel-

wunde, in welcher er ein Drain zurückliess. Patient wies eine Zeit lang ein systolisches Blasebalggeräusch und bedeutende Herzaufregung auf; gegenwärtig ist er geheilt.

XI.

Verletzungen und chirurgische Krankheiten der Bauchwand und des Peritoneum.

Allgemeines.

*Seganti, Se nello stato attuale della scienza sia possibile fare diagnosi differenziale fra le morti per setticemia acuta peritoneale, per avvelenamento tardivo da cloroformio o per shock negli operati di laparotomia. Roma. Tip. Artero 1899.

c) Erkrankungen des Nabels.

1. Ajello, Genesi embrionale di un adenoepitelioma cistico dell' ombellico. Riforma medica 1899. Nr. 206.

Ajello (1) hat einen seltenen Fall von primitivem Neoplasma des Nabels vom histologischen und histogenetischen Gesichtspunkt aus eingehend studirt. An zahlreichen mikroskopischen Präparaten konnte er nacheinander alle Entwickelungsphasen des Neoplasmas verfolgen; dasselbe nahm seinen Ursprung aus mit einer Cylinderzellenschicht ausgekleideten Drüsenschläuchen, in denen eine lebhafte regenerative Proliferation des Epithels und in Folge dessen Neubildung von typischem adenomatösen Gewebe stattfand. — Gleichzeitig mit dieser Drüsenhyperplasiephase entstanden hier und da cystöse Degenerationen der Drüsenschläuche und an anderen Stellen trat die Metamorphose des Adenoms in Drüsenepitheliom deutlich hervor; deshalb wurde auch die Diagnose auf primitives cystisches Adenoepitheliom des Nabels gestellt.

Da sich jene Drüsenschläuche wegen der Merkmale des Bekleidungsepithels nicht als der Nabelnarbe eigene anatomische Elemente betrachten liessen, schreibt Ajello sie, auf Grund der embryologischen Daten, embryonalen Resten des omphalomesenterischen Ganges zu, die bei der Differenzirung der Gewebe der Nabelnarbe abgesprengt wurden. Somit waren es Darm- oder Lieberkühn'sche Drüsen, die den Ausgangspunkt dieser Geschwulst bildeten.

d) Verletzungen des Bauches.

1. De Gaetano, Dieci laparotomie per ferite dell' addome. Napoli 1899.
2. Giordano, Trentacinque laparotomie per ferite. La Riforma medica 1899. Nr. 39. 40.
3. Maglieri, Sui criterii direttivi dell' intervento operatorio nelle ferite penetranti in cavità. Giornale internazionale delle scienze mediche 1899. Nr. 5.
4. *Ninni, Ventisei laparotomie per ferite penetranti. Napoli 1899.
5. Parascandolo, Terza serie di ricerche sui centri nervosi nella commozione toracica ed addominale sperimentale. Gazzetta delle cliniche e degli ospedali 1899. Nr. 40.
6. *Ursi, Tredici laparotomie per ferite penetranti dell' addome 1899. Nr. 14. 15. 16. 17. 18.

De Gaetano (1) berichtet über 10 in den Jahren 1898 und 1899 von ihm ausgeführte Laparotomien, von denen einige mit Thoracotomie verbunden waren. Die Indikationen waren Verwundungen der Leber, des Magens, des Zwerchfells, des Darmes. Bei Leberwunden zog er die Vernähung der Tamponade vor. Nur zwei der Operirten starben.

Der chirurgische Eingriff bei die Bauchhöhle betreffenden Penetrationswunden gab Giordano (2) 75 % Heilungen.

Auf Grund von 161 Penetrationswunden, die die Bauch- und die Brusthöhle betrafen und von verschiedenen experimentellen Untersuchungen kommt Maglieri (3) zu folgenden Schlüssen:

1. Wenn keine sicheren Zeichen von Penetration in eine Höhle bestehen, ist, um sich eine klare Vorstellung von der Läsion zu bilden, stets die Durchschneidung gerechtfertigt.

2. Bei die Bauchhöhle betreffenden Penetrationswunden, wenn Verdacht besteht, dass die Bauchorgane verletzt worden sind, ist die Laparotomie stets durchaus geboten und, wenn gewissenhaft ausgeführt, ungefährlich; liegt wirklich Verletzung der Bauchorgane vor, so gereicht die Laparotomie dem Patienten zum grössten Nutzen, indem sie ihm das Leben zu retten vermag.

3. Wenn der Mageninhalt unter manchen Umständen, auch im Verhältniss von 1,40 ccm pro 1 Kilo Thier, ohne schädliche Wirkung auf die Peritonealserosa bleiben kann, kann er doch unter manchen anderen Umständen, auch im Verhältniss von $^1/_{32}$ ccm und vielleicht noch in geringerem, schnell tödtlich wirken, was bei Penetrationswunden, bei denen man Verletzung des Magendarmkanals vermuthet, den operativen Eingriff vollständig rechtfertigt;

4. Bei die Brusthöhle betreffenden Penetrationswunden ist ein Eingriff nur dann gerechtfertigt, wenn sich auf Grund der Topographie der Verletzung vermuthen lässt, dass die Wunde durch das Zwerchfell hindurch in die Bauchhöhle eingedrungen sei und deren innere Organe in Mitleidenschaft gezogen habe. Bei Verwundung des Brustkastens an hohen Stellen, auch mit Läsion der Lunge, ist im Allgemeinen jeder Eingriff überflüssig und sogar gefährlich, ausgenommen wenn starke Blutung besteht, der sich nicht Einhalt thun lässt.

5. Die statistischen Daten, die während eines Zeitraumes von 10 Jahren erhoben wurden, in welchem der Grundsatz vorherrschte, dass bei die Bauch- und die Brusthöhle betreffenden Penetrationswunden nicht einzugreifen sei, thun dar, dass der Prozentsatz der Mortalität bei die Bauchhöhle betreffenden Penetrationswunden sich zu dem bei Penetrationswunden in die Brusthöhle, wie 14,93 zu 4,61 verhält und es geht aus ihnen hervor, dass bei dieser letzteren Kategorie der Tod fast ausschliesslich wegen Verletzungen grösserer Gefässe erfolgte.

6. Bei Leberwunden, wenn Vernähung nicht möglich ist, ist Blutstillung mittelst des Thermokauters oder der galvanischen Schlinge gestattet.

In früheren Arbeiten theilt Parascandolo (5) die histologischen Untersuchungen mit, die er über die Veränderungen der Nervencentren bei Brust- und Baucherschütterung an ausgewachsenen Thieren vorgenommen hatte; in der vorliegenden Arbeit berichtet er über neue, denselben Gegenstand betreffende experimentelle Untersuchungen, durch welche er feststellen wollte, ob die Zellenveränderungen der Nervencentren bei angeborenen oder sehr jungen Thieren denselben Gesetzen unterliegen wie bei ausgewachsenen.

Er kommt zu dem Schlusse, dass wenn die Erschütterung bei ausgewachsenen Thieren klinisch als häufiger vorkommend und nachtheiliger anzusehen sei, vom pathologisch-anatomischen Gesichtspunkt aus identische Läsionen der Nervencentren bei jungen wie bei alten Thieren angetroffen werden.

e) Peritonitis.

1. Barbacci, Lesione nervose nella peritonite da perforazione. Rivista di patologia nervosa e mentale. III. 1899.
2. Binaghi, Dell' azione del peritoneo nelle infezioni d' origine intestinale. XIV Congr. d. soc. ital. di Chirurgia 1899.

3. Farina, Peritonite da ulcera tifosa. Laparotomia. Guarigione. Gazzetta medica di Roma 1899. fasc. 17.
4. Muscatello, La peritonite gonococcica diffusa. Il Policlinico 1899. VI—C. fasc. 8.

Barbacci (1) wollte erforschen, ob die Perforationsperitonitis Veränderungen in den Nervenelementen der Cerebrospinalachse hervorrufe und welche. Er führte seine Experimente an Hunden aus und bediente sich vorwiegend der Nissl'schen Methode und zur Färbung des Hämatoxylins nach Delafield. Auf Grund seiner Befunde bestätigt Verfasser die schon von Anderen aufgestellte pathogenetische Hypothese, dass nämlich bei der Perforationsperitonitis die akute Vergiftung des Organismus den Kardinalpunkt des ganzen Krankheitsprozesses bilde; denn die von ihm angetroffenen Läsionen sind leichter Art und haben ganz die Physiognomie der bei den meisten Vergiftungen beobachteten Läsionen. Der höchste Grad von Veränderung wurde von ihm, in vollkommener Uebereinstimmung mit der klinischen Beobachtung, an den Zellen der Hirnrinde angetroffen; denn bekanntlich ist eines der hervortretendsten Symptome bei dieser Peritonitis der Zustand des Sensorium, das sich gegen den Endausgang immer mehr abstumpft.

Von der Anschauung ausgehend, dass das Peritoneum eine verhältnissmässig grosse Widerstandsfähigkeit gegen Bakterieninfektion aufweist, hat Binaghi (2) experimentell festzustellen gesucht, ob bei Verletzung des Peritoneum, und zwar unter physiologischen Verhältnissen und ohne jede Schleimhautverletzung, ein Durchgang der Bakterien durch die Darmwandungen hindurch stattfindet.

Zu diesem Zwecke injizirte er sterile reizende chemische Substanzen, wie Silbernitrat, Jodtinktur, Karbolsäure in's Peritoneum.

Aus diesen Experimenten geht hervor, dass die durch die Wirkung der chemischen Substanzen im Peritoneum hervorgerufene Veränderung meistens genügt, um den Durchgang der Bakterien durch die Darmwandung, bei unverletzter Schleimhaut, zu ermöglichen und so eine schwere Peritonitis und tödtliche Septikämie hervorzurufen. Dies thut dar, dass das vom Darmschleimhautepithel gegen die pathogene Wirkung der Bakterien entfaltete Schutz- und Widerstandsvermögen von dem vom Peritonealendothel entfalteten Schutz- und Widerstandsvermögen aufrecht erhalten und verstärkt wird.

Den veröffentlichten Fällen von durch Typhusgeschwür hervorgerufener Perforationsperitonitis, deren Zahl sich auf 36 beläuft, mit 7 Heilungen, fügt Farina (3) einen von ihm selbst studirten Fall hinzu, in welchem die Diagnose durch den Vidal'schen Versuch bestätigt wurde und in welchem er bei der Operation eine Perforation des unteren Krummdarmabschnittes antraf. — Die Heilung erhielt er durch Drainage mit nachfolgenden Ausspülungen der durch Adhärenzenbildung beschränkten Höhle.

Die klinische Beobachtung Muscatello's (4) von diffuser Gonokokken-Peritonitis ist von grosser Bedeutung, weil die Natur der Krankheit durch eine strenge Analyse ausser Zweifel gestellt wurde, während bis jetzt noch kein wirklich sicherer Fall von allgemeiner durch Gonokokken hervorgerufener Peritonitis in der Litteratur vorkommt. — Es handelte sich um eine Frau, die an mit Parametritis komplizirter Pyosalpinx litt und bei welcher der Abscess von der Vagina aus eröffnet wurde. Gleich nach der Operation traten Erscheinungen von allgemeiner Peritonitis und schwerer Vergiftung auf, deretwegen am folgenden Tage die Laparotomie ausgeführt werden musste, bei welcher eine bedeutende Menge serös-eiterigen Exsudats heraus-

befördert, die Ausspülung des Peritoneum vorgenommen und ein Anus praeternaturalis angelegt wurde; hierbei wurde, um der Darmparalyse vorzubeugen, eine Krummdarmschlinge eröffnet. — Patientin starb an demselben Tage. — Aus dem aus dem Bauche extrahirten Eiter isolirte Muscatello einen Mikroorganismus, der sich bei der bakterioskopischen Untersuchung, bei den Impfversuchen und Experimenten an Thieren als der Gonococcus erwies, und der sich ganz allein im Eiter fand. — Muscatello behauptet, dass es sich in diesem Falle von ohne Zweifel durch den Gonococcus hervorgerufener Peritonitis, wirklich um eine diffuse Form handelte; denn wenn auch die Bauchhöhle wegen nicht vorgenommener Nekroskopie nicht gänzlich untersucht wurde, so interessirte die Läsion das Peritoneum doch sicherlich auf sehr grosser Strecke, und das reichliche freie Exsudat benetzte die ganze Peritonealfläche.

Der Fall Muscatello's weicht durch seine Symptome und seinen Verlauf von dem von Bröse beschriebenen Krankheitsbilde ab; denn nach Bröse soll sich die Gonokokken-Peritonitis von den anderen durch pyogene Kokken hervorgerufenen Peritonitisformen insofern unterscheiden, als nach den ersten akuten Erscheinungen gewöhnlich eine fortschreitende Besserung eintritt, weshalb er hier eine zuwartende Behandlung für angebracht und jeden Eingriff eher für schädlich als nützlich hält. Im vorliegenden Falle hatte die Krankheit mit Vergiftungserscheinungen und den Symptomen einer akuten Peritonealinfektion begonnen, und der Verlauf war ganz der gleiche wie bei den Peritonitisformen, die nach Ruptur von durch andere Mikroorganismen, durch den Bac. coli und die gewöhnlichen pyogenen Kokken erzeugten Eiteransammlungen entstehen. Verfasser zieht daraus die Lehre, dass bei jeder Gonokokken-Peritonitis frühzeitig eingegriffen werden müsse.

g) Tuberkulöse Peritonitis.

1. Ingianni, Le cause di guarigione della peritonite tubercolare in seguito alla laparotomia. XIV Congr. d. Soc. ital. di Chirurgia 1899.
2. Seganti, Sulla cura della peritonite tubercolare col lavaggio a doppia corrente e sul processo intimo di sua guarigione. Supplemento al Policlinico 1899. Nr. 1.

Ingianni (1) hat die Hypothese, nach welcher die Heilung der mittelst Laparotomie behandelten tuberkulösen Peritonitis der in Folge der Operation im Peritoneum erfolgenden Reaktion zuzuschreiben sei, experimentell studirt. Durch Injektionen von absolutem Alkohol in die Peritonealhöhle rief er bei Thieren eine akute Peritonitis hervor und injizirte ihnen darauf Tuberkelbacillen-Emulsionen. Während die Kontrollthiere an Peritonealtuberkulose starben, kam die Tuberkulose bei den Thieren, bei denen er vorher eine aseptische akute Peritonitis hervorgerufen hatte, nicht zur Entwickelung. Er studirte sodann das bakterienschädigende Vermögen des durch Alkoholinjektion erzeugten Entzündungsexsudats und kam dabei zu folgenden Schlüssen:

1. Durch Injektion von Alkohol in's Peritoneum wird ein aseptischer Reizzustand in der Serosa hervorgerufen, der die Empfänglichkeit für Tuberkulose abwendet.

2. In Folge dieses Reizzustandes entsteht ein lebhafter Phakocytoseprozess, durch den die Bacillen vernichtet werden; während das sich bildende flüssige Exsudat als solches keinen Antheil an der Zerstörung der spezifischen Keime hat.

Durch diese Experimente glaubt Verfasser die Annahme vieler Autoren, dass die Heilung der Peritonealtuberkulose der Reaktion zuzuschreiben sei, welche in Folge der Operation und der lebhaften Phakocytose im Peritoneum stattfindet, als zutreffend nachgewiesen zu haben.

In 12 Fällen von tuberkulöser Peritonitis hat Seganti (2) die Ausspülung des Peritoneum, wie sie von Riva empfohlen wurde, vorgenommen, und zwar mittelst normaler Chlornatriumlösung; er erhielt gute Resultate.

l) Erkrankungen des Mesenteriums und Netzes.

1. Nannotti, Sulle cisti da echinococco del mesenterio. Il Policlinico 1899. Vol. VI—C. fasc. 1°.

Nannotti (1) theilt vier von ihm selbst beobachtete Fälle von Echinococcus des Mesenteriums mit, eine Affektion, die er, auf Grund einer sehr unvollständigen Kenntniss der betreffenden Litteratur, für viel seltener hält als sie in Wirklichkeit ist.

Nachdem er eingehend die klinische Geschichte seiner Fälle mitgetheilt hat, giebt er einen Abriss der Pathologie dieser Affektion.

XII.

Die Verletzungen und chirurgischen Krankheiten des Magens.

Allgemeines.

1. Ceccherelli, Alcune considerazioni sulla chirurgia gastrica. XIV Congr. d. soc. ital. di Chirurgia 1899.
2. Deganello, Il ricambio materiale dell' azoto e la digestione gastrica nelle persone operate di gastroenterostomia. La Riforma medica 1899. Nr. 216. 217. 218.
3. — Ricerche sul ricambio materiale di una donna a cui fu esportato lo stomaco. La Riforma medica 1899. Nr. 59. 60. 61.
4. Mugnai, Nuovo processo di gastroenterostomia. XIV Congr. d. soc. ital. di Chirurgia 1899.
5. Parlavecchio e Topai, Nuovo processo di gastroenterostomia senza incisione della mucosa. Bollettino della Società Lancisiana degli ospedali di Roma 1899.
6. Raffa, La dieresi col laccio di gomma elastica nelle anastomosi delle vie digerenti. La Clinica chirurgica 1899. Nr. 11.
7. Rossi, Contributo sperimentale alla gastroenterostomia col processo di Porta. XIV Congr. d. soc. ital. di Chirurgia 1899.
8. Tricomi, Contributo clinico al metodo Roux nella gastroenterostomia. La Riforma medica 1899. Nr. 3. 4. 5.

Aus seiner Magenchirurgie-Statistik, in welcher er mehr als 100 gut gelungene Operationen zusammengestellt hat, theilt Ceccherelli (1) die Geschichte von drei besonderen Fällen mit: in einem derselben handelte es sich um Pylorusspasmus, um eine Magenneurose, gegen die alle Mittel nichts halfen und die durch die Gastroenterostomie geheilt wurde; in den anderen zwei Fällen handelte es sich um echte Pylorusstenosen mit Gastrektasie und in diesen musste er drei- resp. viermal eingreifen, weil wegen postoperativer Verwachsungen stets wieder Störungen auftraten.

Deganello (2) hat an fünf Individuen, an denen die Gastroenterostomie vorgenommen worden war, die Magenverdauung und Assimilation studirt und ist zu folgenden Schlüssen gekommen:

1. Die motorische Funktion des Magens erwies sich nach der Gastroenterostomie als eine mehr oder weniger mangelhafte; sicherlich war sie nie energischer als unter normalen Verhältnissen;

2. Die Eiweiss-Assimilation war normal bei einer wegen einfachen Magengeschwürs operirten Frau, während sie in einem anderen Falle von Magengeschwür, in einem Falle von chronischer Gastritis und in einem Falle von Magenkrebs subnormal war;

3. Der Stoffwechsel in den fünf Fällen ging in verschiedener Weise von statten, d. h. er variirte nicht nur je nach der Magenläsion, die zum Eingriff Veranlassung gab, sondern manifestirte sich auch in verschiedener Weise bei Individuen, die an der gleichen Krankheit litten.

Deganello (3) hat an einer Frau, welcher Tricomi fast den ganzen Magen exstirpirt hatte, einige Untersuchungen über den Stoffwechsel vorgenommen und beobachtet, dass die Verdauung 40 Tage nach der Operation in anormaler Weise vor sich ging und die Assimilation eine geringere als de norma war, indem 18,22 % des aufgenommenen Stickstoffs mit dem Koth ausgeschieden wurde, ausserdem traten Zeichen von sehr starker Fäulniss im Darm auf. Die Stickstoffbilanz war bei ihr ausserordentlich reduzirt (täglich führte sie im Durchschnitt 4,83 g Stickstoff ein).

Später näherte sich die Assimilation der normalen, sodass drei Monate nach der Operation der mit dem Koth ausgeschiedene Stickstoff nur noch 12,92 % ausmachte; ebenso nahmen die Erscheinungen von Fäulniss im Darm bedeutend ab. — Verf. schliesst, in Uebereinstimmung mit anderen Forschern, dass der Magen zum Leben nicht absolut nothwendig sei.

Mugnai's (4) neues Verfahren der Gastroenterostomie besteht aus folgenden Akten:

1. Fixation der Dünndarmschlinge mittelst 6—7 cm langer fortlaufender Naht; 2. Kauterisation der Serosa und Muskularis des Magens und des Darmes auf einer Strecke von 4 cm, in 1½—2 cm Entfernung von der Naht; 3. Anlegung eines elastischen Bandes, das die kauterisirten Magen- und Darmabschnitte komprimirt; 4. Serosavernähung um die kauterisirten und legirten Stellen herum. Drei so operirte Patienten genasen.

Parlavecchio und Topai (5) grenzen am Magen und am Jejunum mittelst einer einschnürenden cirkulären Naht eine elliptische Scheibe von 5 cm maximalem und 1 cm minimalem Durchmesser ab. Zu dieser Naht verwenden sie Seide Nr. 2 und bei jedem Stiche ziehen sie die beiden Fadenenden an und knoten sie zusammen; die lang gelassenen Fäden dann an den beiden Endpunkten der beiden Ellipsen des Magens und des Darmes zusammenknotend, fügen sie die beiden Scheiben zusammen; diese fallen der Nekrose anheim und leiten so die Anastomose ein. Um diese sogenannte „rückläufige" Naht herum legen sie eine die Serosa und Muscularis fassende fortlaufende cirkuläre Naht an. Diese Methode wendeten sie einmal, und mit Erfolg an.

Raffa (6) verficht die Porta'sche Methode bei der Gastroenterostomie, bei welcher die Anastomose durch einen Gummiring bewirkt wird, der die Gewebe der die Kommunikation herstellenden Linie entlang zusammendrückt und zur Nekrose bringt. Er hat sie, mit dem besten funktionellen Resultat, bei zwei Gastroenterostomien und einer Enteroanastomose angewendet.

Rossi (7) hat mit dem Porta'schen Verfahren der Gastroenterostomie zahlreiche Versuche an Hunden angestellt; das Verfahren besteht darin, dass die Jejunumschlinge mittelst die Serosa fassender überwendlicher Naht an die vordere oder hintere Magenwand fixirt, dann mittelst einer

dicken, krummen Nadel ein starkes elastisches Band, parallel zur Nahtlinie, durch den Magen und den Darm gezogen und zusammengeknüpft und endlich eine fortlaufende vordere Naht angelegt wird.

Aus seinen Experimenten zieht er den Schluss, dass das Verfahren ein ungefährliches ist und für die Praxis verwendet werden kann; dass eine Kommunikation zwischen den beiden Höhlen stets bestehen bleibt, wenn man das elastische Band nicht zu stark anzieht, denn andernfalls kann Vernarbung der durchschnittenen Magenschleimhaut über dem Bande stattfinden. Der einzige Uebelstand des Verfahrens sei der, dass das Band die Muskelwand des Magens oft nicht vollständig durchschneidet, sondern eine kleine Brücke lässt. Bei Darmanastomosen, wo dieser Uebelstand nicht stattfindet, leiste das Verfahren gute Dienste.

Tricomi (8) unterzieht zunächst die bei der Gastroenterostomie in Anwendung gekommenen Methoden einer kritischen Prüfung und hebt dann die Vorzüge der Roux'schen Methode hervor, an welche er sich bei seinen letzten Operationen gehalten hat. Nach ihm sei die Y-Methode keine so langwierige, wie es auf den ersten Blick erscheinen möchte, besonders wenn sie mit Murphyknöpfen ausgeführt wird, sie sei weniger schwer als die anderen Methoden, eigne sich besser zur Entleerung des Magens, schaffe einen Weg zum Abfluss der Galle, verhindere deren Rückfluss in den Magen und lasse keine Darmverstopfung zu Stande kommen. — Die von Tricomi mitgetheilte Statistik ist in der That einnehmend: auf 15 Gastroenterostomien nach der Y-Methode hatte er nur einen Todesfall wegen akuter Perforationsperitonitis, die am achten Tage aufgetreten war, weil die Nekrose an der Stelle der Jejunum-Jejunostomie die Grenzen des Knopfes überschritten hatte. — Von diesen Y-förmigen Gastroenterostomien waren 13 G. poster., 1 G. anter. und 1 G. poster. kombinirt mit Resektion; sie wurden ausgeführt: in 12 Fällen wegen in Entwickelung stehenden Magengeschwürs, in 1 Falle wegen Cikatrialstenose des Pylorus und in 2 Fällen wegen Magencarcinoms. Tricomi befolgte die Roux'sche Technik, mit dem Unterschiede, dass er die doppelte Enteroanastomose in 14 Fällen mit zwei Murphyknöpfen Nr. 4 und einer die Serosa umfassenden Verstärkungsnaht ausführte. — War der Allgemeinzustand des Operirten ein sehr heruntergekommener, so gestattete er Nahrungsaufnahme schon nach 24 Stunden, sonst erst am 3. Tage. — In keinem Falle fand Gallenbrechen statt.

Entzündungen, Geschwüre, Strikturen etc.

1. Boari, Stenosi pilorico-duodenali di origine biliare. XIV Congr. d. soc. ital. di Chirurgia 1899.
2. Capaccini, Gastrorrafia per ulcera rotonda perforata. Il Raccoglitore medico 1899. fasc. 2. 3.
3. *Casati, Piloroplastica e gastroplicatio combinate. Ferrara. Tip. Bresciani 1899.
4. Catellani, Stomaco a clessidra e sua cura chirurgica. La Riforma medica 1899. Nr. 19. 20. 21.
5. Cesaris-Demel, Sulla sifilide gastrica a tipo ulcerativo. Archivio per le scienze mediche 1899. fasc. 3.
6. Jacobelli, Sul rapporto tra le lesioni violente dello stomaco e l' ulcera gastrica. XIV Congr. d. soc. ital. di Chirurgia 1899.
7. Tricomi, Contributo clinico alla cura radicale dell' ulcera semplice gastrica in corso di evoluzione. La Riforma medica 1899. Nr. 28. 29. 30.

Boari (1) liefert mit seinen 2 Fällen einen klinischen Beitrag zur Behandlung der durch Gallenstauung hervorgerufenen Pylorus- und Duode-

nalstenosen. Der erste Fall betrifft ein Individuum, das wegen Gallensteine der Cholocystostomie unterworfen worden war und das zwei Jahre darauf wegen Verwachsung des Pylorus mit der Gallenblase von Pylorusstenose befallen wurde, in Folge dessen die vordere Gastroenterostomie vorgenommen werden musste. Im zweiten Falle wurden wegen Erscheinungen von Pylorusstenose und Gallenstauung gleichzeitig die Cholocystenterostomie und die Gastroenterostomia retrocolica ausgeführt. Pylorus, Duodenum und Gallenblase waren miteinander verwachsen und von Narbengewebe umgeben, das ohne Visceralläcerationen hervorzurufen nicht losgelöst werden konnte. Die doppelte Anastomose wurde mit zwei Murphyknöpfen ausgeführt.

Aus diesen zwei geheilten Fällen zieht Verfasser schliesslich einige Folgerungen bezüglich der pathologischen Anatomie, der Symptomatologie und des operativen Eingriffs bei diesen Stenosenformen.

Capaccini (2) operirte einen 27jährigen Mann, der an Ulcus rotundum perforatum litt, mit Erguss des Mageninhalts in die Bauchhöhle. Das Geschwür hatte nahe der kleinen Kurvatur seinen Sitz; er nahm dessen Vernähung vor, die wegen der Infiltration und Sklerose der Ränder nur mit grosser Mühe gelang, und korrigirte die Gastrektasie durch die Gastroplicatio.

Fünf Monate darauf musste er Patienten wegen Erscheinungen von Stenose und wegen Persistenz der Symptome von Magengeschwür zum zweiten Male operiren. Er führte nun die Gastroenterostomie aus, die dem Patienten radikale Heilung gab.

Catellani (4) liefert einen Beitrag zur Statistik der Operationen wegen Sanduhrmagens. Eine 34jährige Frau, die seit 4 Monaten nach dem Essen an Schmerzen in der Magengegend litt und sehr heruntergekommen war, wies eine nicht deutlich abgegrenzte, schmerzhafte Anschwellung von fibröser Konsistenz in der Magengegend auf; der Magen war dilatirt; Erbrechen hatte nie stattgefunden. — Der chirurgische Eingriff wurde ohne eine genaue Diagnose vorgenommen. Der Magen adhärirte im Umfang einer 1 Sous-Münze an der Bauchwand und diese Adhärenzen erstreckten sich nach oben und nach unten bis zur kleinen und grossen Kurvatur, eine Verengerung des Magens verursachend, die ihn in zwei, weit miteinander kommunizirende Taschen theilte, von denen die obere doppelt so gross war wie die untere. — Nach Loslösung der Adhärenzen und Vernähung der blutenden Magenfläche parallel zur grösseren Achse des Magens nahm Catellani die Gastroenterostomie nach der Roux'schen Methode vor, wobei er zwei Murphyknöpfe anwendete; hierauf führte er an der abschüssigsten Stelle der oberen Tasche, nahe der Verengerung, die Gastrojejunostomie aus. Die funktionelle Heilung war eine ausgezeichnete.

Nach einer synthetischen Prüfung der Krankheit und der veröffentlichten Fälle, welche er der klinischen Geschichte seines Falles vorausschickt, stellt er fest: dass das Vorkommen von angeborenem Sanduhrmagen, obgleich von Manchen bezweifelt, doch als sichere Thatsache angesehen werden muss, besonders nach der Konstatirung von Fällen mit Anomalien in der Vertheilung der Magenarterien und mit angeborenen Formveränderungen anderer Bauchorgane, und dass die bestimmende Ursache dieser Difformität eine Hemmung im Wachstum eines Abschnittes des primitiven Darms sei (dies ist nur eine Hypothese des Verfassers — Ref.);

Dass die angeborene Varietät selten ist und dass es wegen ihrer häufigen Komplikation mit Magengeschwür zuweilen schwer fällt, sie von der erwor-

benen zu unterscheiden; dass das sicherste Mittel, eine Diagnose zu stellen, ausser der Anamnese, die Insufflation sei;

Dass die erworbene Varietät fast immer durch ein Magengeschwür bedingt sei und dass die Sypmtome bei den angeborenen Formen zum grossen Theile mit denen der Pylorusstenosen übereinstimmen, bei den erworbenen mit denen des Magengeschwürs;

Dass von allen Eingriffen die Gastroenterostomie nach der Roux'schen Methode vorzuziehen sei, welche an der oberen Tasche an der abschüssigsten Stelle und möglichst nahe der Verengerung vorgenommen werden muss; die Plastik sei nur anzuwenden, wenn die obere Tasche sehr klein ist, und die Adhärenzen seien nur zu trennen, wenn es durch ihre Ausdehnung möglich ist, die in Folge der Trennung entstehenden blutenden Flächen mit Serosa zu bekleiden.

Cesaris-Demel (5) beschreibt einen interessanten Fall von Magengeschwür, das klinisch mit allen Symptomen des runden Geschwürs verlief und sich bei der nekroskopischen Untersuchung anatomisch mit dem perforirenden Magengeschwür vergleichen liess. Die histologische Untersuchung that die syphilitische Natur des Geschwürs dar, sowohl wegen der gummösen Infiltration der Mukosa und Submukosa als wegen der chrakteristischen Läsionen der Gefässe der Magenwandung. Als seltene Komplikation bestand in diesem Falle eine interstitielle Hämorrhagie der Magenwandung mit Hämorrhagie in die Peritonealhöhle, welche die Ursache des Todes war.

Gelegentlich eines von ihm operirten Falles von Magenverwundung, in welchem nach einiger Zeit Erscheinungen von alterirter Magenfunktion auftraten, hat Jacobelli (6) Untersuchungen über die fernen Folgen der Magentraumen angestellt.

Die Wunden heilen stets, welches auch ihr Sitz, ihre Richtung und ihr Verhältniss zu den Gefässen sein mag. Betreffs der Kontusionen hat er die Wirkungen der einfachen und mit Laceration der Mukosa verbundenen Extravasation studirt. Ist die Kontusion nur eine leichte, so erfolgt konstant Heilung; ist sie eine ausgedehnte, so tritt Gastritis bakterischen Ursprungs auf, die von der verletzten Stelle ausgeht und sich verbreitet. Die Gastritis kann von Ulceration begleitet sein oder nicht; doch tritt diese nicht primär an der verletzten Stelle auf und hängt auch nicht von der Verdauung der abgestorbenen Gewebe ab, sondern erfolgt sekundär nach der Gastritis und ist bakterischen Ursprungs.

Tricomi (7) theilt in seiner Arbeit seine auf 21 Operationen gegründeten Erfahrungen über die chirurgische Behandlung des Magengeschwürs mit und nimmt sich vor, die Frage des chirurgischen Eingriffs zu lösen, sowie die für die Praxis dienlichen Folgesätze aufzustellen.

Aus der Prüfung der verschiedenen Komplikationen des Magengeschwürs, aus den Resultaten der blossen medizinischen Behandlung, aus der Statistik der wegen Magengeschwürs ausgeführten Operationen scheint sich ihm zu ergeben, dass wenn die medizinische Behandlung sich als unwirksam erweist, der Chirurg eingreifen müsse, der nunmehr im Stande sei, wie bei Hernien, so auch beim Magengeschwür die Radikalkur auszuführen.

Indikationen zum chirurgischen Eingriff sind nach seiner Meinung:

1. Die aus der Persistenz der Symptome oder der Recidive sich ergebende Unwirksamkeit der rationell durchgeführten inneren Behandlung.

2. Der Schmerz und das Erbrechen, wenn sie einen hohen Grad erreichen.

3. Häufig wiederholendes Blutbrechen.
4. Abmagerung und Kachexie.
5. Die Gastrektasie.
6. Die Perigastritis adhaesiva, besonders der vorderen Wandung.
7. Das Vorhandensein einer mit dem Magen in Beziehung stehenden Anschwellung in der Magengegend.
8. Die dürftigen sozialen Verhältnisse des Patienten.

Nach Erörterung des relativen Werthes, den die für das Magengeschwür vorgeschlagenen Operationen (Resektion, Pyloroplastik, Gastroenterostomie) haben, spricht er sich zu Gunsten der Gastroenterostomie aus. Dieselbe lasse sich bei allen Fällen anwenden, welches auch der Sitz und die Zahl der Geschwüre sein mag, verschaffe dem Magen die zu seiner Heilung nöthige Ruhe, helfe der Pyloruskontraktur und den übermässigen Kontraktionen des Magens ab, bewirke eine Abnahme in der Stauung des Mageninhalts und Aufhören der Hyperchlorhydrie.

Ihre Wirksamkeit ist sicherlich unbestreitbar, obgleich wir nicht wissen, in welcher Weise sie wirkt und uns noch pathologisch-anatomische Untersuchungen über das Verhalten des Geschwürs nach der Operation fehlen, wie wir denn auch vom klinischen Gesichtspunkt noch nichts über das fernere Resultat wissen.

In 50 von Tricomi gesammelten Fällen war die Mortalität, in Folge der Operation 10%, oder nach Abzug von 2 Todesfälle, die eigentlich nicht der Operation zuzuschreiben sind, von 6%.

Bei seinen 21 wegen Magengeschwüre ausgeführten Gastroenterostomien hatte er 19 operative und funktionelle Heilungen, 1 operative Heilung und 1 Todesfall wegen Peritonitis.

In dem Falle von operativer Heilung musste er nach 17 Tagen wegen Darmverstopfung mit Ausdehnung des oberen Abschnittes der anastomosirten Schlinge wieder eingreifen; er führte eine zweite Gastroenterostomie aus und Patient starb 33 Tage nach der ersten Operation.

In 7 Fällen hatte das Geschwür an der kleinen Kurvatur seinen Sitz, in 6 Fällen an der hinteren Fläche, in 5 am Pylorus und in 3 an der vorderen Wand.

In 8 Fällen wurde die Gastroenterostomie nach der Wölfler'schen Methode vorgenommen; in 4 mit Vernähung und in 4 mit dem Murphyknopf; in 12 Fällen nach der Roux'schen Methode und in 1 Falle nach der v. Hacker'schen Methode mit Murphyknopf.

In 3 Fällen adhärirte der Magen hauptsächlich am Pankreas, in 3 an der Leber und in 2 an der vorderen Bauchwand.

Geschwülste.

1. Tricomi, Adenocarcinoma peduncolato della grande curvatura della stomaco. La Riforma medica 1899. Nr. 235. 236.

Die klinische Beobachtung Tricomi's (1) von einem gestielten Adenocarcinom der grossen Kurvatur des Magens ist insofern interessant, als es wegen fast gänzlichen Fehlens von gastrischen Symptomen schwer war die Diagnose zu stellen und der Tumor sich unter der Form einer gestielten Geschwulst nach der Peritonealhöhle zu entwickelt und zu ganglionären Metastasen von fast reiner adenomatöser Struktur Veranlassung gegeben

hatte. — Tricomi führte eine ausgedehnte ringförmige Magenresektion aus, vernähte den kardialen und den Pylorustheil getrennt von einander und nahm dann die hintere Gastroenterostomie nach der Roux'schen Methode vor. Patientin genas.

XIII.

Die Verletzungen und chirurgischen Krankheiten des Darmes.

Allgemeines, Technik.

1. De Gaetano, Ricerche sperimentali sulla esposizione delle anse intestinali all' aria e ad altri stimoli. XIV Congr. d. soc. ital. di Chirurgia 1899.
2. Lombardo, Ricerche sperimentali intorno ad uno speciale enterostato. La Riforma medica 1899. Nr. 253.

De Gaetano (1) hat durch seine Experimente feststellen wollen: 1. wie sich die Experimentthiere verhalten, wenn ihre Darmschlingen, bei verschiedener Temperatur und verschiedenem hygroskopischem Zustande des Ambients, mehr oder weniger lange Zeit der Luft ausgesetzt werden; 2. welche Veränderungen der Blutdruck erfährt, wenn die Darmschlingen einfach der Luft, und wenn sie energischeren Reizungen, wie manuellen Misshandlungen und dem elektrischen Strome ausgesetzt werden.

Aus seinen Experimenten zieht er den Schluss, dass bei direkter Einwirkung der Luft und anderer Reize auf die Darmschlingen zunächst die Folgen auf die Herzfunktion zu fürchten seien, zumal wenn in der Chlornarkose operirt wird; in zweiter Zeit von aussen und von innen stattfindende Infektionen des Verdauungskanals, und in noch fernerer Zeit schwere Kanalisationsstörungen, in Folge der Bildung von Peritonealadhärenzen zwischen den verschiedenen exponirten Darmschlingen, mit nachfolgender Gewichtsabnahme, Kachexie und schliesslichem Tode des Thieres.

Lombardo (2) hat Experimente an Hunden ausgeführt, um zu sehen, ob die Darmwandungen, nach Anwendung gewöhnlicher Haarnadeln zum zeitweiligen Verschluss des Darmkanals, zwecks Sicherung des Operationsfeldes gegen etwaiges Austreten des Darminhaltes, Veränderungen aufweisen, und welche. — Auf Grund seiner makro- und mikroskopischen Untersuchungen schliesst er, dass die von Roux, Codivilla und Poggi angewendeten, wegen ihrer Einfachheit und Kleinheit äusserst praktischen und ausserdem leicht zu sterilisirenden Pincetten nicht nur einen guten Darmverschluss bewirken, sondern auch die Darmwandungen fast gar nicht verletzen Diese haarnadelähnlichen Pincetten rufen, obgleich sie unbiegsam sind, nur ganz leichte Alterationen in der Darmwandung hervor; denn sie bewirken die Obliteration des Darmlumens nicht durch starken Druck, wie fast alle anderen Enterostate, sondern dadurch, dass sie am Darm Krümmungen bewerkstelligen, bei denen die Wandungen fester aneinander liegen, als dies bei blosser Kompression der Fall ist.

Appendicitis.

1. Ceccherelli, Momento e modalità di operare nell' appendicite. XIV Congr. d. soc. ital. di Chirurgia 1899.

Auf Grund von wiederholten klinischen Beobachtungen kommt Ceccherelli (1) betreffs des bei der Appendicitis zum Eingriff geeigneten Zeitpunkts und betreffs der zu befolgenden Technik zu folgenden Schlüssen:

1. Bei der chirurgischen Behandlung der Appendicitis sei der Appendix abzutragen.

2. Ist die Abtragung ohne allzu schwierige Manöver möglich, so führe man sie aus, sonst sei es besser, sie zu unterlassen.

3. Die Operation muss schnell ausgeführt werden, auch wenn die klinischen Erscheinungen keine sehr ausgeprägten sind.

4. Die auf kaltem Wege ausgeführten Operationen geben gute Resultate, doch dürfe man sich nicht zu sehr für sie begeistern.

5. Bei nach ulcerirter Appendicitis aufgetretener generalisirter Peritonitis sei die Laparotomia mediana vorzunehmen.

6. Der beste Einschnitt sei der am direktesten zum Appendix führende, also der laterale.

Geschwülste.

1. Giordano, Sopra un caso di occlusione intestinale da neoplasma del cieco curato colla ileo-sigmoidostomia ed amputazione secondaria dell' ansa ileocecale. Rivista veneta di scienze mediche 1899. fasc. 1°.

Giordano (1) nahm in einem Falle von Myxosarkom des Blinddarms mit gutem Erfolg eine zweizeitige Operation vor: zuerst stellte er die Anastomose des Krummdarmes mit der S-förmigen Grimmdarmkrümmung her und in einer zweiten Sitzung trug er, nach vorheriger Unterbindung des Dünndarm- und des Blinddarmstumpfes mittelst eines Katgutfadens die Geschwulst ab. Er zog die Anastomose des Krummdarmes mit der S-förmigen Grimmdarmkrümmung vor, weil sich diese Operation leichter ausführen und der Darminhalt dabei schneller entleeren lässt; sonst hält er es bei ulceröser oder polypöser Colitis für besser, den Krummdarm direkt mit dem Mastdarm zu anastomosiren, wie er überhaupt die Entfernung des aufsteigenden und des Quergrimmdarmes für angezeigt hält, wenn die Gallenblase oder die Ureteren an den Grimmdarm geheftet werden sollen.

Darmverschluss.

1. Bentivegna, Le alterazioni degli elementi nervosi nelle occlusioni sperimentali dell' intestino. La Riforma medica 1899. Nr. 276. 277.
2. Garbarini, Dell' assorbimento intestinale nell' ileo. La Clinica chirurgica 1899. Nr. 10.
3. Giordano, Il trattamento dell' intestino gangrenato mercè l' invaginamento dell' ansa necrotica. Gazzetta internazionale di medicina pratica 1899.

Bentivegna (1) hat einige Experimente ausgeführt, um die durch Intoxikation nach Darmverschluss hervorgerufenen Veränderungen der Nervenzellen zu studiren und zu diesem Zwecke, durch Unterbindung des Darms auf verschiedener Höhe, einen bald vollständigen, bald unvollständigen Verschluss desselben hergestellt.

Während bei akut auftretendem Darmverschluss die Hauptveränderung der Nervenzellen durch die Chromatolyse dargestellt ist, ohne dass im achromatischen Theile und im Kern schwere Veränderungen angetroffen werden, bestehen im Verlaufe der langsamen Autointoxikationen, ausser der Chromatolyse, auch mehr oder weniger schwere Veränderungen in der Form, Grösse, in der Grundsubstanz, im Kerne und im achromatischen Theile der Zellen.

Die Nervenstörungen, die im klinischen Bilde des Darmverschlusses vorherrschen und die als Reflexerscheinungen gedeutet wurden, hängen, wie die Experimente darthun, zum grössten Theile von durch die Autointoxikation bedingten materiellen Läsionen der Nervenzellen ab.

Garbarini (2) hat eine Reihe von experimentellen Untersuchungen ausgeführt, um das Resorptionsvermögen des durch Gase stark ausgedehnten Darmes zu prüfen. Er konnte konstatiren, dass das Resorptionsvermögen einer Dünndarmschlinge, die durch die Wirkung gewisser, in dieselbe eingeführter, chemischer Substanzen (Krotonöl), oder durch nicht zu lange dauernde Occlusion nicht übermässig gereizt wird, grösser ist, als das Resorptionsvermögen einer normalen Schlinge.

Eine gewisse Menge der injizirten Substanz verschwinde schneller in einer durch Luft stark ausgedehnten, als in einer leeren Darmschlinge, mag dieselbe normal oder verändert sein; während sie viel langsamer verschwinde, wenn die Veränderungen der Schlinge sehr schwere sind.

Für die Praxis lässt sich aus diesen Experimenten folgern, dass gewisse reizende Substanzen bei der Therapie des Krummdarms schädlich wirken, dass ein frühzeitiger Eingriff geboten ist, weil die toxischen Substanzen in den ersten Tagen nach Beginn der Occlusion viel schneller in's Blut treten, dass das Kocher'sche Verfahren, nach welchem bei Operationen am Krummdarm nicht nur das Hinderniss zu beseitigen, sondern auch der Darminhalt zu entleeren ist, ein rationelles genannt werden kann.

Im ersten Theile seiner Arbeit beschäftigt sich Giordano (3) mit dem Verhalten des invaginirten gesunden Darmes. Aus seinen an Kaninchen ausgeführten Experimenten geht hervor, dass durch die Invagination des Darmes keine schweren Verstopfungserscheinungen hervorgerufen werden und dass der bis zu 10 cm eingestülpte gesunde Darm in seiner ganzen Ausdehnung fast immer vital bleibt, wenn er auch tiefe Veränderungen erfährt.

Diesen Veränderungen müssen die Strecken gesunden Darmes unterworfen sein, die, nach der Guinard'schen Methode, ausser der nekrotischen Schlinge invaginirt werden. Es ist ferner möglich, dass die durch Einschnürung schon veränderte Darmschlinge, wenn sie auch nach ihrer Freimachung wieder in den normalen Zustand zurückzukehren vermag, nach Invagination leichter der Nekrose verfalle, die deren spontane Abstossung begünstigen wird, weil sich den präexistirenden Veränderungen die durch die Invagination hervorgerufenen hinzugesellen.

XIV.

Die Verletzungen und chirurgischen Krankheiten des Rektums.

1. Ghedini, Rettopessia laterale nel prolasso totale del retto. XIV Congr. d. soc. ital. di Chirurgia 1899.

Nach einer eingehenden Besprechung der Methoden, die ersonnen worden sind, um der Unzulänglichkeit der Stützpunkte des Rektum im Becken abzuhelfen, theilt Ghedini (1) ein in einem schweren Falle von ihm mit Erfolg angewendetes Verfahren mit. Dasselbe besteht darin, dass man die Stützpunkte an den Seitenflächen des Rektum anbringt und dieses an die unteren Ränder der grossen Ligamenta sacro-ischiatica fixirt.

XV.

Die Hernien.

Allgemeines.

1. Antonelli, La tubercolosi erniaria. Rivista veneta di scienze mediche. Vol. XXX. fasc. 4—5.

2. Tansini, La sutura perduta con filo d' oro nell' operazione radicale dell' ernia. La Riforma medica 1899. Nr. 195.

Antonelli (1) hat 80 Fälle von Hernien-Tuberkulose zusammengestellt, von denen viele noch gar nicht veröffentlicht und einige von ihm selbst beobachtet wurden. Auf Grund eines eingehenden Studiums derselben entwirft er ein vollständiges klinisches und pathologisch-anatomisches Bild dieser Krankheit.

Verf. verräth eine eingehende Kenntniss der betreffenden Litteratur und seine Arbeit verdient gelesen zu werden.

Um den Uebelstand der Eiterung und der Ausstossung der Seidenfäden zu vermeiden, hat Tansini (2) versucht an Stelle der Seidenfäden Goldfäden zu verwenden, die fein, haltbar und biegsam sind und ohne Uebelstand an Ort und Stelle gelassen werden können. — Zu tiefgreifenden Nähten verwendete er einen dickeren Faden als zu oberflächlichen; er legte nur Knopfnähte an und drehte die Enden des Fadens mit den Händen zusammen, welches Verfahren nach ihm dem gewöhnlich befolgten vorzuziehen sei. — Diese seine Versuche nahm er bis jetzt in 10 Fällen vor und hatte stets die besten Resultate.

Inguinalhernien.

1. Filippini, Contributo di 420 operazioni di cura radicale dell' ernia inguinale. Brescia 1899.
2. Galeazzi, I resultati definitivi nella cura operativa dell' ernia inguinale. La Clinica chirurgia 1899. Nr. 6.

Filippini (1) liefert einen Beitrag von 420 bei Inguinalhernien ausgeführten Radikaloperationen zu der genialen Bassini'schen Methode. Von diesen heilten 414 Fälle (98,57 %) per primam intentionem, Recidive erfolgten nur in 3,92 % der Fälle.

Galeazzi (2) hatte sich vorgenommen, die Frage von den endgültigen Resultaten der am Menschen ausgeführten Radikaloperationen des Leistenbruchs zu lösen, und um ein vollständiges Studium der Recidive und ihrer Ursachen auszuführen, dehnte er seine langen und mühevollen Untersuchungen auf alle in der Turiner chirurgischen Klinik (Prof. Carle) von 1889—1899 ausgeführten Radikaloperationen von freiem Leistenbruch aus. Die Zahl derselben beläuft sich auf 1400, wovon 1120 nach der Bassini'schen und 280 nach der (zum dritten Male modifizirten) Kocher'schen Methode ausgeführt wurden. Auf 1400 Operationen kamen nur zwei Todesfälle: in dem einen Falle erfolgte der Tod am siebten Tage wegen Pleuropneumonitis, in dem anderen einen Monat nach der Operation wegen Pelvinephritis.

Da er die Operirten in kürzeren Zeitspannen wiedersah, konnte er eine grosse Anzahl Recidive bei ihrem Beginn untersuchen und ist so zur Ueberzeugung gekommen, dass sich nach zwei Jahren das endgültige Resultat angeben lasse.

Auf 1065 Operirte konnte er nach Verlauf von wenigstens zwei Jahren von 840 Notizen erhalten; von diesen heilten definitiv 792 (94,29 %), während bei 48 (5,71 %) Recidiv auftrat.

Das Studium der Recidive wurde mittelst methodischer Untersuchung aller Faktoren, die einen Einfluss auf deren Entstehung ausüben können, ausgeführt. Seine Schlüsse lassen sich wie folgt zusammenfassen:

1. Alter und Beruf der Operirten. Die grösste Anzahl der Recidive (7,35 %) wurde bei 20—40 jährigen Individuen konstatirt; am frühzeitigsten trat das Recidiv bei Individuen auf, die schwere körperliche Arbeiten verrichteten und gleich nach der Operation ihre Arbeit wieder aufnehmen mussten.

2. Zustand der Bauchwand. Das Recidiv tritt häufiger und frühzeitiger auf, wenn die Bauchwand sehr fettreich oder deren Muskulatur keine sehr kräftige ist und die Aponeurosen wenig resistent sind.

3. Die Vielfältigkeit der Hernien. An 124 Individuen, die an bilateralen Leistenbruch litten oder bei denen noch andere Hernien bestanden, wurden 192 Operationen nach der Bassini'schen Methode ausgeführt, davon recidivirten 15 (7,8 %) in die mittlere übersteigender Proportion.

4. Die Varietät der Hernien. Verf. beschäftigt sich vor Allem mit den kongenitalen Hernien, bespricht deren verschiedene im vaginoperitonealen Kanal beobachteten Anomalien, sowie die verschiedenen Grade der Hemmung in der Auswanderung des Hoden und geht dann zu den Prozentsätzen der Recidive über, die bei den direkten Hernien, den irreponiblen Hernien, den Cöcalhernien und jenen des Colon, den Harnblasenbrüchen, den wegen recidivirter Hernien ausgeführten Operationen stattfanden, und bei allen diesen Varietäten giebt er eine eingehende Beschreibung der befolgten Technik und fasst die endgültigen Resultate zusammen.

5. Voluminöse Hernien. Er konstatirt eine grössere Häufigkeit der Recidive bei sehr voluminösen Hernien (8,3 %) und beschreibt die von Carle, bei Operationen solcher, an der Bassini'schen Methode vorgenommene Modifikation.

6. Der Wundverlauf ist ein Faktor, dem Verf. sehr grosse Bedeutung beilegt und mit dem er sich eingehend beschäftigt. Der Prozentsatz der Eiterungen ist in seiner Statistik 9,14 % und auf 128 Heilungen per secundam intentionem

von 102 nach Bassini Operirten, hatten Recidiv 9 = 8,72 %
„ 24 nach Kocher „ „ „ 1 = 7,6 %.

7. Bezüglich der Operationsmethode geht aus seiner Statistik hervor, dass die Bassini'sche der Kocher'schen überlegen ist (Recidive nach Anwendung der Bassini'schen Methode 0,95 %, nach Anwendung der Kocher'schen 5,02 %.

Die Arbeit schliesst mit einer Zusammenstellung der hauptsächlichsten veröffentlichten Statistiken, aus welcher hervorgeht, dass alle Chirurgen, nicht nur in Italien, sondern auch im Auslande, die sich der allgemeinen Bassini-schen Methode bedienten, die besten Resultate erhielten.

Cruralhernien.

1. Stecchi, Nuovo metodo di cura radicale dell' ernia crurale della donna. Il Policlinico 1899. VI—C. fasc. 4°.

Umbilikalhernien.

2. *Scatolari, Nuovo metodo per la cura dell' ernia ombellicale. Jesi 1899.

Stecchi (1) empfiehlt zur Radikalheilung der Cruralhernien bei der Frau das Ligamentum rotundum zur Verstopfung des Schenkelringes zu verwenden. Er wandelt die Cruralhernie in Inguinalhernie um und lässt dann das Ligamentum rotundum durch den Schenkelkanal hindurchgehen,

worauf er dessen mittleren Theil mittelst einiger Knopfnähte mit den Rändern des Schenkelringes vernäht.

Seltene Hernien.

1. Boari, Ernia dell' uretere destro nel canale inguinale. Supplemento al Policlinico 1899 Nr. 37.
2. Bonomo, Sull' ernia epigastrica e sulla sua cura radicale. XIV Congr. d. soc. ital. di Chirurgia 1899.
3. Ceccherelli, Cura radicale delle ernie complicate da ectopia testicolare. XIV Congr. d. soc. ital. di Chirurgia 1899.
4. Durante, Sopra le ernie vescicali. Atti della R. Accademia Medica di Roma 1899.
5. Odisio, Due casi d' ernia della tromba uterina. La Clinica chirurgica 1899. Nr. 12.

Boari (1) theilt die klinische Geschichte eines Falles mit, in welchem sich ausser dem Peritonealsack auch eine Portion der Harnblase mit einem Abschnitt des rechten Harnleiters im Leistenkanal fand und der Harnleiterabschnitt bei Beginn der Operation für den Samenleiter gehalten wurde. Es gelang ihm, den Sack von der Blase, welcher er anheftete, zu isoliren und diese mit dem Harnleiter zu versenken. — Als seinem Falle ähnlich erwähnt Verf. nur einen von Reichel in Würzburg beobachteten (einen ähnlichen Fall theilt auch Galeazzi auf pag. 19 seiner Arbeit über die definitiven Resultate bei der operativen Behandlung der Leistenhernie mit. S. Nr. 2 im Kapitel der Inguinalhernien dieses Jahresber. Ref.). Das funktionelle Resultat war ohne Störungen, obgleich der Harnleiter 10—12 cm weit isolirt worden war und dies dürfte die Anschauung bestätigen, dass der Harnleiter eine eigene Blutcirkulation besitze, die von der der Gewebe, denen er anhaftet, unabhängig ist.

Bei mit Hodenektopie komplizirten Inguinalhernien hält Ceccherelli (3) das Entfernen des Hoden aus dem Leistenkanal für unerlässlich; sodann sei, wenn möglich, die Orchidopexie vorzunehmen und der Hode in die Bauchhöhle zurückzudrängen; die Kastration sei nur in Fällen anzuwenden, in denen andere Hodenläsionen bestehen.

Bonomo (2) hat die Symptomatologie der Hernia epigastrica studirt und ist zur Ueberzeugung gelangt, dass die sie begleitenden Nervenstörungen oft von den Zerrungen abhängen, die der Magen, besonders wenn er angefüllt ist, von Seiten der kurzen Epiploon-Adhärenzen erfährt, die seine grosse Kurvatur an die Wandungen des Peritonealdivertikels fixiren. Er glaubt, dass sie die Hauptursache der oft anhaltenden und schweren Gastralgien, der Krämpfe, der nervösen Dyspepsien und des nach dem Essen auftretenden Erbrechens seien. Ohne auszuschliessen, dass in dem konstanten Lipocele, der den Sack umhüllt, den letzten Interkostalnerven angehörige Nervenfädchen enthalten sein können, kann er doch deren Kompression durch den fibrösen Ring hindurch, nicht wie Gassenbauer annimmt, die Neuralgieerscheinungen beimessen, die sich mit grösserer Intensität und mit der ganzen Symptomatologie einer Organerkrankung am Magen entfalten. Er nimmt vielmehr an, dass die von den Epiploonadhärenzen auf den Magen ausgeübten direkten oder indirekten Zerrungen die an diesem befindlichen Endigungen des Vagus reizen und Reflex- oder Inhibitionserscheinungen hervorrufen. Wenn er bei Hunden das Epiploon, in kurzer Entfernung von der grossen Kurvatur, mit einem Klemmer quetschte, oder es zerriss, oder kauterisirte, beobachtete er eine Pulsverlangsamung der Kranzgefässe, und diese

Erscheinung schien ihm um so deutlicher aufzutreten, je näher der Epiploon-insertion am Magen er den Reiz ausübte.

Aus diesen Experimenten schliesst er, dass ausser den Zerrungen auch die Kompression der Epiploonadhärenzen durch einen schmalen Riss in der Linea alba hindurch als Ursache der Reflexreizungen auf die Mageninnervation mitwirken könne.

Bei einem von ihm Operirten konnte er die experimentellen Daten kontrolliren: die von Erbrechen gefolgten Gastralgien und heftigen Krämpfe, die Patient stets wenige Minuten nach dem Essen ausstand, hörten gleich nach der Radikalheilung einer von ihm aufgewiesenen Hernia epigastrica auf, bei welcher eine die grosse Magenkurvatur an den Grund des Sackes fixirende kurze Epiploonadhärenz angetroffen wurde. Verf. meint, dass die Beweglichkeit des präperitonealen Fettkissens der Hauptfaktor bei der durch die Risse in der Linea alba hindurch stattfindenden Bildung der Peritonealdivertikel sei.

Um den Sack zu unterdrücken, theilt er ihn in zwei Lappen, kehrt ihn nach aussen, indem er das angrenzende Peritoneum herauszieht und vereinigt die Serosaflächen nach der Durante'schen Methode. Zur Verstärkung der Linea alba hat er eine neue Verschlussmethode erprobt. Er befreit die beiden Mm. recti 8—10 cm weit in der Längs- und 3—4 cm weit in der Querrichtung von der tiefen fibrösen Scheide, sodass sie übereinander gelegt werden können und vereinigt sie dann mittelst $1^1/_2$—2 cm von einander abstehender V-förmiger Schlingen von starkem Seidenfaden, die er durch Vernähung des freien Randes des zu oberst gelegenen Muskels mit der vorderen Fläche des anderen verstärkt.

Dieses Verfahren, das eine sehr resistente Barrière gegen jedes Recidiv schafft, lässt sich bei Radikalbehandlung der Nabelhernie, des Bauchbruchs und der totalen Enteroptosis anwenden.

Durante (4) hatte Gelegenheit einen seltenen Fall von bilateralem Harnblasenbruch zu beobachten; er erörtert den Entstehungsmechanismus dieser Hernie und stellt die Hypothese auf, dass bei derselben eine besondere Prädisposition bei der Blase der betreffenden Individuen angenommen werden müsse, eine Prädisposition, welche entweder in partieller Schwäche der Blasenwandungen oder im Vorhandensein einiger angeborener Divertikel bestehe.

Odisio (5) berichtet über zwei Fälle von Muttertrompetenbruch; in einem handelte es sich um eine 55jährige Frau, die zweimal Symptome von Einklemmung aufgewiesen hatte; im anderen um ein 6jähriges Kind mit angeborenem Muttertrompetenbruch und Hydrocele des Nuck'schen Kanals. Die Operation, die ein gutes Resultat hatte, bestand in Isolirung des Eileiters und dessen Reposition in die Höhle.

XVI.

Verletzungen und chirurgische Krankheiten der Leber und Gallenblase.

Allgemeines.

1. Alessandri, Sulla chirurgia delle vie biliari. Il Policlinico 1899. VI—C. fasc. 2. 3. 5. 6. 7.
2. Barbacci, Sulle alterazioni degli elementi nervosi nello stato di colemia permanente per occlusione del coledoco. Atti della R. Accademia dei fisiocritici di Siena 1899. Nr. 1.
3. Dalla Rosa, Sulla esistenza di una porzione sopraduodenale del coledoco. Rivista veneta di scienze mediche. Vol. XXXI. fasc. 8°.

Alessandri (1) veröffentlicht eine interessante Monographie über die Chirurgie der Gallenwege. Zunächst beschäftigt er sich eingehend mit der Pathologie der Choledochusverstopfung, wobei er sich über die Aetiologie, die pathologische Anatomie, die Symptomatologie und Diagnose dieser Affektion verbreitet. Sodann theilt er die klinische Geschichte von 5 in Durante's Klinik operirten Patienten mit, die wir hier kurz wiedergeben:

1. Fall. 42jährige Frau. Verstopfung des Ductus choledochus wahrscheinlich durch eine Narbe, mit Hydrops der Gallenblasse. — Die Gallenblase wurde mit einer Leerdarmschlinge anastomosirt. Heilung.

2. Fall. 24jährige Frau. Verstopfung des Lebergallenganges durch einen Gallenstein, mit Infektion der Gallenwege. Bei der Operation wurden die Gallengänge von einem fibrösen Narbengewebe eingeklemmt angetroffen, welches das Herausziehen des Steines unmöglich machte. Patientin starb am 2. Tage. — Nekroskopischer Befund: Blutung auf dem Operationsfelde, Verstopfung des Lebergallenganges durch eine Narbe, Infektion der Gallenwege durch den Bac. coli, vorgeschrittene Degeneration des Leberparenchyms.

3. Fall. 33jähriger Mann. Verstopfung des Ductus choledochus durch eine, vermutlich nach Duodenalgeschwür entstandene Narbe. Anastomosirung der Gallenblase mit dem Leerdarm. Heilung. In der Folge Störungen wegen behinderter Darmcirkulation.

4. Fall. 44jährige Frau. Verstopfung der Gallenwege und infektiöse Angiokolitis. — Cholocystostomie. 1 Monat darauf starb Patientin an Erschöpfung.

5. Fall. 34jährige Frau. Pylorusstenose wegen Verwachsung mit der von chronischer Cholecystitis befallenen Gallenblase. Cholecystectomie. Heilung.

Diese Beobachtungen geben ihm Gelegenheit, die verschiedenen zur Behandlung dieser Affektion vorgeschlagenen Operationen und die von den verschiedenen Chirurgen erhaltenen Resultate einer Kritik zu unterziehen. Von den am meisten erörterten Streitfragen beschäftigt ihn namentlich die, welche Methode bei Verstopfung durch Gallensteine die geeignetste sei, ob nämlich die Steine wirklich immer entfernt werden müssen; er schliesst, dass bei Verstopfungen des Ductus choledochus durch Steine die Cholecystenterostomie sich nicht als die geeignetste Operation erweise, während es stets das Ziel des Chirurgen sein muss, die Steine zu entfernen.

Nachdem er festgestellt hat, dass die Choledochotomie die rationellste Operation sei, erörtert er eingehend die Einzelheiten der Technik sowohl der direkt am supraduodenalen Abschnitt des Ductus ausgeführten Operation als der transduodenalen.

In Fällen, in denen die Entfernung des Steines nicht möglich ist, empfiehlt er die systematische Anwendung der Choledochoduodenal-Anastomose, von welcher bisher nur ausnahmsweise in wenigen Fällen Gebrauch gemacht wurde und die nach ihm der Cholecystenterostomie durchaus vorzuziehen sei. Alessandri probirte diese Operation an Thieren; aber die Versuche, den Gallengang so mit dem Darm zu verbinden, dass die anatomischen Verhältnisse der Ausmündung zu Stande kämen oder ihn doch wenigstens schräg anzuheften, damit er sich leichter schliessen könne, wenn keine Galle abfloss, misslangen fast immer. Dagegen gelang es ihm am Leichnam die Anastomose leicht und schnell auszuführen, indem er einen dem von Boari für die Urethrostomie ersonnenen ziemlich ähnlichen Knopf anwendete.

Alessandri lässt sodann einige Betrachtungen folgen über die Chirurgie des Lebergallenganges, über die nach Operationen bei Cholämischen oft stattfindenden Blutungen und über die Erscheinungen von Pylorusstenose, die häufig die Folge von um die Gallengänge herum auftretender diffuser Cholecystitis und Phlogose sind.

Die Arbeit Alessandri's ist nicht nur ein wertvoller experimenteller Beitrag zur Kenntnis der pathologisch-anatomischen Läsionen der Leber bei Verstopfung des Ductus choledochus und zur Operationstechnik der Choledocho-Duodenostomie, sondern bezeugt auch, dass Verfasser auf diesem Gebiete gut bewandert ist und die einschlägige Litteratur sehr genau kennt, weshalb sie gelesen zu werden verdient.

Barbacci (2) unterband bei Kaninchen den Ductus choledochus und studirte, nach der Nissl'schen und Golgi'schen Methode, die in den Nervenelementen danach auftretenden histologischen Veränderungen. Er kam zu dem Schlusse, dass bei diesen Thieren die chronische und anhaltende Cholämie sehr tiefe Veränderungen in den Nervenzellen der Cerebrospinalachse hervorufe, die in den verschiedenen Segmenten von verschiedener Intensität sind: bei den Zellen des Grosshirns seien sie von geringem Belang, schwerer dagegen bei den Purkinje'schen Zellen des Kleinhirns, am tiefsten aber bei den Zellen der grauen Substanz des Rückenmarkes und bei den Elementen der Intervertebralganglien.

Dalla Rosa (3) hat Untersuchungen über die Anatomie des Ductus choledochus ausgeführt, wobei er sich auch von dem Vorhandensein eines supraduodenalen Abschnittes desselben überzeugen wollte. Er gelangte zu den gleichen Schlüssen wie Quenu, Michaux und Vautrix, die jedoch mit denen Wiart's in Widerspruch stehen.

Bei den meisten Individuen (92%) besteht ein, in der Länge zwischen 12 und 35 mm schwankender, supraduodenaler Abschnitt des Ductus choledochus.

Der Lebergallen- und der Gallenblasengang können zwar in der Dicke des Ligamentum hepatico-duodenalis nahe bei einander verlaufen, aber nicht so nahe, dass sie sich nicht trennen liessen; die Stelle, wo sie anscheinend in einander übergehen, entspricht der Stelle ihrer wirklichen Vereinigung.

Verletzungen der Leber und Gallenwege.

1. *Fiore e Giancola, Ricerche sperimentali sull' azione del vapore acqueo sotto pressione per frenare l' emorragia del fegato. Supplemento al Policlinico 1899. Nr. 3.

Echinococcus der Leber.

2. Tricomi, La cura rapida delle cisti da echinococco del fegato. La Clinica chirurgica 1899. Nr. 10.

Tricomi (2) behandelt die Geschichte der mit oder ohne Leberresektion ausgeführten totalen Abtragung der Echinokokkencysten. Die schon veröffentlichten Fälle belaufen sich auf 32, mit nur einem Todesfall. Er bespricht das Verfahren, das von dem Chirurgen bei Abtragung der Cyste — je nachdem diese ihren Sitz an der vorderen unteren oder der vorderen oberen Fläche hatte — befolgte Verfahren, die Art und Weise der Behandlung der nach Abtragung zurückgebliebenen Substanzverluste der Leber und die Fälle, in denen eine ausgedehnte Leberresektion vorgenommen wurde.

Er selbst hat in 2 Fällen die Echinokokkencyste enukleirt: in einem Falle hatte die Cyste Mannskopfgrösse und hatte sich auf der konkaven Fläche des linken Leberlappens entwickelt; sie wurde durch Resektion des Lebergewebes, das sie zum Theil bedeckte, abgetragen, mit nachfolgender Vernähung der blutenden Leberflächen; im zweiten Falle nahm er die Exstirpation einer auf der konkaven Leberfläche entstandenen Cyste vor und gleichzeitig die Splenektomie, wegen Echinokokkencyste der Milz. In beiden Fällen trat Heilung ein.

Leberabscesse.

1. Dalla Rosa, Ascesso epatico. Rivista veneta di scienze mediche 1899. fasc. X.
2. De Vecchi, Sulla patogenesi della epatite suppurativa. La Riforma medica 1899. Nr. 66. 67.
3. Giordano, Contributo alla conoscenza ed alla cura dell' ascesso epatico. Rivista medica della R. Marina 1899. Nr. 1.

Dalla Rosa (1) berichtet eingehend über 39 chirurgisch behandelte Fälle von Leberabscess. Bei 33 von den 39 Patienten bestanden vorher Magendarmstörungen, und als die bedeutendsten Symptome führt er Zunahme der Area hepatica, Fieber, Pleuritis und Schmerzen an der Schulter an. In keinem Falle bestand Ikterus. Das Fieber war von unregelmässigem, intermittirendem Typus. Heilung trat in 51% der Fälle ein.

De Vecchi (2) veröffentlicht die Resultate einer ersten Reihe von Experimenten, die er unternahm, um festzustellen, inwiefern die von Gilbert und anderen Pathologen aufgestellte Hypothese, dass der Leberabscess die indirekte Folge einer Gallenstauung sein könne, begründet sei. Zu seinen Experimenten wählte er den Bac. coli, den er nach einer künstlich hervorgerufenen Gallenstauung entweder in den Ductus choledochus oder in die Pfortader einführte. — Er konstatirte, dass die Gallenstauung das Wachsthum des Bac. coli im Innern der Leber begünstigt und beschleunigt, und in der That wiesen die Thiere, bei denen die Gallenstauung der Einführung des Mikroorganismus kurze Zeit vorausging, schwerere Läsionen auf als jene, bei denen sie gleichzeitig mit der Infektion hervorgerufen wurde. Diese Läsionen bestehen in von Kleinzelleninfiltrationen begleiteten Regressiverscheinungen der Ernährung. Es ist somit nachgewiesen, dass die Mikroorganismen, wenn Gallenstauung besteht, nicht die Gallenwege hinaufzusteigen brauchen, sondern beim Eindringen durch die Wurzeln der Pfortader günstige Bedingungen zu ihrer Entwickelung vorfinden. — Aus der so injizirten Leber erhielt Verfasser verschieden lange Zeit nach der Einführung, selbst mehrere Stunden nach dem Tode Kulturen, was nach ihm die zur Erklärung der Sterilität einiger Leberabscesse aufgestellte Theorie von der bakterienschädigenden Wirkung der Leberzelle unhaltbar mache und vielmehr annehmen lasse, dass der regelmässige Abfluss der Galle ein wirksames Mittel zur Ausscheidung der vom Darm aus in's Innere der Leber gelangten Bakterien bilde, wobei er jedoch zugiebt, dass die Verstopfung der Gallenwege nicht nur die Ausscheidung des Krankheitserregers verhindere, sondern auch Verhältnisse in der Leber schaffe, in Folge deren die Leberzelle ihr natürliches Schutzvermögen einbüsst.

Im Anschluss an seine erste Publikation über Leberabscesse, in welcher er über 17 operirte Fälle mit nur 7 Heilungen berichtete, theilt Giordano (3) in dieser Arbeit weitere 13 Fälle von Leberabscessen mit 9 Heilungen und 4 Todesfällen mit.

In fast allen seinen Fällen war die Aetiologie an Darmstörungen, ohne schwere Dysenterieformen, gebunden. Die Symptome waren nicht immer die klassischen; Ikterus, Gallbrechen, Schmerz an der rechten Schulter traten nur selten auf oder waren ganz geringfügig. Als die häufigsten Symptome erkannte er:

1. Leichten und beschränkten Pleurafremitus an der hinteren rechten Basis des Thorax;

2. Vergrösserung des Gebietes der Leberdämpfung, vor allem aber eine durch das Auge und den Tastsinn erkennbare Erweiterung der Zwischenrippenräume, die auch mehr ausgefüllt sind und bei der Perkussion einen dumpferen, volleren Schall als gewöhnlich geben.

Diesen Symptomen gesellt sich der Schmerz hinzu, der zeitweilig aufhören kann, aber in manchen Augenblicken plötzlich stark und stechend auftritt und oft durch Drücken mit den Fingern hervorgerufen werden kann. Die Stelle, an welcher der hervorgerufene Schmerz am stärksten ist, entspricht nicht immer derjenigen des spontan auftretenden Schmerzes. Dringt man dann mit dem Finger senkrecht in den Zwischenrippenraum ein, so entsteht ein sehr heftiger Schmerz.

Dem Fieber geht meistens ein Kältegefühl voraus; das Fieber kann anhalten oder auch ganz fehlen.

Verfasser hält nicht viel von den Explorativpunkturen, die er stets unterlässt; er macht immer einen Einschnitt und zwar parallel dem Rippenrande, zwischen der Semiclavicular- und der mittleren Axillarlinie. Nach Eröffnung des Peritoneum fliesst in den etwas vorgeschrittenen Fällen oft leicht ikterisch gefärbtes Serum heraus. Mit einem durch den Einschnitt eingeführten Finger explorirt er die Leberoberfläche, um festzustellen, ob Unregelmässigkeiten oder anormale Verwachsungen bestehen; die wichtigsten Kriterien leitet er jedoch aus der Palpation ab. Ist das Parenchym bis gegen die Oberfläche zerstört worden, so erscheint die Leber an jener Stelle weicher, nachgiebiger, fluktuirend, bei rechtzeitigem Eingriff jedoch ist der Befund ein ganz entgegengesetzter: im Beginn der eiterigen Leberentzündung weist die Leber an der betreffenden Stelle grössere Resistenz auf und diese fühlt sich wie ein harter, tiefgehender, im Parenchym des Organs verborgener Tumor an.

Nach Feststellung des Herdes der Hepatitis legt er diesen frei, indem er einen mit der Basis nach oben gerichteten halbmondförmigen Lappen ausschneidet, der nach oben zurückgeschlagen wird und die Rippensegmente dem in die Weichtheile gemachten Einschnitt entlang mit sich nimmt. Das Peritoneum fixirt er nicht an die Leberserosa, sondern legt zwischen die Wandungen und die Leber Jodoformgaze und verschliesst die Höhle. Er dringt nun an der Stelle, wo die Härte wahrgenommen wird, mit dem Finger in's Leberparenchym ein, und in einigen Fällen musste er dieses zwei Fingerglieder lang einstossen, ehe er auf den Abscess gelangte, wobei er jedoch nie erhebliche Blutung hervorrief. Den in den Abscess gemachten Einschnitt erweitert er, wenn nothwendig, durch Ziehen, trocknet die Abscesshöhle aus und tamponirt sie, worauf er einen absorbirenden Verband anlegt, den er, ohne dass Patient das Bett zu verlassen braucht, täglich 3—4 mal erneuert. Die das Peritoneum schützende Gaze wird erst am 8. oder 10. Tage entfernt, und erst um diese Zeit auch die in die Abscesshöhle eingeführte.

Sobald die Höhle Granulationen aufweist und die Wunde fast geschlossen ist, schlägt er den Lappen zurück und vernäht ihn.

Von den Operirten starb eine Frau, die in äusserst schlechtem Zustande der Operation unterworfen worden war; und bei weiteren drei, spät und in ganz schlechtem Allgemeinzustande operirten Patienten trat der Tod wegen fortschreitendem Marasmus ein, während die Leberaffektion fast gänzlich geheilt war.

Leberabscesse hat Verfasser nie spontan heilen sehen; dagegen konstatirte er in drei Fällen, dass zwischen zwei Hepatitisabscessen Perioden von absolutem Wohlbefinden bestehen können.

Aus dem Eiter der Abscesse wurden in mehreren Fällen Protozoenformen isolirt, die bisweilen in sehr reichlicher Menge vorhanden waren, während im Koth fast keine vorkamen.

Leberresektion und Naht.

1. Tricomi, Esperimenti sull' emostasi del fegato. Cinque epatectomie parziali. Il Policlinico 1899. VI—C. fasc. 9.

Tricomi (1) bietet in seiner Arbeit hochinteressante analytische und synthetische Studien, vom experimentellen und klinischen Gesichtspunkte aus, über die Hämostase der Leber dar. Zunächst fasst er die Resultate der bisher über die Hämostase der Leber bei Wunden und Resektionen ausgeführten experimentellen Untersuchungen kurz zusammen und berichtet dann über seine eigenen Experimente, durch welche er den Werth der Tamponade bei Leberblutungen festzustellen und die zweizeitige Leberresektion zu studiren suchte. Aus den verschiedenen von ihm an Hunden vorgenommenen Experimenten zieht er folgende Schlüsse: Die Tamponade mit Gaze ist bei 4 cm langen und 3 cm tiefen Wunden ein wirksames Blutstillungsmittel. Bei Resektionen mit Abtragung von 30—40 g Leber reicht die Tamponade mit Gaze allein nicht immer zur Blutstillung aus. Durch Tamponade mit Gaze oder dem grossen Netz, wenn diese durch fortlaufende Nähte an den Wund- oder Resektionsrändern befestigt werden, lässt sich die Blutung der Leber gut beherrschen. Bei Leberresektionen sichert die Ligatur der einzelnen Gefässe, wenn gleichzeitig Tamponade mit Gaze oder Epiploon vorgenommen wird, am besten die Blutstillung. Die Kompression der Leberinsel mit den Fingern ist sowohl bei Wunden als bei Resektionen ein ausgezeichnetes Blutstillungsmittel. Durch Kompression des der Schnittfläche angrenzenden Lebergewebes während der Ausführung der Resektion und während Vorkehrungen zur definitiven Blutstillung getroffen werden, lässt sich eine zeitweilige Hämostase erzielen. Die zweizeitige Leberresektion ist das sicherste Verfahren, um eine vollkommene Hämostase zu erhalten. Der von der Wunde oder der Resektion betroffene Leberlappen geht Verwachsungen mit den benachbarten Organen, mit der Bauchwandung, dem grossen Epiploon, dem Magen, dem Darme ein. Bei Wunden füllt sich der Substanzverlust des betreffenden Lappens, nach Entfernung des Tampons, allmählich aus, bis zuletzt nur eine leichte Depression zurückbleibt. Nach Keilresektion gehen die beiden dadurch entstandenen Lappen oft Verwachsungen mit dem Epiploon ein, und an den Stellen, wo solche nicht stattfinden, bedeckt sich die Resektionsfläche mit Serosa. Der Abschnitt vom grossen Epiploon, der zur Tamponade einer Wunde oder eines durch Resektion entstandenen Substanzverlustes verwendet wurde, bildet feste Adhärenzen mit der Schnittfläche. Nach einer zweizeitigen Leberresektion verwächst der zurückgebliebene Abschnitt des Lappens fest mit der Bauchnarbe, und zwar vermittelst eines Bindegewebes, das sich

immer mehr reduzirt, bis es sich zuletzt wie ein Ligament ausnimmt. Der nach einer zweizeitigen Leberresektion zwischen den Rändern der Bauchwunde zurückgebliebene Lebergewebsabschnitt verwandelt sich zuerst in cirrhotische Leber und dann in Bindegewebe. Nach Leberverwundung oder -Resektion findet Mortifikation der an den Rändern gelegenen Elemente und Bildung von Bindegewebe statt, das von dem intra- und perilobulären herkommt, nachher erfolgt Proliferation der präexistirenden Gallengänge und der Leberzellen.

Im klinischen Theile seiner Arbeit prüft Tricomi die verschiedenen hämostatischen Mittel, die nach Leberverwundungen und ein- und zweizeitigen Leberresektionen gegen die Blutungen angewendet werden, auf ihren Werth.

Wunden: Die experimentellen Resultate hinsichtlich der Hämostase bei Wunden lassen sich nicht ohne Weiteres auf den Menschen anwenden, es muss auch der klinischen Erfahrung Rechnung getragen werden, die sich nur auf 49 Fälle beschränkt. Diese lehrt uns, dass die Sterblichkeit bei mit Tamponade behandelten Wunden (19%) geringer ist als bei vernähten (30%); demach dürfte die Tamponade der Vernähung vorzuziehen sein.

Auf Grund der experimentellen Resultate und der klinischen Erfahrungen lässt sich annehmen, dass bei nicht sehr tiefen Wunden die Vernähung vorzuziehen sei, die Tamponade dagegen in Fällen, in denen die Vernähung nicht gelingt, in Fällen von unregelmässiger Wunde, von Verletzung eines grossen Gefässes, von sehr tiefer Wunde, sowie bei Wunden an der konkaven und am hohen Theile der konvexen Oberfläche, bei denen sich die Hämostase durch Vernähung nicht leicht bewerkstelligen lässt.

Die Tamponade hat folgende Vorzüge: sie bringt die Blutung schneller zum Stillstand; in Fällen von sekundärer Blutung lässt sich diese durch sie leichter beherrschen; da um die Gaze herum Verwachsungen mit dem Peritoneum stattfinden, welche die Wunde von der übrigen Peritonealhöhle isoliren, ist in Fällen von Eiterung der Leberwunde die Gefahr einer Infektion des Peritoneum fast gänzlich ausgeschlossen.

Resektionen: Die klinischen Fälle sind wegen der Seltenheit chirurgischer Krankheitsprozesse der Leber und wegen der Operationsgefahren nicht sehr zahlreich. Bei 63 wegen verschiedener Indikationen ausgeführten Resektionen haben die Chirurgen in 36,5% der Fälle die extraperitoneale Behandlung des Stiels angewendet und sich in 23,8% der Fälle der verschiedenen hämostatischen Mittel bedient.

Die Vernähung nahmen sie in 7,8%, die Ligatur der Lebergefässe in 6%, die Behandlung mit dem Thermokauter in 9%, die Tamponade in 7,8%, die zweizeitige partielle Hepatektomie in 7,8% der Fälle vor.

Aus den Berichten über diese Fälle lassen sich einige praktische Schlüsse bezüglich der Hämostase ziehen:

Einzeitige Leberresektion: 1. Mit Versenkung des freien Stumpfes in die Peritonealhöhle. Dieses Verfahren, welches das Ideal sein würde, ist nur in Fällen von gestielten oder kleinen Tumoren möglich. Die Ligatur der einzelnen Gefässe ist allen anderen hämostatischen Mitteln vorzuziehen; ihr kann die intrahepatische Ligatur nach Auvray, welche die beste Methode ist, oder die Vernähung der Resektionsfläche hinzugesellt werden.

2. Mit Tamponade der Resektionsfläche. Diese Tamponade, wenn möglich mit der intrahepatischen Ligatur oder mit der Ligatur der einzelnen Gefässe verbunden, leistet ausgezeichnete Dienste zur Hämostase, hat jedoch den Nachtheil, dass die Heilung nur langsam erfolgt und dass sich eine Gallen-

fistel bilden kann. Andererseits hat sie den Vorzug, dass der Chirurg in Fällen von sekundären Blutungen sogleich eingreifen kann und dass sich die Infektion leichter verhindern lässt.

3. Mit extraperitonealer Behandlung des Stumpfes. Diese Methode hat den Vorzug, dass sich die Operation schnell vollziehen lässt, dass die Blutung sofort und mit Sicherheit gestillt und auch eine eventuelle sekundäre Blutung wahrgenommen und beherrscht werden kann.

Zweizeitige Leberresektion: Diese Methode findet ihre Anwendung in Fällen von Tumoren mit breiter Basis, von reich vaskularisirten Tumoren, bei heruntergekommenen Patienten.

Der zweite Operationsakt kann ohne Narkose ausgeführt werden, da die Leber unempfindlich ist.

Schliesslich theilt Tricomi fünf von ihm selbst ausgeführte Leberresektionen mit, die erwähnenswerth sind:

1. Fall. Syphilom des rechten Leberlappens. Keilresektion, Vernähung des Lebergewebes; am dritten Tage trat der Tod ein.

2. Fall. Adenom des linken Leberlappens. Zweizeitige Resektion des ganzen linken Leberlappens. Um den Lappen aus der Wunde herausziehen zu können, musste der Schwertfortsatz resezirt und ein sechsfingerbreiter Einschnitt in die ganze Dicke des Rectum abdominalis und in das Kranzband gemacht werden. Jenseits der Grenze der Geschwulst wurde eine elastische Binde angelegt, welche allmählich die Nekrose derselben bewirkte. Es handelte sich um ein aus den Gallengängen hervorgegangenes Schlauchadenom, das 230 g wog. Heilung. — Patient starb $3^1/_2$ Jahre nach der Operation an Adenocarcinom der Leber.

3. Fall. 250 g schweres Adenom des rechten Leberlappens. Leberresektion und Abtragung der Geschwulst (Schlauchadenom). Ligatur der einzelnen Gefässe; Vernähung des Lebergewebes; Heilung.

4. Fall. Syphilom der konkaven Fläche des rechten Leberlappens. Leberresektion und Tamponade. Heilung.

5. Fall. Echinokokkencyste an der konkaven Fläche des linken Leberlappens. Leberresektion und Abtragung der Cyste; Vernähung des Lebergewebes; Heilung.

Der Arbeit ist eine reiche bibliographische Zusammenstellung beigegeben.

XVII.

Die Verletzungen und chirurgischen KranKheiten der Milz.

1. Nannotti, Sulla cura della milza malarica colla splenectomia. XIV Congr. d. soc. ital. di Chirurgia 1899.
2. Parlavecchio, Due splenotomie per affezioni rare. XIV Congr. d. soc. ital. di Chirurgia 1899.
3. Parona, Nuovo contributo alla splenopesci. Il Policlinico 1899. VI—C. facs. 5.
4. *Spadaro, Splenectomia per cisti da echinococco con ipertrofia malarica. Il Policlinico 1899. VI—C. fasc. 4°.

Nannotti (1) theilt die Resultate von neun wegen malarischer Splenomegalie ausgeführten Splenektomien mit. Seinen Erfahrungen nach sei die Spenektomie nur in Ausnahmefällen vorzunehmen, in denen der Milztumor von Komplikationen begleitet ist, die nicht gestatten auf die Wirkungen der medizinischen Behandlung zu warten. — Die Splenektomie sei nach ihm bei malarischer Ektopie nicht indizirt.

Parlavecchio (2) berichtet über zwei Fälle von Milzchirurgie wegen seltener Affektionen. In einem Falle handelte es sich um einen nach Typhus entstandenen Abscess, im anderen um in Eiterung übergegangene Echinokokkencyste der Milz. In beiden Fällen nahm er mit Erfolg die einfache Splenektomie vor.

Parona (3) hat in zwei Fällen von malarischer Hypertrophie und Ektopie der Milz die intraperitoneale Splenopexis ausgeführt. Die Vereinigung des Organs mit der Bauchwandung erhielt er dadurch, dass er die Milzkapsel mit den erweitert gelassenen Rändern der Bauchwunde vernähte, sodass die Milz auf ihrer ganzen Länge und auf 2—3 cm Breite entblösst blieb.

Das Resultat war 10—12 Monate nach der Operation ein gutes geblieben und das in situ verbliebene Organ war in beiden Fällen im Volumen reduzirt. Im zweiten Falle bestand jedoch eine Hernie.

XVIII.

Die Verletzuugen und chirurgischen Krankheiten des Pankreas.

Pankreassteine.

1. *Giudice, Nuove osservazioni sulla calcolosi pancreatica. Bollettino della società Lancisiana degli ospedali di Roma 1899. fasc. 2°.
2. Lisanti, Intervento chirurgico in un caso di calcolo del pancreas. La Riforma medica 1899. Nr. 72.

Lisanti (2) theilt eine interessante Beobachtung von Pankreassteinbildung mit. Der 40jährige Patient litt an fortschreitender Abmagerung und remittirenden Koliken, die in der Magengegend lokalisirt waren und nach dem Essen am heftigsten auftraten, begleitet von Erbrechen, Meteorismus und Stuhlverstopfung. — Das plötzliche Auftreten der Symptome sowie die anamnestischen Daten, die auf Darmstörungen hinwiesen, liessen die Wahrscheinlichkeitsdiagnose auf Darminvagination stellen. Bei der Operation wurde das Pankreas, besonders an seinem Kopfe vergrössert angetroffen. Nach einem, zwecks Untersuchung des Wirsung'schen Ganges, in's Duodenum gemachten Einschnitt fand Lisanti einige Centimeter von dessen Einmündung in den Darm entfernt, einen mandelgrossen Stein von granulöser Oberfläche, der hauptsächlich aus kohlen- und schwefelsaurer Kalkerde bestand. Die Darmwunde wurde sorgfältig vernäht und Patient genas.

XIX.

Verletzungen und chirurgische Krankheiten der Niere.

Allgemeines.

1. Alessandri, Sulle conseguenze dell' occlusione dell' arteria renale nell' uomo. Atti della R. Accademia medica di Roma 1899.

Alessandri (1) erinnert an die bei Ligatur der Nierenvene und -Arterie von ihm erhaltenen experimentellen Resultate, aus denen hervorgeht, dass die zu Anfang in der Niere auftretenden schweren Störungen sich allmählich kompensiren, bis schliesslich ein gänzlich oder zum Theil gut erhaltenes und noch funktionirendes Organ übrig bleibt. Er theilt nun einen Fall von thrombotischem Verschluss der Nierenarterie beim Menschen mit, in welchem der mikroskopische Befund die experimentell erhaltenen Resultate

bestätigt, indem neben Schnitten von durch Anämieinfarkt vollständig degenerirter und Schnitten von durch Interstitialcirrhose atrophisch gewordener Nierensubstanz, Strecken vorkommen, die den oberflächlichen Theilen der Rinde und den der Basis der Pyramiden zunächst gelegenen Portionen entsprechen, in denen die Knäuel und gewundenen Harnkanälchen gut erhalten sind und einige Kanälchen deutliche Zeichen von Epithelregeneration aufweisen. Er glaubt sich deshalb berechtigt, die aus den Experimenten an Thieren von ihm gezogenen Schlüsse auf den Menschen anzuwenden und deren hohe Bedeutung für die Pathologie und Chirurgie der Niere hervorzuheben.

Verletzungen.

1. *Giordano, Ferita d' arma da fuoco dell' arteria renale. Nefrectomia. Guarigione. Arte medica 1899. I.

Wanderniere.

2. Catterina, Nuovo metodo di cura per il rene mobile. XIV Congr. d. soc. ital. di Chirurgia 1899.

Hydronephrose.

3. Di Stefano, Le modificazioni anatomiche del rene nell' idronefrosi sperimentale. Il Policlinico 1899. VI—C. fasc. 8.

Chirurgie der Harnleiter.

4. Boari, La uretero-cisto-neostomia ossia l' innesto dell' uretere sulla vescica. Il Policlinico 1899. Vol. VI—C. fasc. 6° e 7°.
5. — La uretero-ureterostomia. La Clinica chirurgica 1899. Nr. 6—7.

Catterina (2) empfiehlt, zur Behandlung der Wanderniere einen nierenförmigen Drahtkäfig herstellen zu lassen, der dann mit seinem oberen Pole an der 12. Rippe zu suspendiren sei.

Die Operation wird durch den gewöhnlichen Lendenschnitt ausgeführt. Nach Eröffnung der Fettkapsel legt man die Niere frei, schliesst sie in den Käfig ein, wobei man besonders darauf achtet, dass er am Hylus kein Hinderniss bereite, suspendirt den Käfig an der 12. Rippe und vernäht den Nierensack, den man an die tiefgelegenen Muskeln und Sehnenhäute fixirt. So erhält man ausser der Suspension auch eine sichere Fixation der Niere, ohne Verletzungen des Parenchyms hervorzurufen. Bei seinen Experimenten konstatirte er, dass der Käfig, wenn er der Niere gut angepasst ist, die Hyluselemente durchaus nicht komprimirt, und Polyurie hat er nie beobachtet.

Di Stefano (3) hat die anatomischen und histologischen Veränderungen studirt, welche das Nierenparenchym nach Ligatur des Harnleiters erfährt, indem er die Hydronephrose in den verschiedenen Stadien ihrer Entwickelung, von ihrem ersten Entstehen bis zur Atrophie des Nierenparenchyms verfolgte. Zu diesem Zwecke unterband er bei Kaninchen auf intraperitonealem Wege einen Harnleiter und nahm dann in verschiedenen Zeitabständen (nach 1—2—4—6—19 Tagen bis 1—4—7 Monaten) die histologische Untersuchung der Niere vor. Die von ihm erhaltenen Resultate lassen sich wie folgt zusammenfassen: 1. Zur Hervorrufung der Hydronephrose genügt es, die Funktion des Harnleiters plötzlich aufzuheben und ist es nicht nothwendig, wie Manche meinen, dass die Stase langsam entstehe; 2. der hydronephrotische Sack nimmt durch allmählichen Zerfall und Schwund des funktionirenden Nierentheils und in Folge Bestehenbleibens und Verdichtung des präexistirenden Bindegewebes zu; 3. der Zerfall des Nierenparenchyms erfolgt zuerst

durch jene Gesammtheit von Degenerations- und Exsudationsprozessen, die man unter der Benennung Nephritis parenchymatosa acuta zusammenfasst und in den weiteren Stadien durch einen allmählich fortschreitenden Atrophieprozess; 4. in keinem Falle lässt sich eine Bindegewebsneubildung nachweisen.

Boari (4) stellt in seiner Arbeit die Geschichte der Anheftung der Ureteren an die Blase dar. Nach Feststellung der Indikationen für diese Operation (Fistel am letzten Ureterenabschnitt, Mündungsanomalien, angeborene und erworbene Stenosen, Blasentumoren) prüft er die verschiedenen zur Behandlung der Ureterenfisteln bisher in Anwendung gekommenen Eingriffe auf ihren Werth; es sind dies die Nephrektomie, die vaginalen Plastiken, die Kolpokleisis, die Anheftung des Harnleiters an den Darm, die aseptische Ligatur des Harnleiters und endlich die Anheftung des Harnleiters an die Blase, welche letztere Operation vor allen anderen den Vorzug verdient, insofern als sie keine Störung in der Harnsekretion zur Folge hat und die Patiention nicht, wie die Anheftung an den Darm, den Gefahren der Infektion und der Verengerung aussetzt. — Boari hat bei dieser Operation seinen Anastomosenknopf angewendet, den er früher schon bei der Anheftung an den Darm angewendet hatte (Jahresber. f. Chirurgie 1896, III. Theil pag. 402) und das von ihm bei den Versuchen an Thieren erhaltene Resultat ist nun klinisch bestätigt durch vier an Frauen mit Erfolg ausgeführten Operationen. — Er giebt zu, dass diese Methode insofern einen Uebelstand habe, als ein zweiter Operationsakt zur Entfernung des Knopfes nothwendig ist. Natürlich, wenn der Substanzverlust des Harnleiters eine gewisse Grenze überschreitet, so kann trotz Befreiung des Harnganges und trotz des von Relly empfohlenen Kunstmittels, die Blase durch Lostrennung vom Schambein beweglich zu machen, der Ureter nicht so nahe an die Blase gebracht werden, dass sich sein centrales Ende an diese anheften liesse. In diesem Falle befolgt er, an Stelle der Nephrektomie oder der Anheftung an den Darm, eine Methode, die er am Hunde erprobt hat und durch welche er das untere Drittel des Harnleiters zu rekonstruiren sucht. Nachdem er den Israel'schen Einschnitt von der 12. Rippe bis zur Schambeinfuge ausgeführt hat, legt er den Harnleiter und die Blase frei, wobei er, wenn möglich, ausserhalb des Peritoneum vorgeht. Sodann schneidet er von der vorderen Blasenwand, von unten nach oben, einen etwa 1½ cm breiten Lappen aus; hierauf führt er einen Katheter in die Blase ein, lässt die Spitze desselben aus der in der Blase geschnittenen Bresche heraustreten und schiebt sie in das äusserste Ende des abgeschnittenen und isolirten Harnleiters hinein; um den Katheter rollt er dann den Schleimhautlappen zusammen und vernäht ihn. Die die Schleimhaut umfassende Naht läuft unten bis zur Blasenwunde; zwei Etagennähte werden noch hinzugefügt und oben wird der Harnleiter auf 1 cm in den plastischen Kanal invaginirt und mit einigen Nähten an denselben befestigt. Die zur Herstellung des plastischen Kanals angewendete Sonde wird an Ort und Stelle gelassen. — Einige Figuren illustriren die Beschreibung dieses Verfahrens, bei welchem durch Herstellung eines plastischen Kanals eine Niere gesund erhalten wird und der Kanal den Vorzug hat, dass er mit Schleimhaut bekleidet ist und keine Verengerung erfährt. Das betreffende Experimentthier ist heute, vier Jahre nach der Operation, noch am Leben und vollständig gesund.

Boari (5) giebt eine vollständige Geschichte der Uretero-Ureterostomie; er bespricht die zur Vereinigung der beiden Enden des durch-

schnittenen Harnleiters vorgeschlagenen Methoden und weist auf die Erfolge hin, die durch diesen Operationsakt in 28 Fällen erzielt wurden. Die verschiedenen Methoden auf ihren Werth mit einander vergleichend, behauptet er, dass die Poggi'sche der invaginirten Sutur alle anderen Methoden übertrifft und dass in besonderen Fällen auch die von Monari empfohlene laterale Anastomose eine ausgezeichnete Methode sei.

Wenn die Dilatation des Kanals und die Dicke der Wände es gestatten, sei die direkte Vernähung in Etagen nach Lembert vorzunehmen, nach welcher nur ganz geringe Bindegewebsbildung stattfindet und die die Gefahr einer später eintretenden Stenose ausschliesst.

Wenn keine Vernähung möglich ist, thue man am besten, den Harnleiter an die Blase zu fixiren und als letztes Hülfsmittel bleibt die Anheftung an's Rektum, welche stets der Nephrektomie und der Anheftung an die Cutis vorzuziehen sei.

Steinkrankheit.

1. Mori, La genesi microbica della calcolosi renale. La Clinica moderna 1899. Nr. 15. 16.

Mori (1) nahm zwecks Erforschung der Aetiologie der Nierensteinbildung ähnliche Experimente und Untersuchungen vor, wie sie bereits von Anderen ausgeführt wurden. Er meint, dass auch die Lithiasis durch Mikrobien bedingt sei, nimmt jedoch an, dass eine besondere Diathese die Steinbildung begünstige. Akute und direkte Infektionen der Niere rufen Eiterung und nicht Steinbildung hervor; letztere werde dagegen durch eine abgeschwächte aufsteigende Infektion begünstigt. Die Verabreichung von Oxalis beschleunige die Steinbildung nur bei Bestehen von Verhältnissen, welche die Infektion begünstigen. Als Kontrollthiere benutzte Verfasser Kaninchen statt Hunde, weil bei diesen unter normalen Verhältnissen Steinbildung stattfindet.

XX.

Die Verletzungen und chirurgischen Krankheiten der Blase.

Anatomie und Physiologie der Blase.

1. Barbiani, Il lavaggio della vescica urinaria in rapporto all' assorbimento. La Riforma medica 1899. Nr. 186.
2. Janni, Sul' potere e sulle vie d' assorbimento della vescica urinaria. La Riforma medica 1899. Nr. 16. 17. 18.

Barbiani (1) wollte feststellen, ob durch längere und wiederholte Ausspülungen in die Blase eingeführte toxische chemische Substanzen von der Blasenschleimheit resorbirt werden und in den Kreislauf gelangen können. — Bei den an Thieren ausgeführten Experimenten liess er die Blase in ihren normalen Beziehungen zu den Harnleitern und der Harnröhre, um die gleichen Verhältnisse wie bei den klinischen Ausspülungen zu haben; er kam zu folgenden Schlüssen: Wiederholte Ausspülungen der Blase führen direkt oder indirekt solche Veränderungen am Blasenepithel herbei, dass dieses mehr oder weniger unfähig wird, das Eindringen der in die Blase eingeführten chemischen Agentien in den Kreislauf zu verhindern. Das im gesunden Zustande undurchdringliche Blasenepithel verliert leicht seine Undurchdringlichkeit, auch ohne dass nennenswerthe Läsionen an demselben entstehen. Die Ursache davon ist wahrscheinlich der mechanische Reiz, der durch die Ausspülungen auf das Blasenepithel ausgeübt wird.

Janni (2) hat das Studium der schon von anderen Forschern behandelten Frage vom Resorptionsvermögen der Harnblase wieder aufgenommen. Um nicht in Irrthümer zu verfallen, isolirte er die Blase von den Harnleitern und der Harnröhre, welche letztere ein stärkeres Resorptionsvermögen hat als die Blase.

Aus seinen Untersuchungen geht hervor, dass die gesunde Harnblase, wenigstens nach den angewendeten analytischen Methoden, weder Wasser noch Chlorjod, Harnstoff, Harnsäure, Eiweissstoffe oder Zucker in nennenswerther Weise resorbirt, wohl aber in verschiedenem Masse und in einem variirenden Zeitraum einige Arzneistoffe, namentlich Jodkali, das bei erhaltenem wie bei verletztem Epithel resorbirt wird. — Zur Lösung der Frage, auf welchen Wegen die Resorption erfolge, studirte er das Verhalten der Schleimhaut leblosen Körnchen gegenüber, und seine Experimente thaten dar, dass diese ganz und gar nicht resorbirt werden. Um nun zu erfahren, auf welchen Wegen die Resorption des Jodkali erfolge, unterbrach er die Lymphcirkulation, indem er das Ganze mit den Lymphgefässen in Zusammenhang stehende Venengebiet unterband. Er konstatirte durch die Jodreaktion, dass die Unterbrechung des Lymphstromes die Resorption der Substanz nicht nur nicht verzögerte, sondern im Gegentheil beschleunigte, was also klar und deutlich darthat, dass die Resorption auf den Blutwegen erfolgte. Es liess sich nicht nachweisen, ob diese Resorption direkt durch das Kapillarvenennetz der Blasenschleimhaut oder durch jene Bindegewebsräume erfolgte, aus denen man heutzutage die Lymphgefässe hervorgehen lässt.

Allgemeines über Blasenchirurgie.

1. Bruni, Il cistoscopio e le sue applicazioni. Milano. Tip. Vallardi 1899.
2. Columba, Contributo clinico-sperimentale allo studio dell' epicistotomia con sutura totale della vescica. La Riforma medica 1899. Nr. 48. 49. 50.
3. Vignola, Apparecchio per la regolare urinazione nell' epicistotomia. Firenze 1899.

Bruni (1) behandelt eingehend alles, was das Cystoskop und die Cystokopie anbetrifft und verbreitet sich auch über die Technik, die Anwendungsformen, sowie über die Katheterisirung der Ureteren. Er giebt eine für die Praxis sehr wertvolle Arbeit.

Im klinischen Theile seiner Arbeit berichtet Columba (2) über 10 Fälle von Epicystotomie, in denen die Blase unmittelbar nach der Operation vernäht wurde; in 4 Fällen hielt die Naht vollständig und nur in einem trat der Tod ein.

Die an Hunden ausgeführten Experimente hatten den Zweck, festzustellen, welches Material zur Vernähung vorzuziehen und welche Technik zu befolgen sei.

Er empfiehlt als die beste Methode, eine erste Reihe von getrennten Nähten mit Katgut dicht aneinander anzulegen, wobei es gleichgültig sei, ob dieselben die Schleimhaut umfassen oder nicht, und dann eine zweite Reihe von Seidennähten nach Lembert folgen zu lassen. — Die hauptsächlichsten Kontroindikationen seien der schwere eiterige Blasenkatarrh mit vorgeschrittener Cystitis, Kontusionen und Zerreissungen der Blasenränder und Blutungen aus der Blase. — Die Infektion der Blase bilde keine Kontraindikation. Ein permanenter Katheter und Drainage des Retzius'schen Raumes seien zu empfehlen.

Vignolo (3) hat bei der Epicystotomie, die er in einigen Fällen von mit Paralyse der Blase komplizirter Prostatahypertrophie

ausführte, einem von ihm ersonnenen Apparat angewendet, der dazu dient den Harn vollständig in der Blase zurückzuhalten, die Harnausscheidung zu regeln und die Blase aseptisch zu erhalten.

Der Unterbauch-Katheter besteht aus einem Kautschukschlauch von einem Kaliber wie Nr. 30 Charrière, ist 10 cm lang, dickwandig, mit einer rechtwinkeligen Krümmung, vermöge deren er als Siphon funktioniren kann. An dem der Blase zugewendeten Ende befindet sich eine Kappe, die eine gewisse Resistenz besitzt und zugleich so elastisch ist, dass sie zur Einführung in die Blase durch eine Leitsonde ausgedehnt werden kann. — Damit der Katheter an Ort und Stelle verbleibt, ist an demselben ein lufthaltiger Kautschukring angebracht, der nach Belieben aufgeblasen und luftleer gemacht werden kann, während ein Silberröhrchen verhindert, dass der Katheter in der Unterbauch-Harnröhre sich verschliesst. — An dem der Blase zugewendeten Ende des Katheters befindet sich ausserdem ein kleines Röhrchen mit einem ovalen Fenster an dessen Ende, durch welches die vollständige Entleerung der Blase ermöglicht und so eine Stagnation des Harns am Blasengrunde verhindert wird.

Der Apparat kann gleich nach ausgeführter Epicystotomie angewendet werden, doch erweist er sich erst 2 Monate nach der Operation, wenn die Unterbauch-Harnröhre eine gute Konformation erlangt hat, als wirklich wirksam.

Missbildungen.

1. Boari, Il trattamento dell' estrofia vescicale colla cistocolostomia. Atti della R. Accademia medico-chirurgica di Ferrara 1899.

Verletzungen.

2. Arcoleo, Sulla terapia chirurgica delle rotture traumatiche della vescica. Il Morgagni 1899. Nr. 5.
3. Lisanti, Lesione doppia della vescica e recisione dell' uretere destro da ferita penetrante dell' addome. La Riforma medica 1899. Nr. 206.

Boari (1) giebt eine geschichtliche Darstellung der zur Behandlung der Blasenektrophie angewendeten Cystotomie. Er führt 21 Fälle an, darunter 1 von ihm operirten. Er thut dar, dass eine gesunde Schleimhaut des letzten Darmabschnittes sich hinlänglich an den Kontakt mit dem Harn gewöhnt und dass der Afterschliesser den Harn ziemlich gut zurückzuhalten vermag. Die durch Infektion bedingte aufsteigende Pyelitis ist nur in 2 Fällen beobachtet worden und hier schienen auch schon vorher Symptome von Nierenläsion bestanden zu haben.

Um die Vitalität des Blasenlappens brauche man nicht besorgt zu sein, und einen Vergleich ziehend zwischen den bei Implantation des Blasenlappens und den bei Implantation des centralen Endes eines durchschnittenen Harnleiters erhaltenen Resultaten thut er dar, dass die ersteren bessere seien, was aber nicht von der Erhaltung oder Nicht-Erhaltung der Sphinkteren an der Mündung des Harnleiters in die Blase abhänge, sondern davon, dass die Narbenlinie fern von der Harnleitermündung ist, sodass sie keine nachtheilige Konstriktion erfährt.

Aus seinen klinischen Beobachtungen zieht Arcoleo (2) den Schluss, dass bei Harnblasenruptur absolut chirurgisch einzugreifen sei und zwar frühzeitig, wenn die Ruptur eine intraperitoneale ist oder wenn Beckenfraktur besteht.

Bei intraperitonealer Ruptur sei die mediane Laparotomie vorzunehmen mit Vernähung der Blase. Bei extraperitonealer Ruptur habe man die Wahl zwischen dem medianen Unterbauch-Einschnitt, dem Trendelenburg'schen Einschnitt, dem Helferich'schen Verfahren und der Symphysiotomie. In Fällen, in denen man über den Sitz der Ruptur im Zweifel ist, empfehle es sich mit dem vertikalen Einschnitt zu beginnen. In allen Fällen sei, so weit möglich, das Peritoneum zu verschonen, dessen Eröffnung dagegen nothwendig ist, wenn bezüglich der Integrität der Baucheingeweide Zweifel bestehen. Bei extraperitonealer Ruptur sei statt der Drainage die Vernähung der Blase zu versuchen.

Das Anlegen eines Drains geschehe am besten vom Unterbauch aus; ein Einschnitt in den Damm empfehle sich nur in Fällen von Harninfiltration oder Läsionen in der Nähe des Blasenhalses. Lässt sich die Blase nicht vernähen, so lege man eine Abzugsröhre oder einen permanenten Katheter an.

Lisanti (3) beschreibt einen Fall von Schnittwunde in der Oberschamgegend, mit doppelter Verletzung der Harnblase und Recision des Harnleiters. Die drei Wunden wurden vernäht, die Anastomose des Harnleiters wurde mittelst Lembert'scher Naht hergestellt. Heilung ohne Funktionsstörung.

XXI.

Verletzungen und chirurgische Krankheiten der Urethra.

1. Zanconato, Un caso di doppia calcolosi eccentrica dell' uretra profonda. Rivista veneta di scienze mediche 1899. Vol. XXX. fasc. 4.

Zanconato (1) beschreibt einen Fall, in welchem sich zwei Steine in Divertikeln des membranösen und Prostatabschnittes der Harnröhre fanden und die mittelst der Urethro-Cystotomie auf dem Wege des Perinaeum entfernt wurden. Er meint, dass es sich um eine primitive Steinbildung in der Harnröhre handelte, deren Ursache in einer durch vorgeschrittenen Harnabscess und durch Harnfistel hervorgerufenen Läsion der Harnröhrenwand zu suchen sei.

XXII.

Die Verletzungen und chirurgischen Krankheiten der männlichen Genitalien.

Penis.

1. Prunas-Tola, Fenomeni isterici da fimosi. Supplemento al Policlinico 1899. Nr. 12.

Samenstrang.

2. Dalla Vedova, Della differente frequenza clinica del varicocele destro e sinistro in rapporto colle condizioni anatomiche delle vene spermatiche. Il Policlinico 1899. VI—C. fasc. 3°.
3. Parona, Nuovo metodo operativo per la cura del varicocele. Il Policlinico 1899. Vol. VI—C. fasc. I.

Hoden.

4. Garbarini, I tumori teratoidi del testicolo. Il Morgagni 1899. Nr. 3.

Prostata.

5. Bottini, Sull' iscuria prostatica. La Clinica moderna 1899. Nr. 10. 11. 13. 16. 17. 25.

Prunas-Tola (1) berichtet über einen Fall, der durch Phimosis bedingte hysterische Erscheinungen aufwies und in welchem durch Operation nach der Roser-Thierry'schen Methode Heilung erzielt wurde. Er meint,

dass die Störungen weniger durch die Phimose als durch Steine, die sich in der Eichel-Vorhautfurche fanden, bedingt waren, denn sie hatten mit deren Bildung begonnen und hörten gleich nach ihrer Entfernung auf, während die Phimose angeboren war.

Dalla Vedova (2) hat an 150 anatomischen Präparaten die Vertheilung der Klappen in den inneren Samenadern studirt, um die Häufigkeit des linksseitigen Samenaderbruchs zu erklären. Er kam zu folgenden Schlüssen: anatomisch steht fest: 1. dass die linke innere Samenader mit einer 26 mal grösseren prozentualen Häufigkeit kongenital funktionstüchtiger Klappen ermangelt als die rechte; 2. dass, wenn das linke Samenadergeflecht mit primitiver Varicocele behaftet ist, die entsprechende Samenader gewöhnlich der Klappen ermangelt. — Auf Grund dieser anatomischen Thatsache ist man berechtigt: 1. die Behauptung aufzustellen, dass einer der zur Entwickelung des Varicocele prädisponirenden Faktoren in der Abwesenheit von funktionstüchtigen Klappen im Lumen der Samenadern besteht (Périer); 2. die Hypothese anzunehmen, dass die geringere Häufigkeit der rechtsseitigen Varicocele der fast konstanten Anwesenheit von funktionstüchtigen Klappenan der Stelle, wo die rechte Samenader in die untere Hohlader mündet, zuzuschreiben ist.

Die neue von Parona (3) zur Behandlung der Varicocele vorgeschlagene Operationsmethode besteht darin, dass man von etwas oberhalb der äusseren Oeffnung des Leistenkanals beginnend einen 5—6 cm schräg nach unten auf den Hodensack laufenden Einschnitt macht. Nach einem Einschnitt in die Hülle des Samenstrangs zieht man den Hoden mit der Tunica vaginalis heraus; diese wird am vorderen Abschnitt so weit eröffnet, dass der Hode austreten kann und dann nach oben umgeschlagen, sodass der gemachte Einschnitt gegen die Mündung des Samenstrangs gelangt und der Samenstrang mit seinen varikösen Venen in den umgekehrten Vaginalsack zu liegen kommt. Sodann vereinigt man die Ränder der in die T. vaginalis gemachten Einschnitte mit den Rändern der Leistenkanalöffnung und vernäht die Hautwunde. In allen neun nach dieser Methode operirten Fällen hörten die Störungen auf, der Hodensack blieb auch ohne Suspensorium auf sein natürliches Volumen reduzirt und der der T. vaginalis beraubte Hode war in keinem Falle in seiner Funktion oder seinem Volumen beeinträchtigt. — Die nach dieser Methode operirten Fälle machen jedoch noch eine zu geringe Zahl aus und sind zu neuen Datums, als dass sich bezüglich des Recidivirens einigermassen sichere Schlüsse ziehen liessen.

Garbarini (4) beschreibt drei Mischgeschwülste des Hodens, die er als teratoide Tumoren bezeichnet. Nachdem er die hauptsächlichsten zur Erklärung der Natur und Genese dieser Tumoren aufgestellten Theorien besprochen hat, giebt er eine eingehende histologische Beschreibung seiner Fälle und kommt zu dem Schlusse, dass derartige Neoplasmen nicht, wie die meisten Autoren meinen, als Sarkome, Epitheliome oder Adenome zu deuten seien, sondern als charakteristische, wahrscheinlich an dieZeugungsfunktion des Organs gebundene, kongenitale Bildungen. Und dies folgert er aus der Vielfältigkeit der sie zusammensetzenden Gewebe, von denen viele dem affizirten Organ ganz fremd sind und aus allen Blastodermblättern herrühren; mehr aber noch aus ihrer besonderen Anordnung, indem sie bestimmte Theile des normalen Organismus, wie Sektionen des Respirationsbaumes und des Magendarmkanals, reproduziren; endlich aus ihrer Entwickelungsweise, die getreu die der Gewebe eines Embryos widerspiegelt.

In dieser seiner neuen Arbeit theilt Bottini (5) mit grosser Klarheit die Resultate seiner auf eigene anatomische Untersuchungen gegründeten Studien über die Ischuria prostatica mit, die ihn veranlassten die Behandlung dieser Affektion zu vervollkommnen, d. h. seine bekannte Methode, die in thermogalvanischer Incision der Prostata besteht, zu modifiziren.

Von grossem Interesse sind die Untersuchungen über die Struktur der Prostata. Er theilt die Muskulatur des Organs in Adventitia und Intima: erstere bestehe aus vom Krause'schen Musculus urethralis transversus herrührenden quergestreiften Muskelfasern und diese funktionire als willkürlicher Sphinkter, durch den sich die Harnentleerung unterbrechen lasse; letztere, die im Drüsengewebe zusammengeballte Intima, bestehe aus direkt vom Detrusor herkommenden glatten Muskelfasern und funktionire als zweiter Blasensphinkter. Sowohl die glatten als die gestreiften Muskelfasern seien cirkulär um den Blasenhals und um die Urethra prostatica herum gelagert.

Von dieser Anschauung ausgehend, macht Bottini mit seinem galvanischen Messer den Einschnitt nicht mehr in die Prostata oder in den hypertrophischen Lappen, sondern zu Füssen desselben und direkt auf dem oberen Abschnitt des Blasenhalses und der Urethra prostatica. Die Technik ist viel leichter und giebt einen schnelleren und grösseren Heilerfolg; denn durch diese von der Anatomie und Physiopathologie der Prostata eingegebene Modifikation wird der Sphinkter, der wie ein fibröser Ring die innere Harnröhrenmündung verschliesst, direkt zertheilt und der Patient vermag fast immer kurze Zeit nach der Operation spontan zu harnen.

Im zweiten Theile seiner Arbeit fasst Bottini seine Untersuchungen über die pathologische Anatomie der Prostatahypertrophie zusammen.

Er unterscheidet vor allem eine totale und eine partielle Hypertrophie. Da nach ihm eine gleichmässig entwickelte voluminöse Prostata keine Ischuria hervorrufe, so käme die erste Form kaum in Betracht; dagegen sei die partielle Hypertrophie in der Mehrzahl der Fälle als Ursache der Störungen anzusehen, da auch sehr beschränkte Vergrösserungen fast immer einen bedeutenden Grad von Ischuria bewirken. Natürlich, wenn bei totaler Hypertrophie der Prostata einer der Lappen eine stärkere Vergrösserung erfährt, so gehört der Fall wegen seiner funktionellen Folgen zur Gruppe der partiellen Hypertrophien.

Die Prostatahypertrophien seien ferner in exzentrische und konzentrische zu theilen. Die ersteren sind unschädlich, insofern als sie das Lumen der Urethra prostatica nicht verändern; die letzteren hingegen sind krankheitserregend, weil sie ein mechanisches Hinderniss für die Harnentleerung hervorrufen. Ausserdem gebe es noch ein dritte Form, die Mischhyperthrophie, die jedoch vom klinischen Gesichtspunkt zur Gruppe der konzentrischen Hypertrophien zu zählen sei, da es der innere Abschnitt ist, der den Harnabfluss verhindert. Wenn aber die exzentrische Vergrösserung keine gleichmässige ist, wird auch diese Hypertrophieform, die in der Mehrzahl der Fälle unschädlich ist, zur krankheitserregenden, weil dann der Harnabfluss, zwar nicht durch Verengerung des Urethrallumens, wohl aber durch Deviation des Kanals, verhindert wird. Doch sind bei dieser Form die Störungen weniger erheblich als bei den konzentrischen Vergrössungen, die ohne Zweifel ein grösseres Kontingent zur Ischuria prostatica stellen und je nachdem die Hypertrophie nur einen Theil oder die ganze Prostata betrifft, in totale und partielle zu unterscheiden sind. Der mittlere Lappen ist derjenige,

der, auch bei mässiger Hypertrophie, am meisten die Harnentleerung behindert. Die nachtheiligsten lateralen Vergrösserungen sind die nur einen Lappen betreffenden, weshalb denn auch bei manchen Patienten, die wegen einseitiger Hypertrophie an Ischurica leiden, eine Besserung eintritt, wenn die Hypertrophie sich auch auf den anderen Lappen verbreitet, indem dann die Deviation des Kanals korrigirt wird.

Vom pathologisch-anatomischen Gesichtspunkte aus unterscheidet Verf. die Prostatahypertrophien in fibröse, glanduläre und gemischte. Als fibröse bezeichnet er die echten, aus fibrösem Gewebe bestehenden Prostatahypertrophien; dieselben seien jedoch nicht mit den Prostatasklerosen zu verwechseln, die im Gegentheil durch eine Verkleinerung des Organs charakterisirt sind. Diese fibrösen Vergrösserungen sind verschiedenartig und von geringen Dimensionen, weshalb sie ein geringes Kontingent zur Ischuria stellen und nur im hohen Alter vorkommen. Bei der histologischen Untersuchung dieser Form trifft man ein echtes fibröses Gewebe mit dicht gedrängten Zellen und sehr spärlichen Gruppen von glatten Fasern an.

Die rein glanduläre Form ist häufiger als die fibröse und ist dem ersten Greisenalter eigen. Selten ist sie auf nur einen Lappen beschränkt; Störungen ruft sie häufiger hervor als die sogenannte fibröse Form und dieselben treten bei ihr auch schneller auf. Nicht selten werden bei der mikroskopischen Untersuchung im Gewebe dieser hypertrophischen Drüsen kleine cystische Höhlen angetroffen.

Die gemischten adeno-fibrösen Formen kommen am häufigsten vor und nehmen die bedeutendsten Proportionen an; sie treten in jedem Alter, sowohl nach dem 50. als nach dem 80. Lebensjahre auf, können die ganze Drüse invadiren oder nur auf einen Lappen beschränkt bleiben; am häufigsten invadiren sie die ganze Drüse mit Bevorzugung eines der Lappen. Während die adeno-fibröse Hypertrophie des alleinigen mittleren Lappens sehr selten ist, ist die der lateralen Lappen häufig. Sie ist von ziemlich kompakter Konsistenz, doch ist bei ihr das Parenchym viel zerreisslicher als bei der fibrösen Form, weshalb man bei Katheterisation Gefahr läuft falsche Wege einzuschlagen. Betrifft die Hypertrophie mehr als einen Lappen, so erheben sich an Urethra und Blase Falten zwischen den Lappen, welche das Hinderniss verstärken und die Dysuria verschlimmern und eben auf die Zerstörung dieser Sepimente ist die neue Bottini'sche Technik gerichtet; denn indem das Messer nicht mehr auf dem Gipfel der Prominenz einschneidet, sondern an deren Basis, zerstört es diese Barrièren sofort und bewirkt schnelle und merkliche funktionelle Besserung.

Demonstrative Figuren erläutern die pathologischen Stücke und die histologischen Präparate.

XXIII.

Verletzungen und chirurgische Krankheiten der oberen Extremität.

Angeborene Krankheiten, Missbildungen, Entwickelungshemmungen und ihre Behandlung.

1. Giannestasio, Assenza congenita delle clavicole. Archivio di ortopedia 1899. Nr. 2.

Operationen.

2. Cavazzani, Nuovo processo di resezione del gomito. Firenze. Tip. Nicolaj 1899.
3. D'Urso, Neoartrosi meccanica del gomito. XIV Congr. d. soc. ital. di Chirurgia 1899.

Der von Giannestasio (1) beschriebene Fall von angeborenem Mangel der Schlüsselbeine gleicht vollständig dem von Schorstein mitgetheilten. Er betrifft einen 54jährigen Mann, der zahlreiche skelettische Unregelmässigkeiten aufwies: einen grossen deformen Kopf, stark hervortretende Stirnhöcker, bedeutende Prognathie, Hemiatrophia facialis, Ossifikationsdefekt der vorderen Fontanelle; die linken Extremitäten waren weniger entwickelt als die rechten; ausgeprägte Rückgratsverkrümmung. Die Schlüsselbeine waren durch zwei sehr dünne Stümpfe repräsentirt, die, statt sich mit der Schulter zu verbinden, ein in den Weichtheilen des Oberschlüsselbeindreieckes fluktuirendes freies Ende aufwiesen. Dem Brustbeinhandgriff sassen sie mit breiter Basis fest an. Sie bestanden aus Knorpel. — Da Syphilis ausgeschlossen war, sieht Verfasser als ätiologisches Moment die Rachitis an, die, wie dies die übrigen Skelettalterationen und die ausgebliebene Ossifikation der vorderen Fontanelle darthun, vor dem zweiten Monat des intrauterinen Lebens bestanden hatte.

Cavazzani (2) beginnt bei der Ellenbogenresektion mit dem Einschnitt aussen vom M. biceps, 2 cm unterhalb des Epicondylus, lässt ihn dann quer nach aussen, parallel zur Zwischengelenkslinie, hierauf schräg nach hinten und nach oben verlaufen und am inneren Rande der Ulna, nahe der Ellenbogenbeinspitze endigen. Sodann legt er die Furche frei, welche den M. anconeus von den sich am Epicondylus inserirenden Muskeln trennt. Der zweite Operationsakt besteht im Freilegen des Epicondylus und der Gelenkkapsel. Hierauf macht er einen partiellen Einschnitt in die Sehne des M. triceps, nach aussen, um die radiale Hälfte des Ellenbogenbeins und dessen Spitze freizulegen und eröffnet und luxirt schliesslich das Gelenk.

Die von D'Urso (3) operirte Frau hatte vor 18 Jahren durch einen traumatischen Unfall eine Ankylose des rechten Ellenbogens erlitten und vor 11 Jahren war die Resektion des Ellenbogens an ihr ausgeführt worden, durch welche die Gelenkfunktion ziemlich gut wieder hergestellt wurde. Seit zwei Monaten war das Gelenk schlotterig geworden und die Radiographie liess erkennen, dass nur das äusserste untere Ende des Humerus resezirt worden war. D'Urso griff chirurgisch ein, indem er die drei Gelenkköpfe freilegte und eine Schlinge von 1 mm dickem Silberdraht zwischen das untere Ende des Humerus und den Hals des Radius führte. Seit dem Operationsakt sind neun Monate verflossen und das funktionelle Resultat ist ein gutes: die Extensions- und Flexionsbewegungen sind vollständig, schmerzlos; die Pronations- und Supinationsbewegungen der Hand fehlen. Die Metallschlinge ist, wie die Radiographie darthut, an Ort und Stelle geblieben und gestattet die Exkursionen beider durch sie miteinander verbundenen Knochen.

Er hält die isolirte Resektion des Humerus nicht für angebracht, wenn sie hoch oben vorgenommen werden muss, da alsdann ein kegelförmiger Stumpf zurückbleibe, der bei den Bewegungen auf der Ulna gleitet und einen schlotterigen Arm giebt.

In seinem Falle musste er wegen der anatomischen Verhältnisse des in seitlicher Richtung sehr dünnen Stumpfes die Verbindung mit dem Radius vornehmen.

XXIV.

Die Verletzungen und chirurgischen Krankheiten der unteren Extremität.

Angeborene Missbildungen und Difformitäten der unteren Extremität.

1. Fieschi, Contributo allo studio dell' elefantiasi congenita. La Clinica chirurgica 1899. Nr. 9.

Verletzungen.

2. Ghedini, Ferita accidentale dell' arteria iliaca esterna. Legatura. Guarigione. Supplemento al Policlinico 1899. Settembre.
3. Gangitano, Lussazione esterna completa della rotula inveterata. Gazetta degli ospedali e delle cliniche 1899. Nr. 151.
4. Pozzan, Due casi di lussazzione traumatica dell' astragalo. Rivista veneta di scienze mediche 1899. Vol. XXXI. fasc. 4°.

Auf Grund eines von ihm eingehend studirten klinischen Falles glaubt Fieschi (1) mit seiner Arbeit einen Beitrag zur Aetiologie der angeborenen Elephantiasis zu liefern; er kommt zu folgenden Schlüssen: 1. Die Anwesenheit von Strängen sei zur Hervorrufung der angeborenen Elephantiasis nicht absolut nothwendig; 2. die ungeheuere Vergrösserung der von Elephantiasis befallenen Extremität sei durchaus nicht der Ausdruck der zusammenziehenden Kraft des Stranges; 3. der Strang habe nur einen geringen initialen Antheil an der Entwickelung des Prozesses; 4. die Elephantiasis entwickelt sich, wenn sie einmal begonnen hat, unabhängig von der Furche und dem Strange; 5. einfacher als durch Stränge lasse sich die Elephantiasis durch den Mechanismus der Lymphstauung, die in Folge von Unterbrechung der Lymphwege um das eine Hautfalte umgebende Bindegewebe herum stattfindet, durch irgend eine Entzündungsursache und durch die in Folge der Stauung auftretende Veränderung der Lymphsekretion erklären; 6. klinisch sei das Reclus-Mikulicz'sche Verfahren vorzuziehen, und nur ausnahmsweise (wie in dem Falle Fieschi's) die Amputation.

Ghedini (2), der bei einer an der Darmgrube ausgeführten Operation die äussere Darmbeinpulsader durchschnitten hatte, unterband die beiden Enden derselben getrennt von einander und erhielt vollständige Heilung ohne Störungen.

Die von Pozzan (4) veröffentlichten Fälle von traumatischer Luxation des Sprungbeins sind keine gewöhnlichen.

Im ersten Falle hatte Fraktur des Sprungbeins stattgefunden, das senkrecht zu seiner von vorn nach hinten verlaufenden Achse zerbrochen war, und das vordere Bruchstück war oben nach vorn und nach aussen verrenkt. Im zweiten Falle wurde das Sprungbein nach sehr starker Adduktion des Fusses, bei Rotationsbewegung um die von vorn nach hinten verlaufende Achse, herausgestossen, wobei es mit seiner unteren Fläche nach aussen und mit seiner oberen Fläche nach innen zu liegen kam; der Kopf kam über dem Fersenbein-Kahnbeingelenk zu liegen und der herausgerissene hintere Fortsatz verblieb an Ort und Stelle.

In beiden Fällen nahm er die Astragalektomie vor, mit einem äusseren Einschnitt, der von der Basis des ersten Metatarsalknochens bis zum äusseren Knöchel lief; das operative und funktionelle Resultat war ein gutes.

In einem Falle von Luxation der Kniescheibe nach aussen wendete Gangitano (3) die Montenavesi'sche Methode an, d. h. er machte

einen Einschnit unten um die Kniescheibe herum, löste die Schienbeingräte mit ihrer Sehne los, höhlte mit dem Skalpell das Schienbein unten auf der Innenseite aus und fixirte hier mit einem Nagel die Schienbeingräte. Das Resultat war ein ausgezeichnetes.

Erkrankungen der Blutgefässe.

Varicen:

1. Biagi e Bruchi, Di un nuovo metodo di cura delle varici degli arti inferiori. Supplemento al Policlinico 1899. Nr. 42.
2. *Casati, Processo operativo per l' asportazione della safena magna. Ferrara. Tip. Bres. 1899.
3. Giordano, Semplificazione del metodo Moreschi per la cura delle varici ed ulceri varicose. Gazetta delle cliniche e degli ospedali 1899. Nr. 151.
4. Moreschi, Il mio processo per la cura delle varici ed ulceri varicose. Atti del Congresso medico Marchigiano 1899 (52 casi guariti).
5. Pizzorno, Contributo clinico alla cura delle varici col metodo Moreschi. La Clinica chirurgica 1899. Nr. 5.
6. Stecchi, L' esportazione della safena magna. Rivista veneta di scienze mediche 1899. Nr. 7.

Die von Biagi und Bruchi (1) beschriebene Methode zur Behandlung der Varicen an den unteren Extremitäten ist von Durante ersonnen und besteht in der Einführung eines mit Piazza'scher Flüssigkeit durchtränkten und dann getrockneten, 8—10 cm langen Katgutfadens in's Gefässlumen. Die Technik ist eine sehr einfache: Die Venen werden durch ein elastisches Band zur Anschwellung gebracht; der Faden wird in eine Hohlnadel mit sehr schräg geschnittener Spitze (damit die Wunde der Vene eine derartige sei, dass keine sekundäre Blutung stattfinden kann) eingefädelt, und diese dann durch die Hant in die Vene eingeführt, wobei der in ihr enthaltene Faden mit dem Stilet der Trokarts, das länger als die Hohlnadel ist, weitergeschoben wird. Hierauf beschmiert man das Glied, das hochgelagert bleiben muss, mit Kollodium und legt einen leicht komprimirenden Verband um dasselbe an.

Dieses Verfahren soll in drei Fällen gute Resultate gegeben haben: die Heilung erfolgte schnell, ohne Schmerzen und ohne Oedem. Im dritten Falle trat jedoch am fünften Tage Fieber auf, mit blutigem Expektorat und stechenden Schmerzen am rechten Thorax.

Die Verfasser wollten die Entstehungsweise des Thrombus bei dieser Operation studiren und nahmen zu diesem Zwecke Experimente an Hunden vor, denen sie Katgutfäden in die Jugular- und Schenkelvene einführten. Bei drei Experimenten fand keine Thrombenbildung statt; bei den anderen konnten sie konstatiren, dass die Thrombenbildung sehr schnell erfolgt, gewiss zum grossen Theile in Folge der Wirkung der Gerinnungsmittel, mit welchem die Katgutfäden durchtränkt waren. Der Thrombus nimmt mittelst konzentrischer Zonen zu und erstreckt sich so weit, dass er auch die Kollateralvenen invadirt; seine Organisation beginnt zwischen dem zweiten und fünften Tage. — Bemerkenswerth ist, dass bei den Experimentthieren älteren Datums die Cirkulation nicht aufgehoben ist, sondern durch Lücken, durch im Thrombus entstandene, mit Endothel ausgekleidete Kanäle hindurch erfolgt. — Diese experimentellen Resultate ermuthigen die Verfasser zur Fortsetzung ihrer klinischen Experimente.

Pizzorno (5) berichtet über einen Fall von subcutanen Varicen, den er nach der Moreschi'schen Methode operirte und in welchem 16 Stunden nach der Operation in Folge eines Embolus der Tod eintrat. Er empfiehlt, vor der Operation nach der Moreschi'schen Methode die Ligatur und Resektion der Saphena magna gleich unterhalb der ovalen Grube vorzunehmen, damit auch der Ast der Saphena externa mit einbegriffen sei.

Giordano (3) empfiehlt, statt der cirkulären Einschnitte nach Moreschi, zwei fortlaufende Ligaturen über der Haut anzulegen, welche alle Venen an der Peripherie des Gliedes nach einander zusammenschnüren, und dann die Saphena an der Wurzel des Oberschenkels zu reseziren.

Von den zur Behandlung der Varicen angewendeten chirurgischen Methoden zieht Stecchi (6) die Madelung'sche vor. Er thut die Rationalität dieser Methode dar, durch welche viele von den Verhältnissen, welche die Stase begünstigen, aufgehoben werden; denn nach Abtragung der grössten Varicen ist das von der Peripherie gegen das Centrum strömende Blut gezwungen, sich zum Theil in die tiefgelegenen Venen und in die Saphena externa zu ergiessen, da es die grossen ektatischen Stämme, in denen es sich vorher staute, nicht mehr vorfindet. — Seine Erfahrung stützt sich auf 11 nach dieser Methode ausgeführte Operationen; die Radikalheilung dauerte auch nach drei Jahren noch fort.

Erkrankungen der Lymphdrüsen.

1. *Ghedini, Delle adeniti inguino-crurali subacute. Atti della R. Accademia delle scienze mediche di Ferrara 1899. fasc. III—IV.
2. Parlavecchio, Di un metodo plastico proprio per l' asportazione radicale delle adeniti inguinali. Bolletino della società Lancisiana degli ospedali di Roma 1899.

Vorausschickend, dass die chronische Inguinaladenitis in den meisten Fällen tuberkulöser Natur ist, empfiehlt Parlavecchio (2), um schnelle Zuheilung der weiten, nach Ausräumung der Inguinalhöhle zurückbleibenden Bresche zu erhalten, ein plastisches Verfahren, das ihm in 76 Fällen gute Resultate gegeben hat. — Er macht einen Einschnitt in Form eines mit der Basis nach innen adhärirenden Dreieckes in die Haut, präparirt diesen Lappen los und schlägt ihn nach innen zurück; durch die breite Basis wird dessen Ernährung gesichert. Nach vollzogener Operation vereinigt er die beiden etwas abpräparirten Seiten des Dreieckes eine gewisse Strecke weit mit einander und auf das so verkleinerte Feld schlägt er den Lappen zurück, der nun so weit eingedrückt wird, bis seine untere Fläche mit den Wänden der Inguinalhöhle in Berührung kommt.

Geschwülste.

1. Biagi, Ricerche cliniche, istologiche e microbiologiche su di un mixosarcoma della regione poplitea. Il Policlinico 1899. VI—C. fasc. 5°.

Varia.

2. Tusini, Actinomicosi del piede. XIV Congr. d. soc. ital. di Chirurgia 1899.

Biagi (1) hat ein Myxosarkom der Kniekehlenregion einer eingehenden Untersuchung unterworfen. Durch die histologische Untersuchung konnte er vor allem feststellen: 1. dass zwischen Zellen- und Gefässentwickelung keine Beziehungen bestehen; 2. dass in den in Entwickelung stehenden Theilen der Geschwulst die pluripolaren Mitosen als Zeichen einer schnellen

Reproduktion nicht immer typisch sind; 3. dass die Beobachtung Sgambati's, dass neben degenerirenden Riesenzellen in Entwickelung stehende Riesenzellen mit in Protoplasmatheilung begriffenen Kernen vorkommen, ganz richtig ist; 4. dass die Cystenhöhlen in den centralen Theilen in direktem Zusammenhang mit der Zellendegeneration stehen. — Die schnelle Entwickelung des Neoplasmas hat ihn zum Aufsuchen der Parasiten veranlasst und es gelang ihm, eine gut charakterisirte und konstante Form zu isoliren, nämlich einen Blastomyces. Mit diesem hat er zahlreiche Impfversuche vorgenommen, indem er ihn Thieren subcutan in's Peritoneum und in die Venen injizirte; in allen Fällen entstand nach der Impfung eine heftige Phlogose mit Vorwiegen der nekrotischen Erscheinungen. Aus dem Studium der Eigenschaften dieses Parasiten gehe hervor: 1. dass er mit keiner der bisher bekannten Varietäten identisch ist; 2. dass er ein hohes pathogenes Vermögen besitze. — Da wegen des schnellen klinischen Verlaufes der Geschwulst und auf Grund der bei den Experimenten erhaltenen Resultate das zufällige Vorhandensein des Parasiten auszuschliessen ist, so hält es Biagi für wahrscheinlich, dass er auf die Pathogenese und die Entwickelung dieser Geschwulst einen Einfluss ausgeübt habe.

Tusini (2) berichtet über einen Fall von Aktinomykose des Fusses, der die Form und den klinischen und pathologisch-anatomischen Verlauf des Madurafusses aufwies. Da alle Versuche, den Fuss zu erhalten, fruchtlos blieben, nahm er dessen Amputation nach der Salaneiew'schen Methode vor. Auf Grund dieses Falles hegt er Zweifel bezüglich der Spezifizität und genauen Klassifizirung der Vincent'schen „Streptothrix Madurae".

XXV.

Verletzungen und chirurgische Krankheiten der Wirbelsäule und des Rückenmarks.

Allgemeines. Technik.

1. Roncali, Nuovo metodo di laminectomia temporanea. Atti della R. Accademia medica di Roma 1899.

Roncali (1) theilt ein zur zeitweiligen Laminektomie von ihm geübtes Verfahren mit, wodurch die Statik der Wirbelsäule gesichert und das Rückenmark vor einer späteren Kompression durch das Narbengewebe bewahrt werden soll. Er bildet nämlich einen Knochen-Periost-Muskellappen, den er in die Höhe hebt und nach Resektion der Laminae seitwärts verschiebt.

Dieses Verfahren hat Aehnlichkeit mit dem Urban'schen, das jedoch bisher nur am Leichnam erprobt wurde.

Wunden. Frakturen.

1. Fummi, Laminectomia per ferita dello speco vertebrale. XIV Congr. d. soc. ital. di Chirurgia 1899.
2. Jacobelli, Su di un caso di frattura non frequente della colonna vertebrale. La Clinica chirurgica 1899. Nr. 8.

Osteomyelitis.

3. Ferrio, Contributo alla casistica delle lesioni del midollo spinale nell' osteomielite vertebrale acuta. Gazetta medica di Torino 1899. Nr. 49.

Fummi (1) beschreibt einen Fall von Schnitt- und Stichwunde, in welchem diese in die Wirbelhöhle zwischen dem 5. Lendenwirbel und dem 1. Kreuzwirbel eingedrungen war.

Patient wies reichlichen Verlust von Cerebrospinalflüssigkeit, Parästhesie um den After und die Genitalien herum, Astenie der unteren Extremitäten, allgemeine Schwäche, Kopfschmerz und Schwindel auf. Da die Störungen und der reichliche Verlust von Cerebrospinalflüssigkeit anhielten, nahm er am 6. Tage, nach vorheriger Laminektomie, die Vernähung der Rückenmarkshäute vor.

Er hält ein Abwarten in der ersten Zeit für geboten; dann aber müsse man chirurgisch eingreifen, um die Gefahr einer sekundären Infektion der Meningen abzuwenden.

Der von Jacobelli (2) mitgetheilte Fall von Fraktur der Wirbelsäule ist hinsichtlich einiger Punkte interessant. Ein 28jähriger Mann fiel nach hinten und schlug, bei übermässig nach vorn gebeugtem Kopfe, mit dem hohen Theil des Rückens auf den Boden; in Folge dieses Falles wies er vollständige Sinnes- und Bewegungslähmung vom zweiten Zwischenrippenraum nach unten, vollständige Aufhebung der Reflexe und Blasenlähmung auf. Es wurde die Trepanation der Wirbelsäule ausgeführt und Fraktur des Wirbelbogens an beiden Platten, in 1 cm Entfernung vom Wirbelkörper und Rückenmark angetroffen. Der Tod erfolgte wegen Darmlähmung. — Bei der 3 Tage darauf vorgenommenen Autopsie konstatirte man ferner einen von vorn nach hinten und von oben nach unten verlaufenden Schrägbruch des Körpers vom 3. Wirbel, jedoch ohne Spur von Verschiebung der Fragmente.

Verfasser meint, dass dieser Fall bezüglich des Mechanismus der klinische Beweis des Kryger'schen Experimentes sei. Das Aufschlagen des hohen Theiles der Wirbelsäule auf den Boden bewirkte plötzliche Geraderichtung dieses Wirbelsäulenabschnittes, mit Verminderung der nach vorn konkaven Kurve, die hier de norma besteht. Er glaubt die Delbet'sche Anschauung von einer besonderen Fragilitätslinie des Körpers, nach welcher die Resistenz von oben nach unten und von hinten nach vorn abnehme, ausschliessen zu können. Er spricht sich zu Gunsten der exploirativen Laminektomie aus.

Der von Ferrio (3) beschriebene Fall von akuter Vertebral-Osteomyelitis ist interessant, weil hier die Myelitiskomplikationen die Oberhand hatten über die Symptome der Knochenaffektion. Die akute Myelitis mit aufsteigendem Verlauf war bei einem kräftigen 19jährigen Jüngling aufgetreten, der 40 Tage nach Beginn der Erscheinungen daran starb. Der Myelitisprozess stellte offenbar eine kollaterale Lokalisation im Rückenmark dar und war wahrscheinlich auf dem Wege des Blutes, ohne Verletzung der Meningen, dahin gelangt.

Spondylitis tuberculosa.

1. *Burci, Contributo ai moderni metodi di cura del male di Pott. Firenze, Società tipografica fiorentina 1899.
2. — Gli esiti lontani del raddrizzamento forzato di Calot. XIV Congr. d. soc. ital. di Chirurgia 1899.
3. Ghillini, Il raddrizzamento delle gibbosità vertebrali. XIV Congr. d. soc. ital. di Chirurgia 1899. Diskussion: D'Antona (4), Codivilla (5).

Lumbalpunktion.

4. Mya, Sul valore diagnostico della puntura lombare nella tubercolosi meningea. Atti della R. Accademia medico-fisica Fiorentina 1899.

Burci (2) theilt die ferneren Resultate des Redressement nach der Calot'schen Methode mit. Während die gegenüber den schweren pare-

tischen Störungen an den unteren Extremitäten erhaltenen guten Resultate bestehen blieben, hat sich die Verbuckelung, die vollständig korrigirt worden war, wenn auch nicht in so ausgeprägter Weise, reproduzirt.

Ghillini (3) hat zur Geradrichtung von Wirbelverkrümmungen die Calot'sche Methode angewendet und Heilungen erhalten, indem die Medullarparesen gleich nach dem Redressement verschwanden. Nach seinen statistischen Angaben hatte er: 12,5% Mortalität, 51,1% Recidive, 25% Besserungen, 18,75% ausgezeichnete Besultate.

Auf Grund der nunmehr festgestellten Thatsache, dass in der Mehrzahl der Fälle von Malum Pottii die Medullarparesen nicht von der Knochenkompression abhängen, sondern von Kreislaufsstörungen und ödematösen Erscheinungen in den Meningen, meint D'Antona (4), dass die mittelst der alten Methoden erhaltene langsame und allmähliche Geradrichtung zuverlässiger und weniger gefährlich sei als die nach der Calot'schen Methode erhaltene.

Codivilla (5) bemerkt, es sei bisher noch nicht nachgewiesen worden, dass nach der Geradrichtung mittelst der Calot'schen Methode wirklich eine hintere Ankylose erfolge. Den Resultaten der pathologisch-anatomischen Forschung nach erfolge die hintere Ankylose nie vor 2 Jahren und gewöhnlich erst nach 4 oder 5 Jahren, und dies in den Fällen, in denen keine Geradrichtung vorgenommen worden ist, welche letztere die Knochenvereinigung eher verhindere als begünstige.

Sehr häufig sei die Ursache der Kompression in einem Abcess zu suchen, und er sah letztere in einem Falle nach Entleerung des Eiters aufhören.

Er selbst habe die Geraderichtung der Verbuckelungen mehrmals vorgenommen, aber nicht um eine vollständige Geraderichtung zu erzielen, sondern um den Druck, den die Wirbelkörper auf einander ausüben, zu beseitigen.

Bei Verkrümmung der Lendenwirbelsäule schienen ihm die Resultate bessere gewesen zu sein als bei Verkrümmung der Rückenwirbelsäule.

Mya (4) that dar, dass die Untersuchung der Cerebrospinalflüssigkeit eine Grundlage zur Diagnose der Meningealtuberkulose abgebe, unabhängig von dem Aufsuchen des Tuberkelbacillus, das nicht immer positives Resultat habe. Bei der Meningealtuberkulose habe diese Flüssigkeit, nach Verfasser, folgende besondere Merkmale: 1. konstante Zunahme in der Menge, 2. Bildung eines typischen, spinnenwebhautartigen Gerinnsels in der ganzen Höhe der Röhre, 3. Anwesenheit von Ependymflecken, 4. Sterilität auf den gewöhnlichen Kulturmitteln.

Durch die Punktur hatte er so, aus den Merkmalen der Flüssigkeit, die Bestätigung der Diagnose in 30 Fällen von Meningealtuberkulose, auch wenn die Symptomatologie eine unsichere war.

Krankheiten des Rückenmarks.

1. Cavazzani, Ascesso centrale traumatico del midollo spinale. Rivista veneta di scienze mediche 1899. Vol. XXX. fasc. 6.
2. Dogliotti, Ascesso del midollo allungato da stafilococchi. Gazzetta medica di Torino 1899. Ottobre.

Dura mater des Rückenmarks.

3. Dogliotti, Sarcoma endotelioide della dura madre spinale. Gazetta medica di Torino 1899. Nr. 2.

Cavazzani (1) nahm bei einer Frau, die eine Fraktur der Wirbelsäule mit Medullarläsionen erlitten hatte, die Trepanation der Wirbel-

säule vor und fand einen Abscess unter der Pia, in der Dicke der Marksubstanz. Das Fieber und die Eiterungserscheinungen hörten auf, aber die sensorische und motorische Paralyse blieben unverändert bestehen.

Ein 16jähriger Jüngling verwundete sich mit einem Nagel einen Finger, in Folge dessen ein Panaritium entstand. Nach einigen Tagen nahm er Schmerzen am oberen Theile der Zitzengegend und am unteren Theile der rechten Scheitelgegend wahr; bald darauf konnte er das Schultergelenk und die rechte obere Extremität nicht mehr bewegen; hierzu kamen Kräfteverfall und Fieber mit Schauern.

Dogliotti (2) konstatirte Parese des rechten unteren Gesichtsnerven, schlaffe Paralyse der ganzen rechten oberen Extremität, Parese der rechten unteren Extremität mit vollständiger Aufhebung der Extensions- und Flexionsbewegungen des Fusses und der Zehen, beschränkte Beweglichkeit der linken Rumpfhälfte, Fehlen der Abdominalreflexe, schwache Kremasterreflexe, übermässigen Kniescheibenreflex linkerseits mit leichtem Klonus des Fusses, übermässigen Kniescheibenreflex rechterseits.

Die Paralyse der rechten unteren Extremität nahm immer mehr zu, bis sie eine vollständige war, und an der linken unteren Extremität traten dieselben Erscheinungen auf. In der Folge traten Erbrechen, Deglutitionsstörung und Athembeschwerden und Harnblasenlähmung auf. Nachdem auch die Bulbärparalyse immer mehr zugenommen hatte, trat schliesslich der Tod ein. Zwei Tage vor dem Tode wurde eine Punktur nach Quincke vorgenommen und die mit der Flüssigkeit angelegten Kulturen gaben Kolonien des Staph. pyogenes aureus.

Die Diagnose, die auf mit der Eiterung am Finger in Beziehung stehende quergerichtete Läsion an der unteren Bulbusgrenze gestellt worden war, wurde durch die Nekroskopie vollständig bestätigt, die das Bestehen eines mit der vierten Hirnhöhle kommunizirenden Abscesses in der Dicke der Medulla oblongata, besonders deren rechter Hälfte darthat.

Der Fall ist auch in gerichtsärztlicher Hinsicht interessant, da es sich, betreffs der Aetiologie, um einen bei der Arbeit erfolgten Unfall handelte.

Dogliotti (3) berichtet über einen Fall von endothelartigem Fibrosarcom der Dura mater des Rückenmarkes. Dieser Tumor wies die Symptome einer auf der Höhe des 5. Halsnervenpaares bestehenden Querläsion des Rückenmarkes auf. Es liess sich annehmen, dass die Läsion ausserhalb des Rückenmarkes ihren Anfang genommen habe und von hinten nach vorn fortgeschritten sei; denn Patient hatte zu Anfang sensorische Störungen aufgewiesen, denen sich später motorische Paralyse hinzugesellte.

Er wurde operirt, aber an der vermeintlichen Stelle fand sich kein Tumor. Dagegen wurde bei der Autopsie wirklich an jener Stelle, unter der Dura mater, ein mandelgrosser Tumor angetroffen, welcher auf der Höhe der IV.—V. Halsnervenwurzel der hinteren Rückenmarksfläche aufsass. Bei der mikroskopischen Untersuchung erwies er sich als ein endothelartiges Fibrosarkom (Virchow'sches Psammom).

Missbildungen.

1. Salaghi, Malformazioni della rachide e contenuto e loro cura. Archivio di ortopedia 1899.

Salaghi (1) veröffentlicht eine ausführliche, auf eigene klinische Beobachtungen gestützte Monographie über die Missgestaltungen der Wirbel-

säule. Die Arbeit zerfällt in drei Theile: im ersten Theile handelt er von den angeborenen Deformitäten der Wirbelsäule und zu diesen zählt er die von angeborenen Rückgratsdeviationen abhängigen (Skoliose, Kyphose, Lordose und Rückwärtsneigung der Wirbelsäule), sowie die Gruppe der aberrirten numerischen Varietäten der Wirbel und Halbwirbel.

Im zweiten Theile beschäftigt er sich mit den Deformitäten des Rückenmarks: den partiellen Agenesien und den bei Anencephalie beobachteten systematischen Defekten des Rückenmarks, der inneren Hydromyelie oder Hydrorrhachitis, den Verdoppelungen des Centralkanals und den Heterotopien der weissen und grauen Substanz des Rückenmarks.

Im dritten Theile handelt er ausführlich von den kombinirten Deformitäten der Wirbelsäule und des Rückenmarks, den verschiedenen Formen von Spina bifida. Die Spaltung der Wirbel bezeichnet er als Rachischisis und der aus dieser Spalte hervorgehenden Geschwulst giebt er den Namen Rachicele.

Dem pathologisch-anatomischen und klinischen Studium der Spina bifida schickt er eine ausführliche Geschichte der Krankheit und eine kritische Prüfung der über die verschiedenen Formen derselben aufgestellten Ansichten voraus. Nach ihm stelle die verborgene Spina bifida keine bestimmte pathologisch-anatomische Form dar, weil sowohl die Meningocele als die Myelocystocele diese Form annehmen können. Dagegen sei die Myelomeningocele aus dieser Gruppe auszuschliessen, weil der Knochendefekt bei der verborgenen Spina bifida stets ganz mit normaler oder narbiger Cutis bekleidet ist.

Bezüglich der Aetiologie der Spina bifida weist Salaghi die von Dareste aufgestellten Hypothesen ganz oder zum Theil als falsche zurück, da sie sich nicht auf alle Formen dieser Krankheit anwenden lassen. Auf die von Hertwig angestellten teratogenetischen Experimente sich beziehend, schliesst er, dass die verschiedenen Formen von Spina bifida von einer mehr oder weniger ausgedehnten und auf die Keimblätter vertheilten Entwickelungshemmung abhängen, deren erster Ursprung mit aller Wahrscheinlichkeit durch Hyperfekundation bedingt und deshalb auf schon vor der Befruchtung bestehende anormale Verhältnisse des Eichens zurückzuführen sei.

Treffen die primitive Anomalie des Keims und die nachfolgende Entwickelungshemmung sowohl das Meso- als das Ektoderm, so entstehe Myelomeningocele mit unvollkommenem Verschluss des Markkanals und ungenügendem Verschluss der Wirbelbögen, Meningen und weichen Rückentheile. Der Tumor entstehe theils durch chronische Phlogose der weichen Rückenmarkshäute, theils aus mechanischen Gründen, aus Flüssigkeitsansammlungen in den Subarachnoidalräumen. Bei Meningocele mit Spaltung der Wirbelbögen treffe die Entwickelungshemmung mehr das Mesoderm. Bei Myelocystocele und Myelocystomeningocele treffe die Entwickelungshemmung in höherem Grade das Mesoderm, Spaltung der Wirbelbögen und anormale Rückgratskrümmungen verursachend, und in geringerem Grade das Ektoderm, indem sie gestattet, dass der Markkanal sich schliesse und mit Cutis bekleide.

Salaghi glaubt nicht an die Regeneration des Rückenmarks und meint, dass nur die Meningocele und die nicht komplizirte Myelocystocele zu operiren seien, die gewöhnlich kleine, mit Haut bekleidete und mittelst einer engen Oeffnung mit dem Wirbelkanal kommunizirende Tumoren bilden.

In diesen Fällen könne der Eingriff nach dem ersten Lebensjahre ausgeführt werden, und zwar ohne jede Osteoplastik. Die Myelomeningocele und

die mit schweren Funktionsstörungen komplizirte Myelocystocele dürfen nicht operirt werden.

Nach einigen Bemerkungen über die Aetiologie und Pathogenese widmet Verfasser ein Kapitel der Differentialdiagnose zwischen der Spina bifida sacralis und den angeborenen Tumoren der Regio sacro-coccygea.

Verfasser hat im Ganzen 11 Fälle beobachtet; hiervon sind 5 pathologisch-anatomische Präparate, nämlich 1 Myelomeningocele dorso-lumbalis, 1 Meningocele lombo-sacralis, 1 Hydromeningocele sacralis, 2 Hydromeningocelae sacro-lumbales bei frühreifen Föten, von denen eine wegen Anwesenheit von Neuroblasten in der Sackwandung besonderes Interesse darbietet; 6 sind klinische Fälle, nämlich 1 Fall von Entwickelungshemmung des Sacrococcygealsegments des Rückgrats und des Rückenmarks, 1 Myelomeningocele sacralis, 1 Myelomeningocele lumbo-sacralis, 1 Meningocele sacralis, die sich von selbst geöffnet hatte, 1 Spina bifida occulta lumbo-sacralis und 1 angeborene Skoliose, die vom Verfasser durch mechanische Behandlung vollständig korrigirt wurde.

XXVIII.

Unfallchirurgie.

1. Borri, Le lesioni traumatiche di fronte ai codici penale e civile ed alla legge sugli infortuni sul lavoro. Milano. Società Editrice libraria 1899.

Borri's (1) Werk über die traumatischen Veränderungen dem Straf- und Civilgesetzbuch und dem Unfallversicherungsgesetz gegenüber ist eine sehr werthvolle und bedeutende Arbeit, in welcher alle Argumente, die sich auf die Folgen der Traumen beziehen, mit grosser Klarheit und Genauigkeit, unter Beifügung von zahlreichen Dokumenten und bibliographischen Angaben behandelt sind. Das Werk zerfällt in zwei Theile: der erste betrifft die gesetzlichen Verordnungen, die Normen für gerichtsärztliche Gutachten, die Simulation und Uebertreibung der traumatischen Verletzungen; im zweiten Theile behandelt Verfasser den Kausalnexus zwischen persönlicher Beschädigung und Traumen, sowohl im Allgemeinen als im Besonderen, je nach den betroffenen Regionen.

XXIX.

Technik und Anwendung der Röntgenstrahlen.

1. *Galeazzi, La diagnosi di sede dei corpi estranei coi raggi di Roentgen. Atti della R. Accademia di medicina di Torino 1899.
2. *Dalla Vedova, Contributo alla diagnosi di sede dei corpi estranei metallici nel tubo gastroenterico coi raggi di Roentgen. Supplemento al Policlinico 1899. Nr. 29.
3. *Pennato, Osservazioni sulla radioscopia del torace. Atti del R. Istituto veneto di scienze 1899.

Autoren-Register.

A.

Aaron 492.
Abadie 174, 347, 557, 583.
Abadie et Coriveaud 385.
Abba e Baroni 997.
Abbe 680, 972, 979.
Abée 205, 683.
Abel 524.
Ablott 951.
Abrashanow 253.
Achalme et Dambrin 524.
Ackermann 339.
Adam 178.
Adami 57.
Adamkiewicz 130, 943.
Adams 253.
Adenot 693, 789.
Adrian 95, 185, 253.
Aguerre 438.
Allström 312.
Aitken 147.
Ajello 1003, 1040.
Ajevoli 664.
Akerman 228, 643.
Alapi 406.
Alas 721.
Albarran 756, 972, 976.
— et Bernard 960.
— et Cottet 976.
Albert 4, 202, 419, 800, 923.
Albertin 402, 756.
Alessandri 260, 1013, 1018, 1056, 1064.
Alexinski 253.
Alibert 319.
Alksne 474.
Allaben 557.
Allen 81, 328, 748.
Allingham 794.
— Herbert 568.
Allis 250.
Alois 253.
Alsberg 800.
Alt 253.
Althen 979.
Altuchow 410.
Amat 93, 116, 130, 353.
Amann 984.
Ambrosini 1018.
Ammann 11.
Andeoud 616.
Anderson 643, 794.
André 492.
Andrews 117.
— and Eisendraht 524.
Andry 739.
Angelow 979.
Angelucci 328.
Angilotti 155.
D'Anna 1006.
Ansinn 664.
D'Antona 616.
Antonelli 1052.
Apent et Millon 968.
— et Mousseaux 558.
Arcoleo 1004, 1024, 1064.
D'Arcy Power 131, 416.
Mc. Ardle 643, 683, 694.
Armstrong 345, 385, 524.
Arning 185.
Arnold 430.
— u. Engelhardt 789.
van Arsdale 616.
Mc. Arthur 966.
Arullani 1020.
v. Arx 60.
Asam 21, 82.
Ascoli 93.
Ashby 568.
Askanazy 117, 185.
Asmus 11.
Assaky 419.
Assuny 463.
Atkinson 21.
Audistère 669.
Aue 402.
Auerbach 710, 724.
Augagneur 146.
Aust 432.
Auvray 474, 631, 680, 693, 795, 975.
— et Mareille 471.

B.

Bacaloglu 82, 130, 487, 689, 784.
— et Gleize 759.
Bachmann 923.
Bachon 724.
Bacon 634, 966.
Bähr 204, 664, 800, 821, 897, 950.
Baer 450.
Baeumges 21.
Bahaus 328.
Bail 105.
Bailey 943.
Bajardi 174, 183, 642.
Baldi 1026.
Baldoni 1026.
Baldwin 966.
Ball 492, 642.
Ballance 616.
Ballet 253.
Balzer et Gauchery 353.
Bamberger u. Paltauf 789.
Bampton 253.
Banrow 826.
Bantz 463.
Banzet 760.
Baraboschkin 82.
v. Baracy 105, 436, 482, 568.
Baradat 95.
Baratoux 319.
Baratynski 643.
Barbacci 972, 1041, 1056.
Barbarin et Devé 935.
Barbat 568.
Barbiani 1067.
Barbier 351.
v. Bardeleben 487.
Bardenheuer 832, 965.
Bardescu 832.
Barker 21, 253, 385, 419, 524, 568, 612, 642, 951.
Barling 117, 524, 583.
Barlow 616.
Barrago-Ciarella 1021.
Barritt 951.
Barry 89.

Barstynski 760.
Barth 236.
Barwell 923.
Bassini 993.
Bastian 829.
Batawia 789.
Bathe 178.
Batten 524.
Battistini 361.
Battle 66, 612, 669, 759, 795, 779.
Baudet 789.
Baudmann 724.
Baudonin 21, 371.
Bauer 253, 457, 579, 865, 869.
Baumann 669.
Baumgarten 351, 407.
Bavogli 147.
Bax 748.
Bayer 105, 617, 643, 667.
Bayerthal 253.
Bayha 155.
Bayle 558.
Bazy 21, 68, 738, 770, 966, 991.
Beach 629.
Beatson 117, 130, 438, 956.
Becco 51.
v. Bechterew 902.
Beck 68, 451, 492, 657, 693, 770, 795.
Becker 3, 124, 312, 371, 657, 739.
Bedenk 328.
Bégonin 483, 489.
Behla 117.
Belelli 853.
Bell 972.
Below u. Kaltenbracker 11.
Benda 93, 203.
Bender 784.
Beneck 419.
Beneke 117.
Benjamins 385.
Benkiser 984.
Benndorf 483.
Bennecke 224.
Bennett 617.
Benonier 784.
Bentivegna 1051.
Benvenuti 935.
Bérard 319, 739.
— et Delore 339, 617.
Bereskin 678.
Beresowski 253.
Berestnew 105.
Berezowsky 253.
Berg 910, 976.
Bergeat 314.
Berger 73, 203, 328, 371, 475, 617, 631, 657, 784, 796, 819.
— et Bezancon 95.
v. Bergmann 254, 419.
— u. Mikulicz 4.
Bériel 524.
Berndt 21, 81, 753.
Bernhard 155, 753.
Bernhardt 147, 184.
Bernhart 89.
Bernucci 1011.
Berry 385, 869.
Bertelsmann 693.
Berthod 11.
Besancon et Griffon 221.
Bestendonk 669.
Betagh 136, 994.
Betti 1033.
Bettmann 221.
Beurmann et Delkerm 935.
Bevan 524, 657, 678.
Bewer 474.
Bezançon et Labbé 130.
Biagi 202, 254.
— et Brochi 1076, 1077.
Bidwell 525, 629.
Bieback 394.
Bier 21, 166, 172, 832, 947.
Bigger and Campbell 579.
Binaghi 669, 1041.
Bindi 1035.
Biondi 357, 1024.
Bircher 951.
Birstein 739.
Bischitzky 797.
Bishop 463, 669, 972.
Blake 643.
Blanc et Weil 473.
Blencke 923.
Bloch 21, 221, 319.
Bloodgood 643.
Blos 178.
Blum 385.
Blumfeld 21.
Boari 984, 1046, 1053, 1065, 1069.
Boas 612.
Bobrow 427, 643, 724.
Boccardi e Tria 1008.
Bodan 312.
Bode 643.
Boeck 147.
Böckel 766.
Böcker 11.
Bögle 950.
Böhme 385.
Boermann 124.
Boettiger 869.
Boigey 923.
Boinet 224, 800.
Boise 224.
Boisson et Chapatot 800.
Bókay 406.
Boldt 117.
Bondin 130, 669, 820.
Bonifield 463.
Bonnavue 394.
Bonnet 394.
Bonomo 1014, 1021, 1055.
v. Bonsdorff 667.
Borchard 174.
Borchardt 487.
Borchgrevink 457.
Borelius 202, 643.
Bornemann 385, 854.
Bornheim 910.
Bornholdt 385.
Borri 1083.
Borsuk 568.
Borzymowski 404.
Boschi 1033.
Bose 118.
Botey 402.
v. Both 665.
Botschkowski 82.
Botton 577, 789, 819.
Bottini 394, 1070.
Boucaud 371, 583, 680.
— et Couchet 854.
Boufffleur 471.
Bouglé 683.
Boully 579.
Bourienne 456.
Boutillier 193, 254.
Boniret 800.
Box 118.
Box and Thurston 525.
Boyant 432.
Boyd 419.
Bra 118.
Braatz 51, 68, 950.
Bracket 228.
Bradfort and Vose 910.
v. Braman 105.
Bramson 779.
Brandenberg 257.
Brandl 749.
Braun 21, 138, 254, 492, 976.
Brauner 935.
Brant 870.
Braquehaye 420, 492, 583.
Brasch 947.
Brase 385.
Brault 118, 124.
Bregmann 902.
Breitung 450.
Brentano 205.
— u. Benda 106.
Brewer 254, 319, 408, 678, 689, 865.
Briddon 361, 854, 972.
Brieger 450.
Brindel, 254, 319 450.
Brintet 394.
Brinton 739.
Brisson 314, 385.
Broca 254, 319, 784.
— et Mouchet 183, 193, 798.
Brown 254, 525, 739, 760, 765, 766, 770, 795, 976.
Brshosowski 643, 760.
Bruce 64.
Brückmann 483.
Brühl 314.
Brun 760, 800.
Brun et Proca 800.
Bruni 203, 951, 952.
Brunner 66, 617, 853, 999.
Bruns, Hayo 106.
Bucci 105.
Buchanan 118, 141, 710.
Buchbinder 328.
Buday 420, 979.
Büdinger 577, 683, 966.
v. Büngner 118.
Bull 319.
— and Coley 642.
Bulson 319.
Bum 4.
Bumm 471.

Bunge 832.
Burci 7, 760, 910, 1000, 1079.
— e Angilollotti 721.
van Buren-Knott 669.
Burghart 130.
Burnett 328.
Buschi 7.
Busch 666.
Zum Busch 577, 758.
Bush 11, 371.
Busse 979.
Byford 483, 636.

C.

Cabot 254.
Caccia 1017.
Caddy 784.
Caforio 1000.
Cahen 254, 385, 456.
Calabrese 1026.
van Calcar 21, 756.
Callais 432
Calot 228, 237, 910.
Camaggio 168.
Cameron 612.
Campbell & Henry Clarke 779.
Canaton 978.
Cancarnotti 73.
Cane 11, 93.
Cange 254.
Cantlie 716.
Cant 525.
Cantwell 558.
Capaccini 1046.
Capobianco e Mazziotti 1026.
Caprara 51, 438.
Capurro 1033.
Carini 136, 1002.
Carle 254, 319, 416, 710, 1026.
Carle et Fantino 492.
Carle, Tricomi, Nigrisoli, D'Antona 492.
Carlier 968.
Carlsen 463.
Carlson 478, 612.
Carpenter 688, 793.
Carrel 105, 347, 416, 854, 855.
Carrienne 118.
Casati 492, 1046, 1076.
Caselli 832.
Casper 984.
Cassanello 1024.
Castaigne 753.
Castainy 693, 715.
Castan 631.
Castellani 688.
Castreil 21.
De Castro 993.
Catellani 95, 642, 669, 1046.
Cates 657.
Cathcart 21, 478, 629.
Cathelin 583.
Catterina 105, 136, 371, 832, 1065.
Cavazzani 410, 636, 797, 1009, 1373, 1080.
Cavicchia 902.
Cavicchia et Rosa 254, 1017.
Carranza 385.
Cawardine 636.
Ceccherelli 7, 51, 492, 966, 997, 1044, 1050, 1055.
Cedercreutz 612.
Ceci 21, 939, 1008.
Ceoné 950.
Cesaris-Demel 1046.
Championnière 193.
Chandelux 178, 822.
Chaput 583, 827.
Charinesco 183.
Chandaye 827.
Chapman 141.
Chauvel 855.
Chavannaz 410, 643, 975.
Chavasse 558, 669.
Cheselden 3.
Cheyne 95, 966.
— u. Burghard 4.
Chiari 254, 351, 385, 407, 488.
Chiarleoni 21.
Chibret 471.
Chimenti 438.
Chipault 254, 332, 979.
Chlumsky 254, 569.
Choffat 404.
Cholodilow 816.
Christomanos 721.
Chroback 683.
Chudovsky 193.
Chumsky 228.
Cipriani 853.
Civalleri 1006.
Clado 796.
Clark 3, 89, 184.
Clarke 60, 575, 760, 832.
Classen 979.
Clementi 254.
Clerc 385.
Le Clerc 756.
Clinch 221.
Cline 366.
Cloué 130.
Coaker 670.
Coates 799.
Cocco-Dolmasso 80.
Codivilla 7, 254, 492, 1004.
Coelho 184, 254, 339.
Coester 943.
Coffey 457, 583.
Cohn 254, 760.
Coley 130, 670.
Colley 797.
Collier 92, 617.
Collin 855.
Collins 254, 758, 800.
Collinson 797.
Colombini 224.
Colombo 51.
Columba 1069.
Comba 1023.
Comte 770.
Cona 1020.
Mc. Conachie u. Hartwig 254.
Concetti 575, 766, 947.
Conitzer 634.
Connal 347.
O'Conor 12, 177, 224, 487, 489, 657, 720, 724.
Le Conte 798.
Copley 89.
Coquet 394.
Cordillot 475.
Cordero 822.
Cords 366.
Mac Cormac 3.
Corner 410.
Cornil et Schwantz 420.
Cornillon 710.
Corseri 1000.
Mc. Cosh 254, 669, 694, 670, 855.
Cottet 770.
Coudray 82, 800.
Councilman 947.
Courmont 88, 93, 228.
Courmont Nicolas et Bonnet 95.
Courtin 416.
Courtnay 897.
Cousins 789.
Couteaud 670.
Cowan and Monks 254.
Cozzolino 1021.
Craster 952.
Crawford 155.
Credé 82.
Creran 434.
Crespi 789.
Creutz 766.
Cripps 491.
Crivelli 438.
Crohn 328.
Croly 829.
Cromwell 438, 798.
Croner 558.
Cross 935.
Cruchet 124.
Cryer 314.
Cumston 796.
Cuneo 992, 1019.
Curtis 118, 254.
Curdy 224.
Cushing 693.
Cuthbert 92.
Czarnowski 371.
Czerny 7, 118, 254.
— u. Trunecek 130.

D.

Daddi 993.
Dagnon 795.
Dahlgren 420.
Dalton 569, 721.
Dalziel 395, 579.
Damas 224, 634.
Damen 11.
Dammert 783.
Damsch 438, 903.
Dandolo 7.
Dandridge 739.
Danlos 870.
— et Sabatié 142.
Dantignes 463.
Daschkewitsch 254

Dauber 588.
Davezac 693.
Davergne 64.
Davis 795.
Dawbarn 584, 950.
Dawnie 254.
Day 643.
Deansby 724, 779, 972.
Dearden 203.
Deaver 584, 657, 678, 966.
Dechant 489.
Deganello 1044.
Dehler 395.
Deidesheimer 862.
Delagénière 7, 789, 897, 979.
Delamare 753.
Delanglade 254, 631, 760, 800.
— et Broca 255.
Delaury 579.
Delbet 683, 832, 984.
Delcourt 237.
Delore 106, 124, 255, 319, 478, 489, 579, 617, 770, 832, 963.
Delorme 410, 430, 584, 794.
v. Dembowski 693.
Demons 489.
Demoulin 92, 525, 579, 875.
Denault et Milian 312.
Dench 255.
Dengler 255.
Denker 450.
Dennis 492, 584.
Densusian 155.
Dent 22.
Le Dentu 371, 584, 797.
Denucé 800, 923.
Deppe 579.
Derjusbinski 170, 819.
Deschin 664, 670.
Desfosses 57, 739.
Desnos 255, 789, 984.
Destot 830.
Devoto 724.
Diakonow 7.
Diamont 255.
Diddens 473.
Dieulafoy 683
— et Lucas Championnière 584.
Dittrich 631, 753.
Diver 832.
Diviani 1024.
Dobrotworski 492.
Doebbelin 471, 822, 975.
Döderlein 68.
Doerffler 584.
Dörner 236, 406.
Dogliotti 1080.
Doll 822.
Dollinger 228, 255, 328, 339, 693, 855.
Dominci 612.
Doptor 357.
Doran 11.
Dorf 517.
Douglas 475, 952.
Dowall 670.
Dowd 395, 642, 784, 800.
Downie 353.
Downs 430.
Doyen 678.
Drasche 430.
Dreesman 569.
Drehmann 800.
Drenkhahn 800.
Drew 224.
Droba 228, 693.
Drobnik 68.
Droerger 255.
Dromont 420.
Dsirne 657, 973.
Dubré 385.
Dubrowo 401.
Dubujadoux 475.
Duchanin 193.
Duchastelet 760.
Ducnay 22.
Ducroquet 800.
Dührssen 584.
Duffett 117.
Duhamel 575.
Dujarier et Casteigne 670.
Dujo 183.
Dujon 483.
Dungan 11.
Duplant 525.
Duplay 22, 463, 471, 617, 710, 765, 770, 784, 795.
Durante 4, 136, 693, 992, 1055.
Durbacher 636.
Duret 247.
Dusbinsky 463.
Duvay 525.
Duvergey 965.
Dwyen Joyce 319.
Dyes 643.

E.

Eagleson 710.
Earle 617.
Eastes 463.
Eberle 432.
Ebest 131.
Ebstein 483, 724.
Eccles 657, 670, 699, 739.
Eckert 371.
Eckhard 371.
Eddowes 142.
Edebohls 664.
Edington 202, 779, 794.
Edsall 943.
Egener 797.
Egidi 404.
Ehrensberger 821.
Ehrhardt 416, 420.
Ehrmann 142.
Eichel 167, 371, 438, 670.
v. Eicken 86.
Eiler 314.
Einhorn 22.
v. Eiselsberg 525, 569, 617.
Eisenberg 60.
Eitel 584.
Eitelberg 319.
Eliot 617.
Elliot 782, 795, 796.
Ellis 800.
Elsworth 617.
Embden 146.
Emmanuel 255.
Enderlen 202, 204.
Endres 666.
Engelhardt 57, 255.
Engelken 979.
English 770.
Erdmann 617, 749, 794, 798.
Boross Erno 86.
Ernst 255.
Erras 724.
Escher 657.
Eschweiler 255.
Eshner 255.
Esmarch 952.
Esmarch und Kowalzig 4.
Essigmann 371.
D'Este 1023.
Esteves 255.
Etoret 923.
Eulenstein 319.
Eve 569, 657.
Evler 577.
Ewald 584.
Ewart 221.
Ewart and Jaffrey 525.

F.

Fabiani 136.
Fabricius 693.
Fabris 996.
Fachenheim 88.
Fadyean 124.
Fairschild 434.
Falla 664.
Famulari 22.
Fantino 106, 420, 994.
Farbe 923.
Favier 910.
Farina 1042.
Faure 492, 624, 724.
Fayan 783.
Feder 255.
Fedorow 492, 950, 973.
Mc. Feelz 408.
Fege 11.
Feilchenfeld 950.
Fein 314, 345.
Félizet 643.
Felke 410.
Fenner 255.
Fenwick 4, 361, 463, 629, 770, 789, 966.
Feodorow 965.
Ferguson 432.
Fergusson 657.
Ferrand 584, 633.
Ferrari 328, 427.
Féné 793, 796.
Fernet 517.
Ferria 193, 1011.
Ferrio 903, 1078.

Festenberg 952.
Février et Gross 116.
Fick 395, 923.
Lieschi 617, 1075.
Le Filiatre 973.
Filippini 1053.
Fink 693, 715.
Finlayson 558.
Finsch 203.
Firth 385.
Fischer 29, 60, 395, 406, 943.
Fischoeder 204.
Fish 22.
Fisk 353, 790.
Fiore et Giancola 51, 1058.
Flatau 463.
Fleming 51.
Fleischhauer 525.
Björn Floderus 970, 976, 984.
Flügel 410.
Flux 22.
Föderl 402, 642.
Förster 328.
Folet 193.
Fontan 753.
Foote 617.
Fopp 923.
Forestier 237.
Forgue 138.
Fosataro 999.
Fossard 693.
Fournier 155.
Fournier et Loeper 903.
Fowler 670.
Fränkel 643.
Fraenkel 60, 184, 339, 457.
Fraikin 416, 612, 970.
Fraijir-Villar 693.
Franceschi 1026.
De Francesco 204.
Frank 106, 770, 877.
Franke 11, 203, 492, 636, 779.
Franz 643.
Fraser 89.
Frazer 569.
Frech 371.
Freeman 75.
Freiberg 793.
Freschi 1020.
Freudenberg 781.
Freudweiler 178.
Freund 166, 416.
Freyer 760, 984.
Frick 146.
Fricke 328.
Fridjung 11.
v. Friedländer 339.
Friedrich 73, 95, 184, 255, 319.
Froelich 643, 797, 923.
Froning 801.
Fürbringer 75, 429.
Fürst 386.
Füth 766.
Fütterer 966.
Fummi 1031, 1078.
Funk 142.
Funke 643.
Le Fur 255, 517.
Furet 255.

G.

Gabel 168, 483.
Gabler 642.
Gabrilowitsch 95.
Gabszewicz 255, 361, 789.
de Gaetano 255, 1020, 1040, 1050.
Gagnoni 224.
Galeazzi 1053.
Galeazzi e Geillo 993.
Galeazzi e Perrero 1017, 1031.
Galin 657, 658, 784.
Galin und Titow 149.
Gallandet 255, 371, 410, 693, 724.
Galletly 89.
Gallois 795.
Galloway 22, 966.
Gallozzi 174.
Gally 237.
Gamgee 438.
Ganfini 1026.
Gangitano 577, 821, 979, 1011, 1019, 1075.
Gangolphe 793.
Gangolphe et Picey 255.
Garbarini 1051. 1070.
Gardner 22.
Garré 106. 183, 255, 683.
Garrel 739.
Gautier 221, 386.
Gavello 319.
Gawlik 966, 984.
Gayet 146, 178.
Gayet et Carle 584.
Gaynière 584.
Geiss 978.
Gemmell 487.
Genevet 386.
Genstle 819.
Georges 910.
Geppert 22.
Gerard-Marchand 795.
Gerulanos 410.
Gerhardtt 432.
Gerhardy 478.
Gersuny 11, 463.
Gessner 89, 724, 798, 903.
Gesterding 693.
Gevaert 210.
Ghedini 629, 1052, 1075, 1077.
Ghillini 202, 204, 910, 1079.
Giannestasio 1073.
Gibb 92.
Gibbon 669.
Gibson 870.
Gichler 636.
Gilchrist 124.
Gilford 525.
Mac Gilliway 525.
Gilmer 724.
Gimlette 92.
Ginestous 830, 870.
Giordano 410, 579, 636, 721, 1006, 1037, 1040, 1051, 1059, 1065, 1076.
Giudice 1064.
Gläser 224.
Glantenay 273, 584, 798.
Gluck 401, 402.
Gocht 155, 224.
Rickman Godlee 434.
Göbell 471.
Göttling 255.
Goldberg 766, 976.
Goldmann 973.
Goldstein 478, 612, 943.
Goldstücker 131.
Goldthwait 801, 821, 910.
Golebiewsky 795, 903.
Goljachowski 680.
Goller 361.
Golowin 312.
Gonka 22.
Gonnard 319.
Good 669.
Gordon 759.
Gotel 796.
Gottstein 75.
— und Blumenberg 75.
Gould 131.
Goulliond 558, 612.
Gowers 155.
Grab 131.
Gradenigo 314, 1020.
Gradenwitz 22.
Graefe 766.
de Grandmaison 184.
Grange 475, 683, 822.
Graser 575, 957.
Grawitz 724.
Grazianow 255.
Green 584.
Greene 789.
Greene-Cumston 822.
Greenough and Joslin 525.
Greig 871.
Grenier-Cardenal et Dahallen 710.
Grillo 106.
Grillot 855.
Grinewitsch 658.
Grogeno 670.
Grohé 204.
Gronauer 395.
Gros 82.
Gross 155, 427, 584.
Grossbecker 420.
Grosse 131, 204.
Grosser 255.
Grossglick 739, 789.
Grosskopf 314.
Grünbaum 584.
Grünberg 575.
Grünert 255.
Grünwald 795.
Gubarew 432.
Guédroyty de Béloséroff 789.
Guelliot 138, 617.
Günther 131.
Guépin 739, 784, 789.
— et Loyé 225.
Guérin-Volmale et Jeanbrau 793.
Guery 797.
Guiard 770, 789.
Guibal 255, 910.

Guillemain 584.
Guinard 106, 724.
Guiteras 789.
Guizzetti 328, 1023.
Gumpert 371.
Gumprecht 141.
Gundersen 584.
Gundorow 248, 865.
Gunter 22.
Gussenbauer 170.
Guttiérrez 106, 184.
Guyon 739, 760.
Guyot 910.
Gwyer 237.

H.

Haas 256, 450.
Haasler 710.
Haberling 89.
Habs 471, 493, 666.
v. Hacker 456, 569.
Hadra 584.
Haebler 256.
Haeckel 256, 471.
v. Haefen 693.
Haegler 80.
Hagedorn 450.
Hagen-Torn 935.
Hagman 973, 976.
Hahn 95, 430, 493, 518, 558, 612, 680, 724, 903.
Hahne 386.
Hainworth 633
Hajek 366.
Halasz 319.
Halban 935.
Hall 183.
Halliwell 518.
Halm 256.
Halter 395.
Hamaken 669.
Hamilton 21, 430.
Hammer 141, 525.
Hammershag 319.
Hampel 386.
Hampeln 558.
Handek 910.
Handford 256, 489.
Handmann 438.
Hansteen 256.
Happel 478, 760.
O'Hara 463.
Harington 584.
Harris 756.
Harrison 739, 789.
Harsha 584.
Hartmann 68, 525, 558, 612, 617.
-- et Soupault 493.
Hartwig 818.
Harz 979.
Haselbrock 193, 797.
Hasslauer 319.
Hausen 518.
Hauser 118.
Haussen 617.
Hausy 420.
Havemann 404.
Haviland 118.
Haward 11.
Hawkins 793.
— and Thurston 579.
Hawthoone 11.
Heath 353.
Heaton 61, 718.
Heddaeus 82.
Heermann 256.
Hegar 95.
Hegetschweiler 256.
Heidenhain 80, 410, 525, 832.
Heiligonthal 903.
Heimann 22, 118.
Heine 203.
Heinlein 386.
Heintze 256, 710.
Helferich 7. 204.
Hempel 952.
Henke 319.
Henle und Wagner 138.
Hennequin 827.
Henrichs 584.
Herczel 450, 487, 493.
— Manó 710.
Herdtmann 903.
Heresco et Chastener de Gevy 789.
Héresco et Lacaille 739.
Herhold 716.
Hermann 256, 312.
Hermanns 670.
Hermes 584.
Hermonides 577.
Hern 832.
Herring 766.
Herrmann 420, 693, 973.
Herz 22, 131.
Herzen 256.
Herzfeld 483, 518, 617.
Herzog 22, 170, 489.
Heuber 765, 976.
Heurtaux 420, 612, 935.
Heusner 910.
Hevelke 450.
Hewitt 22.
Heyer 319.
Heymann 169.
Hideo 617.
Hijmans 487.
Hildebrand 483.
Hildebrandt 51, 204, 525.
Hiller 612, 666.
Hinsberg 124, 328, 357.
v. Hippel 617.
Hirigoyen 847.
Hirsch 818.
-- R. 229, 818.
Hirschberger 923.
Hirschfeld 183.
Hirtz 693.
Hitchcock 770.
Hitschmann und Lindenthal 61.
Hochenegg 525, 693.
Hochstetter 739.
Hodgson 483.
Hödlmoser 724.
Hoelscher 11.
Hölscher 22.
Hönn 93.
v. d. Hoeven 569.
Hofbauer 11, 970.
Hoffa 11, 95, 155, 801, 821, 903, 910, 923.
Hoffmann 174.
Hofmann 155, 457, 801.
Hofmeister 372.
Hogarth 862.
Holm 203.
Holländer 314, 950.
Hollis 801.
Hollmann 312.
Hollopeau 870.
de Holstein 612, 880.
Holsti 89.
Holymann 386.
Holyo 779.
Honigmann 22, 256, 832.
Honsell 798.
van Hook 678, 710.
v. Hopfgarten 612.
Hopkins 816, 829.
Hopmann 451.
Horand 739.
Horber 357.
Horlacher 228.
Horn 617.
Horodynski 439.
Horrocks 525, 624.
Horsley 183.
Horwitz 779.
Hotchkins 456.
Hotchkiss 693.
House 478.
Housell 386, 451.
Houzol et Menrillon 7.
Howse 3.
Hrach 149.
Hubbard 475, 991.
Huber 487.
Huchard et Guéniot 579.
Hübbenet 968.
Hübener 73.
Hübscher 797.
Huismans 404.
Huldschiner 739.
Hunner and Irving 740.
Hunter 3, 617.
Hutchinson 670, 779, 819.

I.

Idzinski 525.
Ikawitz 897.
Iljin 248.
Imbert 228.
— et Guyon 991.
Imbriaco 5.
Ingianni 784, 1024, 1043.
Isnardi 256.
Israel 724, 770, 970, 980, 984.
v. Itersen 3, 950.
Ito 257.
Iwanow 740.

J.

Jaboulay 237, 256, 493, 579, 798, 801, 832.
— et Lannois 256.
Jackson 118.
Jacob 184, 256, 372.
Jacobelli 57, 994, 1046, 1078.
Jacobi 779.
Jacobs 256.
Jacomet 680.
Jacquépée 478.
Jacubowski 569.
Jadassohn 142.
Jaeger 935.
Jäger 256.
Jagerink 12.
Jahradnicky 669.
Jaia 669.
Jakob 801.
Jakolew 248.
Jalagnier 870, 950.
James 256.
Janakoff 493.
Janet 789.
Janni 177, 1067.
Jannin 386.
Janz 720.
Jaquet 386.
Jarowizki 319.
Jastrowitz 395.
Jeannel 569.
Jeaubran 328, 991.
Jeauselme 106.
Jenkins 577.
Jennet 386.
Jerosch 979.
Jesset 420.
Jessop 68, 395.
Joachimsthal 204, 801, 877.
Joél 314.
Johnson 518, 579, 584, 658, 877, 973, 978.
Jonas 801.
Jones 386, 436, 525, 577, 683.
Jonnesco 51, 184, 256, 463, 526, 658, 722, 740, 832.
Jordan 689, 970.
Jottkowitz 203.
Jouon 793.
Jourdan 526.
Jourdanef 106.
Jova 430.
Joynt and Green 753.
Judson 801.
Jürgens 256.
Julliard 92.
Jullian 12, 131.
Juvara 386.

K.

Kaczkowski 740, 760.
Kader 493, 558.
Kadjan 256, 479.
Kadyi 93.
Kaefer 493.
Kälble 427.
Kaelin-Benzinger 8.
Kaeppelin 131, 784.
Kaiser 579.
Kajser 345.
Kalabin 984.
Kammerer 131
Kantorowicz 450.
Kapelusch 22.
Kaposi 117, 147, 801.
Kappeler 493.
Kappesser 95.
Kapsammer 386, 740, 789.
Karajan 612.
Karchezy 166.
Karewski 372, 491, 584, 658.
Karoly 312.
Karsch 526.
Karström 526.
Katschanowski 142.
Katzenstein 203, 386, 950.
Kaufmann 64.
Kausch 493.
Kayser 493, 784.
Kean 256.
Kehr 493, 693.
Keiler 155.
Keith 952.
Keitler 724.
Kelber 95.
Kelling 493.
Kellock 138.
Kelly 95
— and d'Este Emery 420.
Kelynack 980.
Kemme 796.
Kendirdgy 829.
Kennan 770.
Kennedy 183, 473.
Kermanner 361, 935.
Kern 12, 402, 689.
Kerstem 617.
Keyes 784.
Kidd 658.
Kiderlen 935.
Kiefer 526
Kiesgen 88.
Kiessling 203.
Kijewsky 463.
Kilburg 797.
Kinder 22.
King 793.
Kionka 22.
Kirchgässer 903.
Kirchner 875.
Kirmisson 4, 11, 228, 256, 631, 793, 801, 832, 968.
— et Auffret 827.
— et Berger 256.
— et Kuss 131.
— et Sainton 923.
Kirscher 457.
Kirstein 124.
Kissinger 897.
Kjos 434.
Klautsch 149.
Klebs 95.
Klecki 584.
Klein 95.
Klemm 203.
Klieneberger 759.
Klimenkow 420, 753.
Klimer 408.
Klippel et Lefas 724.
Klose 420.
Knecht 386.
Knipers 328.
Knoggs 670, 984.
Knoit 826.
Knüppel 315.
Koebel 257.
Koch 82, 439, 575, 584.
Kocher 124, 256, 558, 617, 957.
Köhl 257.
Köhler 749, 943.
Kölliker 184, 793.
König, Franz 4, 236, 395, 427, 475, 518, 617, 855.
Koenig, Fritz 124, 493.
Könitzer 798, 903.
Koeppelin 493.
Köppen 51.
Köresi 493.
Körnle 257, 351, 366.
Körte 257, 434, 526, 618, 683, 724, 794.
Kofmann 22, 770, 822.
Kohn 518, 617.
Kollmann 89, 821.
Koltschin 203.
Kompanzew 579.
Kopezynski 832.
Kopfstein 669.
Korteweg 319, 569, 968.
Korybut-Dasykiewicz 153.
Koshuchowski 257.
Kosinski 963.
Koslowski 203, 643, 667.
Kossobudzki 8.
Koszielski 613.
Kothe 612.
Kozenski 150.
Kozlowsky 463.
Kraeppelin 585.
Kraft 479, 618
v. Kraft-Ebing 943.
Krakowski 22.
Kraske 386, 493, 558, 585.
Kraus 93.
Krause 106, 150, 184, 203, 237, 339, 395, 434, 493, 558, 694, 766, 785.
Krauss 257.
Kreps 984.
Kreuzer 404.
Krimon 585.
Krönig 947.
Krönlein 257, 518, 950, 980.
Krogius 487, 579, 585, 870.
— et Wallgren 756.
Kronenberg 257.
Kronheiner 526.
Krops 760.
Krotz 177.
Krüche 4.
Krukenberg 21.
Krylow 493, 770.
Kudrjaschew 636.

Kühne 124.
Küker 96.
Kümmell 168, 569, 724.
Küsten 57, 319.
Küstner 479.
Küttner 203, 312, 361, 386, 613, 779.
Kukula 518.
Kulm 950.
Kumberg 319.
Kummer 257, 386.
Kunsemüller 131.
Kuntz 257.
Kuppers 667.
Kurz 950.
Kuse 724
Kusnetzoff 395.
Kusnezow 832, 968.
Kuss et Jonon 801.
Kwiatkowski 688.

L.

van der Laan 724.
Labbé 178.
— et Lévi-Sirugue 347.
Lackie 758.
Lackmann 361.
Lacombe 386.
Lafarelle 328, 410, 585, 870, 875.
Lahner 617.
Lambret 657.
Lampe 410, 969.
Lampiasi 1018.
Landerer 96.
Landouzy 558.
Lane 353, 618.
Lange 8, 328, 797, 801, 832, 984.
— Fritz 910.
—-Hermstädt 82.
Langenack 794.
Langenmantel 434.
Langer 832, 947.
Langton 643.
Lannelongue et Achard 96.
Lannois 432.
Lanz 585, 740, 793.
Lapinski 142, 185, 832.
Laplace 569.
Lardennois 489, 569.
— et Aguinet 613.
Mac Laren 761.
Larger 585.
Larisch 22.
Lasalle 386.
Lasio 1004.
Lauenstein 257, 463, 694, 827, 973.
Lauwers 493.
Lavaux 970.
Lawrence and Hantley 92.
Lawrie 22.
Lebell 106.
Leclerc 235.
Ledderhose 526, 832.
Leech 408.
Lefas 124.
Legg 430.
Legnani 386, 479.
Legueu 783, 829.
— et Salmon 395.
Legrand 23.
Legneux 975.
Lehmann-Nitsche 3, 257.
Lehr 257.
Lejars 4, 670, 694, 785, 822, 865, 991.
Lejeune 471, 689.
— et Meslay 174.
Lembke 943.
Lemke 437.
Lengnick 118.
Lenhartz 64, 947.
Lenhoff und Becker 966.
Mac Lennan 569.
Lennander 463, 487, 635, 680, 682, 770, 833, 969.
Lenthe 766.
Leonhard 973.
Leopold 618.
Lepkowski 372.
Leppmann 23.
Lereboullet 92.
Leredde et Haury 142.
Lermitte 166.
Leser 4, 694.
Lesniowski 395.
Lesser 862.
Letulle 489, 575, 855.
Lévai 12.
Leven 420.
Levi-Sirugue 432, 433.
Levison 237.
Levy 106, 257, 410, 789.
— et Ovize 131.
Lewisohn 980.
Lexer 473.
Lichtenauer 434.
Lichtenstern 224.
Lichtwitz 353
Liebermann 147.
Liermann 636.
Ligorio 224, 315.
Ljunggreen 694.
Lindsay 64.
Lindström 484, 715.
v. Lingelsheim 64.
Link 51, 643.
Linon 585.
Linow 819, 943.
Linser 57.
Lipmann-Wulf 630.
Lipstein 683, 688, 689.
Lisanti 1037, 1064.
Liston 3.
Littlewood 618.
Livingstone 670.
Lockwood 68, 237, 643.
Lodigiani 51.
Loeb 138.
Löbker 694.
Löwenbach 124.
Loewenhardt 760.
Löscher 386.
Lohéac 725.
Loison 439, 585, 797.
F. Lombardo 1050.
Lond 3.
Longard 950.
Longo 779, 1037.
Longuet 12, 785, 950.
Loos 372.
Lord 618.
Lorenz 801.
Lortet 106.
Lossen 82.
Lossew 315.
Lotheisen 801, 984.
Lothrop 257, 815.
Loumeau 770, 970, 980.
Lovett 910.
Low 23.
Lucy 760.
Lubarsch 118.
Lucas 795.
—-Championnière 68, 224, 237, 430, 585, 643, 801, 822.
Lucae 257.
Lucke 494.
Lucy 82, 494, 770.
Ludloff 630.
Ludwig 155.
Lücke 694.
Lühder 471.
Lüsebrink 618.
Luksch 870.
de Luna 395.
Lundmark 8.
Lunkenbein 146.
Lunn 569, 789.
Lusena 1026.
Luss 801.
Luxenburger 23.
Luys 401, 618, 829.
Luzzatto 1026.
Lynn 184.
Lyssenkow 339.

M.

Maag 710.
Maasland 688.
Mabas 185.
Mabé 372.
Macaskie 821.
Macaigne et Blanc 579.
Macartuez 183, 783.
Maccini 52.
Machard 92, 569.
Mackay 457.
Mackenzie 434.
Maclachlan 64.
Maclaren 526.
Mac Mahon 797.
Mactier 312.
Macyewski 319.
Mader 23, 794.
Madelung 150.
Madlener 778.
Madolen 634.
Maffuci 943, 999.
Magenau 313.
Maglieri 1040.

Maillard 82.
Maiss 420.
Majewski 816, 952.
Makins 577, 633, 670.
Makuna 872, 782, 799.
Malapert et Gobillot 257.
Malbot 434.
Malinowski 405.
Malkoff 174.
Mally 23, 185, 794.
Mamlok 450.
Manara 992.
Manauch 315.
Manara 1011.
Mandl 658.
Mang 328.
Mangeri 760.
v. Mangoldt 402.
Manquat 23.
Mansell-Moullin 585.
Marchand 205.
Marchant 794, 795, 798, 827.
Marcinkowski 471.
Marcus 106.
Marcy 579, 765.
Maréchaux 643.
Margarucci 155, 579.
Margulies 758.
Mariani 1018, 1026.
Marie, Berthier et Milan 489.
Marion 439, 518.
Maritelli 910.
Markussen 526.
Marsh, Howard 96, 256, 256, 666.
Marshalko 315.
Marshall 89.
Martens 236, 395.
Martin, André 950.
— 96, 193, 205, 257, 315, 633, 658, 694, 761, 795, 910, 950, 969, 984.
Martini 494, 997.
Martynow 248.
Masbrenier 257.
Masnata 1006.
Mason 141.
Massei 407, 1033.
Matas 450, 749.
Maxwell 756.
Matthei 23.
Matthiolius 257.
Mauclaire 526, 579, 618, 801.
Maurange 484, 585.
Maydl 984.
Mayer 96, 237.
Mayer, Ludw. 721.
Maylard 228, 526, 575, 613, 618.
Mayr 457, 579, 644.
Mazel 749.
Means 585.
Megele 82.
Mehnert 457.
Meier 319.
Meighan 312.
Meleschko 783.
Ménard 833, 910.
Mendez 106.
Ménier 816
Menière 203.
Menke 386.
Meriel 903.
Merk 124.
Merkel 4, 980.
Merken 124, 131, 185.
Merkens 257.
Merry 315.
Meslay 361, 430.
Meslay et Pauchet 585.
Meturdy 225.
Meyer 82, 257, 464, 618, 667, 689, 785, 855.
v. Meyer 257, 434, 749.
Meyer, Willy 494, 579.
Michalkin 819.
Michel 710.
Micheli 1035.
Middendorp 96.
v. Mikulicz 694, 749.
Miles 257.
Milian 23, 785.
Milian et Chevalier 579.
Milian and Herrenschmidt 420.
Milian et Ravanier 420.
Miller 23, 138.
Milligan 257, 319, 320.
Milo 796.
Milton 783.
Milton-Greene 255, 320.
Milz 642.
Minervini 52, 80, 82, 83.
Minin 585.
Minno 124.
Mintz 357, 416, 473.
Miodowski 23, 83.
Mircoli 204.
Mitchell 131, 526, 667, 796.
Miwa und Stoeltzner 204.
Modlinski 494, 740, 766.
Möbius 386.
Moeller 96.
Möller 89, 351, 794.
Mohaupt 23.
Mol von Charante 88.
Molard et Bernay 579.
— et Regaud 395.
Momburg 131.
Moncorvo 688.
Monday 526.
Mondeville 3.
Monnier 339.
Monod 12, 473, 494, 613, 618, 636, 797, 801.
Monski 193.
Montgomery 131.
Monti 96.
Montprofit 494, 658.
Moore J. E. 156.
Mordret 585.
Moreigne 761.
Morello 386.
Moreschi 1076.
Morestin 257, 357, 361, 386, 410, 471, 761, 770, 785, 794, 795, 797, 798, 799, 801, 830, 897.
Morf 386.
Morgan 96, 526.
Mori 1067.
Morian 156, 473, 575, 725.
Morisani 569.
Morison 526, 618, 682.
Morpurgo 136, 205.
Morris 131, 585, 984, 990.
Morse 526.
Morton 558, 694, 710.
Mosbacher 23.
Moser 257.
v. Mosetig-Moorhof 320.
Most 401, 558, 785.
Moty 526.
Mouchet 795, 923.
— et Aubion 801.
— et Vailland 793.
Mouchotte 903.
Mougoun et Gentès 432.
Moullin 667.
Moune 257, 258.
Moune et Liaras 320.
Mounier 793, 283.
Moussons 156.
Movi und Salvolini 93.
Moynihan 224, 464, 667, 670.
Muck 258.
Mühsam 585.
Müller 118, 203, 258, 770, 795, 799, 903, 943, 973.
— Karl 221.
— P. 75.
Mützel 897.
Muggia 1026.
Mugnai 184, 669, 897, 1009, 1044.
Mundell 749.
Mundi 785.
Munray 353, 386, 526, 613, 801, 855.
Muns 124.
Munter 793.
—-Samter 395.
Murrell 64.
Muscatello 57, 1042.
— und Damascelli 183, 193, 1011.
— e Gangitano 61, 994.
Musson 450.
Mutteren 903.
Muyio 999.
Mya 1079.
Myles 97, 526.
Myrtle 237.
Mysch 657, 876.

N.

Nageotte-Wilbouchevitch 801.
Nankivell 131.
Nannotti 1044, 1063.
Napalkow 798.
Napier 142.
Narath 664.
v. Nartowski 236.
Nasi 1033.
Nattan-Lavrier 613.
Naumann 579, 980.

Naunyn 694.
Nauwerck 204.
Nawatzki und Arndt 947.
Nehrkorn 689.
Nesbitt 618.
Netschajew 716.
Netschiponenko 558, 876.
Neuber 328, 345, 801.
Neufeld 237.
Neugebauer 464, 577.
Neukamp 258.
Neumann 475.
Neurath 526.
Neuschäfer 829.
Neve 751.
Newbolt 855.
Newsholme 118.
Newman 558, 613, 963, 965, 976.
Nichols 228.
Nicolaier 740.
Nicolas 96.
Nicolaysen 156, 526, 710, 819.
Nicolich 771.
Nicoll 258, 569, 613, 771.
Niebergall 475, 658.
Niedzielski 439.
Nieny 395.
Nigrisoli 106.
Nimier 585, 785, 795, 797.
Nimier et Laval 952.
Ninni 1006, 1040.
Nisenson 406.
Nissen 957.
van Nissen 106.
Nissle 366.
Noack 464.
Noetzel 11, 57.
Nötzel 172.
Nogué 23.
Noguès 740, 771, 951.
Noguès et Wassermann 771, 789.
Noll 644.
Nossenko 761.
Nota 761.
Nothaup und Herter 725.
Nothnagel 484, 725.
Notys 386.
Novaro 68, 1003.
Nové-Josserand 224, 802, 749, 793.
Nuguera 83.

O.

Obici e Bollici 258.
Obrasgow 613.
Obrastzoff 569.
Ochsner 11, 66, 585, 980.
Odenius 178.
Oderfeld 618.
Odisio 1055.
Offer 203.
Ohada 320.
Oliva 494.
Oliver 855.
Ollier 236, 797.
Olshausen 68, 471, 984.
Olssen 569.
Olsson 716.
Opin 680.
Opp 395.
Oppler 725, 817.
Orlow 865.
Orzet 951.
Oschmann 797.
Ostermayer 658.
Ostino 1021.
Ostrowski 618, 963.
Otsaki 83.
Ottaviano 83, 203, 877, 998.
Ottenbach 827.
Otterbach 193.
Owen 4, 204, 670, 855, 991.
Owens 644.
Owens, Eisendraht, and Ready 154.
Ozeki 347.
Ozenne 23.

P.

Paalzow 193, 795.
Pacinotti 136.
Page 372, 761.
Pagenstecher 8, 487, 579, 793.
Pagliano et Delanglade 204.
Palleroni 688.
Panse 320.
Pantaloni 8, 494, 689, 694, 710, 980.
Pantet 320.
Panzer 258.
De Paoli 990, 1017.
— e Mori 258.
Pappenheim 202.
Papprath 796.
Parascandolo 1001, 1040.
Parham 410.
Park 118.
Parker 386, 494, 526, 666, 682, 689.
Parlavecchio 569, 996, 1023, 1077.
— et Topai 1044, 1063.
Parona 720, 1063, 1070.
Parry 395, 973.
Parsons 179.
Partons 667.
Pascale 205, 783, 1036.
Paschutin 897.
Pasteau 740.
Passow 320.
Patel 116, 258, 585.
Pateson 420.
Paul 386.
— u. Sarwey 76.
Paulnig 353.
Paulsen 183, 193.
Pauly 235.
Paviot 124.
Pavone 766.
Payr 12, 124, 258.
Payne 96, 118.
Pearce Gould 420.
Pearse 147.
Pearson 579, 802.
Peavy 57.
Pel u. Korteweg 975.
Pendl 965.
Pennato 1083.
Penzo 627.
Pepper 952.
Péraire 636, 783.
Péraire, Mignon, Meslay 795.
Perez 124.
Perl 911.
Perman 193, 494, 819, 943.
Pernitza 475.
Perrenon 3.
Pers 558.
Personali 1019.
Perthes 61, 150, 258.
Pestemazogen 585.
Peters 347, 785, 802, 903.
Petersen 183, 526, 694, 802.
— u. Exner 118.
Petit et Guinard 156.
— et Merkler 779.
Petruschky 96.
Pevoin 329.
Peyrot 585.
Pfaundler 947.
Pfeifer 4, 386.
Pfeilsticker 951.
Pförringer 725.
Philippson 147.
Phillimore 387.
Phillips 395.
— and Silcock 526.
Phocas 613, 802.
Piccoli 951.
Picqué 89, 258, 320.
— et Guillemont 580.
Pielicke 228.
Pietrowski 883.
Pietzikowsky 897.
Piffe 450.
Piggett 783.
Pilliet et Levrey 870.
Piltz 221.
Pinard 585.
Pintschovius 923.
Piollet 740, 935.
Pitres et Daveyak 432.
Pitts 789.
Pizzorro 1076.
Platon 785.
Platt 416, 580, 796.
Plimmer 118.
Ploeger 471.
Plücker 494, 799.
Pluyette 796.
Podres 258, 439.
Podwysotzky 118.
Poirier 184, 339, 558.
— et Quénu 585.
Poistrus 420.
Pokrowski 761.
Politzer 320.
Poljakoff 971.
Poli 1020.
Poll 984.
Pollard 725.

Pollard and Lake 386.
Pollosson et Bérard 205.
Polosson 613.
Polyak 258.
Pomeranzew 427.
Poncet 585, 771.
— et Bérard 451.
— et Delvre 740.
— et Rivière 387.
Poncetti 401.
Ponzi 83.
Popai 96.
Poper 644.
Popow 740.
Poppert 694.
Porak et Nathan-Lavrier 131.
Porges 558, 569, 771.
Port 793.
Porta 494.
Portioli 136.
Posadas 683.
Posner 991.
Posselt 106.
Postemski e Guàmmana 258.
Potarca 193.
Potel 666.
Potejenko 577.
Potherat 258, 339, 475, 855.
Pouchet 23.
Poulet 897.
Pounon 789.
Pousson 694, 976.
Power 118, 618, 658.
Pozzan 683, 1075.
Prat 329.
Praxin 644.
Predieri 52.
Preindelsberger 89, 312, 315, 372, 618, 761, 794.
Preiswerk 12.
Preysing 258.
Preyss 395.
Prichard 823.
Princeteau 329.
Prins 432.
Prjanischnikow 404.
Probner 204.
Probst 976.
Proelss 798.
Prunas-Tola 1070.
Prutz 106, 618
Pstrokonski 471.
Pupovac 131.
Purpura 1006.
Purrucker 394.
Putnam and Warren 935.
Pütz 669.

Q.

Quact-Faslem 473.
Quante 935.
Quénu 68, 89, 92, 494, 585, 633.
— et Hartmann 630.
— et Laudet 613.
de Quervain 52, 258, 464, 395, 457, 905.
Quincke 903.

R.

Rabek 89.
Radike 924.
Mc. Rae 464.
Raffa 1044.
Rafin 790.
Rainal 642.
Rajewski 86, 131.
Ramoni 1037.
Randall 258.
Ransohoff 353, 694.
Ranzy 87, 387.
Raspe 613.
Rasumowski 410, 489.
— 725.
Rath 61.
Ratz 575.
Rauch 320.
Rave 118.
Raviaut et Marlier 329.
Raw 258, 794.
Rawitsch-Schtscherbo 410, 475, 618, 779, 782.
Reach Denso 756.
Reclus 585.
— et Tillaux 585.
Redard 924.
— et Michel 345.
Reed 670.
Reeve 174.
Rehn 577, 715.
Rehns 395.
Reich 395.
Reichborn-Kjennernd 23.
Reid 116, 618.
Reimer 404.
Reinbach 387, 636.
Reinhard 347, 406.
Reinprecht 258, 479.
Reizenstein 518.
Remedi 52.
Rèmy 464.
— et Bonnet 613.
Renaut 642.
Rench 694.
Reni 694.
Renner 118.
Rennsaz 464.
Renvers 585.
Réthi 372.
Reuter 138.
Révé le Fur 636.
Reverdin 52, 717, 870.
Revichiod 12, 585.
Rewidzow 526, 580.
Reynier 156, 193, 585, 644, 711, 965, 980.
— et Thierry 577.
Ribbert 12.
Ricard 558, 586.
— et Kirmisson 802.
Rice 89.
Richelot 68, 802.
Richet 96.
Richter 288.
Ricker und Ellenbeck 156.
Riecke 150.
Riedel 12, 586, 694, 796.
Riederer 613.
Riedinger 193, 797, 799.
Riegner 258.
Rieländer 320.
Riemann 487.
Rienens deltoon 405.
Ries 464.
Riese 464, 586, 670.
Riesman 657.
Riethus 183, 193.
Riley 870.
Ringel 204, 689, 973.
Ritter 124, 395.
Rittershausen 830.
Rivera 558.
Rivet 395.
Robert 353, 796.
Roberts 154, 796.
Robertson 347, 395.
— and M'Hendrick 66.
Robin 395.
— et Reboul 865.
Robinson 464, 586, 618, 658, 785.
Mayo Robson 12, 694, 798, 990.
Rochard 827.
Rocher 802, 969.
Rochet 184, 479, 738, 771, 780, 971.
Rodenburg 618.
Röpke 258.
Roger et Garnier 387, 416.
Rohden 142.
Rokitzki 694.
Rokizky 203.
Roll 527, 802.
Rollestone 131, 258, 387.
Roloff 416.
Romanin 248, 644.
Romme 83.
Roncali 258, 1014, 1078.
Roques 396.
Rosa 96, 1037.
Dalla Rosa 51, 1036, 1056, 1059.
Roscher 980.
Rose 184, 339.
Rosenberger 819.
Rosenheim 527.
Rosenstein 124.
Rosenthal 143.
Ross 618.
Rossberger 372.
Rossi 136, 1044.
Rossnitz 644.
Rost 630.
Rotch 527
Rotgans 3, 527, 683, 694, 853.
— u v. Leersum 527.
Roth 8, 924.
Rothanel et Andot 586.
Rothbolz 96.
Rothschild 969.
— et Ducroquet 951.
Rotter 5, 12, 420, 635, 636, 644.
Roughton 475.
Rousseau 479.

Routier 527, 618, 694, 761, 785.
Roux de Brignoles 52.
Roux 586, 665, 833.
Rovatti 1003.
Rovsing 527, 740.
Roxburgh 457.
Rudnew 434.
Rudnitzki 117.
Rudolphy 796.
Rühlmann 796.
v. Rüts 690.
Ruff 228.
Ruggi 1009.
Ruhrah 106.
Rundle 785.
Rundström 406.
Russell 118, 658.
Russow 725.
Ruth 819.
Rutherfurd 457, 527, 618, 718, 740.
Rutkowski 494, 618, 749.
Rutsch 408.
Rydygier 8, 586, 789, 951.
Ryall 636.
Ryska 694.

S.

Sabatelli 951.
Sábrazès 96.
Sacharieff 432.
Sachs 405, 924.
Sainte-Hilaire 771.
Saintor 794.
Saitta 1033.
Sakjechew 315.
Saks 558.
Sala 395.
Salaghi 935, 1081.
Salén und Ottallis 23.
Salischtschew 833.
Salomoni 1035.
Saloya 658, 753.
Salus 88.
v. Samson-Himmelstjerna 761.
Samter 644.
De Sanctis 258.
Sandelin 586, 670.
Sandulli 1008.
Sanfelice 136.
De Santi 387, 952.
Sarason 81.
Sarguon 405.
Sarytschew 527.
Saquépée 258, 619.
Sasse 785.
Satterthwaite 924.
Saul 80.
Savage 23.
Savariaud 527, 670.
Scalzi 411, 1035.
Scarenzio 315, 1021.
Scatolari 1054.
Schade 619, 644.
Schäfer 96, 131.
Schäffer 258, 943.
Schär 258.
Schagenhaufer 315.
Schalita 494, 636.
Schalek 790.
Schambacher 177.
Schanz 802, 924.
Schapiro 771.
Scharff 203.
Schatz 450, 636.
Schauta 749, 984.
Schech 451.
Scheier 401.
Scheller 372.
Schenk 887.
Scheuber 124.
Schewkunenko 802.
Schiassi 251.
Schierbel 489.
Schiller 527.
Schilling 387, 780.
Schjörn 259.
Schlagintweit 740.
Schlatter 559, 569.
Schleich 23, 68.
Schlenzka 193.
Schlesier 494.
Schlesinger 237, 518, 935.
Schlikker 527.
Schloffer 75, 258, 619, 802.
Schlosser 193.
Schlunk 980.
Schmaus 943.
Schmidt 88, 124, 372, 395, 475, 619, 633, 798, 833.
Schmithuisen 451.
Schmitt 450, 457, 833, 796, 965.
Schmorl 202, 204.
Schneider 23.
Schney 23.
Schnitzler 57, 644.
Schnizlein 420.
Schön 494, 975.
Schönwerth 577.
Scholder 12, 951.
Schopf 518, 559.
Schorstein 794.
Schrader 796.
Schraga 259.
Schramm 93, 473, 489.
Schreiter 315.
v. Schrötter 471.
Schuberth 451.
Schuchardt 202, 636.
Schücking 167.
Schüller 96, 138.
Schüssler 184.
Schulthess 924.
Schultz 93.
Schultze 92, 96, 827, 903.
Schulz 143, 150, 802, 818, 821, 829, 897.
Schuster 329.
Schwalbe 345, 670.
Schwander 924.
Schwartz 259, 489, 527, 665, 796, 827.
— et Legueu 259.
Schwarz 586, 636.
Schwengut 259.
Schwenn 823.
Schwente 980.
Schwer 118.
Schwörer 457.
Sclavo 106, 1000.
Scott 420, 721.
Sébileau 361.
Sedziak 401, 488.
Sée 740.
Seeger 580.
Seganti 951, 1040, 1041.
Seggel 372, 559.
Ségond etc. 683.
Seifert 315.
Seitz 12, 64, 320, 799.
Seldowitsch 23, 947.
Seliger 475.
Semazki 494.
Semon 408.
Semple 92.
Senator 903.
Sendler 193, 228, 978.
Senger 12, 75.
Senn 420, 952, 966, 976.
Serenin 194, 434, 464, 644, 862.
Sergi-Trombetta 761.
Sexemen 798.
Seydel 259.
Sgambati 136, 527, 1002.
Shaddle 353.
Shaw 259.
Sheen 387, 473, 577.
Sheild 131.
Shepherd 329, 430.
Sherwood Dunn 635.
Sibley 353.
Sichel 952.
Sick 392.
Siegel 613.
Siegrist 395.
Sieur 619, 753, 796.
— et Sacquépée 780.
Sievers 527.
Sikora 580.
Silbermann 315.
Silberstein 124, 168, 329.
Silex 312.
Silfnerskiöld 911.
Simon 430.
Singer 259.
Sippel 23.
Siquetà 1021.
Sjövall 676.
Sklodowski 580.
Slajmer 657.
Slawinski 833.
Smith 471.
Smith Noble 897.
Snawenski 372.
Sneguireff 80, 464.
Sobolewski 877.
Per Söderbaum 68.
Sörensen 613.
Sokoloff 235, 494.
Sokolow 203, 248, 494, 796
Soldau 124, 185.
Solles 96.
Solman 439.

Solomovia 52.
Sommer 586.
Sonnenburg 586, 798.
Sorel 586.
Sorotschinski 666.
Le Sourd 438.
Southam 228, 235, 855.
Spadano 1063.
Späher 619.
Spangaro 767.
Spangemacher 658.
Spassokukozki 644.
Spencer 855.
Spiller 934.
Spira 320.
Spisharni 235.
Spitzy 802.
Sprengel 877.
Ssopeshko 428.
Stahel 924.
Stalabin 569.
Stanculeanu et Baup 320.
Stangenberg 320.
Stapler 52, 631.
Stassano 68.
Stavidès 185.
Stecchi 1054, 1076.
Steeb 676.
Di Stefano 1065.
Steffens 464.
Stehmam 966.
Stein 797.
v. Stein 248, 366, 406.
Steinbrück 156, 259.
Steindler 759.
Steiner 184, 438.
Steingiesser 897.
Steinlein 194.
Steinmann 83, 642.
Steinthal 8, 694.
Stengel u. Beyea 527.
Stern 146, 518, 724.
Sternberg 439.
v. Sterson 586.
Steudel 494, 795.
Steven 439, 479, 527.
— and Luke 527, 559.
Stevens 952.
Stevenson 23.
Stewart 991.
Stich 794.
Sticher 81.
Stieda 464.
Stiles 420.
Stinson 658.
Stoeckle 329.
Stoeltzner 204.
— u. Lissauer 204.
Stoerk 406.
Stokes 315, 372.
Stori 1035.
Stolper 372, 943.
Stongaard 23.
Stoyanow 23, 439.
Stråber 527.
Strassburger 785.
Strassmann 957.
Stratz 12, 980.
Strauch 619.
Strauss 237, 749.
Strebl 491, 580.
Strohe 785.
Strubell 65.
Stubenrauch 372, 636, 794.
Stuck 259.
Studti 957.
Studer 450.
Stuparich 586.
Sturrock 644, 818.
Suarez de Mendoza 315, 978.
v. Subbotie 680.
Subotin 248.
Sudech 65, 437, 802, 877.
Sujetinow 753.
Sultan 494, 569.
Sundholm 396.
Supinski 740.
Suslow 52, 172, 203, 798.
Suter, Veillon, Haegler 8.
Sutton 580.
Swenew 877.
Swenzizki 475, 957.
Swiaginzew 658.
Swiatechi 450.
Swierzewski 725.
Swoboda 475.
Sykow 52, 131, 951, 980.
Sylvan-Rosenheim 943.
Syms 76, 428, 694, 790, 973.
Symonds 259, 479, 586.
Sympson 12, 169.
Synlistawski 259.
Szuman 23, 790.

T.

Tanaka 131.
Tandler 345.
Tanja 203.
Tansini 23, 619, 922, 1053.
Tarchetti 1002.
Tavel 86, 89, 952.
Taylor 619.
Tédenat 580.
Terrier 8, 184.
— et Baudouin 569.
— et Baudouin 494.
— et Hartmann 494.
— et Reymond 428, 439.
Terson 312.
Teschner 802.
Theisen 450.
Thelemann 24.
Thiel 432, 855.
Thiem 221, 259, 475, 518, 957.
Thierau 83.
Thilo 221, 237, 862, 951.
Thomas 65, 259, 740, 796, 799, 951.
Thompson 682, 690.
Thomson 131, 408, 527, 619, 799.
Thorel 575.
Thorén 259, 464, 613.
Thorn 65, 795.
Thorndike 753.
Thornton 405.
Thudichum 694.
Thürmer 668.
Tichow 194.
Tiestschin 657.
Tietze 464, 479, 818, 823.
Tilanus 644.
Tillaux 586
Tillmanns 4, 911.
Tilmann 259.
Timmer 411.
Timmermann 451.
Tinker 527.
Tixier 131, 411.
Tobiesen 146.
Tokarenko 570.
Tolot 725.
Tombesi 1018.
Topai 999.
v. Török 966.
Touche 259.
Toucho 457.
Tournier 96.
Towner 586.
Traina 1002.
Travali 1003.
Trendelenburg 518, 910.
Treplin 320.
Treves 4, 619, 711.
Tricomi 8, 494, 527, 722, 725, 1044, 1046, 1049, 1058, 1061.
Triesch 131.
Trinkler 823.
Trischitta 205.
Trömmer 948.
Trofimow 248, 644.
Trombetta Sergi 720.
Troost 586.
Truka 830.
Trzebicky 8, 23, 494, 658, 758.
Tscherning 586.
Tschernjachowski 720.
Tschistowitsch 86.
Tschudy 973.
Tubby 528, 667, 794.
Tubenthal 259, 570.
Tuchmann 771.
Türk 179.
Tuffier 23, 68, 184, 194, 259, 439, 528, 559, 780, 785, 795, 973, 980.
— et Bazy 475.
Turban 437.
Turck 644.
Turetta 767.
Turner 3.
Turney 23.
Tusini 136, 1000, 1077.
Tuttle 771, 782.
Twarjanowitsch 771.
Tymieniecki 821.

U.

Ubenosky 416.
Ullmann 12, 147, 315, 695.
v. Unge 489, 528, 586.
Unruh 528.
Urban 96, 143.

Urbanik 644, 680.
Urbanowitsch 315.
Ursi 1040.
D'Urso 1073.

V.

Vacher 451.
M'Vail 146.
Valan 205, 1011.
Valentini 771, 903.
Vallas 479, 823.
Vandenbossche 783.
Vanghetti 52.
Vanverts 658.
Vassale e Genevali 1026.
Vaughan 396, 952.
Vautrin 315, 580.
Dalla Vecchia 1031.
De Vecchi 1059.
Del Vecchio 86.
Dalla Vedova 1032, 1070, 1083.
Veiel 96.
Venturi 1017.
Verdelet 347, 570, 794.
Verhoogen 785.
Vermeulen 644.
Vermez 613.
Veslin et Leroy 387.
Vidal 259.
Vignolo 174, 1069.
Villar 471, 475, 586.
Villard 131.
Vincent 259.
Vincenzi 88.
Vinci 993.
Viquerat 96, 97.
Vitrac 194.
de Vlaccos 720.
Völcker 396.
Völkers 670.
Vogelpoel 644.
Vogt 320.
Volk 125.
Vorstaedter 81.
Vulpius 12, 156, 194, 236, 911, 924.

W.

Wace 89.
Wachsmann 951.
Waelsch 97.
Waggett 259.
Wagner 957, 973.
Waldeyer 771.
—-Joessel 5.
Walker 740.
Wallace 61, 259, 586.
Wallach 771.
Wallenstein 802.
Walsham 347, 577, 749, 826.
Walther 586, 695.
Wanitschek 23.
Wanner 434.
Ward Cousins 3.
Warden 740.
Warneck nnd Kisselew 494.
Warning 518.
Warrack 434.
Warthin 131.
Wasiliew 771.
Watson 716.
— Cheyne 131, 420, 802.
Webber und Düppelt 780.
Weber 23, 185.
Wedenski 156, 184.
Wegner 125, 224.
Wehr 439.
Welker 798.
Wendel 636, 758, 897, 978.
Wenzel 23.
Werler 785.
Werner 89.
Wesotawski 146.
Weil 57.
Weiler 631.
Wein 457.
Weinlechner 12, 260, 528.
Weinreich 802.
Weise 819.
Weisgerber 3.
Weiss 194, 312, 619.
Weisz 8, 237.
Westermann 952.
Westermarck 23, 613.
Westphalen und Fick 528.
Wetzel 156, 396, 865.
Wex 347, 451.
Wheaton 749.
Wheeler 642.
Whitby 528.
White 24, 147.
— and Golding Bird 570.
Whiteford 11.
Whitfield 229.
Whitman 204.
Whitnig 260.
Fred Whitnig 260.
Wiart 911.
Widal 224.
Wiedmann 479.
Wiemuth 952.
Wiener 636, 951.
Wiesinger 52, 387, 528, 749, 785.
Wiesner 24.
Wigand 980.
Wild 143.
Wilde 65.
Wilhelm 817.
Willard 580, 749.
Wille 725.
Williams 131, 240, 411.
Willien 683.
Wilmers 184.
Wilner 833.
Wilms 125, 767, 980.
Wilson 237.
Winkelmann 716.
Winkler 125, 960.
v. Winiwarter 479, 783.
Wittenrood 457.
Wittner 260.
Witzel 494, 495.
Wladimiroff 315.
Wölfler 3, 495, 695.
Wörner 194, 816, 897, 943.
Wolf 372, 420.
Wolff 11, 185, 204, 740, 790, 798, 802, 991.
Wolfram 387.
Wolkow 966.
— u. Delitzin 966.
Wolkowisch 408.
Wolynzew 695.
Wood 865, 984.
Woolen 315.
Woolmer 570.
Woolsay 577.
Word 695.
Workman 980.
Wormser 619.
Woskressenski 785.
Wrede 236.
Wreden 670, 833.
Wright and Bury 491.
Wroblewski 366.
Würtz 203.
Wuhrmann 966.
Wunderlich 24, 484.
Wuth 802.

Y.

Young 24, 260, 911.

Z.

Zaelke 156.
Zanconato 1070.
Zander 951.
Zangger 86.
Zapf 785.
Zboril 372.
Zeidler 528.
Zeisler 194.
Zembrzurki 711.
Zenetz 613.
Zerm 802.
Ziegler 202, 559, 528, 690, 794, 798.
Zielinski 758, 965.
Zimmer 580.
Zimmermann 203.
Zinn 106.
Zitzka 184.
Zoege v. Manteuffel 980.
Zoledziowski 897.
Zondek 740, 960.
Zuccaro 260.
Zuckerkandl 740.
Zuelzer 865.
Zupnik 93.
Zuppinger 170, 802.

Sach-Register.

Es sind hierin nur die referirten Arbeiten berücksichtigt, nicht die Titel der Litteratur-Verzeichnisse.

A.

Abdominalcarcinome, Anschwellung der Supraklavikulardrüsen 1002.
Abdominalläsionen, Symptome 467.
Abdomen, multiple Echinococcuscysten 490.
— Pfählungsverletzungen 478.
— Stichverletzungen, spontane Heilung 476.
— Schussverletzung bei einer Gravida 477.
— Schussverletzung, operat. Heilung 477.
Abscess unter dem Nabel nach verschluckten Kleidern 578.
Abscesse, extradurale, operative Methode 327.
— intrakranielle b. Otitis 397.
— der Luschka'schen Tonsille 452.
— tuberkulöse, Behandlung 102.
Achselhöhle, Abscess (Phleg. alba) 151.
Achylia gastrica, Behandlung 105.
Adenoide Vegetationen, Diagnose 454.
— Abtragung, ungewöhnlicher Erfolg 182.
Adeno-Lipomatose 398.
Adenome der Schweissdrüsen 148.
Aether, weniger schädliche Wirkung 37.
Aethernarkose 37, 38.
Aethertod 37, 38.
Athylchlorid, Narkose 38.
— lokale Anästhesie 43.
Akne, Behandlung 142.
Akromegalie 871.
Aktinomyces, Experiment 1000.
Aktinomykose, chirurg. Therapie 111.
— Bakteriologie 106, 107.
— Prognose 108.
— Jodkali 108, 110.
— Pilz 109.
— in Italien 110.
— des Schädelinnern 263 bis 264.
— der Bauchhöhle 490.
Alkohol als Desinfektionsmittel 73, 76, 77.
— Einfluss auf Bakterien 85.
— Narkose 41, 42.
Allgemeine Chirurgie, Verhältniss zur gynäkolog. Chirurgie 12, 13.
Alopecie, Transplantation 139.
Alveolarperiostitis, aktinomykot. 110.
Amputation, subperiostales Verfahren 54.
— osteoplast. Werthschätzung. Geschichtliches 54.
— nach Bier 843—846.
— Technik. Nachbehandlung 52, 53.
Amputationsneurome 188—189.
Amputationsstümpfe nach Bier, Nachuntersuchung, funkt. Verhältnisse 53.
Amyloform als Antiseptica 84.
Anästhesie, lokale 43—50, 249.
— — bei Eingriffen an den Harnorganen 30—31.
— — mit Kokain 44.
— — mit Eukain 44.
Anästhesie, lokale, mit Chloräthyl 44.
— — Eukain-Gelatine 45.
— — Orthoform 45, 51.
— — nach Schleich 46, 49.
— — Nirvanin 47, 49—50.
— regionäre 47—49.
— Steigerung unter dem Einfluss elektr. Ströme 48, 49.
Anästhetica, Durchgängigkeit durch die Nieren 993.
— Wahl derselben, verschied. Indikation 24—26.
Anale Fisteln 635.
Aneson 49.
Angiom, ossificirendes des Muskels 165.
Angiorrhaphie 168—169.
Angiosarkom, plexiformes des Stirnbeins 263.
— multiples 128.
Aneurysmen, operat. Behandlung 175—176.
— durch Traumen 174—175.
— Aorta thoracica 448—449.
— Aorta abdominalis 176.
— Arteria temp. superfic. 176.
— der Scheidenart. u. -Vene 176—177.
— spontanes der Carotis communis 175.
— cirsoideum am Kopf 333.
Anthraxbacillen, Aufenthaltsort im Körper 112.
Antiseptica 83—86.
— Einfluss auf die Farbstoffbildung bei Bac. pyocyaneus 59.
Antistreptokokken-Serum b. Osteomyelitis streptomycotica 65, 209.
Anurie, Kasuistik, operat. Behandlung 975—976.
Anus imperforatus 632.

Anus präternatur., gut verschliessende Methode nach Hacker 571.
Aorta abdominalis, Kompression bei Bauchoperat. 470.
Aphasie, komplete, vorübergehende 272.
Appendicectomie sous-séreuse bei Frühoperat. 609.
Appendicitis, Kasuistik 598, 599.
— Eintheilung 596, 597.
— Formen 600—601.
— Symptome 601.
— allgemeines über Behandlung 560, 586—588, 589, 593, 594, 595.
— abwartende Behandlung 594.
— Nachtheile d. abwartenden Behandlung 597.
— Gefahren der abwartenden Behandlung 592.
— medikamentöse Behandlung 594.
— operat. Behandlung 1050 bis 1051.
— Operation à froid, vertikale Incision am Rektusrand 593.
— Operation à chaud 592.
— Operation lat. Incision nach Schüller 591.
— Frühoperationen 588, 589, 591.
— Bauchbrüche nach der Operation, Statistik 605.
— zu späte Operation 600.
— konsekutive Peritonitis, operative Heilung 610.
— abnormale Form 611.
— Verwechslung mit atyp. Typhus 611.
— eiterige. Frühoperation 597.
— sekundäre Abscesse 608.
— bei Adnexerkrankungen 603, 604.
— Hodenschwellung 610.
— Beziehungen zur Colitis 606.
— Theorien 590, 591.
— Traumat. Entstehung 606.
— anatom. Diagnose 595.
— Infektionskrankheit 601.
— Fistelkomplikationen 602.
— Bakteriologie 607
— eigenthümliche Komplikation mit Stein 608.
— Spontanheilung 611.
— während der Gravidität 604.
— ätiolog. Rolle von Bact. coli 607.
— Gangrän des Cöcums und Ileums 610.
— in einem Bruchsack 609.
— bei tuberkulösen Kindern 606.
— vorgetäuschte, Verwachsung mit dem Ileum 610.
— Appendicite neoplasique 608.
Appendicitis, Beziehungen zur Wanderniere 604.
— larvata 600.
— Entstehungs- und Entwicklungsfaktoren 594.
— Influenza 608.
— Prodromalerscheinungen 600.
— Adnexerkrankungen, dysmenorrh. Beschwerden 604.
— Fistel zwischen Appendix und Darm 602.
— Leberabscess 610.
— Virulenz des Eiters 607.
— Resultate. Statistik 596, 470, 471.
Appendix, Anatomie 606.
— sehr langer 612.
— äusserlich normal, innen patholog. 604.
— adenomatöse Degeneration 611.
— cystische Degeneration 612.
— Lage. Beziehung zu den Ovarien 603.
— Lymphdrüsen desselben 611.
— Perforation durch eine Nadel 612.
— Stein. Keine Appendicitis 610.
Armhalter 54.
Arsen, geheiltes Lippencarcinom 335.
— Anwendung bei Carcinomen 134.
Arthritiden, neuralg. Basis. Resektion 242.
Arthritis deformans, operat. Behandlung 231.
— — traumatica 246.
— rheumatica, Beziehung zur Gicht 223.
Arthrodesen bei Lähmungen 165.
Arthroneuralgie, Behandlung 243.
Arthropathia tabetica, Resektion des Kniegelenks 895.
Arthropathien bei Psoriasis 245.
Arthrotomie, Indikation 245.
— bei gonorrh. Gelenken 226, 227.
Arterien, Injektion von Antiseptica 996.
Arteria carotis, Aneurysma 399.
— carotis communis, Ligatur 1032.
— — — Gefahren für das Auge 396.
— — — spontanes Aneurysma 175.
— — externa, Ligat. Einfluss auf inoperable Tumoren 378.
— cruralis, Aneurysma 175.
— — Aneurysma spurium 857.
— — Naht derselben 168.
Arteria meningea media, Zerreissung bei Schädelfrakturen 272.
— mesenterica sup., Embolie. Ileusartige Erscheinungen 489 - 490.
— — — Zerreissung. Laparotomie 476.
— poplitea, Aneurysma durch Trauma 861.
— — geplatztes Aneurysma 862.
— — spontanes arteriell-venöses Aneurysma 861.
— — subcutane Zerreissung 856.
— temporalis superficialis, Aneurysma 176.
Artilleriegeschosse, Wirkung 952—954.
Ascites bei Lebercirrhose. Operat. Behandlung. Experimente 486.
— Spontanheilung 487.
Asepsis, Anleitung zur Ausführung 71, 72.
— Kombination mit Antisepsis 72.
— histor. Ueberblick 71.
— mechanische 70.
Asterol, Desinfektionswerth 83, 84.
Atlanto-occipitalgelenk, Tuberkulose desselben 912.
Atrichia universalis acquisita 153.
Augenlider, totale Plastik 338.

B.

Bakterien, diphtherieähnliche in granulirenden Wunden 66.
— in der Luft von Krankensälen 66.
— der Hautdrüsen 72.
— im Operationsgebiet 68.
— in der Luft 75.
— in der Haut 78.
Bacterium coli bei Appendicitis 607.
— — prädisponirende Gewebe für dasselbe 58.
Bakteriurie 748, 991.
Bacillus pyocyaneus, prädisponirendes Gewebe 58.
— — Beeinflussung der Farbstoffbildung 59.
Barlow'sche Krankheit 214.
Barium sulfid, zur Entfernung von Haaren 190.
Bauch, Penetrationswunden 1040—1041.
— Punktion mit Heberanordnung 468.
—brüche, nach Incision bei Perityphlitis 606.
—brüche, Hauptursache 465

Bauchbrüche, operative Behandlung 471.
—chirurgie, Allgemeines 468.
—chirurgie, Ueberlegenheit der Aseptik 71.
—kontusion, Blutextravasate am Kopf 265.
—kontusion, durch Hufschlag 476.
—kontusion, bei einer Gravida 476.
—kontusion, Laparotomie 476.
—kontusion, Veränderung der Nervencentren 1041.
—höhle, Aktinomykose 490.
—höhle, Eröffnung per vaginam. Nachbehandlung 470.
—höhle, Eröffnung vom kleinen Becken her 466.
—hoden, operat. Beseitigung 659.
—quetschung, peritonitische Verwachsungen. Folgen 468.
—schnitte, extramediane 465.
—schüsse, Behandlung 477 bis 478.
—tumoren, Verschiebungsfigur 487—488.
—wandbrüche, Beziehungen zum Trauma 958.
—wand, variköse Venen 473.
—wand, Carcinom der regio epigastr. 473.
—wand, Gasabscess 471.
—wand, grosses Desmoid. Operat. 472—473.
—wand, desmoide Tumoren 472.
—wand, grosses Fibrom 473.
—wand, Fibrom nach Gravidität 472.
Becken, grosse Dermoidcyste. Kolpoperineotomie 489.
—bindegewebe, Dermoidcysten 488, 874.
—bindegewebe, retro rectales Dermoid 873.
—frakturen, Eintheilung 817.
—frakturen, Kasuistik 818.
Bein, Phlebectasie 178.
Beschneidung, neue Zange zur Ausführung derselben 780.
Biceps brachii, Kontraktur bei Syphilis 164.
Blase, Anästhesie derselben bei Lithotripsie 765.
— ausdrückbare. Mechanismus 745.
— dreifache 750.
— Drainage nach Sectio alta 744.
— Verhalten des Lymphgefässsystems bei Krankheiten 747.
— Epicystotomie 1068. Apparat dazu 1069.
— Fremdkörper 758, 759.
— Mischgeschwülste 767.
— Plastik. Neue Methode 752.
Blase, Pseudoentzündung 991.
— Resorptionsfähigkeit der Schleimhaut 1067, 1068.
— Totalexstirpatiou 746, 768.
— Verletzungen. Kasuistik 754, 755, 1070.
— beim Weibe. Kapacität 747.
— Zottengeschwulst, gutartige 769.
Blasenaffektionen, Dilatation des Sphincter ani dabei 746.
— blutung, Sectio alta 745.
—blutung, Kasuistik 745.
—brüche 677, 748, 1056.
—darmfisteln, Kasuistik 765.
— — Methode der chir. Behandlung 766.
—divertikel 749, 750.
—ektopie, operat. Therapie 751, 988.
— — Maydl'sche Operation 751, 752.
— — Transplantation d. Harnblasenwand 751.
—ektrophie, Cystotomie 1069.
—infektion, Experimentelles 757.
—nabelfistel, Operation 750.
—naht, Indikation b. hohen Steinschnitt 764.
—papillom, Behandlung 769.
— — Kasuistik 767, 768.
— — konsekutive Hydronephrose 768.
— — beim Weibe 767.
—ruptur, chir. Eingreifen 1069.
— — Diff. diag. zw. extra- u. intraperitonealen Rupturen 754.
— — Experimente 753.
—steine, Kasuistik 762, 763.
— — Geschichtliches 761.
—tuberkulose 760.
— — Dehnung der Blase 759.
—ulkus, Perforation 755.
Blastomyceten, Dermatitis 154, 155.
Blepharoplastik 313—314.
Bleiileus 623.
Blinddarm, Resektion 573 bis 574.
Blitzschlag 248.
Blutergelenke, Behandlung 224.
Bluterguss, subduraler. ohne Trauma. Operat. 273.
Blutextravasate am Kopf nach Kompr. d. Thorax 265.
— am Kopf bei Bauchkontusionen 265.
Blutleere nach Esmarch, Gefässveränderungen 166.
Blutungen, Präventivmittel 166—167.
— intrakranielle Erscheinung. 274.
Blutstillung durch Dampf 55, 56.
— durch Torsion d. Gefässe 56.
Borsäure, Anwendung bei Verbänden 87.
Botryomykosis der Hand 115.
Brenzkatechin, Anwendung in der Verbandtechnik 82.
Bromäthylnarkose 38, 39.
Bronchialdrüsen, Keimgehalt 428—429
Bronchien, Bohne in denselben. Entfernung 405.
Bronchiektasie, chir. Behandlung 437.
Bruchkanalnaht 648.
Bruchsackcyste (Ueberreste des Wolff'schen Körpers 663.
Bruchwasser, bakteriolog. Untersuchung 648.
Brustwirbelsäule, Schussverletzung 902.
Brustwunden perforirende. Chir. Eingriffe 431.
Bursa iliaca 866.
— — Hygrom derselben 868.
Bursae mucosae d. Hüftgelenks. Affekt. derselben 866—868.

C.

Calcaneus, Abrissfraktur 830.
— sarkomatöser Tumor 885.
Calciumchlorid bei Hämophilie 170.
Caput Medusae 855.
Caput obstipum, infekt. Genese 397.
— — Ursachen 397.
Carinom, Arsenikbehandlung 134.
— andere Behandlung 135.
— branchiogenes 130.
— Enzymbildung 132.
— Metastase embolische 129.
— multiples primäres 133.
— Statistik 119.
— Transplantation 123.
— Verbreitung geograph. 118 119.
— Veränderungen innerer Organe dabei 132.
— Vorkommen b. Thieren 128.
Cartilago thyreoidea, Fraktur 1034.
Cauda equina, Affektionen derselben 943.
Cavum Retzii, Lymphdrüsen in demselben 738.
Celluloidmullverband, Anwendung bei orthopäd. Apparaten 16.
Cerebrale Kinderlähmung, Eintheilung 16.
Cerebrospinalmeningitis, Laminektomie 279.

Cheiloplastik 337.
Chloroform, Apparat 36.
— Collaps 56.
— Narkose mit konsekutiver Cholämie 33.
— gemischt mit athmosphär. Luft 34—36.
— Narkose 32—37.
— Todesfälle 32—34, 870.
— Zersetzungsprodukte 34.
Cholangitis, Laparotomie. Massage der Leber 695.
Cholecystitis, akut eiterige 699.
— feste Verwachsungen mit Pylorus, oper. Therapie 550.
— calculosa 706.
Cholecystostomie bei Situs transversus 695.
Choledochotomie, neues Verfahren 679.
— Anwendung des Halstes'schen Hammers 714.
Cholelithiasis. chir. und interne Behandlung 704, 705.
— Diagnose 709.
Cholesteatom, intracranielles 264.
— des Schläfenbeins 299.
— Natur desselben 327.
Chondrin 129.
Chondrodysstrophia foetalis 215—216.
Chopart'sche Operation, Erhaltung der Weichtheile der Sohle dabei 847.
Chylothorax 431.
— traumatischer 449.
— doppelseitiger 431—432.
Chyluscyste, des Mesenteriums, Hystologie 490.
Clavicula, kongenitaler Mangel 1074.
— Osteomyelitis in Folge Trauma 957.
Cocain, Veränderungen im centralen Nervensystem 993.
Cöcum, aktinomykotischer Abscess 581.
— diff. Diagnose zw. Tuberlose und Carcinom 615.
— Myxosarkom 1051.
— Narbenstriktur nach Lues 581.
— Resektion 582.
Colique appendiculaire 594.
Colonhernie 677.
Colon, idiopath. Dilatation 574.
— kong. Missbildungen 575.
— resektion 573, 574.
— descendens, kongenit. Verengerung 576.
— transversum, Anastomose mit dem Magen, Operative Heilung 537.
Colotomieklammer 573.
Commotio cerebri, Experimente, Wesen derselben 1018.
Commotio spinalis, Wesen derselben 946.
Corneastörungen, nach operirter Trigeminusneuralgie 189.
Coxa vara, anat. Messungen 808.
— Schmerzen bei derselben 809.
— adolescentium 807, Anatomie und Aetiologie 880.
— Osteotomie subtrochanterica 809.
— congenita 810.
— traumatica 878—79.
— infantum 877.
Coxitis, Behandlung 803.
— konservative Behandlung bei Kindern 230.
— Erfolge der chirurgischen und konservativen Behandlung 887—890.
Coxopathie 887.
Cruralhernien, Radikalheilung bei Frauen 1054.
Cylindrom der unteren Augenlider 313.
Cysten der Lymphdrüsen 182.
Cyste, Spermainhalt 788.
Cysticerkose 114.
Cystinurie, Cystinsteine 764, 765.
Cystitis, Aetiologie 757.
— Bact. coli 757.
— chron. blumenkohlartige Veränderungen 758.
— schmerzhafte 757.
— in Folge inkrustirender Ligaturknoten nach Operation an der Tube 762.
Cystoskop, Neuerungen an demselben 741.
Cystostomia suprapubica 742.

D.

Darm, angeborene Abnormitäten. Entwicklungsgeschichtliches 575.
— Abschluss bei Operationen 1050.
— Anastomose 571, 572.
— Ausdehnung der Gase. Resorptionsvermögen 1052.
— Experimente über Darmausschaltung 570.
— Carcinom der Vater'schen Papille 615.
— stenosierende Carcinome 616.
— Cyste in carcerirter Crualhernie 614.
—lipome 613.
— Gangrän, operative Behandlung 570.
— Gascysten 614.
Darm, akute Intussusception bei Kindern. Behandlung 626.
— Intussusception. Kasuistik 625, 626.
— Invagination akute. Enteroanastomose 625.
— Verhalten bei Invagination 1052.
— doppelte Invazination 625.
— Invagination, Kasuistik 626.
— Invagination, neue operat. Behandlungsmethode 624.
— Invagination, neues Verfahren nach Oderfeld 625.
— Desinvagination, neue Methode 624.
— Experimente über direkte Lufteinwirkung 1050.
— Darmnaht 574.
— Instrumente 571, 572.
— Ruptur nach Taxis einer Hernie 655.
— Occlusion, Eintheilung in Gruppen 620.
— Occlusion bedingt durch verschluckte Steine 16.
— Parese. Enterostomie 620.
— Resektion. Vereinigung nach Harris 470.
— Resection. Art der Darmvereinigung 571.
— Resektion. Anastomose in der Achse 572—573.
— Tumoren. Kasuistik 613, 614, 615, 616.
— stenosirende Tube 581.
— Uretertransplantation 570.
— Gefahren der Ueberdehnung 620.
— Vereinigung, neue Methode, Versuche 572.
— Verletzungen 577, 578.
— Verschluss. Kasuistik 622, 623, 624.
Darmbein, Osteosarkom 876.
Darmbeingrube, rechte, Bedingungen zum Durchfühlen des Darms 570.
Darmkanal, Steinbildung 581.
Darmscheidenfistel 582.
Darmwandbrüche 648 bis 649.
Debilitas muscularis bei Syphilis 164.
Deciduoma malignum, Metastase im Scheitelbein 134.
Dekanulement, method. Intubationen 406.
Dermatitis vesiculosa trophoneurotica, nach schlechter Konsolidation einer Fraktur 201.
Desinfektion der Hände 76, 77.
— des Operationsfeldes 77.
— mit Wasserdampf unter Druck 55, 56.
— infizirter Wunden 86, 87

Desinfektion von Schusswunden 87.
— Theorie 69, 70.
— Versuche 83.
Désorganisation cellulaire (Brault) 123, 124.
Diabetes, Gangrän 170—771.
Dickdarm, Invagination 625.
— Polyadenome 614.
— Stenose (Einklemmung in Cruralhernie) 581.
Diphtherie, Bacillen in einem Panaritium 66.
— Serumbehandlung. Statistik 405—406.
— grosse Serumgaben 406.
Disposition, Entstehung derselben 13.
Divertikelhernie 672.
Ductus choledochus, Anatomie 1058.
— Kompression d. Pankreastumor 712—713.
— Drainage. Apparat 714.
— Duodenotomie 714.
— Carcinom 692.
— blinde Endigung, operative Heilung 711.
— Steine 712.
— Unterbindung. Veränderungen in den Nervenzellen 1058.
— Verschluss in Folge Altersveränderung des Pankreas 713.
— Tumorenverschluss 713.
Ductus hepaticus, cystischer Tumor 711.
Ductus Stenonianus, Stein in demselben 362.
— Fistel. Operation 361.
Ductus thoracicus, Verletzungen 396.
— Verletzung, Kommunikat. mit dem Cavum pleurae 431.
Ductus thyreo-glossus, persistirendes 346.
Dünndarm, Achsendrehung 623.
— Atresie bei Uebergang ins Cöcum 576.
— multiple kongenit. Atresien 576.
— Ausschaltung wegen Kothfistel 574.
— Cyste 614.
— Perforation durch Ascaris 583.
— Perforation durch Knochenstücke 578.
— ausgedehnte Resektion 573.
— Riss in Folge Trauma 577.
— Sarkom 616.
— chron. Stenose 581.
— multiple Strikturen 581.
— Volvulus 624.
Duodenum, divertikelartige Ausstülpung um die Ampulle Vateri 576.
Duodenum, Carcinom 615.
— Stenose. Gastroenterostomie 550, 551.
— Stenose 581.
— Verletzungen 570.
Dura, abgekapseltes Hämatom 274.
— spinalis. Fibrosarkom 1081.
Dyspepsie, nervöse. Gastroenterostomie ohne Erfolg 555.

E.

Echinococcus des Beckens 221.
— des Beckenbindegewebes 687.
— Entwicklung in der freien Bauchhöhle 488.
— Geburtshinderniss 488.
— des Halses 399.
— der Leber 683.
— der Lunge 438.
— im Muskel 158.
— multilocularis 114, 115.
— der Parotis 363.
— Peritoneum 488.
— retroperitonealer 491.
— Uebertragung 115.
— Ursache von Epilepsie 295.
Einklemmung, innere, des Proc. vermiformis 610.
Elephantiasis congenita 146, 1075.
Elephantiasis des Scrotums und Penis 146.
— Fusssohle und Zehen 147.
Ellenbogen, traumat. Ankylose 1074.
— Resektion 1074.
Emphysem, subcutanes 330.
— traumatisches 141.
Empyem, chron. Dekortikation der Lungen bei seiner Behandlung 1037.
— Operation nach Schede 1036.
Endogastritis obliterans, Magenexstirpation 545.
Endophlebitis 177.
Endotheliome, Art der Metastasenbildung 132.
— Eintheilung 137.
Entero-anastomose, Anwendung der Tube Dubourgs 573.
Enterolith 628.
Enterorrhaphie, Veränderung des Darmlumens 580.
Entzündung, holzartige des Bindegewebes 151, 152.
Epididymitis, eiterige bei Typhus 787.
Epilepsie, Aetiologie 282 bis 283.
— Bedingungen operat. Heilung 283—284.
Epilepsie, Behandlung 282, 283, 291.
— Heilung 297.
— Prognose 292.
— Resektion des Halssympathicus 296.
— Resultate. Statistik 292.
— Spannung der Cerebrospinalflüssigkeit 949.
— Sympathektomie, bilaterale 1019.
— Versuche 284—286.
Epilepsia genuina. Entlastungsoperationen 290.
Epilepsie, Jackson'sche, 290, 291.
— — rascher tötlicher Ausgang 294.
— — Echinococcus 294.
— — wiederholte Kraniotomie 293.
— — operative Heilung 295.
— — Heilung 294.
— — osteoplastische Resektion 293.
Epilepsia traumatica, Ursache 288.
— — Behandlung 289.
— — Heilung 294.
Epistaxis, Blutegel im Pharynx 318.
— Suprarenadenbehandlung 167.
Epithelcysten 128.
Epitheliom, Gesicht 334.
— Lippe 335.
Epulis. Statistik 376—77.
Erbrechen, cerebrales, nach Kopftrauma 269.
Erfrierung, path. anat. 117.
Erkrankungen, intrakranielle 303.
Ernährungsstörungen nach Gelenkkrankheiten 222.
Erysipel, Neger 331.
— Streptokokkenantitoxinbehandlung 65.
Eukain, physiolog. Wirkung 994.
Exarticulatio interileoabdominalis 841.
Exkursionsweite, Apparat zur Messung 222.
Exophthalmus pulsans, Carotisligatur 312, 313.
Exostosis bursata, Handrücken 798.
Exothyreopexin, Erfolge 388.
Extensionsschraube, nach Lorenz, Anwendung 196.

F.

Facialisparesen, otitischen Ursprungs. Therapie 327, 341.

Feldsanitätswesen, Fortschritte 956.
Felsenbein, Brüche desselben 270—271.
— Nekrose nach Scharlachdiphtheie 306.
Femur, Exostose 881.
— ulcerirtes Myeloidsarkom 882.
— Periostitis durch den Fränkel'schen Diplococcus 881.
Femoralgefässe, Aneurysma arterio-venosum, Kasuistik. Operat. 858—860.
Fettembolie nach orthopädischen Eingriffen 16.
Fettgewebsnekrose bei intaktem Pankreas 729.
Fibroleiomyom 148.
Fibroma molluscum, Entstehung 191.
— — Histologie 125.
Fibrome, multiple, der Haut 148.
Fibrosarkom der Orbita 312.
Fissura ani, Aetzung 635.
Flexura sigmoidea, Ausstülpung 576.
— — Ausdehnung durch Koth 574.
— — Erweiterung, Eintheilg. 575.
— — chron. Volvulus 623.
— — chron. Volvulus, Statistik 623.
Foramen supraorbitale, Gestalt und Lage 1023.
Formalin bei Sarkom 135, bei Hautcarcinom 148.
— bei malignen Tumoren 135.
— bei Tuberkulose 103.
Fossa spheno-maxillaris, Freilegung bei der Trigeminus Resektion 189.
Frakturen, ambulante Behandlung 195.
— Konsolidation, Nerveneinfluss 206.
— komplizirte, Gehbehandlung 194—195.
— Einfluss der unterdrückten Innervation auf die Heilung 1012.
— Einfluss des elektrischen Stromes bei dem Reparationsprozess 1012.
— komplizirte, Fälle 195, 196.
— des Felsenbeins 270—271.
— komplizirte, des Stirnbeins 273.
— des unteren Humerusendes, Nervenstörungen 201.
— des Kehlkopfes 404, 405.
— Nervenverletzungen dabei 186.
— spontane, bei Phosphorinhalationen 212.
— des Occiput 271—272.
Frakturen, intra partum, Behandlung 196—197.
— Reduktion 196.
— Röntgenbilder 196.
— Statistik 194.
Fragilitas ossium, Ursachen 198.
Furunkulose der Drüsen 181.
Fuss, Aktinomykose 1078.
— Amputation nach Pirogoff wegen leprösem Ulcus 870.
— partielle Amputationen, neues Verfahren 846.
— Geschwulst, Wesen und Entstehung 830—831.
— atypische Operation bei Lähmungen 165.
— Tuberkulose, operative Behandlungsmethode 849.
— reflektorische Trophoneurose 865.
— trophische Störungen durch Behandlung der Nervendehnung 838.
— Verletzungen, operative Indikationen 847.
— wurzel, Sarkom (primitives Chondrom) 883—884.

G.

Galactocele 1036.
Galle, Eigenschaften bei Tetanus 88.
Gallenblase, anatomisches 678.
— primäres Carcinom 692.
— geschrumpfte, wasserdichte Drainage 709.
— Papillom 692.
— Perforation, Kasuistik 699, 700, 701, 702.
— Typhusinfektion 698, 699.
Gallensteine, Kasuistik 695, 696, 697, 708.
— entzündliche Ursache 707.
— Kolik, mechanische Ursachen 707.
— Operationen, Kasuistik 703.
— Indikation zur Operation 705, 706, 708.
Gallensteileus 628, Operation 715.
Gallenwege, Chirurgie derselben, Kasuistik 1057.
— Operationen, Kasuistik 696, 706.
— Ventilverschluss der Steine 710.
Gangrän, artificielle 152.
— bei Diabetes 170—171.
— gasbildende 995.
— Heilung durch konstanten Strom 172.
— trockene nach starker Kälte 117.
— spontane bei Kindern 171.
— traumatische 171.
Ganglion, in der Sehne des Peroneus III. 156.
Ganglion Gasseri, Exstirpation 189, 281, 340—341.
— — Blutung bei der Exstirpation 279 280.
— — Exstirpation als letztes Mittel 280.
— — Exstirpation, neue Methode 281.
— — Aufsuchung durch Trepanation der Schädelbasis 190.
Gasgangrän, Aetiologie 63.
Gasphlegmone, anaerober Erreger, Behandlung 61, 62, 63.
Gastroduodenostomie, Murphyknopf 542—543.
Gastroenterostomia ant. antecolica, schnelle Beendigung 509.
— — — Perforationsperitonitis 498.
— — — sekundäre Ulcus rotundum 499.
Gastroenterostomie, Kasuistik 502, 503.
— circulus vitiosus 510.
— physiologische Drehung des Magens 511.
— Ernährung während der Operation 510.
— experimentelle Ergebnisse 512.
— Experimente 503—504.
— vorherige Gastrostomie 512.
— Methode Hacker 541.
— Vorzüge 508.
— Methode Kader 216.
— Methode Kappeler 510, 511.
— Methode Krylow 503.
— Bildung einer sporuartigen Klappe 510.
— Knopf aus decalcinirtem Elfenbein 506.
— mit Kohlrübenplatten 505.
— Magenverdauung nachher 1044.
— neues Verfahren nach Mugnais 1045.
— Murphyknopf 506, 508, 509.
— Nachtheile des Murphyknopfes 506—507.
— Murphyknopf, keine Spornbildung 511.
— sekundäre Perforation eines Geschwüres 535.
— Methode Podres 503, 505.
— gegen die Methode von Podres 504.
— Methode von Porta 505, 1045.
— Methode Roux 508, 509.
— gute Resultate der Roux'schen Methode 509.
— posterior retrocolica, Werth derselben 507.

Gastroenterostomie, posterior retrocolica per implantationem transversam jejuni dissecti 503—504.
— — — Tod durch perforir. Ulcus pepticum jejuni 498.
— bei einem Säugling 551.
— italienische Statistik 1046.
— Verhalt. nachher 497—498.
— Methode Wölfler 511 bis 512.
— Vorzüge der Wölfler'schen Methode 407.
— nach Wölfler, sekundäre Magenfistel zur Ernährung 512.
— Zusammenstellnng 501 bis 502.
Gastrolyse 549.
Gastropexie 553—554.
Gastroplikation 552—553.
Gastroptosis, neue operative Behandlnng 555.
— Gastrojejuuostomie 554.
— mit Kachexie, Gastropexie 553—554.
Gastrorraphie 553.
Gastrostomie 514.
— wegen Carcinom der Cardia, neue Methode 517.
— wegen Cardiastenose, neue Methode 516.
— temporäre, nachfolgende Erweiterung des Oesophagus 515.
— Methode Fontan 516.
— modifizirte Frank'sche Methode 516.
— Methode Lucy 516—517.
— modifizirtes Marwedel-Fischer'sches Verfahren 515.
— nach Marwedel 515.
— Oesophaguscarcinom 514.
— Oesophagusstenose 514.
— Oesophagusstenose durch Typhusgeschwür 515.
— nach Witzel 514.
— vorherige Aufblasung des Magens 514—515.
Gaumen, Hacken zur hinteren Rhinoskopie 353.
— neuroparalytisches Geschwür 352.
— hintere Spalten, Ursachen 345.
— Schlussverletz. 372—373.
— Tuberkulose 351—352.
Gefässe, Anwendung des elektrischen Stromes 1008.
— grosse laterale Forcipressur 1007.
— Störungen bei Neuritis 191.
— Veränderungen nach künstlicher Blutleere 166.
— Verletzungen der Intima, konsekutive Gangrän 171.
Gehirn, Abscess, Heilung 275.
Gehirn, Abscess, Experiment. Histogeuese 1020.
— otitische Abscesse 299, 304.
— Abscess, Statistik 300—301.
— jauchiger Abscess nach Otitis media 305.
— rhinogener Abscess bei Otitis media 301—302.
— chron. Abscess nach Otitis 1020.
— Abscess mit Paraphasie 302—303.
— Abscess nach osteoplastischer Resektion 274—275.
— Blutleiterveränderungen 261.
— Brüche 277.
— Cysticerken 310.
— operative Druckentlastung 286—290.
— Druck, traumat., Therapie 267—268.
— Erschütterung, Faktoren 267.
— Läsionen, tiefsitzende (Bildung von Meningealblutung) 273—274.
— Läsionen, herdartige 1019.
— Symptome bei Masturbation 310—311.
— Schuss 266.
— Topographie 1015.
— Tumoren, Diagnose mit X-Strahlen 310.
— Tumoreu, Trepanation, Statistik 309.
— Tumor, nach der Operation Geistesstörung geheilt 310.
— Tumoren, Kasuistik 1019.
— Verletzungen 275.
Gehverbände 195.
— aus Gips, bei Frakturen der unteren Extremität 15.
— bei komplizirten Frakturen 816.
Geistesstörungen, Beseitigung nach Operation des körperl. Leidens 15, 16.
Gelatine bei Blutungen 166—167.
— bei Hämophilie 169.
Gelenke, Erkrankungen, konsekut. Ernärungsstörungen 222.
— Erkrankungen nach Masern 887.
— Erkrankungen der Pneumokokken 228.
— Erkrankungen, iufektiöse, Experimente 222.
— Erkrankungeu im Kindesalter 228.
— gonorrhoische, Behandlung 226.
— gonorrhoische, Formen bei Kindern 226.
— Erkrankungeu, neuroparalytische 236.
Gelenke, Körper, Entstehg., Wachsthum 237—240.
— Körper, fibröse, traumat. 241—242.
— Resektioneu 223.
— rheumat. Affektion nach Trauma 222—223.
— akuter Rheumatismus, Incisionen im Gelenk 227.
— Rheumatismus, infektiöser Natur 227.
— Schwellung, rekurrirende 243.
— Syphilit. Veränderungen, Eintheilung 234.
— Syphilis 227, Eintheilung 232, path. Anat. 232—233, Behandlnng 234.
— Syringomyelie 235—236.
— — bei Tabes 236.
— Tuberkulose, passive Bewegung 230.
— Tuberkulose, Erfolge 229.
— Tuberkulose, Behandlung 230—231.
— Tuberkulose, Schmierseifenbehandlnng 230.
— Tuberkulose, Fixirung der Gelenke 231.
— Tuberknlose, Art des tuberkulöseu Virus 229.
— Tuberkulose, Mikroskopie und Bakteriologie 231.
— Tuberkulose nach Kontason (Versuche) 98.
— Verletzungen, reflektor. Muskelatrophie 201.
— Versteifungen, Verbände 223.
Gelenkmäuse, Beziehung zu Gelenkverletzungen 240 bis 241.
— traumat. Ursprungs 201. 202.
Genu valgum bei einem Riesen 813.
Gesicht, Carcinome, Endresultate 336.
— Endotheliome, klin. Bedeutung 337—338.
— Lupuscarcinom 136, 137.
— Plastik 339.
Gesichtsknochen, Hypertrophie derselben 373.
Gesichtsmasken 75.
Geschwülste, Fettgehalt der Zellen 129, 130.
Geschwulstlehre, allg. 123.
—thrombosen 129.
Gibbus, Behandlung mit dem Goldthwait'schen Rahmen 916.
— Behandlung 913, 919.
— Entstehung, Unterscheidungen 919.
— Redressemeut, Verfahren 914—915.
— Redressement nach Calot 913, 914, 918, 1079, 1080.

Gibbus, Redressement, gewaltsames, Kritik 917.
Gicht, chron., Anwendung des galvan. Stromes 247.
Gigli'sche Säge, Kraniotomie 260.
Glandula sublingualis, Beziehung zur Ranula 358.
— submaxillaris, Endotheliom 364—365.
— — pulsirender Tumor 365.
— — entzündl. Tumoren 362.
Glans penis, Sarkom 130.
Glaukom, bilaterale Sympathektomie 1010.
Glutol (Schleichs Formalingelatine) 70.
Glykogen in Strumen 129.
Glykosurie bei Gangrän 64.
Gonarthritis, eiterige 227.
Gonitis gonorrhoica 894.
— tuberculosa, Verlängerung des Femurs 894.
Gonorrhoe, Beziehung zum Rheumatismus 225.
— allgemeine infektiöse 225.
Gymnastik, maschinelle von Herz u. Bum, Kritik 16.
— medico-mechan., Kritik 16.
Gynäkologie, operative 72.
Gynäkologische Operationen, Abusus derselben 13.

H.

Hämatom, subcutanes und subperiostales 249.
Hämatomyelie, primäre 946.
— traumat. 945.
Hämaturie, renale 971.
— chir. Behandlung 971.
Hämolymphangiom der Lippe 334.
Hämophilie 169—170.
Hämorrhoiden, operative Methode 636—638.
Hals, Atheromcyste (Dermoid des Vorderarms) 397.
— branchiogene Carcinome 399.
— kongenitale Cysten 399.
— papilläres Cystadenom (ausgehend v. Nebenschilddrüse) 390—391.
— Echinococcus 399.
— Fibrome 397.
— kong. Fisteln, Histologie 1033.
— Kiemenfisteln, Therapie 399.
— komplete kongenitale Fistel, Operation 399.
— Lymphangiome 398—399.
— diffuses Lipom, Operat. 398.
— subseröses gestieltes Lipom 398.
— Holzphlegmone 397.
Halswunde, tiefe 1032.
—drüsen, tuberkulöse, operative Therapie 399.
—rippen, Resektion 400.
—sympathicus, Resektion 188, 1009.
—vagus, Läsionen, konsekut. patholog. Veränderung 1031.
—wirbelfrakturen 899.
—wirbelsäule, Luxation 898.
— — Verletzungen 898.
Handschuhe 71, 72, 77.
— antisep. 78.
— Werth derselben 79.
Harn, Einfluss auf d. Farbstoffbildung des Bacillus pyocyaneus 59.
—apparat, larvirte Formen der chir. Krankheit 746.
—drang, schmerzhaft., Heilung der Resektion des Nervus pudendus 758.
— retention, chron., Resektion des Nervi perineales 773.
—röhrenplastik, b. Weibe 764.
Hasenscharte, alte Anschauung über ihre Entstehung 346.
— Operation 346.
Haut, Bakterieninvasion, Hauptquelle 69
— multiple Fibrome 148.
— Kavernome 148.
— ungestielte Lappen, Anheilung. Histologie 138, 139.
— gestielte Lappen z. Transplantation 140.
— Leiomyome 147, 148.
— benigne Sarcoide 149.
— Sarkom, idiopath. b. Carcinomatose 149.
— Sarkome 148, 149.
— Sarkom, alveolär. malig. 129.
— Sarkom, Parasiten 1004.
— multiple Sarkome, Zusammenhang mit Endolaryngealsarkom 1034.
— Sterilität 89.
— Tuberkulose, Infektionsquellen 144.
— tuberkulöse Erkrankungen 143, 144.
— Wassersucht 141—142.
Hefepilze, ätiologische Rolle bei malignen Tumoren 122.
Heissluftbäder 246—247.
Hemiplegie, Blutextravasat, operative Heilung 272.
Hernien, Beziehung z. Unfällen 958.
— der Blase 677, 748, 786, 1055, 1056.
— Kasuistik 646, 655, 673, 674.
— innere, Kasuistik 668.
— seltene, Kasuistik 670, 671.
— des Cöcums und Colon descendens par glissement 652.
Hernien des Cöcums 671.
— diaphragmatica congenita 677.
— Disposition 958.
— Entwicklung, Experimente 656.
— epigastrica, Symptome 1055.
— Heilgymnastik 657.
— ileo appendicularis incarcerata, Operation 466.
— Indikation zur Operation 647.
— Incarcerationsbehandlung 651.
— incarcerirte retroperitoneale 467.
— inguino-properitonealis 676.
— der Inscriptiones tendineae 674.
— interna retrovesicalis incarcerata 467.
— interstitielle incarcerirte, Behandlung 672.
— interstitielle, Ursachen 671.
— beim Kind, Bruchbänder 653.
— beim Kind, Diagnose 653.
— beim Kind, Häufigkeit, Statistik 653.
— bei kleinem Kind, incarcerirte 648.
— des Proc. vermiformis 675.
— Raritäten 661.
— der Tube 1056.
— Tuberkulose 1053.
Hernia cruralis, nach unblutiger Behandlung einer Luxatio coxae cong. 665.
— — mit Cyste 655.
— — perisacculäre Cyste 665.
— — gleichzeitige Hernia inguinalis. Operation von der Inguinalincision aus 665.
— — externa 665.
— — incarcerata (Proc. vermiformis) 672.
— — Anwendung der Meth. Roux 666.
— — Operationsmethode Prokunin 665.
Hernia inguinalis, Achsendrehung des Darmes bei incarcerirter 660.
— — angeborene bei Frauen 658.
— — Kasuistik 663.
— — direkte, ohne peritonealen Bruchsack 671.
— — beim Kind, Behandlung 660.
— — künstliche in Russland 661—662.
— — künstliche, Experim. 662.
— — incarcerirte, Heilung d. Massage 660.
— — innere (Hesselbach) beim Weib 661.
— — Narbenruptur, Darmprolaps 472.

Hernia inguinalis bei einem Säugling, Behandlung 663.
— — schräge, Ursache der Recidive 661.
— — traumatica 654.
— — traumatica, Anatomie 659—660.
Hernienoperation, Bassini 655, 659.
— Bassini, Kasuistik 651.
— Modifikat. der Bassini-Halsted'schen Operation 658.
— Kasuistik 656.
— bei Darmgangrän 649.
— b. Gangrän, primäre Darmresektion 656.
— Herniotomie auf hoher See 654.
— beim Kind 653—654, 664.
— beim Kind, frühe Operation 652.
— n. Kocher mit Schleich'scher Anästhesie 664.
— modifizirt nach Kocher 645, 650.
— neue Operationsmeth. 660.
— nach Jonnescu (Modifikation) 663.
— nach Stinson 664.
— Naht nach Vanverts 664.
— nach der Wölfler'schen Methode, Kasuistik 659.
— Radikaloperation, Anwendung von Goldfäden 1053.
— Radikalverfahren, Heilung 651.
— Radikaloperat. bei Kindern 644—645, 652, 660—661. Radikaloperation, Endresultate, Statistik 650—651, 1053—1054.
— Statistik 645, 647.
— nach Sturrocks 655.
Hernia umbilicalis mit Meckel'schem Divertikel 666.
— — Omphalektomie, Modificat. 666—67.
— — Operat. nach Desault 667.
— — Operat., neue Methode 667.
— — Therapie 666.
Herz, Blosslegung desselben 446.
— chirurgie, jetziger Stand 441.
— Chirurgie, Entwicklung 445—46.
— Lufteintritt nach Strumektomie 448.
— Massage nach König-Maass 448.
— Naht 446.
— Resektion der Wand 446.
— Tuberkelbacillen in der Mitralis 448.
Herz, Verletzungen, Diagnose, Therapie 443—444.
— Verletzungen durch Stichwunden 441—442.
— Verletzung 1039.
— Verletzung durch Thoraxkontusion 443.
— Verletzung d. Schuss, Naht, Exitus 446.
— Verletzung d. Nadel 441.
— Verletzung d. Feuerwaffen 442.
— Wunden, Naht 1037.
— Wunden, Statistik 441—443.
— Wunden, genähte, Kasuistik 447—448.
— Wunden, neue Pincette zur Blutstillung 1038.
— Wunden, chir. Eingriffe dabei 1038—1039.
— Verwundung, Herzaneurysma 1038.
— Wunde, Luftblasengeräusch 448.
Herzbeutel, Schussverletzungen 444—45.
Hoden, Ektopie, Operation 786.
— compl. mit Inguinalhernie 1055.
— inguinale Ektopie 785.
— Exstirpation, Einschränkung derselben 787.
— Lage unter der Haut der Leiste 786.
— Mischgeschwülste 1071.
— Sarkom, traumat. Entstehung 787.
— Tuberkulose, Behandlung 786, 788.
— Tumor, nach Trauma 787.
Hüftgelenk, Entzündung, eiterige nach Masern 887.
— Entzündung, tabische 236.
— cong. Luxation, Behandlung, Kasuistik 806.
— Luxation 818.
— neue Repositionsmethode 819.
— congenitale Luxation, Aetiologie 806.
— cong. Luxation, unblutige Behandlung 803—805.
— akute Osteomyelitis an der Pfannenepiphyse 886.
— Resektion, Technik 842.
Humerusfrakturen, Nervenlähmung und Störungen 200, 201.
Hydrarthros, idiopathischer, Behandlung 244.
— Begleiterscheinungen 243.
Hydrocele, Körper in der Flüssigkeit 783.
— Radikalbehandlung 783.
— Operation nach Storp 784.
Hydrocephalus, chron., Lumbalpunktion 949.
Hydrocephalus congenitus, Lendendrainage 279.
Hydronephrose congenita duplex 963.
Hydrops intermittens articularis 244—245.
— — — Ursachen 243.
Hyperämie, künstliche zu Heilzwecken 172—173.
Hypertrophie, der Knochen b. hereditärer Lues 211—212.
Hypospadie, Operation 771.
Hysterie, bei Kieferostitis 375.

I.

Idiotie, Operat. 311.
Ileus, Abschnürung des Proc. vermiformis 627.
— Behandlung 620.
— operative Heilung 622.
— Kasuistik 627, 628.
— hysterischer 629.
— bedingt durch Gallensteine 628.
— bedingt durch das Meckelsche Divertikel 627.
— nach Ovariotomie 627.
— postoperativer 626.
— spasticus 628.
— Veränderungen der Nervenzellen 1051.
— durch Verwachsungen, Kasuistik 627.
Immobilisation, der Gelenke 194.
Impetigo, Behandlung 159.
Imperforatio ani, Operation, Entfernung des Steissbeins 632.
Implantation, ausgeglühter Thierknochen 219.
Impressionsfraktur., Behandlung 289.
Infektion, d. Bartkeime 75.
— durch Luftkeime 73, 74.
— Theorie 69, 70.
Infiltrationsanästhesie nach Schleich 46, 250.
Influenza, Komplikation, Folgekrankheiten 14, 17.
— Otitis, Charakter derselben 826.
Infusion, neue Lösung 167.
Inguinaladenitis, chron. 1077.
Intercostalneuralgie, Nervenresektion 415.
Invaginatio ileo-colica 625.
Ischias, Behandlung 190.
— eigenthümliche Aetiologie 190.
— chron., Behandlung durch Ischiadicusdehnung 863.
— gonorrhoica 864.
— scoliotica 930.

Ischias traumatica, Folgezustände 905.
Ischiadicus, gr. Neurofibrom 191.
Ischuria prostatica 1072.
Itrol 85.

J.

Jahresbericht von Krankenhäusern 8—11.
Jejunum, Schussverletzung 578.
Jochbein, Hyperostose 312, 313.
Jodoform bei Tuberkulose 104.
Jodoformogen 84.

K.

Kaliumhypermanganat, als Desinfektionsmittel 76, 77.
Kallusbildnng, verzögerte, Behandlung 199.
— bei tuberkulöser Infektion 210.
Kankroide, Riesenzellen 129.
Kapillarendotheliom 127.
Karbolsäure, Akne 142.
— baktericide Wirkung 86.
— bei Tetanus 93.
Karbunkel, Behandlung 150, 151.
Katgut, Experimente 80, 81.
— Sterilisation 81.
— Nachtheile 81.
— lokale Leukocytose 997.
Katheter, elastische, Desinfektionsfähigkeit 741.
— Formalindesinfektion 744.
— weiche, Desinfektion 741.
Katheterismus, Technik 740.
— der Ureteren 742.
Kehlkopf, Carcinom 408.
— Carcinom, Exstirpation, kein Recidiv 409.
— Carcinom, Kochers Radikaloperat. 408—409.
— Carcinom, Operationsstatistik 409.
— Chirurgie, allg. 401.
— Fraktur 404, 405.
— Intubation 406.
— Knorpelübertragung 403 bis 404.
— künstlicher 403.
— Lues, nachfolg. Carcinom 408.
— Lymphgefässe 401.
— Ossifikation 401.
— Papillome, bei Kindern, Behandlung 407.
Kehlkopf, Polypen, operat. Beseitigung 1034.
— Stenosen, Behandlungsmethoden 407.
— Stenose der Narbe, Transplant. 406.
— Topographie 1033.
— Tumoren, maligne, Thyrektomie 409.
— Wunden, Naht ohne Tracheotomie 404—405.
Keilbeinhöhle, Erkrankungen 370—371.
— Eiterungen, Therapie 369 bis 370.
Kelois 128.
Kiefercysten 1026.
—gelenksankylosen, Behandlungsmethoden 379—380, 381.
—höhle, akute Eiterung 368.
—höhle, Empyem, Therapie 366—368.
—höhle, zufällige Eröffnung bei Zahnextrakt. 368.
—höhle, Punktion 370.
—klemme, operat. Therapie 379, 380.
—skelett, Operationen an demselben 384.
Kleinhirnabscess 303.
— nach Otitis 306. Heilung 305.
— Operation 321.
—experimente 1015, 1016.
Klumpfuss, Behandlungsmethoden 814, 815.
Knie, schnellendes 891.
Kniegelenk, Arthrotomie für infektiöse Erkrankungen 893.
— metastat. Carcinomknoten im resecirten Condylus fem. ext. 895.
— eiterige Entzündung 892.
— Gelenkkörper, traumat. Entstehung 891.
— kong. Flexionskontraktur 810.
— chronischer Hydrops, Behandlung 892.
— Lipom 896.
— Luxationen, Kasuistik 821.
— Meniskenverletzungen 826.
— Resektion, frühzeitige bei infektiöser Entzündung 893.
— prim. Sarkom 896.
— Tuberkulose, Behandlung 894.
— Verkrümmungen, seitliche 812.
— Zerreissung des Bandapparates 826.
Kniekehle, Myxosarkom 1077.
— Echinococcus 872.
Knochen, Echinococcus 221.
— Entkalkung 205.
Knochen, Erkrankung bedingt durch Bac. typhi 211.
— Erkrankung bei kalkarmer Fütterung 213.
— Erkrankung nach Influenza 211.
— Experimente mit Thyreoidin 1011. Wirkung des letzteren 1012.
— funktionelle Gestalt 216.
— Höhlen, Ausfüllung derselben 219—220.
— Implantation 218, 219.
— Körperchen, Färbung 205.
— Mark, Zellen desselben bei versch. Thieren 206.
— Spongiosaarchitektnr 206.
— Transplantation, feinere Vorgänge 219.
— Tumoren 220.
— Tuberkulose, Allgem. 209 bis 210.
— Verkrümmungen 208.
Kochsalztransfusion, intraperitoneal 167.
Kolotomie, Indikation 570.
Kompressionsmyelitis bei Spondylitis, Heilung 945.
Kompressionsparalysen nach Frakturen 182.
Kopf, totale Luxation nach vorne 897.
—haare, Entfernung derselben 190.
—tetanus 88, 89.
Kothfisteln, ätiologische Eintheilung 603.
Krampfader, arodirte, tötliche Blutung 856.
Kraniektomie bei alter Otitis 321.
— Resultate 1018.
Kraniometer 260.
Kraniotom von Zuccaro, Modifikation 260—261.
Kraniotomie, wiederholte bei Jackson'scher Epilepsie 293.
Krankenhäuser, Schilderung des aseptischen Apparates 72.
Krankheitskeime, Veränderlichkeit derselben 60.
Krankheiten der Knochen und Gelenke, Allg. 205.
Krankheitszustände, mechanische Momente 13.
Krebsmikroorganismen 120, 121.
Kümmell'scheKrankheit 902.
Kyphose, nach Spondylitis traumatica 904.

L.

Lucas-Championnière'sches Verfahren, Vortheile 194.
Lähmungen, nach der Narkose 29, 30, 36—37.

Lähmungen, operative Behandlung 164—165.
— des Radialis 190.
— nach Humerusfrakt. 200.
— des Suprascapularis 191.
— des Ulnaris 190.
— des Plexus brachialis 189.
Laminektomie bei Cerebrospinalmeningitis 279.
— Verfahren 905, 1078.
Laparotomie, neue Bauchnaht 464—465.
— Kasuistik 470.
— völlige Etagennaht 465.
— Ersatz tiefer versenkter Nähte 464.
— zurückgelassene Gegenstände, Statistik 468—469.
— kleine, suprapubischer Kreuzschnitt 464.
— mehrfache 467.
— Resultate 465.
— viermalige 543.
Largin, Behandlung der Gonorrhoe 774.
Leber, Abscess, Kasuistik 688, 1059—1061.
— Abscess, Folge der Gallenstauung, Experim. 1059.
— Abscess, Darmperforation 688.
— Abscess, Trauma 689.
— Carcinom 690.
— Chirurgie 1061—1063.
— Cirrhose mit Ascites, Operation 682.
— Echinococcus, Kasuistik 683 bis 684.
— — Operation 685—687.
— — Punktion 684.
— Echinokokkencysten, operative Therapie 1058.
— Emphysem 689.
— Epitheliom 692.
— Gumma. Operation 690, 691.
— Hämostase 1061.
— Resektion 690, 1062—1063.
— Schussverletzungen 680.
— Tumoren, Therapie 691.
— — Kasuistik 691.
— Verletzungen, Laparotomie 681.
Lehrbuch, angewandte Anatomie 5, 6.
— chir. Krankheiten angeborenen Ursprungs 6, 7.
— chir. Pathologie und Therapie 992.
— Kriegschirurgie 7.
— Ohrenheilkunde 322.
— spezielle Chirurgie 6.
— topograph. Anatomie 5.
— Topographie des Beckens 5.
Leiomyome der Haut 147, 148.
Leiste, Erkrankung der Drüsen, Entfernungsmodus 835—836.
Leistenkanal, Fibrom, Beziehung zu Ligament. rotund. 472.
Leistenring, erweiterter 663.
Lendengegend, Hypertrichosis 937.
— plexiformes Neurom 936.
Lepra, Verbreitung 113.
Leptomeningitis, otitische 1021.
Leptothrix, pyogenes cuniculi, Eiterung 60.
— Phlegmone 61.
Leukoplakia, operat. Therapie 354.
Ligatur grosser Arterien 175.
Linea alba, Hernien 473.
Lipome, Eintheilung 397.
— intrakranielle 262—263.
— multiple 1002.
Lippe, Noma 152.
Lippencarcinom, Statistik 337—338.
Lippenschleimdrüsen, Hyperplasie 334.
Lithotripsie 762, 765.
Little'sche Krankheit, Behandlung 815.
Lues gallopans, Knochenerkrankung 212.
Luftembolie 172.
Luftwege, obere, Tuberkulose 407.
Lumbalpunktion bei Kindern 447—448.
Lunge, Abscess nach stinkendem septischem Abort 436.
— Abscess, geheilte Fälle 435—436.
— Abscess, Heilung durch komprimirende Thoraxeinwicklung 435.
— Abscess, Heilung durch Thoracocentese 434.
— Abscess, Pneumotomie 436.
— Abscess in Folge verschluckten Zahns 436.
— Chirurgie, Misserfolge 429.
— Statistik 428.
— Krankheiten chirurg. Behandlung 429.
— Echinococcus 438.
— Entfaltung derselben nach Empyemoperation 433.
— Fistel, operative Heilung 435.
— Fremdkörper, Expektoration 430.
— Gangrän an der Spitze 434.
— Luftwechsel nach Thyreoidektomie 1026.
— Tuberkulose, operative Behandlung 437—438.
— Tuberkulose, Behandlung nach Murphy 437.
— Verletzungen 412—413.
Lupus, Behandlung 144, 145.
Lupus-Carcinom 137.
— exulcerans, Behandlung 146.
— Nase 316.
Lymphangioma cavernosum, Gesicht, operat. Heilung 335.
— inguino-scrotale et intra-abdominale 875.
Lymphdrüsen, Cysten 182.
— multiple Schwellung 181.
— der Wange 329—330.
Lymphgefässe der Nase 315.
Lymphoma malignum 179 bis 180.
— tuberculosum 100, 101.
— — nachträglich sarkomatös 180.
Lymphosarkome 180.
Lymphosarkomatose 180 bis 181.

M.

Magen, Abklemmen desselb., Instrument nach Sultan 506.
— Adenocarcinom 1049.
— Aufblähung. Technik 495 bis 496.
— kongenitale Atresie 552.
— Blutung nach Gastroenterostomie 547.
— Blutungen im Anschluss an grosse Operationen 537—538.
— Blutungen, Operation 542.
— Carcinom des Fundus 561.
— Carcinom, Billroth'sche Operation 565.
— diffuses Carcinom, Magenexstirpation 562.
— primäres Carcinom, sekundär stenosir. Darmcarcinom 560.
— Carcinom, Drüsenmetastasen 560.
— Carcinom. Frühdiagnose 559.
— Carcinom, Hacker'sche Gastroenterostomie 509.
— Carcinom, Operat. Kasuistik 564.
— Carcinom, grosses polypöses 564.
— Carcinom, Resektion nach Kocher 565.
— Carcinom, Resektion, Gastrojejunoanastomose 564.
— Carcinom, Uebergreifen auf die Bauchwand 560—561.
— Carcinom, traumat. Entstehung 522.
— Chirurgie, allgemeine 495.
— Dilatation, vordere Gastroenterostomie 544.
— Dilatation in Folge Pylorusstenose d. Carcinom 562.

Magen, Durchleuchtung, Einhorn'sche Lampe 496.
— Ektasie, Wichtigkeit der Gastroenterostomie 503.
— Erscheinungen an demselben bei Aneurysma der Bauchaorta 551.
— Erweiterung, Gastroenterostomie, Gastrorrhaphia, Gastropexie 554.
— Exstirpation, Fälle 562. 565—566.
— Exstirpation, Anatomie 563.
— Exstirpation, Duodenalfistel 563.
— Exstirpation, wegen Gastritis obliterans 546.
— Exstirpation, Stoffwechselversuche 1045.
Fistel, Ulceration d. vord. Wand 537.
— Fremdkörper 523, 524.
— Geschwür, Blutungen, chir. Behandlung 538—539.
— Geschwür, Blutungen, Indikation zum chirurg. Eingriff 539—540.
— Geschwür, Blutungen, Gastroenterostomie 541.
— Geschwür, chir. Behandlung 1043—1049.
— Geschwür, chron., Eröffnung der Vena lienalis 541.
— Geschwür, Gastroenterostomie als Therapie 529.
— Geschwür, perforirendes. Laparotomie. Tod bei Berührung d. Magens 541.
— Geschwür, perforirendes, erstlich ohne Kollaps, dann Exitus 536.
— Geschwür, perforirendes, Laparotomie, Spülung der Bauchhöhle 533.
— Geschwür, perforirendes, sekundäre Abscesse 530 bis 531, 532.
— Geschwür, perforirendes, operat. geheilt 531, 532, 533, 534, 535.
— Geschwür, perforirendes, Peritonitis 533, 534, 535, 536.
— Geschwür, narbige Stränge zur Leber 540.
— Geschwür, Tabaksbeutelnaht, Tod 541.
— Geschwür, traumatisches 522.
— Geschwür, oberflächliche Ulcerationen 540.
— Geschwür, Verwachsung mit der Leber. Operation 544.
— Haargeschwulst, operativ entfernt 524.
— „Linita plastique" 548 bis 549.
— Lymphgefässe und Drüsen 559—560.
Magen, Lymphosarkom 567 bis 568.
— Kontusion mit späterem stenosirendem Geschwür 521.
— Krankheiten, gutartige, Operation 529.
— Operationen, Kasuistik 501, 545.
— Operation, nachherige Funktion 496—497.
— Operationen b. Schleich'scher Anästhesie 502.
— Operationen, Statistisches 499—500. 509, 528.
— Operation wegen Sanduhrmagen. Statistik 1047.
— Perforation nach Reposition einer Nabelhernie 533.
— Perforation durch Verletzung 521.
— Resektion bei Carcinom. Resultate 500—501.
— Resektion, ausgedehnte, nachfolgende Gastroenterostomie post. transversocolica 513.
— Resektion, ausgedehnte 563 bis 564, 567—568.
— Resektion, II. Billroth'sche Methode 563.
— Ruptur 521.
— Sarkom, operative Entfernung 568.
— Sarkom bei einem Kind 568.
— Sarkom, ausgedehnte Resektion, Gastroduodenostomie 567.
— Stichverletzungen 519 bis 520.
— Schussverletzungen 519.
— Schussverletzung, subphr. Abscess, Pleuraempyem 518.
— Traumen. Folgen 1048.
— Trichobezoars, operative Entfernung 524.
— Ulcus rotundum perforat., Operat. v. Magengeschwür 1047.
— Ulcus syphilit. 1048.
— perigastrische Verwachsungen 549.
— Wand, vordere Perforation, eiterige Peritonitis, Tod 536.
— Wand, diffuse neoplastische Infiltration 548.
— Wand, syphilitischer Tumor, Pylorektomie 550—551.
Magendarmkanal, Abschluss bei Operationen 502 bis 503.
Mamma, Abscesse, Budin'sche Behandlung 419.
— Adeno-fibrom bei einem Knaben und Mann 421.
— Amputation, folgende Autoplastik 425.
— Amputation, Verfahren 423.
— Amputation, neue Schnittführung 422.
Mamma, Amputation wegen bösartiger Tumoren, Schicksal des Patienten 423.
— Carcinom, operative Statistik 423.
— Carcinom, bilaterales bei einem alten Mann 421.
— Carcinom, bilaterale Erkrankung 420—421.
— Carcinom, sehr spätes Recidiv 427.
— Carcinom, Oophorektomie 425, 426.
— Carcinom, Schicksal der operirten Patienten 424.
— Carcinom, Topographie 424.
— Carcinom, Spontanheilung eines Recidivs 425.
— Carcinom, Anwendung von Thyreoidin 426.
— Cyste bei einem Knaben 416.
— Epithéliome pavimenteux 421.
— Fibroadenom, bilaterales b. einem Mann 421—422.
— Operation, modificirtes Halsted'sches Verfahren 425.
— Pho'ca'sche Krankh. 1035.
— Seifencyste 418.
— Tuberkulose 417.
— Wege für Tuberkelbacillen 417—418.
— benigner abgekapselter Tumor 421.
— maligne Tumoren, operative Behandlung 426—427.
— ulcerirte Tumoren, diffuse Diagnostik 422.
Mammilla, ächte Hypertrophie 422.
— primäres alveoläres Carcinom 422.
Mandel, accessorische 351.
— Carcinom, Uebergreifens auf Umgebung, Operation 350.
— Cyste 351.
— Epithelperlen in derselben 348.
— Histologie und Physiologie 347.
— primär. malignes Lymphom 454.
— Steine 348—349.
— Tuberkulose 349—350.
Marmorseife (Schleich) 70.
Masern, Otitis media 307.
Massage nach Thure-Brandt bei Rectum prolaps 639.
Mastitis, chronica, Beziehung zur Cystadenom 418—419.
— chronica cystica, Histologie 418.

Mastitis gangraenosa, Wöchnerin 419.
— subacuta 419.
Mastoiditis centralis, Auskultation zur Diagnostik 1022.
— chronica 302.
— mit Komplikationen 321—322.
— Operation 324.
Masturbation 188.
Meckel'sches Divertikel, Entzündung 582.
— — mit Magenschleimhaut 473.
— — durchOperation entfernt 474.
— — Ursache von Ileus 627.
Mediastinum anterius, Lipom 449.
— — Wege dorthin 1035.
— posterius, Abscess, dorsale Thoracotomie 411—412.
— — Operation an demselben 449.
— — Wege dorthin 412.
Mediastinitis acuta purulenta posterior nach Schussverletzung des Oesophagus 412.
— — — operative Heilung 412.
Meningealtuberkulose, Untersuchung der Cerebrospinal-Flüssigkeit 1080.
— Beziehung zum Trauma 268 bis 269.
Meningitis, basilaris, eiterige nach Otitis media chronica 305.
— cerebro-spinalis epidemica, Lumbalpunktion 948.
— serosa, Lumbalpunkt. 949.
— traumatica 274.
— metastatische nach Verletzungen 278—279.
Meningocele, Operat. 942.
— traumatica 268.
Meningo-encephalocele au der hinteren Fontanelle 278.
— — occipitalis, Untersuchg. d. centralen Nervensystems 278.
Mesenterium, grosse Cyste, Operation 490.
— Cysten, Differentialdiagnose 490.
— Dermoidcyste 491.
— cyst. Degeneration einer Lymphdrüse 491.
— Echinococcus 1044.
— Myxoma cellulare 491.
— primäres Sarkom 490.
— verkalkter Tumor 491.
Metatarsus. Luxation im Lisfranc'schen Gelenk 883.
— Transplantation 848.
Metatarsophalangealgelenk, Ganglien 869.
Metatarsalgie 833.
Meteorismus, seine Form als diagnostisches Hilfsmittel 619.
Microcephalie 279.
Micrococcus tetragenus 60, 995.
Miliartuberkulose, Entstehung 99.
Milz, Abscess 720.
— Ektopie, Splenopexis 1064.
— essentielle Hypertrophie, Operat. 720.
— pseudoleukämischer Tumor, Splenektomie 720.
— Verletzungen, Kasuistik 719.
Milzbrand, Infektion, Beeinflussung derselben durch Staphylokokken 112.
— Karbunkel, Therapie 1001.
— Serum 113.
— Sclavo'sches Serum 1001.
Mittelohr, Methode der operat. Freilegung 324.
Molluscum contagiosum 147.
Morbus Basedowii, konsekut. Cachexia thyreopriva 392.
— — operat. Heilung 393.
— — nach Jodtherapie 388.
— — operat. Therapie 393.
— — Sympathikektomie 393, 1030.
— — plötzlicher Tod 394.
Mundbodencarcinome, Operation 359—360.
— primäre, klin. Bild 358—359.
Mundschleimhaut, neurotische Geschwüre 353.
Mundspeicheldrüsengeschwülste, Natur 125.
Murphyknopf, Aenderung an demselben 573.
— Entfernung durch das hintere Scheidengewölbe 578.
— Gefahren bei der Anwendung 566.
— Veränderungen nach Sultan 573.
Muschelhypertrophie, hint., neue Meth. der Abtragung 315.
Muskel, ossificirendes prim. Angiom 165.
— Atrophie bei Gelenkaffektionen 222.
— Atrophie, reflektor. nach Gelenkverletzung 201.
— progressive Atrophie 158.
— gleichseitige funktionelle Innervation 311.
— Kontraktur, aktive 159.
— Kontraktur bei Syphilis 164.
— Narben, Zusammensetzung 159.
— progressive Pseudohypertrophie 909.
Muskel, Osteome nach Verletzung 158.
— Schmerzen bei sekundärer Syphilis 164.
— Tuberkulose, primäre 869.
— kavernöse Tumoren 161.
— Veränderungen nach Nervenresektion 160, 161.
— Wunden, Heilungsprozess 1005.
Musculus, masseter, Myositis interstitialis 880.
— pectoralis major, unvollständige Entwickelung 411.
— sartorius, Tuberkulose 159.
— sphincter ani, Phlegmone 635.
Mycosis fungoides 147.
Myelitis traumatica 945.
Myelom 127, 128.
Myositis, ossificans progr. 157, 160.
— bei Syphilis 164.
Myxödem, Frühsymptome 142.
— infantiles 1030.
— mit Paralysis agitans 1029.

N.

Nabel, ächtes Adenom 474.
— Hernie mit carcinomatösem Netz 474.
— Enteroteratome 493.
— prim. Neoplasma 1040.
—schnurbruch, frühzeitige Operation 474.
—urachusfistel, Operat. 474.
Naevus, Histogenese 127.
Naht, Keime 80.
— neues Material 81.
— sekundäre 54, 55.
— Tabaksbeutel 55.
— subdermale 997.
Narben, weissliche 153.
Narkose, Aether 37, 38.
— Aethylchlorid 38.
— Alkohol 41—42.
— Apparat, an ihn gestellte Bedingung 28.
— Beziehung zu Geisteskrankheiten 31.
— Bromäthyl 38, 39.
— Blutbeschaffenheit 26, 27.
— Chloroform 32—37.
— kombinirte 43, 249.
— epileptischer Anfall während derselben 31.
— gemischte (Kritik der Schleich'schen Siedegemische) 42.
— Lufteinblasen bei Athemstillstand 28.
— centrale Lähmung 378.
— Lähmungen, Eintheilung 29, 30.
— Lähmungen 36—37.

Narkose bei verschlossenen Nasenlöchern 28—29, 33.
— physiologische, nach Schleich 248, 249.
— Pneumoniegefahr 29.
— Stickstoffoxydul 39—41.
Naso, Lupus 316.
— äussere, Lymphgefässe 315.
— Polypen, Serienoperation, Kollapsgefahr 454.
— Polyp, Heilung auf elektr. Wege 316.
Nasenhöhle, Nekrose der Knochen, Pyämie 316.
— bei verschiedenen Gesichtsformen 318.
Nasopharyngeale Tumoren, operat. Verfahren 455.
Natrium saccharat., z. Infusion 167.
Nebenniere, Tumoren 990 bis 991.
Nebennierenextrakt bei Epistaxis 167.
Nebenschilddrüsen 1027.
— funktionelle Bedeutung 1030.
— Exstirpation, Tetanie, Experim. 1030.
— Lage beim Menschen 1029.
Nekrose, ausgedehnte des Schädels 262.
— partielle der Schädelbasis 262.
Nerven, Dehnung derselbon an der Hand 188.
— Durchtrennung, Veränderungen im Muskel 160, 161.
— Durchtrennung, Einflussauf die Callusbildung 187, 198.
— Naht, Fälle 188, Technik 187.
— Naht, sekundäre 186.
— Vernähung, histolog. und exporim. Untersuchung 1009.
— Regeneration, allg. Theorien 185—186, 189.
— multiple Resektion b. Trigeminusneuralgie 185, 186.
— Resektion weg. Geschwulstbildung 188.
— Veränderungen bei Septikämie 994.
— Verletzungen bei Frakturen 186, 201.
Nervensystem, centrales, bei Meningoencephalocele 278.
Nervus ischiadicus, Folgen der Durchtrennung 206.
— — Anatomie 930.
— — gr. Neurofibrom 191.
— — Transplant. 187.
Nervus facialis, Verlauf im Petrosum 324.
Nervus maxillaris inf., neuropath. Affekt. 357—358.
Nervus popliteus, subcutane Verletzung 862.
Nervus supramaxillaris, Freilegung, neue Methode 343.
Netz, sekundäre Entzündungen und Abscesse nach Radikaloperat. v. Hernien 654.
— Plastik, Vorgänge dabei 466.
— Transplantation 469.
Neuritis nach Redressements 191.
Neurofibromatose, Beziehungen zu Pigmentmälern 126, 127, 192.
— universalis 132.
Neurofibrome 127.
— des Magendarmkanals 191.
Neurom des Sympathicus 130.
— retroperitoneales sympath. 491.
Neurosen, traumat. 959.
Niere, akute prim. Abscesse 991.
— anterenale Abscesse 991.
— Aktinomykose 108.
— primäre Aktinomykose 982.
— Affektionen, Schwierigkeiten der Diagnose 979.
— Arterie, anat. Verhalten 962—963.
— Blutung, angioneurotischen Ursprungs 972.
— Blutung, Kompression der Arterie p. laparotomiam 965.
— Blutung, essentielle 972.
— Carcinom 983.
— Chirurgie, Erfolge 979.
— Cysten 983.
— angeborene cystische Degeneration, Fehlen der Gefässe 964.
= Echinococcus 982, 983.
— multilokuläres Fibrocystadenom 982.
— Gefässligatur, Folgen 960 bis 962, 1064.
— Lage, Beziehung z. Körperform 967.
— Leistungsfähigkeit u. Prüfung derselben 960.
— Mischgeschwülste 983.
— embryon. Mischgeschwülste 125.
— Missbildung 963.
— subkapsuläre Nephrektomie 969.
— Nephropexie, neues Verfahren 966.
— Nephrorrhaphie 967.
— Neubildungen 982.
— Operationen, Kasuistik 978, 979.
— Quetschung 965.
— prim. Sarkom 982.
— Spaltung bei essentieller Blutung 971.
— Steine, Aetiologie 1067.
— ausgewanderter Stein 973.
— Steine, Kasuistik 974.
Niere, doppelseitige Steine 975.
— Steine, Glycerinbehandlung 974.
— Steine, Nachweis d. Röntgenstrahlen 973, 974, 975.
— Tuberkulose, Operation 977.
— Behandlung dos Ureters bei letzterer 976.
— Tuberkulose, Blutung 978.
— Tuberkulose, Kasuistik 978.
— Tuberkulose, Nephrektomie 978.
— Tumoren im Kindesalter 981.
— Tumoren aus abgesprengten Nebennierenkeimen 980 bis 981.
— Verletzungen, Kasuistik 965.
Noma, Aetiologie, Pathogenese 331—333.
— bakt. Experim. 332.
— Bakteriologie 153.
— Lippen 152.
— Wangen 1023.
— Wesen, Erreger 64.

O.

Oberkiefer, zahntragende Cyste 382.
— Fibrom 376.
— centrale epitheloide Geschwulst 376.
— Sarkom, Operation, Ligatur der Carotis ext. 378.
— Sarkom, rasch wachsendes 377.
— temp. Resektion n. Langenbeck 384—385.
Oberschenkel, beidseitiger Defekt 810.
— Exartikulation im Hüftgelenk, Blutleere n. Weyth 886.
— Fibrocystosarkom 881.
— Frakturen, Kasuistik 820.
— Frakturen, Behandlung mit dem Hennequin'schen Extensionsapparat 820.
— grosses Lipom 872.
— myomatös dogenerirtes Lipom 872.
Occipitalnerven, gemeinsame Resektion 400.
Occipitalneuralgie, oper. Therapie 190, 400.
— Operationsverfahren nach Krause 341—342.
Oedem, malignes 142.
— malignes nach Verletzung 64.
Oesophagus, Adenoma scirrhos. 461.
— kongenit. Atresie 458.
— Aetzstenose, Gastrostomie 469.

Oesophagus, Carcinom, Gastrostomie 461.
— prim. Carc. im Halstheil, Operat. 461—462.
— Carcinom, Operationstechnik 462.
— Druckgeschwüre, Aetiologie 452.
— spindelförmige Erweiterung ohne Stenose 459.
— spindelförmige Erweiterung in Folge spastischer Kontraktur 460.
— Fremdkörper bei bilater. Kalkstruma 458.
— Fremdkörper, Operation 1033.
— Lage und Formvarietäten 459.
— angeborene Missbildungen, Eintheilung 458.
— Aetiologie derselben 459.
— Sackdivertikel, Schluckgeräusch 459.
— tiefe Strikturen, Behandlung 461.
— narbige Strikturen (ulcus ex digestione) 460—461.
Oesophagoduodenostomie 546.
Oesophagotomia post., Anatomisches 457—458.
Ohr, Carcinomrecidiv, Resektion des Felsenbeins 320.
— Difformitäten, operat. Beseitigung 321.
— Eiterung, intrakranielle Komplikation 301.
— Knochenaffektionen, Behandlung mit Salzsäure 321.
— Plastik 321.
— part. äussere Plastik 323.
Ohrmuschel, scheinbare Verdoppelung 324.
Omphalektomie 474.
Oophorektomie bei Carc. mammae 135, 425—426.
Operationstisch, neuer 994.
Operationen, Empfehlung zur frühzeitigen Ausführung 13.
— Indikationsstellung 14.
Orbita, Carcinom 313.
— Dermoidcysten 314.
— Fibrosarkom 312, 313.
— Ostitis nach Zabnextraktion 374.
— Phlegmone, Therapie 314,
— temp. Resektion (Krönlein) 314.
— Schussverletzung 372.
Orthoform als Antisepticum 85.
Osteoarthropathie 215.
Osteochondritis dissecans (König) 238—240.
Osteogenesis imperfecta 215.
Osteomalacie, infantile 214.
— beim Mann 212, 213.
— nicht puerperale 213.
Osteome der Muskeln 158.
Osteomyelitis, Kasuistik 209.
— acuta, ungewöhnl. Ausgang 208.
— — Histologie 206, 207.
— — des Schläfenbeins nach Influenza 306.
— — Totalresektion der Diaphyse 208.
— chronica proliferans 208.
— nach Frakturen 59.
— septische, sarkomähnliche Form 207.
— späte 209.
— streptomycotica 207.
— tuberculosa 210.
Osteoplastik bei Tibiadefekten 198.
Ostitis fibroplastica 210 bis 211.
— serosa chron. d. Schädels 263.
— des Schläfenbeins 298.
Otitis externa tropica 323 bis 324.
Otitis media, Epiduralabscess 302.
— Extraduralabscess 302.
— carcinöse Entartung 322.
— intrakranielle Eiterung 302.
— Folgen 326.
— mit rhinogenem Hirnabscess 301—302.
— nach Masern 307.
— Operationsstatistik 306.
— nach Scarlatina 303.
— mit Taubheit, Operation 303.
— Therapie 327.
— folgende Tuberkulose des Felsenbeins 303.
Otorrhoe, Komplikationen, operative Therapie 320 bis 321.
Ozaena, Beziehungen zur Nasenweite 318.

P.

Pachymeningitis haemorrhagica int. traumatica, Trepanation 269.
Panaritium, Diphtheriebacillen 66.
Pankreas, Adenocarcinom, Operation 736.
— Apoplexie 730.
— postmortale Autodigestion 725.
— Carcinom 733, 734, 735.
— Cyste 731, 732, 733.
— Diabetes, alimentäre Glykosurie 725.
— chron. Entzündung 725.
— Infektion 726.
Pankreasnekrose 727, 728, 729.
— Steinbildung 1064.
— Tuberkulose 737.
— Verletzungen 737, 738.
Pankreatitis haemorrhagica acuta 726, 727.
Paraformaldehyd. Anwendung in der Verbandtechnik 82.
Paralysis agitans traumatica 946, 947.
Parametritis nach Appendicitis 603.
Paraphasie bei Basedowscher Krankheit 393.
— bei sekundär. Hirnabscess 302—303.
Paraplegie der unteren Extremitäten, Arthrodese und Sehnentransplantation 850 bis 853.
Parietalhernie 673.
Parotis, Bau 361—362.
— Carcinom 364.
— Echinococcus 363.
— Lymphosarkom 365.
— Operationen 1025.
— kong. Sarkom, Histologie 365—366.
— Tuberkulose 363, 1024.
Patella, beidseitig. Fehlen 811.
— Frakturen, operatives Vorgehen 823—826.
— Luxationen 821—822.
— operative Therapie derselben 1075.
— permanente Dislokation 811.
— kongenit. Verschiebung 811.
Paukenhöhle, Dehiscenz 1022.
Penis, Angiom der Glans 780.
— Cyste am Präputium 781.
— Epitheliom, Behandlung 781.
— Fraktur 780.
— Lymphapparat 781.
— Sarkom 782.
Perikard, Hernien in demselben 674.
— Lage frei beweglicher Ergüsse 439—440.
Pericarditis, eiterige, operative Heilung 440.
— Lageveränderungen des Herzens 440.
Perichondritis costarum posttyphosa 414.
— serosa 211.
Perigastritis traumatica 523.
Perinephritis 970.
Perineum, Lipom 873.
Periostitis, chron. 210.
— albuminosa 207.
Peritheliom der Tibia 129.

Peritoneale Sepsis nach gynäkolog. Operat. 480 bis 481.
Peritonealwunde, Tabaksbeutelnaht 464.
Peritoneum, typische Adhäsionen (Pseudoligamente) 467.
— Anatomie 468.
— Echinokokken, prim. Lebercyste 488.
— Serviettentamponade 466.
— Veränderungen in seiner Höhle nach Laparot. 467 bis 468.
— Verschluss durch Tabaksbeutelnaht 465.
— Widerstandsfähigkeit geg. Bakterien, Experiment. 1042.
Peritonitis, acuta, Symptome für den operat. Eingriff 482.
— acuta, operat. Behandlung, Kasuistik 479—480.
— chron., nach Bauchkontusion 475.
— Differentialdiagnose zwisch. innerer Einklemmung 668.
— diffusa, chir. Behandlung 481.
— Eiter im kleinen Becken, Symptome 479.
— gonorrhoica 482.
— gonorrhoica diffusa 1042.
— perforativa, von Gallenwegen aus 481—482.
— perforativa, von Magengeschwüren aus 483 (siehe auch perforirend. Magengeschwür).
— perforativa, Symptome 479.
— perforativa, durch Typhusgeschwüre 481, 1042.
— perforativa, nervöse Veränderungen 1042.
— nach schwerer Taxis einer Leistenhernie 482.
— tuberculosa, Karbolsäure 485.
— — operat. Misserfolge 484.
— — Werth der Laparotomie 484.
— — bei Miliartuberkulose 485.
— — circumscripta, von Adnexen ausgehend 485.
— — Heilung auf konservativem Wege 485.
— — Alkoholinjektion 1043.
Perityphlitische Abscesse, Störung. der Urinentleerung 610.
— Douglasabscesse, Eröffnung, neue Methode 611.
Periurethritis infectiosa 774.
Peroneussehnenluxation 865.
Pes equino-varus cong., Operat. 815.
Pfählungsverletzungen der Bauchhöhle 478.
Phagocytose, Beförderung derselben 69.
Pharyngotomia subhyoidea 456.
Pharynxplastik 453.
Pharynxtuberkulose 452 bis 453.
Phimose, unblutige Erweiterung 780.
— hysterische Erscheinungen 1070.
Phlebektasie 178.
Phlegmona alba 151.
Phlegmone, Behandl. 1003.
— Nachweis von Leptothrixbacillen 61.
— periurethrale 773.
— des Skrotums 61.
Phosphornekrose, Experimente 374.
— Tuberkulosebacillen i. Eiter 374.
Pigmentkörnchen, Reste von Bacillen, Nachweis 60.
Pigmentmäler 126.
Plattfussbehandlung 816.
Plattfussbeschwerden nach Verletzung der unt. Extremität 815.
Pleura, chron. fistulöse Empyeme, operat. Therap. 431.
— alte Empyeme, Behandlung 433—434.
— Empyem, chir Behandlung bei Kindern 432.
— Empyem, Drainage ohne Rippenresektion 413—414.
— frische Empyeme, Behandlung 433.
— altes tuberkulös. Empyem, Thoracoplastik 414.
— Typhusempyem, spontan geheilt 432—433.
— Verwachsungen, künstliche Erzeugung 430.
Pleuritis mit perityphlit. Abscess 408.
Plexus brachialis, Lähmung 189.
Pneumatocele der Regio mastoidea 263.
Pneumatosis cystoides intest. 614.
Pneumokokkeneiterungen 248—249.
Pneumonie, neuer Erreger 436.
— interstitielle mit putrider Bronchitis, operat. Therapie 428.
Pneumothorax n. Pleuraeröffnung, Anwendung des Fell-O'Dwyer'schen Apparates 431.
— tuberk., Statistik 431.
Polyarthritis gonorrhoica 225.
— rheumatica, Behandl. 231.
Polyposis recti 640.
Pons, Blutungen bei Urämie 262.
Pott'sche Krankheit, luetische Basis 910.
— Verhalten d. Rückenmarks 944.
— sensible Störungen 945.
Prädisposition, lokale für Infektionen 58.
Probegastrostomie 553.
Probekraniotomie, Instrumente 261.
Probelaparotomie b. hartnäckigen Magenbeschwerden 553.
Processus mastoideus, anatom. Varietäten 1022.
— Gesichtslähmungen nach Eingriffen an demselb. 1021.
— osteoplast. Aufmeisselung 325.
— osteoplast. Aufmeisselung Küster's, Kritik 327.
— plastischer Verschluss von Defekten 327.
— Trepanation 322, Anleitung dazu 321.
— Trepanation b. subduralem Abscess 303.
— Trepanation, neue Methode 324.
Processus vermiformis (siehe auch Appendix).
— Amputation im freien Stadium 600.
— abscedirender im Bruchsack 573.
— Anatomie, Biologie 606.
— in einem Bruchsack 672.
— Beziehung zu Hernien 675.
Prostata, Anatomisches 630.
— Histologie 1072.
— Hypertrophie, path. Anat. 1072—1073.
— — Bottini operation 790, 791, 792.
— — perineale Excision 792.
— — Exstirpation 792.
— — Resektion des Vas deferens 791.
— — schwere Fälle 790.
— — partielle Harnretention, Behandlung 744.
— Steine 761, 792.
Prothesen, Ersatz resecirter Knochentheile 220.
Protozoen beim Carcinom 121, 122.
Pruritus ani 635.
Pseudarthrosen, Behandlung 197, 198, 199.
Pseudoaktinomykose, äuss. Gehörapparat 1022.
— carcinom, Unterlippe 335 bis 336.

Pseudohydronephrose traumatica 969.
—tuberkulose, bacilläre 101, 102.
Psoitis, prim. eiterige 869.
Psoriasis, Arthropathien 245.
Psychose, posttraumatische 274.
Pulpitis, Therapie 384.
Pustula maligna, b. Graviden 111—112.
— — Lokalbehandlung 113.
Pyämie 66.
— nach Sinusthrombose 307, 308, 309.
— otitische Entstehung 326, Tod 327.
— otitische, chirurg. Eingriffe 325—326.
Pylorektomie, Operat. nach Kocher 565.
Pyloroplastik, allgem. 543.
— extramuköse 513—514.
— bei Pylorusstenose 497.
— bei Ulcus 542.
Pylorotomie 548.
Pylorus, Carcinom, Gastroenterostomie 566—567.
— Carcinom, Pylorektomie, Gastroenterostomie 565.
— stenosirendes Carcinom, grosse Resektion 564.
— Carcinom, übergreifend auf Umgebung 566.
— Erkrankungen, chirurgische Eingriffe 500.
— ringförmig. Geschwür, Resektion 545.
— Hypertrophie, stenosirende 551—552.
— Obturation d. Gallenstein 550.
— Stenose in Folge Hypertrophie der Muskularis 15.
— Stenose mit Hypertrophie der Wandung 547.
— Stenosen in Folge Gallenstauung, Behandlung 1046.
— Stenose, Gastroenterostom. 543—544.
— — Gastrojejunostomie 545.
— — Jejunostomie 543.
— — elastische Induration 547.
— — nach Magenätzung 549.
— — narbige. Plastik 543.
— — Tumor der kl. Kurvatur 548.
Pylorus, Striktur, Gastroenterostomie 498.
— Tumor, entzündlich., Gastroenterostomie 546—547.
Pyohämie 66.
Pyonephrose, Operat. 969.
— Kasuistik 970.
Pyrogallol b. Tuberkulose 103.

Q.

Quadricops cruris, Tuberkulose 159.
— Zerreissung der Sehne 865 bis 866.

R.

Rabiesvirus, Ineculationsmethode 113.
Rachengeschwülste, maligne 456.
—tonsille, Beziehung zum Gaumenspalten 345.
— — Histologie 453.
— — Hypertrophie, operativ. Verfahren 454.
— — Tuberkulose 454.
Rachitis, Ernährung bei derselben 16.
— Behandlung 214.
— Beziehungen zum Scorbut 214—215.
— Kalkfrage 213—214.
— infektiöse Theorie 213.
Rankenangiome am Kopf, Operation 333—334.
Ranula, Beziehungen zur Glandula sublingualis 358.
Raynaud'sche Krankheit 871.
Rektalernährung 631.
Rectum, Adenoma malignum, spontane Rückbildung 640.
— entero-rectale Anastomose 571.
— Atresie mit Entwicklungsstörung der weiblichen Genitalien 631.
— Atresie bei normalem Anus 632.
— Bilharziaerkrankung 636.
— Carcinom 640.
— operative Statistik 641 bis 642.
— Carcinom, Uebergreifen auf die Vagina 641.
— schmerzstillende Einläufe 470.
— perineale Exstirpation, neue Methode 630.
— Exstirpation bei Carcinom, neue Methode 640.
— Entfernung des Carcinom auf transsakralem Wege 641.
— gestieltes Fibrom 640.
— Fremdkörper, Rectotomie 633.
— Mangel desselben, plast. Operation 632.
— Missbildung 631.
— Operationen beim Weibe, vaginale Methoden 641.
— Prolaps, Operation nach Gérard-Marchand 638.
Roktum, Prolaps, Resektion n. Mikulicz-Nicoladoni 639.
— Prolaps, Operationsmethoden 639.
— Prolaps, allgem., Gruppen 638—639.
— Spiegeluntersuchung 630.
— Striktur, Fibrom 635.
— nicht maligne Strikturen, neue Operationsmethode n. Bacen 635.
— Stützpunkte desselben, ihre Zugänglichkeit 1052.
— Wunden 633, 634.
Rectusscheide, Fibrom 472.
Redressement, Unfälle n. demselben 814.
Regio subdiaphragmatica sinistra, Diagnose ihror Erkrankungen 561 bis 562.
Reimplantation von Knochen 217—218.
Resoktom, zur Entfernung der Tonsillen 454.
Resorption der Bakterien durch die Lymphbahnen 57, 58.
— bakterielle 74.
Retroperitoneale Cyste, Verbindung mit Duodenalgeschwür 491.
Retropharyngoalabscesse, Eintheilung 451 bis 452.
Retropharyngeales Fibrosarkom 397.
Rheumatismus gonorrhoicus 225.
— Eintheilung 226.
Rhinolith 319.
Rhinoplastik 318.
— partielle 316.
— Verwendung der Platinstütze 317.
Rhinosklerom, Histologie 316.
Rhinoscopia externa 317.
Ricochetschüsse, Wirkung 956.
Ringwerm 154.
Rippen, theilweises Fehlen derselben 1035.
— Wachsthumsstörung 414.
Röntgenbilder bei Frakturen 196.
Rotz 113—114.
Rückenmark, Abscesse 1080—1081.
— Anatomie und Pathologie des unteren Abschnittes 944.
— Cocainisirung 50, 949.
— Cysticerken 310.
— aufsteigende Degeneration der hinteren Stränge 1009.
— Erschütterung 267.
— Spindelzellensarkom 938.

Rückenmark, Tumor 941.
Rückgratsverkrümmungen, Veränderung innerer Organe 928.

S.

Sacrum, Chondrom 877.
— Methode zur Bestimmung der Foramina sacralia 905.
— erworbene Geschwülste 937.
— teratoide Tumoren 937.
— Teratom 936.
— Tumoren 936.
Salzsäure, als Desinfektionsmittel 76, 77.
Samenblase, Excision 790.
Samenstrang, Abtragung bei Tuberkulose 786.
— Torsion 788.
Sanduhrmagen 542.
— Kasuistik 556.
— kongenitaler, Gastroplastik 557.
— Gastroanastomose nach Wölfler 555—556.
— Längsincisionen 556.
— mit Ulcus rotundum 556.
— in Folge Verwachsungen, operative Heilung 557.
Sarkoide, multiple benigne der Haut 149.
Sarkom, Behandlung mit Formalin 135.
— eigenthümliches 135.
— melanotisches 130.
— Zellenreproduktion 136.
Sarkoma fuscocellulare teloangiektodes pigmentatum cong. Parotidis 365, 366.
Sarkomatosis cutis 148, 149.
Sarkome embryonnaire, metastasierendes 415.
Scapula, Totalexstirpation wegen Sarkom 799.
Scrotum, Gangrän 782, 783.
— Elephantiasis 146.
Schädel, Aktinomykose im Innern 263.
— Defekt, Vorschluss desselben bei Epilepsie 289.
— Defekte, Knochenimplantation 1013.
— Defekte, verschiedene Plastik 1013.
— Frakturen, Kasuistik 274, 1017.
— Frakturen, Dehnungsspalten 268.
— Frakturen, offene, Heilung 269—270.
— Frakturen, Perkussionserscheinung 1017.
— Frakturen, Sinusverletzungen 271.
— Frakturen, Zerreissung d. A. meningea media 272.
Schädel, Hirnschüsse 265 bis 266.
— ausgedehnte Nekrose 262.
— Ostitis serosa chron. 263.
— Osteom, Gehirnerscheinungen 262.
— Topographie 1014.
— Verletzungen, Albuminurie 273.
Schädelbasis, Fibrosarkom, Recidiv, Operation 455.
— Nekrose 262.
Schambein, akute Osteomyelitis 876.
Schanker, syphilit. Natur 15.
Scharlach, Halsbubo 397.
— Otitis media 303.
Schenkelhals, Fraktur, Symptomatologie 819, Behandlung 820.
— Verbiegungen 807.
— Verbiegung nach Trauma 808.
Schilddrüse, Adenosarkom 391.
— Chirurgie 1027.
— Funktionstheorien 1029.
— Fütterung bei Carcinoma mammae 388.
— Fütterung bei verzögertor Callusbildung 199.
— entgiftendes Organ 387.
— experimentelle Beobachtungen 387.
— Infekt. Krankheiten 387—388.
— Sarkom 391—392.
— Präparate derselben 388.
— Verlust, Heilung von Frakturen bei solchem 199—200.
— Veränderungen derselben, eigenthümliche konsekutive Erscheinungen 390.
Schläfenbein, Cholesteatom 299.
— eiterigo Erkrankungen 297.
— Nekrose nach Otitis media 306.
— Osteomyelitis 306—307.
Schmierseife, Behandlung der Tuberkulose 102.
Schulterluxationen bei Syringomyelie 796.
Schussverletzungen, Kasuistik 956.
— des Gehirns 265—267. Apparat zur Feststellung des Kugelsitzes 267.
Schusswunden 87, 956.
Schweissdrüsenadenome 148.
Sclerodermie 147.
Scrofulose, Unterscheidung von Tuberkulose 100.
Sectio alta, Kasuistik 743.
Sehnenplastik bei Lähmungen 156, 157.
— Technik, Kasuistik 161, 162, 163.
Sehnenscheiden, Entzündung gonorrh. 157.
— Myelom 1004.
Sehnentransplantation 157, 159.
— italien. Statistik 1004.
Sehnenzerreissung, subcutane 159.
Sephthämie 67.
Septikämie 67, peritoneale 483.
Sideroskop 14.
Silbersalze (Credé) 85.
Sinus frontalis, Abscesse 1020.
— — Empyem, operat. Therapie 276.
— — chron. Eiterung, Therapie 277.
— — Erweiterung 263.
— — path. Anat. u. Aetiologie der Erkrankungen 275—276.
— — Katheterisation 1018.
— — Plastik und Totalaufmeisselung 277.
— — Tumoren, Kasuistik 276 bis 277.
— lateralis, Thrombophlebitis 1021.
Sinusthrombose, otitische, operative Erfolge 307, 308.
— Pyämie 307, 308, 309.
— Stadien 308—309.
Sinusverletzungen bei Schädelfrakturen 271.
Situs transversus 695.
Skoliose, Aetiologie 929.
— abnorme Beckenstellung 931.
— Kasuistik 931.
— kongenitale 926.
— hysterische 929, 930.
— jugendliche 927.
— der Lende 927.
— neuromuskuläre 930.
— Rotationstheorie 924.
— Therapie 932—935.
— Verlagerung der Brust- und Baucheingeweide 929.
Soda, Verbände mit derselben 85, 87.
Spina bifida 939—940.
— — Kasuistik 941, 942.
— — geheilte am Hals 942.
— — occulta 942.
— — Therapie 940.
Spiralfrakturen 197.
Splenektomie, Kasuistik 723.
— Ligatur des Stiels, konsekutive Erscheinungen 722.
— Folgeerscheinungen 719.
Splenomegalie, malarische, Therapie 720, 1063.
Spondylitis, Behandlung 920—922.
— mechanische Behandlung 920.
— operative Behandlung 922.

Spondylitis, Gipsbett 922.
— Behandlungsapparate 923.
— chronisch deformirende 906.
— Frühsymptome 920.
— Lähmungen, Laminektomie 912.
— der Lendenwirbelsäule, konsekutive nervöse Erscheinungen 944.
— syphilitica 910.
— typhosa 904.
— tuberculosa, Path. Anat. 911—912.
— Statistik 912.
— traumatica 901, 902.
Sprunggelenksdistorsion, Behandlung 816.
Staphylococcus aureus, prädisponirendes Gewebe 58.
Staphylomykose, Beziehung zum sog. Hirnstich 59.
Stauungshyperämie, baktericidide Wirkung 173.
Steinschnittlage, Apparat dazu 761.
Sternocleidomastoideus, fibröse Geschwülste 397.
Stichkanaleiterung, Verhütung 250.
Stickstoffoxydulnarkose 39—41.
— Apparat 39.
— vergleichende Betrachtung 40, 41.
— in Verbindung mit Luft 39, 40.
— in Verbindung mit Sauerstoff 40.
Stirn, abgekapselter Fremdkörper 320.
Stirnbein, plexiformes Angiosarkom 263.
— komplizirte Fraktur 273.
— Depressionsfraktur 275.
— Splitterfraktur 273.
Stirnlappentumor 309 bis 310.
Störungen, trophische, nach Nervenverletzung 187.
Stomatitis neurotica 353.
— ulcerosa. Aetiologie, Histologie 1024.
Streptomykose der Knochen 207.
Struma, accessor. retrovisc. 390.
— Behandlungsweisen 389.
— carcinomatosa 391.
— congenita (Syphilis) 388.
— gestielte 389.
— glykogenhaltige 130.
— Jodtherapie 389.
— intrathoracica, Erscheinungen 391.
— maligna 392.
— gutartige, metastasirende 391.
Struma parenchymatosa, stenosirende, Thyreoidbehandlung 390.
— syphilitica 392.
— Thyreoidtherapie, Nachtheile 389.
Strumektomie, konsekut. Schilddrüsenintoxikation 392—393.
— nachfolgende Temperaturen 388.
Strumitis, metapneumon. 392.
Stützapparate, Anwendung bei Nervenkranken 14.
Sublimat, Desinfektionskraft 998.
Submaxillärdrüsentumor 1025.
Subphrenischer Abscess, Kasuistik 716, 717, 718.
— — tropische Erkältungskrankheit 717.
— — nach Lebertrauma 718.
— — Operation 716, 717.
Suprarenaden bei Rachitis 214.
Sympathektomie, bilaterale uteroovariale 1010.
Sympathikektomie bei Morbus Basedowii 393.
— physiolog. Berechtigung 295—296.
Sympathikus, Exstirpation des oberen Hirnknotens bei Epilepsie 297.
— Resektion bei Epilepsie 296.
— Resektionstechnik 393.
— Resektion, Verwerfen derselben 297.
Symphysenspalt 752.
Synchondrosis sacroiliaca, Tuberkulose, Resektion 839.
Syphilis, Beobachtungen an den Muskeln 163, 164.
— Erreger derselben 114.
— Hypertrophie der Knochen 211—212.
— späte Gelenkaffektionen 235.
Syringomyelie, Gelenkbetheiligung 235—236.
— Häufigk. habitueller Schulterluxationen 796.

T.

Tabes traumatica 947.
Tabesfüsse 814.
Talgdrüsen, Adenom 1003.
Talus, Frakturen, Zustandekommen 830.
— Luxation, Kasuistik 829.
— traumat. Luxation 1075.
Tarsektomie 883.
Temporallappenabscess bei Caries 305.
— nach Otitis 304, 305, 306.
Temporallappenabscess nach operirter Otorrhoe 304.
Tetanus, Anwendung von Karbolsäure 93.
— Behandlung mit Gehirnemulsion 93, 94.
— Behandlung mit Morph. und Chloral 90.
— Behandlung mit Roux-Vaillard'schem Serum 999.
— des Kopfes 88, 89.
— nach Verletzungen d. Nase 88.
Tetanusbacillus, prädisponirt. Gewebe 58.
Tetanusserum 89, 90, 91, 999.
— subdurale Injektion 92, 93.
Thon als Antiseptikum 85.
Thoracoplastik 437.
Thorax, kongenit. Cyste 133.
— Messerverletzung 411.
— prim. Sarkom 415.
— Stichverletzung 413.
— Verletzung durch Ueberfahrenwerden 413.
Thoraxkontusion, Herzverletzung 443.
Thoraxwandung, knöcherne, Tumoren 415.
Thymus, Exstirpation 394.
— Hypertrophie, plötzlicher Tod 394.
Thymussubstanz, Anwendung bei Rachitis 214.
Tibia, Defekt 814.
— akute Osteomyelitis, Kasuistik 882, 883.
— Peritheliom 129.
Trachea, Cylinderepitheliom 1034.
— Defekt, Plastik 402.
— Fremdkörper 405.
— Narben, Ferropyrintamponade 407.
— Resektion 403.
— Stenose nach Tracheotomie 406—407.
— Striktur, operat. Heilung 403.
Tracheo-Oesophagealfistel 458.
Tracheotomie 402.
Transplantation von Haaren 139.
— d. Intermediärknorpels 217.
— Krause'scher Lappen 138 bis 140.
— neue Methode von Kellock 140.
— des N. ischiadicus 187.
— von Perioststücken 217.
— mit Schalenhaut von Eiern 140—141.
— nach Thiersch. Technik 140.
Traube'scher Raum, penetrirende Verletzungen 476.
Trauma, Beziehung zu Gelenkmäusen 201, 202.

Trauma, Beziehung zur Geschwulstbildung 122.
— Beziehung zur Tuberkulose 97, 98, 99.
— konsekutives Emphysem 141.
Traumatische Veränderungen, Beziehung zur Unfallchirurgie 1083.
Trepanation, Geschichte derselben 4.
— Fälle 261.
— bei inkompleter Hemiplegie 272.
— bei Hirntumor 309.
— bei geheilter Impressionsfraktur 274.
— zur intracerebralen Injektion 260.
— bei Pachymeningitis 269.
— wiederholte 293.
— Verschluss 260.
Trichophyton, Fermente 154.
Trichterbrust nach Rachitis 414.
Trigeminus, Excision des III. Astes am For. ovale 344.
— Freilegung des II. Astes, neue Methode 342—343, 344.
— Resektion des II. Astes, neue Methode 188.
Trigeminusneuralgie, bedingt d. überzähligen Mahlzahn 340.
— Recidiv 280.
— Behandlung 281.
Trigonum Lieutaudii, Ausbuchtung desselben 739.
Troikart für Geschwulstpunktionen 1002.
Tubenbauchdeckenfistel 472.
Tuberkelbacillus, Vergleich zu anderen Bacillen 97.
Tuberkulin 104, 105.
Tuberkulocidin 105.
Tuberkulose alter Leute 101.
— Behandlung 102—105.
— Blutbahn als Vermittlerin 98, 99.
— Kulturen von Menschen u. Vögeln, Unterschied 97.
— der Drüsen 100, 101.
— animale Ernährung 103.
— elektrische Ströme, Anwendung derselben 103.
— des Gaumens 351—352.
— der Gelenke 229—231.
— der Haut 143, 144.
— Jodbehandlung 1000.
— der oberen Luftwege 407.
— der Knochen, Beziehungen zur Miliartuberkulose 210.
— der Knochen, allgem. 209 bis 210.
— flacher Knochen 210.
Tuberkulose der Mamma 416—418.
— der Mandeln 349—350.
— der Muskeln 159, 160.
— des Pankreas 737.
— der Parotis 363—364, 1024.
— des Pharynx 452—453.
— der Rachentonsille 454.
— Beziehungen zur Scrophulose 1000.
— Unterscheidung von Scrophulose 100.
— des Thränenschlauches 318.
— im Anschluss an Traumen (Experimente) 97, 98.
— wandernde 101.
— Uebertragung 97, 999.
— der Zunge 354—355.
Tumeurs naeviformes sudoripares 133.
Tumor lymphangiectaticus 182.
Tumoren, Aetiologie 137.
— Blastomycetenzücht. 1003.
— Kasuistik 132, 133.
— epitheliale, Histogenese 123.
— sehr grosse 133.
— maligne, Aetiologie 120.
— maligne, Injektionenwirkung 135.
— maligne, Therapie 134.
— der Knochen 220.
— d. Mundspeicheldrüsen 125.
— kavernöse in den Muskeln 161.
— der Niere 125.
— der Stirnhöhle, Kasuistik 276—277.
— tuberkulöse der Drüsen 101.
Typhusgeschwür, perforirtes 583.

U.

Ulcus cruris bei Spina bifida occulta 853.
— duodeni, operativer Erfolg 582.
— pylori, stenosirendes, Pylorusresektion 545.
— ventriculi, Kommunikation mit Colon transversum 537.
— — elender Leute, Jejunostomie 529—530.
— — traumatica 522.
Unfallfolgen, ärztliche Behandlung 13.
Untere Extremität, Gleichgewichtsbedingungen 216.
Unterkiefer, Aktinomykose 111.
— multilokuläre Cyste 381.
— Exostosen 375—376.
— Fraktur, Behandlung mit dem Kingsley'schen Apparat 373.
Unterkiefer, Osteomyelitis 381—382.
— Wurzelhebel 383.
Unterlippe, kongenitale Spaltung 346.
Unterschenkel, Amputat. nach Bier 843—846.
— Amputation, Bruns'sche subperiostale Operationsmethode, Dauerresultate 851.
— Defekte 813.
Unterschenkelfrakturen, Kasuistik 828.
— Anwendung des Hennequin'schen Extensionsapparates 827.
— komplizirte, Resektion 827.
— schlecht geheilte, Behandlung 828.
Unterschenkelgeschwüre, Moreschi'sches Verfahren 853.
— Nervendehnung als Therapie 836—838.
— Behandlung 248, 854.
Unterschenkelpseudarthrose, kongenitale Behandlung 828.
Urachus, offener, operative Heilung 474.
Urämie, Ponsblutungen 262.
Uranoplastik, Nahtanlegung 352—353.
Ureter, Anheftung an die Blase 1066.
— Chirurgie, Kasuistik 987, 989.
— Fisteln nach gynäkolog. Operation 984.
— Implantation ins Rectum 988.
— Katheterismus 985, 987.
— Ligatur, Veränderung des Nierenparenchyms 1065.
— Missbildungen 986.
— Papillom 989.
— Steine 973, 987, 988.
— Tuberkulose 977.
— Verletzung bei Operation 988, 989.
Uretercervixfistel nach Zangengeburt 989.
Ureteropyelostomie 986.
Uretero-Ureterostomie 1066.
Urethra, Blutung 772.
— Divertikel 772.
— Fremdkörper 778.
— Ruptur 773, 777.
— Striktur, Dilatation 762.
— Grenzen der fortschreitenden Dilatation 775.
— Natur der Strikturen 775.
— Resektion der Striktur 777.
Urethralsteine 1070.
Urethritis, Kasuistik 790.
— posterior, neuer Erreger 772.
Urethrostomia perinealis bei Strikturen 778.

Urethrotomie. Kasuistik 777.
Urinsegregator 758.
Urogenitaltuberkulose 978.
— Ichthyolbehandlung 977.
Urotropin 746.
Uteroovarialkastration Fortdauer der Schmerzen, Sympathektomie 1010.
Uterusfibrome, Operation 15.
Uvula bifida 351.

V.

Vaginalitis testis chronica, Formen 783.
Vagotomie, Folgen 400.
Valvula Bauhini, innere Stenose 614.
Varicen, Behandlung 178, 1076–1077.
— Histologie, Aetiologie 177.
— thromb., Exstirpation 857.
— Beziehung zu Unfällen 959.
— Veränderung der Venenwand 177.
Varicocele, Anatomie 1071.
— Operation 1071.
Vas deferens, Naht desselben 788.
Vena cava inf., Obliteration, Kollateralkreislauf 1006.
— — — Ligatur 1007.
— jugularis, Ligatur bei Otitis 308, 325.
— saphena, Ausbuchtungen 833.
— subclavia, kavernöses Angiom 400.
Venaesectio bei Urämie 14.
Venen, Lufteintritt 172.
— Experimente darüber 1006.
Venenthrombosen, Vermeidung derselben nach Operation an den unteren Extremitäten 834.
Venenwandung, Veränderung bei Varicen 177.
Verbandmaterial, Sterilisation 82.
Verbrennung, Behandlung 116.
— durch Röntgenstrahlen 116.
— Einimpfung von künstl. Serum 1001.
Verbrühungen, Experimente 1001.
Verstauchung, Behandlung 202.
Volvulus. Kasuistik 624, 626.
— eigenthümliche Heilung 624.

W.

Wangenschleimhaut, Epitheliom 360.
Wanderleber, Operat. 682.
Wandermilz, Kasuistik 721, 722. Exstirpation 721.
Wanderniere, neue chir. Behandlung 1065.
— operative Befestigung 966. Behandlung 967.
— Kasuistik 967, 968.
— Patholog. 968.
Weinsteinsäure als Desinficiens 87.
Wirbel, Frakturen 891, 900. Therapie 900. Laminektomie 901.
— akute prim. Osteomyelitis 903.
Wirbelkanal, Fibrom 938.
— Tumoren 937.
— Verletzungen 1078.
Wirbelsäule, chron. ankylosirende Entzündung 908, 909.
— Frakturen, Kasuistik 1079.
— Mechanik derselben 925.
— Steifigkeit derselben 906–908.
Wirbelsäule, Missbildungen 1081–1083, angeborene 938.
— akute Osteomyelitis 904, 1079.
— spondylitische Verkrümmungen, gewaltsame Streckung 914.
Wunden, infizierte, Behandlung 86, 87.
— aseptische oder antiseptische Behandlung 996.
Wundmittel, homogene u. Schleich 70, 71.
Wundscharlach 65.
Wolff'sche Theorie 216.
Wolfsrachen, Ursachen 345.

X.

Xeroderma pigmentosum 147.
Xeroform 84, 85.

Z.

Zahncyste 382.
Zahnwurzeln, tief abgebrochene, Extraktion 383.
Zimmtsäure, Anwendung b. Tuberkulose 103.
Zunge, Carcinom, Entfernung der Zunge 357.
— blutreiche Geschwulst an der Basis 355.
— Hypertrophie, Operat. 355.
— Lymphangiom 354.
— gestieltes Spindelzellensarkom 356.
— Sarkome 355–356.
— Tuberkulose 354–355.
Zungenbein, Aktinomykose 400.
Zwerchfellverletzungen, operative Behandlung 476.
Zwergwuchs 215.

BAD HALL

Jodsool-Bad in Oberösterreich.

Stärkste Jodsoole des Kontinentes,
glänzende Heilerfolge bei allen scrophulösen Erkrankungen,
sowie bei allen Erkrankungen der
Geschlechtsorgane und deren Folgen.

Vorzügliche Kureinrichtungen
(Bäder und Trink-Kur, Einpackungen, Inhalationen, Massage,
elektrisches Licht und Zweizellenbäder).

Sehr günstige klimatische Verhältnisse.

Eisenbahn-Station.
Reiserouten über **Linz** a. D. (Kremsthalbahn), **Steyr** (Steyrthalbahn) und **Wels.**

Saison von 15. Mai bis 30. September.

Ausführliche Prospecte in mehreren Sprachen durch die Curverwaltung in Bad Hall.

Vom oberösterr.
Landesausschuss in Linz.

Dr. med. Gustaf Zander's Apparate

für

medico-mechanische Gymnastik

Goldene Staatsmedaille
der Ausstellung für Krankenpflege zu Berlin
1899.



Vor Nachahmungen wird gewarnt!

haben zum Zweck, nicht nur die Muskeln zu entwickeln und zu stärken, sondern auch die Beseitigung krankhafter Gewebeveränderungen in diesen zu befördern, das Nervensystem zu stählen, die Blutcirkulation und den Lymphstrom zu erleichtern und auf die Funktionen vieler innerer Organe belebend zu wirken. Diese Apparate, die schon in mehreren Krankenhäusern, Badeanstalten und gymnastischen Instituten mit bestem Erfolg eingeführt worden sind, werden unter **Dr. Zander's** Kontrolle ausschliesslich von der

Aktiengesellschaft Göransson's Mekaniska Verkstad

in **Stockholm** (Schweden)

angefertigt, und liefert auch die Aktiengesellschaft alle zur Errichtung Zander'scher Anstalten erforderliche Auskunft.

UNIVERSITY OF MICHIGAN
3 9015 07035 9693